Centralblatt für praktische Augenheilkunde

Digitized by Google

PROPERTY OF
University of
Michigan
Libraries
1817
ARTES SCIENTIA VERITAS

CENTRALBLATT

FÜR PRAKTISCHE

AUGENHEILKUNDE.

HERAUSGEGEBEN

VON

DR. J. HIRSCHBERG,
A. O. PROFESSOR AN DER UNIVERSITÄT BERLIN.

NEUNZEHNTER JAHRGANG.

MIT ZAHLREICHEN ABBILDUNGEN IM TEXT.

LEIPZIG,
VERLAG VON VEIT & COMP.
1895.

Digitized by Google

610.5
C4
P9a

Druck von Metzger & Wittig in Leipzig.

Digitized by Google

Register 1895.

I. Originalaufsätze.

Seite

1. **Ueber den Fall** eines seit 10 Jahren in der Netzhaut verweilenden Kupfersplitters, nebst Bemerkungen über Imprägnation der Netzhaut mit Kupfer (Chalkosis retinae), von Dr. W. Goldzieher 1
2. **Ueber einen Fall** doppelseitiger Abducensparese nach Diphtherie ohne weitere Augenstörung, von Dr. E. Heintz 33
3. **Der Reizzustand** des Auges, drei durch Trigeminusreizung ausgelöste Reflexe, von Dr. Alfred Moll 66
4. **Ueber Schichtstar**, von J. Hirschberg 75
5. **Casuistische Beiträge** zur Beurtheilung des Werthes der Magnetextraction, von Dr. Purtscher 97
6. **Zur Verhütung** der Augeneiterung der Neugeborenen, von Prof. Hermann Cohn . . . . 107 u. 136
7. **Ueber die Beziehungen** des Facialis zur Thränensecretion, von Dr. W. Goldzieher 129
8. **Herpes zoster** frontalis mit Keratitis neuroparalytica und Oculomotoriusparese, von Dr. Ginsberg 133
9. **Ist das linke** oder das rechte Auge bei den Berg- und Hüttenarbeitern das gefährdetere? von Dr. Nieden 161
10. **Hereditäre retrobulbäre** Neuritis optica, von Dr. C. H. A. Westhoff . . . 168
11. **Ueber die antiseptische** Wirkung der Thränen, von Dr. med. Gustav Ahlström 193
12. **Zur Operation** der Trichiasis, von Dr. Thier 200
13. **Stahlsplitter im** Glaskörper, von Dr. Rosenmeyer 225
14. **Behandlung** der acuten und chronischen Dacryocystitis mit Rhinalgin, von Dr. Thomalla 228
15. **Ueber die Balgdrüsen** (sogenannten „Manz'schen") in der normalen *Conjunctiva* des Menschen. Vorläufige Mittheilung von Dr. T. Theodoroff 257
16. **Zur Verhütung** der Augenentzündung der Neugeborenen, von J. Widmark . 260
17. **Die operative Behandlung** des Astigmatismus, von Dr. E. Faber 262
18. **Ein Beitrag zu den** Hauthörnern der Augenlider, von Dr. med. C. Achenbach 289
19. **Ueber Sehstörung** durch Lichtzerstreuung, von J. Hirschberg 294
20. **Zur Aetiologie** der scrophulösen Ophthalmien, von Gordon Norrie . . . 296
21. **Zur Geschichte** der Blindenstatistik in Russland. Eine literarische Skizze von Dr. G. Ischreyt 321

183310

Digitized by Google

Seite
22. Ueber seröse, idiopathische Iriscysten, von Dr. Ginsberg 332
23. Beitrag zur Ectropium-Operation, von Dr. Augstein 353
24. Der zeitliche Verlauf bei syphilitischen Erkrankungen des Sehnerven nach 150 Fällen, von Dr. Michael Januszkiewicz 358

II. Klinische Beobachtungen.

1. Ein Fall von melanotischem Sarcom des Ciliarkörpers, von J. Hirschberg und A. Birnbacher 6
2. Abducensparalyse und Pneumonie, von Dr. C. H. A. Westhoff 9
3. Hornhautfärbung zur Verbesserung der Sehschärfe, von Dr. Otto Landau . 10
4. Aspiration eines traumatischen Stars mit gutem Erfolg, von Dr. Otto Landau 37
5. Ueber sympathische Augenentzündung, von J. Hirschberg 80
6. Eine bisher noch nicht beschriebene Vaccine-Erkrankung des Auges. Nebst allgemeinen Beiträgen, von Dr. Purtscher 83
7. Keratitis nach Wespenstich, von Dr. Purtscher 112
8. Zwei Modificationen von Ectropion-Operationen, von Dr. Jul. v. Siklóssy jun. 141
9. Behring's Heilserum bei Diphtherie der Conjunctiva, von Dr. Recken . . 229
10. Ein seltner Fall von luetischer Affection der Augenhöhlen. Mitgetheilt von Dr. Max Mandelstamm 298
11. Ein Fall von Pigmentadenom der Bindehaut, von Dr. L. Steiner 303
12. Eine interessante Magnet-Operation, von Dr. Gelpke 337
13. Neuritische Atrophie des Sehnerven bei Mutter und Kind. Mitgetheilt von Dr. Max Linde 363

Digitized by Google

Sachregister.

* Originalartikel.

Abducenslähmung und Pneumonie 9. — isolirte, einseitige 421. — beiders. nach Diphtherie 33.* 541. — bei otitischer Meningitis 251. — traumatische 439. 449 u. 580 (nach Verletzung des Proc. mastoid.) 556.
Aberration, sphärische, des Auges 63.
Ablatio retinae s. Retina, Ablösung.
Abramis Brama, Sehpurpur von — 500.
Abrus precatorius 39.
Abscess, subconjunctivaler 567. — endocranieller, nach retrobulbärem — 616.
Absorptions-Spectrum des flüssigen Wassers 547.
Acanthopoiden, Sehnerv bei — 352. 585.
Acetanilid, Amblyopie durch — 507.
Accommodation u. Convergenz 220. — Theorie u. Mechanismus 381. 497. — Grössenberechnung der — 447. — im erblindeten Auge 350. — äussere, durch Muskeldruck 55. — ungleiche 315. 444. — bei Uebersichtigen u. Astigmatikern 444. — Breite u. Refraction 449. — im aphakischen Auge 464. — im Fischauge 492. — Untersuchung des accommodirten Auges 491. — Literatur 591. 592. 593.
Acromegalie und Augenstörungen 311. 401. 462.
Actinomyces im Thränenröhrchen 251.
Adaption u. — Störung 444. — 612.
Adenom, Pigment — der Bindehaut 303. — der Thränendrüse 315.
Aderhaut s. Chorioidea.
Adonidin als Anästheticum am Auge 57.
Aether-Tod 61.
Aetzung der Scleralbindehaut 56.
Albuminurie s. Retinitis.
Alexie mit Farbenhemiopie 557.
Allgemeinerkrankungen u. Auge, s. Augenerkrankungen.
Alter, Sehschärfe im — 520. — Sehen im — u. Farbenmalerei 582.
Amaurose s. Erblindung.
Amplyopie, Besserung durch Uebung 16. — ohne Spiegelbefund, u. Schielen 254. — durch Chocolade 527. — durch Hysterie s. d. — durch Acetanilid 507; Intoxications- — s. d. — ohne Befund 611.
Ametropie, Kopfschmerzen durch — s. d. — Grösse der Netzhautbilder bei corrigirter — 456. — s. a. Astigmatismus, Hypermetropie, Myopie, Refraction.
Ammoniak, Verbrennung durch — Dämpfe 613.
Amyloide Degeneration der Cornea 815.
Anämie, perniciöse — durch Bandwürmer, Netzhautblutungen 288.
Anästheticum am Auge 57.
Anatomie, Histologie, Pathologie. — Literatur 587. 590. — des Auges, Atlas 204. — des accommodirten Auges 491. — der Blutungen nach Staroperation 454. — der Conjunctiva 257.* — der Chorioidea 315. — der Embolie der Centralarterie 54. 469. — der serösen Bindehautcysten 382. 579. — der Hypopyonkeratitis 454. — der Lidnerven 175. 396. — der intrauterinen Augenkrankheiten 382. — der Macula bei Retinitis albuminurica 456. — der Nervenendigungen in Conjunctiva u. Cornea 583. — der Neuritis optica 22. — der Stauungspapille 373. 463. — einer Ophthalmia hepatica 441. — des Opticus 190. 352 (vergleichende) 389 u. 567 (Faserverlauf). — der Pinguecula 601. — der Pseudogliome 189. — der Pupillenstarre 487. — der Retina 42 (der Wirbelthiere), 175. 190. 583 (Neuroglia). — des Ganglion ciliare 583. — sympathisirender Augen 246. — der Stauungspapille 492. — des Trachoms 14. 526 (u. Follicularis). — der Sclera u. Scleritis 604. — der Retinitis proliferans 381. — der Retinitis pigmentosa 609. — pathol. — d. eitrig. Keratitis 388. — vergleichende des Kammerwinkels (Huhn) 453. — des Fischauges s. d.
Anatropie 579.
Aneurysma der Carotis interna im Sinus cavernosus 448. 554. 580.

Digitized by Google

Angeborne Veränderungen des Auges 14. 62. 222 (Aetiologie). 254. 396. 456. 476. 511. 574. — angeb. Beweglichkeitsdefecte der Augen 557. — der Augenmuskeln 188. 398. 597. — der Chorioidea 414. 475. 476. — des Ciliarkörpers 475. — der Cornea 254. 382. — der Iris 151. 414. 475. 528. — des Lides 14. 62. 464. 476. 516. — der Linse 14. 117. 189. 218. 348. — der Macula 117. 476. — des Opticus 458. 475. 476. — der Orbita 456. 469. — der Pupille 14. 414. — der Netzhaut 414. 475. — des Thränensackes 439. 466. — s. a. Colobom.
Angiom der Conjunctiva 152. 600 (subconjunct.). — cystisches, der Orbita 451. — s. a. Lymph- —
Angio-neurotisches Bindehautödem 465.
Aniridie, traumatische 188 (mit normaler Linse).
Anisometropie, das Wort 459.
Anophthalmus 417. 511.
Antipyrin bei Neuritis 477.
Antisepsis 150. 530.
Antisepticum 16. 96. 119. — antisept. Wirkung der Thränen 193.* — a. Verbände, Einwirkung auf d. Keimgehalt des Bindehautsackes 384.
Aphakie, Accommodation bei — 464.
Aphasie 46. — motorische 487. — functionelle 556. — optische 568.
Apparate s. Instrumente.
Arbeitsbrillen s. Presbyopie.
Arecolin, neues Mioticum 320.
Aristol in der Augenheilkunde 503.
Arsen, Conjunctivitis nach — -Gebrauch 117.
Arteria centralis Retinae, Embolie der — s. Emb.
Arteria hyaloidea persistens 58. 477. 608.
Arteriitis s. Gefässerkrankungen.
Asepsie 38. 96. 530.
Asiaten, Farbenblindheit der — 511.
Associirte Augenlidbewegungen 464.
Asthenopie, musculäre 17. — Cylinder bei — 17. — durch Brillenfassung aus Gold 553.
Astigmatismus, das Wort 445. 459. — als Ursache der Cataract 156. 578. — bei Star-Operirten 445. — operative Behandlung 262.* — Bestimmung 17. 454 (ophthalmoskopische). — Accommodation bei — 444. — Enuresis nocturna durch — 481. — myopicus, durch Fremdkörper der Orbita 585. — Musc. obliqui bei — 593. 594. — Zunahme des hyperopischen — 593.
Atlas, ophthalmoskopischer 11. — der Nervengebiete 38. — der Anatomie des Auges 204. — der Hirn- und Rückenmarksnerven 499.
Atrophia nervi optici s. Opticus, Atrophie.
Atropin 529.
Aufsaugung eines traumat. Stares 37.
Auge(n), künstliche, für geschrumpfte Augenhöhlen 113; Geschichte der — 155. 448; 481 u. 580 (Behandlung). — Diffusion ins Innere des — 215. — Durchlässigkeit der — -Medien für ultrarothe Strahlen 547. — electrische Reaction des — 491. 584. — Ermüdung der — 126. — Flüssigkeitsabsonderung im — 527. — Gefährdung des linken und rechten — 161.* — Infectionskrankheiten des — 206. — Mitbewegung zwischen — und Nase 528. — rudimentäre, bei einem Teratom 574. — Sensibilitätsstörungen am — bei Tabes 485. — von Squilla mantis 583. — der Verbrecher 516. — — Verletzungen u. Wunden, s. Verl. — Wachsthum des — 395.
Augenärztliche Praxis 28. — Unterrichtstafeln 89.
Augenbewegungen, Einfluss des Gross- u. Kleinhirns auf die — 404. 463. — — associirte, der Lider 464.
Augenerkrankungen in Persien 457. — seltene 541. — u. Allgemeinleiden 506. 541. 614. — im Kindesalter 543. — subjective Gesichtswahrnehmungen bei — s. Gesichtsw. — einige äussere — 564. — bei harnsaurer Diathese 32. 495. — u. Gehirnkrankheiten s. d. — bei Acromegalie 311. 401. 462. — bei Basedowscher Kr. s. d. — bei Gicht s. d. — durch Influenza s. d. — durch Hysterie s. d. — bei Diabetes s. d. — durch Kopfläuse 297.* — durch Intermittens 457. — bei Infectionskrankheiten 615. — in der Lactation s. d. — durch Lebercirrhose 219. 394. 541. — nach Masern s. d. — durch Nasen- u. Nebenhöhlenerkrankungen s. d. — bei Leucämie 615. — durch Lepra 616. — u. Pneumonie 9. 467. — bei Nephritis 563, s. a. Retinitis albuminurica, u. Urämie. — durch Raupenhaare s. d. — bei Scorbut 541. — — in der Schwangerschaft s. d. — durch Sexualleiden, s. Geschlechtsorgane, s. a. Menstruation. — durch Syphilis s. d. — bei Tabes dors. s. d. — nach Typhus 32. 316. — Thalassotherapie 587.
Augenheilanstalten 586. — s. a. Berichte.
Augenheilkunde, ungarische Beiträge zur — 89. 147. — Lehrbücher u. dgl. 12. 38. 89. 113. 146. 204. 231. 232. 305. 506. 586. — in Indien 39. — Geschichte 95. — Neuerungen 96. — s. a. Medicamente. — Literatur 586.
Augenmuskeln, Schwäche 17. — latente Störung der — bei Tabes dorsalis 191. — Erkrankung bei Lebercirrhose 219. — Gleichgewicht der — 597. — Gleichgewichtsstörungen der — als Ursache von Schwindel 452. — Balance der — und Refraction 594. — Literatur 596.

Digitized by Google

Augenmuskellähmung 421. — acut entstehende — 564. — complete, traumatische, geheilt 187. — doppelseitige, complete, angeborene 188. 398. — einseitige Sphincterl. 390. — nucleare, mit spinaler Erkrankung 398. 556. 570. — äussere 414. — angeborene 557. 597. — progressive 570. — bei Migraine ophtalmique 574. — s. a. die einzelnen Muskeln.
Augenoperationen, Delirium nach — 557. 585. — s. a. Instrumente a).
Augensalben, antiseptischer Wert 26. — gelbe Salbe 191. — Veränderung durch Licht 379.
Augenschutz bei abendlicher Naharbeit 543.
Augenspiegel s. Instrumente b).
Augenspiegeln s. Ophthalmoskopie.
Augensymptome bei Gehirnsyphilis 438. — bei Syringomyelie 576.
Austernschalen, Keratitis durch — 531.
Australische Arzneipflanzen 545.

Bacillen, bei metastat. Ophthalmie 24. — Wirkung verschiedener — am Auge 206. — im Bindehautsack 26 u. 600 (u. in Augensalben), 380. 384. — bei Conjunctivitis pseudomembranacea 484. — — bei acuter Conjunctivitis 38. 45 (Follicul. besonderer Art), 316. 372. 471. 526 (Trach. u. Follic.). — Resorption frischer Wunden 264. — bei Dacryocystitis neonatorum 489. — Panophthalmie 266. 476. 526. — Pneumoniekokken 436. 452 (bei Orbitalphlegm.), 571. — Geschwür der Hornhaut 275. 372. — Staphylokokken bei Orbitalphlegmone 452. — bei Iritis 458. — bei Dacryocystitis 577.
Balgdrüsen in der Conjunctiva 257.*
Bandwürmer, Netzhautblutung bei — 288. — Erblindung durch — Mittel 41. 501. 530.
Basedow'sche Krankheit 279. 459. 486. 487. 493. 569. 615. — Natr. salicyl. gegen — 157. 459. — schwere Augenstörungen bei — 417. — Experimentelles 461. — Thränensecretion bei — 486. — — u. Epilepsie 520.
Basisfractur s. Schädelfractur.
Beamte, s. Eisenbahn- —, s. a. Seeleute.
Behring's Heilserum bei Diphtherie der Conjunctiva s. Diphtherie.
Beiträge, ungarische, zur Augenheilkunde, s. d.
Beleuchtungsarten, Vergleiche 543.
Belichtung, galvanische Vorgänge in der Netzheut durch — 502.
Bergarbeiter, Gefährdung der Augen 161.*
Berichte der Hamburgischen Staats-Krankenanstalten 44. — über das Landschaftshospital zu Michailowka 59. — über das Landesspital zu Laibach 500. — über fliegende Colonnen in Russland s. Flieg. — 25 jähr. über d. Augenheilanstalt v. Prof. Hirschberg 89. — über das Nolinskische Landschaftshospital 475. — über augenärztl. Thätigkeit im Dorfe 478, in der Stadt Krasnyi 525. — über das Hospital Donscher Aerzte 477. 587. — über Blindenanstalten s. d. — über Augenspital in Amsterdam 586, in Genf (Rothschild) 586, in Massachusett 586, in Hagen 586, Magdeburg 587, Leipzig 587.
Beruf, Augengefährdung im — 161.* 551. — Wahl u. Sehkraft 319.
Bindehaut s. Conjunctiva.
Binoculares Sehen, — Schielender 350. 481 (nach Operation, besonderer Fall). — 384. 421.
Blattern, Erblindung durch — 523.
Blei, Neuritis optica durch — -Vergiftung 480. — Farbe in der Linse 480. — Korn im Auge 578.
Blennorhoe 224. 232. 249 (Aetiologie), 352 (seltene Complication), 473 (Bacteriologie), 482. 499. 516. 583. 600. — neonatorum, Verhütung 107.* 136.* 159. 160. 207. 260.* 282. 473. 482. 516. 518 (in d. Schweiz), 519. 600. 601. — Formol bei — 155. — Behandlung mit Irrigationen 395. 575. 576; mit Quecksilbercyanid 546. — Schutzverband bei — 119. — Erblindung durch, s. Blinden, Statistik. — Statistik 150.
Blepharitis, trichophytica 159. — 252. — Pyoctanin bei — 573. — s. a. Vaccine.
Blepharochalasis 506. 563.
Blepharoplastik 384. 481. 568. 595.
Blepharospasmus, Resection der oberen Facialisäste bei — 118.
Blinde, Reliefschreibpapier für — 117. — Sehenlernen eines Blindgeborenen 185. — Beobachtungen an blindgeborenen psychisch Kranken 524. — Statistik in Russland 321.* 587; in Böhmen 523.
Blindenanstalt, Klar'sche in Böhmen 523.
Blinder Fleck 249.
Blindheit s. Erblindung.
Blinzeln als Maassstab für die Ermüdung 250.
Blitzschlag, parenchymatöse Hornhauttrübung durch — 541. — Verletzung durch — 613.
Blutcirculation in den Capillargefässen d. Auges 349. 350.
Blutflecken 148.
Blutung, retinale, bei Scorbut u. Lebercirrhose 541. — nach Star-Operation 126. 454. — zwischen Netzhaut u. Glaskörper 183. — in Netzhaut u. Glaskörper 57. — intraoculare, recidiv. durch Tumor 247. — monoculare, der Retina 282. — der Netzhaut, bei perniciöser Anämie durch Botriocephalus 288; nach Influenza 575.

Digitized by Google

Böhmen, Blindenstatistik in — 523.
Botriocephalus, Anämie u. Netzhautblutung durch — 288.
Brechkraft des Auges 447. — s. a. Refraction.
Brillen s. Instrumente b). — Arbeits- — s. Presbyopie. — Verordnungslehre 531. — stenopäische 589.
Bulbus, Luxation des — 480.
Buphthalmus s. Hydrophthalmus.

Camera anterior s. Vorderkammer.
Canthoplastik 154.
Carcinom s. Epitheliom.
Carotis interna, Aneurysma im Sinus cavernosus 448.
Casuististische Mittheilungen s. Ophthalmologische Casuistik.
Cataracta centralis, Myopie bei — 448.
Cataracta congenita 117. 218. 396 (beim Kaninchen).
Cataracta secundaria, Pincette zur Entfernung der — membranacea 150. — Operation 348. — Glaucom nach Discission der — 221. — Discissionsmesserchen für den — 386.
Cataract senilis 604. 605. — Aetiologie 535. — mit Krystallbildung in der Linse 117. — durch Astigmatismus 156. 578. — Spontanresorption seniler — 397. 490. — entoptische Wahrnehmung der beginnenden — 451. 573. — künstliche Reifung s. C.-Operation.
Cataracta traumatica, Behandlung 584. — Aufsaugung 37. — partielle, durch Eisenstück 578.
Cataracta zonularis und Operation der — 56 (Entstehung). 75.* 117. 520. — u. Rhachitis 604. — wiederholte Hornhautpunctionen bei — 477.
Cataract-Operation 18. 156. 381. 604. 605. — ambulante 474. — Geschichte 156. 452. 581. — Taxe 192. — Aufsaugung eines traumat. Stares 37. — Astigmatismus nach — 445. 576. — Blutung nach — 126. 454. 604. — seltene Complication nach — 451. 576. — gelungene — bei chron. Blennorrhoe 477. — Coma diabeticum nach — 559. — Cornealnaht nach — 222. 446. — Dacryocystoblennorrhoe bei — 548. 604. — Drahtmaske nach — 117. — Glaucom nach — 250. 348. — Kapseleröffnung 462. — Messer zur — 446. — Secundärglaucom und sympathische Ophthalmie nach — 154. — Statistik und Technik 148. 149. 268. 277 (ohne Irid.). 398. 473. 483 (neue Methode). 488 (nach Trousseau). 507. 510. 517. 537. 553. 575 (Vorderkammerspülung). 604. 605. — Subconj. Sublimatinj. bei Infect. nach — 185. — Pupille nach — 462. — Tausend — 231. 268. — Nachkrankheiten nach — 401. — in Indien 39. — bacilläre Panophthalmie nach — 476. 526. — zwischen 80 und 90 Jahren 562. — Geistesstörung nach — 557. 585. — Behandlung der Infection bei — 498. — Reifung unreifer C. 511. 605. — beim Hund 515. — Refraction nach — 575. — s. a. Catar. traum., secund., zonul.
Caustik des Ulcus serpens 392. — s. a. Galvano- —.
Cavernom der Orbita 147.
Centralnervensystem s. Nerven.
Centren für die Augenbewegungen 404.
Cerebellum s. Kleinhirn.
Cerebrum s. Gehirn.
Chalazion, Natur des — 594.
Chalkosis retinae 1.*
Chemismus des Glaskörpers u. Humor aqueus 224.
Chiasma, Sehnervenkreuzung im — 389. — Syphilom am — 511.
Chinin-Amaurose 352. 583.
Chlorwasser bei Augenkrankheiten 15. — Injection in den Glaskörper 402.
Chocolade, Amblyopie durch — 527.
Chorioidea 607. — Ablösung der — 416. — Myom der — 314. — Sarcom der — 217. 403. 436 (Circulationsstörungen u. Spannungsveränderungen bei —). 450 (endotheliales). 464. — Drusen der — 396. — Gumma der — 423. — Nervenendigungen in der — 315. — Colobom 414. 475. 476. — doppeltes Scotom (?) 439. — peripapilläre Atrophie 420. — Ruptur 607.
Chorioiditis 607. — disseminita sympathica 251. — Retino-Chorioideal-Degeneration 375. — Refraction bei — serosa 585. — superficicielle, periphere 419. — metastatica, bei Pyämie 479. — specifica, bei Iritis 459. — s. auch Irido- —.
Chorio-Retinitis, besonderer Art 397. — bei Lues hereditaria 459.
Chromheteropie 612.
Ciliarganglion 583.
Ciliarkörper, melanotisches Sarcom des — 6. 476. — cystisches Sarcom 414. — Gummigeschwulst des — 393. — primäres Carcinom des — 466. — primäre Tuberculose des — 453. — Colobom des — 475. — Geschwulst des — 476.
Ciliarnerven, vordere 391.
Cilie, als Erreger eines subconjunctivalen Abscesses 567.
Cilio-retinale Arterie 421.
Circulationsstörungen bei Aderhautsarcom 436.
Cloquet'scher Canal 608.
Cocaïn bei Hornhautgeschwüren 283. — acutes Glaucom nach — 474. — Idiosyncrasie gegen — 515.
Colloide Erkrankung der Macula lutea 16.

Digitized by Google

Colobom der Linse, Macula, Iris, Chorioidea, Opticus, Retina, Ciliarkörpers, Lides s. d.
Coma diabeticum 559.
Confluxion 592.
Congenital s. angeboren.
Congresse s. Gesellschaften.
Conjugirte Deviation 583.
Conjunctiva, Aetzung der — der Sclera 56. — Angiom 152. 600. — Balgdrüsen in der — 257.* — Cysten 382. 445. 455. 579. — Dermoid der — 468. — Epitheliom 414. 445. 579 (bei einem 14jähr.). — Follikel in der — 475. — Keimgehalt des — -Sackes 26. 380. 384. 600. — Dipterenlarve als Parasit der menschlichen — 316. — Nervenendigungen in der — 583. — angioneurotisches Oedem 465. — Osteom 117. 446. 579 (subconjunctival). — Pemphigus der — 153. 250. 403. 601. — Pigment in der — der Malayer 64. — Pigmentadenom der — 303. — Primäraffect 413. 502. — papulöses Syphilid 507. 521. 566. 578. — Tuberculose der — 205. 512. 600. — Variola der — 311. — Xerosis 219. 599. — Druck- u. Schmerzsinn der — 392. 498. 565 (Sensibilität). — Temperatur des — -Sackes 503. — Plastik des leeren — -Sackes 601. — Verblutung aus der — 531. — Literatur 599.
Conjunctivitis 599. 600. — Bacillen bei — s. d. — acuta (Bacillen bei —) 38. 471. — seltene Form 417. — blennorrhoica, s. Blenn. — catarrhalis 350 (Behandlung). — diphther. s. Diphth. — — eczematosa 372. — follicularis 45. — Frühjahrs- — 601. — granulosa s. Trachom. — membranacea 89. — papillaris, nach Arsengebrauch 117. — petrificans 389. — pseudomembranacea 470. 475. 484. 600. — purulenta, Spülungen bei — 575. 576. 594. 600. — Petroleum gegen — 600. — Streptokokken — 316. — trachomatosa s. Trachom. — Behandlung 15. 528 (mechanische, chronischer —).
Contrast 592.
Conus 270.
Convexgläser bei Myopen 155.
Convergenz u. Accommodation 220. — Lähmung u. Ptosis 420.
Corectopie 216.
Cornea 602. 603. — amyloide Degeneration 315. — Circulation in der — 214. — Diffusion durch die — 215. — Entzündung s. Keratitis. — Epitheliom am Limbus- — 396. 414. — Erosion 282. — — Färbung s. Tätowirung. — Fremdkörper $1^1/_2$ Jahre lang in der — 349. — s. a. Greisenbogen. — Anheilung abgetrennter — -Lappen 398. — s. auch Keratoplastik. — anormale Krümmung 383. — Krümmung nach Entleerung des Humor aqueus 483. — Druck- u. Schmerzsinn der — 392. 498. 565 (Sensibilität). — künstlichen Ersatz der — 396. — Limbus der —, Geschwülste, s. Limbus. — Mikroskop 437. — Naht bei Cataractextraction 446. — Narbenkeloid der — 396. — Nervenendigungen in der — 583. — Pulverkörner in der — 460. — wiederholte — -Punctionen bei Schichtstar 477. — Reflex bei der Ophthalmoskopie 420. — Refraction 490. — System von Linien in der — nach Keratitis interstitialis 472. — Silberimprägnation der — 222. — Sarcom der —, präcorneales, s. Limbus. — Staphylom s. d. — Teratom 396. — Trübungen 10. 31. 147. 423 (Tätowirung); 254. 382. 603 (angeboren); 294* (Lichtzertrennung durch —); 318 (seltene); 448 (Myopie bei centralen —); 541 (durch Blitzschlag); 575 (beim Radfahren). — Ulcus s. d. — Pannus s. d. — Unempfindlichkeit der — bei Iridocyclitis 223. — Veränderungen der — beim Neuroepithelioma retinae 397. — Verbrennung 571. — Zellstudien an der gereizten — 150.
Corneo-Scleralgrenze s. Limbus.
Cornu cutaneum s. Hauthorn.
Corpus mammillare 591.
Corpus ciliare s. Ciliarkörper.
Corpus vitreum s. Glaskörper.
Cresylsäure 119.
Cyclitis s. Irido- —.
Cylinder-Gläser bei Asthenopie 17.
Cyste(n) der Bindehaut 382. 445. 455 u. 579 (seröse). — der Lider 14. — der Orbita 562. — der Iris 151. 332.* — der Retina 610. — Schleim- — der Orbita 309.
Cysticercus intraocularis 246 (sympathisirend). 612. 614. — der Orbita 546.

Dacryoadenitis s. Thränendrüse.
Dacryocystitis s. Thränensack.
Daltonismus s. Farbenblindheit.
Delirium, postoperatives, s. Augenoperationen.
Demonstrationstafeln 59.
Dermoid der Conjunctiva 468.
Desinfectin 507.
Desinfection der Wunden 150. — durch Naphthaproducte 507.
Deviation, conjugirte 583.
Diabetes, Augenkrankheiten bei — 576. 614. — insipidus, Scheuklappenkrankheit bei — 457. — nach Verletzung 616. — Coma diabeticum 559. — s. auch Retinitis.
Diagnose der Sehnervnetzhautleiden bei Trübung der brechenden Medien 476. — topische, bei Hirngeschwulst 567.
Diagnostische, topisch- — Bedeutung der Sehstörungen bei Gehirnerkrankungen 352.

Digitized by Google

Diffusion in's Innere des Auges 215.
Dilatator pupillae 453.
Diphtherie, doppelseitige Abducensparese nach — 33.* 541. — Bacillen bei — -Conjunctivitis 216. — Behring's Heilserum bei — der Conjunctiva 229. 287. 447. 453. 457. 482. 499. 534. 599. — Beitrag zur — der Conjunctiva 494. — Pseudo-Bacillus 577.
Diplopie s. Doppeltsehen.
Dipteren-Larve als Parasit der menschlichen Conjunctiva 316.
Discision, Panophthalmie nach — 17. — Glaucom nach — des Nachstars 221. — Messerchen zur — des Nachstars 386.
Distichiasis, Operation 14. 147.
Doppelempfindungen 383.
Doppeltsehen, ungewöhnliches, mit Schielen 16. 439. — monoculares, bei Hysterie 157.
Druck des Auges, s. a. Ophthalmotonometrie. — bei Aderhautsarcom 436. — — -Sinn der Conjunctiva u. Cornea 392. 498.
Druckpumpe, neue 347.
Drüsen s. a. Balgdrüsen.
Drusen der Macula lutea 16. — der Glaslamelle der Chorioidea 396. — der vorderen Linsenkapsel 277.
Duboisin 545.
Dynamit-Verletzungen des Auges 547.

Ectopia lentis s. Linse.
Ectropion, Operation 141. 353.* — Lidheber bei — 153. 503. 595. — sarcomatosum 440.
Ekzem, seborrhoisches der Lider 512.
Eisen im Auge, s. a. Magnet, s. Sideroskop. — Localisation 23. 383.
Eisenbahnbeamten, Augen der — 405. 541 u. 595. 560 (Prüfung). — Signalgläser 514.
Electricität s. a. Galvanismus.
Electrische(s) Reaction des Auges 491. 584. — s. a. galvanische. — Licht 543. 571 (temporäre Erblindung). — Phänomene bei — Reizung 588.
Electrolyse, bei Trachom 222. — bei Angiom der Orbita 451.
Electromagnet s. Magnet.
Embolie der Centralarterie 54 (pathol. Anat.). 419. 469 (Autopsie). 616. — — künstlich erzeugte, der Augengefässe 349. — partialis 375. — experimentelle, am Centralnervensystem 479.
Emmetropie, Grösse der Netzhautbilder bei — 456. — das Wort 459.
Empyem s. Sinus.
Endarteriitis s. Gefässerkrankungen.
Endotheliales Sarcom 450. — Endotheliom der Orbita 456.
Energieumsatz in der Retina 254.
Enophthalmus, traumaticus 152. — beiders. 415. — abwechselnd mit willkürlich hervorzurufenden Exophthalmus 453.
Entoptische Erscheinung von Glaskörpertrübungen 420. — Wahrnehmung von Linsentrübungen 451. — Phänomene 592.
Entropion, Operation 456. 458. 459. 466.
Entwickelungsgeschichte, Lehrbuch 12. — des Kammerwinkels 453.
Enucleation, Tod nach — 62. — Indicationen 148.
Enuresis nocturna, durch Augenbeschwerden 481.
Ephedrin 151.
Epicanthus, congenitus 476.
Epilepsie u. Morbus Basedowii 520. — Gesichtswahrnehmungen bei — 539. — Augengrund bei — 616.
Episcleritis, periodica fugax 405. 479. 564.
Epitheliom der Orbita 16. — der Sclerocornealgrenze 396. — verkalktes, der Lider 156. — des Keilbeins, Erblindung 410. 467. — der Conjunctiva bei einem 14jährigen 446. 579. — der Cornea u. Conjunctiva 414. — primäres, der Iris u. des Ciliarkörpers 466. — Methylblau gegen — 544. — des Thränensackes 596.
Erblichkeit s. Heredität.
Erblindung 612. — durch wurmabtreibendes Mittel 41. 501. — durch Verletzung 254. — erheuchelte einseitige — u. Prismen 348. 550. — während der Lactation 124. 526. — durch Schussverletzung 379. — recidivirende 265. 565. — nach Chinin 352. 583. — durch Carcinom des Keilbeins 410. — toxische, s. a. Bandwurmmittel. — durch Kopfverletzung 460. — durch Hysterie s. d. — Ursachen der —, s. Blinden, Statistik. — temporäre — durch electrisches Licht 571. — Wiederherstellung nach zweiwöchentlicher — 612. — einseitige — und Diabetes nach Trauma 616.
Ermüdung der Augen 126. 506 (Bestimmung). — Einschränkung des Gesichtsfeldes 248. — Blinzeln als Maassstab der — 250.
Erwerbsunfähigkeit s. Unfallbeschädigungen.
Erythropie 148. 386. 403. 463. 529 (durch Nervenerregung).
Eserin bei Glaucom 180. 393. 535. — bei Linsenluxation 577.
Euclidis, Opera omnia 113.
Evisceration 481.
Excavation des Sehnerven 58.
Exophorie, Behandlung 536.
Exophthalmometrie 158.
Exophthalmus bei einem 3monatlichen Kinde 281. — Bemerkungen über — 569. — pulsirender, traumatischer 382. 554 (bds.). — bei Menstrualblutungen 487. — intermittirender 383. 453 (freiwillig

ervorzurufen). — mit Trigeminusanalesie 417. — einseitiger — seit 30 Jahren 38. — durch Orbitalcyste 562. — s. a. Basedow'sche Krankheit.
xostose s. Osteom.

acialis, Resection der oberen — -Aeste bei Blepharospasmus 118. — Beziehung des — zur Thränensecretion, s. Thränendrüse, s. Weinen, einseitiges. — Verkleinerung der Lidspalte bei heilender — -Parese 472.
Fädchen-Keratitis s. K. filam.
Färbung der Hornhaut, s. Tätowirung.
Farbenapparat, diagnostischer 45.
Farbenblindheit, halbseitige 223. 557 (mit Alexie). — Prüfungsmittel für die — 404. 415. 566. — Untersuchung der Verkehrsbeamten auf — 405. 412. 514. 555. 560. — Modification von Holmgren's Wollprobe 415. — unter den Asiaten 511. — auf der Eisenbahn 514.
Farbenempfindungen beim Hören von Vocalen 584.
Farbengleichungen, spectrale 68.
Farbenhemiopie 223. 557.
Farbenperception s. Farbensehen.
Farbenprüfung s. Farbenblindheit.
Farbenreaction der belichteten und unbelichteten Netzhaut 242.
Farbensehen, Theorie des — 19. — des Hysterischen 450. — umgekehrtes, in Complementärfarben 513. — alter Maler 582. — Störung 612.
Farbensinn, räumliche Beziehungen des — 436. — Entwickelung des — in der Kindheit 583. — Literatur 593.
Farbentheorie 156.
Farbenzerstreuung an Benham's Kreisel 396. — im Auge 592.
Farbige Flecke, Sehen von 249. 251.
Farbstofflösungen, Resorption von subconjunctival injicirten — 440.
Faserverlauf im menschlichen Opticus 389. 567.
Fenstervorhänge in Schulen 586.
Festschrift der Aerzte des Reg.-Bez. Düsseldorf 17.
Fibrom, epibulbäres, congenitales 456. — des Augenlides 595.
Fibrosarcom des Sehnerven 349. 439. — Adenoma cysticum der Thränendrüse 400.
Filaria Loa, aus dem Auge entfernt 396. 613. — in der Vorderkammer 457. 604.
Filix mas, Erblindung durch — 41. 501. 530.
Fische, Sehnerv der — 352. 585. — Anatomie des — -Auges 573. — Accommodation im Auge der — 492. — Sehpurpur im — -Auge 500.
Fistel des Thränensackes, angeboren 439. 458. 466.
Fixationspunkte, zwei in einem Auge 439.
Fliegende Colonnen in Russland 476. 525. 526. — Mücken 535.
Flimmerscotom 611. — s. a. Gesichtswahrnehmungen, subjective.
Flüssigkeits-Wechsel in der Vorderkammer 390. — Absonderung im Auge 527.
Fluorol 590.
Follicularis s. Conj. foll.
Follikel in der Augenschleimhaut 475.
Fontana'scher Raum bei Glaucom 488.
Formol (und **Formaldehyd**) als Härtungsmittel 117. — in der Augenheilkunde 159. 320. 475. 595. — bei Blennorrhoe 155. — als Conservirungsmittel 379.
Framboesia Brasiliana an den Lidern 594.
Fremdkörper 612. 613. — im Auge 503. 536. — 10 Jahre in der Netzhaut 1.* — Toleranz der — im Augengrunde 191. — 17 Jahre, ohne symp. Ophth. 612. — mehrere Jahre im Auge 533. — 22 Jahre in der Vorderkammer 532. — Oxydation im Auge 502. — Riesenzellen um — 397. — $1\frac{1}{2}$ Jahre lang, Insectenflügel, in der Hornhaut 349. — 13 Jahre in der Sclera 604. — in der Orbita s. d. — partielle Cataract durch — 578. — s. a. Kupfer, Magnet, Schrotkugeln, Glas, Stahl, Blei, Stein, Messing, Verletzungen.
Frühjahrs-Conjunctivitis s. d.

Gallicin in der Augenheilkunde 485.
Galvanische Vorgänge in der Netzhaut durch Belichtung 502. — s. a. electrische.
Galvanocaustik, zur Entfernung von Pulverkörnern aus der Cornea 460. — des Ulcus serpens 392. — der Nase, Neuritis optica 468.
Ganglion ciliare 583.
Gaslicht 543.
Gefässabnormität am vorderen Bulbus 528. — Mechanismus bei Hydrophthalmus 582.
Gefässerkrankungen der Netzhaut bei Acromegalie 414. — Endarteriitis centralis retinae nach Intermittens 457. — Ruptur der Lymphscheide 16. — bei syphilit. Augenerkrankungen 521.
Gefässgeschwülste der Orbita 309.
Gehirn, Augenaffectionen bei — -Syphilis 438. 616. — Abscess nach Empyem der Highmorshöhle 453. — Erkrankungen, Sehstörungen bei — 352. — Einfluss des — auf die Augenbewegungen 404. 463. — Bau und Thätigkeit des Grosshirns 46. — Blutung bei Narcose alter Leute 61. — Geschwulst 53. 117. 463. 567 (Diagnostik). — Gumma 350. 422. — Augenerkrankungen und — -Erkrankungen 615.
Geistesblindheit u. Hemianopsie 549.

Digitized by Google

Gelatine s. Glycerin.
Gelbe Salbe s. Augensalben.
Gelenkaffectionen bei Keratitis parenchymatosa 521.
Gerontoxon s. Greisenbogen.
Geschichte 95. 113. — der Myopie 186. — der künstlichen Augen 155. 448. — der Blindenstatistik in Russland 321.* — der Cataractextraction 156. 452. 581. — alte Taxe der Staroperation 192.
Geschlechtsorgane und Auge 155.
Geschwülste des Bulbus 13. 89. 348 (durch Trauma). 384. 450 (seltene endobulbäre). 456 (epibulbär). — des Ciliarkörpers 6. 414. 466. 476. — des Chiasma 511. — der Chorioidea 247. 314. 403. 436 (Circulation u. Druck des Auges bei —). 450. 464. — der Conjunctiva 117. 152. 303. 382. 414. 445. 446. 455. 468. 579. 600. — der Cornea 396. 414. — des Gehirns 53. 117. 463. 567. — des Gesichts 414. — der Iris 247. 414. 466. 476. — des Keilbeins 410. 467. — des Kleinhirns 488. — der Lider 16. 156. 289.* 389. 595. — im Limbus corneae 348. 517. — des Opticus 16. 188. 349. 439. 477 (Papille). — der Orbita 14. 16. 62. 147. 153. 232. 245. 255. 309. 407 (Diagnose). 409. 455 u. 579 (pseudo-maligne). 417. 451. 456 u. 469 (angeboren). 468. 533. 546. 562. — der Retina 126. 397. 415. 548. — des Sehhügels 565. — des Sinus frontalis 454. — der Thränendrüse 315. 400. — des Thränensackes 596. — des Uvealtractus 364. — der Vierhügel 565.
Gesellschaften und Congresse. — Ophthalmolog. G. in Heidelberg 95. 386. — Ophthalmological Society of the United Kingdom 12. 116. 413 538. — American Ophthalmological Society 15. — Pariser ophthalmol. Ges. 89. 575. 576. 577. — Berliner med. Ges. 39. 204. — Aerzte-Ver. des Reg.-Bez. Düsseldorf, Festschrift 17. — Physical. med. Ges. zu Würzburg 175. 400. — Med. Ges. in Giessen 398. — Unterelsäss. Aerzteverein in Strassburg 398. — Congress f. innere Med. 59. — 67. Vers. deutscher Naturf. u. Aerzte 127. 252. — Aerztl. Localver. Nürnberg 176. — Niederrhein. Ver. f. Nat. u. Heilkde. in Bonn 400. — Med. Verein zu Greifswald 400. — Naturhist.-med. Verein in Heidelberg 401. — Physiol. Verein in Kiel 401. — Kgl. Aerzteverein Budapest 41. — Deutsch. ärztl. Verein zu St. Petersburg 422. — Verein St. Petersburg. Aerzte 173. 205. 422. — prakt. Aerzte zu Riga 232. — Med. Ges. zu Dorpat 421. — Moskauer augenärztl. Zirkel 475. — New York Academy of Medicine 252. — Sect. of Ophthalm., College of Physic. of Philadelphia 420. — Brit. med. Associat., Sect. of Ophthalm. 401. — Indian Medical Congress 38.
Gesichtsempfindungen, Rückwirkungen der — aufs physische u. psychische Leben 592.
Gesichtsfeld, Ermüdungseinschränkung des — 248. 551. — s. a. Hemianopsie. — Schemata 443. — Defecte, bitemporale 384. — als diagnostischer Factor 509. — Verschiebungstypus 489. 551. — bei traumatischer Neurose 489. — Einfluss des Magneten auf das — 489. — bei Unfallsverletzten 551. — Einschränkung bei cerebraler Kinderlähmung 553. — bei Simulation 558. — functionelle —-Anomalien 568.
Gesichtswahrnehmungen, subjective 154. 249. 349. 350. 537 (als Krankheitssymptom). 539 (bei Epilepsie u. Migräne). 588 (bei electr. Reizung).
Gesichtswinkel bei abnehmendem Lichte 314.
Gicht, Perineuritis optica durch — 457. — s. a. harnsaure Diathese.
Glaskörper 608. — Blutungen bei Menstruationsstörungen 499. — Chemismus des — 224. — starke Entziehungen des — 488. — Blutungen und Bindegewebsbildung im — 57. — spontan entstandenes Bindegewebe im — 381. — Trübungen bei Myopie, entoptische Erscheinungen 420. — s. a. Hyalitis; Blutung; Arteria hyaloidea.
Glassplitter in der Vorderkammer 217.
Glaucom 608. — Aetiologie u. Therapie 153 (Scopolamin). 535. — Lehre vom — 370. 393 (Excavation). — Fontana'scher Raum bei — 488. — Halo bei — 16. 609. — acutes, nach Cocaïn 474. — Behandlung des — chronicum simplex 410. 456. 535. — Eserin bei — 180. 393. 535. 585. — Heredität bei — 477. — nach Discission des Nachstars 221. — nach Staroperationen 250. 348. — Operationsmethode, Priorität 58. — haemorrhagicum 457. — moderne Operation 318. — nach Embolie der Centralarterie 616. — malignes 380. 608. — Myopie u. — 575. — Papillenatrophie bei — 576. — Rückkehr von Lichtempfindung nach Iridectomie bei — simplex 57. — Sclerotomie bei — 448. 575. — Secundär- — nach Cataractextraction 154, nach Linsenluxation 577. 583. — durch Vanille 452. — vorgetäuscht durch Trigeminusneuralgie 205.
Gliom der Retina 397. 548. 610. — beiderseitig 415. — der Orbita, angeboren 456. — -Operation 552.
Gliosarcom der Retina 126. — des Kleinhirns 488.
Glycerin-Gelatine-Präparate des Auges 422.
Gold-Fassung der Gläser, Asthenopie durch — 553.
Goniometer 396.

Digitized by Google

Gonorrhoe, Iridochorioiditis durch — 451. — s. a. Blennorrhoe. — Neuritis optica durch — 542.
Graefe-Medaille 397.
Greisenbogen der Hornhaut, Entstehung 62.
Gummata s. Syphilis.
Gutachten s. Verletzung, Begutachtung.

Haemorrhagie s. Blutung.
Halo bei Glaucom 16.
Harnsaure Diathese, Augenerkrankungen durch — 32. 495.
Haut-Horn des Lides 289.*
Heilmittel s. Medicamente.
Helligkeits-Contrast, simultaner 213. — Abhängigkeit der Sehschärfe von der — 445. — Gesichtswinkel bei abnehmender — 314.
Hemeralopie 584. — angeborene — 375. — bei Leberleiden 394. — hereditäre 611. — acute 444. — bei Xerosis conjunctivae 599.
Hemiachromatopsie, homonyme 223.
Hemianalgesie 583.
Hemianopie 583. — binasale — 14. 462. 614. — temporalis nach recidiv. Amaurose 265. 565. — und Urämie 566. — bitemporalis 19 (traumat.). 384. 457. 511. — doppelseitige, homonyme 443. — corticale 46. — nach Betrachtung einer Sonnenfinsterniss 438. — doppelseitige nach unten 475. — und Geistesblindheit 549. — transitorische, bei cerebraler Kinderlähmung 553. — bei Dementia paralytica 555. — bei Hirnblutung 555. — durch Operation 555. — menstruale 555. — mit Hallucinationen im verlorenen G.-F. 556. — heteronyme 615.
Hemianopische Pupillenreaction 19. 252. 265.
Heredität, Neuritis retrobulbaris und — 168.* — s. a. Syphilis. — bei Neuritis 363. — Nachtblindheit 611. — bei Glaucom 477. — bei Nystagmus 403. 463. 580.
Herpes zoster frontalis mit Keratitis neuroparalytica 133.* — mit H. z. der Iris 382.
Herz, retinale Ischämie und Sehnervenschwund nach — -Verletzung 448. 575. 580.
Heterophorie und Hypermetropie 16. — Nachweis der — 439.
Highmorshöhle, Orbitalphlegmone nach Empyem der — 154. 453. — Trigeminusneuralgie durch Empyem der — 205.
Hirn s. Gehirn.
Histologie s. Anatomie.
Homatropin 151.
Horn s. Haut-.
Hornhaut s. Cornea.
Hüttenarbeiter, Augengefährdung der — 161.*
Huhn, Vorderkammerwinkel beim — 453.
Hulke, Nachruf 94.
Humor aqueus, Chemismus 223. — Hornhautkrümmung nach Entleerung des — 483.
Hund, Staroperation beim — 515.
Hyaline Degeneration der Cornea 318.
Hyalitis, asteroide 15.
Hydatidencyste der Orbita 116. 156 (recid.).
Hydrargyrum s. Quecksilber.
Hydrophthalmus 608. 609. — Gefässmechanismus bei — 582. — Iridectomie bei — congenitus 584.
Hydrops des Sinus frontalis 501.
Hygiene, Grundriss der — 12.
Hyperaesthesia retinae s. Retina.
Hypermetropie, und Heterophorie 16. — das Wort 459. — periphere der Hornhaut 383. — latente, bei Verkehrsbeamten 405. — Accommodation bei — 444. — latente 496. — hochgradige 594. — Neuritis bei — 542. 593.
Hypopyon-Keratitis s. d. — Iritis s. d.
Hysterie, Amblyopie durch — 395. 401. 468 u. 562 (und Amaurose). — monoculare Diplopie bei — 157. — Erblindung durch — bei Männern 529. — Suggestion bei — 319. 484. — Thränenhypersecretion durch — 62. — Farbenperception bei — 450. — hysterogene Zone des Auges 454. — Combination organischer und hyst. Sehstörungen 564. — hyster. Weinen 565. 576.

Jahrbücher s. Berichte.
Ichthyol 350. 584.
Jequirity 39.
Impfgeschwür am Lid s. Vaccine.
Indien, Augenheilkunde in — 39. — Instrumente eines Oculisten in — 415.
Infantiler Kernschwund 188.
Infections-Krankheiten des Auges 206. — Netzhautveränderungen bei — 526. — Augenerkrankungen bei — -Krankheiten 615.
Influenza, Augenerkrankungen bei — 18. 282. 575. 615. — Orbitalphlegmone bei — 452. — Keratitis parenchymatosa nach — 457.
Inouye, Nachruf 286.
Instrumente u. Apparate 86. 113. 446. 589 (Literatur).
a) chirurgische. — eines indischen Oculisten 415. — Discissionsmesserchen für Nachstaroperationen 386. — Drahtmaske f. Staroperirte 117. — Druckpumpe, neue 347. — Klemmscheere zur Canthoplastik 154. — künstliche Augen für geschrumpfte Augenhöhlen 113; Behandlung 481. 580. — Lidheber bei Ectropium 153. 503. — Lidhalter 443. 446. — neuer Magnet 124. — neue Starmesser 446. — Paquelin-

scher Thermocauter 119. — Irispincette 446. — Pincette zur Ectropionirung u. Fixation d. oberen Uebergangsfalte 59. — Porzellanbrett für Augenoperationsinstrum. 86. — zur Instrumenten- u. Verband-Sterilisation 576. — Neue Thränengangsonden 119.
b) physikalisch-optische, u. dgl. — Augenspiegel 86. 154. 314. 494 (Modification). — Demonstrationstafeln 59. — diagnostischer Farbenapparat 45. — zur Ermittlung der Farbenblindheit 404. 415. 566. — Goniometer 396. — Hornhautmikroskop 437. — Leselupe 476. — Netzhautfernrohr 437. — Lampenschirm 544. — Ophthalmophorometer 396. — Ophthalmometer 483 (von Reid), 516 (modif.). — Ophthalmotonometer 396. — Optometer 477 (Young). — zur Bestimmung des Orbitalinhaltes 575. — Pincenez, neues 117. — Pupillometer 396. — Pupillostatometer 396. — Reitbügel für Probirgestelle 349. — Skiaskop, neues 396. — Schreibpapier f. Blinde 117. — Schutzbrillen 126. — Stenopäische Brille 589. — Sehproben 204. 454. 531. 589. 590. — Tonometer 371. — Tropometer 421.
Intermittens, Endarteriitis centralis retinae nach — 457.
Internus s. Rectus int.
Intoxication durch Vanille 452. — durch Acetanilid 507. — durch Blei 480. — durch Chocolade 527. — Amblyopie 611.
Intracranialer Abscess, ausgehend vom Keilbein 13.
Intraoculares Melanom 13.
Intrauterine Augenkrankheiten 382.
Jod-Quecksilber bei Trachom 58. — -Trichlorid 96. — -Tinctur im Glaskörper 318. — -Injectionen bei chronischer Dacryocystitis 581.
Iridectomie bei Hydrophthalmus congenitus 584.
Irideremie s. Aniridie.
Iridochorioiditis 154. — Vascularisation der vorder. Linsenkapsel bei chronischer — 155. 575. — septica, nach Uterusblutung 155. — suppurativa bei Gonorrhoe 451. — sympath. s. Sympath. Ophth. — bacilläre, nasalen Ursprungs 458. — — suppurativa, Heilung 579.
Iridocyclitis nach Cataractextraction 154.
Iridotomie zur Pupillenbildung 452.
Iris 606. — primäres Carcinom der — 466. — -Colobom 414. 475. — -Cyste 151. 332.* (seröse). — Herpes zoster der — 382. — Melanosarcom der — 247. 476. — -Pincette 446. — -Sarcom 414. — -Tuberculose 13. 117. 176. 204. 277. 494. 606. — -Vorfall 458 (Behandlung). — Wirkung der — 592. — -Synechien s. d.
Iritis 606. — Scopolamin bei plastischer — 421. — bacilläre, nasalen Ursprungs 458. 571. — traumatica 459. — Hypopyon — durch Pneumokokken 571. — bei Lues hereditaria 459. — mit Chorioiditis 459. — 564. — Synechien s. d.
Ischämie der Retina nach Herzverletzung 448.

Kalk, kohlensaurer, Einwirkung auf die Hornhaut 532.
Kammer s. Vorderk.
Kaninchen, Veränderungen am Auge des — 218. 396.
Katatropie 579.
Keilbein s. Sphenoid.
Keloid der Cornea 396.
Keratitis durch Austernschalen 531. — besondere Art 531 (luetische). — Büschelform 576. — filamentosa (Fädchen- —) 515. 547. 577. — Behandlung asthenischer — durch Aetzung der Scleralbindehaut 56. — Kochsalzinjectionen bei — 92. — neuroparalytica (bei Herpes zoster frontalis) 133.* (Theorie) 538. 558. 561. — parenchymatosa 61 (mit Perforat.); 277. 312. 391. 606 (tuberculosa); 451. 457. 508 (bei erworbener Syphilis); 457 (nach Influenza); 472 (Folgen der —); 521 (Gelenkaffectionen bei —); 522 (Narben um den Mund); 547. 564. 572 (experimentelle). — punctata superficialis 251 (durch Raupenhaare). — purulenta interstitialis acuta 155. — Sclerotico — rheumatica 18. — ekzematosa 372. — nach Wespenstich 112. — patholog. Anatomie der eitrigen — 388. — Hypopyonkeratitis 454. 603. — sclerosirende 575.
Keratoconus, dem — entgegengesetzte Krümmung 383. — 478.
Keratomalacie 478.
Keratomykose 478.
Keratoplastik 340. 396. 490. 545. 550.
Keuchhusten, Netzhautablösung durch — 458.
Kinder, Augenkrankheiten der — 543. — Hirnnerven bei cerebraler — -Lähmung 556. — Hemianopsie u. Gesichtsfeldbeschränkung bei cerebraler — -Lähmung 553. — Haltung der — beim Lesen u. Schreiben 543. — Farbensinn der — 583.
Kleinhirn, Einfluss des — auf die Augenbewegungen 404. 463. — Gliosarcom 488.
Klinische Beobachtungen s. Ophthalmologische Casuistik. — Forschen u. Lernen 479.
Kochsalzinjectionen s. subconjunctivale. — K.-Lösung bei Keratomalacie 253.
Kopfläuse s. Pediculi.
Kopfschmerzen durch Ametropie 405. 504. — s. a. Migräne.
Kopfverletzung, Erblindung durch — 460. — s. a. Schädel.
Krankenanstalten s. Berichte.
Kryptophthalmus congenitus beim Kaninchen 396.

Digitized by Google

Kuhhorn-Verletzungen des Auges 288.
Kuhpocken s. Vaccine.
Kupfer in der Netzhaut 1.* — im Auge 538. — schwefelsaures bei Trachom 58.
Kurzsichtigkeit s. Myopie.

Lactation, Erblindung während der — 124.
Lähmung s. Augenmuskel- —.
Läuse des Kopfes s. Pediculi.
Lagophthalmus durch Syphilis 150.
Lamina cribrosa, Anomalie 475.
Lampenschirm 543.
Leber-Cirrhose, Augenerkrankung bei — 219. 394. 441. — Hemeralopie bei — 394. — Netzhautveränderungen bei — 541.
Lehrbücher der Augenheilkunde, s. d. — der speciellen Pathologie u. Therapie 204. — der Entwicklungsgeschichte 12. — der Hygiene 12. — der Chirurgie 232.
Lenticonus, falscher 156. — posterior 384. 460.
Lepra, Augenerkrankungen durch — 616.
Lesen, Haltung der Kinder beim — 543.
Leseproben s. Instrumente b) Sehproben.
Leucämische Augenerkrankungen 615.
Leucoma adhärens, Panophthalmie bei — 575.
Leuw de, Nachruf 128.
Licht, die Theorie des — 204. — Zerstreuung, Sehstörung durch 294.* — Gesichtswinkel bei abnehmendem — 314. — Einwirkung auf Augensalben 379. — räumliche Beziehungen des —-Sinnes 436. — Helligkeit verschiedener —-Arten 543. —-Scheu, Aetiologie 571.
Lid(er) — s. a. Blepharitis, Blepharoplastik u. dgl. — abnorme associirte —-Bewegungen 464. — Abscess bei Scharlach 555. — Affectionen der — 594. — seborrhoisches Eczem der — 512. — traumatisches Colobom 594. —-Cysten 14. 62. — Fibrom des — 595. — Epitheliom der — 156. — Framboesia Brasiliana an den — 594. —-Heber bei Ectropium 153. 503. —-Halter 443. 446. — Hauthorn des — 289.* — -Gangrän 595. —-Krampf 66.* — Lipom des — 389. —-Lockerung 506. 563. — melanot. Sarcom 16. — Bacterien des —-Randes 600. — s. a. Ptosis. — Phthiriasis der — 576. —-Oedem, einseitiges, seit 30 Jahren 438. —-Nerven 175. 396. — Sclerodermie 575. —-Schanker 379. 413. 502. — Verkleinerung der —-Spalte durch Secundärcontractus 472. — Papel der — 521. — Zerstörung durch Syphilis 150. — Literatur 594.
Limbus corneae, melanot. Sarcom des — 348. — Sarcome im — 517.
Linse 604. 605. — angeborene Verlagerung 14. — Bleifarbe in der — 480. — Colobom 14. 189. — Krystallbildung in der — 117. — Luxation 395. 401. 405 (in die Vorderk.), 479 (spontane), 577 (Eserin bei —), 583 (Sec. Glaucom). — bei Myopie 350. — Pigmentablagerungen in der — 414. — Sehen der eigenen — 451. 573. — Trübung bei harnsaurer Diathese 495; s. a. Cataract. — Figur des —n-Sternes 439. — Neutralisirung gleich starker Glas- — n 453.
Linsenkapsel, Vascularisation der — bei chronischer Iridochorioiditis 155. 575. — angeborene Perforation 218. — Drusen der — 277. — isolirte Verletzung 279. 605 (ohne Starbildung). — patholog.-anatom. Veränderungen der — 605.
Lipom der Orbita 232. — des Oberlides 389.
Literatur, allgemeine ophthalmologische 586. — der Augenerkrankungen bei Allgemeinleiden 614. — der Amblyopien 611. — der Anatomie 590. — der allgemeinen Pathologie u. Therapie 587. — der Physiologie 591. — der Instrumente u. Heilmittel 589. — der Conjunctiva 599. — der Cornea 602. — der Chorioidea 607. — des Farbensinnes 593. — des Glaskörpers 608. — des Glaucoms 608. — der Iris 606. — der Linse 604. — der Lider 595. — der Muskeln u. Nerven 596. — der Orbita u. Nebenhöhlen 597. — der Refraction u. Accommodation 593. — der Retina u. des Sehnerven 609. — der Sclera 604. — der sympathischen Ophthalmie 608. — des Thränenapparates 595. — der Verletzungen, Fremdkörper u. Parasiten 612. — der Vorderkammer 604.
Loretin 589.
Lues s. Syphilis.
Lupe zum Lesen 476.
Lupenspiegel 443.
Luxation der Linse s. d. — des Bulbus 480.
Lymphangiom der Orbita 468.
Lymphscheide, Ruptur der — einer Retinalvene 16.
Lymphom, symmetrisches der Orbita 245. — malignes, der Orbita 456.
Lysol 119.

Maculae corneae s. Cornea, Trübungen.
Macula lutea, colloide Erkrankung der — 16. — Einfluss der — auf spectrale Farbengleichungen 63. — bei Retinitis album., Anatomie 456. — Colobom der — 117. 476. — Doppelversorgung der — 443. — besondere Veränderungen 475.
Magnetnadel zur Localisation der Eisensplitter 23. — s. a. Sideroskop.
Magnetoperation 15. 60. 61. 97.* 225.* 337. 474. 503. 552. — grosser Magnet 124. 125. 394. 474.

Digitized by Google

Maklakoff, Nachruf auf — 351.
Malayer, Pigment in der Conjunctiva der — 64.
Maler, Farbensehen alter — 582. — monoculares Sehen der — 591.
Manometrie des Auges 371.
Markhaltige Nervenfasern der Netzhaut 189. — Schwund von — bei genuiner Sehnervenatrophie 247.
Masern, Oculomotoriuslähmung nach — 580.
Massage durch Vibration 31. — bei Keratoconjunctivitis 575.
Medicamente 15. 96. 119. 123. 151. 155. 159. 228.* 320. 350. 421. 475. 485. 503. 504. 507. 529. 536. 545. 573. 584. 585. 589 u. 590 (Literatur). — neues Anästheticum 57.
Melanom s. Sarcoma melanot.
Melanotisches Sarcom s. d.
Meningitis, Stauungspapille u. Abducensparese bei otitischer — 251.
Menstruation, Exophthalmus bei —s-Blutungen 487. — Glaskörperblutungen bei —s-Störungen 499.
Messing im Auge 533.
Metastatische Ophthalmie 24. 215. 316 (bei Typhus), 479. 504.
Methylblau gegen Lidepitheliom 594.
Migräne, Gesichtswahrnehmungen bei — 539. — ophthalmique 556. 574 (mit Ophthalmoplegie). — s. a. Kopfschmerz.
Mikroaphakie 479.
Mikrophthalmus 62. 476.
Minium s. Blei.
Miosis s. Pupille, Verengerung.
Mioticum, neues 320, s. a. Medicamente.
Missbildungen s. Angeborene.
Mitbewegungen zwischen Auge u. Nase 528. — s. a. Ptosis.
Mittheilungen s. a. Berichte.
Monoculare(s) Stereoskopie 320. — Sehen 588. 591 (eines Malers).
Morbus Basedowii s. Basedow.
Mumps der Thränendrüsen 501.
Muskeln s. Augen- —. — Literatur 596. — Geschwulst der Orbita, aus —-Fasern 469.
Mydriasis 583.
Mydriaticum, neues 151. — s. a. Medicamente.
Myom der Chorioidea 314.
Myopie, das Wort 459. — Augengrund bei hochgradiger — 392. — Besserung durch Gläser 17. — entoptische Erscheinungen bei — 420. — bei central gelegenen Trübungen 448. — Genese der — 186. — bei Nasen- u. Rachenerkrankungen 414. — periphere — der Cornea 383. — umgekehrtes Bild bei starker — 450. — Linse bei — 350. — u. Glaucom 575. — operative Behandlung 23. 58. 117. 120. 153. 232. 277. 308 (Zunahme d. Sehschärfe), 387. 398. 460. 466. 548. 593. 594. — Sehleistung bei — 244. — subconjunctiv. Sublimatinject. bei Veränderungen durch — 451. 476. — Convexgläser bei — 155. — Pathogenese u. Theorie 270. 451. 496. 526. — Statistik 485. 501. — Verordnungen bei — 443. — durch Trauma 577. — Schul- —, Heilung 573. — Literatur 593. 594.
Myxosarcom des Opticus 16.

Nachbilder 592.
Nachruf auf Hulke 94, Waldau 95, de Leuw 128, Nagel 283, Rydel 285, Schimmelbusch 285, Inouye 286, Maklakoff 351, Williams 468.
Nachstar s. Catar. secund.
Nachtblindheit s. Hemeralopie.
Nagel, Nachruf 283.
Naharbeit, Augenschutz bei abendlicher — 543.
Naphta-Producte zur Desinfection 507.
Narben um den Mund, bei hereditärer Lues 522.
Narbenkeloid der Cornea 396.
Narcose 60.
Nase, Mitbewegung zwischen Auge u. — 528.
Nasenerkrankungen u. Auge 155. 173. 504. 523. — u. Myopie 414. — u. Neuritis 468. — Iritis bei — 458. 571.
Nebenhöhlen s. a. Nasenerkrankungen, Highmorshöhle, Sinus ethmoidalis, frontalis u. dgl. — Eiterungen des Auges u. der Orbita nach Erkrankungen der — 173. 313. 455. — Literatur 597. 599.
Nephritis, Augensymptome bei — 563. — s. a. Retin. album. und Urämie.
Nerven-Erkrankungen, neue Theorie einiger — 31. — Atlas der —-Gebiete 38. 499. — Endigungen in der Conj. u. Cornea 583. — des Augenlides 175. 396. — der Chorioidea 315. — Hirn- — bei cerebraler Kinderlähmung 556. — Fasern, markhaltige, s. markh. — Geschwulst der Orbita aus —-Fasern 469. — experimentelle Embolien am Central- —-System 479. — Literatur 596.
Nervus opticus s. Opticus.
Netzhaut s. Retina.
Neugeborenen, Thränendrüse des — 30. — Sehvermögen der — 406. 500. — Augeneiterung s. Blennorrh. — Dacryocystitis der — 489.
Neurasthenie, Wichtigkeit d. Refractionscorrection bei — 405.
Neurectomia optica, Heilungsvorgänge bei der — 190.
Neuritis optica, Antipyrin bei — 477. — Pathologie 22. — nach Caustik der Nase 468. — während der Lactation 124. — syphilitica, zeitlicher Verlauf 358.* — durch Abscess der Keilbeinzellen 13. — Hypermetropum 542. 593. — neue

Digitized by Google

Theorie 31. — nach Ozaena 155. — durch Gonorrhoe 542. — zweiter Anfall von — nach neurit. Atrophie 439. 463. — bei Retinitis pigmentosa 475. — recidivirend 478. — saturnina 480. — s. a. Perineuritis. — s. a. Stauungspapille — hereditaria, s. Hered. — retrobulbaris, s. retrob. — s. a. Opticus, Atrophie.
Neuroepithelioma retinae 397.
Neuroglia der Retina 583.
Neuroparalytische Augenentzündung s. Keratitis neurop.
Neuroretinitis, hämorrhagia 554 (durch Trauma).
Neurose, traumatische, Gesichtsfeld bei — s. d.
Nieren s. Nephritis u. Retin. album.
Nosophen 504.
Nystagmus, künstlich erzeugt bei Taubstummen 221. 596. — hereditär, mit Kopfbewegungen 403. 463. 580. — seltene Form 417. 419. — hereditär 449. 462.

Oberkieferhöhle s. Highm.
Obliquus inferior, isolirte Lähmung 152. — Musculi obliqui bei Astigmatismus 593. 594.
Occipitallappen, Geschwulst im — 53.
Oculist, indischer, Intrumente eines — 415.
Oculomotorius, Parese bei Herpes zoster frontalis 133.* — Parese durch Schrotkorn 157. — Lage u. Function der Zellgruppen des — 369. — recidivirende Lähmung 420. 553. 597. — Lähmung nach Pneumonie 467. — Lähmung bei einem 4jährigen nach Masern, Heilung 448. 580. — Wurzelgebiete des — 570.
Oedem, angioneurotisches, der Bindehaut 465.
Ohr, Physiologie des — -Labyrinths 221.
Operationen s. Instrumente a) u. Augenoperationen.
Ophthalmia suppurativa, nach Discision 17; nach Pneumonie 571. — metastatica s. Metast. — hepatica 219. 394. 441. — nodosa, durch Raupenhaare 30. 413. 539. 567. — purulenta s. Blennorrh.
Ophthalmologie s Augenheilkunde.
Ophthalmologische Casuistik 188. 459. 477. — Ethymologie 459. — Studien 223. 458. — Arbeiten von Thomas Young 315.
Ophthalmometer s. Instrumente b).
Ophthalmometrie 571.
Ophthalmophorometer 396.
Ophthalmoplegie s. Augenmuskellähmung.
Ophthalmoskop s. Instrumente b) u. Augenspiegel.
Opthalmoskopie, Lehrbuch 231. 571. — Cornealreflex bei der — 420. — Lupenspiegel 476.
Ophthalmoskopische(s) Beobachtungsfeld, Grösse des — 126. 157. — Prüfung im umgekehrten Bilde bei starker Myopie 450.
Ophthalmostatometrie 158. 371.
Ophthalmotherapie s. Augenheilk.
Ophthalmotomia posterior bei Netzhautablösung 480.
Ophthalmotonometer s. Instrumente b).
Ophthalmotonometrische Studie 243.
Ophthalmotrop 190.
Opticus, Atrophie des — 609. 610. — zweiter Anfall von Papillitis bei — 439. 463. — Schwund markhaltiger Sehnenfasern der Retina bei — 247. — neuritische, bei Mutter u. Kind 363. — zeitlicher Verlauf der syphilitischen — 358.* — nach Herzverletzung 448. 575. 580. — in Indien 39. — nervöse Transfusion bei — 584. — nach Empyem der Highmorshöhle 453. — bei Tabes s. d. — nach Influenza 575.
Opticus 475. 609. 610. — Geschwulst des — 16. 188. — Colobom 458. 476. — Retina nach Durchschneidung des — 583. — Eintrittsstelle 249. — Excavation des — 58. — Fibrosarcom des — 349. 439. — Lähmung durch Schädelcontusion 443. — bei Siluroiden u. Aconthopoiden 352. — Resection bei symp. Ophthalmie 311. 608. — Verletzung des — 502. — Spinnenzellen des — 190. — Kreuzung der — -Fasern im Chiasma 389. 567. — s. a. Papille.
Optik, physiologische 11. 147. 213. 592. — 114. 452. 460.
Optische(s) motorisches Feld 49. — Aphasie 568. — Phänomene bei electr. Reizung 588.
Optometer s. Instrumente b).
Optometrie, durch die subjective Methode 403. 464. — 497.
Optotypi s. Sehproben.
Ora serrata, Functionskrankheiten 376.
Orbita 597. — Abscess, Cellulitis s. u. Phlegm. — Angioma cysticum der — 451. — Cavernom der — 147. — Cysticercus 546. — Cyste der — 562. — Geschwülste der —, Diagnose 407. — pseudo-maligne Geschwülste der — 409. 455. 579. — beiders. seltene luetische Affection 298. — Endotheliom 456. 457. — Epitheliom der — 16. — Gumma der — 153 (doppelseitig). 350. 422. 501. — Fractur, besondere 437. — Freilegung der — -Höhle, temporäre 255 (zur Entfernung von Geschwülsten). — Gliom der —, angeboren 456. — Fremdkörper in der — 16. 534 (Gewehrstift). 534 (Fischschnabel). 585 (Astigmatismus bei —). — Hydatidencyste 116. 156 (recidiv.) — Muskel- u. Nervengeschwulst, angeboren 469. — Lipom 232. — Lymphom, symmetr. 245. 456 (malign.). — Lymph-

Digitized by Google

angiom 468. — Osteom der — 14. 533. 546. — pulsirender Tumor 599. — Psammom der — 255. — Phlegmone 116. 154 u. 453 (nach Empyem d. Antr. Highm.); 173. 313. 455. 599 (durch Nebenhöhlenerkrankungen); 255 (Differ.-Diagnose); 410 (nach Zahnabscess); 438 (durch Phosphornecrose); 452 (nach Influenza); 471 (von den Ethmoidalzellen her). 598. — Sarcom der — 62. 255. — Schleimcysten u. Gefässgeschwülste der — 309. — Instrument zur Bestimmung des — -Inhaltes 575.
Osmotischer Druck brechender Medien 592.
Osteom der Orbita 14. 533. 546. — der Conjunctiva 117. 446 u. 579 (subconjunctival). — des Sinus frontalis 454.
Oxydation von Fremdkörpern im Auge 502.
Ozaena s. Nasenerkrankungen.

Palpebrae s. Lid.
Pannus, Heilung des trachomatösen u. scrophulösen — durch Lidlockerung 506. 563. — Behandlung mit Tannin-Glycerin 571.
Panophthalmie, Bacillen 266. 476. — nach Discision 17. — durch Nebenhöhlenerkrankungen 455. — bei Leucoma adhärens 575.
Papel s. Syphilis.
Papille, gummöse Neubildung auf der — 310. 423. — Geschwulst der — 477. 610. — s. a. Opticus.
Papillitis s. Stauungspapille u. Neuritis.
Paquelin'scher Thermocauter 119.
Parallax test zum Nachweis der Heterophorie 439.
Paralysis spinalis syphilitica 522.
Parasiten am Auge 612. 613. — s. a. Cysticercus, Filaria, Hydatiden, Bandwürmer, Botriocephalus, Pediculi, Dipteren, Würmer.
Pathologie s. Anatomie.
Pediculi capitis als Ursache von Augenentzündungen 296.* — pubis an den Lidern 576.
Pemphigus conjunctivae 153. 250. 403. 601.
Perimeter, Bestimmung des Winkels α am — 125.
Perineuritis optica durch Gicht 457, nach Influenza 575.
Perniciöse Anämie s. Anämie.
Persien, Augenleiden in — 457.
Petroleum-Licht, -Helligkeit 543. — rohes, gegen Conjunctivitis 600.
Phakoskopie 451. 573.
Phlegmone der Orbita, s. d.
Phosphornekrose 438.
Photophobie s. Lichtscheu.
Phthiriasis s. Pediculi.
Physiologie 584. 591 u. 592 (Literatur). — des Auges 390. 392. 547. — Doppelempfindungen 383. — des Ohrlabyrinths 221. — der Retina 254. 272. 436. — s. a. Optik, physiolog. — der Pupillenweite 242. — phys. Beobachtungen 350. — des Trigeminus 546. 560.
Pigment in der Conjunctiva der Malayer 64. — Adenom der Bindehaut 303. — Degeneration, angeborene 375. — in der Linse 414. — in der Netzhaut, angeboren 414. — Sarcom s. d. — Entfärbung des — in mikroskopischen Schnitten 491. — ophthalmoskopische Unterscheidung des retinalen u. chorioidalen — 584.
Pincenez s. Instrumente b).
Pincette zum Ectropioniren 59.
Plastik s. Kerato- —. — s. a. En- u. Ectropium, Blepharo- —. — s. a. Transplantation. — des leeren Conjunctivalsackes 601.
Pinguecula 601.
Pneumonie, Abducenzlähmung bei — 9. — Coccus am Auge 436. 452. 571. — Oculomotoriuslähmung bei — 467.
Pocken s. Variola.
Polycorie 14.
Presbyopie, Correction der — 454. 456. 477.
Prismen, praktische Verschreibung 251. — und erheuchelte einseitige Blindheit 348. 550.
Probebuchstaben s. Sehproben.
Probirbrillen s. Instrumente b).
Psammom des Hinterhauptslappens 53. — der Orbita 255.
Pseudogliom der Netzhaut 189. — maligne Geschwülste der Orbita 409. 455. 579.
Pterygium, Aetiologie 120. 582. — Operation 147. 576. — natürliche Heilung 461. — 521.
Ptosis congenita beiders. 188. 476. 595. — links bei Erweichung d. rechten Gyrus angularis 556. — beiders. u. Convergenzlähmung 420. — Operation 458. — congenita, abnorme Mitbewegungen 464. — — cong., einseitig 516.
Pulver-Körner, Entfernung aus der Hornhaut 460. — -Verletzungen des Auges 547.
Punkte, die hellleuchtenden, springenden 154.
Pupille 606. — Bildung, künstliche 452. — Differenz, ohne Nerven- und Augenleiden 606. — Dilatator pupillae 453. — Fasern, centripetale 375. — nach Cataractextraction 462. — Function der centripetalen — -Fasern 19. — einseitige Sphincterlähmung 390. — Erweiterung durch Reizung sensibler Nerven 592. — Reaction, hemianopische 19. 252; besondere, bei postneuritischer Opticusatrophie 561. — Starre 487 (anatomische

Digitized by Google

Grundlage); einseitige, reflectorische 383. 437. 616. — Verschluss, angeboren 254. — Verengerung 66.* — Sympathicus u. — 587. — Weite, Physiologie der — 242. — Polycorie 14. — Corectopie 216.
Pupillo-Meter 396. — -Statometer 396.
Pyämie, metastatische Chorioiditis bei — 479. 504.
Pyoctanin gegen Blepharitis 573.
Pyonin 590.

Quecksilber-Oxycyanid 96. 119. 126. 520 (subconjunct.). 546 (bei Blenn. neonat.). — s. a. Subconjunctivale Sublimatinjectionen. — Curven, Werth verschiedener — 530. — bei spätluetischen Augenaffectionen 576.

Rachenerkrankungen s. Nasenerkrankungen.
Radfahren, Hornhauttrübung beim — 575.
Raupenhaare als Entzündungsursache 30. 251. 413. 539. 567.
Rectus, internus, Lähmung 420. — superior, Lähmung 596.
Refraction, neue Bestimmungsmethode 151. — Bestimmung 403. 464 (subjective). 474 (objective). 571. 575. — u. Accommodationsbreite 449. — und Balance der Augenmuskeln 594. — der Hornhaut 490. — bei Chorioiditis serosa 585. — Anomalien 593. — s. a. Anisometropie, Ametropie, Astigmatismus etc., Brechkraft. — Literatur 593.
Reizzustand des Auges 66.*
Retina, Ablösung der — 609. 610. — Aetiologie 154. 458 (bei einem Kinde, durch Keuchhusten?). 610. — Spontanheilung 610. — Behandlung 15. 176 u. 209 (neue). 318. 418 (operativ). 480 (Ophthalmotomie). 575. 577. 581. — Heilung der kurzsichtigen — 17.
Retina 609. 610. — s. a. Maculo. — Energieumsatz in der — 254. — der Wirbelthiere 42. — Anatomie u. Histologie, s. Anatomie. — angeborene Pigmentirung 414. — Bindegewebsbildung in der — 57. — Fernrohr 487. — Colobom 475. — Bilder, ihre Grösse bei Emmetropie und corrigirter Ametropie 456. — Cysten der — 610. — Gliosarcom 126. 397. 415. 548. — Pseudogliom 189. — Imprägnation mit Kupfer 1.* — Veränderungen bei Infectionskrankheiten 526. — Blutung, s. d. — Degeneration der Arterien der — bei Acromegalie 414. — Ischämie der — nach Herzverletzung 448. 575. 580. — markhaltige Nervenfasern der —, s. d. — galvanische Vorgänge in der — 502. — Spinnenzellen der — 190. — nach Opticusdurchschneidung 583. — Neuroglia der — 583. — Farbenreaction der belichteten und unbelichteten — 242. — Function der — 592. — Gefässschatten 249. — Hyperästhesie 514 (einseitige, nach Trauma). — percipirende Schicht der — 272. — Ruptur der Lymphscheide einer Vene der — 16. — Stränge der — 375. — Functionskrankheiten des Ciliartheiles der — 376. — eigenthümliche, streifige Pigmentirung 440. — sympathischer Zusammenhang zwischen den Netzhäuten eines Augenpaares 498.
Retinitis 609. 610. — albuminurica 39. 239. 554 (gravidarum); 184 (Lebensdauer bei —); 456 (Anatomie der Macula bei —); 549. — s. a. Nephritis. — bei Scorbut und Lebercirrhose 541. — circinata 14. 417. 419. — diabetica 438, s. a. Diabet. — Retino-Choroideal-Degeneration 375. — pigmentosa 459 (in Heilung durch Hg). 475 (Neuritis bei —) 609. — proliferans 57. 381. 414. 476. — punctata albescens 251. — striata 438. — bei angeborener Lues 283. 305. 343. 508. — bei sympathischer Ophthalmie 82. — s. a. Chorio-, s. a. Neuro-.
Retrobulbäre(r) Neuritis 168* (hereditaria). 420 (durch Tabak). 547 (Erblindg., Heilg.). — Geschwülste, Entfernung 255. — Abscess, endocranieller nach — 616.
Rhachitis, Cataract bei — 604.
Rhinalgin gegen Dacryocystitis 228.*
Riesenzellen um Fremdkörper 397.
Rothe Strahlen, Durchlässigkeit der Augenmedien für — 547.
Rothsehen s. Erythropsie.
Ruptur der Lymphscheide einer Retinalvene 16. — s. a. Verletzungen.
Russland, die Blinden in — 321.* 587.
Rydel, Nachruf 285.

Salben s. Augensalben.
Salicylsäure gegen Basedow'sche Krankheit 157.
Sarcom, cystisches des Ciliarkörpers 414. — der Chorioidea 247. 403. 436 (Circulation u. Augendruck bei —). 450 (endotheliales). 464. — der Hirnhemisphäre 117. — praecorneales 517. — melanotisches, des Ciliarkörpers 6. 476. 13 (seltenes intraoculares). 16 (des Lides). 247. 476 (der Iris). 348 (der Corneoscleralgrenze). — des Opticus 188. — der Iris 414. — der Orbita 62. 255. — der Seh- u. Vierhügel 565. — der Thränendrüse 287. 348. — des Uvealtractus 364. — s. a. Myxo-, Glio-, Fibro-.
Schädelcontusion, Sehnervenlähmung durch — 443. 460.
Schädelfractur, Hemianopsia bitemporalis durch — 19. — Abducenslähmung durch — 556. 580. — pulsirender Exophthalmus durch — 382.
Scharlach, Lidabscess bei — 555.

Scheiner's Versuch 455.
Scheuklappenkrankheit s. Hemianopie, bitemporale.
Schichtstar s. Catar. zonul.
Schielen, mit ungewöhnlicher Diplopie 16. — Behandlung 280. 549. — Erfolge der Operation 188. 453. 596. — binoculares Sehen 350. 481 (besonderer Fall). — Vorlagerung 125. 461. 536. — Amblyopie beim — 255. — Messung des — 396. — Ursache des concomitirenden 596. — verticales — 447. 448. 579. — Literatur 596.
Schimmelbusch, Nachruf 285.
Schleimcysten der Orbita 309.
Schlemm'scher Sinus 273. 274.
Schlummerzellen in der Hornhaut 150.
Schmerzsinn der Cornea u. Conjunctiva 392.
Schnee, Blutflecken auf — -Flecken 148.
Schnupfen der Kinder 504.
Schreiben, Haltung der Kinder beim — 543.
Schule(n) — Trachom in — 544. — Sehschärfe englischer Schüler 544. — Heilung der — -Kurzsichtigkeit 573. — periodische Prüfungen der Sehschärfe in — 12.
Schussverletzungen s. Verletzungen.
Schutz — vor Verletzungen 126. — Brillen, s. Instrumente b).
Schutzverband 119.
Schwangerschaft, Retinitis albuminurica in der — 39. 239. 554.
Schwindel durch Gleichgewichtsstörungen der äusseren Augenmuskeln 452.
Sclera 604. — Fremdkörper in der — 604. — Gumma der — 59. 521. — Heilung perforirender Wunden der — 604. — Sclerocornealgrenze s. Cornea, Limbus.
Scleritis 564. 604.
Sclerodermie der Lider 575.
Sclerotico-Keratitis rheumatica 18.
Sclerose der Hornhaut 318. — der Arterien s. Gefässe.
Sclerotomie 448 u. 575 (hintere). 450 (innere).
Scopolaminum hydrobromicum 123. 252. 287. 536. 585. — Glaucom nach — 153. — bei plastischer Iritis 421.
Scorbut, Netzhautveränderungen bei — 541.
Scotom, nach Sonnenfinsterniss 438. 460. — doppeltes der Chorioidea (?) 439.
Scrophulöse Ophthalmie, Aetiologie 296.* — Behandlung 482. 506 (Lidlockerung). 563.
Seborrhoe der Lider 512.
Secundär-Glaucom s. d.
Seelenblindheit 46. 50.
Seeleute, Sehprüfung der — 412. 555. 560. — Sehschärfe der — 459.
Sehcentrum, s. a. Occipitallappen.
Sehen-Lernen eines Blindgeborenen 185. — binoculares 350. 384. 421. — in Zerstreuungskreisen 245. — der Neugeborenen 50. 400.
Sehhügel s. Thalamus opticus.
Sehkraft und Berufswahl 319.
Sehleistung bei Myopie 244.
Sehnerv s. Opticus.
Sehproben, s. Instrumente b. — Einfluss verschiedener — s. Sehprüfung.
Sehprüfung 28. — periodische — in Schulen 12. — der Verkehrsbeamten 405. 412. 555. — Einfluss der Probebuchstaben auf die — 277. 586. 587.
Sehpurpur, Erkennbarkeit des — von Abramis Brama mit dem Augenspiegel 500. — in der Wirbelthierreihe 591.
Sehschärfe im Alter 520. — Abhängigkeit der — von der Helligkeit 445. — periodische Prüfungen der — in Schulen 12. 544 (England). — Verbesserung durch Hornhautfärbung 10. — für Militärschüler 459. 544. — für die Marine 459. — im Eisenbahndienst s. d.
Sehschwäche s. Amblyopie.
Sehsphäre, Entwickelung der — 500.
Sehstörungen bei Gehirnerkrankungen 352. — Combination organischer und hysterischer — 564. — durch Lichtzerstreuung 294.*
Sehvermögen, Verlust des —, Begutachtung 524. — Erhaltung des — bei Schülern 544.
Sensibilitäts-Störungen am Auge bei Tabes 485. — der Conjunctiva u. Cornea 392. 498. 565.
Septische Erkrankungen s. Metastatische Ophthalmie.
Siebbein-Zellen s. Sinus ethm.
Sideroskop 23. 383. 441.
Siluroiden, Sehnerv bei — 352. 585.
Simulation, u. Prismen 348. 550. — Gesichtsfeld bei — 558.
Simultaner Helligkeitscontrast 213.
Sinnessphären, Entwickelung der — 500.
Sinus frontalis u. ethmoidalis, Freilegung, temporäre 255. — Empyem der — 255. 313. 471. 558 (frontalis). 598. — Aneurysma der Carotis im — cavernosus 448. 554. 580. — maxillaris s. Highmorshöhle. — Carcinom des — sphenoidalis 410. 467. — Osteom des — frontalis 454. — Thrombose des — cavernosus 477. — Hydrops des — frontalis 501.
Skiaskop s. Instrumente b.
Skiaskopie 474. 540. 571. 581. 589. 590.
Sonnenfinsterniss — Scotom durch Betrachten einer — 438 (u. Hemianopsie). 460.
Spannungsveränderung des Auges bei Aderhautsarcom 436.
Spectrale Farbengleichungen 63.
Sphenoidal-Zellen-Abscess 13. — Körpercarcinom, Erblindung durch — 410.
Sphincter iridis, einseitige Lähmung 390.

Digitized by Google

Sphinctero-tomia anterior 117. —lysis anterior 118.
Spinnenzellen im Sehnerv u. in der Retina 190.
Squilla mantis, Auge von 583.
Stahl im Auge s. a. Magnet. — 225.* — Localisation 23. 383.
Staphylokokken-Geschwür der Hornhaut 275.
Staphyloma posticum s. Entstehung 270. — verum 392. — Behandlung des totalen — 484. 602. — der Cornea 571.
Star s. Cataract. — -Stecher s. Cataract-Operation.
Statistik der Blinden in Russland 321*, in Böhmen 523. — des Trachoms 450, s. a. d. — der Cataract-Operation s. d. — der mit Heilserum behandelten Augen-Diphtheriefälle 457, s. a. Diphth. — der Kurzsichtigkeit 485. 501. — der Augenverletzungen 161.* 551.
Stauungspapille, Theorie 13. 373. 463. 492 (Anatomie). — bei otitischer Meningitis 251. — Sectionsbefund 463. — 615.
Steilschrift während der letzten 5 Jahre 320. — -Vorlagen in Frankreich 543. — auf der Naturforscher-Versammlung in Wien 544.
Steinsplitter im Auge 503.
Stenopäische Brille 589.
Stereoskopie, monoculäre 320. — Darstellung st. Bilder 399.
Stethoskopie, oculare 587.
Stirnhöhle s. Sinus frontalis.
Strabismus s. Schielen.
Streptokokken-Conjunctivitis 316. — in der Vorderkammer 526.
Subconjunctivale(r) Kochsalzinjectionen 92. — Sublimatinjectionen 153. 185. 189. 250. 256. 267. 276. 380. 440 (Resorption von —), 449 (starke), 450. 451. u. 476 (bei Myopie), 475. 520 (Hydr. oxycyan.), 577. 582. 584. 588. — Einspritzungen, Ausbreitung von — 383. — Abscess, mit eigenthümlicher Ursache 567.
Subjective Gesichtswahrnehmungen s. d.
Sublimat, subconjunctivale — -Injectionen s. subconjunct. — bei Trachom 58. — subcutane — -Injectionen 530.
Suggestion bei Hysterie, in der Augentherapie 319. 484.
Sycosis 159.
Symblepharon, Operation 158. 417. 515.
Sympathicus u. Pupillen 587.
Sympathischer Zusammenhang zwischen den Netzhäuten eines Augenpaares 498.
Sympathische Ophthalmie 608. — Retinitis bei — 80. — Chorioiditis disseminata bei — 251. — nach Cataractextraction 154. — Sehnervenresection bei — 311. 608. — nach Sarcom der Chorioidea 190. — experimentelle Studien 390. 400. — ohne durchbohrende Wunde 15. — Heilung 450. 452. — Theorie 190. 536. 571. — anatom. Befund sympathisirender Augen 246.
Synästhesie, visuelle 584.
Synechien, vordere, Durchtrennung 117. 606. — angeboren 414.
Syphilis, Augenerkrankung durch — 45. 222 (tertiäre). 223 (hereditäre). 457. 521 (Gefässveränderungen). 576. 614. — Keratitis parenchymatosa bei — s. d. — Behandlung s. Quecksilber. — zeitlicher Verlauf der Sehnervenerkrankungen bei — 358.* — Autoinfection 379. — Keratomykose bei hereditärer — 478. — Netzhautentzündung bei angeborener — 233. 305. 343. 508. — Augenaffectionen bei Gehirn- — 438. — seltene Affection beider Augenhöhlen 298. — Papel der Conjunctiva 507. 521 (und Lider). 566. 578. — Gumma der Sclera 59. 521; der Orbita 153 (doppelseitig). 350. 422. 501; der Basis cranii am Chiasma 265; am Sehnerveneintritt 310. 423; des Ciliarkörpers 393; der mittleren Schädelgrube u. des Gehirns 422; der Chorioidea 423; des Chiasma 511. — Primäraffect an den Lidern u. der Bindehaut 379. 413. 502. — hochgradige Verwüstung durch — 150. Symptom der hereditären 522. — Paralysis spinalis durch — 522. — s. auch Iritis, Chorioiditis.
Syringomyelie, Augenveränderungen bei — 576.

Tabakamblyopie 420. 611.
Tabes dorsalis, neue Theorie 31. — latente Augenmuskelstörungen bei — 191. — Opticusatrophie bei — 247. 358* (syphilit.), 569. — Sensibilitätsstörungen des Auges bei — 485. — periphere Lähmung bei — 522.
Tätowirung der Hornhaut, zur Verbesserung der Sehschärfe 10. — besondere Methode 31. 147. 423.
Tannin-Glycerin gegen Pannus 571.
Taubstummen, Nystagmus bei — 221. 596.
Temperatur des Conjunctivalsackes 503.
Tension s. Druck; Ophthalmotonometer.
Teratom der Cornea 396. — rudimentäre Augen bei einem — 574.
Thalamus opticus, Function des — 478. — Sarcom des — 565.
Thalassotherapie der Augenkrankheiten 587.
Thermocauter, Paquelin'scher 119.
Thermometrie, oculare 587. — des Bindehautsackes 502.
Thränen 66.* — -Secretion bei Morbus Basedowii 486. — hysterische Hypersecretion 62. — antiseptische Wirkung der — 193.* — häufige Erkrankungen der — -Wege 457.

Digitized by Google

Thränendrüse beim Neugeborenen 30. — Adenom 315. 400 (Fibro-cystic.). — Innervation 68.* 127. 129.* 546. 561. — — Sarcom 287. 348 (durch Trauma). — Trachom der — 157. — Tuberculose der — 218. — Exstirpation der — beim Thränenträufeln 596. — traumatischer Prolaps der — 448. 581. — Mumps der — 501. — Literatur 595. 596.

Thränencanal, Spritze für den — 347. — Behandlung mit dicken Sonden 460. 577 (exostot. Verengerungen). — Literatur 595.

Thränenröhrchen, Actinomyces im — 251. — Schlitzung der — 461.

Thränensack, chronische Entzündung des —, Behandlung 119. — Entzündung, Behandlung mit Rhinalgin 228*, mit Formaldehyd 320 u. 595, mit Jodinjectionen 581, mit Trichloressigsäure 582. — Exstirpation 422. — Fistel 439 u. 466 (angeboren), 458. — Carcinom des — 596. — Verödung 436. — Entzündung bei Neugeborenen 489. — Eiterung, bei Cataractextraction s. d. — Pseudodiphtheriebacillus bei — -Eiterung 577. — Literatur 595.

Thrombose des Sinus cavernosus 477.

Thyreoidismus 487.

Tonometrie s. Ophthalmotonom.

Trachom 600. 601. — Aetiologie 249. 549. — Electrolyse bei — 222. — Histologie 14. — u. Folliculosa 496. 526. — mechanische Behandlung u. Sublimat 479. 599. — Bacteriologie u. pathologische Anatomie 526. — Rollpincette bei — 496. — in Schulen 544. — vergleichende Wirkung des Sublimates, Jodquecksilbers u. Kupfersulfats bei — 58. — Keratitis, Behandlung 506. 563. 571 (Tannin). — Xerophthalmus bei — 379. — in Russland, s. Fliegende Colonnen. — der Thränendrüse 157. — in der Vendée 576. — Statistik 450.

Transfusion, nervöse, bei Opticusatrophie 584.

Transplantation von Cutis bei Symblepharon 158. 515. — s. a. Blepharoplastik, En- u. Ectropion, Trichiasis, Keratoplastik.

Trauma s. Verletzungen.

Traumatische Neurose, s. d.

Trichiasis, Operation 14. 200.* 405. 456. 459. 464. 466. 525. 595.

Trichloressigsäure bei Dacryocystoblennorrhoe 582.

Trichophyticon am Lid 159.

Tricresol 16.

Trigeminus-Reflexe 66.* — Physiologie des — 546. 560 (nach Entfernung des Ganglion Gasseri). — Neuralgie durch Oberkieferhöhlenempyem 205. — Analgesie mit Exophthalmus 417. — Wirkung der — Durchschneidung 538.

Tripper des Auges s. Blenn.

Tropometer 421.

Trübungen der Hornhaut s. Cornea. — der Linse s. Cataract. — des Glaskörpers s. d.

Tuberculose 614. — des Auges 414 (in Heilung), 431. 441 (Häufigkeit u. Pathogenese), 505. 540. 577. — der Conjunctiva 205. 512. 600. — der Cornea 277. 312. 391. 606. — der Iris 13. 117. 176. 204. 277. 494. 606. — der Thränendrüse 218. — primäre des Ciliarkörpers 453.

Typhus, Augenaffectionen nach — 32. — metastatische Ophthalmie bei — 316.

Uebersichtigkeit s. Hypermetropie.

Ulcus corneae 282. 372. 454 (Anatomie, mit Hypopyon), 516. 562. — Cauterisation bei — serpens 392. — Chlorwasser bei — 15. — durch Staphylokokken 275. — symmetrisches, beider Augen 415. — — Behandlung mit Aetzung der Scleralbindehaut 56; mit Kochsalzinjectionen 92; mit subconjunctiv. Sublimatinjectionen 450. 575. 577; mit Bleilösung 548. — infectiöses, Aetiologie, Behandlung 450. — hydraulische Curettage des — 450.

Umschläge, kalte u. warme 502.

Unfallsbeschädigungen der Augen, Begutachtung 53. 92. 121. 349. 398 (Lähmung), 443. 550. — Gesichtsfeld bei — s. d.

Ungarische Beiträge zur Augenheilkunde 89. 147.

Universitäten, Heilanstalten an den — s. Berichte.

Untersuchungsmethode des accommodirten Auges 491.

Urämie u. Hemianopsie 566.

Uterus, Iridochorioiditis septica nach — -Blutung 155.

Uveal-Tractus, Sarcom des — 364.

Uveitis sympathica s. Sympath. Ophth.

Vaccine, Erkrankung des Auges 83. 159. 502. — Blepharitis 472. 493.

Vanille, Augenstörungen durch — 452.

Variola der Bindehaut 311. — Parasiten 518.

Vasoskopie 474.

Venen s. Gefäss-.

Verblutung aus der Lidbindehaut 581.

Verbrecher, Auge der — 516.

Verbrennung der Cornea 571. — durch Ammoniak 613.

Verletzungen 222. 398. 571. 574. 612. 613. — Infectionsgefahr penetrirender — 380. — Aniridie durch — 188. — Begutachtung s. Unfallbeschädigungen. — bei den einzelnen Berufen s. d. — Erblindung durch — 254. — interessante — 613. — Gefährdung des linken und

Digitized by Google

rechten Auges 161.* — durch Glassplitter 217. — durch Schläfenschuss 612. — Ophthalmoplegie durch — 187. 439. — der Orbita, besondere 437. — durch Schrotkugeln 61. 157. 578. 613. — durch Pulver u. Dynamit s. d. — isolirte, der Linsenkapsel 279. — durch Kuhhornstoss 288. — Myopie u. Zonuladehnung durch — 577. — Geschwülste als Folge von — 348. — Ruptur der Chorioidea 607. — Schutz vor — 126. — einseitige Hyperaesthesia retinae durch — 514. — seltene — 160. 534 (der Orbita). 554. — des Sehnerven 502. — Schuss- — bei Selbstmordversuch 379. 612. — Desinfection von Wunden 150. — der Thränendrüse 448. — Bacterienresorption frischer — 264. — s. a. Fremdkörper.

Verschiebungsprobe zum Nachweis der Heterophorie 439.

Verschiebungstypus des Gesichtsfeldes 489.

Vibration, als Massage bei Augenerkrankungen 31.

Vierhügel, Sarcom der — 565.

Vocale, Farbenempfindungen beim Hören von — 584.

Vorderkammer u. Schlemm'scher Sinus 273. 274. — Flüssigkeitswechsel in der — 390. — Filaria in der — 457. 604. — Linsenluxation in die — 405. — Bildung der — nach Cataractextraction 451. 576. — Entwickelung des — -Winkels beim Huhn und beim Menschen 453. — -Winkel, bei Glaucom 488. — Bedingungen zur Vereiterung der — 526. — Fremdkörper, 22 Jahre in der — 532.

Vorderkapsel s. Linsenkapsel.

Vorlagerung s. Schielen.

Wachsthum des Auges 395.

Waldau, Nachruf 95.

Weinen, einseitiges 127. 400. 559. — hysterisches 565 576. — Innervation 546.

Wespenstich, Keratitis nach — 112.

Williams, Nachruf auf — 468.

Winkel α, Bestimmung am Perimeter 125.

Würmer s. Parasiten.

Wunden s. Verletzungen.

Xerophthalmus trachomatosus, operative Behandlung 379. 475.

Xerosis conjunctivae 219 599.

Young, ophthalmologische Arbeiten von — 315.

Zahnabscess, Orbitalphlegmone nach — 410.

Zerstreuungskreise, Sehen in — 245.

Zonuladehnung 577.

Digitized by Google

Autorenregister.

* Originalartikel.

Abadie 450. 456. 576. 577.
Abelsdorff 384. 500. 591.
Abney 593.
Achenbach 289.* 599.
Adamück 22. 32. 380.
Adelheim 475. 609.
Adler 160. 494. 501.
Ahlborg 520.
Ahlström 188. 193.* 606.
Albertotti 314. 586.
Albrand 564.
Alexander 45. 521.
Alfieri 594.
Alt 466. 467. 468. 469. 593.
Amblard 595.
Andeoud 449. 462. 580.
Andogsky 379. 526.
Angelucci 582.
Antonelli 158. 314. 315. 576.
Armaignac 449. 458. 580.
Arnfeld 542.
Ascher 186.
Aschkinass 547.
Asmus 23. 383. 441.
Aswool 611.
Aubineau 599.
Augiéras 459.
Augstein 353.*
Aulicke 608.
Axenfeld, Th. 24. 215. 383. 391.
Ayres 468.

Baas 219.
Bach 26. 175. 221. 275. 372. 380. 384. 390. 396. 400. 436. 505.
Baduel 318.
Baer 443.
Baerri 572.
Bajardi 483.
Banister 612.
Baquis 157. 315. 316.
Barabaschew 475.
Barbary 599.
Barde 586.
Bardelli 316. 581.
Barkan 529. 612.
Barrett 460.
Bartoschewicz 507.
Basevi 587.
Bates 553.
Batten 414. 419.
Baudouin 576.
Bayer 64.
Bayr 544.
Beard 280.
Beaumont 405.
Beck 547.
Becker, H. 309.
Beckmann 547.
Béclère 487.
Beer 492.
Beetz 514.
Beevor 14.
Bellarminoff 215. 526.
Benson 15. 401.
Bentzen 274.
Berestneff 266.
Berger 154. 253. 454. 485. 486. 565. 576.
Bergmeister 32. 495.
Bernheimer 570.
Berry 61. 402.
Best 216.
Bevor 414.
Bickerton 412. 560.
Bieth 602.
Bietti 315.
Birnbacher 6. 96. 242.
Bishop 504.
Bistis 581.
Bitzos 451.
Black 465.
Blessig 350. 422.
Blumenthal 548.
Bocchi 582.
Bock 485. 501.
Bockel 608.
Boerma 245.
Bono, de 583.
Booth 468. 562.
Borthen 250.
Bossalino 383. 600.
Bosse 521.

Digitized by Google

Boteler 552.
Bourgeois 157. 458.
Bourgon 451.
Bouvin 586.
Boyer 452.
Brand 600.
Brandenburg 437.
Braquehaye 156.
Breda 594.
Breuer 547.
Bribosia 453. 456.
Bronner 15. 117.
Bruner 596.
Budin 160.
Bürstenbinder 277. 606. 609.
Bull 15. 403. 464. 596.
Burchardt 540.
Burnett 16. 537.
Buschan 486.
Buxton 544.
Byerson 511.

Cabannes 604.
Cajal 42.
Calantoni 488.
Campbell 417. 607.
Cant 117.
Cartwright 415. 566.
Caspar 375.
Casper 251.
Castellino 478.
Cattaneo 582. 594.
Ceraso 583.
Cereseto 488.
Cerillo 604.
Chabbert 574.
Chalupecky 480.
Chambers 515.
Chauvel 223. 458. 594.
Chevallereau 576. 577.
Chibret 127. 157. 577.
Chodin 57.
Christen 189.
Ciaccio 583.
Cirincione 583.
Clarke 417. 419.
Cocks 474.
Cohen 493.
Cohn, H. 107.* 136.* 159. 180. 445. 586.
Collins 415. 417. 420. 604.
Colucci 583.
Coppez 287. 454. 457.
Coppez fils 456. 578.
Cramer 189. 514.
Csapodi 119.
Cutler 375.
Czermak 531. 603.

Dahlfeldt 232.
Dahms 223.
Daly 521.
Daragan 478.
Darier 155. 380. 451. 573. 575. 577.
Davis 464.
Debagori-Mokriewitsch 58.
Debono 319.
Debov 232.
Demicheri 156. 450.
Denig 381. 441. 541.
Derby 470. 510. 562.
Despagnet 12. 575. 576.
Deutschmann 125. 176. 185. 209.
Deyl 352. 585.
Dianoux 587.
Dimmer 183.
Dodd 14. 117. 414. 438.
Doehne 596.
Dolganoff 215. 526.
Dombrowski 467.
Domec 594.
Doyne 414.
Dracoulidès 459. 586.
Drake-Brockmann 415.
Dransart 575.
Duane 438. 439.
Dubar 600.
du Bois-Reymond, Cl. 89. 496.
du Bois-Reymond, E. 204.
Dürr 436.
Dunn 439.
Duyse, van 453. 456. 457. 574.

Eales 462.
Eaton 522.
Ebbinghaus 19.
Edinger 81.
Edmunds 461.
Edridge-Green 404.
Egbert 503.
Eliasberg 91. 475.
Elschnig 251. 348. 373. 393. 492.
Emrys-Jones 534.
Engel-Reimers 521.
Éperon 593.
Erchia, de 583.
Erdberg, von 232.
Esberg 348.
Esson 472.
Evans 595.
Eversbusch 600. 615.
Ewetzky 265. 266. 476. 565.

Faber 262.*
Fage 458. 571. 577.
Falchi 610.
Faure 574.
Fay 595.
Fedorow 476.
Felice 583.
Felteau 606.
Fenoaltez 591.
Fergus 461.
Ferri 125. 126.
Feuer 147.
Fiala 479.
Fick, E. 444. 498. 545. 550.
Fink, E. 504.
Fink, G. H. 553.

Finkelstein 588.
Finlay 439.
Fischer 415.
Fischer, E. 30.
Fleet, van 563.
Flügge 12.
Förster 549.
Fox 481. 571.
Fränkel 349.
Francisco 473.
Franke 185. 400. 559. 604.
Fridenberg 439. 472.
Fröhlich 348. 550.
Fromaget 155. 449.
Frost 415.
Fuchs, E. 305. 340. 342. 386. 403. 405. 463. 479. 490.
Fuchs, S. 502.
Fuerstner 398. 570.
Funk 457.

Gabriélidès 453.
Gad 254.
Galezowski 222. 223. 457. 459. 480. 575. 576. 577.
Gallemaerts 546. 573.
Gallenga 318. 484.
Galtier 446. 579.
Ganpillat 606.
Garbini 583.
Garmann 596.
Garnier 58.
Garrison 281.
Gasparrini 126. 158. 316.
Gaudenzi 597.
Gayet 453.
Geelmuyden 543.
Geiger 479.
Gelpke 337.
Germann 173. 205. 423.
Giese 503.
Gillé 611.
Gillivray 403.
Gimlette 39.
Ginsberg 133.* 332.*
Glas 153.
Gloor 598.
Glorieux 556.
Goerluz 615.
Goldschmidt 60.
Goldzieher 1.* 129.*
Golowin 352. 475. 476.
Gomez 611.
Goode 595.
Gosetti 313.
Gottberg 379. 612.
Gotti 584.
Gould 481. 535. 536. 561.
Gourlay, de 155.
Gowers 539.
Graefe 220.
Grandclément 458.
Greeff 42. 190. 231. 350. 397.
Gressau 61.
Griffith, John 13. 403. 464.
Groenouw 151. 393. 443.
Grossmann 254. 287. 530. 595.
Grosso 484.
Grósz, v. 41. 148. 364. 501. 530.
Gruber 62. 214. 222. 502.
Grüning 471.
Grünwald 400.
Gnaita 159. 314. 581. 584. 607.
Guende 597.
Günzburg 477.
Guérin 452.
Guibert 448. 576. 580.
Guillery 191. 436.
Guilloz 157. 454. 456.
Gunn 117. 419. 420. 593.
Gurfinkel 610.
Gussenbauer 255.
Gutmann 189. 273. 384. 507. 566.

Haab 12. 124. 394.
Haenel 150.
Hallauer 600.
Haltenhoff 448.
Hamilton 534.
Hamlisch 352.
Hansell 16. 282. 420.
Harlan 16. 420.
Harnisch 502.
Harris 410.
Hartridge 117. 419.
Harvey 439.
Hasse 38. 499.
Haushalter 571.
Heddaeus 19. 349. 550.
Hegg 596.
Heiberg 113.
Heim 518.
Heintz 33.*
Heinzel 124. 526.
Helmholtz, von 204.
Helmholtz, von 11. 147.
Hemen 589.
Henschen 252.
Hering 63.
Herrnheiser 270. 349. 588.
Hertel 311.
Herter 251.
Herter, C. A. 556.
Hess 213.
Hessberg 18.
Heuse 18. 503.
Heyl 16.
Higgens 417.
Hilbert 249. 349. 383. 507. 529.
Hillemanns 222.
Hippel, A. von 387.
Hippel, E. von 247. 391. 395. 397. 401.
Hirsch 478.
Hirschberg, J. 6. 75.* 80. 86. 89. 233. 294.* 305. 343. 423. 559. 613.
Hirschberg, L. 487.
Hirschfeld 559.
Hitschmann 487. 493.

Hobbs 252. 536.
Hoche 570.
Höltzke 482.
Hoesch 533.
Holden 438.
Hollgren 600.
Holmström 596.
Holth 379.
Hoor 249.
Hoppe 128. 499.
Hori 23. 394. 396. 441.
Horey 610.
Hosch 519. 520.
Hotz 593.
Houdart 459. 610.
Hüfler 567.
Hürzeler 124.
Hummelstein 567.
Hunter 472.

Jackson 17. 460. 540. 555. 593.
Jacobi 516.
Jacques 454.
Jaenecke 610.
Jaesche 384. 421.
Jansen 568.
Janusskiewicz 358.*
Javal 543.
Jessop 417.
Jocqs 595.
Johnson 16. 117. 593.
Jones 405.
Jordan 595.
Joseph 600.
Ischreyt 321.*
Issekutz 119. 148.
Juergensen 204.
Juhász 148.
Juler 410.
Juliusberger 524.

Kaestner 12.
Kahle 512.
Kalt 222. 395. 576.
Karplus 597.
Katz 250. 456. 476. 477. 478. 506. 612.
Kaufmann 319.
Kayser 605.
Kazaurow 57.
Kerschbaumer 615.
Keyser 481.
Kirchstein 30.
Klein 551. 613.
Knapp 15. 191. 221. 536. 553.
Koegel 520.
Koenig, Arthur 11. 147.
Koenig, Ed. 575. 576. 577.
Koenig, W. 553. 556. 568.
Koenigshöfer 482.
Koenigstein 501.
Koettgen 591.
Koller 282.
Kollock 16.
Kopff 459.

Kortnew 475.
Kostenitsch 487.
Koster 272. 370. 371.
Krause 546. 560.
Krienes 444.
Krisowski 522.
Krjucow 476.
Kroschinski 152.
Krückmann 392.
Krückow 252.
Krüdener 436. 525. 549.
Kruse 615.
Kugel 56. 57.
Kummer 557.
Kunn 494.
Kunst 592.

Lachowicz 380.
Lagleyze 456.
Lagrange 157. 452. 453. 456. 556.
Lamy 556.
Landau 10. 37.
Landolt 453. 454.
Lang 14. 117.
Lantsheere, de 541.
Lapscy 571.
Laqueur 375. 452. 529. 549.
Largeau 604.
Latte 608.
Lavangna 320.
Lavigerie 575.
Lawford 15. 116. 413. 414. 417. 539. 555.
Lawson 116.
Leber 274. 389. 390. 396.
Lecomte 546.
Lee 403.
Lefert 232.
Lefèvre 596.
Lehmann 601.
Leloir 512.
Lenoble 601.
Leroy 63.
Lessing 520.
Levi 491. 584.
Lewin 530.
Liebrecht 251. 279. 527. 605.
Linde 363.
Lippay 147.
Lippincott 536.
Lodato 584.
Loewy 557.
Lojetschnikow 58. 475. 476. 612.
Lucciola 483.
Lumbroso 491. 584.
Lutz 605.
Luzenko 58.

Machek 382.
Mackay 405.
Mackinlay 14.
Macleish 515.
Maddox 460.
Madhob Mukerji 39.
Mager 254.

Maggio 615.
Maginelli 597.
Magnani 320.
Magnus 53. 89. 92. 121. 443.
Majmo 581.
Maklakow 31. 475.
Malgat 222. 612.
Maltese 612.
Mandelstamm 298.
Mannhardt 44.
Manz 120. 189. 431. 540.
Marchetti 581.
Margaritti 508.
Marlow 593.
Marple 469.
Marshall 117. 414. 415. 416.
Marti 92.
Martin 445. 605.
Masselon 155. 576.
Maude 615.
May 207. 252.
Mayer 615.
Maynard 38.
Mayweg 586.
Mazet 596.
McGillivray 463.
Medem, von 544.
Mellinger 189. 250. 256. 383. 485.
Menge 113.
Mercanti 489.
Merz 154.
Meuss 601.
Meyer, E. 146. 401. 577.
Mibelli 159.
Michel 389.
Millingen, van 450.
Minot 12.
Mirto 584.
Mitchell 552.
Moauro 613.
Moll 66.*
Mond 615.
Monreal 547.
Morax 38. 447. 451.
Morton 414. 417.
Motais 575
Mott 417.
Moxter 569.
Müller, F. 50.
Müller, L. 255. 480. 491.
Müller-Lyer 592.

Nagel, W. A. 498. 565.
Nammack 511 615.
Natanson 506.
Nattini 126.
Nettleship 410. 414. 415. 460.
Neupauer 119.
Nicati 156. 446.
Nieden 161.* 190.
Niel 603.
Nietsch 501.
Nimier 12.
Nobl 352.
Noischewski 549.
Norrie 296.*
Norton 594.
Nuel 454. 456.

Ohlemann 154. 610.
Oliver 421.
Ormerod 420.
Ostwalt 243. 393. 396.
Ottava 118.
Ottinger 222.
Otto 392.
Ottolenghi 489.
Ovio 315. 578.
Owen 516.

Pagenstecher 250.
Panas 409. 453. 455. 542. 579.
Pansier 155. 450. 580.
Pantz 224.
Parent 454. 575. 577.
Parenteau 575.
Parinaud 448. 575. 577. 615.
Parisotti 450.
Pausier 448.
Pedrazzoli 601.
Peretti 19.
Pergens 153. 452. 594. 613.
Perles 206.
Pes 484.
Peters 56. 350. 489. 528. 548.
Pfalz 18.
Pfingst 348. 613.
Pfister 504.
Pflüger 318.
Philipps 562.
Piazza 315.
Piccoli 596.
Pick 352. 555. 566.
Pietri 589.
Pincus 246.
Pipino 511.
Poljakow 474.
Pontoppidan 554.
Pooley 282. 615.
Popper 61.
Posey 535. 537.
Possaner 184.
Power 401.
Prentice 251. 453. 592. 615.
Pressel 499.
Pretori 213.
Proben 562.
Prokopenko 477. 610.
Protopopoff 587.
Puccioni 584.
Puech 575.
Purtscher 62. 83. 97.* 112.
Putnam-Jacobi 516.

Rabinowitsch 475.
Radswitzky 474. 476.
Raehlmann 592.
Rais 126.

Digitized by Google

Rakowicz 251. 615.
Ramon y Cajal 42.
Randolph 515. 531. 554.
Ransom 462.
Reber 615.
Recken 229.
Reich 59.
Reinewald 613.
Reiss 455.
Rho 584.
Ribière 590.
Richey 16.
Richter 544.
Richter, V. 383.
Ricker 264.
Ridley 14. 117. 615.
Rinaldi 605.
Rindfleisch 390
Ring 517.
Risley 17.
Robertson 396. 466.
Rochon-Duvigneaud 204. 463.
Rogman 446. 450. 455. 579.
Rohmer 454.
Rolland 590.
Rombolotti 382. 445. 579.
Rosenmeyer 225.*
Rosenzweig, von 151.
Rosmini 126.
Rothschild, de 578.
Roure 448. 578.
Roy 466.
Rudnew 477.
Rudni 600.
Rudolph 39.
Russell 404. 463. 615.
Rychner 151.

Sachs, H. 46.
Sachs, M. 152.
Sachsalber 277.
Sänger 45.
Salomonsohn 569.
Salt 113.
Salva 599.
Salzer 218. 396.
Salzmann 245.
Samelsohn 564.
Sandford 13.
Santarnecchi 450.
Sarti 488. 585.
Sattler 55. 387.
Saunders 613.
Sauvineau 576.
Savage 594.
Sawitsch 476.
Scarpatetti 565.
Schaeffer 287.
Schanz 308. 437. 548.
Schapringer 159.
Scheffels 17.
Scheidemann 310.
Scheier 558.
Schenk 587.
Scher 58.
Scherk 573.
Schimanowsky 474.
Schimmelbusch 264.
Schirman 612.
Schirmer, O. 216. 242. 396. 604.
Schmeichler 254. 479.
Schmidt, E. 288.
Schmidt-Rimpler 267. 496. 558.
Schnabel 270. 479.
Schneideman 462.
Schöbl 590.
Schön 376.
Schramm 491.
Schreiber 587.
Schröder, von 58. 175. 422.
Schubert 320.
Schule 564.
Schuleck 89. 117. 118. 120. 147. 148. 149.
Schulte 153.
Schulteis 601.
Schultze 189.
Schwabe 506. 563. 587.
Schwarz 395. 612.
Schweigger 188. 381. 531.
Schweinitz, G. E. de 16. 439. 463. 509. 554.
Scott 405. 461. 464.
Segal, S. L. 477.
Segall 474.
Seggel 383. 601.
Seiderer 517.
Seifert 504.
Senger 61.
Sgrosso 585. 601.
Sicherer, von 518. 546.
Siegrist 154.
Siemsen 551. 613.
Siklóssy jun., von 141. 384. 508.
Silcock 414.
Silex 39. 150. 204. 239.
Silicia 481.
Simi 585.
Sinclair 464.
Singer 479.
Skeel 516.
Smale 410.
Smith, H. M. 513.
Smith, Priestley 12. 411.
Snell 14. 413. 460.
Snellen 396.
Sourdille 156. 577.
Spalding 438.
Spalitta 592.
Spanbock 457.
Spéville, de 448. 451. 576. 580.
Spicer 14. 420.
Stälin 45.
Stavenhagen 232.
Steiger 490.
Steiner 64. 303. 400. 500.
Steinhaus 457.
Steinheim 533.
Stephenson 14. 511.
Stettler 277.

Digitized by Google

Stevens 447. 448. 579.
Stiel 176.
Stilling 496.
Störman 31.
Stöwer 531.
Story 461. 466.
Stricker 608.
Strzeminski 458.
Stuelp 369. 382. 440.
Stuffler 615.
Sulzer 155. 452. 581.
Sureau 575.
Swanzy 401. 407.
Sym 460.
Szili 502.

Tarnowski 59.
Tay 420.
Taylor, Ch. B. 156.
Taylor, J. 13.
Teillais 458.
Tennant 488.
Tepljaschin 382.
Terson 156. 454. 575.
Theobald 17. 481.
Theodoroff 257.*
Thier 200.*
Thoma 487.
Thomalla 228.*
Thomas 16. 421.
Thompson 439.
Thomson 463. 534.
Thorington 590.
Tillmanns 232.
Topolansky 528. 532.
Trantas 223. 457. 459.
Triepel 244.
Trompetter 153. 443. 503.
Trousseau 446. 451. 613.
Truc 575.
Truhart 421.
Tschemolossow 288. 526.
Tscherning 497.
Tschiriew 592.
Turner 538.
Tyndall 204.

Uhthoff 388. 494. 568.

Vacher 575.
Valude 155. 448. 451. 499. 575. 577. 580. 615.
Veasey 439.
Velhagen 190.
Vernou 599.
Verrese 599.
Vialet 576.
Vian 576.
Vierling 123.
Vignes 576. 577.
Villard 455.
Viller 571.
Vincentiis, de 599.
Voelckers 401.
Voges 551. 612.
Vossius 89. 187. 277. 279. 389. 396. 398.
Vüllers 218.

Wagenmann 54. 217. 247. 311. 397.
Wagner 592. 614.
Walker 414. 606.
Wallenberg 558.
Walser 440.
Walter, O. 153. 224. 381.
Wanka 482.
Watson 14.
Webster 507.
Wecker, de 155. 449. 450. 575.
Weeks 386. 471.
Weinland 592.
Weiss, L. 59. 189. 204. 222. 395. 615.
Weiss, M. 447.
Wenyon 534.
Westhoff 9. 168.*
White 17.
Whitehead 588.
Wicherkiewicz 223. 498.
Widmark 260.*
Wiedemann 204.
Wiegmann 349.
Wilbrand 45. 443.
Wilhelm 522.
Willeth 609.
Williams 125.
Wilmer 16.
Winkler 523.
Wintersteiner 397. 616.
Wolff 399.
Wolffberg 45.
Wolffs 543.
Wolfring, von 440.
Wood, Casey 527.
Wray 418.

Yamagiva 150.

Zehender, von 154. 249. 349. 350. 396.
Zeigler 516.
Zeller 567.
Zenker 231. 268.
Zentmayer 421. 535.
Ziegenhagen 573.
Ziehl 557.
Ziem 347. 614.
Zimmermann, Ch. 154. 438. 439. 536. 571. 615.
Zimmermann, W. 312. 392. 594.
Zirm 89. 478.
Zossenheim 185.
Zummo 591.
Zwingmann 232.

Digitized by Google

Centralblatt
für praktische
AUGENHEILKUNDE.

Herausgegeben von

Prof. Dr. J. Hirschberg in Berlin.

Unter ständiger Mitwirkung der Herren Dr. Ancke in München, Dr. Berger in Paris, Prof. Dr. Birnbacher in Graz, Dr. Brailey in London, Prof. Dr. H. Cohn in Breslau, Doc. Dr. Cl. du Bois-Reymond in Berlin, Dr. Dahrenstaedt in Herford, Doc. Dr. E. Emmert in Bern, Dr. Ginsberg in Berlin, Doc. Dr. Goldzieher in Budapest, Dr. Gordon Norrie in Kopenhagen, Prof. Dr. Horstmann in Berlin, Dr. Issigonis in Smyrna, Prof. H. Knapp in New York, Prof. Dr. Krückow in Moskau, Dr. Kuthe in Berlin, Dr. Landau in Coblenz, Prof. Dr. Magnus in Breslau, Surg. Capt. F. P. Maynard in Calcutta, Dr. Michaelsen in Görlitz, Dr. van Millingen in Constantinopel, Dr. Moll in Berlin, Doc. Dr. J. Munk in Berlin, Dr. Neuburger in Nürnberg, Dr. Peltesohn in Hamburg, Doc. Dr. Peschel in Turin, Dr. Purtscher in Klagenfurt, Dr. M. Reich in Charkow, Dr. Scheer in Oldenburg, Prof. Dr. Schenkl in Prag, Dr. Scheidemann in Berlin, Doc. Dr. Schwarz in Leipzig.

Monatlich ein Heft. Preis des Jahrganges 12 Mark. Zu beziehen durch alle Buchhandlungen des In- und Auslandes und die Postanstalten des Deutschen Reiches.

Januar. Neunzehnter Jahrgang. 1895.

Inhalt: **Originalmittheilungen.** Ueber den Fall eines seit 10 Jahren in der Netzhaut verweilenden Kupfersplitters, nebst Bemerkungen über Imprägnation der Netzhaut mit Kupfer (Chalkosis retinae). Von Dr. **W. Goldzieher** in Budapest.

Klinische Beobachtungen. I. Ein Fall von melanotischem Sarcom des Ciliarkörpers, von J. Hirschberg und A. Birnbacher. — II. Abducensparalyse und Pneumonie, von Dr. C. H. A. Westhoff. — III. Hornhautfärbung zur Verbesserung der Sehschärfe, von Dr. Otto Landau, Augenarzt in Coblenz a. Rh.

Neue Bücher.

Gesellschaftsberichte. 1) The Ophthalmological Society of the United Kingdom. — 2) American Ophthalmological Society.

Referate, Uebersetzungen, Auszüge. 1) Festschrift zur Feier des 50jährigen Jubiläums des Vereins der Aerzte des Reg.-Bez. Düsseldorf. — 2) Theorie des Farbensehens, von H. Ebbinghaus.

Journal-Uebersicht. I. Archiv für Augenheilkunde. XXIX. 2. (Schluss.) — II. v. Graefe's Archiv für Ophthalmologie. XL. 3.

Vermischtes. Nr. 1—2.

Bibliographie. Nr. 1—6.

Ueber den Fall eines seit 10 Jahren in der Netzhaut verweilenden Kupfersplitters, nebst Bemerkungen über Imprägnation der Netzhaut mit Kupfer (Chalkosis retinae).

Von Dr. **W. Goldzieher** in Budapest.

Eine Discussion, die am vorjährigen internationalen augenärztlichen Congress zu Edinburg anknüpfend an einen Vortrag Leber's[1] (Ueber

[1] Zehender's Mon.-Bl. 1894. Octoberheft, S. 311.

Verletzung des Auges durch Fremdkörper aus Kupfer) stattgefunden hat, veranlasst mich, einen höchst merkwürdigen Fall zu publiciren, den ich übrigens bereits am 28. April v. J. in der kgl. Gesellschaft der Aerzte zu Budapest demonstrirt habe,[1] wo er von zahlreichen Collegen untersucht werden konnte. Es ist dies ein Fall, in welchem sich seit ungefähr 10 Jahren ein Kupfersplitter in der Retina eingeheilt befindet, dessen Vorhandensein übrigens auch ohne Augenspiegel, bei passender Beleuchtung des Auges, wahrgenommen werden kann. Ich habe den in Rede stehenden Kranken erst in den letzten Tagen vor der Abfassung dieser Zeilen wieder untersucht, und festgestellt, dass die am 28. April vorgetragene Beschreibung bis auf ganz geringe Modificationen, die ich weiter unten erwähnen werde, vollkommen naturgetreu ist. Der Fall ist folgender:

Ein 18jähriger Handelsschüler, Sz.....y aus Kaschau in Oberungarn, wurde mir von seinem Director wegen seiner Myopie zur Bestimmung eines Glases zugewiesen. Es wurde erhoben, dass das linke Auge eine mittlere Myopie mit voller Sehschärfe besitzt, und sonst durchaus gesund ist. Am rechten Auge wird jedoch sofort eine scheibenförmige, sehr zarte, das Gebiet der Pupille einnehmende Trübung der vorderen Linsenkapsel bemerkt, an die sich temporalwärts noch eine kleinere, verwaschene, in die vordersten Linsenschichten eindringende Trübung anschliesst. Hornhaut und Iris sind vollkommen normal, keine Spur einer hinteren Synechie. Zur genauen Feststellung aller Verhältnisse wird die Pupille durch Atropin erweitert. Und nun entdeckt der Beobachter, dass, wenn er seitlich vom Patienten aufgestellt ist, dessen Auge von einer starken Lichtquelle beleuchtet wird, aus dem Inneren des Auges ein starker metallisch rother Reflex hervordringt. Die Untersuchung mit dem Augenspiegel zeigt, dass die Linse, abgesehen von der oben erwähnten Trübung, welche nur die vordersten Schichten einnimmt, vollkommen durchsichtig ist. Der Glaskörper birgt mehrere punktförmige und grössere membranartige schwimmende Trübungen, trotzdem können alle Details des Augenhintergrundes, wenn auch ein wenig verschleiert, wahrgenommen werden. Die Papille ist normal, auch zeigen die Netzhautgefässe keinerlei Abnormitäten. Ungefähr eine halbe Papillenbreite vom temporalen Rande der Papille bis über die Maculargrenze hinaus sind jedoch sehr merkwürdige Veränderungen vorhanden. Das genannte Netzhautgebiet ist erfüllt von zahllosen, hell-orangegelben oder röthlichen, bei Bewegungen des Spiegels oder des Kopfes eigenthümlich schillernden Flecken und Stippchen, welche untereinander durch breite, aber durch Querlinien in einzelne Felder abgetheilte Ausläufer communiciren. Um ohne Zeichnung den Befund für jeden Kenner kurz und unverkennbar zu charakterisiren, führe ich an, dass er jenen mikro-

[1] Pester med.-chir. Presse. 1894. Nr. 19.

Digitized by Google

skopischen Bildern von Zellennetzen gleicht, wie wir sie nach STRICKER[1] experimentell an entzündeten Hornhäuten durch Färbung mit Nitr. arg. herstellen können. Die Plaques liegen in den vordersten Netzhautschichten, unter den grossen, äusserlich ganz normalen Gefässen, und haben keine Spur von Pigmentbeimischungen, so dass eine Betheiligung der Choroidea nicht anzunehmen ist. Im Mittelpunkte des so veränderten Netzhautgebietes noch etwas nasalwärts von der Stelle, die man für die Macula lutea halten muss, steckt in schiefer Richtung, durch die Augenhäute gehend, ein feiner länglicher Körper, mit seinem Ende etwas über das Netzhautniveau hervorragend, von hellstem metallischem kupferrothem Glanze, dessen Reflex sich bei Bewegungen des Kopfes und Spiegels fortwährend dreht. Leider stand mir kein binoculärer Augenspiegel zur Verfügung, aber durch genaueste Untersuchung im aufrechten Bilde konnte festgestellt werden, dass das innere freiragende Ende des Splitters von zwei sehr zarten Netzhautfältchen mit brauner Pigmentirung eingefasst wird, und dass sein schiefer Verlauf gegen die Sclera zu durch die durchscheinende Retina eine Strecke weit zu verfolgen ist.

Da der Eindruck, dass es sich hier um einen in den Augenhäuten steckenden Metallsplitter handelt, für jeden Beschauer ein zwingender ist, so wird Pat. befragt, ob keine Verletzung des Auges vorhergegangen sei. Pat. erzählt nun, dass er vor ungefähr 10 Jahren durch ein explodirendes Zündhütchen verletzt worden und auch durch einige Zeit in ärztlicher Behandlung gestanden sei. Das Auge wäre aber bald geheilt, und er habe seither keinerlei Beschwerden gehabt, und erfahre erst jetzt, dass sein Auge einen Fehler habe. Es wird nun constatirt, dass das Auge trotz der in seiner Netzhaut, in der Gegend des directen Sehens befindlichen Veränderungen eine Sehschärfe von fast $^{20}/_{30}$ besitzt und kleine Druckschrift gut lesen kann, bei einer Myopie von ca. 2,0 D.

Es wurde nun sehr eingehend nach der Eingangspforte des fremden Körpers gesucht, aber weder auf der Cornea noch auf dem Bulbus irgend eine narbige Veränderung gefunden, die als solche zu deuten gewesen wäre. Die feine scheibenförmige Trübung am vorderen Linsenpol und der ihr entsprechende Sitz des fremden Körpers und der durch ihn herbeigeführten Veränderungen im Centrum des Augenhintergrundes sprechen wohl dafür, dass der verletzende Splitter durch den Mittelpunkt der Hornhaut eingedrungen sei und in sagittaler Richtung den Bulbus durchschlagen habe. Indessen war in der Hornhaut keine Trübung aufzufinden, so dass wir annehmen müssen, dass die minimale Hornhautwunde spurlos vernarbt sei. Merkwürdig bleibt es immerhin, dass die Trübung der verletzten Linse sich endgiltig nur um den vorderen Pol abgegrenzt hat. Als ich vor Abfassung dieser Zeilen den Patienten nochmals untersuchte, fand ich den

[1] STRICKER, Vorl. über allg. und exp. Path. 1877, S. 275.

Digitized by Google

Befund im Wesentlichen übereinstimmend, nur schien mir die Begrenzung der Linsentrübung etwas verwaschener, sie selbst etwas dichter geworden zu sein, was übrigens bei erweiterter Pupille die Wahrnehmbarkeit der geschilderten Veränderungen nicht wesentlich beeinträchtigte.

In dem vorliegenden Falle besitzen wir nun ein neues Beispiel für die klinische — bei Gelegenheit der eingangs erwähnten Discussion von mehreren, wie Noyes, Kipp, E. Meyer bestätigte Erfahrung, dass Kupfersplitter Jahre hindurch ohne stürmische entzündliche Reaction im Inneren des Auges verweilen können. Leber, der die Discussion anregte, meint auch, dass von aseptischen Kupfersplittern erzeugte Wunden des Augapfels leicht heilten, die Erregung einer sympathischen Entzündung nur von septischen Fremdkörpern drohe. Da die Aetiologie der sympathischen Ophthalmie nicht Gegenstand dieser Mittheilung ist, so will ich über diese Ansicht, welche von zahlreichen Fachmännern nicht getheilt wird, nicht weiter sprechen. Was unseren Fall betrifft, so können wir wohl annehmen, dass der in der Retina seit 10 Jahren steckende Kupfersplitter, da er so lange Zeit ohne Reizerscheinungen getragen wird, ja, die Function des Auges beinahe ungestört geblieben ist, aseptisch in's Augeninnere gelangt sei. Indessen so ganz harmlos ist seine Anwesenheit denn doch nicht, wie aus dem Vorhandensein von membranösen Trübungen im Glaskörper hervorgeht. Die Möglichkeit ist auch nicht ausgeschlossen, dass der chemische Reiz des sich zersetzenden Metallsplitters mit der Zeit zu weiterer fibröser Entartung des Glaskörpers und allen Folgezuständen, vor allem zu Netzhautablösung führen könnte. Freilich wird auf diese Möglichkeit hin kein Augenarzt die Extraction des fremden Körpers versuchen wollen, darüber jedoch, dass ein Auge, das einen Kupfersplitter birgt, in einer ständigen Gefahr schwebt, mögen wohl alle Sachverständigen einig sein.

Im höchsten Grade wichtig und werth der Besprechung sind jene mit dem Augenspiegel wahrnehmbaren Veränderungen, welche der Kupfersplitter in unserem Falle in seiner Umgebung hervorgebracht hat. Sie bestehen in eigenthümlichen, orangegelben, röthlich schillernden und mit einander communicirenden, unbedingt in den vorderen Netzhautschichten liegenden Flecken, rings um den Metallsplitter, so dass dieser fast den geometrischen Mittelpunkt der so veränderten Netzhautpartie bildet. Der scharfe metallische Reflex, der bei erweiterter Pupille nach passender Beleuchtung aus dem Inneren des Auges dringt, wird offenbar von dieser, das Centrum des Augenhintergrundes einnehmenden Stelle geliefert. Ich kann mir die Sache nur so erklären, und ich glaube, dass dagegen ein Widerspruch nicht möglich ist, dass es sich hier um eine Imprägnation des Netzhautgewebes mit Kupfer handelt. Man könnte die Gewebsveränderungen, welche diese Imprägnation in der Netzhaut hervorgebracht hat, nach dem Muster der „Siderosis bulbi" mit dem Namen der Chalkosis retinae be-

Digitized by Google

legen. Ich kann mir absolut sonst keinen krankhaften Zustand denken, der zur Bildung von metallisch reflectirenden Retinalplaques führen könnte.[1] Ueber die Histologie einer mit Kupfer imprägnirten Retina liegen bisher meines Wissens keine Erfahrungen vor, so dass ich über diesen Punkt schweigen muss; über die nach Einheilung eines Kupfersplitters in's Retinalgewebe möglichen chemischen Vorgänge jedoch sind einige Bemerkungen gestattet, zu welchen ich mich nach Besprechung dieses Themas mit Prof. Leo Liebermann ermächtigt fühle.

Angenommen selbst, es wäre der Kupfersplitter ganz blank in's Auge gekommen, so wäre die Möglichkeit nicht ausgeschlossen, dass sich eine kleine Kupfermenge gelöst und im umgebenden Gewebe fixirt hätte. Alle Gewebsflüssigkeiten, auch der Glaskörper sind kochsalzhaltig, und verdünnte Kochsalzlösungen greifen metallisches Kupfer an, noch stärker als concentrirte. Es entsteht da vielleicht Kupferchlorür, und es giebt kein Hinderniss für die Aufnahme dieses leicht löslichen Körpers. Schwieriger wäre es, eine Erklärung dafür zu finden, dass die Plaques auch metallisches Kupfer enthalten, falls der Reflex und die Farbe jener wirklich darauf zurückzuführen wären. Man müsste da an einen Reductionsprocess denken, den der nie fehlende Zucker des Blutes oder sonst irgend ein Stoffwechselproduct der Zellen einleiten könnte. Wer weiss übrigens, ob da nicht der Sehpurpur eine Rolle spielt?

Die Frage, ob es ein Kupferalbuminat gäbe, das metallisch roth schimmere, verneint Prof. Liebermann, da ihm ein solches unbekannt sei. Die röthliche Farbe könnte aber von Kupferoxydul herrühren, das auch krystallisirt vorkommen und dann auch wohl einen metallähnlichen Glanz haben kann. (Man kennt schöne, rothgefärbte Krystalle aus Kupferoxydul.) Nehmen wir nun an, es wäre wirklich etwas Kupfer durch Kochsalz als Kupferchlorür — also ein Kupferoxydulsalz — gelöst und in der Retina deponirt worden, so könnte dort durch das Alkali der Gewebsflüssigkeiten, sowie durch Zucker, Kupferoxydul in rothen Krystallen niedergeschlagen worden sein. Man erhält ja diese Krystalle, wenn man ein Kupferoxydulsalz unter Erwärmen mit Kali und Zuckerlösung versetzt.

Eine weitere und wahrscheinlichste Möglichkeit besteht darin, dass der Kupfersplitter beim Eindringen nicht blank, sondern mit etwas Grünspan und anderen Kupfersalzen überzogen gewesen sei, was ja nach einer Ex-

[1] Man könnte mir hier erwidern, dass ich ja selbst, fast gleichzeitig mit Magnus im J. 1885, einen eigenthümlichen Spiegelbefund publicirt habe, und zwar von einem grossen metallisch glänzenden Fleck mit kirschrothem Centrum, der die Gegend der Macula lutea einnahm. Hier handelte es sich jedoch um einen angeborenen Zustand bei einem rhachitischen Kinde, das an Marasmus zu Grunde ging. Der Befund ist später von anderen Beobachtern noch einigemale gemacht worden, ohne dass meines Wissens bisher eine Erklärung oder mikroskopische Beschreibung geboten wurde.

Digitized by Google

plosion stets der Fall ist. In diesem Falle wäre das Uebergehen des Kupfers in das Gewebe der Retina noch mehr erleichtert, denn es wären dann schon fertig gebildete Salze in's Auge gekommen.

Klinische Beobachtungen.

I. Ein Fall von melanotischem Sarcom des Ciliarkörpers.

Von J. Hirschberg und A. Birnbacher.

Bei Ciliarkörpersarcom wird der ciliare Rand der Iris durch Geschwulstmasse abgelöst und der entsprechende Theil des Pupillarrandes gestreckt. A. v. Graefe und Iwanoff haben je einen Fall der Art abgebildet. (Vgl. Fuchs, Sarcom der Aderhaut, S. 12, 1882.)

Im Jahre 1884 haben wir einen dritten Fall, von einer 57jährigen Frau, klinisch und anatomisch beschrieben. (Vgl. Centralbl. f. A. 1884. S. 10.)

Fig. 1 zeigt den klinischen, Fig. 2 den anatomischen Befund dieses Augapfels.

Fig. 1.

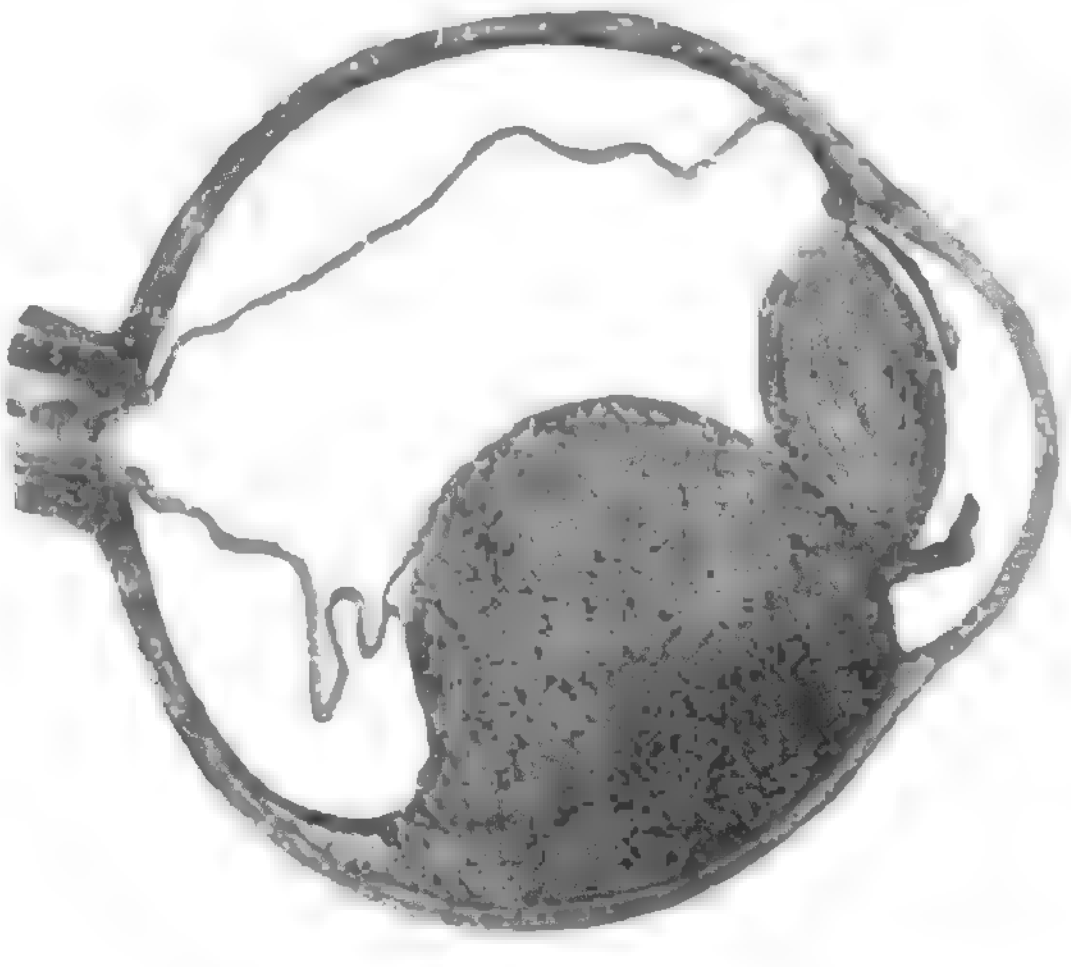

Fig. 2.

Heute sind wir in der Lage einen vierten Fall dieser eigenthümlichen und seltenen Geschwulstform zu beschreiben.

Anfang Novbr. 1893 kam eine 59jährige sonst gesunde Frau.

Erst 14 Tage zuvor war der linke Augapfel roth und schmerzhaft geworden; erst Tags vor ihrem Kommen hatte sie bemerkt, dass die Sehkraft des linken Auges fast aufgehoben sei.

Das rechte Auge ist gesund und sehkräftig. Das linke zählt nur Finger auf 3 Fuss und hat starke Gesichtsfeldbeschränkung. Die obere Hälfte des Gesichtsfeldes fehlt gänzlich, also ist die untere Hälfte der Netzhaut unempfindlich für Licht. Der linke Augapfel ist geröthet, ringsum die Hornhaut, und namentlich die Venen in der Augapfelbindehaut stark erweitert, wie bei Drucksteigerung. Die Regenbogenhaut ist unten vom Strahlenkörper abgelöst und der untere Rand der Pupille nicht rund, sondern mehr gradlinig. Aber diese Ablösung der Iris ist nicht durch Verletzung bedingt, sondern durch eine Geschwulst des Strahlenkörpers und des vorderen Theiles der

Digitized by Google

Aderhaut. Die Neubildung, welche hinter dem durchsichtigen Hornhautfenster sehr genau studirt werden kann, ist zur Hälfte ganz dunkelbraun, zur Hälfte heller und hierselbst von zwei breiten blutrothen Bändern durchsetzt. Ihre Oberfläche ist i. G. glatt, nur oben mit einer zarten, wie zernagten Vertiefung versehen. Hinter der durch 3 kleine Zacken oder hintere Verwachsungen etwas unregelmässigen Pupille erkennt man die trübe Linse und bei seitlicher Beleuchtung die sammtbraune Oberfläche des hinteren Theiles der Neubildung. Fig. 3 giebt das klinische Verhalten des Falles nach einer Farbenskizze von Hrn. Dr. Scheidemann.

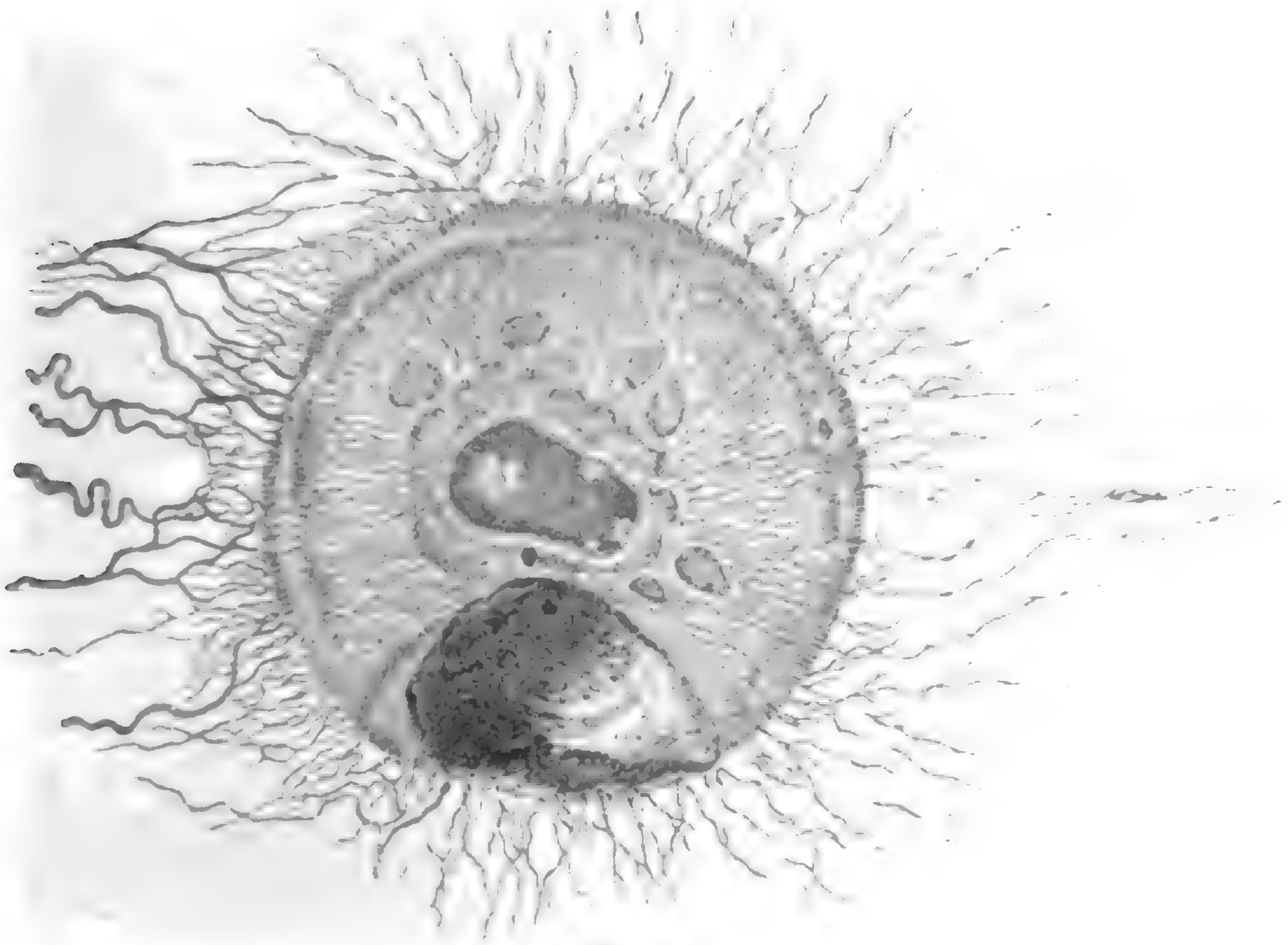

Fig. 3.

Am 11. Novbr. 1893 wurde der linke Augapfel unter Chloroformbetäubung ausgeschält. Es erfolgte reizlose Heilung. Ende 1894 war Frau L. gesund.

Am 18. Novbr. 1893 wurde der Augapfel in senkrechter Sagittal-Ebene durchschnitten und die Diagnose bestätigt.

Auf einem den Augapfel halbirenden Sagittalschnitte misst die Axe 24 mm. Den unteren Theil des Glaskörperraumes nimmt eine Geschwulstmasse ein, welche einen dreikantig prismatischen Wulst bildet; dieselbe liegt nach unten der Lederhaut vollständig an, nach vorne reicht sie durch Verdrängung des Ciliarkörpers und der Linse bis in die vordere Kammer, während die Iris in dem von der Geschwulst betroffenen Sector zwischen Tumormasse und unterem Linsenrand sich in mehrfach geknickter Bahn hervorschiebt. Nach oben zu reicht die Kante des Prisma's bis an das Centrum des Glaskörperraumes; von hier fällt die freie Grenze der Geschwulst in flach gekrümmtem Bogen wieder zur Sclera ab. (Siehe Fig. 4.)

Die grösste Ausdehnung der Geschwulst in sagittaler Richtung beträgt 15 mm, ihre grösste Höhe 13,5 mm. Die Farbe des Tumor an seinem Durchschnitt ist theils eine tiefbraunschwarze, theils besonders in seinen vorderen Antheilen eine schmutzig graue. Durch stark pigmentirte Septen wird der Gesammtquerschnitt der Geschwulst in drei kleinere und ein grösseres nach hinten

Digitized by Google

gelegenes Dreieck zerlegt. (Siehe Fig. 4.) Von der Kuppe des Tumors zieht in Wellenlinien die abgehobene Netzhaut zur Sehnervenscheibe, welche keine merkliche Ausbuchtung zeigt. Auch der obere Abschnitt der Retina ist vom Aequator bulbi bis nahe an die Sehnervenscheibe hin von ihrer Unterlage abgehoben, doch dürfte dies nur eine Wirkung der Präparation sein. Die Linse ist in ihrem sagittalen Durchmesser vergrössert; durch die andrängenden Geschwulstmassen sowohl aus ihrer Lage gerückt, nämlich nach oben verschoben, in ihrer Aequatorialebene nach hinten um eine horizontale Axe gedreht, als auch in ihrer Form verändert, indem ihre untere Hälfte durch die anlagernden Tumormassen eine Abflachung erlitt.

Was den histologischen Aufbau der Geschwulst betrifft, so weicht derselbe in den oberen und unteren Partien in Nichts wesentlich von der Structur gemischtzelliger pigmentirter Aderhaut-Sarcome ab. Man findet ein zartes faseriges Grundgewebe, in welches Nester dicht gedrängter kleiner protoplasmaarmer Rundzellen mit stark färbbarem Kerne eingelagert sind. Dazwischen ziehen Stränge zumeist stark pigmentirter kurzer Spindelzellen. Das Pigment findet sich sowohl als grobe Körner im Protoplasma dieser Spindelzellen und unregelmässig geformter, im Allgemeinen sternförmiger Zellgebilde, als auch in Schollen frei im Gewebe. Insbesondere der an die Lederhaut angrenzende Theil der Geschwulst ist dicht mit Pigment durchsetzt, so dass nur an ganz dünnen Schnitten die Structur erkannt werden kann. Die Blutversorgung dieses Geschwultantheiles ist keine sehr reichliche und erfolgt zumeist in wandungslosen Canälen, nur in den Randpartien findet man Stränge pigmentirter Spindelzellen, welche in ihrem Centrum bluthaltige, von Endothel ausgekleidete Lumina enthalten.

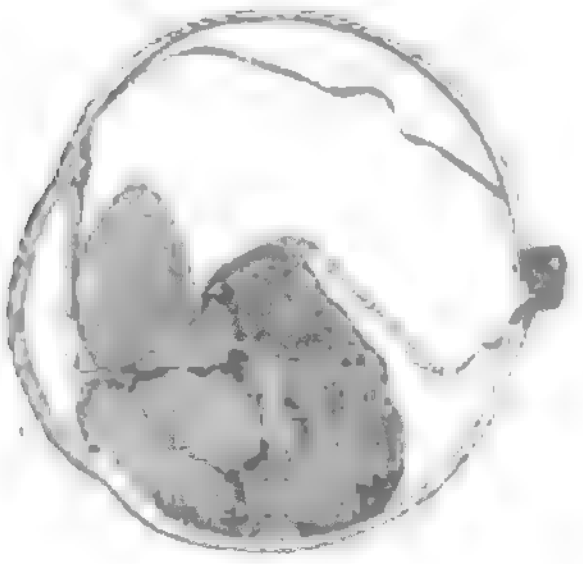

Fig. 4.

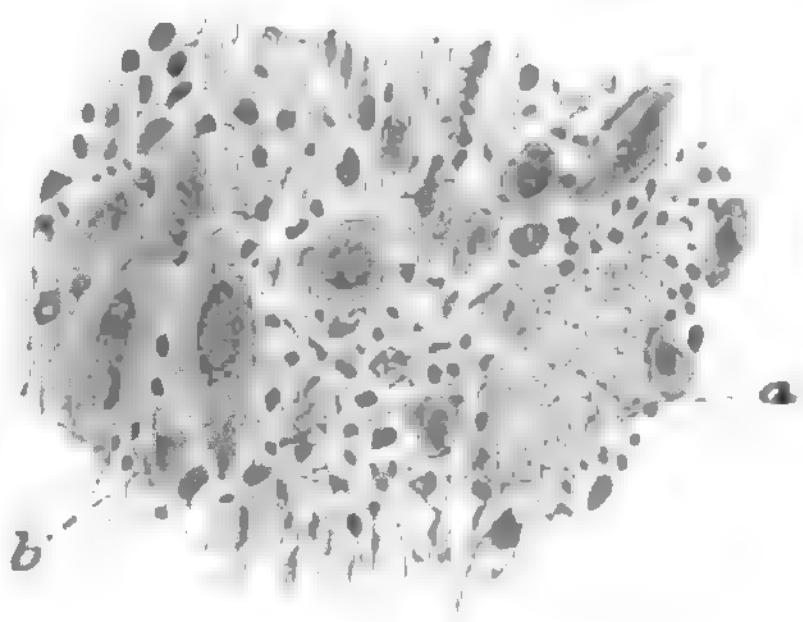

Fig. 5.

Die centralen Theile der Geschwulst sind wesentlich anders aufgebaut. (Siehe Fig. 5 *a*.) Wir finden hier weite blutführende Lücken, daneben hämorrhagische Ergüsse in das Gewebe der Geschwulst. Letzteres ist nur wenig pigmentirt und enthält neben den oben beschriebenen Rund- und Spindelzellen eigenthümliche Zellformen in grosser Anzahl, welche sich durch ungewöhnlich grosse, blässer gefärbte, häufig mit Vacuolen versehene Kerne von ovaler Gestalt und einen mächtigen Protoplasma-Leib auszeichnen, der sich stark mit Eosin färbt und eine mehr grobkörnige Structur aufweist. (Siehe Fig. 5 *b*.) Man findet solche Zellen mit einem grössten Durchmesser von 60 μ und darin Kerne von 27 μ. Verfolgt man diese Gebilde zu den hinteren Partien der Geschwulst, so findet man Uebergangsformen, welche es sehr wahrscheinlich machen, dass diese grossen Zellen Umwandlungsproducte von Endothelzellen aus den verschiedenen Endothelhäutchen der Aderhaut darstellen. Die massenhafte Zufuhr von Nährmaterial durch die beschriebenen Lacunensysteme dürfte die Grundlage für dieses aussergewöhnliche Wachsthum abgeben.

Digitized by Google

Die Oberfläche der Geschwulst bietet nichts Erwähnenswerthes, nur ist an jener Stelle, wo sich der Tumor an die Hinterfläche der Linse anlegt, ein Rest der verschobenen plattgedrückten Ciliarfortsätze nachweisbar. Mit dem Gewebe der Lederhaut, an welche die Geschwulst knapp anliegt, besteht keine Verbindung. Die Netzhaut ist im faserig-degenerirten Zustande erst von der Kuppe der Geschwulst an bis zur Papille zu verfolgen, vor der Kuppe findet man von ihr keine Spuren. Das Irisgewebe grenzt sich scharf von der Geschwulst ab und zeigt keinerlei Veränderung; ebenso die Hornhaut, nur wäre an jenem Abschnitte der Vorderkammer, in welche der Tumor hineinragt, eine geringfügige Wucherung der Endothelzellen der Membr. Descemetii zu erwähnen. Die histologische Structur der Linse ist unverändert.

Aus dieser Beschreibung geht hervor, dass wir es hier mit einem pigmentirten gemischtzelligem Sarcom zu thun haben, das sich aus den mittleren und inneren Schichten der Chorioidea entwickelte, zwischen Lederhaut und Ciliarkörper in die Vorderkammer vorschob und in einzelnen Abschnitten durch besonders reichliche Zufuhr von Nährmaterial eine eigenthümliche starke Entwickelung der Endothelzellen zu Stande brachte, welche sich nicht so sehr durch Theilung der Zellen, als vielmehr durch Grössenzunahme der einzelnen Zellindividuen manifestirte und hierdurch dem Geschwulstgewebe seinen eigenthümlichen Charakter verlieh.

II. Abducensparalyse und Pneumonie.

Von Dr. C. H. A. Westhoff.

Am 16. Novbr. meldete sich Frau W. mit ihrem Töchterchen Catharina (Nr. 1313), $2\frac{1}{2}$ Jahr alt, auf meiner Poliklinik.

Das Kind kommt an der Hand der Mutter in's Zimmer, den Kopf nach rechts gedreht. Vor mir stehend, bleibt der Kopf stets nach rechts gedreht; indem ich mit den Händen den Kopf festhalte, und die Mutter rechts vòn dem Kinde stelle, und das Kind nun durch die Mutter rufen lasse, seh' ich, dass das rechte Auge nicht nach aussen bewegt werden kann. Es bleibt in der Mitte unbeweglich stehen, während das linke Auge ganz in den inneren Augenwinkel kommt. Die Bewegungen des rechten Auges nach oben, unten und innen sind gut und normal.

Es besteht also hier eine vollkommene Paralyse des rechten Nervus abducens. Das Drehen des Kopfes nach rechts dient dazu, um Doppeltsehen zu vermeiden. Ophthalmoskopisch ist nichts Abnormes wahrzunehmen.

College Voûte, Kinderarzt, der zur selben Zeit seine Sprechstunde hält, hatte die Freundlichkeit, das Kind zu untersuchen und mir das Folgende mitzutheilen. „Es ist das 7. Kind eines Vaters von 37 und einer Mutter von 35 Jahren, welche Beide gesund sind. Künstlich ernährt, hatte es in sehr leichtem Maasse Rachitis. Keine Spur von Lues. Früher immer gesund, wurde das Kind vor 14 Tagen plötzlich krank mit heftigem Fieber. Nachdem dies 3 Tage gewährt hatte, war der Mutter die eigenthümliche Haltung des Kopfes aufgefallen, und darum hatte sie einen Augenarzt consultirt. Die physicalische Untersuchung zeigte eine ziemlich grosse linke Spitzenpneumonie. Der Husten war gering; fast kein Fieber; übrige Organe alle gesund."

7 Tage später war die Pneumonie bedeutend gebessert. Die Beweglichkeit des Auges nach aussen war grösser geworden. Wiederum 5 Tage später be-

Digitized by Google

deutende Besserung, welche gepaart war mit auffallender Besserung der Abducenslähmung.

Am 7. Decbr. war nur hinten oben (links) eine sehr geringe Dämpfung nachweisbar, und die Paralyse auch so gut als geheilt.

Einige Tage später war alles wieder zur Norm zurückgekehrt.

Ut aliquid fiat, war als Heilmittel Spir. ammon. anisat. verschrieben.

Wir haben es in diesem Falle mit einer Abducenslähmung zu thun, welche entsteht, nachdem einige Tage zuvor eine ausgebreitete Spitzenpneumonie sich entwickelt hatte. Im Momente, wo die Pneumonie sehr ausgebreitet war, ist die Paralyse vollkommen; und, je nachdem die Pneumonie sich resorbirt, vermindert sich auch die Paralyse, um bei vollkommener Resorption ganz zu verschwinden.

Ein Causal-Verband scheint hier also wohl angenommen werden zu dürfen, auch darum, weil eine andere Ursache, wie z. B. Lues, hier nicht zu finden war.

In der mir zugänglichen Literatur finde ich über diesen Zusammenhang nichts gemeldet. Allein Oppenheim sagt, dass Oculomotoriuslähmung nach Pneumonie beobachtet ist, ohne hiervon eine Erklärung zu geben.

Nun meine ich aber doch, dass es möglich ist, diesen Zusammenhang auf Grund eines Analogon annehmen zu dürfen. Nach Diphtherie sehen wir oft Accommodationslähmung. Donders war der Erste, welcher den Zusammenhang bewies. Allgemein ist man der Meinung zugethan, dass diese Lähmung eine Folge ist von Intoxication des Nerven, welcher die Accommodation beeinflusst, durch die Toxine, welche gebildet werden von den Diphtherie-Bacillen.

Wie diese Intoxication stattfindet, und warum nach Diphtherie hauptsächlich dieselben Nerven gelähmt werden, weiss man nicht; und eine Erklärung hierfür ist auch noch nicht zu geben.

Die Thatsache aber, dass nach Krankheiten, wobei in Folge von Infection mit Bacillen, Toxine in's Blute aufgenommen werden, Nervenlähmungen entstehen können, giebt auch in unserem Falle uns das Recht, um einen Causalverband anzunehmen zwischen Pneumonie und Abducenslähmung, und um so mehr, weil die Genesung beider gleichen Schritt hielt: sowie weniger Toxine in's Blut kamen, durch das Kleinerwerden des Infectionsherdes, ging die Lähmung auch regelmässig zurück, um ganz zu verschwinden, nachdem keine Toxine mehr gebildet wurden.

Es ist also wünschenswerth, bei Augenmuskellähmungen sorgfältig nachzusehen, ob ein Infectionsprocess, wobei Toxine gebildet werden und im Blute circuliren, auch die Ursache sein kann.

III. Hornhautfärbung zur Verbesserung der Sehschärfe.

Von Dr. Otto Landau, Augenarzt in Coblenz a. Rh.

(Nach einem Vortrag im Aerztlichen Verein daselbst.)

Am 2. October 1894 kam der Koch W., 28 Jahre alt, in meine Sprechstunde mit der Frage, ob der Zustand seines rechten Auges, an welchem er vor 2 Monaten eine heftige, langwierige Entzündung durchgemacht habe, verbessert werden könne. — Ich fand bei völlig reizloser Bindehaut einen grossen, fast undurchsichtigen Weissfleck der Hornhaut, welcher in ungefähr rechteckiger Form mit unregelmässigen halb durchsichtigen Rändern gut die unteren $^3/_4$ der Pupille vollständig deckte und sich mit seinen seitlichen Rändern bis an den

Digitized by Google

Limbus ausdehnte. Am schläfenseitigem Rande war punktförmig Regenbogenhaut eingeheilt. Die Sehkraft war knapp $^1/_{50}$ für die Ferne, mit + 6,0 D in der Nähe Sn $3^1/_2$: 4″, Gesichtsfeld normal und die Spannung desgleichen. Links normal, S = 1, G. F. n. Ich schlug dem Patienten die Tätowirung des Weissflecks mit nachfolgender Iridectomie vor, um einerseits das Aussehen des Auges zu verbessern, anderseits mit zu Hilfenahme der Schwarzfärbung das Sehvermögen zu steigern.

Am 9. October wurde mittelst schräger Stichelung in einer Sitzung die Tätowirung des Weissflecks in seinem ganzen Umfang vollzogen, natürlich mit Vermeidung des eingeheilten Irisstücks, wobei, da der Kranke äusserst ruhig hielt, die Fixirpincette entbehrt werden konnte. Die getrübte Hornhaut erscheint nach der Operation tiefschwarz. Am 4. Tage darauf war nach reizloser Verheilung die Cornea schwarz, glatt und spiegelnd. Am 30. October betrug die Sehkraft für die Ferne ohne Gläser $^{15}/_{LXX}$, also ca. $^1/_5$, und in der Nähe wurde Sn $1^1/_2$: 6—7″ bequem gelesen. — Diese wesentliche Verbesserung der Sehkraft durch die blosse Schwarzfärbung des Licht zerstreuenden Weissflecks liess natürlich auf die Iridectomie verzichten.

Der Fall reiht sich dem von meinem verehrten Lehrer und früheren Chef, Hrn. Prof. Hirschberg in der Deutschen Medicin. Wochenschr. 1891 publicirten an und spricht besonders dafür, dass bessere Sehkraft durch einfache Färbung ohne Iridectomie erzielt wird, wenn ein auch nur schmaler Bezirk der natürlichen Pupille frei ist. — Ferner erscheint gegenüber den von Baiardi und Liebrecht vorgeschlagenen Tätowirmethoden — eine Nadel wird unter die Oberfläche der Hornhautnarbe gebracht und damit zugleich, oder durch eine Injectionsspritze die Tusche eingeführt — die einfache schräge Stichelung des Leucoms, welche sich vortrefflich in einer Sitzung ausführen lässt, den Vorzug zu verdienen, da man bei letzterem Verfahren immer das Operationsfeld genau übersieht und somit auch die oft durchsichtigen Ränder der Narbe genügend färben kann.

Unser Büchertisch.

Neue Bücher.

1. Handbuch der physiologischen Optik, von H. v. Helmholtz. Zweite umgearbeitete Auflage. Achte Lieferung. Hamburg u. Leipzig. Verlag von Leopold Voss. 1894. S. 561—640.

Die Verlagsbuchhandlung theilt mit, dass in der Fortsetzung und Vollendung des Werkes durch den Tod des Verfassers eine Störung nicht eintritt.

Nach den Bestimmungen des Verf.'s wird Herr Prof. Dr. Arthur König in Berlin, der H. bei der Bearbeitung dieser Auflage von Anfang an zur Seite gestanden hat, das Werk zu Ende führen.

Die noch fehlenden Theile, einschliesslich der umfangreichen Bibliographie, werden bedeutend rascher ausgegeben werden können, als sich das bei den bis jetzt erschienenen Lieferungen ermöglichen liess, so dass das Werk noch im Laufe des Jahres 1895 zum Abschluss gelangen wird.

In dem vorliegenden Heft ist von besonderem Interesse eine neue Erörterung psychologischer Art über Wahrnehmungen im Allgemeinen.

Digitized by Google

2. Atlas und Grundriss der Ophthalmoskopie und ophthalmoskopischen Diagnostik, von Prof. Dr. O. Haab in Zürich. München, Verlag von J. F. Lehmann. 1895. 64 Tafeln.

Durch Reichhaltigkeit und zweckmässige Auswahl der Abbildungen sehr geeignet zur Einführung in die Ophthalmoskopie, namentlich bei dem billigen Preise von 10 Mk.

3. Traité elémentaire d'Ophtalmologie, par H. Nimier & F. Despagnet. Paris, Felix Alcan. 1894. (940 Seiten, 432 Figuren.)

Der Standpunkt der HHrn. Verff. dieses gut ausgestatteten Werkes wird am besten durch ihre eignen Worte gekennzeichnet: Nous avons voulu simplement nous rendre au désir souvent exprimé par nos élèves de publier les leçons . . . nous avons suffisament trouvé en France ce dont vous avions besoin.

4. Grundriss der Hygiene, von Dr. C. Flügge, o. ö. Prof. der Hygiene und Director des hygienischen Instituts an der Universität Breslau. Leipzig, Veit & Comp. 1894. 12 M.

5. Lehrbuch der Entwicklungsgeschichte des Menschen, von Dr. Charles Sedgwick Minot, Prof. of histology and human embryology, Havard medical school, Boston. Deutsche Ausgabe mit Zusätzen des Verf.'s, von Dr. med. Sándor Kaestner, Privatdocenten an der Universität Leipzig. Mit 463 Abbildungen. Leipzig, Veit & Comp. 1894. 24 M. H.

Gesellschaftsberichte.

1) The Ophthalmological Society of the United Kingdoms. Sitzung vom 3. Mai 1894.

On periodical testing of eyesight in schools.

Priestley Smith führt aus, wie wünschenswerth periodische Prüfungen der Sehschärfe sämmtlicher Schulkinder wären. Er meint damit nicht genaue Prüfung der Refraction; denn dies wäre nur durch oculistisch ausgebildete Schulärzte möglich, und da man noch weit davon entfernt ist, Schulärzte überhaupt zu besitzen, so dürfte es besser sein, nicht zu viel auf einmal zu erstreben und sich zunächst darauf zu beschränken, dass jährlich einmal sämmtliche Schüler und Schülerinnen bezüglich ihrer Sehschärfe untersucht würden. Um einheitliches Verfahren zu haben, seien nur Snellen'sche Tafeln zu verwenden in 6 m Entfernung bei möglichst heller Beleuchtung; diese Prüfung kann auch von gebildeten Laien gemacht und dadurch leichter eingeführt werden. Beträgt S auf einem Auge $< {}^{6}/_{18}$, so sei dies den Eltern mitzutheilen behufs ärztlicher Untersuchung. Diese Prüfungen wurden bisher schon in 483 Knabenschulen der vereinigten Königreiche und 129 Mädchenschulen England's allein gemacht; Farbensinnprüfungen dagegen nur in 3 Schulen. Und doch sind diese nicht weniger wichtig; er schlägt vor, diese Prüfung mit Holmgren's Wollprobe zu machen, derart, dass der Schüler ein rein blassgrünes Bündel erhält, ohne Nennung der Farbe, und dazu die gleichen aussuchen soll. Da Farbenblindheit, abgesehen von Krankheiten, angeboren ist, so ist diese Prüfung nur einmal zu machen. Die Farbenblinden, meist Knaben, müssen bei der Berufswahl darauf Rücksicht nehmen. Zunächst sollen die höheren Schulen diese Prüfungen einführen. — In der Discussion hebt Argyll Robertson hervor,

Digitized by Google

dass auf diese Weise auf die Refractionsveränderungen während der Schule Licht geworfen würde; er verlangt auch Prüfung des Nahpunktes, um Hypermetropie und Accommodationsanomalien zu entdecken. Nach Holmes Spicer sind solche Prüfungen gerade bei niederen Schulen am Platze, da hier die Eltern meist sehr wenig ärztliche Hilfe von selbst aufsuchen; z. B. fand er in einer derartigen Schule im Ostende London's 40% bei 500 Schülern mit $S < 1/2$, ohne dass diese irgendwie behandelt worden wären; freilich nähmen diese Untersuchungen sehr viel Zeit in Anspruch. Doyne hebt die Schwierigkeit der Nahpunktsbestimmung hervor. Simeon Snell erwähnt das Interesse der Lehrer an solchen Prüfungen.

On three cases of tubercle of the iris.

Dr. Arthur Sandford berichtet über 2 Fälle von Iristuberculose mit bestehender Lungentuberculose und über eine scheinbar primäre Iristuberculose bei einem 5jährigen Mädchen, das allerdings hereditär sehr belastet war. Iris, Ciliargegend, Aufhängeband, scheinbar auch die Linse selbst waren von tuberculösen Massen durchsetzt. Das Auge wurde entfernt, das Kind gedieh, und zeigt jetzt (nach 8 Jahren) keinerlei Erkrankung. Johnson Taylor ist in allen derartigen Fällen für die Enucleation, während Hill Griffith dagegen ist, da es schwer ist, zu entscheiden, ob primäre Iriserkrankung vorliege und auch bei conservativer Behandlung die tuberculösen Massen oft nachgeben und ein Auge mit befriedigender Sehschärfe zurücklassen.

Intra-cranial abscess arising from caries of the sphenoidal cells.

Dr. A. Sandford zeigt an einem Schädel die ehemalige Lage eines Abscesses, der aus den Keilbeinzellen hervorgegangen, doppelseitige Neuritis optica mit Atrophie und völliger Erblindung verursacht hatte, 27 Jahre vor dem jetzt erfolgten Tode des 78jährigen Mannes.

A rare form of intraocular melanoma.

John Griffith zeigt mikroskopische Schnitte eines intraocularen Melanoms mit epithelialen Zellen, das nach seiner Meinung vom tapetum nigrum der Netzhaut ausgegangen, und nicht, wie Collins in einem ähnlichen Falle behauptet (cf. d. C.-Bl. S. 143), von den Drüsen der Ciliarkörpergegend.

Es folgen Demonstrationen.

Sitzung vom 14. Juni 1894.

Optic neuritis in its relation to cerebral tumor and trephining.

Dr. James Taylor sah eine Anzahl von Fällen, bei denen die Neuritis optica dauernd verschwand nach Eröffnung der Schädelhöhle, selbst wenn der erwartete Tumor nicht gefunden oder aus anderen Gründen nicht exstirpirt werden konnte. Aehnliche Beobachtungen sind schon von Horsley, Bruns und Erb veröffentlicht, und sprechen dafür, dass die Neuritis bei Gehirngeschwülsten durch Druck in Folge der Raumbeengung entsteht. Dr. Jackson erwähnt das Fehlen von Neuritis bei ausgedehntem Tumor, andererseits das Vorhandensein derselben bei Gehirnerkrankungen, die ohne jegliche Gewebsvermehrung verlaufen, schliesslich einseitige Neuritis bei Tumor der entgegengesetzten Seite und plötzlichen Tod durch Athmungslähmung, während die Geschwulst im Occipitallappen sass; Buzzard erklärte dies durch eine Neuritis des Vagus analog der Neuritis optica. J. und Horsley schliessen sich T. an,

Digitized by Google

wenn auch in einzelnen Fällen diese mechanische Erklärung der Neuritis auf Schwierigkeiten stösst. Ballance dagegen vertheidigt die Entzündungstheorie, während Griffiths die plötzlichen vorübergehenden Erblindungen bei dieser Erkrankung nur durch die Drucktheorie erklären zu können glaubt.

Some points in the histology of trachoma.

Ridley untersuchte die Conjunctiva gesunder, trachomatöser und mit Follicularcatarrh behafteter Augen. Wie bei jeder Schleimhaut befindet sich auch unter der Conjunctiva lymphoides Gewebe. Dieses nimmt zu bei Reizungen und Erkrankungen der Conjunctiva, und aus ihm gehen auch beim Trachom die charakteristischen runden Erhebungen hervor, von zartem Epithel bedeckt, jedoch ohne die von manchen Autoren angegebene fibröse Kapsel. Sie sind als infectiöse Granulome aufzufassen, jedoch mit gesunden Blutgefässen und ohne Riesenzellen. Die Veränderungen beim Trachom beginnen in den Uebergangsfalten mit Zellwucherung, Kryptenbildung, Anwachsen der Becherzellen und Bildung ovoider Zellung. Schliesslich schwindet das Epithel.

Osteoma of orbit.

Simeon Snell entfernte bei einer 25jährigen Frau ein taubeneigrosses Osteom von der inneren Wand der linken Orbita, das die linke Nase verstopft hatte und dessen Sitz den Ethmoidalzellen und dem hinteren Theil des Sinus frontalis entsprach.

Congenital serous cysts of the eyelids, associated with anophthalmos or mikrophthalmos.

Simeon Snell sah mehrere Fälle von Cysten der Lider mit Anophthalmos, bez. Mikrophthalmos, wie sie häufig in der letzten Zeit schon veröffentlicht worden waren. Einer davon bot die Besonderheit, die Cyste, welche meist am Unterlid sitzt, am Oberlid zu haben. Differentialdiagnostisch käme nur Meningocele in Betracht. Oft findet man bei genauer Prüfung in der Orbita ein rudimentäres Auge.

Demonstrationen: Mackinlay: Angeborene symmetrische Linsenverlagerung beiderseits, nach oben innen, bei Bruder und Schwester, keine Zwillinge. Sydney Stephenson: Doppeltes Linsencolobom. Work Dodd: Beiderseitige Polycorie. Beevor und Lang: Binasale Hemianopie. Spicer Holmes: Retinitis circinata; diese letztere seltene Erkrankung betraf eine 73jährige Frau, die sonst ganz gesund war. R waren einige Blutungen im Augengrunde, L die Maculargegend trüb, grau, und um diese eine Zone weisser Flecke von der Grösse des Durchmessers eines Netzhautgefässes bis zu der des 3fachen Papillendurchmessers, in der Form einer Ellipse mit horizontaler Axe angeordnet. Die grösseren Flecke schienen aus dem Zusammenfliessen mehrerer kleinerer entstanden zu sein.

Sitzung vom 6. Juli 1894.

A new operation for trichiasis and distichiasis.

Spencer Watson giebt folgendes Verfahren an: eine Hautbrücke wird gebildet durch unter sich und dem Lidrande parallele Schnitte, welche alle fehlerhaft stehende Wimpern trägt; in dieses so gebildete „Knopfloch“ wird von unten her ein entsprechend schmaler Hautlappen hineingeschoben nach Unterminirung der erwähnten Hautbrücke und an letzterer Stelle durch Nähte

Digitized by Google

befestigt; dadurch werden die schlecht stehenden Wimpern vom Auge abgewendet, während die verpflanzte Haut bald Schleimhautcharakter annimmt. Dies bezweifelt Benson und meint die feinen Haare derselben reizten die Cornea, was Watson jedoch bestreitet.

Monocular asteroid hyalitis.

Benson (Dublin) sah bei einem 62jährigen, sonst gesunden Capitän, der über Asthenopie und Mückensehen R klagte, den Glaskörper R durch und durch erfüllt mit hunderten, festsitzenden, zarten blassen Kügelchen von wechselnder Grösse. Wegen der Aehnlichkeit mit dem Sternhimmel nannte er den Zustand, den er noch nicht gesehen, noch irgendwie beschrieben gefunden, asteroide Hyalitis. Da das Auge sonst normal und S ebenso gut wie L ($^6/_9$) war, hält B. den Zustand für angeboren. Er war weder verursacht durch Cholestearinkrystalle, noch vergleichbar der Hyalitis bei Syphilis oder seröser Cyclitis, und blieb während 9 monatlicher Beobachtung unverändert. Robertson sah einen ähnlichen Fall, jedoch mit beweglichen Kugeln, ebenso Lang. Jessop bestreitet, dass im Glaskörper solche fixirte Körperchen vorkommen könnten, und glaubt, sie wären in der Linse.

Notes of a case of sympathetic ophthalmia of the right eye which showed itself eighteen days after a kick in the left eye.

Dr. Bronner berichtet über das Auftreten sympathischer Ophthalmie 18 Tage nach einem Stosse wider das andere Auge, welches keinerlei äussere Wunde oder Ruptur zeigte; auch nach Enucleation desselben traten in den letzten 2 Jahren noch mehrere typische Anfälle sympathischer Entzündung am anderen Auge auf. Der Fall spräche gegen den bacteriologischen Ursprung sympathischer Ophthalmie.

The use of chlorine water in certain diseases of the eye.

Lawford berichtet über günstige Wirkung von Chlorwasser bei den verschiedensten Formen von Conjunctivitis, Hornhautgeschwüren und Thränensackeiterung. Durch intraoculare Anwendung konnte er in zwei Fällen von Eiteransammlung in der Vorderkammer Besserung erzielen.

Folgen Demonstrationen. Neuburger.

---

2) **American Ophthalmological Society.** 27. Jahresversammlung zu Washington, 30. und 31. Mai 1894. (Congress of American Physicians and Surgeons.) — Med. Record. 16. Juni 1894.

Detachement of the retina.

Bull (New-York) empfiehlt zur Behandlung der Netzhautablösung ruhige Rückenlage, Atropin, Verband, Pilocarpin und Jodkali; in geeigneten Fällen auch Scleralpunktion mit Gräfe'schem Messer.

Magnet operations.

Knapp berichtet über 2 Magnetoperationen; der erste verlief ideal; es war schon leichte Reizung vorhanden, als das Stahlstückchen am 2. Tage entfernt wurde, doch konnte Patient nach 12 Tagen geheilt entlassen werden. Der 2. Fall zeigte bereits Linsentrübung und Verlust der oberen Gesichtsfeldhälfte, als ihn K. sah; er konnte auch hierbei keinen Erfolg erzielen.

Digitized by Google

Foreign bodies in the Orbit.

Johnson (Paterson) bespricht 4 Fälle von Fremdkörpern in der Orbita, die anderwärts genauer mitgetheilt werden (Amer. Journ. of Ophth. — Juni 1894).

Epithelioma of the orbit.

Harlan (Philadelphia) berichtet über 3 Fälle von malignen Neubildungen in der Orbita, welche durch Operation entfernt wurden; im 3. Fall trat in Folge wiederholten Recidivs Tod ein. Heyl bespricht die Behandlung mit Anilinfarben, Johnson die Wirkung der toxischen Producte des Erysipel, beide, ohne besondere Resultate mittheilen zu können.

Tumor of the optic nerve.

Burnett entfernte eine Sehnervengeschwulst; nach monatelangem Wohlbefinden Tod unter cerebralen Symptomen. Die Autopsie ergab den Ursprung der Geschwulst weit nach hinten liegend. Knapp räth, wenn irgend möglich den Augapfel, auch wenn er blind ist, zu erhalten durch Entfernung der Geschwulst durch die äussere Orbitalwand. Burnett hält das Myxosarcom meist für nicht malign.

Hypermetropia and heterophoria.

Hansell (Philadelphia) behauptet, functionelles Einwärtsschielen sei stets mit Ablenkung nach oben verbunden.

Strabismus with anomalous diplopia.

Thomas (Philadelphia) beobachtete 3 Schielfälle mit ungewöhnlicher Diplopie. Er erklärt dies durch die Annahme eines durch Gewöhnung erworbenen falschen Fixirpunktes. Bei alleinigem Gebrauch des Auges sah Patient mit der Macula; sah er mit beiden Augen, so wurde der falsche Fleck gebraucht.

Rupture of the lymph sheath of a retinal vein.

Heyl berichtet über das Zerreissen der Lymphscheide einer Retinalvene, das Bild stellte sich dar in einer Vordrängung der Vene in den Glaskörper und einer Exsudation an der betroffenen Stelle. Die Ursache sieht H. in zu starkem intravenösem Druck und Erkrankung der Lymphscheide.

Colloid disease in the macular region.

G. E. de Schweinitz (Philadelphia) sah colloide Erkrankung der Macula analog den Drusen am Sehnerven. — Er empfiehlt als Antisepticum für Instrumente und Tropfwässer Tricresol (1:1000).

Exercise of the retina in amblyopia.

Kollock (Charleston) sah hervorragende Besserung bei Amblyopie durch Uebung.

Sarcoma of the lid.

Wilmer (Washington) entfernte von einem Lide ein melanotisches grosszelliges Rundzellensarcom, in myxomatöser Degeneration.

Halo symptom in glaucoma.

Richey (Washington) lässt den Halo glaucomatosus[1] entstehen durch Lichtreflexe in den Medien, vielleicht im Kammerwasser oder Glaskörper; der Halo um den Mond sei analog. Lichtreflexion durch Kochsalz- und Harnsäurekrystalle bewirkten die gleiche Erscheinung.

[1] Das Wort ist zweideutig. Gemeint ist hier das Regenbogensehen. H.

Digitized by Google

Theobald und Heyl berichteten über Ophthalmia suppurativa nach Discission eines Kapselcataract. Knapp hingegen erlebte nie eine Vereiterung, obwohl er über 1500 Nachstardiscissionen schon gemacht. Seine antiseptischen Massnahmen sind die gleichen wie bei Star-Ausziehung.

Muscular asthenopia.

Hale (Nashville) sieht die Ursache der sog. musculären Asthenopie nicht in einer Muskelschwäche, sondern in Innervationsstörungen. Deshalb wären Prismen, Tenotomie u. s. w. in der Mehrzahl der Fälle nicht anzuwenden.

Jackson (Philadelphia) fand durch Messungen mit Javal's Ophthalmometer und anderen Methoden unter voller Accommodationserschlaffung eine Uebereinstimmung des cornealen und totalen Astigmatismus nur in $6^0/_0$ aller Ametropien, in $22^0/_0$ aller Astigmatismen allein, und die Richtung des Hauptmeridians gleich in $52^0/_0$, annähernd gleich in $78^0/_0$. Deshalb genügt zur Bestimmung des As. dieses Instrument allein nicht.

Low-grade cylinders in asthenopia.

White (Richmond) sah vielfach Asthenopie beseitigt durch schwache Cylindergläser.

Use of glasses in Myopia.

Risley (Philadelphia) behauptet auf Grund von 195,754 eigenen und fremden Beobachtungen durch Tragen passender Gläser könne ein Stillstand progressiver Myopie erzielt werden. Neuburger.

Referate, Uebersetzungen, Auszüge.

1) **Festschrift zur Feier des 50jährigen Jubiläums des Vereins der Aerzte des Reg.-Bez. Düsseldorf.** Verlag von J. F. Bergmann in Wiesbaden. 1894.

Heilung „kurzsichtiger" Netzhautablösung, von Dr. med. O. Scheffels, Augenarzt in Crefeld.

Verf. theilt zunächst die Krankengeschichte einer 34jährigen Näherin mit, welche im März 1893 mit „kurzsichtiger" Netzhautablösung, seit Ende Januar bestehend, in seine Behandlung kam und durch Rückenlage, 25tägigen Druckverband, 3maligen Heurteloup, 30 g Natr. salicyl. (in den ersten 10 Tagen je 3 g, bis dasselbe wegen Magenbeschwerden ausgesetzt werden musste), 20 Einreibungen von 4 gr Ung. ciner. und 10maliges sehr energisches Schwitzen im Schwitzbett völlig und dauernd (9monatliche Beobachtung) geheilt wurde. Nach der Ansicht des Verf.'s spricht dieser Fall für die Exsudationstheorie, denn 1. war nirgends eine Rupturstelle zu finden; 2. war die Spannung stets eine normale; 3. trat völlige Wiederanlegung der Netzhaut mit Wiederherstellung der Function ein. — Weiter berichtet Verf. über 4 nach Schöler'scher Methode mit Einspritzung von Jodtinctur behandelte Fälle (3 von Prof. Pagenstecher, 1 von ihm), die nicht sehr ausgedehnte, frische Ablösungen bei mittelhoher Myopie zeigten. In allen 4 Fällen hatten die Injectionen ein absolut unbefriedigendes Resultat, indem das Sehvermögen durch die starken Glaskörpertrübungen sich noch verschlechterte. — Bei seinen Kaninchenversuchen, durch

Digitized by Google

Anwendung der trockenen Hitze eine adhäsive Chorioretinitis zu erzeugen, wie in letzter Zeit von französischen Autoren empfohlen wird, machte Verf. in mehreren Fällen die interessante Beobachtung, dass durch die Application des Galvanocauters auf die Sclera Netzhautablösung erzeugt wurde. — In einem Falle von partieller Abhebung der Netzhaut bei mittlerer Myopie und zahlreichen feinen Glaskörpertrübungen, der an dieser Stelle veröffentlicht wird, gelang es Pagenstecher, durch multiple Stichelungen mit einer feinen Hohlnadel durch Sclera, Chorioidea und Retina hindurch entlang dem ganzen Abhebungsbezirk eine feste adhäsive Chorioretinitis zu erzeugen und so die Abhebung dauernd zu beschränken (letzte Untersuchung 3 Jahre nach der Operation). Resumé: Zunächst nicht operative Therapie (Druckverband, Heurteloup, Rückenlage, Milchdiät, Diaphorese, Inunctionscur etc.); wenn diese erfolglos, Scleralpunction. Jeder weitere operative Eingriff ist zu widerrathen. — Schliesslich macht Verf. noch auf das ganz eigenthümliche ophthalmoskopische Bild der wieder angelegten Netzhaut aufmerksam (Streifenbildung, auf den Abhebungsbezirk beschränkte chorioiditische Veränderungen), welche die Diagnose der geheilten Netzhautablösung noch nachträglich ermöglicht.

Ueber Sclerotico-Keratitis rheumatica, von Dr. Pfalz, Augenarzt in Düsseldorf.

Unter dem Namen Sclerotico-Keratitis rheumatica beschreibt Verf. eine selbständige, in jener Gegend, „wo die Hornhaut an die Sclera und an letztere die Iris grenzt“, auftretende Erkrankung, welche durch starke Injection am Hornhautrande, Empfindlichkeit dieser Gegend auf Druck und in die Stirn ausstrahlenden Ciliarschmerz charakterisirt ist. Die Nachbarschaft wird erst nach mehrtägigem Bestehen in Mitleidenschaft gezogen, wobei tiefe Randinfiltrate oder diffuse zarte Randtrübung und Iritis auftreten; doch sind sowohl die sichtbaren Veränderungen in der Hornhaut, wie diejenigen der Iris consecutiver Art. Bei frühzeitiger Erkennung und Behandlung des Leidens pflegen diese Complicationen auszubleiben. Die Prognose ist durchaus günstig. Die Wirkung des Salicyls auf den Verlauf der Krankheit ist eine so eclatante, dass es als Specificum bezeichnet werden kann. Verf. giebt 2—3 Tage hindurch 4—6 g Natr. salicyl. pro die, danach 3—2 g täglich; daneben 3—4 mal täglich je $^1/_2$ Stunde feuchtwarme Umschläge und am ersten Tage 1—2 Tropfen Atropin.

Einiges über die Ausziehung des Altersstars, von Dr. Heuse, Augenarzt in Elberfeld.

Augenerkrankungen im Gefolge der Influenza, von Dr. L. Hessberg, Augenarzt in Essen.

Verf. theilt an der Hand von zahlreichen Krankengeschichten seine Beobachtungen mit, aus denen hervorgeht, dass im Gefolge der Influenza sämmtliche Theile des Auges, wie seine Adnexa erkranken können, dass jedoch alle diese Erkrankungen nicht besonders Charakteristisches darbieten, sondern in ihrem Wesen und ihren Folgen den bei anderen Infectionskrankheiten vorkommenden Augenerkrankungen durchaus analog sind. In Bezug auf die Art der Einwirkung des Influenzaprocesses auf die Augen constatirt er 3 Wirkungsweisen: 1. eine directe durch die parasitären Keime oder deren Toxine; 2. eine indirecte durch die Erschöpfung des Körpers und die gestörte Ernährung aller Gewebe; 3. dadurch, dass sie im Stande ist, schlummernde Krankheitszustände wachzurufen, ruhende pathologische Keime zu neuer Entwickelung anzuregen, und Giften, die einem ungeschwächten Organismus nichts anhaben können, einen günstigen Boden zur Entfaltung ihrer Wirkung vorzubereiten.

ed by Googl

Hemianopsia bitemporalis traumatica, mit besonderer Berücksichtigung der hemianopischen Pupillenreaction, von Dr. Peretti, Augenarzt in Mühlheim a. d. Ruhr.

Verf. berichtet über einen Fall von Schädelbasisfractur, der vollständige Unempfindlichkeit der nasalen Netzhauthälften und demnach Ausfall der äusseren Gesichtsfeldhälften zeigte. Ein Unterschied in der Pupillenreaction bei abwechselnder Beleuchtung der beiden Netzhauthälften jedes Auges war zunächst nicht wahrzunehmen. Als jedoch das Sehvermögen des linken Auges sich immer mehr verschlechterte und schliesslich ganz erloschen war, trat nur dann Pupillenreaction auf, wenn die temporale Netzhauthälfte intensiv beleuchtet wurde. Die Verhältnisse am rechten Auge waren unverändert. Aus den weiteren Ausführungen ergiebt sich, dass die Diffusion und Reflexion des Lichts im Augeninnern, so lange die Netzhautmitte noch functionirt, eine grosse Rolle bei den Pupillenreactionen zugesprochen werden muss, und dass es deshalb in vielen, wenn nicht in den meisten Fällen, von Halbblindheit mit noch leidlichem Sehvermögen unmöglich sein wird, aus dem Verhalten der Pupille eine sichere Diagnose zu stellen.

Die centripetalen Pupillenfasern und ihre Function, von Dr. Heddaeus, Augenarzt in Essen.

Verf. erhebt zunächst Einspruch gegen die gebräuchliche, aber ungenaue Definition der „Reflexempfindlichkeit": „Reflexempfindlich ist ein Auge, wenn seine Pupille auf Licht reagirt" — und giebt folgende: Reflexempfindlich ist ein Auge (oder eine Netzhaut), wenn durch Lichteinfall in dasselbe eine Pupillenreaction, sei es auf dem gleichen Auge (directe P R), sei es auf dem anderen Auge (consensuelle P R) oder beiderseits ausgelöst wird. Reflexunempfindlich oder reflextaub ist es, wenn durch Lichteinfall in dasselbe weder eine directe, noch eine consensuelle Pupillenreaction ausgelöst wird, obwohl die Beweglichkeit der Pupillen oder wenigstens einer Pupille erhalten ist. — Hierauf wendet er sich zu der Frage: Giebt es eigene centripetale Pupillenfasern und event. wie verlaufen sie? Nach Erörterung der Ergebnisse, welche die Thierversuche von Gudden, Steinach, Bechterew gebracht haben, geht er zum Menschen über. Wären beide Fasergattungen identisch, so müsste bei allen Erkrankungen des Sehnerven, Chiasma und Tractus opticus die Function der Pupillen- und Sehfasern, die Reflexempfindlichkeit und das Sehvermögen gleichen Schritt halten. Der Parallelismus zwischen beiden ist jedoch kein vollständiger, so dass aus den klinischen Erscheinungen mit grösster Wahrscheinlichkeit hervorgeht, dass centripetale Pupillenfasern als eigene, von den Sehfasern verschiedene auch beim Menschen vorhanden sind, und dass beide Faserarten unabhängig von einander erkranken können. Ueber den Verlauf der centripetalen Pupillenfasern beim Menschen ist uns noch so gut wie nichts bekannt. So lange wir die Bahn, in welcher der Pupillenreflex abläuft, noch nicht genau kennen, wird auch die Verwerthung der Pupillensymptome zur topischen Diagnostik nicht auf festen Füssen stehen. Kuthe.

---

2) **Theorie des Farbensehens,** von H. Ebbinghaus. (Zeitschr. f. Psych. u. Phys. d. Sinnesorg. V, 3 u. 4. S. 145—238.)

Die Schwierigkeiten, die sich der Helmholtz'schen Theorie schon länger entgegenstellten, haben sich seit kurzem entschieden noch vermehrt. Die Ent-

Digitized by Google

deckung Hering's, dass bei äusserst geringer objectiver Helligkeit und nach vorausgegangenem längerem Aufenthalt im Dunkeln der Normalsehende das prismatische Spectrum genau ebenso sehe, wie der total Farbenblinde unter gewöhnlichen Verhältnissen, stellte zwischen der totalen Farbenblindheit, dem Purkinje'schen Phänomen (Verschiebung der Helligkeiten des Spectrums bei Aenderungen der Lichtstärke), und dem Grauwerden der Farben bei schwachem Licht einen Zusammenhang her, der der Helmholtz'schen Theorie noch grössere Schwierigkeiten für die Erklärung bietet, als sie diese einzelnen Erscheinungen für sich schon boten. Andererseits ist von den bisherigen Stützen der Theorie die beste in's Wanken gerathen. Auf Grund der Veröffentlichung des gesammten Thatsachenmaterials der Untersuchungen von König und Dieterici (Zeitschr. f. Psych. u. Phys. d. Sinnesorg. IV, S. 241) lässt sich zeigen, dass die behauptete Uebereinstimmung zwischen den Farbencurven der Farbenblinden und der Farbentüchtigen gar nicht besteht. Die Grün- und Rothblinden sind gegen Sättigungsunterschiede im Gelb weit empfindlicher als Farbentüchtige, diese sind relativ unempfindlich für das Weisslichwerden der gelben Farbentöne. Dies beruht nach E. darauf, dass diese Farbentöne bei ihnen schon von Hause aus relativer weisslicher sind, d. h. dass eine stärkere Weisserregung bei ihnen besteht; um eine Aenderung in der Empfindung hervorzurufen, muss daher die Aenderung der Erregung ihrem absoluten Betrage nach grösser sein, als wenn die Weisserregung geringer ist, und für den Farbenblinden ist eben die Weisserregung im Gelb und seiner Nachbarschaft erheblich geringer. Dieser Unterschied in der Weisserregung erklärt sich leicht durch die Hering'sche Rothgrünsubstanz, allerdings mit etwas anderen, als den von Hering ihr bisher zugeschriebenen Eigenschaften. Die beiden an ihr möglichen Processe, auf denen das Rothempfinden und das Grünempfinden beruht, summiren sich zum Theil und in einer eigenthümlichen Weise in der Gegend des Gelb und bewirken Weiss. Diese Substanz fehlt dem Farbenblinden.

Gegen Hering's Theorie in ihrer bisherigen Gestalt ergeben sich aus den neueren Arbeiten folgende Schwierigkeiten: 1. Der Antagonismus zwischen den die sogenannten Gegenfarben verursachenden Processen kann kein vollkommener und unbedingter sein, sondern, obwohl bei ihrer gleichzeitigen Erregung eine gewisse wechselseitige Aufhebung stattfindet, bleibt doch noch eine Wirkung auf die Nerven bestehen, die sich als verschieden grosse Verstärkung der schon von der Weisssubstanz herrührenden Helligkeitsempfindung äussert. 2. Von zwei gegenfarbigen Processen wird nicht immer bloss der eine oder bloss der andere erregt, sondern gewisse Wellenlängen können die beiden Processe gleichzeitig hervorrufen. Die Erregungscurven der Gegenfarben setzen sich im Spectrum nicht scharf gegeneinander ab, sondern greifen theilweise übereinander. Jene antagonistischen Processe lassen sich daher nicht als „Dissimilation" und „Assimilation" unterscheiden. 3. Die Theorie kann den wohlcharakterisirten Unterschied zwischen den beiden Gruppen der Farbenblinden nicht befriedigend erklären.

Gegen Wundt's Farbentheorie, die eine unbestimmt grosse Anzahl von der Wellenlänge abhängiger, eine Farbenempfindung erregender Spaltungsproducte annimmt, wendet E. ein, dass die Gesammtheit der hergehörigen Thatsachen zweifellos auf eine ganz geringe Zahl chromatischer Stoffe oder Processe hinweise.

Die Schwierigkeiten der Hering'schen Theorie lassen sich mit einer einzigen Annahme beseitigen, die zunächst eine Art Ergänzung zu ihr darstellt, dann aber sofort die erforderlichen Modificationen dieser Theorie nach sich zieht, und ferner bestimmte Beziehungen zwischen der Anatomie der Netzhaut und der

Digitized by Google

Physiologie oder Psychologie des Farbensehens aufstellt. E. fasst seine Theorie, die er ausführlich begründet, folgendermassen zusammen:

Das normale Farbensehen wird durch drei lichtempfindliche Substanzen in den äussersten Netzhautschichten vermittelt. Die eine von diesen, die Weisssubstanz, ist über die ganze Netzhaut verbreitet und zugleich am lichtempfindlichsten. Sie absorbirt die Lichtstrahlen fast des ganzen sichtbaren Spectrums, vorwiegend diejenigen mittlerer Wellenlänge, und wird durch sie zersetzt. Dabei wird Energie frei in einer zur Nervenerregung geeigneten Form, die Folge dieser Reizung ist eine Empfindung der Helligkeit (Weiss oder Grau). Die Substanz wird unablässig zersetzt (durch äussere oder innere Reize) und zugleich unablässig neugebildet, wobei nicht nur die gereizte Stelle, sondern auch deren Umgebung, ja in gewisser Weise die ganze Netzhaut sich betheiligt. Für das Bewusstsein machen sich nur die Zersetzungsvorgänge, nicht auch die Regenerationen bemerklich.

Eine zweite Substanz ist in den Aussengliedern der Stäbchen und Zapfen enthalten; sie ist identisch mit dem Sehpurpur; ihr Verhalten gegen das Licht kann also unabhängig von allen hypothetischen Constructionen untersucht werden und ist bereits untersucht worden. In ihrem ursprünglichen Zustande ist sie purpurfarben, und zwar existirt sie in einer röthеren und einer violetteren Modification. Sie absorbirt vorwiegend die (für die Empfindung) gelbrothen bis grünen Strahlen; die Absorptionsmaxima ihrer beiden Spielarten liegen zwischen D und E. Durch geeignete Belichtung wird auch diese Substanz zersetzt; sie verschiesst zunächst in's Gelbe, und dieses Sehgelb wird dann durch die Strahlen von Grün bis Violett weiter zersetzt. (Die grünen Lichtstrahlen wirken also gleichzeitig auf beide Substanzen.) Aus den Producten der letzten Zersetzung wird die ursprüngliche Substanz, der Sehpurpur, wieder hergestellt, wobei möglicherweise kurzwelliges Licht unterstützend mitwirkt, übrigens auch wieder die ganze Netzhaut betheiligt ist. Bei den Zersetzungen des Sehpurpurs und des Sehgelb wird zunächst, ganz wie bei denen der Weisssubstanz, Energie frei. Diese bewirkt Reizung des Nerven, deren Wirkungen uns, wie vorhin, als Empfindungen der Helligkeit bewusst werden. Die aus der jederzeitigen Zersetzung der Weisssubstanz stammende gleichartige Wirkung wird hierdurch lediglich verstärkt. Zugleich aber erhält in diesem Falle die nervöse Erregung einen eigenthümlichen, seinem Wesen nach unbekannten Nebencharakter, den man als Rhythmisirung der Erregung bezeichnen kann. Die Helligkeitsempfindungen erhalten dadurch eine eigenartige Tönung, und zwar bei Zersetzung des Sehpurpurs eine Tönung in's Gelbe, bei Zersetzung des Sehgelb eine Tönung in's Blaue. Zusammen vertragen die beiden Erregungsrhythmen sich nicht; sie haben etwas Antagonistisches und stören sich gegenseitig. Werden also Sehpurpur und Sehgelb gleichzeitig zersetzt (d. h. sehen wir gelbes und blaues Licht gemischt), so schwächt eine farbige Tönung die andere ab. Blau und Gelb sind Gegenfarben. Bei einem bestimmten Mengenverhältniss beider Erregungen fällt der chromatische Charakter der Empfindung völlig fort. Die bei jenen Zersetzungen frei werdende Energie wird aber davon nicht berührt, die in dem Gelb und Blau enthaltenen Helligkeitsempfindungen bleiben also ungestört bestehen; d. h. wir sehen bei geeigneter Mischung der beiden Gegenfarben nur die Summe ihrer Helligkeiten (die zum Theil aus Zersetzung der Weisssubstanz stammen) als Weiss oder Grau.

Eine dritte Substanz (Rothgrünsubstanz) ist beim Menschen bloss in den Aussengliedern der Zapfen vorhanden. Sie ist etwas leichter zersetzlich, als der Sehpurpur. Von Hause aus ist sie grün gefärbt und existirt möglicher-

weise isolirt in den grünen Stäbchen der Froschretina. Da ihre Farbe beinahe complementär ist zu der des Sehpurpurs, so neutralisiren die beiden Substanzen da, wo sie zusammen vorkommen, ihre Färbung gegenseitig, und die Aussenglieder der Zapfen erscheinen deshalb farblos. Bei Belichtung durch Strahlen längster und kürzester Wellenlänge verschiesst die ursprünglich grüne Substanz zunächst in ein rothes Zwischenproduct, ähnlich wie die absterbenden Blätter des wilden Weins. Dieses wird durch Strahlen mittlerer Wellenlänge weiter zersetzt, und aus den letzten Spaltungsproducten wird die grüne Ausgangssubstanz regenerirt. Von Orange bis Gelbgrün greifende Absorptionsspectren der beiden Substanzen übereinander. Bei jenen beiden Zersetzungen nun wird Energie frei, deren Einwirkung auf den nervösen Apparat wieder als Helligkeit zum Bewusstsein kommt. Bei beiden überträgt sich die Erregung auf den Nerven mit einem specifischen Nebencharakter, in einem besonderen Rythmus, durch den die Helligkeitsempfindung eine farbige Tönung erhält. Die Zersetzung der ursprünglichen Substanz empfinden wir als Roth, die des rothen Zwischenproductes als Grün. Beide specifische Rhythmen haben auch hier wieder etwas Antagonistisches, so dass wir bei einer geeigneten Mischung von Roth und Grün nur die Summe ihrer Helligkeiten als Weiss empfinden.

Die gewöhnlichen Farbenblinden haben keine Rothgrünsubstanz, sie empfinden daher von Farben im engeren Sinne nur Gelb und Blau. Die Art, wie sie diese im Spectrum vertheilt sehen, wird durchaus bedingt durch die Absorptionsspectren des Sehpurpurs und des Sehgelb. Die bei ihnen beobachtete Verschiedenheit ferner von sog. Rothblindheit und Grünblindheit beruht auf dem Vorkommen des Sehpurpurs in zwei Modificationen.

Bei den Zuständen sogenannter Farbenschwäche oder bei ungleichmässigen Beeinträchtigungen von Gegenfarben bestehen Störungen irgendwo centralwärts von der Stabzapfenschicht, durch welche die Erregungsrhythmen bei ihrer Uebertragung auf das Centralorgan in mehr oder minder capriciöser Weise alterirt werden. Derartige Schädigungen liegen auch vor bei den cerebralen Affectionen des Farbensehens, in Folge von Hysterie, Apoplexie u. s. w.

Bei totaler Farbenblindheit endlich fehlen entweder die beiden chromatischen Substanzen gänzlich, oder es werden die von ihnen herrührenden chromatischen Rhythmen durch centralwärts bestehende Störungen gänzlich aufgehoben, während eine Fortleitung des blossen Erregungsquantums noch möglich ist.

Schwarz.

Journal-Uebersicht.

I. Archiv für Augenheilkunde. Bd. XXIX. Heft 2. (Schluss.)

3) **Etwas zur Pathologie der Nervi optici**, von Prof. Adamük in Kasan.

Die Kenntniss der acuten Entzündungen des Sehnerven ist nach A.'s Ansicht deshalb noch nicht auf der wünschenswerthen Höhe, weil betreffs der Eintheilung der verschiedenen Formen der Krankheit und betreffs der Nomenclatur einige Verwirrung besteht. A. will die verschiedenen Formen der Neuritis optica eingetheilt wissen zunächst in allgemeine und partielle, je nachdem der Nerv mehr oder weniger gleichmässig in seiner ganzen Dicke betroffen ist oder nur auf gewissen Stellen seines Querschnittes. Die Affectionen der ersten Art theilt er wieder ein in ödematöse (Neuritis oedematosa mit den bekannten Symptomen der sog. Stauungspapille) und einfache (in Form der nicht ödema-

Digitized by Google

tösen), welch' letztere gewöhnlich durch die Symptome der sog. Neuritis descendens (v. Graefe) gekennzeichnet sind. Die partiellen Affectionen theilt A. ein in periphere (Perineuritis), centrale (Neurit. axial. s. central.) und herdförmige (Neurit. disseminata). Betreffs der Differentialdiagnose, speciell zwischen Perineuritis und Neuritis axialis, hält Verf. gegenüber anderen Autoren daran fest, dass bei Perineuritis stets eine Gesichtsfeldeinengung vorhanden sein muss, mit oder ohne centrales Scotom, dass man aber bei Abwesenheit einer solchen peripheren Gesichtsfeldeinengung und blossem Bestehen eines centralen Scotoms nicht von Perineuritis reden dürfe, sondern nur von Neuritis central. s. axialis.

---

4) **Ueber die Localisation der Eisensplitter im Bulbus mit Hilfe der Magnetnadel,** von Dr. Eduard Asmus, Assistent an der kgl. Universitäts-Augenklinik in Breslau.

Verf. weist an der Hand von 40 Beobachtungen nach, dass man mit Hilfe der Magnetnadel die Anwesenheit von Eisensplittern sicher diagnosticiren kann, gleichviel ob man sich dazu des Gérard'schen Instrumentes oder des vom Verf. construirten Sideroskops bedient, und dass man ferner unter Benutzung dieses letzteren Apparates die im Auge vorhandenen Eisensplitter auch ziemlich genau localisiren kann.

---

5) **Beitrag zur operativen Behandlung der hochgradigen Myopie,** von Dr. M. Hori, kaiserl. japan. Stabsarzt in Tokio (Japan).

Verf. berichtet über die ersten 15 Fälle (im Ganzen wurden bisher 28 operirt) von operativer Behandlung hochgradiger Myopie, wie sie Schweigger im Jahre 1892 und 1893 vornahm. Nach Schweigger's Ansicht ist zur Operation geeignet ein Auge, dessen Fernpunktsdistanz 7 cm oder weniger beträgt. Die Sehschärfe muss ausreichend sein, d. h. nach Correction mindeseens $^6/_{36}$ betragen. Es darf keine entzündliche Complication bestehen. Auch die myopischen Chorioidealveränderungen dürfen besonders in der Nähe der Macula nicht zu ausgedehnt sein. Je jünger der Patient, desto besser. Man soll nie früher operiren, als bis beim Patienten genügende Schulkenntnisse vorhanden sind zur Vornahme einer genaueren Sehprüfung. Diese letztere ist von entscheidender Bedeutung. Für die Ferne prüft man mit Gläsern unter Berechnung des Abstandes des Glases vom Auge, der am kleinsten gemacht werden kann, wenn man die Gläser nicht in die Fassung des Probirbrillengestelles steckt, sondern wie ein Monokel vom Patienten vor das Auge halten lässt. Ausserdem controlirt man mittelst des Thompson'schen Versuches. Die Naheprüfung macht man mittelst der Schweigger'schen Druckproben oder der Burchardt'schen Punktproben. Für die objective Bestimmung der Refraction ist die ophthalmoskopische Bestimmung im aufrechten Bild nicht sehr geeignet, weil der Abstand des corrigirenden Glases vom untersuchten Auge dabei ziemlich gross ausfällt und ausserdem nicht unveränderlich festgehalten werden kann. Auch der Schmidt-Rimpler'sche Refractionsbestimmer eignet sich nicht gut für die Fälle von hochgradiger Myopie. Prompt und sicher erweist sich die skiaskopische Untersuchung. Nur stört auch hier der Umstand, dass man Correctionsgläser gebrauchen muss, die vom Auge mehr oder weniger abstehen. Die sicherste Methode dürfte die Bestimmung mit dem electrischen Augenspiegel von Schweigger sein. Man operirt in einer Sitzung nur ein Auge, und zwar das stärker myopische. Vor der Operation beseitigt man nach Möglichkeit etwaige Erkrankungen der Lider, Bindehaut, Hornhaut, Iris u. s. w. Nach gründlicher Desinfection discidirt man sodann die Linse, wie bei Schichtstar und lässt den

Digitized by Google

Patienten, nach der Operation wenigstens, 2 Tage im Bett bleiben. Während der Nachbehandlung wird Atropin eingeträufelt. Erfolgt die Quellung der discidirten Linse langsam, so überlässt man sie der Resorption, was ungefähr ein halbes Jahr dauert, erfolgt die Quellung aber stürmisch, so macht man die Extraction mit der Lanze. Zurückgebliebene Linsenreste kann man, vorausgesetzt, dass kein harter Linsenkern vorhanden ist, ruhig der Aufsaugung überlassen. Bleibt schliesslich Nachstar zurück, so discidirt man mit 2 Nadeln. Bis zu einer gewissen Höhe hat das Alter keinen Einfluss auf das Heilungsresultat, ebensowenig das Geschlecht. Die Refraction der operirten Augen wurde durch die Operation nicht immer um denselben Werth vermindert, sondern es schwankt derselbe zwischen 16 bis 20 Dioptrien. Es geht daraus hervor, was schon von anderen Autoren betont wurde, dass die Linse hochgradiger Myopen einen höheren optischen Werth hat, als die der Emmetropen, und dass dieser Werth bei verschiedenen Individuen verschieden ist. Ausnahmsweise ist die Sehschärfe nach der Operation bedeutend besser, als vor der Operation, gewöhnlich aber ist nur eine Verbesserung geringeren Grades vorhanden, die Schweigger darauf bezieht, dass die vor der Operation durch die starken Concavgläser bedingte Verkleinerung der Bilder nach der Operation wegfällt.

Dr. Ancke.

II. v. Graefe's Archiv für Ophthalmologie. XL. 3.

1) **Ueber die eitrige metastatische Ophthalmie, besonders ihre Aetiologie und prognostische Bedeutung**, von Dr. med. Th. Axenfeld, I. Assistent der Augenklinik in Marburg. I. Hälfte.

Das Auge erscheint für grössere infectiöse Pfröpfe weniger empfänglich, zur Capillarembolie dagegen disponirt. Die Capillaren des Auges sind sehr eng. Finden wir, dass in einer für das Auge verhältnissmässig grossen Zahl sich endogene Infectionen ausbilden, so ist von vornherein deren capillare Entstehung wahrscheinlicher.

Wenn man auch in neuerer Zeit von einer Trennung der Septicämie und Pyämie zu einer einheitlicheren Auffassung dieser Erkrankungen übergegangen ist, so hält doch Verf. den alten Begriff der puerperalen Ophthalmie auch heute noch für nicht ganz unberechtigt und betont, dass das Puerperium und neben diesem die Endocarditis ulcerosa viel häufiger eine metastatische Ophthalmie im Gefolge hat, als chirurgische Infectionen. Der Umstand, dass puerperale Infectionen sehr schwer zu sein pflegen, ist hierbei ohne Bedeutung, bei 100 tödtlichen chirurgischen Fällen ist der Procentsatz der metastatischen Ophthalmie geringer als bei 100 puerperalen. Bei doppelseitiger, annähernd gleichzeitig auftretender, puerperaler metastatischer Ophthalmie erfolgt fast ausnahmslos Exitus let. Die einseitige metastatische Ophthalmie des Puerperiums gestattet eine günstigere Prognose. Ob bei ihr die Mortalität höher ist, als durchschnittlich bei puerperaler Pyämie, ist nicht festgestellt, jedenfalls ist sie höher, als die der metastatischen Ophthalmie aus anderen Ursachen. Die septische puerperale Endocarditis ist relativ erheblich häufiger bei der doppelseitigen, als bei der einseitigen metastatischen Ophthalmie gefunden worden. Einseitige Ophthalmie bildet nicht selten die einzige Metastase, bei der doppelseitigen sind anderweitige Metastasen häufiger, doch konnten in keinem Falle anderweitige Herde im Bereiche der Carotiden nachgewiesen werden.

Bei nicht puerperalen Infectionen der weiblichen Genitalien ist die metastatische Ophthalmie sehr selten. Das Gleiche gilt von der nach chirurgischen

Digitized by Google

Eingriffen auftretenden „primären" Septico-Pyämie, deren Mortalität sehr gross ist. Häufiger führt die nach localen Eiterungen gewissermassen secundär auftretende Pyämie durch Vermittelung einer Thrombo-Phlebitis zur metastatischen Ophthalmie.

Meistens tritt Panophthalmie mit Perforation und nachfolgender Phthisis bulbi ein, doch entwickelt sich einzeln directe Phthisis, einmal selbst bei Anwesenheit von Streptokokken (Panas). Neben diesen hat man Staphylococcus aur. und citr. gefunden. In phthisischen Augen sind noch 70 Tage nach Beginn der Entzündung virulente Kokken nachgewiesen worden.

Doppelseitige metastatische Ophthalmie findet sich nur bei schweren Fällen chirurgischer Pyämie, trübt an sich aber die Prognose nicht. Die einseitige Ophthalmie begleitet meistens mildere Fälle, ist sie die einzige Metastase, so darf man den Fall zu den günstigeren rechnen.

Endocarditis ulcerosa ist im Allgemeinen bei puerperalen Processen häufiger als bei chirurgischen, doch findet sie sich, wenn man nur die mit metastatischer Ophthalmie complicirten Fälle vergleicht, bei chirurgischer Pyämie in nur wenig niedrigerem Procentsatze als bei puerperaler. Diese Thatsache bestätigt die Richtigkeit der Annahme, dass Endocarditis ulc. besonders leicht zu Metastasen in die Augen führt.

Verwerthbare anatomische Untersuchungen liegen nur in geringer Zahl vor. In zwei doppelreihigen Fällen war die Netzhaut zuerst erkrankt.

Ueber die nach verschiedenen Infectionskrankheiten auftretenden metastatischen Ophthalmien bietet die Literatur bis jetzt kein für eine Verarbeitung brauchbares Material. Bei einzelnen Krankheiten kommt es in Folge von Mischinfection mit den bekannten Eitererregern zur Pyämie, bei anderen ist die Frage, ob specifische oder Mischinfection nicht zu entscheiden, bei Typhus abdom. und Erysipelas ist der specifische Charakter eitriger metastatischer Ophthalmie bacteriologisch nachgewiesen worden. Bei Typhus trat sie stets als Nachkrankheit auf und führte nicht zur Panophthalmie. (Siegrist in Bern hat aus einem nach Influenza aufgetretenen retrobulbären Abscess ausschliesslich Pfeiffer'sche Influenzabacillen cultivirt.) Im Verlaufe der kryptogenetischen Septicopyämie kommen Metastasen in den Augen häufig vor. Verf. stellt 27 Fälle, darunter 4 eigene, zusammen. Die Sehstörung tritt anfangs allmählich auf, nimmt aber bald rasch zu. Die Intensität der im Auge gesetzten Entzündung giebt keinen Maassstab für die Malignität der ganzen pyämischen Erkrankung. Neben Panophthalmie findet sich directer Uebergang in Phthisis bulbi, und zwar letzteres etwas häufiger, als bei der puerperalen und chirurgischen Form. 12 doppelseitigen stehen 15 einseitige gegenüber, erstere mit 83,3 $^0/_0$, letztere mit 33,3 $^0/_0$ Mortalität. 2 doppelseitige Fälle sind genesen, von denen einer (Hirschberg) besonders erwähnt zu werden verdient, weil S. sich z. Th. wiederherstellte: 16 Jahre nach der Erkrankung R : Sn. XVII : 3" (luxat. lent. catar.) L : Sn. $2^1/_2$: 4". In allen anderen Fällen trat Erblindung ein. Auch bei der kryptogenetischen Pyämie zeigt sich die Ophthalmie, und besonders die doppelseitige am häufigsten, wenn Endocarditis besteht.

Da ausser einem mit Meningitis complicirten, in allen Fällen von Erkrankung beider Augen keine sonstigen Metastasen im Gebiete der Carotiden vorhanden waren, so darf man trotz häufiger Endocarditis auf capillare Entstehung der Eiterung schliessen, und zwar scheint vorwiegend die Netzhaut zunächst zu erkranken.

Der Fränkel-Weichselbaum'sche Pneumococcus ist häufiger nachgewiesen worden. Die Schwierigkeit der Färbung des Pneumococcus und der Differential-

Digitized by Google

diagnose zwischen diesem und Streptokokken, Staphylokokken etc. wird eingehend erörtert. Verf. beobachtete gleich anderen, dass hochgradige Endocarditis sich in vivo einer sicheren Diagnose entziehen kann, und theilt einen Fall mit, bei dem erst die metastatische Ophthalmie die richtige Deutung einer bisher unaufgeklärten fieberhaften Erkrankung ermöglichte.

Affectionen der Lungen führen häufiger zur metastatischen Ophthalmie. Die Pyämie beruht aber nicht immer auf Pneumokokken. Verf. citirt einen Fall von Pyopneumothorax, wo Streptococcus pyog. nachgewiesen wurde.

Die bei Meningitis cerebro-spinalis auftretende Ophthalmie geht bekanntlich sehr selten in Panophthalmie, sondern in der Regel direct in Phthisis bulbi über. Da derartige Patienten fast immer genesen, so besitzen wir kaum eine anatomische Untersuchung eines solchen Auges, es kann aber nicht zweifelhaft sein, dass wie die Meningitis, so auch die Ophthalmie durch den Diplococcus lanceolatus hervorgerufen wird. Entsteht die Ophthalmie durch Infection des Blutes von den Meningen aus? — oder durch directe Fortleitung in den Scheidenräumen? — ist die Meningitis nur Symptom einer allgemeinen kryptogenetischen Pyämie? — alle diese Fragen sind noch ungelöst, vielleicht bestehen alle Möglichkeiten. Verf. theilt einen Fall mit, in welchem er beiderseits im Scheidenraume des Sehnerven zwischen und in Rundzellen massenhafte Diplokokken ohne deutliche Kapsel fand. Dieselben reichten aber nur bis an die Lamina cribrosa, nicht in die Lamina und in den Bulbus hinein. Links wurden intraocular überhaupt keine Diplokokken gefunden, rechts nur im Bereich der Papille, entsprechend einer verstopften Capillare, eine ca. 2 mm lange cylindrische Kokkenmasse, aber ohne nachweisbaren Zusammenhang mit den intravaginalen Kokken. In der Umgebung Rundzellen und Fibrin, dazwischen einzelne freie Diplokokken.

Ausserdem sah Verf. Diplokokkenhaufen in den Gewebsspalten des orbitalen Fettgewebes, ohne Beziehung zu thrombotischen Gefässen, ausgehend von der Fissura orbit. sup. — In einem anderen vom Verf. untersuchten Falle, in welchem eitrige Retinitis mit kleinen lanzettförmigen Diplokokken bestand, waren Opticus und Opticusscheiden ganz frei. Ebenso war die Chorioidea intact. Ueberhaupt ist der vielfach gebrauchte Ausdruck: „eitrige Chorioiditis“ nicht berechtigt. Ausgangspunkt ist häufig die Netzhaut, und wenn alle Gebilde ergriffen sind, so sagt man richtiger allgemein Ophthalmie.

Das im Verhältniss zur metastatischen Ophthalmie erheblich seltenere Vorkommen der metastatischen Orbitalphlegmone bestätigt die schon früher ausgesprochene Vermuthung, dass die Feinheit der intraocularen Capillaren für die Entstehung der metastatischen Ophthalmie von Bedeutung sind.

2) **Ueber den Keimgehalt des Bindehautsackes, dessen natürliche und künstliche Beeinflussung, sowie über den antiseptischen Werth der Augensalben,** von Dr. Ludw. Bach, Privatdocent und I. Assistent der Univ.-Augenklinik in Würzburg.

Jeder Bindehautsack ist von vornherein als inficirt anzusehen. Besondere Bedeutung haben der Staphylococcus pyogen. aur. und alb., sowie der Staphylococcus pyogen. Dieselben wurden in septischen Hornhautgeschwüren gefunden, konnten aber manchmal, zumal wenn der Process älter war, nicht nachgewiesen werden. Einmal fand Verf. bei geringem Bindehautcatarrh eine Reincultur von Staphylococcus pyog. aur. auf der Conjunctiva und am Lidrande. Im Ganzen konnte Verf. 27 verschiedene Arten bestimmen, welche rein gezüchtet und durch Impfung in Kaninchenhornhaut auf ihre pathogenen Eigenschaften untersucht

Digitized by Google

werden. Von den 27 Arten waren 10 pathogen, darunter eine bisher unbekannte, vom Verf. Micrococcus conjunctivitis minutissimus genannt. Bei Versuchen mit dem Kieler Wasser-Bacillus, welcher wegen seiner Resistenz gegen Thränen und wegen des von ihm producirten rothen Farbstoffes gewählt wurde, zeigte sich, dass bei intacten Thränenwegen die Bacterien sehr rasch durch den Lidschlag in die Nase abgeführt wurden, und dass ein Uebertritt derselben aus der Lidspalte auf ein vorgelegtes Lintläppchen nur bei Verschluss der Thränencanälchen stattfand. Eine Infection des Bindehautsacks von der Nase aus scheint nach dem Ausfalle der bez. Versuche bei gesunden Thränenwegen niemals vorzukommen.

Thränen bewirkten in der Mehrzahl der Versuche eine wesentliche Hemmung des Wachsthums der Keime, zeigten vereinzelt aber das Wachsthum befördernde Wirkung. Die Ursache ist nicht aufgeklärt. Verschiedene chemische Zusammensetzung? Jedenfalls beruht die bacterienfeindliche Wirkung nicht, wie Bernheim angiebt, auf der Anwesenheit von Serumalbumin, und ist der Kochsalzgehalt nicht alleinige Ursache, denn auch Aq. fontana und destillata brachten Staphylokokken rasch zum Absterben.

Das Kammerwasser übt keinen wesentlichen bacterienfeindlichen Einfluss aus, auf Glaskörper gedeiht der Staphylococcus pyog. aur. gut.

Conjunctivalsecret scheint das Wachsthum der Keime zu befördern, vermehrte Secretion dagegen nicht besonders gefährlich zu sein.

Mechanische Reinigung des Bindehautsackes und der Lidränder bei gleichzeitiger Irrigation mit physiologischer Kochsalzlösung ist für die Vernichtung der Keime wirksamer, als das alleinige Ausspülen mit antiseptischen Lösungen. Normaler Wundverlauf kann auch bei der Anwesenheit zahlreicher Mikroorganismen erfolgen. Unter einem Verbande vermehren sich oft die Keime, doch ist auch beobachtet, dass der Conjunctivalsack unter einem Verbande 2 Tage lang ganz steril blieb. Verf. ist der Ansicht, dass der Heilungsverlauf viel weniger — oder kaum — abhängig ist von der Quantität des Keimgehaltes des Bindehautsackes, als von der Technik des Operateurs, vom Verlaufe der Operation und von dem Circulationsapparate, sowie dem Ernährungszustande des Patienten. Wenn der Arzt alle ihm zu Gebote stehenden Vorsichtsmassregeln beobachtet, so besteht bei Staroperationen eine Infectionsgefahr der Wunde nicht mehr.

Sublimatvaselin ($^1/_3$ $^0/_{00}$) und Argent. nitric.-Salbe (2 $^0/_0$) tödten Keime in wenigen Minuten. Gelbe Salbe wirkt weniger energisch, Borvaselin gar nicht desinficirend. Sublimat-Argent. nitric.- und Cuprumvaselin bewahren ihre parasiticiden Eigenschaften auch bei Anwesenheit eines wässerigen Menstruums (Thränen).

Reines amerikanisches weisses Vaselin wird nie ranzig, und die mit demselben bereiteten gebräuchlichen Augensalben bleiben dauernd steril. Auch in dem reinen Fett gehen Keime von Staphylococcus pyog. aur. rasch zu Grunde.

Durch häufigeres Einstreichen von Sublimatvaselin konnte Verf. den Bindehautsack und meistens auch die Lidränder in 24—48 Stunden keimfrei machen, wenn, wie es in Wirklichkeit der Fall zu sein pflegt, die Anzahl der Keime nicht sehr gross war. Entwickelten sich jedoch beim Abimpfen von der Conjunctiva auf der Platte unzählige Colonien von Staphyloc. pyog. aur., so waren auch nach 48 Stunden noch mehr oder weniger Staphyloc. vorhanden. Scheer.

(Fortsetzung folgt.)

Digitized by Google

Vermischtes.

1) Kleinigkeiten aus der alltäglichen Praxis.

Das Tagewerk des Augenarztes besteht aus zwei grundverschiedenen Theilen, dem künstlerischen, das ist das Stellen einer schwierigen Diagnose oder die tadellose Ausführung einer Operation, und dem handwerksmässigen, ewig sich wiederholenden, d. i. die Feststellung der Sehschärfe an einer ermüdend langen Reihe von Patienten. Diese Sisyphus-Arbeit verrichtet man mit den verschiedensten Leseproben, voluminösen und compendiösen, praktischen und unpraktischen. Zu den unpraktischen rechne ich von vornherein die voluminösen. Man sehe sich nur an, in welchem Zustande der Abgegriffenheit sich in der Regel die dicken Bücher befinden, welche Jaeger, Snellen u. A. herausgegeben haben, wie unendlicher Schmutz die ersten immer gebrauchten Seiten bedeckt und die Buchstaben fast unleserlich macht, während die ganze Reihe der folgenden Blätter noch untadelhaft aussieht. Viel praktischer sind schon die Leseproben, welche Nieden bei Bergmann in Wiesbaden hat herstellen lassen, welche auf 4 Seiten das Nöthigste bringen und viel gleichmässiger abgegriffen sind, ehe man sie durch ein neues Exemplar ersetzt. Und doch, wie rasch sind auch sie in einem solchen Zustande, dass man sie einer Dame kaum mehr in die Hand zu geben wagt. Ich sehe ganz ab von unseren Arbeitern, welche mit der schwieligen, vom Schmutz der Fabrikarbeit noch bedeckten Hand in unsere Praxis kommen, von unseren Kleinen, welche mit den Butterbrodfingern die Leseprobe beschmutzen. Es ist Regenwetter, es bekommt eine Dame mit feuchten Handschuhen das Blatt in die Hand und im Nu hat der schwarze Handschuh dem reinen Papier einen Trauerrand in Gestalt eines schwarzen Abdrucks des Daumens aufgedrückt. Sehr geschickt umgehen diesen Uebelstand Albrand's Sehproben für die Nähe, welche mit einem 3 Finger breiten Rande von steifer, dunkelbraun gefärbter Pappe umgeben sind, auf welchem sich schadlos der Finger des Patienten abdrücken kann, die Leseprobe selbst bleibt unbeschmutzt. Hat man sich aber an andere Leseproben, z. B. die von Nieden gewöhnt, so ist nichts leichter, als von dem Kunstgriffe Albrand's zu profitiren, indem man das weisse Blatt auf einen blauen Actendeckel klebt, welcher an allen Seiten dasselbe um etwa 3 Finger breit überragt. Nur so entspricht man den Anforderungen der gewöhnlichsten Reinlichkeit.

Und nun der Text: Lesen Sie! sagt man dem zu Untersuchenden und giebt ihm Nieden's Sehproben (ich wähle dieses Beispiel nur desshalb, weil ich gerade diese Proben im täglichen Gebrauch habe und sie für die zweckmässigsten halte). Patient buchstabirt: Nr. 7. Jaeger Nr. 9. Sn. Nr. 4. Schw. 1,0. Ungeduldig unterbricht man ihn: Das nicht! Die Sätze lesen! Er beginnt wieder: muss er denn nach Caprivi, Grossmutter? Man erklärt, dass es Capri heisse und dankt heimlich seinem Schöpfer, dass jetzt Hohenlohe Reichskanzler geworden ist, um diesem schrecklichen Missverständnisse vorzubeugen. Es geht weiter. Die feinere Schrift! San . . . ., Santi . . . ., Santissima, stottert Patient. Gott sei Dank, endlich ist auch dieser Passus überwunden und man kann allmählich zur feinsten Schrift übergehen. Rascher aber kommt man vorwärts, wenn man diese Stellen, welche Kindern und Erwachsenen mit Kinderverstand zur Scylla und Charybdis werden, einfach von vornherein bei Ingebrauchnehmen der frischen Leseprobe durchstreicht, so dass die Patienten nur dem allgemeinen Verständniss zugängliche Sachen vor sich haben. — In einer anderen von mir sehr geschätzten Leseprobe, welche erst im vorigen Jahre erschienen ist, findet

Digitized by Google

sich der Passus Nr. 6 (Sn. IV), auf welchen nach Anordnung des Ganzen der Blick des Patienten zuerst fallen muss: ..... schien auf das braune Gelock des Burschen, der Wind blies ihm ins offene Hemdlein ..... Auch diese Stelle habe ich dick mit Bleistift durchstrichen, nachdem einmal ein Backfisch im Beisein der streng blickenden Mama vor Lachen nicht weiter lesen konnte. Auch die von den verschiedensten Collegen herausgegebenen Sehproben für die Ferne haben ihre ganz kleinen, aber doch gelegentlich störenden Mängel. Da hat man sich die Tafeln für alle Zwecke brauchbar zu machen versucht, indem man am Schlusse der aus gewöhnlichen Buchstaben bestehenden Reihen jedesmal ein umgekehrtes lateinisches E oder einen räthselhaften Haken angebracht hat. 20 % der Patienten stutzen davor, als ob es chinesisch wäre, und kommen erst weiter, wenn ihnen die Erklärung gegeben ist, dass das Zeichen für Analphabeten seien. Hat man nun glücklich diese Zeichen zugeklebt oder erst zugeklebt und dann mit richtigen Buchstaben übermalt, dann beginnt man: Erste Reihe! m. Zweite Reihe! a o i. Dritte Reihe! u e s. Vierte Reihe! Fünfte Reihe! Schon wird das untersuchte Kind confus und nun wird der Vater desselben mit einem Lineal zur Wand geschickt, um jeden einzelnen Buchstaben aus dem widerstrebenden kleinen Patienten herauszulocken. Hat man einen Assistenten, so übernimmt auch dieser wohl die Arbeit des „Zeigens", aber ich habe noch nie einen Augenarzt getroffen, der diese Situation namentlich vor einem auf Astigmatismus zu untersuchenden Kinde zu den schönsten Momenten seines Daseins gerechnet hätte. Mit Tinte habe ich jede einzelne Reihe deutlich mit den Zahlen 1, 2, 3 in der den Buchstaben entsprechenden Grösse versehen. Ohne Erfolg, ohne Erleichterung für die praktische Verständigung mit dem Patienten! Dann kam ich auf die Idee, unter der vierten Reihe der Wandtafel einen ca. 1 cm breiten rothen Streifen mit einem Rothstift quer über die ganze Tafel von rechts nach links zu ziehen oder einen solchen Streifen von grellrothem Papier an entsprechender Stelle aufkleben zu lassen. Dieses hat mir persönlich entschieden eine gewisse Erleichterung im Verkehr mit den Patienten gewährt, denn nun heisst die Aufforderung zum Lesen einfach: Erste Reihe! Zweite Reihe! Dritte Reihe! Die Reihe über dem rothen Strich! Die Reihe unter dem rothen Strich! Folgende Reihe! Letzte Reihe! und endlich ist wieder die handwerksmässige Arbeit erledigt, eine Arbeit, welcher nur dadurch ein gewisser Reiz innewohnt, dass man vorher im aufrechten Bilde die Refraction der verschiedenen Meridiane des Auges objectiv bestimmt hat und nun damit die subjectiven Angaben des Besitzers dieses Auges vergleicht. Sehr bequem ist auch dieser rothe Strich sagen wir unter der vierten Reihe, bei jener grossen Zahl von Patienten, bei denen man von vornherein keine schlechte Sehschärfe voraussetzt und von welchen man daher die ganze Zusammenstellung der Buchstaben von Sn CC bis Sn XV gar nicht vorgelesen haben will. Verlangt man von diesen Patienten ungeduldig gleich die letzte Reihe, so hapert es vielfach. Verlangt man dagegen „die Reihe unter dem rothen Strich", so ist diese sehr oft ein geeigneter Anfang, Patient fängt mit grosser Präcision bei den kleineren Reihen an und ermüdet den Untersucher nicht erst durch Vorlesen der grösser gedruckten Buchstaben. Endlich sei mir noch eine ganz kurze Bemerkung über unsere Probirgestelle gestattet. 3 Jahre lang habe ich als Assistent mit jenen vorsündfluthlichen Brillengestellen gearbeitet, bei welchen über das eingesetzte Glas ein federnder Haken greift, welcher jedesmal zurückgebogen werden und wieder einschnappen muss, ehe man das probirte Glas durch ein anderes zu probirendes ersetzt hat. Wie spielend leicht wechselt man dahingegen die Gläser in den Gestellen, welche einfache Taschen haben,

Digitized by Google

aus welchen man die Gläser im Augenblick herausnehmen und durch neue ersetzen kann. Hat man sich dieses Alles in seinem kleinen Wirkungskreise einigermassen praktisch eingerichtet, so wird man die Zeit, welche man bei den Sehprüfungen spart, interessanteren Untersuchungen widmen können.

Dr. Fischer-Dortmund.

2) Berichtigung.

Jahrg. 1894, Seite 370 Zeile 8 von unten lies ausmachen statt aus.
„ „ „ 371 „ 6 „ oben „ Schaltzellen statt Schallzellen.

Bibliographie.

1) Ueber Entzündungen, insbesondere Augenentzündungen, hervorgerufen durch Raupenhaare, von Wilh. Störman. (Inaug.-Diss. Berlin 1894.) Hautentzündungen durch Raupenhaare sind schon länger bekannt; sie sind sogar zuweilen mit heftigen Störungen im Allgemeinbefinden verbunden, für die als besonderes Beispiel die von Verf. mitgetheilten interessanten eigenen Erfahrungen des Prof. Ratzeburg dienen. Diese heftigen Erscheinungen, welche namentlich auch bei Thieren, deren Futter zufällig solche Haare enthält, bedrohliche Symptome sogar mit tödtlichem Ausgang hervorrufen können, brachten bald auf die Vermuthung, dass nicht nur die mechanische Wirkung, sondern vielmehr ein in den hohlen, mit Widerhaken versehenen Haaren enthaltenes Gift, möglicherweise Ameisensäure, die Entzündungen bedinge. Es kommen hauptsächlich 7 Raupenarten in Betracht: Bärenraupe, Bürstenraupe, Nonne, Dispar, Chrysorrhoea, Processionsraupe, Gastropacha (Neustrier). Augenentzündung durch Raupenhaare veröffentlichte erst Pagenstecher 1883. Wie so häufig folgten dieser Mittheilung von verschiedenen Seiten bald andere, doch sind es bis jetzt immer noch nicht viele. Hauptsächlich die schwereren Fälle mit Iritis sind glücklicherweise selten. Verf. theilt sie ausführlich mit, sowie die Literatur sowohl in medicinischer, als naturwissenschaftlicher Hinsicht. Es bilden sich tuberkelähnliche, hirsekorngrosse, gelbliche Knötchen in der Conjunctiva, bei schweren Fällen auch in der Iris; sie bestehen zum grössten Theil aus Rundzellen und schliessen in der Mitte das Raupenhaar ein, welches so spitz ist, dass es, wie erwähnt, sogar die Cornea perforiren kann, namentlich wenn es, wie meist, von ziemlicher Höhe eines Baumes in das nach oben blinkende Auge fällt. Die Behandlung besteht bei Conjunctivitis in Anwendung der üblichen adstringirenden Mittel und event. Excision der Knötchen; bei stärkerer Reizung und Irisbetheiligung in warmen Umschlägen, Atropin event. Blutentziehung, und nach einiger Beruhigung in Excision der Irisknötchen. Auffällig ist die zeitweise Häufung dieser Erkrankung. Dies hängt von zeitweilig stärker auftretender Raupenplage ab, möglicherweise sind die Haare zu verschiedenen Zeiten mehr oder weniger gefährlich, wofür auch manche Beobachtungen sprechen. Dass die Haare in trocknem Zustand weniger wirken, bestätigen des Verf.s Experimente an Kaninchen. Neuburger.

2) Ueber die Thränendrüse des Neugeborenen und die Unterschiede derselben von der des Erwachsenen, von Fritz Kirschstein. (Inaug.-Diss. Berlin 1894.) Verf.'s Untersuchungen über diesen in der Literatur wenig behandelten Gegenstand ergaben, dass die Neugeborenen keine Thränen vergiessen; das jüngste Kind mit normaler Thränensecretion war 25 Tage alt. Die Thränendrüse beim Neugeborenen ist in Folge ihrer hellen Farbe viel schwerer von dem umgebenden Fett zu unterscheiden als die des Erwachsenen,

Digitized by Google

ferner auch erheblich kleiner, als es im Verhältniss zu den anderen Theilen des Auges zu erwarten ist, und zeigt schliesslich mikroskopisch das typische Bild einer fötalen Drüse, die noch nicht in Thätigkeit gewesen ist.

Neuburger.

3) Eine neue Theorie über die Ursachen einiger Nervenkrankheiten, insbesondere der Neuritis und der Tabes, von L. Edinger. (Volkm. klin. Vorträge, Nr. 106 der neuen Folge.) Die Function bedeutet eine Schädigung der Nervenelemente, welche jedoch unter normalen Verhältnissen durch den Stoffwechsel wieder ausgeglichen wird. Ist jedoch die Function eine zu angestrengte, wirken andererseits Traumen, sonstige äussere Einflüsse oder constitutionelle Erkrankungen schädigend auf den Ersatz ein, so gehen die betreffenden functionirenden Nervenelemente zu Grunde, das Zwischengewebe dagegen wuchert. Auf Grundlage dieser Hypothese stellt Verf. eine „Functions-Theorie" auf über die im Titel erwähnten Nervenerkrankungen. Speciell am Auge erklärt dieselbe nicht nur die bei der Tabes vorkommenden Störungen, vielmehr verlangt dieselbe geradezu die Existenz der Pupillarstörungen, ferner, dass die Fasern, welche den Lichtreflex vermitteln, früher erkranken als diejenigen, welche der Accommodation dienen. Von den Aussenmuskeln sind am meisten der Lidheber, Abducens und Internus in Anspruch genommen, und gerade an diesen zeigen sich schon früh bei Tabikern Schwächezustände und Lähmungen. In vielen Fällen werden die Schädigungen relativ gering sein, so dass die erschöpfte Zelle sich wieder zu repariren vermag. Die Functionshypothese erklärt daher den Umstand, dass gerade Augenmuskellähmungen nicht selten zurückgehen, wieder kommen, wieder schwinden und doch eines Tages ständig werden. Sie fordert auch, dass es Opticusatrophie gebe, aber erst weitere Untersuchungen darüber, inwiefern davon befallene Tabiker ihre Augen besonderen functionellen Schädigungen ausgesetzt haben, werden ermitteln können, warum dieselbe manchmal eintrete, warum sie so oft fehle. Die näheren Ausführungen, speciell auch über lange nur vereinzelt auftretende Symptome der Tabes, ferner über die Ophthalmoplegia progressiva (Westphal) müssen im Original nachgesehen werden.

Neuburger.

4) Die Vibration als Art von Massage in der Ophthalmologie, von Prof. A. Maklakow. (Chirurgitscheskaja Ljetopissj, Bd. III, Heft 6. Refer. in Nr. 24 d. St. Petersb. med. Wochenschr. 1894.) M. hat Versuche mit der Edison'schen Feder angestellt, welche einen kleinen Electromotor darstellt, der einen mit feiner Nadel endigenden Zeiger in ganz gleichmässige Bewegung setzt; die Stösse folgen in gleichen Intervallen, 9000 mal in der Minute, mit gleich bleibender Kraft; die $^1/_3$ mm betragende Amplitude kann geändert werden. Die Feder ist ursprünglich bestimmt, auf Papier eine Reihe dicht gestellter feinster Löcher zu stechen, so dass man beim Schreiben punktirte Linien erhält, die Farbe durchlassen und ein leichtes Copiren und Vervielfältigen des Geschriebenen ermöglichen. Hornhautflecke lassen sich gut damit färben in Folge des sicheren Zeichnens, der Schmerzlosigkeit und Schnelligkeit des Verfahrens gegenüber den sonst üblichen. Die Schmerzlosigkeit erklärt sich M. durch eine in Folge der vielen kleinen, schnell auf einander folgenden Nadelstössen eintretende Tetanisirung des Auges. In Verfolgung dieses Gedankens benutzte er den Apparat unter Einsetzung anderer Ansätze (Elfenbeinkügelchen, Metallplättchen) an die Feder an Stelle der Nadel zur Tetanisirung bez. Massage des Auges, in der Voraussetzung, dass die Summe der grossen Zahl der kleinen Einzelwirkungen bedeutende Gesammtwirkung entfalten muss. Die Resultate waren sehr überraschend und befriedigend. Das Auge wird nicht nur ganz gleichmässig in allen

Digitized by Google

Theilen erschüttert, sondern pflanzt die Erschütterung weiter fort, so dass auf der Stirn, in der Fossa canina etc. Vibration gefühlt wird. Am Limbus corneae aufgesetzt, bewirkt der „Tetanisator“ Erweiterung der Iriskrypten, stärkere Blutfüllung der Circulus iridis minor, Conjunctivalhyperämie, punktförmige Extravasate an der Berührungsstelle. Der Humor aqueus kommt in starke Bewegung, wie man bei Hypopyon, Hyphäma oder Linsenmassen in der Vorderkammer sehen kann, und wird schnell von den Lymphräumen aufgenommen. Dadurch sinkt schon sehr schnell der intraoculare Druck (in ca. 1 Minute), was mit dem Ophthalmotonometer nachgewiesen werden kann. Die Wirkung ist dauernd, tritt aber nur ein bei vorherigem normalem oder erhöhtem Druck; pathologisch verringerter Druck wird dadurch auf kurze Zeit erhöht. Der Einfluss auf die intraoculare Circulation ist noch nicht genau festgestellt, doch lässt sich mit Sicherheit behaupten, dass die Gefässe an der Papille dadurch früher pulsiren als bei anhaltendem Fingerdruck auf den Bulbus. Sehr günstige Resultate durch diese Tetanisirung hatte M. bei Iritis simplex, Cyclitis, Scleritis und Episcleritis, Keratitis parenchymatosa, Hypopyonkeratitis, traumatischer Cataract, Trachom (die Körner werden mit einem reibeisenförmigen Metallplättchen behandelt). Die Schmerzen werden schnell gemildert, pathologische Exsudate rasch zum Verschwinden gebracht, der Krankheitsprocess meist sehr bedeutend abgekürzt. — Einzelheiten im Original. Neuburger.

5) Ueber das Vorkommen von Störungen des Sehorgans bei gewissen Stoffwechselanomalien, speciell bei harnsaurer Diathese, von Prof. Dr. O. Bergmeister in Wien. (Wiener med. Wochenschr. 1894. Nr. 42, 43.) An der Hand einer Reihe von Beobachtungen sucht B. den Nachweis zu liefern, dass im Gefolge von harnsaurer Diathese, die sich hauptsächlich durch fortgesetzte bedeutend vermehrte Harnsäureausscheidung charakterisirt, Erkrankungen des Auges zu Stande kommen. In allen von ihm beobachteten Fallen handelte es sich um eine Art von hinterer polarer Linsentrübung, welche sich als aus feinen Pünktchen zusammengesetzt und der Mitte der tellerförmigen Grube entsprechend, nachweisen liess. Mit dem Aufhören der übermässigen Harnsäurebildung nach einer Diätcur, schwanden die Trübungen. Bei einigen Fällen waren auch Krankheiten des Augenhintergrundes Glaskörpertrübungen und Retinitis (Neuroretinitis) nachweisbar. Hämorrhagien in der Netzhaut kamen in keinem Falle zur Beobachtung. In einem Falle, eine relativ junge Frau betreffend, entwickelte sich im Laufe von 4 Jahren aus der partiellen Linsentrübung eine einseitige Totalcataracta; Glaskörpertrübungen fehlten nur in einem Falle. Schenkl.

6) Ueber Augenaffectionen nach typhösen Processen, von E. Adamück. (Petersburger med. Wochenschrift. 1894. Nr. 38 u. 39.) Unter 1138 Typhusfällen wurden 32 Augenaffectionen beobachtet, und zwar in 24 Fällen mit deutlichen äusserlichen entzündlichen Erscheinungen, in 8 Fällen ohne solche. Am häufigsten war die Chorioidea afficirt, öfters combinirt mit einer Iritis (seröse und parenchymatöse Form). Die Erkrankung des Auges beobachtet man am häufigsten 2—3 Wochen nach Beendigung des typhösen Processes, oder noch später, die Dauer beträgt 3—4 Wochen oder mehr. Die Behandlung bestand in Jodkali innerlich, heissen Compressen und Atropin.

Um Einsendung von Separatabdrücken wird gebeten.

Verlag von Veit & Comp. in Leipzig. — Druck von Metzger & Wittig in Leipzig.

Digitized by Google

Centralblatt
für praktische
AUGENHEILKUNDE.

Herausgegeben von

Prof. Dr. J. Hirschberg in Berlin.

Unter ständiger Mitwirkung der Herren Dr. Ancke in München, Dr. Berger in Paris, Prof. Dr. Birnbacher in Graz, Dr. Brailey in London, Prof. Dr. H. Cohn in Breslau, Doc. Dr. Cl. du Bois-Reymond in Berlin, Dr. Dahrenstaedt in Herford, Doc. Dr. E. Emmert in Bern, Dr. Ginsberg in Berlin, Doc. Dr. Goldzieher in Budapest, Dr. Gordon Norrie in Kopenhagen, Prof. Dr. Horstmann in Berlin, Dr. Issigonis in Smyrna, Prof. H. Knapp in New York, Prof. Dr. Krückow in Moskau, Dr. Kuthe in Berlin, Dr. Landau in Coblenz, Prof. Dr. Magnus in Breslau, Surg. Capt. F. P. Maynard in Calcutta, Dr. Michaelsen in Görlitz, Dr. van Millingen in Constantinopel, Dr. Moll in Berlin, Doc. Dr. J. Munk in Berlin, Dr. Neuburger in Nürnberg, Dr. Peltesohn in Hamburg, Doc. Dr. Peschel in Turin, Dr. Purtscher in Klagenfurt, Dr. M. Reich in Charkow, Dr. Scheer in Oldenburg, Prof. Dr. Schenkl in Prag, Dr. Scheidemann in Berlin, Doc. Dr. Schwarz in Leipzig.

Monatlich ein Heft. Preis des Jahrganges 12 Mark. Zu beziehen durch alle Buchhandlungen des In- und Auslandes und die Postanstalten des Deutschen Reiches.

Februar. Neunzehnter Jahrgang. 1895.

Inhalt: **Originalmittheilungen.** Ueber einen Fall doppelseitiger Abducensparese nach Diphtherie ohne weitere Augenstörung. Von Dr. E. Heintz.

Klinische Beobachtungen. Aspiration eines traumatischen Stars mit gutem Erfolg. Von Dr. Otto Landau, Augenarzt in Coblenz a. Rh.

Neue Bücher.

Gesellschaftsberichte. 1) Indian Medical Congress. — 2) Berliner Medicinische Gesellschaft. — 3) Königl. Aerzteverein zu Budapest.

Referate, Uebersetzungen, Auszüge. 1) Die Retina der Wirbelthiere, von Dr. Richard Greeff. — 2) Jahrbücher der Hamburgischen Staats-Krankenanstalten. — 3) Diagnostischer Farbenapparat, von Wolffberg. — 4) Neue Erfahrungen über luetische Augenerkrankungen, von Dr. Alexander. — 5) Vorträge über Bau und Thätigkeit des Grosshirns und die Lehre von der Aphasie und Seelenblindheit für Aerzte und Studirende, von Dr. med. Heinrich Sachs, Nervenarzt in Breslau. (Schluss.) — 6) Ein Beitrag zur Kenntniss der Seelenblindheit, von Prof. Friedr. Müller in Marburg. — 7) Leitfaden für Begutachtung u. Berechnung von Unfallsbeschädigungen der Augen, von Prof. Magnus.

Journal-Uebersicht. I. v. Graefe's Archiv für Ophthalmologie. XL. 3. (Forts.) II. Wjestnik oftalmologii.

Vermischtes. Nr. 1—2.

Bibliographie. Nr. 1—9.

Ueber einen Fall doppelseitiger Abducensparese nach Diphtherie ohne weitere Augenstörung.

Von Dr. E. Heintz.

Bei der Seltenheit postdiphtherischer Lähmung der äusseren Augenmuskeln ohne gleichzeitige Accommodationsstörung dürfte wohl die Mit-

Digitized by Google

theilung eines Falles von postdiphtherischer doppelseitiger Abducenslähmung gerechtfertigt sein, den Verf. in der ophthalmologischen Poliklinik seines hochverehrten Lehrers, des Herrn Dr. Schwarz, zu beobachten Gelegenheit hatte.

Der Patient W. Z., ein 7jähriges Steinmetzen-Kind aus L.-Eutritzsch, hereditär durchaus nicht belastet, soll bis zum September 1893 immer ganz gesund gewesen sein. In der zweiten Hälfte dieses Monats erkrankte er plötzlich an Diphtherie, die sich vorwiegend im Nasenrachenraum localisirte. Etwa 3 Wochen nach Ausbruch dieser Krankheit wandten sich die Eltern wegen Auftretens von Schluckbeschwerden und näselnder Sprache des Patienten an den Specialarzt für Nasen-Rachenaffectionen, Herrn Dr. Pfeiffer dahier, der mir einige Notizen über diesen Fall mitzutheilen die Güte hatte. Nach seiner Aussage war eine erhebliche diphtherische Gaumensegellähmung vorhanden, welche vom 9. bis 16. October electrisch behandelt und innerhalb dieser Zeit so bedeutend gebessert wurde, dass kein Verschlucken mehr auftrat; doch hat die Sprache noch etwa 14 Tage lang ihren näselnden Charakter beibehalten. Ende October fühlte sich der Knabe so wohl, dass er die Schule wieder besuchen konnte. Ungefähr zwischen 5. bis 7. November trat plötzlich eine Augenstörung ein. Der Knabe klagte über Doppeltsehen, der Lehrer und die Eltern bemerkten Schielen, Patient fühlte sich beim Gehen unsicher, öfters schwindlig. Diese subjectiven Beschwerden, sowie die Entstellung veranlassten die Eltern augenärztlichen Rath in Anspruch zu nehmen.

Die Untersuchung der Augen am 10. November ergab beiderseits E., normale Sehschärfe, Nahpunktsabstand beiderseits 5 cm; Pupillenreaction normal. Es bestand Strabismus convergens alternans, indem bei Blickwendung nach rechts mit dem linken, nach links mit dem rechten Auge fixirt wurde. Der Fixationswechsel erfolgte ziemlich nahe der Medianebene. Beim Blick gerade aus in die Ferne von 8 m bestand gleichnamige Diplopie mit ziemlich erheblichen Abständen der Bilder von einander. Bewegte man das Licht bei feststehendem Kopf zur Seite, so nahmen die Abstände der Bilder zu; doch konnten genauere Angaben darüber nicht gewonnen werden. Die Prüfung des muscularen Gleichgewichts mit aufwärts brechendem Prisma vor einem Auge ergab für die Entfernung von 8 m 32°, für 30 cm 26° und für 15 cm 8° Prisma (bei Vertheilung der adducirenden Prismen vor beide Augen). Beim Vorsetzen des ganzen adducirenden Prismas vor ein Auge betrug für die Ferne die Convergenz 34° Prisma, gleichgiltig ob dasselbe rechts oder links vorgesetzt wurde. Der Divergenzfernpunkt lag 18—19 cm vor dem Mittelpunkt der Basallinie.

Besondere therapeutische Massnahmen ausser den hygienischen wurden nicht angeordnet.

Digitized by Google

Am 20. November war keine Schielstellung mehr nachweisbar; nur bei stärkerer Blickwendung nach rechts und links traten noch Doppelbilder auf; der Knabe konnte wieder die Schule besuchen und ohne Beschwerden lesen. Die latente Convergenz betrug für die Nähe (30 cm) 2°, für die Ferne 6° (rechts wie links). Am 29. Novbr. war das Befinden wesentlich unverändert; die latente Convergenz für Nähe und Ferne verhielt sich wie 2:5°. Bei stärkster Blickwendung nach rechts traten auf 8 m Entfernung noch gleichnamige Doppelbilder auf, nach links nicht mehr. Bei einer am 28. Februar vorgenommenen Untersuchung betrug die latente Convergenz für die Nähe 5°, für die Ferne 4° links wie rechts, die Adduction 44°, die Abduction 6° beiderseits. Doppelbilder bei stärkster Blickwendung nach rechts.

Dass es sich hier um eine doppelseitige Abducenslähmung in Folge von Diphtherie handelt, dürfte zweifellos sein. Beachtenswerth ist das Fehlen jeglicher Accommodationsstörung. Dass eine Accommodationsparese vor der augenärztlichen Untersuchung vorhanden gewesen und in kurzer Zeit wieder verschwunden sei, ist höchst unwahrscheinlich, da der Knabe bis dahin beim Lesen, nach Angabe des Lehrers, sein Lesebuch viel näher als sonst an die Augen brachte.

In der Literatur finden sich verhältnissmässig wenig Angaben über postdiphtherische Abducenslähmung, namentlich isolirt scheinen sie äusserst selten beobachtet zu sein. Rosenmeyer (1) berichtet, dass Maingault (2) in seiner Abhandlung unter 90 Fällen diphtherischer Lähmung 10 Fälle von Strabismus erwähnt, die wohl als Augenmuskelparesen zu deuten seien. Unter 10 Fällen postdiphtherischer Accommodationslähmung, die Rosenmeyer (3) in der Sattler'schen Klinik zu Erlangen beobachten konnte, war 2mal Parese der Externi vorhanden. Remak (4), der in der Hirschberg-schen Klinik 100 Fälle postdiphtherischer Augenmuskellähmungen zu untersuchen Gelegenheit hatte, wies nach, dass bei all diesen Fällen die Accommodationsfähigkeit in höherem und geringerem Grade gestört war. Dagegen waren viel seltener andere Augenmuskeln von der Lähmung ergriffen. Es fand sich der Abducens theils einseitig, theils auf beiden Augen 10mal afficirt, d. h. in 10% der Fälle, ein ähnliches Verhältniss, wie wir es bei Maingault finden, wenn wir dessen „Strabismen“ als Abducensparesen auffassen dürfen. Die Affection des Abducens scheint nach Remak's Erfahrungen viel häufiger zu sein, als bisher angenommen wurde. Denn er hat auch in solchen Fällen postdiphtherischer Accommodationslähmung, bei denen die Kinder Doppeltsehen in Abrede gestellt hatten, durch Vorsetzen eines bunten Glases vor ein Auge oft gleichnamige Doppelbilder im Sinne einer gewöhnlichen beiderseitigen Abducensparese nachweisen können.

Im Brit. med. Journal theilt Morton (5) 4 Fälle mit, in welchen

Digitized by Google

nach Diphtherie Lähmung der beiden Mm. externi entstanden war. Doppeltsehen, unsicherer Gang, allgemeine Körperschwäche kam bei allen vor. Die Lähmung der Mm. externi entstand 4—7 Wochen nach dem Auftreten der Diphtherie. Die Affection dauerte zwischen 4 und 26 Wochen. Es gesellte sich in einem Falle Lähmung des M. rectus superior und inferior hinzu; die Pupillen reagirten auf Licht und Accommodation. Letztere war mangelhaft in 3 Fällen und in einem dieser Fälle gänzlich gestört; ob im 4. Fall sich die Accommodation ganz normal verhielt oder ob eine vielleicht vorhandene Myopie eine normale Accommodation nur vortäuschte, ist daraus nicht ersichtlich.

Die andere Morton'sche Arbeit in Transactions etc. war dem Verf. leider nicht zugänglich, und es ist ihm nicht möglich zu beurtheilen, ob Morton einen dem oben beschriebenen ganz analogen Fall beobachtet hat. In gleicher Lage befindet er sich gegenüber einem Beitrag von de Schweinitz (6) über Paralyse der Mm. recti externi nach Diphtherie mit einem Krankheitsfall.

Auch Henoch (7) hat einen einschlägigen Fall beobachtet. Er schreibt: „Unter den Fällen von diphtherischer Paralyse ist ein 6jähriges Kind zu nennen, bei welchem die beiden Mm. abducentes bulbi mitgelähmt und Aphonie vorhanden war etc. Doch ist, wie es scheint, gar keine Prüfung der Accommodation vorgenommen worden.

In der Mooren'schen (8) Statistik, die sich auf 108,416 Augenerkrankungen erstreckt, finden sich 349 Beobachtungen von einseitiger und nur 7 von doppelseitiger Abducenslähmung verzeichnet, aber ohne nähere Angabe der Aetiologie, so dass für die postdiphtherischen Abducenslähmungen aus dem Mooren'schen Buch nichts zu entnehmen ist.

Anders verhält sich's mit der vortrefflichen Abhandlung von P. Bloch (9), der aus einem Krankenmaterial von mehr als 116000 Patienten, welche in Prof. Hirschberg's Augenklinik zur Behandlung kamen, 438 Abducenslähmungen zusammengestellt hat. Darunter sind 17 Fälle postdiphtherischer Abducensstörung verzeichnet, worin jedenfalls auch die oben erwähnten 10 Remak'schen Fälle miteingerechnet sind. Davon waren

a) beide Abducentes mit beiderseitiger Accommodationslähmung befallen . . . . 5 mal
b) Abducens der einen Seite mit beiderseitiger Accommodationslähmung . . . . 6 mal
c) Abducens sowohl wie Accommodationslähmung beides einseitig . . . . 1 mal
d) Abducenslähmung ohne Accommodationslähmung, die aber vorher bestanden haben soll . . . . 2 mal
e) isolirte Abducenslähmung 3 mal, davon 2 mal doppelseitig.

Diese beiden letzterwähnten Fälle scheinen ganz mit dem oben be-

schriebenen übereinzustimmen, und es dürfte bei der relativen Häufigkeit postdiphtherischer Accommodationsstörung ohne wesentliche Betheiligung der Abducentes, der umgekehrte Fall postdiphtherischer doppelseitiger Abducenslähmung ohne Störung der Accommodation immerhin als auffallend selten zu betrachten sein.

Im Begriff Vorliegendes zum Druck einzusenden, findet der Verf. in SCHMIDT's Jahrbüchern 1894 ein kurzes Referat über einen ähnlichen Fall: HARRY FRIEDENWALD (10) (Postdiphtheric paralysis of both external recti muscles. Med. News LXIII. 17, p. 461, Oct. 1893) beschreibt ein $5^1/_2$ jähr. Mädchen, das 6 Wochen nach dem Beginn einer 3 Wochen dauernden Halsentzündung eine Lähmung beider Externi bekam. Die Parese verschwand nach 16 Tagen ziemlich plötzlich.

Literatur-Angabe.

1) Wiener med. Wochenschr. 1886. S. 459.
2) De la paralys. diphth. Paris (nach NAGEL's Jahresbericht. 1870).
3) Wiener med. Wochenschr. 1886. Nr. 14. S. 492.
4) HIRSCHBERG's Centralblatt. Juni 1886.
5) Brit. med. Journal. 1890. S. 1476.
S. auch Neurolog. Centralblatt. 1891. S. 306.
6) DE SCHWEINITZ, H. E., Paralyse der Musculi recti externi nach Diphtherie mit einem Krankheitsfalle. Annal. of Ophth. and Otolog. Philadelphia. July 1892.
7) HENOCH, Deutsche med. Wochenschr. 1889. Nr. 44.
8) MAUTHNER, Die Lehre von den Augenmuskellähmungen. Wiesbaden 1889.
9) BLOCH, P., Statistisch-casuistischer Beitrag zur Lehre von den Abducenslähmungen. Inaug.-Diss. Berlin 1892.
10) HARRY FRIEDENWALD, Posdiphtheric paralysis of both external recti muscles. Med. News LXIII. 17. p. 461.

Klinische Beobachtungen.

Aspiration eines traumatischen Stars mit gutem Erfolg.

Von Dr. Otto Landau, Augenarzt in Coblenz a. Rh.

Der Maurer K. W., 20 Jahre alt, welcher rechts immer gut gesehen, war vor 10 Tagen durch Schlag mit einem Dornbusch am rechten Auge verletzt worden und die Sehkraft seitdem äusserst herabgesetzt. Die Bindehaut ist leicht gereizt, durch starke Linsenquellung die Iris nach vorn gedrängt und von fast viereckiger Form, in der Mitte des nasalen Randes der Hornhaut befindet sich eine punktförmige Narbe, welche mit der inneren Peripherie der Regenbogenhaut verwachsen ist, die Spannung ist leicht erhöht. Die Sehkraft war R = Finger 7'; + 6,0 D = Sn XXX : 6" mühsam, das Gesichtsfeld ist durchaus normal. Links (Macula corneae) S = $^{15}/_{XL}$, Sn $1^1/_2$: 12".

Digitized by Google

Am folgenden Tage, 1. Decbr. 1894 eröffnete ich wegen der Drucksteigerung mit mittlerer Lanze die Vorderkammer, entfernte vermittelst der Kapselpincette die Linsenkapsel und entleerte durch Reiben der Lider einige Linsenflocken. Am 5. war das Auge reizlos, die Vorderkammer wieder sehr tief, aber die Pupille völlig undurchleuchtbar.

Um den Resorptionsprocess abzukürzen, wurde am 14. abermals mit mittelbreitem Lanzenmesser die vordere Kammer eröffnet, und obwohl sofort starke Linsenmassen sich an die Hornhaut anpressten, mit dem von Teale angegebenen Aufsaugeinstrument bis zur Mitte der Pupille eingegangen. Unter mässigem Saugdruck füllte sich das Glasrohr des Instruments bis zur Hälfte mit weicher Linsensubstanz. Der Patient hatte, da jede Berührung der Regenbogenhaut vermieden wurde, keinerlei Schmerzempfindung und zählte sofort die Finger.

Die Heilung verlief glatt ohne jede Reizung, und am 25. Decbr. war die Sehschärfe mit + 11,0 D = $^{15}/_{\text{XL}}$ bis $^{15}/_{\text{XXX}}$ für die Ferne, mit + 16,0 D wurde Sn $1^1/_2$ zu 8″ in der Nähe bequem gelesen; der obere Theil der Pupille war gut durchleuchtbar, im unteren fanden sich noch streifenförmige Linsenreste; die vordere Synechie war gesprengt und das Auge hatte ein vollständig normales Aussehen.

Es führte mich dies zu der Ansicht, dass in geeigneten Fällen zur Abkürzung des Heilverfahrens die Methode der Aufsaugung der weichen Verletzungsstare alle Beachtung verdient gegenüber der Schwierigkeit der vollständigen Entbindung einer weichen und quellenden Linse mittelst der Extraction. Soweit mir die Literatur zugänglich (Coppez, Trousseau), wird die Suction der Cataracte besonders nur nach der Discission bei congenitalen Staren angewandt, und ich will mich der Hoffnung hingeben, dass meine bescheidene Mittheilung vielleicht zu weiteren Versuchen Anlass gebe.

Unser Büchertisch.

Neue Bücher.

* 1. Hand-Atlas der sensiblen und motorischen Gebiete der Hirn- und Rückenmarksnerven zum Gebrauche für praktische Aerzte und Studirende, von Prof. Dr. C. Hasse, Geh. Med.-Rath und Director der Kgl. Anatomie zu Breslau. Mit 36 Tafeln. Wiesbaden, Verlag von J. F. Bergmann. 1895.

2. Recherches bactériologiques sur l'étiologie des conjonctivites aiguës et sur l'asepsie de la chirurgie oculaire par le docteur V. Morax, de la Faculté de Paris. Paris, Société des éditions scientifiques. 1894.

3, 4. Erschienen sind: Michel-Nagel's Jahresbericht für 1893 und der Bericht über den Congress zu Edinburgh.

Gesellschaftsberichte.

1) Augenärztliches aus dem „Indian Medical Congress". (24.—29. Dec. 1894, Calcutta.)

Original-Bericht von F. P. Maynard, Surgeon Capt. J. M. S.

(Uebersetzt vom Herausgeber.)

Augenärztliche Vorträge von Bedeutung wurden auf dem Congress nicht

Digitized by Google

gehalten. Es ist das sehr bedauerlich, zumal wenn man das so ungeheuer grosse Material an Augenoperationen in Indien berücksichtigt. Die Ursache liegt wohl darin, dass die in Indien wirkenden Aerzte so schwierige Pflichten in einem entnervenden Klima zu verrichten haben, dass sie weder Zeit noch Thatkraft finden, um Statistiken zu sammeln oder Vorträge vorzubereiten. Das klinische Material ist sehr gross. Es giebt in Indien kaum einen Civil-Chirurgen, der nicht etliche Hundert Star-Operationen verrichtet hat, ganz abgesehen von andern Augen-Operationen.

Babu[1] Sal Madhob Mukerji gab einen Rückblick auf die Entwicklung der Augenheilkunde in Bengalen. 1880 war die Ziffer der Heilung nach Staroperation 84 $^0/_0$ (926 Operationen), heute ist sie $95^1/_2$ $^0/_0$. Allerdings gab er keine Definition des Wortes Heilung. Granulationen behandelt er mit Einstäubung von Tannin. Sehnervenatrophie sei häufig in Bengalen bei denen, die sich dem Tabak, Alkohol, Ganja (indischem Hanf) ergeben.

Der Bericht der Ganja-Commission, der bald folgen soll, wird zeigen, ob dies richtig ist.

Surgeon-Major Gimlette, J. M. S., sprach über Star-Ausziehung nach 500 Fällen. In der Discussion wurde erwähnt, dass Iridectomie bei der Extraction nur dann gemacht werden solle, wenn sie besonders angezeigt sei. [Star-Extraction in Indien ist leichter, als bei uns. Das mittlere Lebensalter für den Alter-Star ist etwa 40, nicht wie bei uns 60 J. Der Schnitt kann kleiner sein und ist kleiner, wie ich selber gesehen. H.]

In der Abtheilung für gerichtliche Heilkunde las Dr. Rudolph eine Abhandlung über die Samen von Abrus precatorius (Iequirity), die in Indien als „Vieh-Gift" benutzt werden. Die Samen enthalten kein Alkaloid; durch Siedehitze wird das Gift zerstört; vom Magen aus wirken die Samen wohl giftig, aber nur wenn sie frisch sind; die gepulverten Samen, unter die Haut gebracht, wirken tödtlich. Die Versuche wurden an Hunden und Mäusen angestellt. [Sie sind durch die Versuche, die in Europa schon vor Jahren angestellt werden, lange überholt. Vgl. Centralbl. für Augenheilk. 1884, S. 51, 55, 127, 170.]

Der nächste Congress wird 1898/99, wahrscheinlich zu Bombay, abgehalten werden.

---

2) Berliner Medicinische Gesellschaft. (Therap. Wochenschr.)

Sitzung vom 23. Januar 1895.

Herr Silex: Ueber Retinitis albuminurica gravidarum.

Vortr. schildert zunächst die Symptome dieser Affection: trübe Netzhaut, die Arterie verengt, die Venen erweitert, oft weisse Umrandung der Arterien. Als charakteristisch beim Beginn der Erkrankung bezeichnet er Reflexveränderungen, Umwandlung des centralen Arterienreflexes, der normal gelblich auf rothem Strang ist, in einen weissen Strang und zum Theil fast verschwindend. Ferner zeigt die Netzhaut fettige Degenerationsherde u. s. w. Schwärzliche und hellrothe Herde sprechen für Mitbetheiligung der Nieren. Ueberhaupt ist häufig aus der Totalität des Bildes die Diagnose auf ein Nierenleiden zu stellen. Silex stellt sodann die bekannten pathologisch-anatomischen Befunde zusammen. Man ist nicht im Stande, aus dem pathologischen Befund und dem ophthalmologischen Bilde Schlüsse auf die Aetiologie zu ziehen. Die Sehstörungen ent-

---

[1] Titel eines europäisch gebildeten Hindu.

Digitized by Google

wickeln sich durch Wochen und Monate meist in der ersten Hälfte der Gravidität; die Sehschärfe und das Gesichtsfeld nehmen langsam ab, bisweilen schwindet jede Lichtempfindung, um dann allmählich sich wieder zu heben. Die gelegentliche Amaurose hängt nicht von der Retinitis ab, sondern ist auf Urämie zurückzuführen. Die sonstigen Blutveränderungen kommen hier nicht in Betracht, nur bei Complicationen kann das Sehvermögen ohne Eclampsie schwinden; der verminderte braunrothe Urin hat starken Eiweissgehalt und viele Cylinder. Ueber die Entstehung der Retinitis gehen die Ansichten auseinander; das der Retinitis gravidarum zu Grunde liegende Nierenleiden ist am häufigsten die Schwangerschaftsniere. Es ist aber weder klar, wie diese zu Stande kommt, noch wie oft sie vorkommt, noch wie oft sich bei ihr die Retinitis entwickelt. Silex nimmt an, dass auf 3000 Schwangere ein Fall von Retinitis albuminurica kommt.

Der Verlauf der Schwangerschafts-Nierenerkrankung ist subacut beim Auftreten während der zweiten Hälfte der Gravidität, und acut, wenn am Schluss auftretend. Nach den Sectionsergebnissen kommt ferner noch eine acute Nephritis in Betracht. Vielfach ist auch überhaupt daran zu denken, ob nicht eine chronische, durch Gravidität beeinflusste Nephritis vorliegt. Auch ein Uebergang von acuter in chronische Nephritis ist sehr wahrscheinlich. Jedenfalls können alle diese Formen der Nephritis eine Retinitis in der Gravidität herbeiführen. Die relativ beste Prognose bietet die allein auf Schwangerschaftsniere zurückzuführende Retinitis; das Sehvermögen kann zur Norm zurückkommen, doch meist nur, wenn nach Feststellung der Sehstörungen die Gravidität unterbrochen wird. Silex hat drei solche Fälle genesen sehen. Allerdings ist in anderen Fällen auch $^2/_3$ Sehschärfe wieder erreicht worden, trotz Beendigung der Gravidität; im Allgemeinen ist dann aber nur auf höchtens mittleres Sehvermögen zu rechnen, wenn man bis zu den letzten Monaten wartet, oft kommt es sogar zur Erblindung. In 35 Fällen, die Silex längere Zeit im Auge behalten hat, war die beste erzielte Sehschärfe $^1/_2$, dann $^1/_3$, $^1/_6$, $^1/_{18}$, bei 6 nur $^1/_{10}$, diese letzteren waren also im praktischen Sinne blind. Bei einer Frau, die 10 Kinder schon geboren hatte, traten bei der 11. Gravidität in der 5. Woche Sehstörungen ein. Gefährlich sind die während der Gravidität auftretenden grösseren Blutungen; da ist stets zur Frühgeburt zu rathen. In 2 Fällen, wo dies nicht geschah, erblindeten die Frauen, die eine auf einem, die andere auf beiden Augen. Die Netzhautveränderungen gehen fast nie ganz zurück. Frauen mit schlechtem Sehvermögen zeigen atrophische Verfärbung der Papillen, fadenförmige Gefässe darauf. Eine besonders starke Netzhautablösung sah Silex bei einer Graviditätsnephritis; hier waren 2 Jahre hindurch grosse Mengen Eiweiss im Urin bei gutem Allgemeinbefinden, die dann schwanden, ähnlich auch bei anderen Patienten, ohne dass es zu chronischer Nephritis kam. Das ist so zu erklären, dass die Veränderung der rothen Blutkörperchen längere Zeit persistirte. Länger dauernde Eiweissausscheidung bedeutet darum nicht gleich eine schlechte Prognose. Bisweilen ist der Sehverlust bei der Retinitis nur sehr gering, verschlechtert wird er aber, wenn starke Blutverluste bei der Geburt vorkommen. Die Ansichten gehen auseinander, ob stärkere Eiweissausscheidung eine Unterbrechung der Schwangerschaft rathsam macht. Bei chronischer Nephritis aber ist nach allgemeiner Ansicht die Unterbrechung der Schwangerschaft indicirt, weil die Mutter in Gefahr kommt, und die Aussichten für die Frucht minimal sind; tritt hier Retinitis auf, so würde die Mutter ohne Unterbrechung der Schwangerschaft erblinden. Die Entscheidung, ob bei Schwangerschaftsniere oder acuter Nephritis die Schwangerschaft zu unterbrechen ist, ist dem Geburtshelfer zu überlassen; ist aber Retinitis dabei, so hält Silex die

Digitized by Google

Unterbrechung stets am Platze, da unter seinen Fällen die günstigen nur geringe Sehschärfe behielten, die ungünstigen ganz erblindeten, und es oft auch bei Eclampsie zur Geburt todter oder nicht lebensfähiger Kinder kommt. Am günstigsten sind die Fälle, die mit dem Augenspiegel keine oder nur die minimalsten Gefässveränderungen erkennen lassen; hier kann man aber abwarten. Bei starken Gefässänderungen ist aber sofortige Frühgeburt rathsam. Nach Eliminirung der Frucht ist mit warmen Bädern, Ableitungen nach dem Darm, anhaltender Diurese u. s. w. vorzugehen. Die Nephritis und Retinitis sah Silex in 2 Fällen bei neuer Schwangerschaft wiederkehren, in einem dritten nicht.

3) Königl. Aerzteverein Budapest.

Emil Grósz: Durch ein wurmabtreibendes Mittel verursachter Fall vollständiger Erblindung.

Das Sehvermögen des 29jährigen Tischlers D. F. war auf dem linken Auge schon ehedem geringer, das rechte Auge jedoch war vollkommen gut. Patient litt seit vorigen Sommer an Magenbeschwerden. Er wurde ohne Erfolg behandelt. Durch Annoncen aufmerksam gemacht, kaufte er in einer Apotheke ein bandwurmabtreibendes Mittel. Am 9. Januar nahm er mit Ricinusöl in der Zwischenzeit von je einer halben Stunde 32 Capseln. Am Abend fühlte er sich unwohl, verlor am anderen Tage das Bewusstsein, bekam Durchfälle und war am 11. Januar Morgens vollständig erblindet; am 15. kam er auf die Universitäts-Augenklinik, und man konnte damals bei maximaler Mydriasis und normalem Fundus vollständige Amaurose constatiren. (Am linken Auge myopischer Astigmatismus mit Macula corneae.) Patient erschien am 19. und 21. abermals und wurde am letzteren Tage in die Klinik aufgenommen, wo man damals schon eine Decoloration der Papillen bemerken konnte; seitdem treten die Erscheinungen der Atrophie immer mehr in den Vordergrund. Durch Privaterkundigung konnte G. feststellen, dass erwähntes Mittel aus Extractum filicis maris und Extractum punicae granati bestand; jede Capsel enthielt je 0,25 g. Die eingenommene Dosis betrug je 8 g. Die Mydriasis und die eingenommene Dosis in Betracht ziehend, muss man die toxische Wirkung der Filixsäure annehmen. Das Mittel wurde früher für unschädlich gehalten, als man jedoch mit den Dosen von 3,5 g zu 8—10 g stieg, wurden auch bald Intoxicationen veröffentlicht. Poulsson erwähnt 13 Fälle von Intoxication und 3 Todesfälle. Er hält die amorphe Form der Filixsäure für giftig. Prof. Bókai hebt in seinen Vorträgen die Gefahr der Vergiftung immer hervor. Am Auge wurde Mydriasis, vergängliche Amblyopie und Amaurose, ein- und beiderseitige dauernde Erblindung mit Sehnervenschwund beobachtet. (Leichtenstern, Immermann, Fritz, Schlier, Bayer etc.) Die toxische Dosis war sehr verschieden, variirte von 4—45 g. Das hat seine Ursache im Ursprung des Mittels, ob das Präparat frisch oder alt ist, in der Resorptionsfähigkeit des Magendarmcanals, und was sehr wichtig ist, ob das Mittel mit oder ohne Ricinusöl genommen wird. Thierversuche zeigen, dass die giftige Filixsäure mit Oel leichter resorbirt wird und Intoxication hervorruft; in einem Falle blieb das Mittel ohne Oel auch unschädlich, während mit Ricinusöl die halbe Menge tödtlich wirkte ($2^3/_4$ Jahr altes Kind). Die Mydriasis und Amaurose betrachtet Kniess als peripherischen Ursprunges und stellt sie der durch Chinin und Anämie verursachten Amaurose gleich. G. hält auch die Abnahme der Sehkraft und die Mydriasis, gestützt auf seinen Fall und die bisher veröffentlichten Fälle, für peripherischen Ursprunges.

Digitized by Google

Hierfür sprechen:

a) die maximale Mydriasis,
b) die schnelle Entwickelung der Atrophie,
c) die dauernde Amaurose bei fehlenden Gehirnerscheinungen,
d) das Vorkommen einseitiger vorgänglicher Amaurose,
e) die Entwickelung einseitiger dauernder Erblindung mit Sehnervenschwund aus beiderseitiger Amaurose,
f) Mydriasis ohne Sehstörung.

Der Fall lehrt uns, wie das schon in Deutschland nach tödtlich endenden Intoxicationen vorgeschlagen wurde, dass der Verkauf des Extractum filicis maris ohne ärztliche Verordnung verboten werden soll, dass man es mit Ricinusöl nicht geben darf und dass die Feststellung der Maximaldosis nöthig ist.

Referate, Uebersetzungen, Auszüge.

1) **Die Retina der Wirbelthiere.** Untersuchungen mit der Golgi-Cajal-schen Chromsilbermethode und der Ehrlich'schen Methylenblaufärbung. Nach Arbeiten von Prof. S. Ramon y Cajal. In Verbindung mit dem Verfasser zusammengestellt, übersetzt und mit Einleitung versehen von Dr. Richard Greeff, Privatdocent für Augenheilkunde zu Berlin. Mit 7 Tafeln und 3 Abbildungen im Text. Wiesbaden, J. F. Bergmann. 1894.

In der Einleitung und Literaturübersicht giebt Verf. zunächst einen kurzen Ueberblick über die Geschichte der beiden Methoden: der Färbung des lebenden Gewebes mit Methylenblau von Ehrlich und der Osmium-Bichromat-Silber-Methode von Golgi-Cajal, indem er auf die Technik der letzteren näher eingeht. Hierauf schildert er die Entwicklung der Lehre vom Bau der Retina, in welcher seit 1887 durch die Untersuchungen von Tartuferi, Dogiel und Cajal eine neue Periode begann. Das Problem von dem Zusammenhang der lichtpercipirenden Elemente mit den Nerven, welche den Lichtreiz den nervösen Centren direct zuleiten, ist jetzt als gelöst zu betrachten, und zwar nach R. y Cajal in folgender Weise: Jedes Stäbchen verlängert sich zu einem feinen Fädchen, welches eine in der äusseren Körnerschicht gelegene kernartige Anschwellung bildet und dann weitergeht, bis es frei mit einem Knötchen endet. Die Zapfenfaser zeigt eine solche Anschwellung nicht, sondern geht gerade durch die äussere Körnerschicht hindurch und bildet in der angrenzenden äusseren plexiformen (reticulären) Schicht ein sogenanntes Endbäumchen. Die Knötchen der Stäbchen und die Endbäumchen der Zapfen werden von den feinen Ausläufern der für sie bestimmten Zellen der inneren Körnerschicht umsponnen. Diese Zellen werden bipolare Zellen genannt, da sie auch nach der anderen Seite, also nach innen und den Ganglienzellen zu, Ausläufer entsenden. Während sich die bipolare Zelle eines Stäbchens direct auf eine Ganglienzelle aufsetzt und dieselbe mit fingerförmigen Zweigen umklammert, enden die bipolaren Zellen der Zapfen in verschiedener Höhe in der inneren plexiformen Schicht mit Endbäumchen, welche sich mit den Aestchen bestimmter Ganglienzellen (schichtenbildender) verflechten. Die Ganglienzellen entsenden nach innen einen Fortsatz, welcher direct in die Nervenfaser übergeht. — Wir haben also zwei Arten von Leitung, die der Stäbchen und die der Zapfen; eine jede von ihnen ist in ihrer Continuität zweimal unterbrochen.

Der Weg, welchen der Lichtreiz durch die Retina einnimmt, ist nunmehr

Digitized by Google

klargelegt; über die Art und Weise jedoch, wie die Nervenzellen mit einander in Verbindung stehen, ob continuirlich oder durch Contact, sind die Meinungen zur Zeit noch getheilt. Als Grundregel gilt R. y Cajal die Lehre von der völligen Unabhängigkeit der Nervenzellen, deren Endästchen alle frei auslaufen und nicht mit einander anastomosiren. Er stellt daher den Satz auf, dass ein Reiz von einer Zelle auf die andere sich nur dadurch überträgt, dass die Fortsätze beider Zellen sich aneinander legen. Der heftigste Gegner dieser fast allgemein anerkannten Theorie ist Dogiel, welcher auf Grund seiner nach der Ehrlich'schen Methode hergestellten Präparate an der alten Netztheorie festhält.

R. y Cajal's Untersuchungen der Retina beschränken sich auf einzelne Familien und Arten von 5 verschiedenen Thiergattungen: 1. der Knochenfische, 2. der Frösche, 3. der Reptilien, 4. der Vögel und 5. der Säugethiere. Am einfachsten sind die Verhältnisse bei den niederen Thieren. Im Allgemeinen herrscht in dem Bau der Retina bei allen 5 Classen eine merkwürdige Uebereinstimmung. „Man kann behaupten, dass die einzigen anatomischen Abweichungen, welche sich auffinden lassen, sich auf die relative Dicke der einzelnen Schichten der Retina und auf die Form und die Dichtigkeit der Stäbchen und Zapfen beziehen. — Es hat nicht den Anschein, als ob der Aufbau der Retina, wenn man in der Thierreihe der Vertebraten nach oben geht, vollkommener würde. Es kommen in ihrem Bau nur einige Modificationen vor, die sich hauptsächlich auf die Stäbchen und Zapfen beziehen und der Eigenartigkeit des Gesichtssinnes eines jeden Thieres entsprechen."

Die äussere plexiforme Schicht zerfällt in zwei Lagen: a) die äussere Lage oder die der Endkügelchen der Sehzellen und b) die innere Lage oder die der horizontalen Fasern. Diese Fasern sind zum Theil die Ausläufer der horizontalen Zellen (Basalzellen, Sternzellen oder subreticulären Zellen anderer Autoren), welche, zuerst entdeckt von Merkel und Kölliker, neuerdings mit verbesserter Technik von zahlreichen Forschern untersucht wurden (Golgi, Schwalbe, Dogiel, Tartuferi u. s. w.). Je nach dem Verhalten ihrer Fortsätze unterscheidet man verschiedene Arten davon, am besten zwei: a) die äusseren horizontalen Zellen, die sich horizontal in der äusseren plexiformen Schicht ausbreiten, und b) die grösseren inneren horizontalen Zellen, deren Ausläufer ein unendlich dichtes Faserwerk bilden. Diese letzteren werden wieder eingetheilt in 1. solche, welche absteigende Protoplasmafortsätze haben, und 2. solche, deren Zellkörper abgerundet ist.

In der Schicht der bipolaren Zellen (innere Körnerschicht) lassen sich drei Arten von Zellen unterscheiden: 1. bipolare Zellen mit vertical sich ausbreitendem Büschel (für die Stäbchen), 2. bipolare Zellen mit in der Fläche sich ausbreitendem Büschel (für die Zapfen), 3. bipolare riesige Zellen mit sehr ausgedehntem oberem Büschel. — Ferner kommen in dieser Körnerschicht die von Cajal so genannten amakrinen Zellen vor, welche identisch sind mit den von Tartuferi beschriebenen Spongioblasten. Es sind „enterförmige" Zellen, die in verschiedenen Lagen über einander angeordnet sind, so dass man „5 Unterschichten" erkennen kann. Die amakrinen[1] Zellen, welche bei Fröschen, Reptilien und Vögeln sehr lange Verzweigungen haben, zeigen bei den Säugethieren kürzere Fibrillen. Ihre Körper sind theils oval, enterförmig, theils von dreieckiger, halbmondförmiger Gestalt.

In der Ganglienzellenschicht unterscheidet Cajal solche, welche sich einschichtig verzweigen, und solche, welche sich zwei- oder mehrschichtig ver-

[1] Schlechter Name, von ἀ- nicht, μακρός lang, ἴς Faser, Fortsatz. H.

Digitized by Google

ästeln. Jede Ganglienzelle zeigt ein sehr dichtes Netz von Ausläufern, welches mit mehreren bipolaren Zellen in Berührung tritt. „Man muss wohl annehmen, dass selbst die schmalsten und am meisten individualisirten Ueberleitungsbahnen von Lichteindrücken durch die Retina aus jedesmal einer ganzen Gruppe von bipolaren Zellen bestehen, welche einer Ganglienzelle ihre Eindrücke übertragen. — Schliesslich scheint die Mehrzahl der Contactflächen oder der horizontalen Plexus in der inneren plexiformen Schicht den Zweck zu haben, dass auf einem kleinen Raum in der Retina eine grosse Anzahl ziemlich getrennter Ueberleitungswege ermöglicht wird. Denn es ist leicht verständlich, dass, wenn in der inneren plexiformen Schicht nur eine Schicht für den Contact vorhanden wäre, welche alle den gewaltigen, ausgedehnten Verzweigungen von zwei Factoren des nervösen Leitungsapparates (den Büschel der Bipolaren und die flachen Verzweigungen der Ganglienzellen) aufnehmen müsste, die von den Sehzellen ziemlich isolirt hergeleiteten Impulse sich in dieser Schicht zu einer Gesammtbewegung vermengen würden und so ein grosser Theil von der Sehschärfe einer Wahrnehmung verloren ginge." — Die Fortsätze der Ganglienzellen laufen alle zusammen, um eine Reihe von, mit ihrer Oberfläche parallel zu einander verlaufenden Plexus zu bilden, welche durch Fibrillen verbunden sind. — Centripetalwärts entsenden die Ganglienzellen einen Axencylinderfortsatz, welcher in die Sehnervenfaserschicht übergeht. Alle Opticusfasern haben in bestimmten Zwischenräumen ovale oder rundliche Knötchen. Auch centrifugale, von der Sehnervenfaserschicht ausgehende, feinste Fasern hat Cajal gesehen, welche in verticaler Richtung quer durch die innere plexiforme Schicht hinauf bis zur Schicht der amakrinen Zellen steigen, um mit den Spongioblasten in Contact zu treten.

Unter den Elementen des Stützgewebes der Retina unterscheidet man zwei Arten: 1. die Müller'schen Fasern oder die epithelialen Zellen, und 2. die Spinnenzellen oder die eigentlichen Neuroglia-Zellen. Sie bieten die mannigfachsten Formen dar und werden nach der Stelle ihres Vorkommens in Zellen der Ganglienzellenschicht und in Zellen der Opticusfaserschicht eingetheilt.

Ueber die Entwicklung der retinalen Zellen sind Cajal's Untersuchungen noch nicht beendigt. Er fand, dass die Schichten der Ganglienzellen und der Opticusfasern die ersten sind, welche sich bei jungen Embryonen differenziren. Die Ganglienzellen weisen bald Fortsätze auf, die sich verschieden anordnen und in späterer Zeit mehrmals theilen. Die amakrinen Zellen erscheinen gleichzeitig mit den Ganglienzellen; mit der Entwicklung ihres unteren Büschels beginnt die Bildung der inneren plexiformen Schicht. Die bipolaren Zellen sind beim Hühnchenembryo vom 13. Tage ab deutlich sichtbar; vom 15. Tage ab findet man schon alle Nervenzellen der Retina fast vollständig ausgebildet.

Den Schluss des sehr umfangreichen Werkes bildet das Capitel „Allgemeine Schlüsse", welches kurz zu referiren nicht gut möglich ist. Im Anhang folgt die genaue Erklärung der 7 Tafeln, welche in ihrer vorzüglichen Ausführung dazu beitragen, dass das Buch mit Recht ein Prachtwerk genannt werden kann.

Kuthe.

---

2) **Jahrbücher der Hamburgischen Staats-Krankenanstalten.** Bd. III, für 1891/92. Hamburg, L. Voss. 1894.

I. Neues Allgemeines Krankenhaus, Abtheilung für Augenkranke, Oberarzt Dr. Mannhardt.

Tabellarische Aufzählung der behandelten Erkrankungen und ausgeführten Operationen.

Digitized by Google

II. Altes Allgem. Krankenhaus, Poliklinik für Augenkranke (Dr. Wilbrand). Im Jahre 1891 6332 Fälle, im Jahre 1892 6545 Fälle.

III. Seemannskrankenhaus: 6 behandelte Fälle.

IV. Aus der Augenpoliklinik des Alten Allgemeinen Krankenhauses: Untersuchungen über eine Conjunctivitis-Epidemie, von DDr. Wilbrand, Sänger, Stälin.

Es wird über eine zu der im Frühjahr 1893 in Hamburg herrschenden folliculären Schwellungsconjunctivitis epidemisch hinzugetretenen Infection berichtet, die in den Anfängen der Erkrankung mit dem Augentripper eine gewisse Aehnlichkeit besass. — Die mikroskopische Untersuchung des graugelben, meist geronnenen Secrets, ergab zahlreiche Diplokokken in derselben Anordnung wie bei der Gonorrhoe und Blennorrhoea neonatorum. Befallen wurden nur Individuen der niederen Volksclassen. Die mit nur geringer Follikelschwellung complicirten Fälle waren nach 3—4 wöchentlicher Behandlung mit 2 % Höllensteinpinselung geheilt, während die mit Follicularcatarrh combinirten Erkrankungen erst einer längeren Behandlung mit dem Kupferstift wichen. Aus einigen Fällen soll sich echtes Trachom entwickelt haben. — 2 Corneae gingen necrotisch zu Grunde. Im Ganzen wurden bis November 1893 512 Patienten an dieser Conjunctivitis behandelt.

Die bacteriologische Untersuchung des Secrets ergab Diplokokken und Bacillen. Erstere sehen den Gonokokken sehr ähnlich, unterscheiden sich aber darin von diesen, dass sie bei Gram'scher Behandlung ihre Farbe behalten. Die Bacillen gleichen am meisten denen der Mäusesepticämie. Die genaueren Angaben über die Wachsthumsverhältnisse der gefundenen Mikroorganismen sind im Original einzusehen. Alfred Moll.

---

3) **Diagnostischer Farbenapparat,** von Wolffberg. Vierte verb. Auflage. Breslau, Preuss & Jünger.

Ein Kasten, enthaltend die zur Prüfung nothwendigen Probebuchstaben, Sehproben, farbigen Scheiben nebst Gebrauchsanweisung.

Verf. beurtheilt den dioptrischen Apparat des Auges nach der Sehschärfe, den photochemischen nach dem Blaulichtsinn, den neuroptischen nach dem Rothlichtsinn, und combinirt die Ergebnisse zur Diagnose. Für letztere beiden Prüfungen hat er Einheiten von farbigen Scheiben festgesetzt. Die Gebrauchsanweisung enthält Tabellen der gefundenen Werthe bei verschiedenen Graden von Myopie, Hypermetropie, Trübungen u. s. w. Der Gang der Untersuchung selbst wird an praktischen Beispielen erklärt. Die Prüfung selbst scheint verhältnissmässig grosse Anforderungen an die Intelligenz des Kranken zu stellen.

Alfred Moll.

---

4) **Neue Erfahrungen über luetische Augenerkrankungen,** von Dr. Alexander, dirig. Arzt der Augenheilanstalt für den Reg.-Bez. Aachen. Wiesbaden, J. F. Bergmann. 1895.

Es sind die Erfahrungen, die A. in den Jahren 1889—1894 auf seinem Specialgebiete gemacht hat, und die er zugleich als Ergänzung zu seinem bekannten Werk „Syphilis und Auge" zusammenstellt. Bei den einzelnen Capiteln wird auch die neuere einschlägige Literatur berücksichtigt und kritisch gewürdigt. Die wichtigeren von A.'s Beobachtungen seien kurz wiedergegeben.

Primäraffecte an den Lidern wurden 3 mal notirt.

Unter den aufgezählten Fällen von Gumma der Orbitalknochen endete einer mit völliger Amaurose durch Neuritis optica.

Digitized by Google

Parenchymatöse Keratitis in Folge von acquirirter Lues hat A. bisher 23 mal beobachtet. Darunter ist ein atypischer Fall zu nennen, der unter zeitweiliger Knötchenbildung in der Cornea verlief und in Bezug auf die Diagnose zwischen Lues und Tuberculose schwanken liess.

Ein Fall von Pantophthalmie, der als hervorstechendstes Symptom ein Gumma des Corp. cil. darbot, wurde durch antiluetische Behandlung fast völlig geheilt.

Was die syphilitische Retinitis betrifft, so glaubt A., sich der Lehre von der Abhängigkeit dieser Affection von den Wandveränderungen der kleinsten Gefässe nicht anschliessen zu sollen. Unter 100 Fällen konnte er nur 2 mal eine Verbindung der kleinen gelbröthlichen Flecken mit kleinen Gefässen ophthalmoskopisch nachweisen.

Ein Fall von doppelseitiger Neuritis optica bot eine Combination mit acuten spinalen Symptomen, die natürlich auch auf multiple luetische Processe zurückgeführt wurden.

Sog. Pseudotabes mit beginnender Sehnervenatrophie wurde durch specifische Behandlung erheblich gebessert. Der Fall bot die klassischen Zeichen der wirklichen Tabes dorsalis dar und beruhte wahrscheinlich auf einer syphilitischen Erkrankung der Spinalmeningen.

Zu der Lehre von den luetischen Affectionen der Augennerven werden casuistische Beiträge geliefert.

Das vorliegende Buch stellt sowohl durch seine reichen Mittheilungen, wie auch durch die kritische Berücksichtigung der neueren Publicationen einen werthvollen Beitrag zur Erkenntniss der so vielgestaltigen Syphilis dar.

Alfred Moll.

---

5) Vorträge über Bau und Thätigkeit des Grosshirns und die Lehre von der Aphasie und Seelenblindheit für Aerzte und Studirende, von Dr. med. Heinrich Sachs, Nervenarzt in Breslau. Breslau 1894.

(Schluss.)

Unterbrechung der Bahn vom optischen Lichtfeld zum Auge erzeugt subcorticale Hemianopsie. Liegt die Unterbrechung central von den subcorticalen Centren, so ist der Pupillarreflex normal; bei Unterbrechung von den subcorticalen Centren bis zum Chiasma besteht hemianopische Pupillenstarre. Es ist anzunehmen, dass die Kranken in der ausgefallenen Gesichtsfeldhälfte Schwarz sehen. Beiderseitige vollständige Unterbrechung der optischen subcorticalen Bahn bewirkt Blindheit als Summe einer doppelseitigen Hemianopsie. Je nach dem Sitz der Unterbrechung fällt der Pupillarreflex ganz aus oder bleibt ganz erhalten.

Die Ursache der Unterbrechung der subcorticalen optischen Bahn kann ein Herd in der inneren Kapsel oder im Stabkranz des Hinterhauptlappens sein. Auch ein Rindenherd im unteren Scheitelläppchen oder im vorderen Theil der convexen Fläche des Hinterhauptlappens kann die subcorticale optische Bahn schädigen und Hemianopsie hervorrufen.

Einseitige Zerstörung des optisch-sensorischen Rindenfeldes bewirkt corticale Hemianopsie; dabei besteht für die ausgefallene Gesichtsfeldhälfte „vision nulle“. Beiderseitige Zerstörung des Lichtfeldes bewirkt vollständige Rindenblindheit mit Verlust der Erinnerung an das früher gesehene Licht. Dadurch tritt nothwendig eine Störung der Intelligenz ein, indem diejenigen concreten Begriffe, die sich wesentlich auf den von den Gegenständen hervorgerufenen Licht- und Farbeneindrücken aufbauen, vernichtet oder schwer geschädigt werden.

Digitized by Google

Die Folgen partieller Zerstörung eines Lichtfeldes lassen sich nicht bestimmt angeben, so lange die Frage noch offen ist, ob die von „identischen“ Netzhautpunkten kommenden Nervenfasern in der Rinde an denselben Stellen oder in geringerem oder grösserem Abstand von einander endigen.

Doppelseitige Erkrankung des optischen Bewegungsfeldes bewirkt corticale Seelenblindheit. Die Vorstellung einer Form ist an eine bestimmte Combination von Associationsfasern des optisch-motorischen Feldes geknüpft; dieselben Associationsfasern dienen in verschiedener Combination der Reproduction von Erinnerungsbildern verschiedenster Art. Bei der Wahrnehmung der Form eines Gegenstandes ist es meist, besonders beim ersten Betrachten, nur eine verhältnissmässig geringe Anzahl von Punkten, deren Lageverhältnisse in unserer Erinnerung sich erhalten, und an denen wir, als an seinen Erkennungspunkten, den Gegenstand später seiner gesehenen Form nach wiedererkennen. So erkennen wir ein Porträt an ganz wenig Strichen, die ein geschickter Zeichner hinwirft. Die Punkte eines Gegenstandes, die seine Form bestimmen, bezeichnet Verf. als „äussere Erkennungspunkte“, die bei der Wahrnehmung des relativen Lageverhältnisses der äusseren Erkennungspunkte in Thätigkeit tretenden Associationsfasern als „innere Erkennungspunkte“. Sieht man einen Gegenstand häufiger, so mehrt sich die Zahl seiner inneren Erkennungspunkte. Die Aehnlichkeit von Formen beruht darauf, dass sie eine grössere oder geringere Menge von inneren Erkennungspunkten gemeinsam haben. Je mehr Erkennungspunkte wir von ähnlichen Objecten erhalten, umso geringer wird ihre Aehnlichkeit für uns, weil die nicht zusammenfallenden Erkennungspunkte immer mehr überwiegen. Ebenso erkennen wir Veränderungen einer uns bekannten Form umso leichter, je grösser unsere Bekanntschaft mit ihr, d. h. unser Besitz von Erkennungspunkten ist. Die Zahl und Lage der verwertheten Erkennungspunkte desselben äusseren Objectes ist natürlich für verschiedene Personen ganz verschieden. Selbst 2 Fachleute können an demselben mikroskopischen Präparate ganz verschiedene Dinge sehen, je nach ihrem vorhandenen Besitz an Formerinnerungsbildern. In dieser Eigenthümlichkeit unseres Geistes, die ja für alle Associationsgebiete gilt, liegt die Ursache für die gröblichen Unterschiede in der Auffassung von Thatsachen, von Objecten, seitens verschiedener Beobachter, die man kaum für möglich halten sollte; hier liegt ebenso die Wurzel für die Differenzen in der Beurtheilung verwickelter Lebensverhältnisse. Die Auffassung des Weltbildes entwickelt sich nicht bloss im Individuum, sondern ebensosehr in einem ganzen Volke, in einer ganzen Zeitperiode, nach bestimmten Richtungen hin (Stile, Schulen).

Mit der Möglichkeit, eine Form wiederzuerkennen, ist an sich noch nicht die Fähigkeit verbunden, sie sich aus der Erinnerung heraus klar vorzustellen, oder sie gar mit Hülfe eines anderen motorischen Gebietes wiederzugeben, sie nachzuzeichnen. Dazu ist die feine Ausarbeitung von Associationen innerhalb der transcorticalen Faserung zwischen optisch-motorischen und anderen motorischen Rindenfeldern, also die weitere Ausbildung des Complexes der einfachen Bewegungsvorstellungen aller beweglichen Körpertheile, nothwendig. Erst die Uebernahme einer gesehenen Form auf diesen Complex giebt den meisten Menschen die Möglichkeit, sie aus der Erinnerung heraus sich klar vorzustellen.

An dem Zustandekommen der Formerinnerungsbilder und an ihrer Association mit den anderen Sinnesfeldern sind wohl im Allgemeinen beide Hemisphären betheiligt, ohne Ueberwiegen der einen Hemisphäre wie bei den Sprachvorgängen. Denken wir uns zunächst den rechten Hinterhauptlappen vollständig ausgeschaltet. Wird nun noch ein umschriebener Theil des linken optischen

Digitized by Google

Bewegungsfeldes zerstört, so wird damit ein Theil der in ihm liegenden Associationsfasern, welche die inneren Erkennungspunkte der Gegenstände bilden, unterbrochen. Dadurch werden Theile von sehr vielen oder allen optischen Formerinnerungsbildern ausgeschaltet. Bis zu einer gewissen Grösse des Ausfalles werden wir die Mehrzahl der gesehenen Gegenstände mit Hülfe der im Gedächtniss noch erhaltenen Erkennungspunkte wiederzuerkennen. Wird der Defect grösser, fallen mehr und mehr Erkennungspunkte fort, so werden wir, und zwar bei verschiedenartigen Gegenständen verschieden früh, in der Deutung der Gegenstände allmählich unsicher werden, und ähnliche Gegenstände, die viele gemeinschaftliche Erkennungspunkte besitzen, miteinander verwechseln. Dieses Verwechseln ist der erste Beginn der eigentlichen Seelenblindheit. Je grösser der Ausfall im Bewegungsfeld wird, umso stärker werden die Erscheinungen der Seelenblindheit, umso häufiger wird der Erkrankte ganze Reihen von Gegenständen gar nicht erkennen. Eine vollständige isolirte Zerstörung des optisch-motorischen Feldes in beiden Hemisphären würde es unmöglich machen, trotz vollkommen erhaltener Licht- und Farbenempfindlichkeit im ganzen Gesichtsfeld, die Form eines gesehenen Gegenstandes zu erkennen. Eine solche Erkrankung dürfte allerdings nicht vorkommen ohne vollständige Mitzerstörung oder Functionsvernichtung der Lichtfelder. Will man annehmen, dass Lichtfeld und Bewegungsfeld nicht in getrennten Bezirken der Hirnrinde liegen, sondern einander decken, so würden im allgemeinen dieselben Erwägungen gelten. In diesem Falle würde partielle corticale Seelenblindheit stets mit hemianopischen Gesichtsfelddefecten verbunden sein.

Durch Functionsstörung des optisch-motorischen Feldes leiden auch diejenigen psychischen Functionen, denen Associationsvorgänge zwischen dem optisch-motorischen Feld und anderen Gehirnpartien zu Grunde liegen; z. B. das Klangbild „Hund“ löst nicht mehr das optische Erinnerungsbild des Hundes aus, ferner treten Erscheinungen von Alexie, Agraphie („optische Agraphie“) und Aphasie („optische Aphasie“ nach Freund; s. u.) auf. Auch die Intelligenz bleibt nicht intakt wegen Schädigung der optischen Componenten der Begriffe, besonders solcher Begriffe, bei denen die optische Bewegungsvorstellung die Hauptrolle spielt; diese Schädigung tritt besonders bei den allgemeinen räumlichen Vorstellungen und der Orientirung am eigenen Körper und in der Umgebung hervor.

Welche optischen Erinnerungsbilder, und welche Arten von ihnen bei einer Funktionsstörung im optisch-motorischen Gebiet zuerst und am meisten geschädigt werden, hängt von bestimmten Gesetzen ab. Im Allgemeinen ist zu vermuthen, dass zuerst diejenigen optischen Formerinnerungsbilder betroffen werden, die überhaupt nur wenige Erkennungspunkte haben, wie z. B. die Buchstaben, oder zu deren Auffassung eine sehr grosse Anzahl von Erkennungspunkten nothwendig gebraucht wird, wie z. B. mikroskopische Präparate, architectonische Zeichnungen u. dgl. Zu einer Art von optischen Erinnerungsbildern, die sehr viele Erkennungspunkte besitzen, zu deren Anwendung aber einige wenige Associationen genügen, gehören die abstrahirten optischen Begriffe. Alle Individualbilder bestimmter Menschen z. B. haben eine bestimmte Anzahl von Associationsfasern gemeinsam, diese bilden den optischen abstrahirten Begriff des Menschen. Durch diese gemeinschaftliche Gruppe von Associationsfasern kann von jedem gesehenen Menschen aus, er sei bekannt oder nicht, das Klangbild „Mensch“ ausgelöst werden. Ein Seelenblinder wird unter bestimmten Umständen Jemanden noch als Menschen erkennen können, während er nicht mehr im Stande ist, ihn als bestimmten, ihm von früher bekannten Menschen wieder-

Digitized by Google

zuerkennen. Durch selbständige Association optischer Individualerinnerungsbilder mit einander, soweit sie unmittelbar nach einander entstanden sind, kommt es zur Bildung rein optischer Vorstellungsreihen. Dazu gehören die mit einander in einer bestimmten Reihenfolge associirten Bilder, die wir beim Ueberblick eines Zimmers, bei einem Gang im Haus oder im Freien erhalten. An solchen Reihen orientiren wir uns in unserer Umgebung; fallen sie durch corticale motorische Sehstörungen auseinander, so verlieren wir die Orientirung in bisher bekannt gewesenen Gegenden und können diese auch nicht mehr aus dem Gedächtniss beschreiben. Handelt es sich nicht um Zerstörung eines Theils, sondern um functionelle Herabsetzung der Thätigkeit des ganzen optisch-motorischen Feldes, so muss ebenfalls eine Form der Seelenblindheit auftreten. In diesem Fall dürften zuerst die jüngeren Associationen geschädigt werden, und diejenigen, die am wenigsten eingeübt sind. So können die Erinnerungsbilder der griechischen Buchstaben verschwunden sein, während deutsche und lateinische Buchstaben noch erkannt werden. Der umgekehrte Fall ist nie beobachtet. Eine Störung in der Benennung der Farben kann bei einer nur das optisch-motorische Feld treffenden Erkrankung nicht stattfinden.

Vollständige Unterbrechung der beiden grossen Faserzüge, die die Sehsphäre einerseits mit dem Klangfeld, andererseits mit den Rindenfeldern für die beweglichen und tastenden Körpertheile verbinden, würde dieselben Erscheinungen hervorrufen, wie gänzliche Zerstörung der Sehsphäre selbst. Isolirte und totale Unterbrechung der Bahn zum Klangfeld bewirkt akustische Seelenblindheit, die sich durch optische Aphasie und Alexie kundgiebt. Der Kranke kann zu einem gesehenen Gegenstand, auch gesehenen Buchstaben, die Benennung nicht finden, überhaupt über ein gesehenes Object oder über Gesichtserinnerungsbilder sich nicht sprachlich äussern, soweit nicht der Umweg über andere Sinnesfelder, besonders über die Tastfelder, aushilft. Auch das Erkennen der gesehenen Dinge macht, namentlich bei complicirteren Sachen, Schwierigkeiten, da die zerstörte Bahn von wesentlicher Bedeutung für Entstehung und Festhalten der Begriffe ist; daraus folgt zugleich Störung der Intelligenz. Ferner kann der Kranke zu dem gehörten Wort nicht die entsprechenden Gesichtsvorstellungen sich ins Bewusstsein rufen, obwohl diese selbst unversehrt sind. (Diese Störung könnte man „optische Seelentaubheit" nennen, da die sprachliche Bezeichnung von solchen Sachbegriffen, deren Hauptcomponente die optische ist, mangelhaft oder gar nicht mehr verstanden wird. Ref.) Der Kranke kann noch nachzeichnen und copiren, aber nicht willkürlich oder auf Dictat schreiben (da das Klangfeld mit den Bewegungsfeldern der Exremitäten nicht direct, sondern mittelbar durch die Sehsphäre associativ verbunden ist, hat die optische Seelentaubheit „akustische Agraphie" zur Folge, analog wie durch akustische Seelenblindheit optische Aphasie bedingt wird. Ref.). Partielle Zerstörung der optisch-akustischen Bahn verhindert das Lesen, selbst das Erkennen der Buchstaben (literale Alexie), da diese nur wenig Erkennungspunkte haben, während andere Objecte entweder individuell oder doch der Art nach erkannt werden, ähnlich wie bei partieller Zerstörung im optischen Bewegungsfeld selbst. Eine Herabsetzung der Erregbarkeit der ganzen Bahn lässt das Lesen (mehr oder minder) unberührt, weil die Associationsgruppen für die Buchstaben zu den bestgeübten gehören, verhindert dagegen das Erkennen complicirterer Objecte.

Reine und vollständige Unterbrechung der Bahn aus dem optisch-motorischen Feld zu den Tast- und Bewegungsfeldern, also „tactile Seelenblindheit", würde es unmöglich machen, die Gesichtsvorstellungen

Digitized by Google

nach irgend einer Richtung hin für die Bewegungen zu verwerthen. Der Kranke könnte einen von früher bekannten Weg genau beschreiben, aber nicht ihn gehen. Zeichnen und jegliches Schreiben wäre unmöglich. Erkennen und benennen betasteter Gegenstände wäre anfangs schwierig, bis der Kranke gelernt hat, von der Tastwahrnehmung her allein ohne die gewohnte Unterstützung der optischen Bewegungsvorstellung den Namen des Objects zu finden. Eine Unterbrechung, die sich auf die Verbindung des optischen Bewegungsfeldes mit dem Rindencentrum einer einzigen Extremität, etwa mit dem Feld zur rechten Oberextremität, beschränkte, würde Zeichnen und Schreiben nur mit diesem Körpertheil unmöglich machen (ebenso auch andere von optischen Bewegungsvorstellungen abhängige Bewegungen, es wäre „optische Monoplegie" vorhanden. Ref.)

In Wirklichkeit sind reine Fälle der einen oder anderen Art der centralen Sehstörung, abgesehen von der corticalen Halbblindheit oder Blindheit (als Summe doppelseitiger Halbblindheit), aus anatomischen Gründen kaum je zu erwarten. Meist werden sich verschiedene Störungen in mannigfacher Combination zusammenfinden, wobei der Antheil eines jeden einzelnen Hirntheils an den Erscheinungen oft recht schwer zu bestimmen sein wird. Hinsichtlich der blossen Schädigung der Function einer transcorticalen Bahn ist zu berücksichtigen, dass die Leitung in dieser durchaus nicht nach beiden Richtungen hin gleich gut eingeübt zu sein braucht. Wichtig ist ferner, dass eine aus einem Rindenfeld stammende Erregung in ein anderes, trotz Unterbrechung der directen Associationsbahn auf Umwegen gelangen kann, und dass diese Umwege durch Uebung leichter gangbar gemacht werden können. So wäre es bei optischer Aphasie möglich, dass für gesehene Gegenstände, wenn auch zögernd und schwierig, der Name gefunden werden kann, indem von der Sehsphäre die übrigen Componenten des concreten Begriffes, besonders die tactile, erregt werden, und von diesen aus das Sprachfeld erreicht wird. Bei der Annahme, dass in der Bahn vom Centrum für die rechte Hand zum Klangfeld Associationen für die Schreibebilder der Buchstaben nicht eingeübt werden, fällt ein solcher Umweg für die Buchstaben aus. Ebenso haben die Farben ausser ihrem Wortbegriff nur noch die eine Componente im optischen Lichtfeld; ihre Benennung fällt daher nach Zerstörung der Bahn vom Klangfeld zu beiden Lichtfeldern dauernd aus. Anders als die Buchstaben verhalten sich die Zahlen, sie werden in vielen Fällen von literaler Alexie noch erkannt, und es werden selbst schriftliche Rechnungen damit ausgeführt. Verf. bringt dies mit der besonderen Art der Zahlbegriffe in Zusammenhang, ohne aber damit eine Erklärung geben zu wollen. (Er bezeichnet die Zahlen als „Zeitbegriffe"; das ist nicht zutreffend, sie sind „Verhältnissbegriffe" und als solche mit Maassbegriffen [wie Raum-, Zeit-, Kraftbegriffen], Ordnungsbegriffen, concreten Sachbegriffen — als Einheiten benannter Zahlen — in der allermannigfaltigsten Weise associativ verknüpft. Das Zählenlernen mit Hilfe der Finger stellt wohl für die Zahlbegriffe auch directe Associationen zwischen Klangfeld und den Tast- und Bewegungsfeldern her. Ref.).

Der 12. Vortrag behandelt die Physiologie der vorderen Hälfte des Grosshirns und die Erscheinungen bei krankhaften Processen in den verschiedenen Abschnitten der Pyramidenbahn. Schwarz.

---

6) **Ein Beitrag zur Kenntniss der Seelenblindheit**, von Prof. Friedrich Müller in Marburg. (Arch. f. Psychiatrie. Bd. XXIV. 3.)

Verf. beschreibt 2 Fälle von Seelenblindheit, die er in Breslau eingehend untersucht und längere Zeit beobachtet hatte. Der eine Fall betraf eine

Digitized by Google

50jährige Frau, die eines Morgens „nicht mehr sehen konnte", nachdem sie Tags zuvor heftige Kopfschmerzen gehabt hatte. Es bestand ein hoher Grad von Seelenblindheit mit Verlust des grössten Theils der früher erworbenen optischen Erinnerungsbilder sowohl für Formen wie für Farben, ferner relative linksseitige Hemianopsie (handtellergrosse Papierstücke konnten auch in den linken Gesichtsfeldhälften noch wahrgenommen werden), die rechte Gesichtsfeldhälfte war beiderseits sehr eingeengt, besonders nach oben. Die Augenbewegungen waren frei, für die Ferne und Nähe wurde stets binocular richtig fixirt. Pupillenreaction normal, keine hemianopische Reaction. In der ersten Zeit waren abgesehen von mässiger allgemeiner Gedächtnissschwäche keine sonstigen Zeichen einer cerebralen Erkrankung nachweisbar. Die Sehschärfe konnte mit Hülfe von kleinen Kreisen, Quadraten, Punkten, die mit Kreide auf eine schwarze Tafel gezeichnet wurden, und mittelst der Snellen'schen Haken mühsam geprüft werden, es ergab sich Anfangs $S. = {}^{1}/_{5}$, später $= {}^{20}/_{70}$ und blieb so bei späteren Untersuchungen. Farben konnten nicht benannt werden, intensiv gefärbte Stoffe wurden indess mit Bestimmtheit für farbig erklärt; zu gegebenen Wollproben wurden immer die richtigen Bündel ausgesucht, auch feinere Nuancen nie verwechselt („amnestische Farbenblindheit" nach Wilbrand). In der ersten Zeit konnte Pat. fast gar keine Gegenstände erkennen, verwechselte Gegenstände, die eine gewisse Aehnlichkeit mit einander hatten, wie Fenster und Spiegel, Oefen und Schränke, während sie mittelst des Tast-, Gehörs- und Geschmackssinns Dinge, die charakteristische Eigenschaften für den betreffenden Sinn hatten, leicht erkannte. Am Geruch konnte sie dagegen manche selbst stark riechende Stoffe (Cigarre, Petroleum) nicht erkennen, obwohl sie dabei einen Geruch empfand. Nach längerem Gebrauch von Jodkalium konnte sie manche einfache Gegenstände wiedererkennen, am wenigsten aber solche, die an ihrer charakteristischen Farbe erkannt werden. Einfache Figuren (Kreuz, Dreieck, Kreis) und einige Zahlen konnte sie unbeholfen nachzeichnen, aber auch hierbei nicht benennen. Figuren, die sich nur durch eine Kleinigkeit unterscheiden, erkennt sie als verschieden, kann aber nicht zugeben, worin die Verschiedenheit beruht. Ohne Vorlage konnte sie ausser einem Kreuz nichts zeichnen. Für Zahlen war sie alektisch und agraphisch, nur die 1 erkannte sie bisweilen, wenn man ihr die Zahlen in die Hand schrieb, oder ihre Hand führte, um Zahlen nachzufahren. Der Zahlenbegriff war noch vorhanden, sie konnte bis 100 zählen und die einfachsten Exempel (2×2, 3×3, $4 - 2$) richtig rechnen. Eine weitere Prüfung auf Alexie und Agraphie war nicht möglich, da Pat. Buchstaben weder lesen noch schreiben gelernt hatte. Ueber Gegenstände, die hauptsächlich mit dem Tastsinn oder Gehörsinn erfasst werden, wusste sie aus der Erinnerung gut Auskunft zu geben; die Erinnerung an alle Gegenstände dagegen, die allein oder vorwiegend optische Eindrücke hinterlassen, war hochgradig gestört, besonders auch die Erinnerung an die Farbe der Gegenstände; nur bei solchen Dingen, deren Name mit der Farbe sprachlich sehr oft verbunden wird (Blut, Gras), war sie sicher. Das stereoskopische Sehen war intact, auch wurden nahe Entfernungen und die Grösse der vor ihr stehenden Gegenstände richtig geschätzt. Die manuelle Geschicklichkeit war nur bei solchen Thätigkeiten gestört, bei denen das Sehvermögen wesentlich in Betracht kommt. Seit der Erkrankung hat Pat. keine Träume mehr gehabt, während sie früher oft lebhaft träumte.

Im weiteren Verlauf wechselten ab und zu Besserungen und Verschlimmerungen, einmal trat conjugirte Ablenkung der Augen nach rechts auf,

Digitized by Google

mit bedeutender Verschlechterung des Sehvermögens und schwereren cerebralen Erscheinungen. Gegen Ende der sich auf etwa 1 Jahr erstreckenden Beobachtung war der Zustand ziemlich derselbe wie zu Anfang.

Als Ursache vermuthet M. eine doppelseitige Erkrankung des Occipitalhirns auf luetischer Grundlage.

Der zweite, viel complicirtere Fall ist dadurch von besonderem wissenschaftlichen Interesse, dass er zur Section kam. Eine 50jährige Frau litt seit etwa 8 Jahren an Kopfschmerzen und Anfällen von Schwarzwerden vor den Augen, seit 4 Jahren an Zittern im rechten Arm und Bein, und Gefühlsstörung der rechten Gesichtshälfte. Allmählich Steigerung der Kopfschmerzen, Auftreten von Gedächtnissschwäche, Verwechslung mancher Gegenstände. Bei Beginn der Beobachtung waren unregelmässige Zuckungen der rechtsseitigen Extremitäten und der rechten Gesichtshälfte, Herabsetzung der Sensibilität im ganzen rechten Trigeminusgebiet, Steigerung der Kniephänomene, und Stauungspapille vorhanden. Die Sehschärfe war auf Fingerzählen in 9 Fuss rechts, in 5 Fuss links herabgesetzt; es bestand rechtsseitige Hemianopsie mit Freilassung des Fixirpunktes; die linke Gesichtsfeldhälfte war erheblich eingeengt. Ferner war optische Aphasie vorhanden, indem Pat. einzelne Gegenstände nicht nennen konnte, aber ihrer Bedeutung nach erkannte, sie konnte sie zum Theil umschreiben. Ausserdem waren auch Symptome von Seelenblindheit vorhanden, einzelne der gezeigten Gegenstände wurden mit dem Gesicht allein nicht mehr erkannt, dagegen benannt oder umschrieben, sobald sie mit einer charakteristischen Eigenschaft auf ein anderes Sinnesorgan einwirkten. Allmählich gesellten sich dazu auch mehr und mehr Symptome von Asymbolie, Pat konnte viele Gegenstände auch dann nicht mehr erkennen, wenn man sie ihr in die Hand gab. Farben konnte sie nicht nennen, zu einer vorgelegten Wollprobe fand sie aber meist die richtige Nuance; zu einer mündlich bezeichneten Farbe konnte sie indess die zugehörige Probe nicht finden. Die Frage, welche Farbe ein Kanarienvogel, das Blut, das Gras, ein Veilchen habe, beantwortete sie richtig. (Verf. schliesst daraus, dass das optische Erinnerungsvermögen für Farben vorhanden gewesen sei; es wäre indess denkbar, dass hierbei lediglich die Erinnerung an die acustische Componente des Farbenbegriffs vorlag, da gerade bei den genannten Objecten das Begriffsmerkmal der Farbe besonders eng mit dem betreffenden Sachbegriff verknüpft ist. Bei der vorigen Patientin war dies ohne Zweifel der Fall. Ref.) Die optischen Formerinnerungsbilder schienen zum grössten Theil intact, Pat. konnte eine Sache, eine Person leidlich richtig aus dem Gedächtniss beschreiben und kannte sie oft kurz darauf nicht mehr. Die Orientirung in der Umgebung war ziemlich gut. Das stereoskopische Sehen und das Augenmaass waren ungestört. Einen Theil der vorgelegten Buchstaben des geschriebenen und gedruckten deutschen und lateinischen Alphabetes benannte sie richtig, andere kann sie nicht erkennen oder benennt sie falsch; auch einige kurze Worte liest sie manchmal richtig. Geschriebene Buchstaben, die sie beim Lesen nicht benennen kann, findet sie zuweilen, wenn sie sie mit der Hand nachfährt; bei gedruckten Buchstaben ist ihr das nicht möglich. Zahlen erkennt sie fast durchgangig und liest noch 3—4stellige Zahlen richtig. Spontan schreibt sie manche Wörter, auf Dictat schreibt sie die Mehrzahl der Buchstaben richtig. Abschreiben kann sie auch solche Buchstaben, die sie beim Lesen nicht erkannt hatte, sie erkennt sie beim nachschreiben meistens, kann sie aber unmittelbar darauf nicht wieder lesen. Zahlen kann sie meist richtig copiren und auf Dictat schreiben. Aus dem Kopf zeichnet sie ein-

Digitized by Google

fache Gegenstände. Zu manchen gedruckten Buchstaben kann sie die entsprechenden geschriebenen finden und schreiben, ohne sie zu erkennen.

Allmählich nahmen die körperlichen und geistigen Störungen zu, es trat schliesslich völlige Verblödung ein, und nach fast einem Jahr (seit Beginn der Beobachtung) führte eine Verschluckungspneumonie zum Tode.

Die Obduction ergab in der Hauptsache ein von der basalen Dura ausgehendes Psammom im linken Hinterhauptlappen, mit Erweichung des umgebenden Marklagers, die sich nach vorn und medial bis zum hintersten Theil des Balkens erstreckte und diesen mit ergriff. Dadurch wurden die Associationsfasern unterbrochen, die die grösstentheils erhaltene rechte Occipitalgegend mit der linken Seite und damit auch mit dem Sprachcentrum verbinden. Der Tumor griff auch noch 2—3 cm weit auf die mediane Fläche des rechten Hinterhauptlappens über. Die Rinde des ganzen linken Hinterhauptlappens war durch die Geschwulst comprimirt und grossentheils zerstört. Als Ursache der rechtsseitigen Trigeminusanästhesie fand sich Compression und Degeneration des rechten Ganglion Gasseri und des Trigeminus durch extradurale Geschwulstmassen.

Bei der sehr interessanten Besprechung der vorliegenden Fälle und ihrer Vergleichung mit anderen bisher beschriebenen Fällen von Seelenblindheit entwickelt Verf. ähnliche Anschauungen über die Seelenblindheit und die damit häufig verbundenen Erscheinungen von Aphasie, Alexie und Agraphie, wie Sachs in seinem Buche „Vorträge über Bau und Thätigkeit des Grosshirns und die Lehre von der Aphasie und Seelenblindheit“ (s. Referat im Centralblatt). Das Zustandekommen der optischen Erinnerungsbilder hält M. für bedingt durch inniges Zusammenwirken der rein optischen Eindrücke mit den Bewegungsempfindungen des Auges (worunter er wohl auch die „Innervationsempfindungen“ mit begreift) und ausserdem durch associative Verknüpfung beider Hinterhauptlappen, von denen jeder eine Hälfte des Netzhauteindrucks wahrnimmt. Während Zerstörungen an der medianen Seite des Hinterhauptlappens anscheinend zu Rindenblindheit und nicht zu Seelenblindheit führen, sind mit letzterer eher pathologische Processe an der convexen Fläche des Hinterhauptlappens in Zusammenhang zu bringen, ferner Zerstörung der Balkenstrahlung und der Associationsbahnen, welche die einzelnen Occipitalwindungen unter sich sowie mit dem im unteren Scheitelläppchen vermutheten Centrum für die Augenbewegungen, und schliesslich mit dem Schläfenlappen und den übrigen Gehirnregionen verknüpfen. M. theilt die Fälle von Seelenblindheit in zwei Gruppen; bei der einen sind die optischen Erinnerungsbilder zum grössten Theil verloren gegangen, bei der anderen sind sie grossentheils erhalten, während die Identificirung des neu gewonnenen Gesichtseindruckes mit dem vorhandenen Erinnerungsbild unmöglich ist. Zum Schluss stellt M. in einer Tabelle die bisher bekannt gewordenen Fälle von Seelenblindheit in ihren Hauptpunkten übersichtlich zusammen.

Schwarz.

---

7) **Leitfaden für Begutachtung und Berechnung von Unfallsbeschädigungen der Augen,** von Prof. Magnus. Breslau, Kern's Verlag 1894. 8⁰. Mit 4 Tafeln u. 29 Tabellen. 176 S.

„Der Grundsatz, von dem sich der Arzt bei der erwerblichen Beurtheilung körperlicher Beschädigungen stets leiten lassen soll, muss immer lauten: *Individualisiren*, nicht schematisiren. Aber ohne gewisse rechnerische Principien lässt sich dieser Grundsatz nicht durchführen in der Praxis . . .“ und eben diese letzteren soll des Verf.'s Arbeit liefern. Jedem Augenarzt, der

Digitized by Google

Gutachten abzugeben hat, sei das Studium dieses interessanten und auch in seinem mathematischen Theile klar geschriebenen Buches empfohlen; den reichlichen Inhalt desselben hier ausführlich anzugeben müssen wir uns versagen, wir wollen vor allem Verf.'s Kritik der bisher üblichen Verfahren und sodann seine eigenen Grundsätze anführen.

Schon in der Grundauffassung des „Unfallversicherungsgesetzes" unterscheidet sich M. von Zehender, dessen Vorschläge bisher wohl fast allgemein (?) ausgeführt wurden. Während Z. nämlich gemäss der Benennung des Gesetzes für jeden Unfall gleichviel, ob die Erwerbfähigkeit dadurch geschmälert ist oder nicht, Entschädigung verlangt, hält M. gemäss dem Wortlaut desselben eine Rente nur für „die Dauer der Erwerbsunfähigkeit" oder -Behinderung für gegeben und befindet sich damit auch in Uebereinstimmung mit Mooren. Z.'s Verdienst besteht nur darin, als erster mathematische Principien für die Berechnung der optischen Erwerbsbeschädigung aufgestellt zu haben. Abgesehen davon aber, dass er nur die centrale Sehschärfe in Betracht zieht, und andere sehr wichtige Factoren, z. B. das periphere Sehen, die Muskelthätigkeit der doch immer subjectiven Schätzung überlässt, weist M. nach, dass Zahlengruppirung überhaupt nicht nach mathematischen Gesetzen erfolgt ist, ferner dass sie die Verhältnisse beim Einäugigen, von denen Z. ursprünglich ausgegangen, fälschlicher Weise auch auf einfache Herabsetzung der Sehschärfe beider Augen überträgt, und in Folge dessen bei leichteren Beschädigung zu viel, bei schweren zu wenig Rente gibt. Die Formel lautet bekanntlich. Erwerbsfähigkeit $= (2\,a + b)/3$, wobei a der Sehschärfe des erhaltenen bez. besseren, b der des verlorenen bez. schwächeren Auges entspricht; dieselbe, nach dem Muster des arithmetischen Mittels $(a + b + c)/3$ gebaut, hat nur dann Berechtigung, wenn wir nach dem Verlust eines Auges wirklich mit „drei Augenwerthen" rechnen dürfen. Dies ist aber ganz und gar nicht der Fall, denn durch Verdoppelung des Werthes eines Gegenstandes erhalten wir doch nicht zwei verschiedene Gegenstände, so wenig als jemand, dessen Haus doppelten Werth erlangt durch besondere Umstände, dadurch 2 Häuser besitzt, oder jemand, dessen eines Haus doppelt so viel und dessen anderes Haus gar keinen Werth mehr erlangt, dadurch Besitzer von 3 Häusern wird. Wenn Z. aus „der Sorge um die Zukunft, der grösseren Erblindungsgefahr, der Behinderung, schnell Arbeit zu finden, der grösseren Vorsicht und Schonung im Gebrauch des übrig gebliebenen Auges" Berechtigung für doppelte Bewerthung des normalen Auges beim Einäugigen herleitet, so fallen diese Factoren weg, wenn jemand ein normales und ein nur mässig geschwächtes Auge besitzt. Und doch rechnet Z. auch hier das normale Auge doppelt; in Folge dessen giebt er jemanden mit $S = 0{,}8$ u. 0,2 auf seinen 2 Augen eine Rente von 25 % (M. nur 5,9) und, bei $S = 0{,}2$ beiderseits, 75 % (M. dagegen 93,5 %). M. kommt am Schlusse seiner Ausführungen, wegen deren Einzelheiten wir auf's Original verweisen müssen, dazu, von der Benutzung der Formel Z.'s auf's Entschiedenste abzurathen.

(Forts. folgt.) Neuburger.

Journal-Uebersicht.

I. v. Graefe's Archiv für Ophthalmologie. XL. 3. (Fortsetzung.)

3) **Beitrag zur Kenntniss der pathologischen Anatomie der Embolie der Centralarterie,** von Prof. Dr. A. Wagenmann in Jena.

Digitized by Google

45jährige Frau, welche 12 Monate nach Eintritt der Embolie starb. Section 8 Stunden p. m. Ein kurzer dicker Embolus lag dicht hinter der Lamina cribrosa. Im Bereiche desselben war die Art. centr. retin. auffallend ausgedehnt. Diese Erweiterung muss secundär erfolgt sein, denn ein Embolus von der gefundenen Grösse hätte das central gelegene Ende der Arterie nicht passiren können. Der Embolus ist nicht deutlich abzugrenzen, da er von Zellenwucherungen durchwachsen und organisirt ist. Das Gewebe ist nach der Gefässwand hin streckenweise aufgelockert und mit Hohlräumen durchsetzt, die meistens nach der Gefässwand hin liegen. Wahrscheinlich hat eine dünne Blutsäule sich unter Benutzung dieser Hohlräume den Weg durch den Embolus und neben demselben gebahnt.

Der Opticus war bis über das Foramen optic. hinaus total atrophisch, die Papille zeigte das ausgesprochene Bild der atrophischen Excavation. Pigmentepithel und Stäbchen und Zapfen waren überall intact, die äussere Körnerschicht bis auf kleine Vacuolen normal, die äussere granulirte und innere Körnerschicht hochgradig atrophisch, die innere granulirte, Ganglienzellen- und Nervenfaserschicht fehlten gänzlich; nach innen folgte auf die innere Körnerschicht eine dünne Lage verdickten Retinalstützgewebes. Bei sämmtlichen Netzhautarterien war das Lumen durch Endothelwucherung verengt, die Gefässwand meist verdickt und hyalin degenerirt. Aderhaut im Ganzen gesund, einzelne endarteriitische Wucherungen bis zum Verschluss der Gefässe, doch fehlten in Folge der vielfachen Anastomosen Circulationsstörungen. Diese Endarteriitis ist nicht Folge der Embolie, sondern beruht auf einer Gefässerkrankung des ganzen Körpers. Die Veränderungen in der Maculagegend entsprachen denen in der übrigen Retina, also Schwund der inneren, intacte äussere Schichten. Degeneration der äusseren Netzhautschichten, wie sie von Elschnig beschrieben wird, fehlte vollkommen, obwohl ein Jahr seit Eintritt der Embolie verflossen war, und dürfte, wenn sie vorkommt, auf zufälliger Complication mit entzündlichen Aderhautprocessen beruhen.

---

4) **Untersuchungen über die Frage nach dem Vorkommen einer äusseren Accommodation durch Muskeldruck,** von Prof. H. Sattler in Leipzig.

Nach einer geschichtlichen Uebersicht über die Frage der Accommodation bei Aphakischen geht Verf. näher auf die 1886 und 1888 von Schneller veröffentlichten Versuche ein, nach denen bei Convergenz und Abwärtswenden der Augen ein Zuwachs der Accommodationsbreite zu Stande kommen soll, welcher auf Verlängerung der Augenaxe durch Muskeldruck beruht. Es wird nachgewiesen, dass diese Versuche anfechtbar und keineswegs beweisend sind. Verf. hat bereits 1887 in der ophthalmologischen Gesellschaft das Resultat von Versuchen mitgetheilt, welche die Schneller'schen Beobachtungen nicht bestätigen, und giebt hier weitere Versuchsreihen, welche an einem Apparate angestellt wurden, dessen Beschreibung im Original nachzusehen ist. Die Einrichtung des Apparats ist so getroffen, dass 1. bei der Prüfung mit parallelen Blicklinien jede Convergenzbewegung dadurch sicher ausgeschlossen wird, dass eine haploskopische Verschmelzung der den einzelnen Augen dargebotenen Bilder stattfindet; 2. die bei den Versuchen erforderlichen Brillengläser stets den gleichen Abstand von den Augen behalten und immer genau senkrecht von den Blicklinien getroffen werden; 3. die Drehungsaxe, um welche Brillengläser und Sehobjecte — bei feststehendem Kopfe — gesenkt und gehoben werden, mit der Grundlinie der Augen zusammenfällt. Verf. kommt zu dem Schlusse, dass

Digitized by Google

nach Ausschluss der inneren Accommodation bei Convergenz und Senkung der Blickebenen eine Erhöhung der optischen Einstellung der Augen nicht eintritt, und dass demnach die von Schneller angegebene Verlängerung der Augenaxe nicht erwiesen ist.

Wenn Schneller später die Axenverlängerung durch Muskeldruck auf jugendliche Individuen mit nachgiebiger Sclera beschränkt und behauptet, dass die Sclera erst mit vollendetem Wachsthume ihre normale, im späteren Alter noch zunehmende Dicke erreiche, so führten ausgedehnte Untersuchungen den Verf. zu einem anderen Resultate. Er fand, dass die Dicke der Sclera am hinteren Pole im Verhältniss zur Axenlänge im Kindesalter am grössten und nicht selten absolut grösser ist, als bei Erwachsenen. Das lockere Gefüge der Sclera besteht nur bis etwa zum 16. Lebensjahre. Selbst die grössere Starrheit in höherem Alter ist nicht regelmässig vorhanden. Diese Untersuchungen sollen später eingehend veröffentlicht werden.

5) **Ueber die Entstehung des Schichtstars,** von Dr. A. Peters, Privatdocent der Augenheilkunde in Bonn.

Antwort auf Schirmer's Arbeit (v. Gr. Arch. XXXIX. 4., Centralbl. 1894. März.)

Bisher ist noch niemals die Umwandlung eines congenitalen oder kurz nach der Geburt entstandenen Totalstars in einen Schichtstar beobachtet worden, obwohl extrauterin entstandene Schichtstare häufig genug vorkommen. Die beobachtete Auflagerung normaler Fasern auf eine getrübte Schicht ist möglicherweise als Aufhellung trüber Corticalis zu deuten. Nicht die Rhachitis an sich, sondern die im Verlaufe derselben auftretenden Krämpfe sind Ursache des Schichtstars. Die Contractionen des Ciliarmuskels schädigen die Ernährung der Linse durch Verminderung des zugeführten Ernährungsmaterials, dagegen handelt es sich nicht um die Zufuhr pathologischer Stoffe, wie beim Naphthalinstar und bei Diabetikern. In letzterem Falle wird die Corticalis zuerst leiden, in ersterem aber der weniger lebenskräftige Kern. Das Fehlen von Veränderungen am Kapselepithel hat Schirmer darauf zurückgeführt, dass die Epithelien wieder normal wurden. Dem gegenüber ist unerklärlich, dass die scharf begrenzten vorderen Polarstare stets bleiben.

Schrumpfung der centralen Theile kann ohne Verkleinerung des Linsendurchmessers bestehen, wenn Spaltbildung auftritt. Die Startrübungen erweisen sich bei genauer Messung und einzeln selbst bei oberflächlicher Betrachtung als verschieden gross. In diesen Fällen ist die zeitlich getrennte Entstehung (Schirmer) nicht wahrscheinlich. P. nimmt an, dass die Ciliarmuskelcontractionen meistens beiderseits gleiche Störungen setzen, dass aber, da Schrumpfung, Tropfenbildung etc. secundäre Processe sind, Differenzen zwischen den beiden von gleichen Schädlichkeiten getroffenen Augen nicht auffallen können.

6) **Ueber Aetzung der Scleralbindehaut,** von Dr. L. Kugel, Primärarzt der Augenabtheilung am Alexanderhospital in Sofia.

In über 200 Fällen von „chronischen parenchymatösen und ulcerösen Keratitisformen asthenischen Charakters“, sowie bei torpiden Entzündungen der Sclera wandte Verf. Aetzungen der Scleralbindehaut mit Lapis bimitigatus und später mit L. mitigatus an. Die sehr schmerzhaften Aetzungen werden zunächst in der Nähe des Limbus und in weiteren Sitzungen im Bereiche der ganzen Conjunct. bulbi bis zur Uebergangsfalte und selbst darüber hinaus auf der Conj. palp. ausgeführt. In der Nähe des Limbus konnte oft eine Verwachsung der

Digitized by Google

Conjunctiva mit der Sclera nachgewiesen werden. 2 Fälle werden eingehender mitgetheilt: I. Trachom, dichter Pannus, Trichiasis. R. F. Z.: 2 m, L. F. Z.: 1 m. Zunächst Aetzungen der Conj. palp. mit Argent. nitric. sol., Lapis mitigat. und Cupr. sulf., nach 3 Monaten R. Sn. III, L. Sn. IV in 50 cm. Darauf Lapis mitig.-Aetzungen der Uebergangsfalten. Nach $1^1/_2$ Monat R. Sn. 1,75: 30 cm. Endlich, da die Heilung 2 Monate stockte, Aetzungen der Scleralbindehaut, 12 Sitzungen. Resultat: R. S = 1 fast, L. Sn. I: 80 cm. Behandlungsdauer nicht angegeben, nur „schneller als ich erwartet hatte". In 5 Jahren kein Recidiv. II. Trachoma invet., beiderseits grosse, tiefgreifende, glasige Hornhautgeschwüre bei geringer Reizung. Nach 2 Monaten keine Besserung. Dann Aetzungen der Scleralbindehaut, rechts im Ganzen 18, links 31 Sitzungen. Die bisher ausgebliebene Vascularisation der Geschwüre trat rasch ein. Behandlungsdauer? „Die leichte Trübung der die Geschwüre ausfüllenden Masse war nach 6 Monaten, wo ich die Kranke wiedersah, verschwunden."

---

7) **Ein Fall von Rückkehr qualitativer Lichtempfindung nach Iridectomie bei Amaurosis in Folge von Glaucoma simplex,** von Dr. L. Kugel.

30jähriger Mann. Seit 6 Wochen Abnahme von Sehschärfe, nach 14 Tagen Erblindung. Bei der Aufnahme typisches Glaucoma simpl. o. u. S = 0. Iridectomie beiderseits. Nach 3 Tagen Q. L., nach weiteren 3 Tagen R. Bewegung der Hand, L; F. Z.: 40 cm. 16 Tage nach der ersten nochmals Iridectomie o. u. 14 Tage später R. F. Z.: 10 cm, L. F. Z.: 1 m, weitere 6 Wochen später L. F. Z.: 1,20 m, R. geringe Abnahme von S. G. F. stark eingeengt, rechts stärker als links. Augenspiegel: Bei der Aufnahme Papillen bläulich verfärbt, tief excavirt, Gefässe abgesetzt; bei der Entlassung rechts Papille weisslich verfärbt, Abnahme der Excavation, links Papille normal gefärbt, Excavation fast ganz verschwunden. T. n. (früher stark erhöht). Scheer.

(Schluss folgt.)

II. Wjestnik oftalmologii. 1894. Januar-April.

1) **Zur Frage der spontanen recidivirenden Blutungen in den Glaskörper, und über die Bildung von festem Bindegewebe im Glaskörper und der Netzhaut,** von Prof. A. Chodin.

Da der Schluss des Artikels noch nicht vorliegt, wird das Referat mit dem des nächsten Heftes geliefert werden.

---

2) **Adonidin als Anaestheticum am Auge,** von I. N. Kazaurow.

Veranlasst durch Rommel's Mittheilung im 39. Bande des Graefe'schen Archives, unternahm K. Controlversuche. Er benutzte ein Merck'sches Originalpräparat.

Amorpher gelber Körper, in Wasser leicht löslich, angenehmer Geruch. Die durch Aufkochen sterilisirte Lösung wird nach etwa $1^1/_2$ Wochen etwas kleisterig. Steinader behauptet, dass reines Adonidin geruch- und farblos sein müsse.

Kazaurow's Resultate sind andere als die Rommel's.

K. wirft die Frage auf, ob dieses nicht am Präparate gelegen hat?

Eine $4\,^0/_0$ige Lösung ruft erst nach $^1/_2$—$^3/_4$ Stunden Unempfindlichkeit hervor. Die Reizerscheinungen sind beträchtlich. Accommodation und Augendruck werden nicht beeinflusst.

Kazaurow meint, es sei in der Augenpraxis nicht brauchbar. Er ver-

Digitized by Google

suchte es an 8 Personen. An normalen Augen in 6 Fällen. 1 Leucoma adhaerens sollte tätowirt werden; eine Stunde vor der Operation 4 % Adonidin. Keine Wirkung, aber Reizung des Auges. Es musste schliesslich doch cocaïnisirt werden. Ein an Glaucoma erblindetes Auge erhält 1/4 Stunde vor der Operation Adonidin, das andere Auge wird cocaïnisirt. Beiderseits Sclerotomie. Am Auge, welches Adonidin erhalten, war die Operation schmerzhaft, am anderen schmerzlos.

3) **Vergleiche in der Wirkung des Sublimates, des Jodquecksilbers und des schwefelsauren Kupfers bei der Behandlung des Trachoms,** von J. Debagori-Mokriewitsch in Bender.

An dem grossen Materiale einer Militärstation für Trachomkranke wurden die Beobachtungen gemacht. Das Hydrargyrum bijodatum zieht er dem Sublimat vor, weil auch in stärkerer Lösung weniger reizend. Beide Mittel leisten in der Trachombehandlung sehr wenig. Der Kupferstift ist das beste medicamentöse Mittel.

4) **Ein Fall von Arteria hyaloidea persistens,** von S. Scher in Simferopol.

5) S. N. Lojetschnikow wendet sich in einer „Literaturergänzung" gegen Knies' **Neue Methode der Glaucombehandlung.** (Bericht der 23. Versammlung der Ophthalm. Gesellschaft zu Heidelberg.)

L. verweist auf seine Arbeit: „Zur Indication der Iridectomie und Sclerotomie beim Glaucom". (Wjestnik Oftalmologii 1870, referirt in Michel's Jahresbericht.) Hiernach kann Knies allerdings nicht behaupten, er habe eine neue Methode angegeben.

6) L. Luzenko wendet sich in einem polemischen Artikel gegen Dr. Schtschepotjew.

7) **Ueber die Resultate der operativen Behandlung der höchstgradigen Myopie durch Extraction der Linse,** von Dr. Th. v. Schroeder.

8) **Ueber die Excavationen des Sehnerven,** von Dr. Garnier in Odessa.

Der Ansicht, dass nur die bei Glaucom zu beobachtende Excavation des Sehnerven pathologisch, alle anderen Excavationen aber zufällige oder physiologische seien, trat bekanntlich W. Schön entgegen. Er versuchte zu beweisen, dass die sogenannte physiologische Excavation keine normale Erscheinung sei, sondern eine Folge zu grosser und andauernder Accommodationsanstrengung. Um diese Theorie Schön's zu prüfen, beobachtete Garnier zunächst die Form und Eigenthümlichkeiten von Excavationen in Augen, deren Refraction genau bestimmt worden. Sein Material bildeten 2594 Augen Odessaescher Schüler. Zweitens untersuchte Garnier mikroskopisch-anatomisch die Stelle des Sehnerveneintrittes an Längs- und Querschnitten, wobei die Verbindungen zwischen Sehnerv und Sclera, das Verhältniss der Lamina cribrosa zur Sclera und Aderhaut, genauer beachtet wurden.

Unter den Myopen zeigten 30 % eine Excavation
„ „ Hypermetropen 26 „ „ „
„ „ Emmetropen 24 „ „ „

Die tiefsten und ausgebreitetsten Excavationen fanden sich stets in kurz-

Digitized by Google

sichtigen Augen. Conus und Excavation combinirt war stets ein Anzeichen für hohe Myopiegrade. Die Theorie Schön's verwirft Garnier. Der Scleralring, d. h. die Vereinigung der Duralscheide des Sehnerven mit der Sclera, soll eine Art Schutzapparat für den Sehnerven sein, und letzteren gegen Schädigung durch Staphylombildung schützen.

9) **Ein Fall von Gumma der Sclera,** von E. J. Tarnawski.

10) **Kurzer Bericht über die Augenkranken, welche sich im Jahre 1892 und 1893 im Landschaftshospital zu Michailowka im Poltawaschen Gouvernement, Kreis Krementschug, vorstellten,** von O. Orlowski.

1388 Patienten. 283 grössere Operationen, darunter 174 Extractionen und 56 Iridectomien. Die mechanische Behandlung des Trachoms wurde sehr ausgiebig, besonders vermittelst des Ausdrückens, geübt — 320 Fälle.

11) **Eine Pincette zur Ectropionirung und Fixation der oberen Uebergangsfalte,** von M. J. Reich in Charkow.

Vermischtes.

1) Der 13. Congress für innere Medicin findet vom 2. bis 5. April 1895 zu München statt. Sitzungslocal: Academie der Wissenschaften, Neuhauser Strasse Nr. 51. Das Präsidium übernimmt Herr von Ziemssen (München).

Folgende Themata sollen zur Verhandlung kommen:

Am ersten Sitzungstage, Dienstag den 2. April: Die Eisentherapie. Referenten: Herr Quincke (Kiel) und Herr Bunge (Basel).

Am zweiten Sitzungstage, Mittwoch den 3. April. Die Erfolge der Heilserumbehandlung der Diphtherie. Referat erstattet von Herrn Heubner (Berlin).

Am dritten Sitzungstage, Donnerstag den 4. April: Die Pathologie und Therapie der Typhlitiden. Referenten: Herr Sahli (Bern) und Herr Helferich (Greifswald).

Zahlreiche Vorträge sind bereits angemeldet.

Weitere Anmeldungen zu Vorträgen nimmt der ständige Secretär des Congresses Herr Emil Pfeiffer (Wiesbaden) entgegen.

Mit dem Congresse ist eine Ausstellung von neueren ärztlichen Apparaten, Instrumenten u. s. w., soweit sie für die innere Medicin von Interesse sind, verbunden. Besondere Gebühren werden dafür den Ausstellern nicht berechnet. Hin- und Rückfracht, Aufstellen und Wiedereinpacken, sowie etwa nöthige Beaufsichtigung sind üblicher Weise Sache der Herren Aussteller. Anmeldungen und Auskunft bei Herrn von Ziemssen (München).

2) Notiz für Gebrauch der Demonstrations-Tafeln, von Prof. L. Weiss.

Handelt es sich um kurz dauernde Demonstrationen, so genügt Aufhellung der matten Glasscheiben durch Befeuchten mit Wasser.

Will man eine länger bleibende Aufhellung erzielen, so empfiehlt sich das Bestreichen mit stark verdünntem Spirituslack. Dabei ist Folgendes zu beachten: Zunächst muss die Glasplatte gut gereinigt und gut getrocknet sein (letzteres am besten durch gleichmässiges Erwärmen am Ofen). Alsdann wird

Digitized by Google

schnell mit grossen breiten gleichmässigen Pinselstrichen der stark verdünnte Spirituslack (im warmen trocknen Raum) aufgetragen. War die Glastafel gut trocken und warm, so vergeht die gelegentlich Anfangs auftretende leichte Trübung nach einiger Zeit. Die matte Glasplatte wird durch diese Behandlung so weit durchscheinend, dass die Details des untergelegten Bildes gut erkannt werden können. Auf die so präparirte Tafel lässt sich mit farbiger Kreide[1] und Aquarellfarben gut aufzeichnen. Die mit Wasser abgewaschene Tafel kann sofort wieder verwendet werden.

Will man die Bilder für Demonstrationen etwas besser vorbereiten, so empfiehlt es sich, die Glasplatten mit Oel, z. B. mit gebleichtem Leinöl, aufzuhellen. Alsdann lassen sich die pathologischen Veränderungen mit Oelfarben, denen etwas Siccativ zugesetzt ist, aufmalen. Mit wenig Mühe erhält man auf diese Weise sehr anschauliche Bilder, z. B. von pathologisch-ophthalmoskopischen Befunden. Ist die Oelfarbe noch frisch, so lässt sie sich leicht mit Terpentin entfernen, andernfalls mit Lauge. Die Demonstrations-Tafeln mit doppelter Glasplatte sind u. a. auch sehr geeignet zur Demonstration vom Operationsvorgang bei plastischen Operationen. Auf der unteren wird die Schnittführung, auf der oberen die Lappenverschiebung aufgezeichnet.

Bibliographie.

1) Aus der Augenklinik des Prof. Dr. Hermann Cohn in Breslau. — Ueber Entfernung von Eisensplittern aus der Tiefe des Auges mit dem Electromagneten, von Dr. Hugo Goldschmidt. (Deutsche Medicinische Wochenschrift. 1895. Nr. 3 u. 4.) Nach unseren Erfahrungen müssen wir Hirschberg vollkommen darin beistimmen: 1. Dass bei gut desinficirtem Magneten und Instrumenten eine Eiterung durch die Operation nicht zu befürchten ist. (Wir tauchten unsere Instrumente vor der Operation stets in kochende Sodalösung.) 2. Dass auch Splitter unter 10 mg in die Tiefe des Auges gelangen können. (Gewicht des Splitters in unserem ersten Falle 2 mg). 3. Dass der kleine Magnet unentbehrlich ist. 4. Dass derselbe den Fremdkörper nicht in falsche Bahnen lenkt. 5. Dass man nicht statistisch die Erfolge verschiedener Operateure vergleichen darf, da die endgiltige Sehschärfe von den verschiedensten incomparabeln Factoren abhängt. Ausserdem fassen wir unsere Erfahrungen in folgende Schlüsse zusammen: 1. Ist ein Eisensplitter mit Sicherheit im Auge anzunehmen, so soll in jedem Falle der Versuch zu seiner Entfernung gemacht werden. 2. Die Hirschberg'sche Magnetsondirung hat ihre volle Berechtigung und soll in allen frischen Fällen angewendet, nöthigenfalls soll die Eingangsöffnung etwas erweitert werden. 3. Bei sichtbarem und unbeweglichem Eisensplitter ist die genaue Localisationsbestimmung vorzunehmen und demgemäss zu operiren, wie in unserem dritten Falle ausführlich dargelegt worden ist. 4. Die Häufigkeit des Eingehens darf nicht abschrecken von weiteren Versuchen, da selbst ein achtmaliges Eingehen die Erzielung einer vollen Sehschärfe nicht hindert, wie unser erster Fall zeigt. 5. Bei beweglichen Splittern im Glaskörper ist der Hirschberg'sche Meridionalschnitt in der Aequatorialgegend am Platze. 6. Die Frage, ob Chloroform oder Cocaïn, lässt sich von vorn herein nicht entscheiden. Man soll erst cocaïnisiren, und wenn das nicht ausreicht, die Chloroformnarcose nachfolgen lassen.

---

[1] Sehr geeignet sind die weichen (französischen) farbigen Pastellstifte, zu beziehen durch Brugger, München, Theatinerstrasse.

Digitized by Google

2) Ueber einen Fall von Aethertod in Folge von Lungenödem, nebst Bemerkungen zur Narcosenstatistik, von Prof. Poppers und Gressau. (Deutsche Med. Wochenschr. 13. Sept. 1894.) Die Beobachtung eines Falles von Lungenödem nach einer Aethernarcose mit tödtlichem Ausgange 2 Stunden nach glücklich überstandener Operation, veranlasste den Verf., aus der Literatur 7 ähnliche Fälle zusammenzustellen, die unzweifelhaft ergeben, dass, wenn man solche Fälle von Spättod nach der Aethernarcose bei der Narcosenstatistik berücksichtigen würde, es mit dem Dogma von der Ungefährlichkeit des Aethers im Verhältniss zum Chloroform zu Ende ist. P. berechnet, dass das Verhältniss sogar bedeutend zu Ungunsten des Aethers verschoben werden würde. — Der während oder nach der Aethernarcose eintretende Tod an Lungenödem ist durch eine toxische Wirkung des Aethers bedingt und ist als echter Narkosentod aufzufassen. Beim Aether ist der Tod während der Narcose seltener als beim Chloroform; umgekehrt treten nachträglich, oft noch lange Zeit nach beendigter Narcose beim Aether üble Zufälle mit oder ohne tödtlichen Ausgang ungleich häufiger ein, als beim Chloroform.

Peltesohn.

3) Ueber die Gefahr der Hirnblutung bei der Narcose alter Leute, von Dr. Emil Senger in Crefeld. (Ebenda.) S. weist an der Hand eines mitgetheilten Falles auf eine nicht genügend beachtete Gefahr bei der Narcose alter Leute hin, nämlich die Berstung eines arteriosclerotischen Hirngefässes. Diese mittelbare Gefahr ist vielleicht häufiger die Ursache eines Narcosentodes geworden, als man gemeinhin annimmt. Wenn diese Gefahr schon beim Chloroform besteht, so ist sie beim Aether, wo die Pulsstärke durchschnittlich um den dreifachen Werth sich hebt, ungleich grösser. Deshalb soll man bei alten Leuten mit ausgesprochener Arteriosclerose unter keinen Umständen den Aether vor dem Chloroform den Vorzug einräumen. — Die 56jährige Patientin des Verf.'s erlitt während der Narcose einen typischen apoplectischen Anfall der ganz das Bild einer Asphyxie vortäuschte und erst nachher sich als eine rechtsseitige Hemiplegie herausstellte. Wäre der Tod eingetreten, so hätte man sicher eine Herzlähmung durch Chloroform angenommen. Peltesohn.

4) Hospital cases, by George A. Berry. (Edinb. Hosp. Rep. Vol. II.) B. beschreibt 2 Fälle von interstitieller Keratitis, welche mit Perforation der Hornhaut endigten. Sie betrafen 2 junge Frauen von 17 und 23 Jahren. In beiden Fällen waren ausgesprochene Symptome hereditärer Syphilis vorhanden und frühere Attacken von interstitieller Keratitis vorausgegangen. Der Verlauf und der Eintritt der Perforation waren beide Male ganz gleichartig, indem die interstitielle Infiltration nach der Hornhautmitte zu allmählich dichter und dichter wurde, bis an der späteren Durchbruchspalte sich ein eitergelber Erweichungsherd abgegrenzt hatte von etwa 4 mm Durchmesser. Es handelte sich ganz augenscheinlich um einen echten necrotischen Process. — Ausser einem mit voller Sehschärfe geheilten Fall von erst am 12. Tage vollzogener Magnetextraction aus dem Glaskörper, schildert Verf. ferner zwei ungewöhnliche Heilungen nach Schrotkugelverletzungen. In dem einen Falle hatte die Kugel die Retina durchsetzt und nur ein kleines Scotom im äusseren und unteren Quadranten hervorgerufen. Im anderen war unmittelbar nach der Verletzung heftiges Nasenbluten und Tags darauf das linke Auge nach vorn gedrängt. Am vierten Tage darauf war der Exophthalmus spurlos verschwunden, und trat nicht wieder ein, wie das erste Mal, wenn Pat. die Nase schneuzte. Vermuthlich war die Kugel in die Ethmoidalzellen eingedrungen und hatte eine Communication zwischen Nasen- und Augenhöhle geschaffen, genügend, um bei heftigem Nasenschneuzen

Digitized by Google

Luft in die Augenhöhle eindringen zu lassen. Des Weiteren erwähnt B. eines Falles von hysterischer Hypersecretion der Thränen und einer mit dem Tode endigenden Enucleation bei Glaskörpereiterung. Hier war 24 Stunden nach der Enucleation der Tod im Coma eingetreten. Die Autopsie ergab eine deutliche Perforation der vorderen Fläche des Felsenbeins und ausgesprochene septische Basalmeningitis mehr in den hinteren Partien in der Nähe des Kleinhirns, ein Beweis, dass die Vorgänge in der Augenhöhle an dem tödtlichen Ausgange unschuldig waren. — Der letzte der B.'schen Fälle betraf ein 3jähriges Kind mit einem Mischzellensarcom der Orbita, welches, nach dem mikroskopischen Befunde zu schliessen, seinen Ausgang von der hinteren Partie der Orbita rings um den Opticus genommen hatte. Es war ein äusserst gefässreiches Sarcom von gemischtem Typus, melanotischen Charakters, mit wenig Pigment, welches hämatogen entstanden zu sein schien. Das Kind gedieh nach der Exstirpation vortrefflich. Peltesohn.

5) Ueber Mikrophthalmus mit Cysten im oberen Lide, von Dr. Purtscher in Klagenfurt. (Internat. klin. Rundschau. 1894. Nr. 43.) Ein 2jähriger, sonst gesunder Knabe, bot folgenden, seit der Geburt bestehenden seltenen Befund des rechten Auges dar: das Oberlid ist durch eine in dasselbe eingelagerte, bläulich durchschimmernde, pflaumengrosse Cyste bedeutend vergrössert, vom Bulbus schwer abziehbar. Der sagittal abgeplattete Bulbus zeigt kaum $^2/_3$ der Grösse des linken normalen Bulbus; die Cornea ist abgeflacht, milchig getrübt und lässt nichts von einer etwa dahinter gelegenen Iris erkennen. Aus der Cornealmitte zieht ein weisslicher symblepharonartiger Strang direct nach oben und inserirt sich hier in der Cystenwand. Die Innenfläche des cystisch entarteten Lides befindet sich im Zustande trüber Röthung, eine Andeutung Meibom'scher Drüsen ist nicht vorhanden. Die Cyste wurde punktirt und dabei eine grössere Menge seröser Flüssigkeit entleert. $1^1/_2$ Jahr später bekam P. das Kind, welches sich mittlerweile sehr kräftig entwickelt hatte, wieder zu sehen; die rechten Lider werden nun leicht geschlossen gehalten und zeigen geringere Prominenz als über einen normalen Bulbus; beide Lidränder normal; Innenfläche des Oberlides von gleicher trüber Röthung wie früher, Knorpel anscheinend gut entwickelt. Vom Bulbus nur ein undeutlich abgegrenzter schlaffer Sack ohne Andeutung einer Cornea nachweisbar; der Bindegewebsstrang eben noch erkennbar; Cyste und Bulbus sind somit der totalen Atrophia verfallen. P. glaubt auch für den vorliegenden Fall ein enges genetisches Verhältniss der Cyste zu der Bulbusentwickelung annehmen zu müssen. Auch für diesen Fall würde die Annahme Kundrat's, dass entweder gar keine oder aber nur eine unvollständige Einstülpung des distalen Blattes der fötalen Augenblase stattgefunden habe, eine ausreichende Erklärung abgeben. Schenkl.

6) Die Entstehung des Greisenbogens der Hornhaut, von Dr. K. Gruber, Assistent der I. Wiener Augenklinik. (Wiener med. Wochenschrift. 1894. Nr. 47.) Im Alter werden die Circulationsverhältnisse ungünstiger, während die vitale Gewebsthätigkeit keine wesentliche Aenderung erfährt. Diejenigen Theile der Cornea, die sich durch vitale Gewebsthätigkeit ernähren, werden daher keine Störung erfahren; diejenigen aber, welche zum Theil durch mechanische Strömung ihr Nährmaterial beziehen, und zu diesen gehören die peripheren Partien, werden Ernährungsstörungen erleiden und der Degeneration, wie solche das Gerontoxon darstellt, verfallen. Die äusserste Hornhautperipherie, die wohl auch zum Theil durch mechanische Strömung ernährt wird, bleibt durchsichtig, weil die mechanische Strömung wegen der geringeren Entfernung vom Limbus weniger alterirt wird, und selbst bei gesunkenem Blutdrucke eine

Digitized by Google

hinreichende Stärke besitzt, um an dieser Stelle der Ernährung zu genügen. In den von dem Limbus entfernter gelegenen peripheren Partien wird die verringerte mechanische Strömung zur Ernährung des Gewebes nicht mehr ausreichen, die, nur eine sehr kurze Strecke in die Hornhaut hineinreichende mechanische Strömung, zieht sich nun noch mehr an die Peripherie zurück. Das Auftreten des Greisenbogens erklärt sich daher durch die, durch Altersveränderungen hervorgerufene Verminderung der Strömungsgrösse in der Hornhaut.

Schenkl.

7) Ueber den Einfluss der Macula lutea auf spectrale Farbengleichungen, von Ewald Hering. (Pflüg. Arch. Bd. 54. S. 277—312.) H. zeigt durch seine Untersuchungen: 1. Dass sehr viele spectrale Gleichungen zwischen verschieden zusammengesetzten weissen Lichtern, wenn sie, wie üblich, in zu grossem Felde gestellt werden, keine richtigen, sondern nur scheinbare Gleichungen sind, und zwar in Folge der ungleichen Pigmentirung der verschiedenen Zonen der Macula, wodurch Licht verschiedener Wellenlängen in verschiedenem Maass absorbirt wird. 2. Dass diese Gleichungen umso richtiger werden, je kleiner bis zu einer gewissen, durch anderweite Rücksichten gezogenen Grenze das Feld ist, auf dem sie hergestellt werden. 3. Dass, warum und nach welcher Regel die auf zu grossem Felde hergestellten Gleichungen zu Ungleichungen werden, wenn man die Intensität aller betheiligten Lichter in demselben Verhältnisse mindert oder steigert. 4. Dass dagegen diese Gleichungen, wenn sie auf zureichend kleinem Felde richtig hergestellt wurden, auf allen Intensitätsstufen als Gleichungen bestehen bleiben innerhalb der durch die üblichen Mischungsmethoden und Lichtquellen gezogenen Intensitätsgrenzen. — Ganz analoge Betrachtungen und Versuche lassen sich bezüglich farbiger Gleichungen anstellen. Die neuerdings wiederholt als ungiltig hingestellte Voraussetzung des Newton'schen Gesetzes der Farbenmischung, dass alle Farbengleichungen von Aenderungen der Lichtintensität unabhängig sind, sofern diese alle betheiligten Lichter im gleichen Verhältniss treffen, bleibt daher als richtig bestehen.

Schwarz.

8) Méthode pour mesurer objectivement l'aberration sphérique de l'oeil vivant, par M. C. J. A. Leroy. (Comptes rend. de l'acad. des sciences, 23. janv. 1893.) L. hatte früher eine Methode zur Messung der Aberration bei Mikroskopobjectiven beschrieben. Das Princip ist dasselbe, auf dem die skiaskopische Refractionsbestimmung beruht, deren Theorie L. begründet hat. Gerade wie bei den Objectiven giebt sich die Aberration bei der Skiaskopie durch doppelte Bewegungsrichtung des Lichtspiels in der Pupille kund, indem gleichsinnige und gegenläufige Bewegung gleichzeitig stattfinden. Die chromatische Aberration ist wegen der vorherrschenden Farbe des Lichtes nicht wahrnehmbar. Da die Versuchsbedingungen weniger genau sind als bei den Objectiven, und das Auge ein geometrisch viel unregelmässigeres Organ ist, sind die Erscheinungen hier viel weniger rein; oft ist das „Gegenlicht" (lumière inverse) nur an einer Erhellung der dem Lichteintritt entgegengesetzten Seite der Pupille kenntlich, so dass eine mehr oder minder dunkle Zwischenstelle auftritt, die gleichzeitig von beiden Seiten her zum Verschwinden gebracht wird. Die Grösse der Aberration wird in Dioptrien ausgedrückt durch den Unterschied der Brechkraft des stärksten und schwächsten Glases, bei dem die Erscheinung noch zu Stande kommt. Die Aberration der Gläser selbst kann im Allgemeinen vernachlässigt werden. Durch Astigmatismus kann eine sehr störende Doppelbewegung bewirkt werden (was auch dem Ref. und gewiss vielen Fachgenossen beim Skiaskopiren schon aufgefallen ist). Bei mittlerer Pupillenweite ist die

Digitized by Google

Aberration im Allgemeinen nicht merklich, während sie bei Atropinanwendung mehrere Dioptrien betragen kann. L. untersucht auf 0,5 m Abstand mit einem Convexspiegel von 0,25 m Brennweite, dessen Belag ein rundes Loch von 1 mm hat. Schwarz.

9) Ueber das Vorkommen von Pigment in der Conjunctiva der Malayer, von Dr. L. Steiner in Soerabaya. (Deutscher Abdruck aus Geneeskundig Tijdschr. voor Nederlandsch-Indië. XXXIII. 1.) Auf der Bindehaut von Individuen malayischer Rasse, sowie gemischter, kaukasisch-malayischer Abstammung, kommen sehr häufig Pigmentflecke vor, und zwar auf allen Theilen der Lid- und Augapfelbindehaut, oft mehrfach an einem Auge. Bald sind sie tiefschwarz, scharf umschrieben, rundlich, von der Grösse eines Stecknadelkopfs bis zu der einer Erbse, bald sind sie grösser, von unregelmässiger Form, gleichmässig braun und heben sich von der Umgebung weniger scharf ab. In einer dritten Reihe von Fällen sieht man in der leicht bräunlich oder normal gefärbten Schleimhaut eine feine Zeichnung von schwarzen Punkten und Strichen. Letztere Form sah S. ausschliesslich auf der Lidbindehaut, und zwar fast nur in Fällen mit deutlichen Anzeichen von vorhandener oder abgelaufener Entzündung, namentlich Trachom. Bei der mikroskopischen Untersuchung findet man das Pigment im Epithel und im subepithelialen Gewebe, theils in den Zellen, theils zwischen ihnen, bald in continuirlicher Lage, bald in durch normal gefärbtes Gewebe geschiedenen Inseln. Im Epithel selbst findet man das Pigment zum Theil in der Intercellularsubstanz, zum weitaus grössten Theil aber in den Epithelzellen selbst. Diese erleiden durch die Aufnahme von Pigment bemerkenswerthe Veränderungen an Grösse und Form. Sie sind meist bedeutend grösser als die übrigen Epithelzellen, sehr unregelmässig, annähernd sternförmig. Besonders auffallend sind zahlreiche, feine, lange, vielfach verästelte Fortsätze, die mit ähnlichen Fortsätzen der Nachbarzellen zierliche Netze bilden. Im subepithelialen Bindehautgewebe sieht man das Pigment in Schollen von plumper rundlicher Form und von sehr ungleicher Grösse. Meistens treten sie in mehr oder weniger dichten Nestern auf, seltener vereinzelt. Zwischen ihnen sieht man oft feine Pigmentkörnchen in der Intercellularsubstanz. Meist kommt der Farbstoff zugleich im Epithel und im subepithelialen Gewebe und zwar in weitaus grösster Menge in ersterem vor. Oft ist das Epithel allein betheiligt. — Die circumscripten tintenschwarzen Flecke der Bindehaut sind als Gegenstücke zu den Pigmentmälern aufzufassen, die auf der Haut der Malayen so überaus zahlreich vorkommen. Für die Richtigkeit dieser Auffassung sind die Fälle beweisend, wo ein Pigmentmal auf dem Lidrande reitet, also zum Theil der Lidhaut, zum Theil der Bindehaut angehört. — Die Pigmentflecke sind auf der trachomatösen Bindehaut viel häufiger als auf der normalen; die Annahme ist berechtigt, dass die Entzündung die directe Ursache des Auftretens der grossen Pigmentflecke ist. Dass gleichzeitige Einwirkung des Lichtes und der chronischen Entzündung zu starker Pigmententwickelung in der Bindehaut führen kann, beweist ein von S. beobachteter Fall von chronischer Conjunctivitis und Ectropium der beiden unteren Lider, das angeblich seit etwa einem Jahre bestand. Soweit die Schleimhaut ectropionirt war, zeigte sie eine braune Farbe, während die übrige Bindehaut blos geröthet war. Schwarz.

Um Einsendung von Separatabdrücken wird gebeten.

Verlag von Veit & Comp. in Leipzig. — Druck von Metzger & Wittig in Leipzig.

Digitized by Google

Centralblatt

für praktische

AUGENHEILKUNDE.

Herausgegeben von

Prof. Dr. J. Hirschberg in Berlin.

Unter ständiger Mitwirkung der Herren Dr. Ancke in München, Dr. Berger in Paris, Prof. Dr. Birnbacher in Graz, Dr. Brailey in London, Prof. Dr. H. Cohn in Breslau, Doc. Dr. Cl. du Bois-Reymond in Berlin, Dr. Dahrenstaedt in Herford, Doc. Dr. E. Emmert in Bern, Dr. Ginsberg in Berlin, Doc. Dr. Goldzieher in Budapest, Dr. Gordon Norrie in Kopenhagen, Prof. Dr. Horstmann in Berlin, Dr. Issigonis in Smyrna, Prof. H. Knapp in New York, Prof. Dr. Krückow in Moskau, Dr. Kuthe in Berlin, Dr. Landau in Coblenz, Prof. Dr. Magnus in Breslau, Surg. Capt. F. P. Maynard in Calcutta, Dr. Michaelsen in Görlitz, Dr. van Millingen in Constantinopel, Dr. Moll in Berlin, Doc. Dr. J. Munk in Berlin, Dr. Neuburger in Nürnberg, Dr. Peltesohn in Hamburg, Doc. Dr. Peschel in Turin, Dr. Purtscher in Klagenfurt, Dr. M. Reich in Charkow, Dr. Scheer in Oldenburg, Prof. Dr. Schenkl in Prag, Dr. Scheidemann in Berlin, Doc. Dr. Schwarz in Leipzig.

Monatlich ein Heft. Preis des Jahrganges 12 Mark. Zu beziehen durch alle Buchhandlungen des In- und Auslandes und die Postanstalten des Deutschen Reiches.

März. Neunzehnter Jahrgang. 1895.

John Whitaker Hulke

zu London geb. 1830, gest. Febr. 1895.

Inhalt: **Originalmittheilungen.** I. Der Reizzustand des Auges, drei durch Trigeminusreizung ausgelöste Reflexe. Von Dr. **Alfred Moll**, Assistenzarzt an Prof. Hirschberg's Augenklinik. — II. Ueber Schichtstar. Von **J. Hirschberg.**

Klinische Beobachtungen. I. Ueber sympathische Augenentzündung, von J. Hirschberg. — II. Eine bisher noch nicht beschriebene Vaccine-Erkrankung des Auges. Nebst allgemeinen Beiträgen, von Dr. Purtscher.

Neue Instrumente, Medicamente etc. I. Porzellan-Brett für Augenoperationsinstrumente, von J. Hirschberg. — II. Zwei Arten von Augenspiegel, von Dr. Ed. Zirm, Augenarzt in Olmütz.

Neue Bücher.

Gesellschaftsberichte. Pariser Ophthalmologische Gesellschaft.

Referate, Uebersetzungen, Auszüge. 1) Ueber subconjunctivale Kochsalzinjectionen und ihre therapeutische Wirkung bei destructiven Hornhautprocessen. Inaug.-Diss. von Arnold Harti, Arzt in Basel. — 2) Leitfaden für Begutachtung und Berechnung von Unfallsbeschädigungen der Augen, von Prof. Magnus. (Fortsetzung.)

Vermischtes. Nr. 1—3.

Bibliographie. Nr. 1.

Digitized by Google

I. Der Reizzustand des Auges, drei durch Trigeminusreizung ausgelöste Reflexe.

Von Dr. **Alfred Moll,**
Assistenzarzt an Prof. Hirschberg's Augenklinik.

Fast bei jeder stärkeren Entzündung der vorderen Bulbushälfte beobachten wir einige Zeichen, die unter dem Begriff „Reizzustand" zusammengefasst worden sind. Es sind dies, wie mein verehrter Lehrer, Herr Prof. Hirschberg, in seinen Vorlesungen auszuführen pflegt, Thränen, Lidkrampf und Pupillenzusammenziehung. Allen diesen drei Reflexen, denn als solche stellen sich die genannten Erscheinungen dar, ist der centripetale Theil des Reflexbogens gemeinsam. Stets ist es der I. Ast des N. trigeminus, der den Reiz zum Centralorgan leitet, wo dieser in die entsprechende centrifugal verlaufende Erregung umgesetzt wird.

Von diesem Standpunkt aus betrachtet, ergiebt sich sofort eine Beschränkung unseres Themas. Wir wollen ganz absehen von jenen Impulsen, die das Gehirn auf Reizung des Opticus aussendet, und die sich in ähnlicher Weise durch Lidschluss und Pupillenverengung manifestiren. Durch diese Beschränkung ist zugleich angedeutet, dass wir die zu beschreibenden Symptome in erster Linie bei Entzündungen der vorderen Bulbustheile erhalten werden, deren sensible Fasern dem Trigeminus angehören.

Nirgends im menschlichen Körper liegen die Reflexvorgänge so offen zu Tage, wie gerade im Auge; war es doch z. B. der Lidschlag, aus dem zum ersten Mal von Descartes der Begriff des Reflexes abgeleitet worden ist. Diesen Begriff selbstverständlich als bekannt voraussetzend, beginne ich mit der Betrachtung der genannten einzelnen Reflexe, und zwar an erster Stelle mit der Besprechung des reflectorischen Thränens.

Selbst an dem rein anatomischen Theil der Frage sind gerade in neuester Zeit Bedenken erhoben worden, die es wahrscheinlich machen, dass die Lehre von der Thränensecretion in Bezug auf die Innervation eine Umwandlung erfahren wird.

Der centripetale Theil der Reflexbahn ist, — wenn wir, wie oben festgesetzt, vom Opticus absehen, — der Trigeminus mit seinem sensiblen I. Aste. Wo das Centrum sich befindet, wollen wir zu bestimmen versuchen, wenn wir uns über den Verlauf der centrifugalen Erregung klar geworden sind. Und dazu bedarf es einer kleinen anatomischen Erörterung.

Ueberall in den gangbaren Büchern findet sich die Bemerkung, dass die Thränendrüse versorgt wird vom N. lacrymalis (I. Ast Nerv. V) und dem N. subcutaneus malae (II. Ast), denen sich sympathische Fasern zugesellen, mit anderen Worten, dass der Trigeminus der Secretionsnerv der Drüse ist. Diese Anschauungsweise findet eine Stütze in den Versuchen von Herzenstein (1), Wolferz (2) und Demschenko (3), die im Grossen

Digitized by Google

Ganzen zu gleichen Resultaten führten der Art, dass Reizung der peripheren Enden des Lacrymalis und Subcutaneus malae eine vermehrte Secretion im Gefolge hatte. In Bezug auf den Sympathicus konnten die Autoren zu keinem eindeutigen Resultate kommen.

Brücke (4) ist meines Wissens der erste, der gegen diese Lehre theoretische Bedenken erhob und folgende Ueberlegung anstellte. Die Secretionsnerven, die wir kennen, gehen mit motorischen Nerven aus dem Centralorgan heraus. Das passt mit unseren Vorstellungen, da ja diese Nerven, wie motorische, Impulse centrifugal leiten. Nun geht die ganze motorische Portion des Trigeminus mit dem III. Aste zur Schädelhöhle hinaus. Es können also keine Fasern, welche mit der motorischen Wurzel hervorgetreten sind, zur Thränendrüse gelangen. Folglich dürfte der Trigeminus an sich nicht als der Secretionsnerv der Thränendrüse anzusprechen sein.

Wahrscheinlich angeregt durch diese Ueberlegung, stellte Reich (5) in Brücke's Laboratorium eine Reihe von geistvoll erdachten und combinirten Versuchen an, deren Schlussresultat hier nur in aller Kürze wiedergegeben werden kann. Nach Reich hat die Reizung des peripheren Endes der „Trigeminus-Wurzel" keine Vermehrung der Thränensecretion im Gefolge, während das Reflexthränen bei Reizung des centralen Stumpfes unverändert weiter besteht, ein Beweis, dass die secretorischen Fasern nicht aus dem Trigeminus stammen können. Die Reizung des peripheren Endes eines durchschnittenen Lacrymalis bringt Thränenfluss hervor; dagegen ist reflectorische Absonderung nicht mehr zu erzielen. Es ist demnach erwiesen, dass der Lacrymalis secretorische Fasern führt, nur muss er sie aus einer anderen Quelle als dem Trigeminus entlehnen. Die Reizung des Halssympathicus ergiebt unsichere Resultate, doch hält Reich einen Einfluss dieser Nerven auf die Secretion für möglich. Nach Exstirpation des Ganglion cerv. supr. soll die Secretion bei Reizung des Halssympathicus unverändert fortbestehen, ein Vorgang, der allerdings schwer verständlich wäre. Jedenfalls fasst Brücke selbst das Endergebniss der Reich'schen Untersuchungen dahin zusammen, dass die Secretionsnerven der Thränendrüse aus dem verlängerten Marke stammen und auf sympathischen Bahnen in den Trigeminus gelangen, der sie dann in seinem I. Aste zur Drüse führt.

Die Frage nach der Innervation der Thränendrüse ruhte nun über 20 Jahre — Reich schrieb 1873 — bis in neuester Zeit Goldzieher (6) diesen Theil der Secretionslehre einer erneuten kritischen Betrachtung unterzog. Die Argumente, die er anführt, um auf theoretischem Wege zu dem Schlusse zu gelangen, dass der N. facialis der eigentliche Innervator der Thränendrüse ist, sind zu wichtig, als dass ich sie hier übergehen könnte. Zum Verständniss der folgenden Zeilen diene diese kleine Zeichnung. [Schematisch nach Gegenbaur (7).]

Digitized by Google

Wir ersehen aus derselben, dass zwei Möglichkeiten existiren, auf welche Facialisfasern in den Trigeminus gelangen können. Einmal steht der II. Ast des Trigeminus und folglich der Subcutaneus malae mit dem Gangl. sphenopalatinum in Verbindung und kann so motorische Fasern erhalten, die dem Ganglion durch den N. petros. superf. maj. aus dem Facialis zugehen. Und zweitens wäre es vom physiologischen Standpunkte aus nicht unmöglich, dass Chordafasern im III. Ast des Trigeminus zurück verliefen und sich vom Gangl. Gasseri aus dem I. oder II. Aste des Trigeminus beimischen. Diese rein anatomische Begründung erhält eine Stütze durch wichtige, scheinbar vergessene und erst von Goldzieher citirte Versuche von Vulpian und Journac (8), welch' letztere bei Gelegenheit von Speicheldrüsen-Versuchen bei Faradisation des Cavum tympani eine vermehrte Thränensecretion constatiren konnten. — Ferner führt Goldzieher eine Reihe von klinischen Beobachtungen an, die dafür

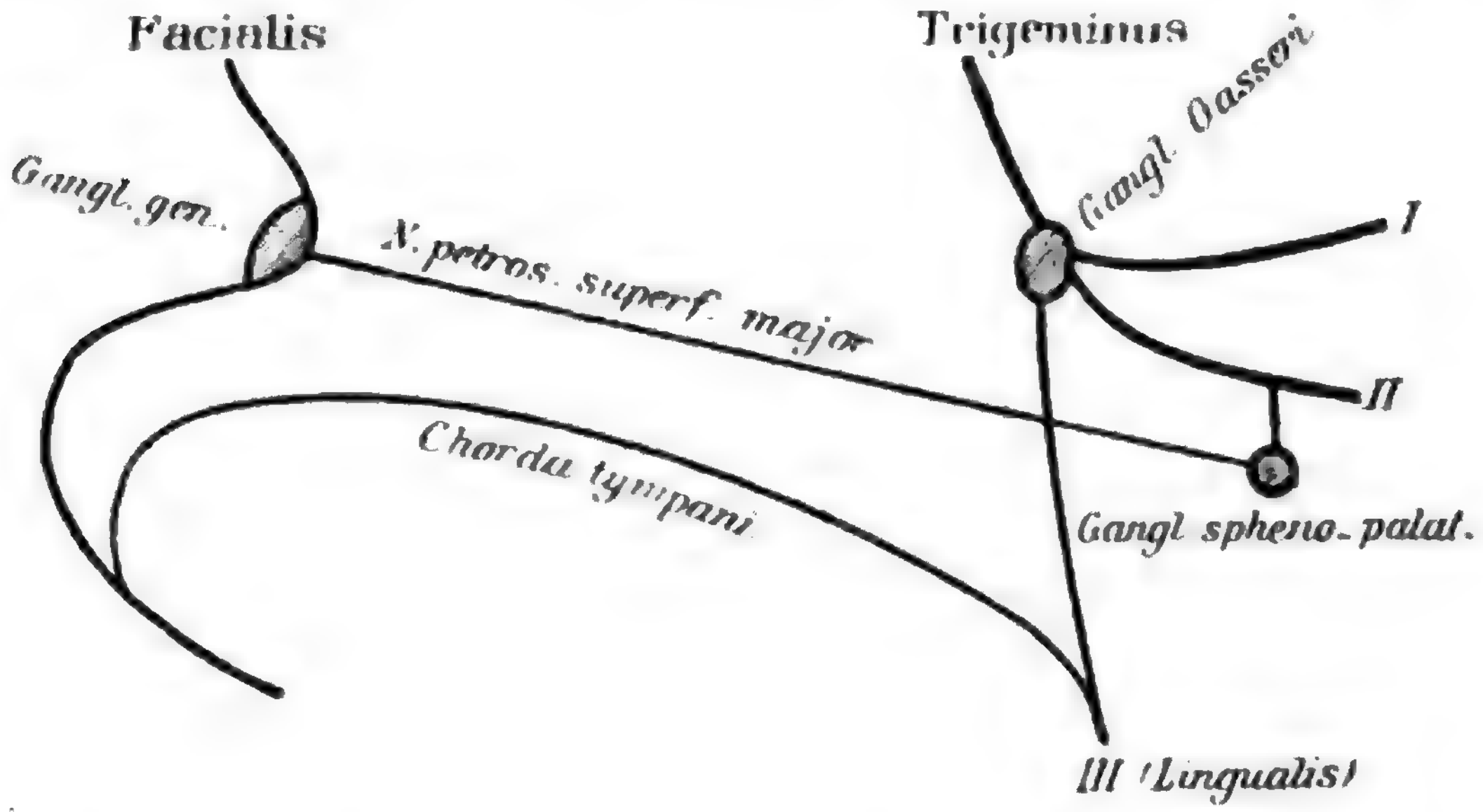

sprechen, dass der Facialis und nicht der Trigeminus der Innervator der Thränendrüse ist. So veröffentlichte Uthoff (9) Fälle von completer Facialislähmung mit einseitigem, d. h. nur auf der nicht gelähmten Seite auftretendem Weinen. — Schüssler (10) sah überreiche Thränenabsonderung bei Dehnung des Facialis, wobei er wahrscheinlich die Chorda zerrte. Krause (11) fand beiderseits gleiche Secretion nach Exstirpation des Gangl. Gasseri und eines Stückes des centralen Nerven-Stammes auf der einen Seite. Ja Jendrassik (12) erklärte jüngst einseitiges Weinen für ein bisher unbekanntes neues Symptom der completen Facialislähmung.

So steht die Frage nach der Innervation der Thränendrüse augenblicklich, und experimentell-physiologischen Untersuchungen muss es vorbehalten werden, sie endgiltig zu entscheiden. Ich selbst bin augenblicklich, angeregt durch die Mittheilungen von Goldzieher, mit einer hierauf bezüglichen Arbeit beschäftigt, deren Resultate später veröffentlicht werden sollen.

Digitized by Google

Natürlich hängt die Frage nach dem Centrum des Thränenreflexes davon ab, welchen Nerven man als den Innervator der Drüse ansieht. Genauere Untersuchungen über die Lage des Centrums fehlen noch. Nach ECKHARD (13), der auf dem Standpunkt steht, dass der beim Reflexthränen betheiligte centrifugale Nerv ebenfalls wie der centripetale dem Trigeminus angehört, ist dieser Nerv anatomisch und physiologisch bis zum verlängerten Mark und den allerobersten Theilen des Rückenmarkes zu verfolgen. In Folge dessen ist zu vermuthen, dass das Centrum nicht leicht über jene Stellen hinaus liegen könne. Ist jedoch der Facialis der centrifugale Theil des Reflexbogens, so liegt das Centrum nach EXNER (14) in der Nähe der Spitze des Calamus scriptorius, oder ragt wenigstens bis dorthin.

Wir kommen zum zweiten der zu besprechenden Reflexvorgänge, dem Blepharospasmus.

Der Begriff des Blepharospasmus ist ein sehr weiter, und die Formen, unter denen dieser auftritt, sind sehr verschieden. Gewöhnlich wird der Name reservirt für den tonisch auftretenden Krampf im Musc. orbicularis, wodurch eine länger dauernde Verengung der Lidspalte oder selbst dauernder Schluss derselben eintritt. (15) Nach der Art des Auftretens dieses Lidkrampfes unterscheidet man einen intermittirenden und einen continuirlichen Blepharospasmus. (16)

Der continuirliche Blepharospasmus, welcher speciell den Ophthalmologen interessirt, ist am häufigsten zu beobachten bei Phlyctänenbildung auf der Conj. bulbi oder auf der Cornea jugendlicher Individuen. Doch giebt dieser sog. Blepharospasmus scrofulosus nicht immer ein Maass ab für die Stärke der Entzündung; vielmehr beobachtet man oft gerade den stärksten Krampf bei sehr mässiger Phlyctänenbildung und eine Fortdauer desselben nach Abheilung der eigentlichen Affection.

Andererseits sind es Fremdkörper, welche, in den Conjunctivalsack oder in die Hornhaut gedrungen, heftigen Blepharospasmus erzeugen. Je schärfer und eckiger sie sind, desto heftiger ist der Krampf, und auch hier weicht dieser nicht immer nach Entfernung des fremden Körpers, sondern bleibt dann noch ausnahmsweise selbständig bestehen. In geringerem Grade kommt der Blepharospasmus auch zu Stande durch Entropium, Kalkconcremente in der Conj. palpebr., Narben und kleine Geschwülste auf derselben oder am Lidrande, und endlich auch bei den meisten mit Episcleritis verbundenen Augenentzündungen.

Endlich müssen wir noch einer Form des Lidkrampfes gedenken, deren Ursache ebenfalls in einer Affection des Auges selbst zu suchen ist, während wir die übrigen Arten des Blepharospasmus, die von anderweitigen, meist nervösen Leiden, abhängen oder auch idiopathisch entstehen und so mehr den Neurologen, als den Augenarzt interessiren, an dieser Stelle ignoriren wollen.

Digitized by Google

Diese sehr eigenthümliche Form von Blepharospasmus wurde von Donders (17) als sympathische Neurose angesehen. Nachdem das eine Auge, meistens in Folge einer Verletzung, an Iridocyclitis zu Grunde gegangen, entwickelt sich auf dem anderen, sonst ganz gesunden Auge, Blepharospasmus, welcher anhaltenden und völligen Verschluss der Lidspalte bedingt und nach der Enucleation des primär erkrankten Auges sofort verschwindet.

Diese bisher besprochenen Formen des Lidkrampfes sind sämmtlich als Reflexerscheinungen aufzufassen. Der centripetale Theil des Reflexbogens ist auch hier, wenn wir vom Blepharospasmus absehen, der bei einzelnen Affectionen der Retina und des Opticus auftreten kann, der I. Ast des Trigeminus, dessen conjunctivale und corneale Fasern den Reiz dem Centralorgan übermitteln, wo er auf den Facialis und so auf die den Musc. orbicularis versorgenden Fasern umgeschaltet wird. Das Centrum dieses Reflexkrampfes ist im Facialiskern des verlängerten Markes zu suchen, obschon hinleitende Verbindungen mit sensiblen Fasern des Trigeminus noch nicht aufgefunden sind (18).

Unter dieselbe Categorie von Erscheinungen dürfte auch der von Donders so genannte „sympathische“ Blepharospasmus als einfacher Reflex, von den Ciliarnerven ausgehend, gerechnet werden. Hierbei erklärt sich das Auftreten des Krampfes auf der dem Reiz gegenüberliegenden Seite aus dem Gesetze der Reflex-Symmetrie, indem bei stärkerem Reiz die gegenüberliegenden auf derselben Höhe des Centralorgans entspringenden Fasern mitafficirt werden.

Es dürfte hier, nach Besprechung der beiden Reflexe, denen sowohl der centripetale wie centrifugale Theil des Bogens im Grossen Ganzen gemeinsam ist, der geeignete Ort sein, mit einigen Worten jener Fälle zu gedenken, in denen sich eine Lähmung des einen oder des anderen Nerven (Facialis oder Trigeminus) findet.

Ein Versiegen der Thränen bei Facialislähmung auf der gelähmten Seite wurde zu wiederholten Malen beobachtet und von Jendrassik, wie wir oben nach Goldscheider's Citat bemerkten, als bisher unbekanntes Symptom der completen Facialislähmung aufgestellt. Andererseits wird bekanntlich gleichfalls, und schon seit langer Zeit als eines der Zeichen von Gesichtsnervenlähmung ständiges Thränenträufeln aufgezählt. Wie sind diese einander scheinbar widersprechenden Thatsachen zu erklären? Zu diesem Ende ist streng zu unterscheiden zwischen Reflexthränen, einer Leistung der Thränendrüse, und jener continuirlichen Absonderung, die das Auge selbst nach Exstirpation der Thränendrüse feucht erhält und nach Hyrtl (19) ihre Ursache in der eigenthümlichen Anordnung der Gefässe in der Conjunctiva hat, die lediglich unter dem Einfluss der Vasomotoren stehen. Die Transsudation aus den conjunctivalen Gefässen dauert

Digitized by Google

natürlich bei Facialislähmung ungestört fort und erscheint um so grösser, je weniger die gelieferte Flüssigkeit durch das gelähmte Oberlid den Thränenpunkten zu- und so aus dem Conjunctivalsack abgeführt werden kann. Auf diese Weise kommt es dann zum Thränenträufeln, das den Eindruck gesteigerter Secretion macht. Im Gegensatz hierzu dürfte es jedoch nicht gelingen, wirkliches Reflexthränen vom Trigeminus aus, oder Weinen durch psychische Affecte hervorzurufen.

Ganz ähnlich liegen die Verhältnisse bei Hemiatrophia facialis. Wenigstens theilt Samuel (20) einen Fall mit, in dem bei einer Microcephalin gänzliches Fehlen der Thränensecretion constatirt wurde, welch' letztere auch vollständig ausblieb, wiewohl Gesichtszüge und Geschrei deutlich die Tendenz zum Weinen verriethen.

War bisher von Störungen in der centrifugalen Bahn die Rede, so müssen wir jetzt noch der Empfindungslähmungen kurz gedenken, die natürlich auch eine Alteration des Reflexapparates im Gefolge haben.

Hier, z. B. in der viel discutirten Lehre von der Keratitis neuroparalytica, stossen wir jedoch auf dieselbe Schwierigkeit in Bezug auf die Beurtheilung der Thränensecretion. Selbst in den eingehender mitgetheilten Fällen findet sich selten eine genauere Angabe, wie es sich mit der eigentlichen Thränensecretion verhalten habe. Und vollends ist meines Wissens kein Fall mitgetheilt, in dem systematisch Reflexversuche angestellt worden sind. Wenn es gewöhnlich heisst, das betr. Auge ist trockener als das andere, so muss man sich vor dem naheliegenden Trugschlusse hüten, als seien die Thränen deshalb versiegt, weil der Trigeminus als supponirter Innervator der Thränendrüse gelähmt sei. Denn ist die oben angeführte Transsudation aus den Conjunctival-Capillaren schon an sich verhältnissmässig gering, so erscheint sie hier, wo bei der bestehenden Empfindungslähmung der Impuls zum reflectorischen Lidschlage fehlt und in Folge dessen die Cornea oberflächlich trocken und matt wird, noch bei weitem geringer.

Aehnlich wie bei Trigeminus-Lähmung liegen die Verhältnisse beim Glaucom. Auch hier wird durch Drucklähmung der Nerven in der Cornea der reflectorische Lidschlag seltener, und auch hier erscheint die Cornea häufig trockener. — Bezüglich der Unmöglichkeit des Entstehens von Blepharospasmus bei Facialis- oder Trigeminuslähmungen gelten natürlich im Allgemeinen dieselben Grundsätze.

Die letzte noch zu besprechende Reflexerscheinung, die Verengung der *Pupille* auf Reizung des Trigeminus, ist, wie die Bewegungen der Iris überhaupt, bekanntlich Gegenstand einer überaus grossen Literatur geworden. Dass hierbei die widersprechendsten Resultate zu Tage treten, ist nicht wunderbar, wenn man bedenkt, an welch' verschiedenen Thierspecies die verschiedenen Autoren gearbeitet haben.

Digitized by Google

Die Thatsache, dass bei tieferen Affectionen der Cornea, vollends bei Entzündungen der Iris selbst, die Pupille eng ist, steht ausser Zweifel. Wie dieses Verhalten jedoch zu erklären ist, kann zur Zeit mit Sicherheit noch nicht gesagt werden.

Im Allgemeinen werden zwei sich entgegenstehende Meinungen vertreten. Die eine geht dahin, dass sowohl der Oculomotorius wie der Trigeminus einen directen Einfluss auf die Pupillenbewegung hat; die andere, dass lediglich der Oculomotorius in unmittelbarer Beziehung zur Pupille steht.

So hängt nach Aubert (21) die Contraction der Pupille ab von der Reizung der Nn. oculomotorius und trigeminus. Die Function des ersten dieser beiden Nerven war schon lange erkannt und namentlich durch die Untersuchungen von Budge (22) und anderen sichergestellt. Als dann v. Graefe (23) einen Fall von Lähmung aller Aeste des Oculomotorius veröffentlichte, in dem die Pupille bei Lichteinfall und Accommodations-Veränderungen (im anderen Auge) vollkommen starr blieb und sich nur zusammenzog, sowie das gelähmte Auge durch den normal functionirenden Abducens in den äusseren Winkel hineinbewegt wurde, schloss man, dass beim Menschen der Oculomotorius nicht der einzige pupillenverengende Nerv sein könne.[1]

Auch bei manchen Thieren wurde ein zweiter Verengungsnerv nachgewiesen. So von Magendie (24), der beim Kaninchen nach Durchschneidung des Trigeminus im Schädel eine starke Contraction der Pupille beobachtete, die nach $^1/_2$ Stunde nachliess. Eine directe Reizung des Ram. ophthalm. Trig. unternahm Grünhagen (25) und bekam bei Hunden Verengung der Pupille. Dieser verengende Einfluss des Trigeminus soll nach demselben Forscher (26) trotz Atropineinträufelung im Gegensatz zur Oculomotoriuswirkung bestehen bleiben.

Aus diesen Versuchen schliesst nun Aubert, dass zweierlei Nerven anzunehmen sind, welche die Pupille zur Verengung bringen: In erster Linie Fasern des Oculomotorius, in zweiter Fasern des Trigeminus.

Ganz anders argumentirt Donders (27). Nach ihm nämlich können wir per exclusionem annehmen, dass der Trigeminus der Iris die Empfindung verleiht, denn weder der Oculomotorius[2] noch der Sympathicus besitzen sensible Fasern, durch welche die grosse Empfindlichkeit der Iris erklärt werden könnte. Ueberdies hört auch die Empfindung auf, sobald der Trigeminus durchschnitten wird. Nun ist durch Versuche (s. o.) nachgewiesen worden, dass Reizung sowohl des Stammes des Trigeminus, als auch des Ram. ophthalm. die Pupille zur Verengung bringt. Nach Donders

[1] Auf die richtige Deutung des Phänomens kommen wir unten zurück.

[2] Die in diesen Nerven verlaufenden sensiblen Fasern dienen wohl ohne Zweifel der Leitung des Muskelgefühls.

Digitized by Google

kennen wir aber keine andere Verengung der Pupille im unverletzten Auge, als jene, welche durch die Reflexwirkung des Lichts und durch die Accommodation hervorgerufen wird, und diese beiden Arten hören bei Lähmung des Oculomotorius völlig auf. Mit dieser Ansicht verträgt sich übrigens auch der oben citirte Fall von Graefe sehr wohl. Denn es ist ganz unzweifelhaft, dass sich die pupillenverengenden Fasern zuweilen in andere Nervenbahnen, z. B. in die des Abducens, verirren können, so dass bei vollständiger peripherer Lähmung des Oculomotorius Bewegungen der Pupille bestehen bleiben können.

Ein directer Einfluss des Trigeminus auf den Sphincter pupillae durch motorische Fasern ist also nach Donders sehr unwahrscheinlich. Vielmehr werden wir nach diesem Forscher zu der Annahme geführt, dass die Reizung des Trigeminus sowohl in seinem Stamm als in seinen Zweigen in der Weise auf das Ganglion ciliare wirkt, dass dadurch entweder eine Verstärkung der Wirkung des Oculomotorius oder eine Verminderung der Wirkung des Sympathicus hervorgebracht wird. Dieser Einfluss tritt nach Donders auch dann noch auf, wenn Sympathicus und Oculomotorius vorher durchschnitten wurden. Dies ist jedoch durchaus nicht befremdend, da doch das Ciliarganglion und das Nervensystem im Auge selbst nach den erwähnten Durchschneidungen andauernd normal bleiben.

Von diesem Gesichtspunkt aus kann man auch die oben erwähnte bei Durchschneidung des Trigeminusstammes beobachtete und sich nach $^1/_2$ Stunde verlierende Contraction der Pupille sehr wohl als eine reflectorische Erregung der Oculomotoriusfasern des Sphincter pupillae auffassen. Die hierbei supponirten, zum Ciliarganglion hinleitenden Fasern im Trigeminus brauchen in Wirklichkeit nicht zu bestehen, da wir wissen, dass bei Reizung eines Nerven die Aenderung seines electromotorischen Verhaltens nach beiden Seiten hin sich gleichmässig fortpflanzt. — Dass endlich ein Reflex ohne Mitwirkung des Centralorgans zu Stande kommen kann, in unserem Falle also bei gereizter Hornhaut, auf welcher die Trigeminusendigungen verbreitet sind, sich die Pupille durch Reflexaction im Ganglion ciliare selbst verengt, können wir aus Analogie schliessen, nachdem durch Bernard in Bezug auf die Speichelsecretion eine Reflexaction durch das Ganglion submaxillare nachgewiesen worden ist.

Aus den beiden eben mitgetheilten, sich entgegenstehenden Anschauungen über die Function des Trigeminus ersehen wir, dass dieses Gebiet der Physiologie noch der Aufklärung bedarf. Wenn wir die beschriebenen Versuche kritisch betrachten, so ergiebt sich zunächst, dass die Verengung der Pupille nach Durchschneidung des Trigeminus entweder auf einer reflectorischen Erregung der im N. oculomotorius für den Sphincter pupillae vorhandenen, oder auf verengenden Fasern beruhen kann, die im N. trigeminus selbst verlaufen. Nun hat Grünhagen (s. o.) die Verengung noch

Digitized by Google

bei atropinisirtem Auge, in welchem nachweisbar durch das Atropin der Sphincter gelähmt ist, eintreten sehen, so dass die reflectorische Erregung ausgeschlossen erscheint. Aber auch das Vorhandensein von direct verengenden Fasern wird sehr unverständlich, da ihre Enden doch im Sphincter zu suchen und ungelähmt wären, obgleich die Enden eines zweiten Nerven (N. oculomotorius) in demselben Muskel gelähmt sind. (28)

Einen vermittelnden Standpunkt glauben wir einnehmen zu können, wenn wir bedenken, dass dem Trigeminus vasomotorische Fasern für die Gefässe der Iris beigemischt sind. Denn von diesem Gesichtspunkte aus dürfte die wohl ungezwungene Ansicht auszusprechen sein, dass Reizung der sensiblen, centripetal verlaufenden Fasern des Trigeminus in einem noch näher zu bestimmenden Centrum sich umsetzt in die centrifugal sich fortpflanzende Erregung der Vasomotoren; mit anderen Worten, dass durch Gefässerweiterung eine Volumensvermehrung der Iris zu Stande käme, letztere sich auf diese Weise entfalte, und so eine Verengung der Pupille im Gefolge hätte. Mit dieser Auffassung stimmen sowohl die oben beschriebenen Versuche als auch die klinischen Erfahrungen (Verhalten der Pupille bei Iritis und Glaucom) überein.

Herrn Prof. Hirschberg sage ich für die Anregung zu diesem Aufsatz meinen ergebenen Dank.

Literatur-Angabe.

1) Herzenstein, Arch. f. Anat. u. Phys. 1867. p. 651.

2) Wolferz, Experimentelle Untersuchungen über die Innervation der Thränendrüse. Dissertation. Dorpat 1871.

3) Demtschenko, Arch. f. d. ges. Phys. VI. p. 191.

4) Brücke, Vorlesungen über Physiologie.

5) Reich, Arch. f. Ophthalmol. Bd. 19. 3. Heft.

6) Goldzieher, Arch. f. Augenheilk., Bd. 28, wo ein Theil der Literatur zu finden.

7) Gegenbaur, Lehrbuch der Anatomie des Menschen.

8) Vulpian u. Journac, Compt. rend. 1879. Bd. 89. p. 393.

9) Uthoff, Neurolog. Centralbl. 1885, Nr. 33; und D. med. W. 1886. Nr. 19.

10) Schüssler, B. kl. W. 1879. p. 684.

11) Krause, D. m. W. 1893. Nr. 14.

12) Jendrassik, citirt nach Goldzieher; bisher nur in ungar. Sprache erschienen.

13) Eckhard in Hermann's Handbuch der Physiologie.

14) Exner, Experiment. Untersuchungen der einfachsten psych. Processe.

15) Michel, in Graefe u. Saemisch IV.

16) R. Schirmer in Eulenburg's Real-Encyclop. Bd. III.

17) Zehender's kl. Monatsbl. 1863. p. 448.

18) Exner, l. c.

19) Hyrtl, Wiener med. Wochenschr. 1860. p. 701.

20) Samuel, Realencyclop. XVIII. p. 182.

Digitized by Google

21) Graefe u. Saemisch, Handb. II. p. 456.
22) Budge, Ueber die Bewegung der Iris.
23) Arch. f. O. III. p. 363.
24) Journal de Physiologie 1824. IV.
25) Zeitschrift für rat. Med. XXIX. 1867.
26) Pflüger's Arch. X. p. 172.
27) Donders, Anomalien der Refraction und Accommodation.
28) Steiner, Grundriss der Physiologie.

II. Ueber Schichtstar.

Von **J. Hirschberg.**[1]

Gegenüber dem Voll- oder Kern-Star des reiferen und höheren Lebensalters ist der Schicht-Star, welcher durch eine vorübergehende Erkrankung der fötalen Linse bedingt wird, die häufigste Form der Linsentrübung bei Kindern und jüngeren Menschen.

Uebrigens kann ein grosser, durchscheinender Schicht-Star, welcher zunächst wenig störte, im reiferen Alter[2] erheblich trüber werden und die Ausziehung erheischen: vier Mal kam (an drei Kranken) jenseits des 40. Lebensjahres die Ausziehung eines Schicht-Stares durch Hornhaut-Lappenschnitt bei mir vor, unter 200 aufeinander folgenden Kernstar-Ausziehungen (Sept. 1888 bis Nov. 1891); das sind zwei vom Hundert.

Nach einer fleissigen Zusammenstellung, die Herr Dr. Neuburger aus meinen Krankentagebüchern gemacht, kamen (von Anfang 1871 bis zum 1. Juli 1893) 168 Augen an 99 Kranken wegen Schicht-Star zur Operation.

Keines von diesen 168 Augen[3] ging durch die Operation verloren. (Wohl aber hatte ich Jan. 1891 ein 5jähriges Kind zu operiren, dem 4 Jahre zuvor anderweitig das bessere rechte Auge mit unglücklichem Erfolg operirt worden, so dass nur noch das schlechte, linke, schielende[4] zur Verfügung stand. Es wurde hier durch zweimalige Dis-

---

[1] Vgl. den 25jährigen Bericht über die Augenheilanstalt von J. Hirschberg. Berlin 1895.

[2] Vgl. C. Bl. f. A. 1893, S. 225.

[3] Oder der andren seit dieser Zusammenstellung wegen Schicht-Stars operirten.

[4] Wenn bei doppelseitigem Schicht-Star das eine Auge dauernd schielt, so pflegt dessen Sehkraft recht gering zu sein. Diese Thatsache muss der Wundarzt kennen und prognostisch wie praktisch verwerthen. Zum Beispiel war, bei guter Durchsichtigkeit beider Augen nach der Operation,

die Sehkraft des fixirenden Auges $1/3$, des schielenden $1/30$ bei einem 50jährigen,
„ „ „ „ „ $1/3$, „ „ $1/70$ (exc.) „ „ 16 „ ,
„ „ „ „ „ $1/2$, „ „ $1/30$ „ „ 11 „ .

Digitized by Google

cission ein freies Sehloch erzielt. October 1894 sah das jetzt 9jährige Kind mit + 4″ Finger auf 5′, konnte allein umhergehen, kleine Gegenstände aufheben und das Auge schon etwas mehr gerade halten.)

Von den 99 Schicht-Star-Kranken waren 63 männlich, 36 weiblich, ein starkes Missverhältniss[1] zu Ungunsten des männlichen Geschlechtes. 69 wurden auf beiden Augen operirt, 30 auf einem. Unter den letzteren Fällen war 2 Mal der Schicht-Star einseitig, in allen übrigen Fällen (97 von 99) war derselbe doppelseitig.

Unter den 99 Kranken standen im Alter

von	unter 1	Jahr	5,
„	1—4	Jahren	11,
„	5—9	„	31,
„	10—14	„	20,
„	15—19	„	11,
„	20—24	„	10,
„	30	„	1,
„	37	„	1,
„	46	„	1,
„	50	„	1,
„	52	„	1,
„	55	„	1.

Krankheit ist ein praktischer Begriff; die Kranken kommen zum Arzt, nicht weil sie Abweichungen vom Ideal darbieten, sondern weil sie Störungen verspüren: die Schicht-Star-Kranken, sowie die Aufgaben der Schule an sie herantreten, oder stärker werden (51 von 95 zwischen dem 5. und 14. Lebensjahr); mitunter etwas später, durch nachträgliche Sättigung der trüben Schicht (10 im Alter von 20—24 Jahren); nur selten im reiferen Alter (6 vom 30. bis 55. Lebensjahr). Ueberhaupt ist die verhältnissmässige Häufigkeit[2] der gesammten Star-Bildung in den 8 aufeinanderfolgenden Lebensdekaden, nach 1010 von mir in 20 Jahren operirten Star-Kranken, wie 1 : 0,5 : 0,75 : 1,75 : 6,5 : 16 : 22,5 : 12.

Hier erkennt man deutlich, dass der Einfluss des Schicht-Stares in den ersten 10 Jahren überwiegt, und dass vom 50. bis 80. Jahre die Häufigkeit des Alters-Stars zunehmend ansteigt.

Drei verschiedene Verfahren kommen, wie schon A. v. Graefe gelehrt hat, in Betracht bei dem Schicht-Star.

1. Nichtsthun. Das ist wichtiger, als man glaubt. Wenn ein Mensch mit Schicht-Star gut sieht, lasse man ihn unberührt. Schon manchem Schicht-Star-Kranken, der mich befragte, ob er dem Rath der

[1] Unter 200 aufeinander folgenden Operationen wegen Alters-Star betrafen 92 (46 %) Männer und 108 (54 %) Frauen.

[2] Vgl. med. Statistik (1874, S. 9) und Neuburger, C. Bl. f. A., Sept. 1893.

Digitized by Google

Operation folgen soll, habe ich abgerathen, wenn ich fand, dass er Sehkraft $^1/_3$ bis $^1/_2$ besass, d. h. soviel als wir nach gelungener Operation gewöhnlich erzielen. Natürlich gilt ein solcher Rath nicht für alle Zeit; nach 10 Jahren kann die Schicht trüber, eine Operation zweckmässig oder sogar nothwendig werden.

2. Die Pupillenbildung. Der Werth der optischen Pupillenbildung ist vor 20 bis 30 Jahren überschätzt worden.[1] Die Netzhautbilder, und also die Sehkraft, sind mittelmässig aus zwei Ursachen: erstlich, wegen der Lichtzerstreuung, die von der im Pupillengebiet befindlichen Trübung (hier dem Schicht-Star) ausgeht und einen Lichtnebel über die ganze Netzhaut ergiesst, so dass das umschriebene Bild von dem Hintergrunde nicht genügend sich abhebt; zweitens, weil der Randtheil der Linse noch unregelmässiger ist, als der der Hornhaut. Wenn man zwei Augen mit ungefähr gleicher Iridectomie, das eine mit, das andere ohne Crystall-Linse, im aufrechten Bilde untersucht; so wird man die Verzerrung des Netzhautbildes bei dem ersteren weit stärker finden. Nur bei vollständiger Pupillensperre leistet die optische Iridectomie wirklich eine sehr erhebliche Verbesserung der Sehkraft. Bei theilweiser Pupillensperre durch halbtrübe Flecke, seien dieselben in der Hornhaut, oder in der Linse, wird die Sehkraft durch optische Iridectomie nicht wesentlich verbessert, mitunter sogar verschlechtert.

A. v. Graefe rieth bei kleinem trüben Schicht-Star die künstliche Pupille zu bilden. Horner war wohl der erste, der später bei Schicht-Star der Kinder von der Iridectomie abrieth und grundsätzlich die Beseitigung der Linse durch Discission empfahl.

Natürlich soll man vor der Entscheidung die Sehkraft genau prüfen, erst bei gewöhnlichem Verhalten der Pupille, dann bei künstlich erweiterter Pupille, endlich noch dazu mit der Schlitzbrille. Aber die unbefangene Prüfung zeigt uns schon vorher oft genug, dass diese Augen durch eine selbst schmale Pupillenbildung nicht gewinnen werden.

Im Beginn meiner eignen Thätigkeit habe ich nach den Grundsätzen meines Lehrers A. v. Graefe öfters die Pupillenbildung gegen Schicht-Star verrichtet. Aber die fortgesetzte Prüfung hat auch mich belehrt, dass wirkliche Verbesserung der Sehkraft selten, eher eine gewisse Erleichterung der Arbeit, eine grössere Bequemlichkeit des Sehens erfolgt. Nur zwei Beispiele will ich anführen, wo doch die Pupillenbildung erheblichen Nutzen stiftete:

1. 14jähriges Mädchen mit mittelgrossem, ungewöhnlich trübem Schicht-Star, liest 27. V. 1885 Sn X mühsam in 6″, nach der Iridectomie Sn 2 in 6″ bequem.

---

[1] Zum Theil auch deshalb, weil der Arzt nach der Pupillenbildung den Sehnerv mit dem Augenspiegel besser sieht.

Digitized by Google

2. Ein 31 jähriger Schriftsetzer hatte auf ärztlichen Rath seit 5 Jahren wegen Schicht-Star regelmässig Atropin eingeträufelt; den weiteren Rath, so zu arbeiten, hatte er nicht ausführen können, weil es ihm einfach unmöglich war.

28. II. 1885: Rechts – 6″ Finger 5′; Sn $1^1/_2$ in $2^1/_2$″. L – 4″ Sn CC: 15′; Sn $1^1/_2$ in 3″. Die Spaltbrille bessert ein Wenig. Beiderseits, nach einander, schmale Iridectomie nasenwärts.

20. II. 1886 – 5″ R. Finger in 8′, L. Sn CC: 15′.

Aber jetzt hat er sich etablirt und arbeitet regelmässig als Schriftsetzer.

Dazu kommt noch ein Umstand, der uns von der Iridectomie abmahnt. Mit wenigen Ausnahmen, wie ich auch selber beobachtet, sind die Kinder mit Schicht-Star kurzsichtig. Der Grad der Kurzsichtigkeit lässt sich weder mit Gläsern, wegen der Schwachsichtigkeit, noch mit dem Augenspiegel, wegen der Trübung, ganz genau bestimmen. Aber diese Kurzsichtigkeit nimmt zu, auch wenn man Iridectomie gemacht hat, und erreicht die höchsten, lästigen Grade. Nicht allzuselten beobachtet man später Unregelmässigkeiten des Pigments in der Netzhautmitte und damit stärkere Sehstörungen; gelegentlich, 10 Jahre nach der Iridectomie, Netzhautablösung. Durch die Beseitigung der Linse sind die Kinder der Kurzsichtigkeit, der Anstrengung des Auges und den davon drohenden Gefahren enthoben.

Die meisten Lehrbücher, deutsche wie ausländische, jedoch nicht alle, überschätzen noch heute den Werth der Pupillenbildung gegen Schicht-Star.

3. Die Beseitigung der Crystall-Linse ist das Hauptverfahren, sowie die Trübung das Sehen wirklich stört. Bei Kindern liefert die Kapselspaltung ideale Erfolge. Niemals braucht man Iridectomie voraufzuschicken, auch wenn die Pupille, was ich öfters beobachtet, vor der Operation durch Atropin-Einträuflung nicht über 5 mm sich erweitert.

Allerdings ist Geduld erforderlich, da nur ausnahmsweise in einem Monat, selten in 2 Monaten die Auflösung vollendet ist. Meist sind 3 bis 6 Monate erforderlich. Die Menschenfreundlichkeit gebietet, da diese Augen vor der Operation doch nicht blind sind, durch die Operation aber für kürzere Zeit im Verlauf der Linsenquellung blind werden, das zweite Auge erst dann zu beginnen, wenn das erste schon einige Sehkraft wiedergewonnen hat.

Ausnahmsweise tritt durch Linsenquellung Drucksteigerung ein; dann muss durch Lanzenschnitt ein Theil der gequollenen Linsenmasse, soviel bequem austritt, entleert werden. Der Endausgang ist gute, ja selbst volle Sehkraft (wenn nicht ausnahmsweise die Netzhaut auf dem schielenden Auge zu schwach war), und normales Aussehen des Auges. Eine kleine

Digitized by Google

Schwierigkeit erwächst, den Kindern mit Star-Gläsern in der Volksschule das Lesen rasch beizubringen.

Sowie der Mensch alt und vernünftig genug ist, einige Tage ruhig zu liegen, d. h. vom 20. Jahre ab, vollführe ich die Ausziehung des Schicht-Stars mit Hornhautlappenschnitt und mit Erhaltung der runden Pupille. Die Zeiten sind vorbei, wo man Vereiterung des Auges ernstlich zu befürchten hatte. Bis zum 25. Jahre geht ja auch noch die Discission. Später aber nicht mehr. Gelegentlich sah ich Erblindung durch Drucksteigerung, bei Menschen, die im 27. oder 29. Jahr mittelst der Discission von Anderen operirt waren.

Auch der Lappenschnitt liefert einen idealen Erfolg, einen weit besseren als die sogenannte modificirte Linearextraction, nur muss man ihn bei Leuten von 30 Jahren und darüber ja nicht zu klein machen. Die Linse misst 8 × 3 mm und tritt aus dem Drittelbogenschnitt am oberen Hornhautrande bequem und ganz vollständig aus. Jede „reifende“ Vor-Operation ist überflüssig und eher nachtheilig, als vortheilhaft.

An den 168 Schicht-Star-Augen wurden die folgenden Operationen verrichtet:

114 Iridectomien,
50 Discissionen,
1 Iris- und Kapsel-Zerschneidung,[1]
8 Partialextractionen mit Lanzenschnitt,
9 Lappenschnitt-Extractionen, davon 8 mit runder Pupille.

Bezüglich der Seherfolge

sind 73 Augen nicht zu verwerthen, hauptsächlich wegen zu jugendlichen Alters der Kranken, einige wegen der Schiel-Schwachsichtigkeit.

Von 60 Iridectomien lieferten

5 $S = {}^1/_{20}$,
10 $S = {}^1/_{13}$,
10 $S = {}^1/_{7}$,
22 $S = {}^1/_{5}$,
13 $S \geqq {}^1/_{3}$.

Von 27 Discissionen lieferten

7 $S = {}^1/_{7}$,
3 $S = {}^1/_{5}$,
7 $S = {}^1/_{3}$,
6 $S \geqq {}^1/_{2}$.

(Bei der Discission tritt meist noch Nachbesserung ein!)

---

[1] Der Fall war in der Provinz mit Discission operirt und zeigte dicke Pupillensperre.

Von den 8[1] Lappenschnitten lieferten

3 S = $^1/_3$,
3 S = $^1/_2$,
2 S = $^3/_4$ bis 1.

Man sieht also deutlich, die Sehkraft ist erheblich besser nach der Discission, als nach der Iridectomie; am allerbesten nach der Lappenschnitt-Ausziehung, die allerdings für die seltnen Fälle des Schicht-Stars bei Erwachsenen aufbewahrt bleiben muss.

Klinische Beobachtungen.

I. Ueber sympathische Augenentzündung.

Von J. Hirschberg.

Der Umstand, dass eine Doctor-Schrift über die sympathische Augenentzündung mit zwei Fällen aus meinem Beobachtungskreis veröffentlicht wird, veranlasst mich, den einen der dort beschriebenen Fälle kurz hier mitzutheilen und ein Bild der sympathischen Augenhintergrundsveränderungen beizufügen. Giebt es denn ein Augengrundsbild der sympathischen Entzündung? Ganz gewiss. Sogar ein ganz eigenartiges. Es besteht in hellen Herden der Peripherie, die eine entfernte Aehnlichkeit mit den specifischen haben, und kommt ebenso auch dem ersterkrankten (verletzten) Auge zu. Berücksichtigen wir, dass die anatomische Untersuchung der frischen Erkrankung des verletzten Auges eine gewisse Aehnlichkeit mit der Tuberculose (Riesenzellen, Granulationsgewebe) darbietet; so werden wir vorläufig gut thun, als Ursache der sympathischen Augenentzündung das Eindringen eines Erregers von Granulationswucherung (Bacill) zu vermuthen, nicht aber Eiter-Erreger (Kokken), zumal die Entwicklungszeit der Krankheit von 3 bis 12 Wochen mit jener Vermuthung übereinstimmt. Bezüglich der Wege der Uebertragung wissen wir nur soviel, dass weder die Blutbahnen, noch die Ciliarnerven, noch die Sehnerven es sein können; vielleicht wird es gelingen, eine Lymphbahn zwischen den beiden Augäpfeln zu entdecken.

Am 1. Dec. 1893 gelangte ein 6jähriges Bauer-Mädchen zur Aufnahme. Am 16. X. 1893, also 6 Wochen zuvor, hatte das Kind beim Durchschneiden eines Bandes mit einem Brodmesser sein linkes Auge verletzt. Anfangs bestand Röthung und Schmerz, aber im Laufe von drei Wochen gingen diese Erscheinungen, unter kühlen Wasser-Umschlägen, ohne ärztliche Behandlung zurück. In der letzten Zeit wurde Thränen des andern Auges beobachtet, und deshalb das Kind gebracht. Auf dem linken Auge beginnt die Narbe der durchbohrenden Verletzung innen-unten im Lederhautsaum und reicht schräg etwa 4 mm weit in die Hornhaut hinein. Die Pupille ist mandelförmig, die Regenbogenhaut mit der Narbe verwachsen. Das Auge nur leicht geröthet, am unteren Ende der Narbe. Im Augengrund ist nichts Krankhaftes zu entdecken, zumal die Pupille dem Atropin nicht nachgiebt. Das Auge zählt Finger auf

[1] Der 9. betraf das Schielauge einer 50jährigen, welches trotz klarer Pupille natürlich nur mittelmässig sehen konnte.

Digitized by Google

Stubenbreite (15'). Ebenso auch das andre. Dieses thränt fast gar nicht, sieht äusserlich fast reizlos aus. Die Pupille erscheint rund, aber ein wenig nach oben verlagert; d. h. die untere Hälfte der Regenbogenhaut ist breiter, als die obere. In der Pupille sind einige bräunliche und auch hellere Punkte wahrzunehmen, so dass der Herr, welcher das Kind zuerst untersuchte, zuerst an Reste einer Pupillenhaut (membrana praepupillaris perseverans) dachte.[1] Aber die Lupe zeigt sofort Punkte in den tieferen Schichten der Hornhaut. Somit wird eine Regenbogenhautentzündung und, wegen der gesetzmässigen Zwischenzeit seit der Verletzung, eine sympathische angenommen.

Sonst ist das Kind völlig gesund; während der über Jahr und Tag fortgesetzten genauen Beobachtung ist ausser dem Augenleiden keinerlei andre Krankheitserscheinung bei ihm gefunden worden.

Sofort wird Atropin eingeträufelt. Auf dem rechten Auge wirkt es pünktlich; eine kleine Verwachsung der Regenbogenhaut nach unten wird sichtbar. Der Augengrund scheint normal, namentlich der Sehnerv.

In einer Beziehung ist der Fall ganz gewöhnlich: ein Bauerkind verletzt sich ein Auge, bleibt ohne ärztliche Behandlung, wird nach 6 Wochen gebracht, weil das zweite Auge mitleidet, dessen Erkrankung ja natürlich nicht erst in diesem Augenblick begonnen hat. In andrer Beziehung ist der Fall ganz ungewöhnlich: Die Verwundung des verletzten Auges ist scheinbar ganz unbedeutend. Die Sehkraft des verletzten Auges ist ebenso gut wie die des sympathisch erkrankten. An Entfernung des verletzten Auges kann gar nicht gedacht werden. In der That ist auch heute noch, nach 15 Monaten, das verletzte Auge das bessere, obwohl die Erkrankung, trotz unbedeutenden Anfangs, hartnäckig fortgeschritten ist. Es wurde beschlossen, das Kind im Dunkeln zu halten, Atropin so weit und so lange einzuträufeln, bis die Gefahr der Pupillensperre beseitigt, bezw. verringert erscheint, und auflösende Einreibungen von grauer Salbe anzuwenden. Bis heute, 15 Monate, ist das Kind in der Anstalt, zweimal ist es, wegen Heimweh, von den Eltern herausgenommen, aber beide Male nach kurzer Zeit, wegen Verschlimmerung, wiedergebracht worden.

16. Dec. 1893. Das Kind klagt nicht. (Darin besteht die Gefahr der tückischen Erkrankung, da die Kinder vom Lande meist zu spät gebracht werden.) Trotzdem sind die Augen nicht ganz reizlos. Rechts ist unter Atropin die Pupille maximal und ziemlich rund. Zahlreiche Punkte in der Hornhaut, Pigmentpunkte auf der Linse. Der Glaskörper scheint nicht ganz frei zu sein. Herderkrankungen im Augengrund, auf die nach früheren Erfahrungen besonders geachtet wurde, sind nicht nachweisbar, Sehnerv normal. Links besteht einige Röthung der Augapfelbindehaut. In der Nähe der Narbe zeigt die Hornhaut bei Lupenbetrachtung zahlreiche Punkte, aber doch weniger als rechts. Hinter der angewachsenen Narbe ist eine helle Wucherung im Glaskörper, wie ich solche in klassischen Fällen der Art wiederholt gesehen, trotz grösster Mühe nicht wahrnehmbar. Sehnerv und Augengrund anscheinend normal.

9. Feb. 1894 zählt jedes Auge für sich Finger auf 30'. Verschlechterung

[1] Einige Tage vorher hätte man ohne genaueste Lupen-Betrachtung vielleicht gar nichts gesehen, und wenn dann der verletzte Augapfel ausgeschält worden, eine Entstehung der sympathischen Entzündung nach der Ausschälung angenommen. Die übliche Schilderung der Entstehung sympathischer Augenentzündungen ist falsch. Vorläufer fehlen in der Regel. Der acute Beginn mit Schmerzen ist selten. Meist ist der Anfang fast unmerklich, die ersten Veränderungen sind vom blossen Auge nicht zu sehen.

Digitized by Google

der Sehkraft nicht anzunehmen. Da die Augen ziemlich reizlos geworden, Quecksilber in genügender Menge schon verabreicht war, die rechte Pupille maximal weit und rund, die linke wenigstens mittelweit und ohne Zacken war; so wurde das Kind mit Atropineinträuflung vorläufig in die Heimath entlassen, zumal das Kind sich ebenso nach den Eltern, wie die Eltern sich nach dem Kinde sehnten.

14. April 1894 wird sie wieder gebracht mit mässiger Reizung des rechten Auges, aber stärkeren Klagen: sie sieht angeblich Telegraphen-Stangen, wohl den Schatten länglicher Trübungen. S unverändert, bds. Finger auf 30′ (u. m.) Rechts ist die Augapfelbindehaut nur mässig geröthet, aber der Hintergrund doch etwas mehr verschleiert; Hornhautpunkte noch zahlreich; Pupille weit und rund, doch besteht eine regelmässige Kette von linienförmigen, kurzen Verwachsungsfäden; jeder einzelne der letzteren zieht speichenförmig zu einem Pigmentpunkt auf der Vorderkapsel, deren mittlerer Bezirk ausserdem noch kleine Pigmentauflagerungen zeigt. Jetzt, im 5. Monate der Beobachtung, sind die ersten Spuren von Herderkrankung im Augengrunde nachweisbar: es sind ganz kleine, rundliche, helle Fleckchen in der Peripherie, dicht neben Verzweigungen der Netzhautgefässe, auch hinter denselben. Die schon etwas stärkere Verschleierung des Hintergrundbildes spricht für Anwesenheit von Glaskörpertrübungen.

Links bestehen Punkte in der Hornhaut, eine mittelweite Pupille, mässige Verschleierung des Hintergrundes, in dem sehr bald einige Herde von der gleichen Art wie rechts entdeckt werden. Die Behandlung bestand wiederum in Lichtabschluss, Atropin-Einträuflung, Einreibung von grauer Salbe in die Haut des Körpers. Die Netzhautherde nahmen langsam an Zahl und Grösse zu, die rechte Pupille wurde allmählich enger. Am 22. Mai 1894 musste das Kind wieder wegen Heimweh entlassen werden, am 6. August 1894 wurde es wiedergebracht mit verringerter Sehkraft und ist seitdem in der Anstalt verblieben.

6. August 1894: Finger beiderseits auf 20—22′. Kein Schmerz, keine Röthung. Rechts geringe Hornhautpunktirung, links stärkere, so dass sie im unteren Viertel bei Lupenbetrachtung schon pflasterförmig erscheint. Beiderseits ist die Irisperipherie gewuchert. Rechts ist die Pupille nicht mehr vollständig erweitert, auch rautenförmig durch bindegewebige Verwachsung zwischen dem ganzen Rande und der Linsenkapsel. Die hellen Herde im Augengrunde sowohl zahlreicher, als auch grösser. Obschon das Kind nicht klagt, nimmt die tückische Krankheit zu auf beiden Augen. Die Einreibungscur hat so gut wie gar keinen Einfluss.

Es wird die vordere Verwachsung des linken Auges unter Chloroformbetäubung gelöst (13. Juli 1894) oder doch verringert; dann, im Monat August, Sublimat-Einspritzungen (1:5000; $^1/_3$ g) unter die Bindehaut beider Augen rechts zwei Mal, links drei Mal, mit den üblichen Zwischenzeiten, vorgenommen.

Sept. 1894: S bds. Finger auf 15′ (u. m.). Zarte Bindegewebszüge schieben sich von den Verwachsungen aus über die Vorderkapsel. Auch links ist in der Schläfenhälfte des Sehlochs zartes Bindegewebe entwickelt. Beide Augen sind reizlos.

Im Oct. 1894 tritt die bemerkenswerthe Thatsache mehr und mehr in den Vordergrund, dass das verletzte Auge besser ist, als das sympathisch erkrankte. Sowohl die Trübungen der lichtbrechenden Theile, als auch die Herde im Augengrund sind links geringer, als rechts.

Im Nov. 1894 ist das Hintergrundsbild des rechten Auges von Herrn Dr. Scheidemann gezeichnet worden.

Digitized by Google

Am 24. Decbr. 1894 klagte das Kind über Flimmern auf beiden Augen. S nicht schlechter, als zuvor: R. Finger 25', L. 30'. Sie kann eine Nähnadel einfädeln. Atropin wird jetzt fortgelassen, da die Spannung eher hoch schien. (Keine Spur von Bindehautreizung, nachdem ein Jahr lang, täglich mehrmals, eingeträufelt worden.)

3. März 1895. Beide Augen reizlos, Spannung normal. Beiderseits Hornhautpunkte nicht sichtbar. Beiderseits zartestes Bindegewebe in der Pupille. Beiderseits Iris wieder abgeflacht. Beiderseits Sehnerv sehr gut sichtbar. Beide zarte helle Herde in der Peripherie. S wie zuvor. Es scheint ein gewisser Stillstand in dem Process eingetreten zu sein; es steht zu hoffen, dass die sympathische Erblindung wird vermieden werden können.

II. Eine bisher noch nicht beschriebene Vaccine-Erkrankung des Auges.

Nebst allgemeinen Beiträgen. Von Dr. Purtscher.

Am 9. Juni 1894 Nachmittags kam Frau G., 33 Jahre alt, soeben aus Wien zugereist, in meine Sprechstunde.

Sie gab an, ihr rechtes Auge habe sich vor zwei Tagen entzündet, sie habe aber desshalb ihre schon festgesetzte Reise behufs Sommerfrische in Kärnten nicht verschieben wollen; der Zustand habe sich aber während der Fahrt rapid verschlimmert; sie verspüre zeitweilig starkes Stechen im Auge und ihr Allgemeinbefinden habe sehr gelitten.

Status präsens: Etwas anämische zarte Frau, kämpft fortwährend mit Ohnmachtsanwandlungen. Nach Entfernung der Binde fällt sofort auf die mächtige

Schwellung der rechtsseitigen Lider, insbesondere des oberen (bei nur mässiger Röthung — wohl wegen der Anämie), ferner eine nicht unerhebliche bis in die Nackengegend sich erstreckende Schwellung der rechten Gesichtshälfte; besonders afficirt war die Gegend der stark vergrösserten auf Druck sehr empfindlichen Präauriculardrüse. Auch das rechte Oberlid war etwas druckempfindlich. Die Wimpern desselben waren durch spärliches Secret an die Gesichtshaut angeklebt; activ konnte das Auge nicht geöffnet werden, wohl aber passiv. Die Lidränder zeigten vollkommen normales Aussehen. Die Innenfläche des Unterlides mässig geröthet und aufgelockert, die Bindehaut des Augapfels im unteren Abschnitte etwas chemotisch.

Schwer gelang die Auswärtswendung des Oberlides. Die Bindehaut des Knorpels war mässig geröthet, aber stark aufgelockert, doch ohne eigentliche Papillen oder Granula aufzuweisen; von einem Belage keine Spur. Dagegen fand man mächtige Veränderungen des Uebergangstheiles. Derselbe präsentirte sich als ein colossaler chemotischer Wulst von relativ blassem, sulzigem Aussehen und uneben welliger Oberfläche; an vielen Stellen fehlte auch das Epithel. Ein ganz besonders merkwürdiges Gepräge erhielt der Wulst durch die Einlagerung massenhafter ziemlich intensiv weisslicher, verschwommen begrenzter, mindestens hanfkorngrosser Herde in verschiedenen Tiefen, deren Aussehen lebhaft an nicht ganz durchgekochte Sagokörner erinnerte; ein eigentliches Geschwür der Bindehautoberfläche aber war nirgends zu finden. Dagegen fanden sich da und dort im chemotischen Wulst kleine Ekchymosen (vielleicht beim Umklappen erzeugt). Die unteren und mittleren Hornhautbezirke waren normal; die obersten wurden von der Chemosis überlagert.

Das Bild war mir ein ganz neues, fast räthselhaftes. Es lag eine binnen zwei Tagen fertig ausgebildete intensive Ophthalmie vor ohne nennenswerthes Secret, anderseits mit starker Schwellung der Präauriculardrüse, sowie der betreffenden Gesichtshälfte, verbunden mit sehr erheblicher Alteration des Allgemeinbefindens.

An Trachom und Blennorrhoe war nicht zu denken, ebensowenig an Croup oder Diphtherie, da die gewichtigsten Merkmale fehlten, dafür andere hervorstechende unerklärt blieben. Selbstredend konnte in Anbetracht der fehlenden Ulceration auch nicht an ein Ulcus specificum gedacht werden.

In lebhafter Erinnerung an zwei Fälle von Vaccine-Blepharitis meiner Praxis, wo gleichfalls eminente Schwellung der Präauriculardrüse vorgelegen, forschte ich in dieser Richtung und zwar mit positivem Resultat.

Patientin gab an, dass ihr kleiner Knabe vor etwa 13 Tagen geimpft worden sei und zwar mit ungewöhnlich intensivem Erfolge. Pat. hatte sich viel mit Reinhaltung der Pusteln beschäftigt und erklärt als sehr möglich, dass sie etwas davon in ihr Auge gewischt haben könnte. Ich glaube, dass für diese Annahme auch die Rechtsseitigkeit als Stütze herangezogen werden könnte.

Die Prognose wurde unter obiger Voraussetzung günstig gestellt.

Therapie: Auswaschung mit Sublimat 1 : 3000 und tagsüber Umschläge mit derselben Lösung, ferner täglich einmal Atropin. Einreibung der geschwollenen Drüse mit grauer Salbe.

Der weitere Verlauf gestaltete sich nach wenigen Tagen besser; in den zunächst folgenden bestand noch zeitweiliges Frösteln, verminderte Esslust, dann aber besserte sich das Allgemeinbefinden auffällig. Erst mit diesem Zeitpunkte begann eine erheblichere Rückbildung der Schwellung und Infiltrationen des oberen Fornix, so dass der obere Hornhautrand sichtbar wurde. — Es zeigte sich an demselben jetzt ein seichter Geschwürshalbmond, nur leicht belegt, ferner

Digitized by Google

centralwärts geringfügige oberflächliche diffuse Trübung. Noch später zogen vereinzelte Gefässe von obenherein bis gegen das Centrum. Eine stärkere Secretion war in keinem Stadium nachweisbar.

Nach vielleicht vier Wochen war von den Herden keine Spur mehr zu sehen. Der obere Fornix noch trüb geröthet; ebenso die Bindehaut des Oberlides, welch letzteres noch merklich herabhing. Auch der Cornealprocess war noch bei weitem nicht abgeschlossen. Pat. war mit ihrem Zustand schon ganz zufrieden und wurde mit gelber Salbe in ihren Sommeraufenthalt entlassen.

Der Fall scheint mir unter allen Umständen recht merkwürdig. Ich glaube als nahezu absolut sicher annehmen zu dürfen, dass es sich thatsächlich um eine Vaccine-Ophthalmie gehandelt habe. Ausser den oben angeführten Momenten spricht für diese Auffassung die relativ vollständige Restitution, welche ja auch von den Autoren über Vaccine-Blepharitis resp. Ophthalmie im Allgemeinen hervorgehoben wird.

Auffallend muss uns nur erscheinen, dass sowohl die Lidränder — der Lieblingssitz der in Frage kommenden Eruptionen —, als auch die äussere Haut vollkommen normal waren und blieben; ferner, dass in keinem Stadium ein Belag der Bindehaut nachzuweisen war; endlich, dass eine profusere Secretion auch in den späteren Phasen gänzlich vermisst wurde.

Es würde daher die Frage entstehen, ob vielleicht durch grössere Verdünnung des Impfvirus — etwa durch erfolgtes oberflächliches Waschen der Hände oder dergleichen — die veränderte Erscheinungsweise des Processes am Auge erklärt werden könnte. Die Localisirung auf die obere Uebergangsfalte und das herdweise doch massenhafte Auftreten der Infiltrationen liessen an eine Ansammlung des Giftes in den bekannten Bindehautbuchten des Oberlides denken. Es soll aber in keiner Weise präjudicirt werden.

Der beobachtete Cornealprocess kann wohl nicht mit dem von O. Schirmer beobachteten eigenthümlichen Bilde zusammengeworfen werden, da er von diesem grundverschieden war. Es handelt sich wohl nur um eine ähnliche — nur schwächere — randständige Hornhautulceration, wie wir sie in viel intensiverer Weise bei acuter Blennorrhoe finden.

Meine andern beiden Vaccine-Ophthalmien, beziehungsweise Blepharitisfälle betrafen eine blühende Frau von 19 Jahren und einen Knaben von 3—4 Jahren.

Dieselben sollen — als sich mit den im Allgemeinen beobachteten Typen deckend — nur kurz skizzirt werden; sie seien hauptsächlich aus statistischem Interesse angeführt.

Das Bild des ersteren Falles deckt sich bis in alle Einzelheiten mit dem unlängst von Cohen[1] veröffentlichten Falle I. aus der Fuchs'schen Klinik. Ein mächtiges Geschwür nahm den rechten äusseren Lidwinkel ein. Die Erscheinungen waren höchst stürmische, scheinbar gefahrdrohende. Auch die Lider des linken Auges konnten wegen mächtigen Oedems nicht activ geöffnet werden; die rechte Präauriculardrüse war intensiv afficirt, das Allgemeinbefinden derart gestört, dass Pat. einige Tage zu Bette verbringen musste.

Der andere Fall zeigte das erste Impfgeschwür an der Grenze des inneren und mittleren Drittels des Intermarginaltheiles des linken Oberlides. Sehr bald kam, wie auch sonst so häufig beobachtet ein zweites Impfgeschwür an der *correspondirenden* Stelle des Unterlides zu Stande. Das Kind trug selbst noch *Impfpusteln*.

---

[1] Ueber Vaccine-Blepharitis. Wiener klin. Wochenschrift. 1894. Decbr. Nr. 52.

Digitized by Google

Auch hier stürmische Erscheinungen. In beiden Fällen Restitutio ad integrum.

Vielleicht würde die Durchsicht sämmtlicher Fälle von Vaccine-Ophthalmie das rechte Auge bevorzugt erscheinen lassen, mindestens bei Erwachsenen, die nur ausnahmsweise Linkshänder sind. Dagegen würden wir bei Kindern annähernd gleiche Häufigkeit auf beiden Seiten erwarten dürfen. Selbstredend sei dies nur beiläufig bemerkt, da auch im Falle, dass sich obige Vermuthung bewahrheiten sollte, diesem Verhalten keinerlei wesentliche Bedeutung für das Auge an sich zukäme.

Neue Instrumente, Medicamente etc.

I. Porzellan-Brett für Augenoperationsinstrumente.

Von J. Hirschberg.

Mein Porzellan-Brett für Augenoperations-Instrumente ist von Dr. H. Rohrbeck (Firma J. F. Luhme & Co., Berlin NW. Karlstr. 24) nach meinen Angaben in einer neuen, sehr handlichen und billigen Form[1] hergestellt worden: Länge 155 mm, Breite 130 mm, äussere Höhe 26, innere 16 mm; zwei feste Stege

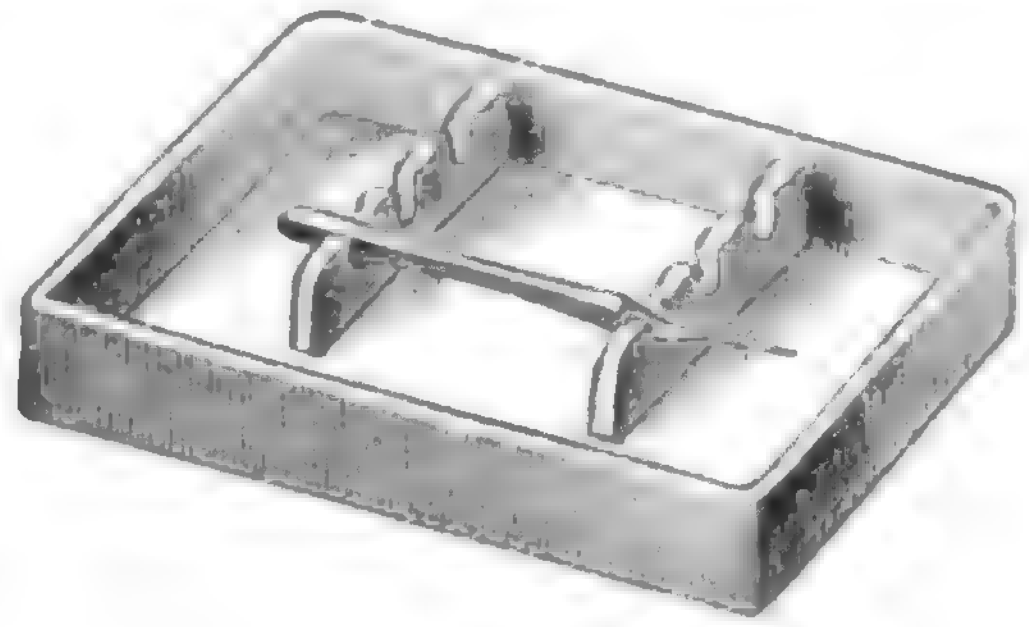

für vier schneidende Instrumente; Rauminhalt nur $^1/_4$ Liter. Sehr brauchbar für Star-Operation u. dgl., sei es, dass man die gekochten Instrumente trocken hineinlegen oder den Hohlraum mit steriler Flüssigkeit anfüllen will. Ebenso brauchbar für die kleinen Eingriffe κατ' ἰητρεῖον, d. h. in der Poliklinik und im Sprechzimmer.

II. Zwei Arten von Augenspiegel

verwende ich bereits seit mehreren Jahren, deren den betreffenden Zwecken angepasste handliche Construction ich empfehlen möchte.

Das Refractionsophthalmoskop soll einer möglichst raschen und genauen Refractionsbestimmung dienen. Zwischen zwei 48 mm breiten, deckenden Blechstücken befinden sich zwei runde Scheiben, von welchen jede 13, 8 mm im Durchmesser betragende Löcher zur Aufnahme der Linsen enthält. Auf der einen Rundscheibe sind eingetragen: 0, $-0{,}5$, -1, $-1{,}5$, -2, -3, -4, -5, -6, -8, -10, -12, -20 Dioptrien; auf der andern: 0, $+0{,}5$, $+1$, $+1{,}5$, $+2$, $+3$, $+4$, $+5$, $+6$, $+8$, $+10$, $+12$, $+16$. Die eine der

[1] 4 Mk. 25 Pfg.

Digitized by Google

Fig. 1.

Fig. 2.

Digitized by Google

Scheiben ist am Rande gezähnt und lässt bei Drehung nach einander die letzt angeführten Linsen (Convex in rother Schrift) passiren, die andere Scheibe wird durch eine unterhalb befindliche kleine gezähnte Scheibe dirigirt und lässt nach einander die Concavlinsen erscheinen (deren Nummern in einem über dem andern gelegenen Fenster in weisser Schrift). Ein Blick auf die Vorderseite des Spiegels zeigt die Stellung der beiden Scheiben d. h. in den beiden Fenstern die Nummer der vor der Oeffnung des Spiegels befindlichen Linse. Vor der Anwendung des Spiegels müssen Beide auf 0 gestellt sein. Je nachdem es sich bei der mit beiderseits 0 begonnenen Untersuchung um Myopie oder Hypermetropie handelt, werden durch Drehung der einen der Scheiben, während die andere fixirt bleibt, die Concav- oder Convexlinsen in aufsteigender Reihe vorübergeführt, ohne dass es nöthig ist, den Spiegel vom Auge zu entfernen. Dadurch wird eine rasche und sichere Refractionsbestimmung ermöglicht. Die erwähnten Linsen reichen für den practischen Gebrauch vollkommen aus. Zwischenstufen lassen sich durch Combination beider Scheiben in dem einen oder andern Falle beliebig erzeugen. Doch lehrt mich ein langer Gebrauch, dass dies sehr selten nothwendig ist. In der raschen Vorüberführung der Linsen ohne Combination sehe ich den Vorzug dieses Ophthalmoskops. Durch eine Feder wird jede Scheibe zwischen jeder Einstellung leicht festgehalten. An der Rückseite des Ophthalmoskops befindet sich der um eine verticale Achse drehbare concave Beleuchtungsspiegel, welcher sich durch einen statt seiner rasch einsetzbaren Planspiegel vertauschen lässt. Das Instrument ist leicht ausgeführt.

Fig. 3.

Das zweite Ophthalmoskop ist für Spiegelcurszwecke und auch für den practischen Arzt, der keine genauen Refractionsbestimmungen macht, vollkommen ausreichend. Es enthält an der Vorderseite des den Beleuchtungsspiegel (sein Diameter = 30 mm) rückwärts tragenden 37 mm breiten mit dem Griffe versehenen Blechstückes eine excentrisch fixirte, am Rande gezähnte drehbare Scheibe mit 7 runden, 8 mm im Durchmesser betragenden Oeffnungen, welche: 0, -1, -2, -4, -8, $+2$, $+4$ Dioptrien enthalten, die abwechselnd vor die Oeffnung des Spiegels eingestellt werden können. Dies genügt zur ophthalmoskopischen Untersuchung auch ametropischer Patienten auch durch Untersucher, welche ihre Accommodation nicht erschlaffen können.

Auch für ametropische Untersucher sind beide Augenspiegel in gleich einfacher Weise verwendbar.

Die beigegebenen in natürlicher Grösse gezeichneten Abbildungen sollen die kurze Beschreibung ergänzen. Fig. 1 zeigt die vordere, bei der Verwendung

Digitized by Google

dem Auge des Untersuchers zugewendete Seite des Refractionsophthalmoskops. Sollen die Concavlinsen in aufsteigender Reihe hinter der runden Oeffnung erscheinen, so spielt der Zeigefinger des Untersuchers an der unteren stärkeren Krümmung, die Dioptrienzeiger erscheinen im oberen Fenster, die zweite Scheibe bleibt in Ruhe; sollen die Convexlinsen eingestellt werden, so erfolgt die Drehung an der seitlichen schwächeren Krümmung, die Ziffern erscheinen im unteren Fenster, während das obere zeigt. Fig. 2 gibt die Rückseite, welche dem zu untersuchenden Auge zugewendet ist, Fig. 3 die Vorderseite des kleinen Augenspiegels. Die Instrumente werden in sehr solider Ausführung von dem Optiker Alois Schwarz, Wien IX, Spitalgasse 1, hergestellt.[1] Wenn die grössere Breite des ersteren Spiegels vielleicht Manchem als ein Uebelstand erscheinen könnte, so wird dies durch die sonstige bequeme, einfache und rasche Handhabung der Instrumente mehr als ausgeglichen.

Dr. Eduard Zirm, Augenarzt in Olmütz.

Unser Büchertisch.

Neue Bücher.

1. 25jähr. Bericht über die Augenheilanstalt von Dr. J. Hirschberg, a. o. Prof. an der Univ. Berlin. Berlin 1895. 116 Seiten.

2. Augenärztliche Unterrichtstafeln für den akademischen und Selbst-Unterricht. Herausgegeben von Prof. Dr. H. Magnus. Heft VII. Die wichtigsten Geschwülste des Auges, von Dr. A. Vossius, o. ö. Prof. der Augenheikunde und Dir. der Univ.-Augenkl. in Giessen. 14 Tafeln mit Text. Breslau 1895. J. U. Kern's Verlag.

3. Ungarische Beiträge zur Augenheilkunde. Unter Mitwirkung von Fachgenossen herausgegeben von Prof. Wilhelm Schulek, Dir. der Augenklinik an der Univ. in Budapest. I. Bd. Mit 45 Abbildungen. Leipzig und Wien, Fr. Deutike. 1895. 277 S. Sehr dankenswerth, dass das Werk in deutscher Sprache erschienen ist.

4. Klinische Augenheilkunde. Ein kurzes Lehrbuch für Studirende und Aerzte. Erster Theil: Erkrankungen des Sehorgans und deren Behandlung. Von Dr. Cl. du Bois-Reymond, Privatdocent an der Univ. Berlin. Mit 14 Abbildungen im Text. Leipzig, J. A. Barth. 1895. 191 S. in kl. 8°. (Gut geschrieben.)

Gesellschaftsberichte.

Pariser Ophthalmologische Gesellschaft.

Beitrag zur Lehre von der Conjunctivitis membranacea.

Da die Pathogenese der Conjunctivitis membranacea, trotz der letzten Eroberungen der Bacteriologie, noch viel Unklares darbietet, so möchten wir glauben, dass es nicht ganz unnütz wäre, einige persönlich genau beobachtete, klinische Fälle aus diesem Bereiche vorzuführen.

[1] Das grössere zu dem Preise von 25 fl., das kleinere zu 6 fl.

Digitized by Google

Es sei im Voraus bemerkt, dass in den vorliegenden Fällen, aus verschiedenen Gründen, keine bacteriologische Untersuchung stattgefunden hat.

Uebrigens hatte sich M. Valude durch Mangel an bacteriologischen Daten nicht abschrecken lassen, auf Grund vereinzelter klinischer Beobachtungen die klassische Theilung der Conjunctivitis membranacea in crupöse und diphtherische umzuändern.

Er unterscheidet nämlich 4 Formen von Conjunctivitis membranacea: 1. Conjunctivis cruposa benigna; 2. Conjunctivitis cruposa chronica; 3. Conjunctivitis membranacea acutissima (diese letzte Form wurde auf Grund einer einzigen Beobachtung aufgestellt) und endlich 4. Conjunctivitis interstitialis von Graefe.

Diese neue Classification wurde zuerst vom Autor in der Semaine Médicale (cf. Sem. Médic. 1894, p. 20 und ff.) angekündigt. Dann machte Verf. dieselbe zum Gegenstande einer Mittheilung an die Pariser Ophthalmologische Gesellschaft (cf. Bulletins de la Soc. d'Ophtalm. de Paris 1894, p. 8 ff., Valude, La Conjonctivité à fausses membranes et la diphtérie oculaire).

Aber diese Neuerung fand keinen Widerhall im Schoosse der Gesellschaft. Abadie hob hervor, dass diese neue Classification jeder soliden Begründung entbehrt. In der That sind die von V. zwischen seinen NN. 1 und 2 einerseits und den NN. 3 und 4 andrerseits aufgestellten Grenzen zu unsicher, dass dieselben in abgesonderte nosographische Einheiten zu scheiden wären, ein jäher Widerspruch gegen irgend welche rationelle Classification.

Sousdille, der über diesen Gegenstand eine Reihe interessanter Arbeiten in den „Archives d'Ophtalmologie" veröffentlichte, spricht sich in seiner letzten Arbeit so aus: „au point de vue clinique il est bon de distinguer ces deux formes, croupale et interstitielle, car elles ont en général une marche et une gravité prognostiques bien différentes". (Cf. Sousdille, „les fausses membranes de la conjonctive", Archives d'Ophtalm. T. XIV, p. 251.)

Vom klinischen Standpunkte aus bleibt also nichts übrig, als die classische Theilung der Conjunctivitis membranacea, in cruposa und diphtheritica sive interstitialis beizubehalten, umsomehr, als letzthin sich Stimmen erhoben, die die specifische Rolle des Löffler'schen Bacillus, als Erreger der Diphtherie, bestreiten und somit die Grundlage der bacteriologischen Lehre von der Diphtherie zu erschüttern trachten.

Sousdille seinerseits hatte bei den vorgenommenen bacteriologischen Untersuchungen der mit Diphtherie behafteten Bindehäute kein einziges Mal den L. Bacillus im isolirten Zustande finden können, da derselbe hier entweder mit dem Strepto- oder mit dem Staphylococcus associirt war.

Und jetzt wollen wir zur Beschreibung der Fälle, worauf oben Bezug genommen wurde, übergehen.

Den 15. Mai 1894 wurde in die Sprechstunde die kleine Simch. B. gebracht wegen ihres rechten Auges.

Status praesens: Oc. dext. Augenlider ein wenig geschwollen Beim Eröffnen derselben springt eine grauweisse Membran hervor, die den vorderen Abschnitt des Auges dem Anblicke verdeckt. Bei näherer Betrachtung stellt sich heraus, dass diese Membran die dorsale Fläche der Lider auskleidet. Nach Entfernung dieser Membran, was sehr leicht geschieht, zeigt sich die Bindehaut saftreich und leicht blutend.

Die Hornhaut ist in ihrer ganzen Ausdehnung matt, indem die untere Hälfte derselben milchweiss erscheint. (Conj. cruposa.)

Digitized by Google

Seitens der allgemeinen Constitution der 6monatlichen Patientin ist Nichts zu notiren.

Behandlung: Nach Entfernung der Membran wurde die Bindehaut täglich mittelst der gelben $2^1/_2$ %igen Salbe massirt und dann ein feuchter, täglich erneuerter, antiseptischer Verband angelegt.

Schon nach Verlauf von 8—10 Tagen hörte die Membranenbildung vollständig auf, die Bindehaut nahm ihr normales Aussehen an. Die Hornhaut wurde wieder durchsichtig und nur eine leichte hauchartige Trübung der untern Hornhauthälfte, die übrigens täglichen Calomeleinstäubungen bald nachgab, zeugte von der überstandenen schweren Erkrankung.

Im zweiten Falle handelte es sich um die kleine El. Anj., 5 Jahre alt, die, nach Aussage ihrer Mutter, schon $1^1/_2$ Jahre an den Augen leidet.

Status praesens: Augenlider beiderseits ein wenig geschwollen, Bindehaut hyperämisch, leicht hypertrophirt, Absonderung schleimig-eitrig, Quantität mässig; in der rechten Hornhaut ein paracentrales, seichtes Hornhautgeschwür.

Nach 15tägiger Behandlung, als der Zustand der Augen eine merkliche Wendung zur Besserung zeigte, kam die Mutter eines Tages ganz verzweifelt, die kleine Patientin in den Armen, und erzählte, dass die Kleine die Nacht sehr unruhig zubrachte, und des Morgens, als sie erwachte, war sie ausser Stande, die Augen aufzumachen wegen der Geschwulst der Lider.

Die Untersuchung ergab Folgendes: Lider beiderseits geschwollen, die Oberlider ragen aus der Lidspalte hervor und hängen wulstähnlich über den unteren herab. Nach Ectropionirung der Lider kam eine, die dorsale Oberfläche der Lider auskleidende weisslich-graue Membran zum Vorschein. Nachdem die Membran entfernt wurde, was ohne jegliche Mühe geschah, zeigte sich die dahinter gelegene Bindehaut geröthet und succulent. In diesem Falle wurde folgende Behandlung eingeleitet: Tägliches Massiren der von der Membran befreiten Bindehautoberfläche mittelst der gelben Salbe; ausserdem wurde in's rechte Auge mehrmals täglich Atropin ($^1/_2$ %) eingeträufelt und Jodoformsalbe eingestrichen.

Die Membranenbildung dauerte in diesem Falle fast einen Monat hindurch und ging in einen katarrhalischen Zustand mit reichlicher Absonderung über.

Dieser Zustand hielt 4 Wochen an, ungefähr nach Verlauf von 2 Monaten wurde die kleine Patientin als geheilt entlassen.

Man möchte glauben, dass in diesen Fällen der glückliche Ausgang dem Umstande zuzuschreiben wäre, dass während der Membranenbildung von der Cauterisation mit der Höllensteinlösung Abstand genommen wurde. Diese schonende, abwartende Behandlungsmethode wurde auch in denjenigen Fällen von Ophthalmoblennorrhea neonatorum befolgt, wo Ablagerung von Membranen auf der Bindehaut stattfindet.

Auch bei Ophthalmoblennorrhea neonatorum, wo die Cauterisation das Alpha und das Omega der Behandlung bildet, muss man bisweilen abwarten und nicht sofort die Bindehaut touchiren: festina lente.

Sonst könnte es sich wohl ereignen, dass man sich gegen den cardinalen Grundsatz der Heilkunst: „πρῶτον τὸ μὴ βλάπτειν“ verginge.

Dr. Eliasberg, Augenarzt in Salonich.

Referate, Uebersetzungen, Auszüge.

1) **Ueber subconjunctivale Kochsalzinjectionen und ihre therapeutische Wirkung bei destructiven Hornhautprocessen.** Inaug-Diss., sub ausp. Prof. Schiess, von Arnold Marti, Arzt in Basel. Basel 1894.

Subconjunctivale Kochsalzinjectionen sind schon im Jahre 1866 von Rothmund in München zu therapeutischen Zwecken empfohlen worden und zwar als Reizmittel zur Aufhellung alter Hornhauttrübungen, besonders bei solchen nach Keratit. parenchymatosa. Von dem Gedanken ausgehend, dass destructive Hornhautprocesse, besonders infectiöser Natur, durch das am Stärksten desinficirende Sublimat am Günstigsten beeinflusst werden müssen, führte Secondi subconjunctivale Sublimatinjectionen ein. Vielfache Erfahrungen lehrten jedoch Schattenseiten dieser Sublimatinjectionen kennen, unter denen besonders Reizerscheinungen, Schmerzhaftigkeit und mehr oder weniger ausgedehnte Verwachsung der Conjunctiva mit der Sklera zu nennen sind. Zugleich ergaben vergleichende Versuche von Mellinger an Thieren und Menschen, dass viel schwächere Sublimatlösungen als die bisher angewandten, die nämliche Wirkung auf destructive Hornhautprocesse ausüben wie stärkere, so dass, bei der geringen Quantität der injicirten Flüssigkeit einer so verdünnten Lösung, es zweifelhaft werden musste, ob das Sublimat so noch als Desinficiens das wirksame Agens sei, oder, ob nicht vielmehr die Einwirkung der injicirten Flüssigkeit an sich auf die Lymphcirculation in Betracht falle. In Erwägung nun, dass auch physiologische Forschungen, unter welchen besonders diejenigen von Heidenhain zu nennen sind, ergeben haben, dass Kochsalzlösungen zu den kräftigsten lymphtreibenden Mitteln gehören, sind seit ca. 1 Jahre an der ophthalmologischen Klinik in Basel, subconjunctivale 2—3 % Kochsalzlösungen ganz an Stelle der Sublimatinjectionen getreten.

Eine Reihe von Krankengeschichten über Keratitis cum infiltratione, Keratitis ulcerativa, Keratitis ulcerativa cum hypopyo, Hypopyonkeratitis, illustriren die mit Kochsalzinjectionen gemachten Erfahrungen, und fasst sie Marti, die Sublimatinjectionen damit in Vergleich ziehend, in folgenden Sätzen zusammen:

1. Subconjunctivale Sublimatinjectionen beeinflussen destructive Hornhautprocesse günstig, führen jedoch zu adhäsiver Entzündung und Obliteration des subconjunctivalen Raumes.

2. Subconjunctivale Kochsalzinjectionen leisten uns wenigstens die gleichen Dienste, ohne die Nachtheile der Sublimatinjectionen.

3. Die günstigen Erfolge der subconjunctivalen Injectionen beruhen überhaupt nicht auf der desinficirenden Wirkung der angewandten Lösungen, sondern auf der anregenden und beschleunigenden Wirkung auf die Lymphcirculation.

4. Die Anregung und Beschleunigung der Lymphcirculation hat nothwendigerweise eine rasche Resorption und Elimination schädlicher Stoffe zur Folge, wodurch der Heilungsprocess gefördert wird.

5. Nach den Versuchen Heidenhain's gehört die Kochsalzlösung zu den kräftigsten lymphtreibenden Mitteln, und wir haben für ihre von uns klinisch constatirte günstige Wirkung, eine annehmbare physiologische Erklärung.

Emmert.

2) **Leitfaden für Begutachtung und Berechnung von Unfallsbeschädigungen der Augen,** von Prof. Magnus. Breslau, Kern's Verlag 1894. 8°. Mit 4 Tafeln u. 29 Tabellen. 176 S. (Forts.)

Digitized by Google

Nun zu des Verf.'s eigenen Vorschlägen. Die Erwerbsfähigkeit E eines Individuums setzt sich zusammen aus der Functionsfähigkeit der Körperorgane F, den zur Ausübung eines Berufes erforderlichen Vorkenntnissen V, und schliesslich der Concurrenzfähigkeit auf dem Arbeitsmarkte K. Da der letztere Factor wesentlich von den beiden ersten abhängt, besitzt er als solcher nur geringere Bedeutung. Dies wird dadurch zum Ausdruck gebracht, dass wir ihn als Wurzelwerth $\sqrt{K}$ in die Formel einführen. K ist bei Unfällen stets < 1, also ein ächter Bruch, und da die $\sqrt{}$ aus einem solchen $>$ als dieser selbst ist, so ist hiermit der Einfluss der Beschädigung von K in der Formel ein geringerer, weil eben E grösser wird durch $\sqrt{K}$ als bloss durch K. Je grösser der Wurzelexponent, um so grösser wird auch $\sqrt[x]{K}$ werden, desshalb wählen wir $x = 10$ bei leichten, $x = 5$ bez. 7 bei schweren optischen Beschädigungen, je nach den höheren bez. geringeren optischen Ansprüchen des Berufs. Für die Formel selbst dürfen wir die Bestandtheile nicht addiren; denn sowie einer derselben $= 0$ wird, wird auch $E = 0$, sonderen wir müssen sie multiplieiren; es ist also $E = F.V.\sqrt[x]{K}$. — $-F.V$ hingegen ist $= A$ (Arbeitsfähigkeit). Uns interessirt jedoch nur E. So wichtig ferner V für die normale E ist, für die Unfallsbeschädigung von E ist es belanglos, weil es wohl kaum durch eine Augenverletzung direct geschädigt wird; also haben wir nur $E = F.\sqrt[x]{K}$.

F setzt sich zusammen aus der centralen Sehschärfe C, dem peripheren Sehen P und der Muskelthätigkeit M. Licht- und Farbensinn, Adaption, cerebrale Vorgänge können wir bei Unfallsbeschädigungen des Sehactes wohl ausser Acht lassen. M setzt sich zusammen aus der Thätigkeit der einzelnen Muskeln m_1, m_2, bez. μ_1, μ_2 beider Augen und wird beim monocularen Sehen $= m_1 + m_2 + m_3 + \ldots$, beim bincularen $= (m_1 . m_2 . m_3 \ldots)\ (\mu_1 . \mu_2 . \mu_3 \ldots)$ sein, da in letzteren Falle schon das Fehlen eines Factors Erwerbsunfähigkeit durch Diplopie bedingt. Da P und M weniger wichtig sind als C werden sie als Wurzelwerthe eingeführt (s. ob. K) und zwar P als $\sqrt{}$, M als $\sqrt[4]{}$, weil weniger wichtig. Es lautet also die Formel für F beim binocularen Sehact $S_2 = C.\sqrt{P}.\sqrt[4]{(m_1 . m_2 . m_3 \ldots).(\mu_1 . \mu_2 . \mu_3 \ldots)}$; beim monocularen dagegen beträgt das Gesichtsfeld nur ${}^5/_6$ des binocularen G. F., also P hier nur ${}^5/_6\,P$, und auch die Muskelthätigkeit ist beeinträchtigt, weil die Entfernungsschätzung, das körperliche Sehen geschädigt sind, also ist hier

$$S_1 = C.\sqrt{{}^5/_6\,P}.\sqrt[4]{{}^3/_2\,(m_1 + m_2 + m_3 + m_4 + m_5 + m_6}.$$

Was nun C anlangt, so haben wir zu unterscheiden zwischen wissenschaftlicher und erwerblicher Sehschärfe und Verf. theilt die einzelnen Berufsarten ein in solche mit höheren und niedrigeren optisch-erwerblichen Ansprüchen. Die wissenschaftliche $S = 1$ ist selbst bei den ersteren nicht erforderlich, es genügt hier vielmehr bereits 0,75 der wissenschaftlichen S, um trotzdem völlig erwerbsfähig zu sein, in der zweiten Abtheilung sogar schon 0,50. Umgekehrt hält Verf. Jemanden mit $w.S = 0{,}15$ der ersten bez. 0,05 der zweiten Gruppe für völlig erwerbsunfähig, seine erwerbsfähige S ist also $= 0$. Eine Curve, sowie Leseproben mit entsprechender Auszeichnung, endlich Tabellen stellen für jeden Grad der wissenschaftlichen S den entsprechenden erwerblichen Grad fest und wollen im Original nachgesehen werden. Das C in obiger Formel entspricht also der erwerblichen centralen Sehschärfe. Um den Werth von P

Digitized by Google

festzustellen, wird das binoculare G. F. in je 3 Zonen auf beiden Seiten vom Fixirpunkte an eingetheilt und je nach dem Verlust P zu $^2/_3$, $^5/_6$ u. s. w. bewertet. Bei beiderseiger Einengung auf 5^0 concentrisch wird $p = 0$. Der Werth eines Muskels m_1, m_2, μ_1, μ_2 u. s. w. wird auf $^1/_6$ angeschlagen nach der Zahl der Augenmuskeln; nur wenn ein Muskel besonderen Werth hat für bestimmte Berufe, z. B. der rectus superior für den Bergmann, tritt entsprechende Höherschätzung ein.

Den Theil der Concurrenzfähigkeit, den das Individuum beisteuert — die Concurrenzfähigkeit, Concurrenz im Ganzen setzt sich ja aus vielen, theilweise vom Unfall ganz unabhängigen Umständen zusammen — bringt Verf. formelmässig zum Ausdruck indem er ihn $= \sqrt[x]{F}$ setzt. Um die durch einen Unfall hervorgerufene Behinderung der Concurrenzfähigkeit auszudrücken, wird bei Beschädigung von C in $\sqrt{F}$ statt einfach C das arithmetische Mittel von C beider Augen genommen, also $c_1 + c_2/2$, während das C oben in der Formel von S_2 der centralen erwerblichen Sehschärfe des jeweils besseren Auges entspricht.

Wir erhalten also

$$E = C.\sqrt{P.\sqrt{(m_1.m_2.m_2\ldots)(\mu_1\,\mu_2\mu_3\ldots)}}\sqrt[x]{C.\sqrt{P.\sqrt[x]{(m_1\,m_2 m_3\ldots)(\mu_1.\mu_2.\mu_3\ldots)}}}.$$

Dies sind in Kürze die im allgemeinen Theile aufgestellten Grundsätze der Berechnung. So gefährlich diese Formel auch aussieht mit ihren Wurzeln, so einfach wäre gegebenfalls deren Berechnung. Doch ist man dieser wohl in den allermeisten Fällen enthoben durch die im folgenden speciellen Theile so zahlreich für fast alle einschlägigen Fälle zusammengestellten Tabellen, welche für ein Referat zu umfangreich zur Widergabe sind. Neuburger.

(Schluss folgt.)

John Whitaker Hulke

stammt von einer niederländischen Familie, die um ihres Glaubens willen aus den Niederlanden vor dem Herzog Alba nach England sich flüchtete. Sein Vater war ein geschätzter Wundarzt zu Deal, der, zusammen mit dem Sohn, den Herzog v. Wellington während seiner letzten Krankheit (1852) behandelt hat. J. W. Hulke studirte erst 2 Jahre in Deutschland, er war einer der Wenigen aus der älteren Schule Londons, die ich des Deutschen mächtig fand; hierauf studirte er an King's College 1849, wurde Assistent von Bowman, Fergusson, Assistenzarzt der englischen Truppen in Smyrna und Sebastopol; 1857 F. R. C. Surgeons und Wundarzt an Moorfield's Augenheilanstalt. Hier gehörte er neben Bowman und Critchett zu den führenden Männern; 1877 hatte ich Gelegenheit, seinen Scharfblick, seine Operationskunst und Kenntniss der Anatomie zu bewundern. Seine Hauptarbeiten beziehen sich auf mikroskopische und vergleichende Anatomie des Auges; seine Abhandlung über den Augenspiegel gewann den Jackson-Preis. Er war ein vielseitiger Forscher, der auch in der Paläontologie Bedeutendes leistete, die Arris and Gale Vorlesungen über Chirurgie in dem R. C. Surgeons hielt und 1862 als Chirurg am Middlesex-Hospital angestellt und 1890 sogar zum Präsident dieser berühmten Gesellschaft gewählt ward. Er nahm thätig Theil an den wissenschaftlichen Prüfungen und ferner an der Sorge für die armen Blinden. Jeder, der Gelegenheit hatte, ihm zu begegnen, wird ihm ein ehrenvolles Angedenken bewahren.

Die Titel seiner Hauptarbeiten, soweit sie die Leser dieses Centralblattes interessiren, sind: A practical treatise on the use of the ophthalmoscope,

Digitized by Google

London 1861. On the morbid changes of the retina, Anatomy of the retina in amphibia and reptiles, Proceed. of the R. S. 1865. Anat. of chameleon's retina, Phil. Tr. 1866. Fovea centr. of human ret. Ibid. 1867. Glaucoma and its surgical treatment by iridectomy.

Ferner Aneurism of orbit, astigmatism, colloid disease of the choroid, cysts in the iris, glioma retinae, sarcoma of the choroid, optic neuritis. H.

Am 8. März starb zu Berlin, 73j., Dr. A. Waldau, G. S. R. Er gehörte mit Michaelis und Arndt zu den Jugendfreunden von A. v. Graefe, die seine ersten Assistenzärzte wurden. In der v. Graefe'schen Klinik gab er einen Operationscursus und pflegte dem Meister bei den Operationen zu assistiren. Verfasst hat er ausser seiner Dissertation (Ueber die Bewegungsstörungen des Auges, 1858) noch eine Abhandlung „Ueber die Auslöffelung des Stars", die heute allerdings nur noch geschichtlichen Werth besitzt. — Ein Strahl von Graefe's Genius fiel auf ihn. H.

Vermischtes.

1) Ophthalmologische Gesellschaft in Heidelberg 1895,
4. bis 7. August.

Sonntag, 4. August: Tag der Zusammenkunft. — Sitzung des Ausschusses.

Montag, 5. August: Morgens 9 Uhr: Erste Sitzung in der Universitäts-Aula. — Nachmittags: Demonstrationssitzung.

Dienstag, 6. August: 9 Uhr: Sitzung. — Nachmittags: Freie Vereinigung, Ausflüge.

Mittwoch, 7. August: Sitzungen.

2) Es erben sich auch — Citate wie eine ew'ge Krankheit fort. „Non nocere" wird uns als Erbweisheit, die von dem Vater der Heilkunde herstamme, auf internationalen Congressen vorgeführt. So lesen wir auch in diesem Heft „den cardinalen Grundsatz der Heilkunde *πρῶτον τὸ μὴ βλάπτειν.*"

Das wäre ja eine recht dürftige Weisheit, die man eher der nihilistischen Schule der Heilkunde aus unserm Jahrhundert zutrauen sollte, als dem Hippocrates! In Wirklichkeit lautet aber bei diesem (Epidem. I, 5; Littré II, 634) der Grundsatz ganz anders, nämlich folgendermassen:

ἀσκέειν, περὶ τὰ νουσήματα, δύο, ὠφελέειν ἢ μὴ βλάπτειν, d. h. in den Krankheiten muss man zwei Dinge vor Augen haben, zu nützen oder wenigstens nicht zu schaden. Auch dieser Satz schien anfangs dem grossen Galen eines Hippocrates nicht würdig zu sein, aber nach den Erfahrungen und — Enttäuschungen einer längeren Praxis ist ihm die Bedeutung klar geworden. (Galen, Comment. in Hippocr. libr. I Epidem., XVII a, 148 — 149: *τοῖς μὲν οὖν μανθάνουσι τὴν τέχνην οἶδ᾽ ὅτι δόξει καθάπερ μοί ποτε τὸ ὠφελέειν ἢ μὴ βλάπτειν οὐκ ἄξιον πρὸς Ἱπποκράτους γεγράφθαι, τοῖς δὲ ἰατρεύουσιν ἤδη σαφῶς οἶδα τὴν δύναμιν αὐτοῦ φανησομένην.* — Galen, de compos. med. p. genera l. I, c. 16, XIII, 438. *κατεφρόνουν μὲν ἐγὼ τὸ πρῶτον, ὡς μηδ᾽ ἄξιον Ἱπποκράτει εἶναι νομίζειν παραινοῦντι οὕτω πάντα τὰ κατὰ τέχνην πράττειν ὡς ὠφελεῖν ἢ μὴ βλάπτειν. ὕστερον δ᾽ ἔγνων αὐτὸ μεγίστην δύναμιν ἔχειν* . . . . . Galen, d. c. m. sec. loc. l. I, 1; X, 38.) Wer also den Wortlaut des Hippocrates begriffen, wird hoffentlich in Zukunft nicht mehr den verstümmelten Satz anführen. H.

3) Geschrieben wird viel, gelesen wenig. In den ungar. Beitr. z. Augenheilk. (I, 1895, S. 73) dankt Prof. W. Schulek seinem Freunde Karl

Digitized by Google

B. Hofmann in Graz, dass er ihn auf Cassius Felix' Besprechung des Flügelfells aufmerksam gemacht. In unserem Centralbl. 1891, S. 265 konnte er die ganze Stelle im Urtext lesen. In demselben Werk (S. 80) meint Dr. Lippay, dass zur Färbung eines Hornhautflecks bis 30 Sitzungen nothwendig seien. In unserem Centralbl., 1887, Märzheft, und 1891 S. 297, konnte er lesen, dass für die grössten Narben wie für Färbung gesunder Hornhautpartien stets eine Sitzung ausreicht. H.

Bibliographie.

1) Ueber Neuerungen in der Ophthalmotherapie. Vortrag, gehalten auf der Wander-Versammlung des „Vereins der Aerzte in Steiermark" in Judenburg am 28. Juni 1894 von Prof. Dr. Birnbacher. (Mittheilungen des Vereines der Aerzte der Steiermark. 1894. Nr. 7.) Vortr. berichtet zumeist über Neuerungen auf dem Gebiete der Antiseptik und Aseptik und über die Anwendungsweisen der verschiedenen Mittel. Zur subconjunctivalen Injection verwendet er die von Schlösser in die Augen-Therapie eingeführte Lösung von Hydrargyrum oxycyanatum 1,0 : 5000,0, welche bei gleich starker therapeutischer Wirksamkeit wie die Sublimatlösung 1,0 : 1000,0 (1 bis 2 Theilstriche), vor derselben den grossen Vortheil darbietet, dass es weniger Eiweiss- coagulirend ist, weniger Schmerzen und weniger locale Gewebs-Reactionen hervorruft, so dass man früher als bei Sublimat zu einer neuen Anwendung schreiten kann. Indicationen: vor allem bei Erkrankungen des Uvealtractus, die durch Einwanderung pathogener Mikroorganismen entstanden sind, besonders bei eitriger Iritis und Cyclitis nach Operationen und Verletzungen; ferner bei sympathischer Entzündung, hartnäckiger parenchymatöser Keratitis, luetischen Entzündungen der Iris und Chorioidea, aber auch in den Anfangsstadien der Chorioiditis disseminata ohne Lues. Für die medicamentöse Behandlung der chronischen infectiösen Bindehautentzündungen, des Trachoms und folliculären Katarrhs, empfiehlt Birnbacher als Abreibemittel die Jodtrichloridlösung 1,0 : 1000,0 (als 10 %ige Lösung aufzubewahren!), welche von Pflüger mit bestem Erfolge als Desinficiens bei Operationen eingeführt wurde. Dieselbe wirkt rascher und sicherer als Sublimat, macht viel geringere Reaction und keine subjectiven Beschwerden. In derselben Concentration kann es auch als Tropfwasser bei chronischen Katarrhen und zur Ausspritzung des Thränenkanales angewandt werden. Zur operativen Zerstörung der Trachomkörner gibt Birnbacher dem Galvanokauter den Vorzug. — Auch bei der lymphatischen oder phlyktaenulären Bindehautentzündung findet das Quecksilberoxycyanid Anwendung. Weiter macht Vortr. auf die concentrirte wässerige Fluorescinlösung aufmerksam, durch welche auch die kleinsten Epithelverluste der Hornhaut, die Ausdehnung von Geschwüren oder deren Heilungsgrad deutlich zur Anschauung gebracht werden kann. Ganz besondere Aufmerksamkeit ist auch der Sterilisation von Instrumenten, Verbandstoffen, Tropfwässern, Tropfern etc. zuzuwenden, auf deren Ausführung der Vortr. genauer eingeht. Er demonstrirt ein Instrumentenkästchen, das zugleich als Kochwanne mit Spirituslampe dient. Als besonders practisch und zu allerlei Zwecken in der Augenheilkunde nützlich hat sich Birnbacher's „Glasstab" bewährt.

Kuthe.

Um Einsendung von Separatabdrücken wird gebeten.

Verlag von Veit & Comp. in Leipzig. — Druck von Metzger & Wittig in Leipzig.

Digitized by Google

Centralblatt
für praktische
AUGENHEILKUNDE.

Herausgegeben von

Prof. Dr. J. Hirschberg in Berlin.

Unter ständiger Mitwirkung der Herren Dr. Ancke in München, Dr. Berger in Paris, Prof. Dr. Birnbacher in Graz, Dr. Brailey in London, Prof. Dr. H. Cohn in Breslau, Doc. Dr. Cl. du Bois-Reymond in Berlin, Dr. Dahrenstaedt in Herford, Doc. Dr. E. Emmert in Bern, Dr. Ginsberg in Berlin, Doc. Dr. Goldzieher in Budapest, Dr. Gordon Norrie in Kopenhagen, Prof. Dr. Horstmann in Berlin, Dr. Issigonis in Smyrna, Prof. H. Knapp in New York, Prof. Dr. Krückow in Moskau, Dr. Kuthe in Berlin, Dr. Landau in Coblenz, Prof. Dr. Magnus in Breslau, Surg. Capt. F. P. Maynard in Calcutta, Dr. Michaelsen in Görlitz, Dr. van Millingen in Constantinopel, Dr. Moll in Berlin, Doc. Dr. J. Munk in Berlin, Dr. Neuburger in Nürnberg, Dr. Peltesohn in Hamburg, Doc. Dr. Peschel in Turin, Dr. Purtscher in Klagenfurt, Dr. M. Reich in Charkow, Dr. Scheer in Oldenburg, Prof. Dr. Schenkl in Prag, Doc. Dr. Schwarz in Leipzig, Dr. Stiel in Köln.

Monatlich ein Heft. Preis des Jahrganges 12 Mark. Zu beziehen durch alle Buchhandlungen des In- und Auslandes und die Postanstalten des Deutschen Reiches.

April. Neunzehnter Jahrgang. 1895.

Inhalt: **Originalmittheilungen.** I. Casuistische Beiträge zur Beurtheilung des Werthes der Magnetextraction. Von Dr. **Purtscher**, Augenarzt in Klagenfurt. — II. Zur Verhütung der Augeneiterung der Neugeborenen. Von Prof. **Hermann Cohn** in Breslau. (Schluss folgt.)

Klinische Beobachtungen. Keratitis nach Wespenstich. Von Dr. Purtscher.

Neue Instrumente, Medicamente etc. Künstliche Augen für geschrumpfte Augenhöhlen. Von Salt in Birmingham.

Neue Bücher.

Gesellschaftsberichte. Ophthalmological Society of the United Kingdom.

Referate, Uebersetzungen, Auszüge. 1) Ungarische Beiträge zur Augenheilkunde. Unter Mitwirkung von Fachgenossen herausgegeben von Prof. Wilhelm Schulek. (Schluss folgt.) — 2) Ueber operative Behandlung hochgradiger Myopie. Vortrag, gehalten in der Sitzung des Vereins Freiburger Aerzte am 19. October 1894 von Prof. Manz. — 3) Leitfaden für Begutachtung und Berechnung von Unfallsbeschädigungen der Augen, von Prof. Magnus. (Schluss.)

Journal-Uebersicht. I. Deutschmann's Beiträge zur Augenheilkunde. — II. The Ophthalmic Review. — III. Annali di Ottalmologia di Quaglino, Guaita e Rampoldi.

Vermischtes. Nr. 1—4.

I. Casuistische Beiträge zur Beurtheilung des Werthes der Magnetextraction.

Von Dr. **Purtscher**, Augenarzt in Klagenfurt.

(Aus der Landes-Augenabtheilung.)

Bekanntlich hat in neuester Zeit Haab eine Umwälzung auf dem Gebiete der Magnetoperationen anzubahnen unternommen durch Verwendung sehr grosser Elektromagnete.

Digitized by Google

Nur verhältnissmässig wenige Augenärzte werden sich in der Lage befinden, Versuche mit so grossem Apparat vorzunehmen. Ueber den therapeutischen Vorzug der neuen Methode kann ich mir ein Urtheil wohl nicht erlauben. Dagegen sei es mir vergönnt, im Nachfolgenden kurz über meine eigenen Erfahrungen über Magnetoperationen zu berichten, wie ich sie unter Anwendung des alten Hirschberg'schen Instrumentes zu sammeln Gelegenheit hatte. Nur Thatsachen beweisen; je grösser die Casuistik, desto sicherer ein Urtheil.

Meine Fälle sind chronologisch geordnet folgende:

1. Sigmund Schneider, 21 Jahre, Schneidergehilfe aus Judenburg, stellt sich am 23. Dec. 1888 vor mit der Angabe, es sei ihm am 18. Dec. beim Hämmern mit einem Kameraden ein kleines Stahlstück gegen das rechte Auge geflogen. Angeblich wurden von ärztlicher Seite Versuche gemacht, den Fremdkörper zu entfernen. Nun schmerze ihn das Auge zunehmend.

Status praesens: An der Grenze des inneren und mittleren Drittels des rechten Oberlides — etwa 4—5 mm über dem convexen Knorpelrande — eine kleine Borke: die Durchschlagsstelle des Fremdkörpers durch das Lid. Dieser Stelle entsprechend sind auch Bindehaut und Sklera durchschlagen. Die Bulbuswunde liegt somit etwa 45° nach oben und innen und zwar 4—5 mm vom Cornealrande entfernt; ihre Form ist verschwommen rundlich; einige getrübte Glaskörperfetzen hängen durch sie heraus.

Im Uebrigen bereits starke Ciliarinjection; Pupille auf Atropin ziemlich gut erweitert. Bulbus druckempfindlich. T—2. Der Augenspiegel zeigt leichte diffuse Medientrübung, ausserdem aber auch ziemlich massenhafte blutige Glaskörperflocken, welche von der Wunde aus diametral nach unten und aussen ziehen, wo sie sich in eine massige Trübungswolke verlieren. Ein Fremdkörper nicht sichtbar; doch wird seine höchst wahrscheinliche Gegenwart sofort angenommen. S. Handbewegungen.

Pat. wird sofort über die Gefahr unterrichtet und der Versuch einer Magnetextraction dringend empfohlen. Pat. geht darauf nicht ein, bittet zunächst um nicht operative Heilungsversuche.

Daher: Atropin, Cocaïn, Sublimat (1 : 3000) Verband, ruhige Rückenlage.

28. Dec. Schmerzen rauben die Nachtruhe; intensive Ciliarinjection; einzelne Aederchen werden auf der Iris sichtbar. Starke Druckempfindlichkeit. Kein rother Reflex mehr mit Augenspiegel zu gewinnen. Pat. bittet um Magnetoperation.

29. Dec. In tiefer Narkose Wunde nach rückwärts zu einem etwa 8 mm langen Meridionalschnitt erweitert, nachdem vorerst die Bindehaut mit Schere durchtrennt worden war. Zunächst vorsichtige Einführung des dickeren Poles nach unten aussen; umsonst. Es folgen noch 4 vergebliche Versuche. Endlich wurde der Pol nicht nur nach unten aussen, sondern zugleich weit nach hinten eingeführt: der Splitter folgte; derselbe erschien

Digitized by Google

schwarz, besass annähernd Keilform, eine Länge von $5^1/_2$ mm, eine Breite von 1—2,7 mm.

Kein Glaskörperverlust. Bindehaut wurde durch 2 Näthe geschlossen.

30. Dec. morgens: Nacht gut. Leichtes Oedem, besonders des oberen Lides, etwas Chemosis, ziemlich reichliches Secret. Wenig Schmerzen. Cornea ziemlich trüb, zumal im Centrum. Aus dem Glaskörper gelber Reflex.

31. Dec. Oedem und Chemosis fast verschwunden, Secret spärlicher, mehr wässerig. Cornea klarer, im Glaskörper keine differenzirbare Trübung. Schmerzen fehlen vollkommen. Maximale Mydriasis auf Atropin.

2. Jan. Näthe spontan ausgestossen. Chemosis ganz verschwunden; Ciliarinjection aber noch sehr intensiv. Cornealtrübung geht schön zurück.

6. Jan. Bulbus viel blasser, Iris noch intensiv grün, im Glaskörper viel Blut. Spiegelreflex (Concavspiegel) wird central, ferner nach unten und nach innen gut wahrgenommen.

10. Jan. Reizung viel geringer. Lichtempfindung schlecht.

25. Jan. Bulbus nur noch leicht violett injicirt, weich, nicht druckempfindlich. Aus der Tiefe rother Reflex mit gelben Streifen. Lichtempfindung, doch keine Handbewegungen. Pat. mit Atropin entlassen.

Nach mehreren Monaten kommt Pat. wieder mit reizfreiem Auge und ziemlich guter Lichtempfindung. Pupillarabschluss. Eine vorgenommene Iridektomie war wegen mächtiger Blutung und morscher Iris schwer ausführbar und besserte am Zustande nichts.

2. Ferdinand Egger, 17 Jahre, Zeugschmiedelehrjunge aus Obervellach, kommt am 15. Nov. 1889 mit frischer Verletzung des rechten Auges. Dieselbe erfolgte beim Abstemmen eines dickeren Stahlbleches.

Krankengeschichte nicht auffindbar.

Es fand sich ausser einer linearen Perforationswunde der Cornea nach unten und innen ein etwa kleinhirsekorngrosses Loch der Iris. Das Niveau derselben in dieser Gegend uneben, etwas vorgewölbt. Linse scheint intact.

Sofort Lanzenschnitt wie zur Iridektomie, nach unten innen. Einführung des dünneren Magnetpoles in die vordere Kammer. Man gewahrt sogleich Bewegung des Fremdkörpers in der hinteren Kammer, doch gelingt es nicht, ihn durch die Oeffnung in der Irisfläche wieder herauszulocken. Kleine Iridektomie. Neues Eingehen mit Magnet; der 5 mm lange und 1,5—2 mm breite Fremdkörper folgt sofort mühelos.

Reizlose Heilung.

9. Dec. 1889 wurde Pat. mit nahezu voller Sehschärfe entlassen.

3. Anton Druml, 17 Jahre, Schmiedelehrjunge, aus St. Stefan, erscheint am 26. März 1890 mit der Angabe, es sei ihm am 24. März bei der Arbeit ein Stückchen Stahl direct in das rechte Auge geflogen.

Gerade nach oben gegenüber der Irisfläche eine 2 mm lange verticale, lineare Hornhautwunde. Ihr gegenüber hirsekorngrosses Loch in der Iris.

Digitized by Google

Perlmutterglänzender Wundstar. Leichte Chemosis, plastische Iritis mit massenhaften Synechien. Bulbus spontan und auf Druck empfindlich. Gute Lichtempfindung.

27. März entschliesst sich Pat. wegen zunehmender Schmerzen zur Vornahme eines operativen Eingriffes.

Iridectomie nach oben nach Cocaïn. Abfliessenlassen der quellenden Starmassen, es entleert sich auch ein wenig Glaskörper. Einführung des dünneren Poles des Elektromagneten in die Linsenkapsel — ohne Resultat; dann sofort vorsichtig in die Tiefe gegen den hinteren Pol; der Fremdkörper folgt ohne Mühe. Derselbe ist flachrundlich, besitzt etwa 2,5 mm Durchmesser und etwa 0,75 mm grösste Dicke. Nahezu kein Glaskörperverlust.

Abends: Chemosis etwas zugenommen.

27. März. Keine Schmerzen, Chemose geringer.

29. März. Keine Chemosis mehr. Mässige Secretion. Keine Schmerzen. Linsenreste etwas gelblicher, wie mit Exsudat vermischt.

30. März. Gar kein Schmerz. Auge immer blasser. Pupillarverschluss für die Zukunft wahrscheinlich.

8. April. Kammer enge. Auge sehr weich. Atropinverband weiter.

14. April. Fast reizlos. Doch schlechte Lichtempfindung.

18. April. Reizung fehlt. Unverkennbare Phthise.

1. Mai. Auge sehr schlecht gespannt. Keine Lichtempfindung.

20. Mai. Bulbus schwindet rasch, ist etwas druckempfindlich. Wundgegend eingezogen.

21. Mai. Iridektomie nach oben. Starke Blutung.

12. Juni. Auge, das sehr empfindlich war, hat sich beruhigt, ist wesentlich atrophirt. Mit Atropin entlassen.

4. Johann Hatzl, 41 Jahre, Sensenschmied aus Wolfsberg, wurde am Abend des 21. Nov. 1890 beim Schlagen auf einen Meissel am rechten Auge durch ein Stahlstückchen verletzt. Seine Vorstellung erfolgt am 24. Nov. 1890.

Pat. gab an, das Auge habe sogleich etwas geblutet; zugleich habe er aber auch schon hochgradige Verschlechterung des Sehens bemerkt.

Status praesens: Am inneren Hornhautrande — von ihm nur 0,5 mm entfernt — eine lineare 1,5 mm lange verticale Wunde. Pupillarrand der Iris, dem Sector der äusseren Wunde entsprechend, durch breite Synechie mit der Linse verlöthet. Innen oben Glaskörperabscess. Ganz kleines Hypopyon. Bulbus etwas protrudirt. S. = Handbewegungen auf kurze Distanz.

25. Nov. Weil Fremdkörper im Augeninnern vermuthet, — Magnetextraction versucht. Meridionalschnitt nach unten und innen. Eingriff erfolglos. Wunde durch Suturen geschlossen.

Digitized by Google

4. Dec. Keine wesentlichen Schmerzen; doch immer noch Protrusion. Glaskörperabscess schreitet fort.

7. Dec. Auge fast schmerzfrei. Pat. auf sein Verlangen in seine Heimat entlassen.

4. Sept. 1891 neue Vorstellung. Amaurose. Pat. kommt wegen stets recrudescirender Kyklitis. Bulbus stark druckempfindlich.

8. Sept. Enucleation.

17. Sept. Pat. entlassen.

Der anatomische Befund war insofern sehr lehrreich, als sich der Fremdkörper an unerwarteter Stelle vorfand. Er steckte fest eingekeilt im hinteren oberen äusseren Octanten der Sklera, ins Augeninnere nur wenig prominirend; seiner Hauptmasse nach befand er sich extrabulbär. Die inneren Augenhäute zeigten schwerste Veränderungen.

Es war somit leicht begreiflich, dass der Erfolg eines Extractionsversuches nur ein negativer sein konnte; anderseits ragte der Fremdkörper aber doch noch in das Augeninnere hinein und konnte so weiter reizend einwirkend, wenn wir ganz absehen von der hier wohl sofort eingetretenen Infection des Glaskörpers. Selbstredend würde unter letzterer Voraussetzung der Ruin des Auges auch erfolgt sein für den Fall, dass der Stahlsplitter den Bulbus wieder total verlassen hätte oder die Extraction gelungen wäre.

5. Georg Offner, 36 Jahre, Zimmermann, aus Himmelberg, gelangt am 24. Nov. 1891 zur Aufnahme. Er gibt an, es sei ihm am Nachmittage zuvor beim Schlagen mit einem Hammer ein Splitter ins linke Auge geflogen.

Status praesens: Etwas über dem horizontalen Meridian der Cornea eine 2—3 mm lange querverlaufende Hornhautwunde; tumescirender Star. Sehr gute Lichtempfindung. Keine Schmerzen. Auf Bitte des Pat. momentan Atropinverband, Bettruhe.

30. Nov. Schmerzen täglich zunehmend, intensive Injektion, sehr grosse Druckempfindlichkeit.

Magnetextraction unternommen. Meridionaler Schnitt nach unten und aussen in Narkose. Nach mehrmaligem Eingehen folgt ein Splitter von 3,5 mm Länge und 2,5 mm Breite. Sehr wenig Glaskörper. Bindehautwunde durch drei Nähte geschlossen.

Schmerzen sind abends gering; mässige Chemosis. Günstiger weiterer Verlauf.

8. Dec. Chemosis verschwunden; dagegen noch starke Ciliarinjection. Iris etwas verfärbt. Mässige Quellung des Stares. Sehr gute Lichtempfindung nach allen Seiten.

9. Dec. Turbulente Linsenquellung. Starke Schmerzen. Punction der Starmassen in Narkose. Relativ wenig Starreste.

14. Dec. Injection nimmt ab. Noch zeitweise Schmerzen.

14. Jan. Auge schön blass, reizlos. Tiefe Kammer, schwarze Pupille.

Digitized by Google

S. Handbewegungen. Der Augenspiegel ergiebt ausgebreitete Netzhautablösung.

Pat. wird mit Atopin entlassen.

Spätere Berichte melden Besserung des Sehens.

6. Josef Pressinger, 40 Jahre, Schmiedegehülfe aus Bleiburg, erlitt am 10. Februar 1892 vormittags eine Verletzung des rechten Auges und zwar — wie Pat. selbst angiebt — durch Abspringen eines Splitters von seinem Hammer.

Aufnahme am 11. Februar 1892.

Status praesens: Leichte Vortreibung des rechten Augapfels. Im oberen äusseren Quadranten der Hornhaut eine 3—4 mm lange quer ziehende Wunde. Der betreffende Irissector defect in Form eines ziemlich regelmässigen Colobomes nach oben und aussen. Beginnende Cataracta; kleines Hypopyon. Kammerwasser trüb, besonders in der Wundgegend.

S.: Handbewegungen.

13. Feb. Vergeblicher Versuch einer Magnetextraction.

15. Feb. Geringe Reaction. Etwas Chemosis. Gelber Reflex aus der Tiefe.

24. Feb. Auf Verlangen ungeheilt entlassen.

7. Christian Duschnig, 28 Jahre, Schmied, aus Spital in Kärnten, erscheint am 3. Nov. 1893 früh in der Abtheilung mit der Angabe, es sei ihm gestern abends ein Stahlsplitter bei der Arbeit ins linke Auge geflogen. Pat. klagt über nicht unbeträchtliche Schmerzen.

Status praesens: Leichte Ciliarinjection. Nach aussen vom Hornhautcentrum eine horizontal verlaufende, etwa 2 mm lange eiterig belegte Wunde dieser Membran. Iris etwas in die Wunde gezogen. Quere Kapselwunde, Cataracta. Rauchig gelbe Trübung der Cornea, beziehungsweise des Kammerwassers. Kleines Hypopyon. Sehr gute Lichtempfindung.

Pat. geht auf den Vorschlag eines Extractionsversuches sofort ein. Die Operation wird unverzüglich vorbereitet.

Meridionalschnitt nach oben und aussen in Narkose.

Bei der 3. Einführung des Magnetes gelingt die Entfernung des Splitters; kein Glaskörper, doch ziemlich viel Blut. Der Körper lag ganz innen und unten. Seine Länge betrug 3,5 mm, seine Breite 1—1,75 mm. Wunde durch zwei Näthe geschlossen.

Abends: Etwas Chemosis; kein Schmerz.

4. Nov. Ruhige Nacht ohne Schmerzen. Wenig schleimiges Secret. Chemosis verschwunden; ebenso das Hypopyon, Cornea und Kammerwasser klarer. Pupille ziemlich stark gelblich. Sublimat, Atropin, Cocaïn.

7. Nov. Nur Wundgegend noch etwas geschwollen. Im Uebrigen mässige Injection, keine Chemosis. Die gelbe Verfärbung nicht mehr vorhanden. Star quillt etwas; nach innen und aussen einzelne Synechien.

Digitized by Google

Keine Empfindlichkeit des anderen Auges, welches schon seit 5. ganz gut frei getragen wird.

9. Nov. Wundgegend gegen die Cornea zu zeigt gelblichen Stich; etwas Schmerzen.

Bindehaut daselbst gespalten. Kein Eiter.

25. Nov. Nur mehr Spuren von Injection. Bulbus absolut unempfindlich gegen Druck. Nach oben maximale Mydriasis. Schön seidenglänzende Cataракta bei promptester Lichtempfindung.

Pat. entlassen.

Neue Aufnahme am 23. März 1893.

Alle Verhältnisse ausser dem Wundstar die denkbar besten.

S. Finger: 0,4 m. Normale periphere Projection.

26. März. Discision.

13. April. S. mit + 12,0 3/VI. Pat. entlassen.

Ein Bericht vom 5. März 1895 von ärztlicher Seite meldet, dass Duschnig's Sehkraft sich vollkommen gleich erhalten habe.

8. Giacomo Degiumpietro, 29 Jahre, Handlanger beim Bau der Murthalbahn, gelangt am 19. Juni 1894 zur Aufnahme. Er erlitt am 13. Juni beim Behauen eines Steines eine Verletzung des linken Auges.

Status praesens: Hochgradige Ciliarinjection. Im horizontalen Meridian der Cornea nahezu central eine kleine lineare Wunde. Kammerwasser trübe, Iritis, perlmutterglänzender Star. Schmerzen.

Erst am 22. Juni entschliesst sich Pat., dem ihm gegebenen Rathe zu folgen, sich dem Versuche einer Magnetextraction zu unterziehen, der im Hinblick auf die Erfahrung motivirt erschien, dass auch die beim Behauen von Steinen abspringenden Splitter häufig nicht Stein-, sondern Stahlsplitter sind.

Meridionalschnitt durch alle Augenhäute oben und aussen von 7—8 mm Länge in tiefer Narkose.

Erste Einführung ohne Resultat, zweite fördert ein beinahe kleinlinsengrosses Stahlstück zu Tage. Kein Glaskörperverlust. 3 Bindenähte.

Günstiger Heilungsverlauf; derselbe wird nur durch intercurrente grössere Abscedirungen Meibom'scher Drüsen wesentlich in die Länge gezogen.

17. Aug. Auge blass, nicht druckempfindlich, von normaler Spannung. Pupille beinahe ganz durch schrumpfendes Exsudat verschlossen. Auch der Reflex des lichtschwachen Spiegels nach allen Richtungen prompt erkannt; Projection aber mangelhaft.

18. Aug. wird Pat. entlassen; soll sich später behufs möglicher Operation wieder vorstellen.

9. Johann Wucherer, 16 Jahre, Schmiedelehrjunge aus Thörl in Kärnten wird am 31. Juli 1894 von seinem Vater überbracht, mit der Bitte, seinen

Digitized by Google

Sohn, dem beim Hämmern ein Splitter ins rechte Auge gedrungen sei, derselben Operation wie Duschnig (Fall 7) unterziehen zu wollen, von dessen glücklicher Heilung er zufällig Kunde erhalten hatte.

Ein Splitter soll zwar schon vom Arzte entfernt worden sein.

Status praesens leider in der Krankengeschichte sehr mangelhaft skizzirt.

Pupille erweitert sich auf Atropin maximal; Reizung fehlt nahezu vollkommen. Gute Lichtempfindung. Glaskörper fast ganz von Blut erfüllt. Ueber die genauere Lage der Einbruchspforte fehlt jede Notiz; sie befand sich — soweit meine Erinnerung reicht — oben innen, wenige Millimeter vom Limbus entfernt in der Sklera.

1. Aug. Magnetextractionsversuch durch Meridionalschnitt oben und innen gelingt bei der ersten Einführung.

Leider fehlen alle näheren Notizen über den weiteren Verlauf.

Derselbe war reactionslos; nie bestanden Schmerzen. In späterer Zeit war die Iris verfärbt — bei maximaler Mydriasis. Es wurden Jodkalium und Pilokarpin-Injectionen in Anwendung gezogen.

Bei der Entlassung am 7. Sept. Auge reizlos, Pupille rund und weit (Atropin), leichte Ablenkung nach aussen. Glaskörper noch voll Blut. Fingerzählen auf kurze Distanz.

Nach Wochen zufälliges Wiedersehen. Iris wieder normal gefärbt. S. 3/XXXVI.

Ein Antwortschreiben des Vaters auf meine Anfrage — datirt vom 4. März 1895 — enthält folgenden Passus:

„. . . . kann ich Ihnen die freudige Mittheilung machen, dass das Sehvermögen des verletzten Auges wieder vollkommen hergestellt, und der Bursche den kleinsten Druck lesen kann, wofür . . . .“

Selbstredend ist der Zeitraum von kaum $7^1/_2$ Monaten für die Dauer des Erfolges noch nicht beweisend; immerhin aber sind derartige Berichte ermuthigend.

Wir verfügen somit im Ganzen über 9 Fälle, in welchen Magnetextraction unternommen wurde. Von diesen entfällt aber noch Fall 2, welcher die Extraction eines Splitters aus der hinteren Kammer zum Gegenstande hat. Von höherem Interesse sind die restirenden 8 Fälle, welche in den Glaskörper eingedrungene Splitter betreffen.

In zweien derselben blieb der Eingriff ohne positives Resultat. Der Grund des Misserfolges trat in Fall 4, wo später wegen Schmerzen die Entfernung des Augapfels nothwendig wurde, klar zu Tage, wie schon oben berichtet.

Ueber Fall 6 bin ich ausser Stande, die Ursache der Resultatlosigkeit anzugeben, vermag auch über das spätere Schicksal des inficirten Auges nichts zu berichten. Wahrscheinlich kam es wohl zu Schwund des Augapfels.

Digitized by Google

Die 6 Fälle, in welchen die Extraction gelang, vertheilen sich hinsichtlich des Erfolges dieses Eingriffes, wie folgt:

Vollkommen gute S.: 2 Fälle (7. und 9.).

Erkennen von Handbewegungen: 1 Fall (5.).

Lichtschein, und zwar in einem Falle mit Aussicht auf Verbesserung durch spätere Operation: 2 Fälle (1. und 8.).

Schwund des Augapfels: 1 Fall (3.).

Aus näherer Betrachtung unserer kleinen Reihe geht vor allem Eines mit Sicherheit hervor: die Regel, man operire solche Fälle überhaupt unbedingt; denn niemand wird bestreiten, dass ohne Vornahme des Eingriffes obige Resultate nie und nimmer erzielt worden wären.

Es ergibt sich weiter als zweite Regel: man operire so früh als möglich.

Fall 7 und 9 sind die Glanzpunkte; im Fall 7 wurde etwa $15^1/_2$ Stunden nach der Verletzung operirt; trotz beginnender Eiterung und Wundstar S. 3/VI. Fall 9, der sich wenigstens momentan bester Sehkraft bei normaler Linse erfreute, gelangte noch vor 48 Stunden zur Operation.

Fall 4 und 6, wo zwar noch 3 resp. 4 Tage nach der Verletzung operirt wurde, kommen, da der Fremdkörper ja im Auge verblieb, nicht in Betracht.

In Fall 3 wurde wohl auch schon nach 3 Tagen — und mit Glück — operirt; trotzdem aber kam es hier zur Phthisis Bulbi. Villeicht kommt theils die Complication mit Wundstar, theils das Eingehen mit dem Instrumente durch die Fossa patellaris in den Glaskörper für den Misserfolg mit in Betracht. Allein — wäre der Splitter im Auge verblieben — würde es wohl weiter gekommen sein bis zur Enucleation.

Dass es besser ist, auch spät noch zu operiren, lehren die Fälle 5, 1 und 8. In Fall 5 wurde nach 7 Tagen, in 1 und 8 nach 10 bezw. 9 Tagen operirt.

Waren die Resultate in diesen 3 Fällen auch nur: Handbewegungen im ersteren, in den beiden anderen Erhaltung des reizlos gewordenen Augapfels mit Lichtempfindung, so wird man zugeben müssen, dass unter den gegebenen Verhältnissen von der Operation mehr nicht erwartet werden konnte, ohne Operation das Erreichte nicht zu erzielen gewesen wäre.

Hätten die drei Verletzten früher in die Operation eingewilligt, wäre der Erfolg bei ihnen wohl auch ein weit besserer geworden.

Gewiss wird man Hürzeler nicht widersprechen können, wenn er sagt: „.... so müssen wir nicht nur zugestehen, dass dieselben (die Errungenschaften der Magnetoperationen!) weit hinter idealen Erfolgen, die doch das Endziel jeder Heilmethode sind, zurückstehen, sondern ....“; allein man darf nicht vergessen, dass es in der Natur der Sache gelegen ist, dass wir auf diesem Gebiete niemals Resultate erzielen werden, deren

Digitized by Google

Sicherheit sich mit jener z. B. der Staroperationen vergleichen liesse. Auch der stärkste grosse Elektromagnet, der etwa im Stande wäre, jeden Eisen- oder Stahlsplitter durch intacte Bulbushüllen durchzulocken, wird nie im Stande sein, mit dem Fremdkörper auch die von ihm etwa in den Bulbus mithineingerissenen Infectionskeime sammt und sonders mit zu entfernen. Die Sachlage ist eben hier eine ganz andere, als bei den typisch durchführbaren Operationen. Wir haben es hier mit Augäpfeln zu thun, die ohne Kunsthülfe einfach dem Untergange geweiht wären; wäre es aber auch nur möglich, einige wenige Augen von hundert durch die Operation zu erretten, so hielte ich mich dennoch verpflichtet, alle diese Augen operativ anzugehen. Nun sind aber die Resultate der Hirschberg'schen Operation doch sehr wesentlich bessere. So theilt uns Hürzeler mit, dass unter den von ihm zusammengestellten 313 Magnetoperationen (davon 65 von Hirschberg allein) in 22,04 % bessere oder geringere S. erhalten wurde, in 11,18 % wenigstens der erblindete Bulbus in der Orbita belassen werden konnte, was doch immerhin als eine höchst bemerkenswerthe Errungenschaft bezeichnet werden muss. Man wird sich ebensowenig verwundern können, dass hier nicht einer grösseren Zahl von Augen die Sehkraft erhalten werde, als über die mangelhaften Ergebnisse der Operation complicirter Stare.

Freilich wäre es idealer, könnten wir den Meridionalschnitt durch die Bulbushüllen vermeiden. Merkwürdiger Weise trat in unseren Fällen geglückter Entfernung gerade in jenem ein Schwund des Augapfels ein, wo ein solcher Schnitt vermieden und von vorne her durch die Pupille eingegangen worden war.

Hiermit soll nicht gesagt sein, dass wir die Gefahren perforirender Narben in den Bulbushäuten in Abrede stellen wollten. Auch der nothwendig entstehende Gesichtsfeldausfall darf nicht ignorirt werden. Umsomehr sehe ich mich veranlasst zu motiviren, weshalb in mehreren unserer Fälle von der Hirschberg'schen Regel abgegangen wurde, womöglich nach unten und aussen zu operiren. Es geschah dies theils in Erwägung der Lage der Einbruchspforte, von der alten Ansicht ausgehend, dass Fremdkörper am leichtesten auf demselben Wege wieder entfernt werden können, auf welchem sie in den Organismus gelangten, anderseits in der Erwägung, dass frei im Glaskörper befindliche Splitter in Anbetracht ihrer Schwere mehr nach unten im Bulbus vermuthet werden müssen. Es gelingt aber entschieden leichter, die untere Augapfelhälfte von oben her wirksam zu bestreichen, als von unten, wo der Fall sehr wohl denkbar wäre, dass der gesuchte Splitter sich vielleicht nahe neben dem Schnitte frei befinden könnte, dem anziehenden Pole aber, der ihm nicht genug genähert werden könnte, anderseits zu schwach magnetisch wäre, um auf grössere Distanz noch genügend attrahirend wirken, trotz seiner Nähe dennoch nicht zufliegen würde. Besser ein Gesichtsfeldausfall, als ein negatives Resultat!

Digitized by Google

Ob die neueste Phase der Magnetextractionen wesentlich bessere Ergebnisse liefern wird, steht erst abzuwarten; gewiss wäre es ganz gut denkbar. Im Uebrigen halte ich die alte Operation mit dem kleinen Magneten für eine treffliche Bereicherung unserer operativen Therapie.

II. Zur Verhütung der Augeneiterung der Neugeborenen.

Von Prof. **Hermann Cohn** in Breslau.

Die medicinische Section der schlesischen Gesellschaft beschäftigte sich seit Januar d. J. in 4 Sitzungen mit der wichtigen Frage der Verhütung der Augeneiterung der Neugeborenen.

Herr Dr. Keilmann hatte in einem Vortrage am 25. Januar mitgetheilt, dass 500 Kinder in der Universitäts-Frauenklinik von der Krankheit frei blieben, obgleich bei ihnen nicht nach Credé verfahren, sondern ihnen nur sofort nach der Geburt des Kopfes die noch geschlossenen Augenlider sorgsam abgewischt worden waren. Allerdings seien 8 Fälle von Eiterung vorgekommen; diese seien aber im Juli von 2 Kindern eingeschleppt worden, welche nicht in der Anstalt geboren und nicht prophylactisch behandelt waren; die von diesen Kindern in die Klinik gebrachte Blennorrhöe sei vermuthlich durch das Badewasser von einer schmutzigen Wärterin auf 4 Kinder übertragen worden. 2 andere Kinder erkrankten im September am 8. und 9. Tage. Primäre Infectionen sah also Keilmann nie unter 500 Fällen, nur jene Spätinfectionen.

In der dem Vortrage folgenden Debatte citirte ich zunächst die im Cap. VI meines Lehrbuchs der Hygiene des Auges enthaltene ausführliche Statistik des Vorkommens von Blennorrhöe in den verschiedenen Anstalten vor und nach der Einführung von Credé's Methode. Ich erwähne hier nur meine eigenen Zahlen.

In den 5 Lustren von 1866—1890 hatte ich 17, 19, 16, 12 und 10 ‰ Blennorrhöen unter meinen Augenkranken, im Jahre 1894 aber wieder 12 ‰. In der Privatpraxis, in der überhaupt von jeher die Krankheit seltener war, betrug die Zahl in jenen 5 Lustren: 9, 6, 5, 4, 3 ‰, im Jahre 1894 auch 3 ‰. Eine Abnahme der Blennorrhöefälle ist also in letzter Zeit hier gewiss nicht eingetreten.

Auch Silex (Zeitschr. f. Geburtshülfe u. Gynäkol. Bd. 31. Heft 1) weist neuerdings nach, dass 1878 vor Credé's Methode 12 ‰, aber in den Jahren 1889—1894 auch noch 10—12 ‰ Blennorrhöen unter den Kranken, welche die Universitätsklinik in Berlin aufsuchten, notirt wurden.

Demgegenüber hat Haab bekanntlich festgestellt, dass in den Gebäranstalten vor der Einführung von Credé's Tropfen 9 %, nach derselben nur 1 % der Kinder erkrankten.

Digitized by Google

Epidemien in Gebär- und Findelanstalten, die früher sehr häufig waren, können heute durch Sauberkeit und Achtsamkeit bekanntlich vollkommen verhütet werden. Die Mütter müssen auf die Gefahr der Uebertragung aufmerksam gemacht, die Erkrankten müssen sofort separirt, nur gut gedrillte und reinliche Wärterinnen dürfen angestellt werden. Kommt ein Kind in die Anstalt, dass schon auf der Fahrt zu derselben oder auf der Treppe geboren, so muss man jedenfalls Höllenstein eingiessen und den Fall aus Vorsicht isoliren. Besonders aber darf keine gemeinsame Benützung von Tüchern, Becken, Wannen, Badewasser, Leinenstücken und sonstigen Utensilien stattfinden. LEFORT hat im Pariser Findelhause gezeigt, dass die früher so häufigen Hausepidemien von Blennorrhöe aufhörten, als er sofort jedes Kind isolirte, welches Augeneiterung zeigte.

Dieselben Vorsichtsmaassregeln gegen Spätinfectionen müssen auch in der Privatpraxis angewendet werden. Hier ist freilich nur das eine Kind, oder bei Zwillingen beide Kinder gefährdet; auch hier ist vernünftige Belehrung der Mutter besonders nöthig über die Gefahr, welcher das Kind ausgesetzt ist, wenn sein Auge mit den Fingern oder mit Wäschestücken berührt wird, die mit dem kranken Schoosse der Mutter in Berührung waren.

Ist ja doch der Augentripper Erwachsener, der früher nicht so selten war, nach HIRSCHBERG's und meiner genau übereinstimmenden Statistik auf 1 $^0/_{00}$ der Augenkranken gesunken, — offenbar weil jeder Tripperkranke jetzt eindringlicher als früher gewarnt wird.

Was die Primärinfectionen betrifft, so sollte die Prophylaxe eigentlich beim Vater beginnen. Ein tripperkranker Mann sollte keinen Beischlaf ausüben; dann wird Mutter und Kind von Gonokokken frei bleiben. Die Hausärzte sollten Männer mit schwerem Nachtripper nicht heirathen lassen. Ist aber die Mutter einmal inficirt, so muss die Vorbeugung bei ihr beginnen.

Ueber die präventive Desinfection der Scheide sind bekanntlich die Frauenärzte nicht einig; während der eine Carbol empfiehlt, widerräth der andere jedes Medicament; ein dritter hat sogar die Scheide mit einer Bürste und Seife vor der Geburt ausgebürstet.

Dagegen war bisher kein Streit darüber, dass die Augen des Kindes desinficirt werden müssen. Nur über das Wie? wurde gestritten.

Da sich die Gonokokken auf der Haut der Lider und an den Wimpern des Kindes befinden, so gerathen sie natürlich erst beim Oeffnen der stets bei der Geburt des Kopfes geschlossenen Augen auf die Bindehaut.

Daher hat man schon längst die mechanische Reinigung der Lider gleich nach der Geburt des Kopfes empfohlen. Das preussische Hebammenlehrbuch sagt schon treffend in § 324: „Die Hebamme wird also einsehen, wie ausserordentlich wichtig es ist, dass sie dem Kinde, sobald der Kopf

Digitized by Google

geboren ist, diesen verderblichen Schleim sofort mit reinem Wasser von den Augen abwäscht. Von der Sorgfalt, welche sie hierbei anwendet, wird oft die Gesundheit des Kindes abhängig sein."

Die Methode von Dr. KEILMANN ist also durchaus nichts Neues. Ihm hat sie allerdings, was anerkannt zu werden verdient, nur gute Resultate gegeben, anderen Geburtshelfern offenbar nicht. Denn obgleich dieses sorgsame Abwischen schon lange geübt worden, suchten hervorragende Frauenärzte doch andere Methoden zur sicheren Verhütung der Blennorrhöen.

Sorgsames Auswaschen der Augen mit destillirtem Wasser, Abwischen des Kopfes mit trocknem Tuche (nicht mit dem Badewasser, welches abgestreifte Gonokokken enthalten kann), Carbol, Salicyl, Sublimat, Thymol, Chlorwasser, Borsäure, übermangansaures Kali wurde empfohlen und wieder verlassen.

Nur die Methode von CREDÉ hat mit Recht einen Triumphzug gefeiert. Freilich, man muss auch seine 1882 gegebene Vorschrift auf's Genaueste befolgen. Sie lautet wörtlich: „Die Kinder werden nach der Abnabelung zunächst von der Hautschmiere und dem an ihnen haftenden Blute, Schleime u. s. w. in der bekannten Weise befreit, dann in das Bad gebracht und dabei die Augen mittels eines reinen Läppchens oder besser mittels reiner Watte, nicht mit dem Badewasser, sondern mit anderem reinen guten Wasser äusserlich gereinigt, namentlich von den Lidern alle anhaftende Hautschmiere beseitigt. Dann wird auf dem Wickeltische vor dem Ankleiden des Kindes jedes Auge mittels zweier Finger ein wenig geöffnet, ein einziges, am Glasstäbchen hängendes Tröpfchen einer 2 %igen Höllensteinlösung der Hornhaut bis zur Berührung genähert und mitten auf sie fallen gelassen. Jede weitere Berücksichtigung der Augen unterbleibt. Namentlich darf in den nächsten 24—36 Stunden, falls eine leichte Röthung und Schwellung der Lider mit Schleimabsonderung erfolgen sollte, die Einträufelung nicht wiederholt werden."

Von 1160 Kindern, die CREDÉ so behandelte, bekam nur ein einziges Blennorrhöe, und „bei diesem einen Falle war im Drange der Geschäfte die Einspritzung vergessen worden."

Allerdings sind bei dieser Methode von KÖNIGSTEIN, FELSENREICH, KRUKENBERG u. A. doch noch 0,7—1 % Blennorrhöe beobachtet worden; das kann aber wohl nur an der ungenauen Ausführung der Einträufelung gelegen haben. Denn FUHRMANN, Director der Hebammenlehranstalt in Breslau, hat nie einen Fall von Blennorrhoe nach CREDÉ's Methode gesehen.

Nun ist es schwer begreiflich, warum ein so sicheres und einfaches Mittel von vielen Geburtshelfern nicht angewendet, ja sogar den Hebammen in der Privatpraxis verboten wird.

Dass es, richtig angewendet, sicher die Krankheit verhütet, wird nicht

Digitized by Google

bestritten; es kann also nur Besorgniss sein, dass es dem Auge in anderer Art Schaden bringt.

Viele Frauenärzte sahen am nächsten Tage das Auge geröthet, einen Catarrhus conjunctivae. Das ist ganz richtig. Ich habe diese catarrhalische Reizung auch gesehen, und zwar in Fällen, wo ich das zweite Auge, wenn nur das eine erkrankt war, entsprechend der Anweisung von Fränkel in Chemnitz (Klin. Monatsbl. 1889. S. 57) täglich prophylactisch mit einem Tropfen der 2 %igen Silberlösung behandelte. Röthe, etwas Lichtscheu, Thränen, auch eine leichte Schwellung sah ich, aber niemals eine Keratitis; 2 Tage nach dem Aussetzen des Mittels war die Bindehaut wieder blass und jede krankhafte Erscheinung verschwunden. Fränkel hat durch diesen Tropfen, der 6 Wochen lang täglich gegeben wurde, ohne Verband das andere Auge geschützt und niemals eine üble Folge gesehen.

Wenn die Behauptung einiger Frauenärzte richtig wäre, dass dieser künstliche Silberkatarrh den Gonokokken ihre verderbliche Arbeit erleichtere, so müssten letztere ja bei der Nähe des erkrankten Auges das zweite, prophylactisch eingeträufelte erst recht schädigen, — und das ist nicht der Fall.

Die Sache liegt hier ganz anders, wie bei Diphtherie und anderen Leiden des Kehlkopfes oder der Luftröhre, wo die Bacillen, welche aus der Luft auffliegen, besseren Nährboden finden, wenn die Schleimhaut Catarrh zeigt, als wenn sie gesund ist; bei der Blennorrhöe muss eben der Gonococcus in die Schleimhaut hineingewischt werden, und da gedeiht er leider, wenn auch nur ein Spürchen auf die gesunde Conjunctiva kommt, so rapide, dass er auf einer catarrhalischen gar nicht schneller wachsen kann.

Ich wünsche einen Fall zu sehen, in dem das Auge durch den Credé'schen Tropfen wirklich geschädigt worden ist. Wenn nur je eine Keratitis dadurch entstanden wäre, wie hätten die Gegner des Verfahrens denselben ausgenützt, — aber meines Wissens enthält die Litteratur nicht einen Fall.

Also Sorge um Schädigung des Auges sollte keinen Arzt von Credé's Prophylaxe abhalten.

Nun wird von manchen Geburtshelfern eingewandt, die Hebammen seien zu ungeschickt für diese kleine Einträufelung. Credé bemerkte aber schon sehr richtig, dass nach alten Verordnungen in die Hebammenschulen nur Frauen angenommen werden dürfen, „welche schmale, geschmeidige und geschickte Hände mit feiner Haut und schlanken, gelenkigen, nicht zu kurzen Fingern haben, frei von Warzen, Schwielen und Verunstaltungen.“ Leider, fügt Credé mit feinem Sarkasmus hinzu, leider besteht eine derartige Verordnung für Aerzte nicht, und sein Urtheil falle nach 30jähriger Thätigkeit mehr zu Gunsten der Hebammen als der Aerzte in dieser Hinsicht aus. —

Digitized by Google

Wir Augenärzte sind gewiss davon überzeugt, dass man einer Hebamme, die ja viel schwierigere Handgriffe lernen muss, diesen kleinen Handgriff mit Leichtigkeit einüben kann. Wir staunen, wenn wir hören, dass einige Geburtshelfer behaupten, dass nicht 25 % der Hebammen den Tropfen in die Lidspalte brächten. Man lasse nur jede Hebamme beim Examen einem Kinde etwas eintropfen und lasse sie unbarmherzig durchfallen, wenn sie diesen kleinen Dienst nicht ordentlich leisten kann. Dr. Fuhrmann hat in der 2. Hälfte des Cursus die Hebammen selbst die Methode üben lassen und nie einen Schaden dabei gesehen. Ich stimme vollkommen mit Steffan und Haab überein, welche betonen, dass ein Hebammenstand, dem dieses Verfahren nicht anvertraut werden könne, überhaupt keine Existenzberechtigung habe.

Wenn wir jetzt sehen, dass die Blennorrhöe nicht abnimmt, so trägt die Hauptschuld meines Erachtens das beklagenswerthe Gutachten der preussischen wissenschaftlichen Deputation für das Medicinalwesen vom Jahre 1887 (Referent Schröder). Da heisst es: „Das Verfahren von Credé ist sehr gut, hat jedoch den Nachtheil, dass die Bindehaut sehr leicht gereizt wird. Wird den Hebammen diese Prophylaxe überlassen, so können sie leicht, allzu sorglos, den Ausbruch der Blennorrhöe übersehen. Es wird abgerathen, den Hebammen in der Privatpraxis das Verfahren zu überlassen.“ Ich frage immer: Wo sind denn die Fälle von Reizung der Bindehaut, die Schaden gebracht haben? Wie kann denn ein Ausbruch der Blennorrhöe übersehen werden, da sie ja eben nach Höllenstein nicht ausbricht? Und wenn wirklich schlecht eingegossen worden, wie kann denn die Hebamme die Schwellung und Eiterung übersehen? Jeder Mensch merkt doch, wenn Eiter aus dem Auge kommt. Man kann also nur immer wiederholen: Dieses überaus schwache Gutachten der obersten wissenschaftlichen medicinischen Behörde hat die Blindheit vieler Kinder in Preussen verschuldet und wird sie weiter verschulden, wenn den Hebammen die Credé'sche Methode verboten bleibt.

In Wirklichkeit ist sie aber gar nicht für alle Fälle verboten. Denn das preussische Hebammenlehrbuch schreibt im § 218 sehr treffend: „Die Augen der Neugeborenen sind bei allen Schwangeren, welche an ansteckendem Schleimflusse leiden, sehr gefährdet. Um einer Erkrankung derselben vorzubeugen, dringe die Hebamme auf die Zuziehung eines Arztes schon während der Entbindung. Bis der Arzt zur Stelle, suche sie die Scheide der Kreissenden von dem ansteckenden Schleime durch Ausspülen und Abtupfen möglichst gründlich zu reinigen, und vor Allem wasche sie dem Kinde sofort nach Hervortritt des Kopfes, bevor es noch die Augen geöffnet hat, die Augenlider mit reinem Wasser gründlich von dem anhaftenden Schleime der mütterlichen Geburtswege ab. (Also nochmalige Mahnung wie im § 324!) Sofort nach dieser Reinigung aber

Digitized by Google

träufle sie dem Kinde einen Tropfen 2 %iger Höllensteinlösung in jedes Auge.“

Also Credé's Methode ausser der mechanischen Reinigung, aber nur bei Frauen mit verdächtigem Ausflusse!

Es ist auffallend, dass trotzdem in den Kliniken von Olshausen, Hegar, Alfeld, Löhlein und Küstner, wie letzterer bei der Debatte mittheilte, das Credé'sche Verfahren nicht mehr geübt wird. Pernice und Schatz lassen es nur in der Klinik, nicht in der Poliklinik anwenden. Schultze benutzt Argentumlösung von 1,5 % und Gusserow solche von 1 %. Nur Fehling ist von der Kaltenbach'schen zur Credé'schen Methode zurückgekehrt.

Wenn die Geburtshelfer in der Prophylaxe jetzt etwas laxer vorgehen, als die Augenärzte wünschen, so liegt das wohl daran, dass sie die schrecklichen Endausgänge vieler Fälle gar nicht sehen. Am 9. Tage verlässt das Kind die Entbindungsanstalt, da sind meist die Hornhäute trotz der Eiterung noch nicht durchgebrochen; erst später platzen sie, und wir Oculisten und die Blindenanstalten sehen das traurige Ende.

Ganz unrichtig scheint mir die Anwendung schwächerer Argentumlösungen. Credé hat schon davor gewarnt, und Versuche haben ja ergeben, dass nur eine 2 %ige Lösung in 2 Secunden die Gonokokken tödtet, während schwächere Lösungen erst in $^1/_2$—1 Minute wirken. Man thut also sehr Unrecht, die Misserfolge derartiger Modificationen dem Credé'schen Verfahren anzurechnen.

(Schluss folgt.)

Klinische Beobachtungen.

Keratitis nach Wespenstich.

Von Dr. Purtscher.

Johann Woschitz, 50 Jahre alt, aus Stadsberg, stellt sich am 25. Juli 1885 im Ambulatorium vor mit der Angabe, es habe ihn Tags vorher (vor circa 24 Stunden) eine Wespe direct in das rechte Auge gestochen. Er hatte sofort heftigen Schmerz den er vergebens durch kalte Umschläge zu mildern bestrebt war. Gestern strahlten die Schmerzen auch in die ganze rechte Gesichtshälfte aus; heute ist letzteres Symptom nahezu verschwunden.

Status präsens: Die Weichtheile der rechten Gesichtshälfte sind mässig geschwollen und geröthetet, speciell die Lider dieser Seite; doch kann Pat. trotzdem das Auge leidlich spontan öffnen. Die Bindehaut des rechten Augapfels ist lebhaft injicirt, besonders intensiv nach innen. Nach unten starke Chemosis, nach aussen nur einzelne erweiterte Lymphräume.

Die Cornea zeigt in ihrem inneren und unteren Antheile diffuse oberflächliche Trübung; am saturirtesten ist dieselbe etwas nach innen vom Hornhautcentrum; von dieser Stelle mächtigster Trübung strahlen radiäre grauliche

Digitized by Google

Streifen von verschiedener Mächtigkeit nach den peripheren Trübungsbezirken aus, woselbst sie sich langsam verlieren. Bei näherer Besichtung gewahrt man dem Trübungscentrum entsprechend einen kreisrunden, äusserst scharf begrenzten, etwa 3 mm im Durchmesser betragenden Epitheldefect mit einem gleichfalls sehr scharf markirten vertieften Punkt im Centrum — offenbar der Stelle des Stiches. Der Epithelrand erscheint überall leicht erhaben; der kreisförmige epithelberaubte Fleck ist ziemlich glattspiegelnd. In der Vorderkammer findet sich ein kleines — kaum millimeterhohes — Hypopyon. Die Pupille überall frei — ist eher weiter als links; Spannung vielleicht ein wenig erhöht; doch kann wegen arger Druckempfindlichkeit kein sicheres Urtheil gewonnen werden.

Pat. wurde mit Atropin entlassen.

Leider sah ich den Mann nicht wieder.

Aus der Literatur liegt mir nur eine kurze Notiz in Hirschberg's Centralblatt vor, welche besagt, dass Dr. Leplat einen analogen Fall beobachtet hat.[1]

Neue Instrumente, Medicamente etc.

Künstliche Augen für geschrumpfte Augenhöhlen.

Von Salt in Birmingham.

Herr Salt in Birmingham, Corporation Street 69, empfiehlt in solchen Fällen, wo kein künstliches Auge in der Orbita Platz findet, eine von ihm construirte Brille zu verwenden, an deren einem Glase künstliche Lider angebracht sind. Wenn die Brille angelegt ist, ruht das Auge ganz leicht auf den Lidern, und wenn das Auge den Verhältnissen entsprechend sorgfältig ausgesucht ist, soll der kosmetische Effect sehr befriedigend sein. Denselben Gedanken hat schon vor ihm Dr. Collins gehabt und im Lancet beschrieben. (Brit. Med. Journ. 17. Nov. 1894.) Peltesohn.

Unser Büchertisch.

Neue Bücher.

Euclidis Opera omnia ed. J. L. Heiberg et H. Menge. Vol. VII. Euclidis Optica, Opticorum recensio Theonis, Catoptrica, cum scholiis antiquis ed. J. L. Heiberg, Prof. Dr. phil. Lipsiae, in Aed. B. G. Teubneri. MDCCCXCV.

Eine werthvolle Gabe für die Liebhaber der Geschichte. Und wer rechnet sich nicht gern zu diesen? Prahlen doch mit dem Staube der Bibliotheken auch Leute, die schon das Gestern vergessen haben. Aber für nachdenkliche Fachgenossen ist es rührend, das erste, noch jugendliche Stammeln derjenigen Wissenschaft zu hören, deren vollkommnere Ausbildung uns mit dem Augenspiegel, dem Vergrösserungsglas, dem Fernrohr beschenkt hat.

Als ich meine ersten Studien machte, galt es für ziemlich ausgemacht, dass die unter dem Namen Euclides uns überlieferten Ὀπτικά und Κατοπτρικά

---

[1] Piqûre de l'oeil par un dard de guèpe. Bulletin de la Société de Médic. de Gand. März 1894. Hirschberg's Centralbl. 1894. Juli. p. 203.

Digitized by Google

so unvollkommen und nachlässig geschrieben seien, dass sie unmöglich für echte Schriften des berühmten Vaters der Geometrie[1] gehalten werden könnten. Diese Ansicht hat auch der Verf. der ersten Geschichte der Optik[2], Joseph Pristley, nachdrücklich vertreten. Aber, obwohl das eigentliche Werk des Euclides uns unbekannt, und nur die Ausgabe des Theon gedruckt vorlag; waren doch andre, der Optik und des Griechischen mehr kundige Männer für die Echtheit mit Wärme eingetreten: so schon der berühmte J. Kepler[3], so unser gelehrter Landmann E. Wilde, Verf. der 2. Geschichte der Optik.[4]

Heutzutage besitzen wir nun auch die echte Schrift des Euclid über Optik, welche J. L. Heiberg aus Kopenhagen zuerst aus einer Wiener Handschrift 1882 herausgegeben und in dem Bande, der hier besprochen wird, wieder abgedruckt hat; zusammen mit der von Theon (gegen Ende des 4. Jahrh. n. Chr. zu Alexandrien) besorgten Ausgabe, die seit dem Wiedererwachen der Wissenschaften allein bekannt gewesen; und mit einer lateinischen Uebersetzung des erstgenannten Textes aus dem Mittelalter, des letztgenannten aus der Renaissancezeit; endlich mit der Catoptrik, die nach Heiberg, wegen sachlicher Irrthümer und wegen der Sprache, dem Theon zuzuschreiben ist, und mit alten (griechischen) Scholien zu den genannten Schriften.

Wer den Inhalt kennen lernen will, muss das Buch lesen, aber den griechischen Text. Derselbe ist verständlicher, als die lateinische Uebersetzung; einmal weil die griechische Sprache zu solchen Erörterungen geeigneter ist, sodann weil der Verf. des Griechischen seine Sprache besser beherrschte.

Immerhin kann ich es mir nicht versagen, einige kurze Anführungen zu machen für diejenigen, welche sich wenigstens eine Vorstellung von dem Inhalte bilden wollen.

Euklid beginnt mit Begriffserklärungen (*ὅροι*), die er als Erfahrungssätze hinstellt:

1. *Ὑποκείσθω τὰς ἀπὸ τοῦ ὄμματος ὄψεις κατ' εὐθείας γραμμὰς φέρεσθαι διάστημά τι ποιούσας ἀπ' ἀλλήλων.*	Wir müssen annehmen, dass die vom Auge ausgehenden Sehstrahlen fortziehen in geraden Linien, die gewisse Zwischenräume zwischen sich lassen.
2. *Καὶ τὸ μὲν ὑπὸ τῶν ὄψεων περιεχόμενον σχῆμα εἶναι κῶνον τὴν κορυφὴν μὲν ἔχοντα πρὸς τῷ ὄμματι, τὴν δὲ βάσιν πρὸς τοῖς πέρασι τῶν ὁρωμένων.*	Die von den Sehstrahlen eingeschlossene Figur ist ein Kegel, dessen Spitze im Auge liegt, die Grundfläche aber auf den Grenzen der sichtbaren Gegenstände.
3. *Καὶ ὁρᾶσθαι μὲν ταῦτα, πρὸς ἃ ἂν αἱ ὄψεις προσπίπτωσιν, μὴ ὁρᾶσθαι δέ, πρὸς ἃ ἂν μὴ προσπίπτωσιν αἱ ὄψεις.*	Wir sehen nur das, worauf Sehstrahlen fallen; wir sehen aber das nicht, worauf keine Sehstrahlen fallen.

[1] Er lebte um 300 v. Chr. zu Alexandria in Aegypten am Hofe des Ptolomaeus Lagi. Nach unseren heutigen Begriffen wird der Grieche von den Barbaren (Aegyptern) viel gelernt haben, ehe er es unternehmen konnte, die Welt mit den Anfangsgründen der Geometrie zu beschenken und die Grundsteine zu einer ganz neuen Wissenschaft, der Optik, zu legen.

[2] Deutsch von G. S. Klügel. Leipzig 1775. S. 7. — Aehnlich Poggendorff (Gesch. d. Physik S. 23) und die neuesten Convers.-Lexica.

[3] Euclidis Catoptrica *νοθεύειν* arguis, meo judicio perperam. (Epistol. ad J. Keplerum, von Hansch. Epist. CLII.)

[4] Gesch. d. Optik von Dr. E. Wilde, Prof. d. Math. u. Physik am berlinischen Gymnasium zum grauen Kloster. Berlin 1838. Vgl. auch Christ, Geschichte der griechischen Literatur. München 1890, S. 719; Günther, G. d. Naturwiss. i. A. München 1894, S. 269.

Digitized by Google

Wenn der Grieche annimmt, dass die einzelnen Sehstrahlen in dem kegelförmigen Bündel Zwischenräume zwischen sich lassen und nicht ununterbrochen (οὐ συνεχεῖς) den Raum des Kegels ausfüllen; so ist das derselbe Gedanke, als wenn wir heute sagen, das Netzhautbild ist musivisch und besteht aus einzelnen Punkten, die den lichtauffangenden Endorganen (Zapfen und Stäbchen) entsprechen: das musivisch zusammengesetzte Auge der Insecten würde allerdings noch eher den Gedanken des Griechen ausdrücken, da er von Lichtbrechung nichts versteht, als das dioptrisch gebaute Auge der Wirbelthiere. Nur wenn man dies erwägt[1], wird man verstehen, wie Euklid das Vorhandensein eines kleinsten Unterscheidungswinkels oder eines Minimum visibile (eines physiologischen Netzhautpunktes nach Aubert) zu beweisen unternimmt. Es lautet nämlich der dritte Lehrsatz folgendermassen:

Ἕκαστον τῶν ὁρωμένων ἔχει τι μῆκος ἀποστήματος, οὗ γενόμενον οὐκέτι ὁρᾶται.

Für jeden sichtbaren Gegenstand giebt es eine gewisse Entfernung vom Auge, in welcher er aufhört, sichtbar zu sein.

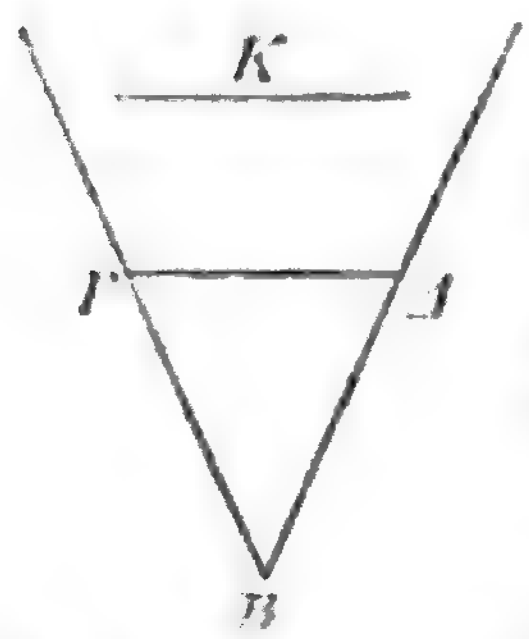

ἔστω γὰρ ὄμμα μὲν τὸ Β, ὁρώμενον δὲ τὸ ΓΔ. φημὶ δή, ὅτι τὸ ΓΔ ἔν τινι ἀποστήματι γενόμενον οὐκέτι ὀφθήσεται.

B sei das Auge, *ΓΔ* der sichtbare Gegenstand. Ich behaupte nun, dass *ΓΔ* in einem bestimmten Abstande vom Auge nicht mehr sichtbar bleibt.

γεγενήσθω γὰρ τὸ ΓΔ ἐν τῷ μεταξὺ διαστήματι τῶν ὄψεων ἐφ᾽ οὗ τὸ Κ. οὐκοῦν πρὸς τὸ Κ οὐδεμία τῶν ἀπὸ τοῦ Β ὄψεων προσπεσεῖται κ. τ. λ.

Man bringe *ΓΔ* in den Zwischenraum der [zwei benachbarten] Sehstrahlen, wo *K* liegt: dann wird kein von *B* ausfahrender Strahl auf *K* treffen u. s. w.

Hiermit in Uebereinstimmung erklärt Euclid, dass von zwei gleichen und gleichlaufenden Längen die nähere genauer erscheint, da sie unter mehr Sehstrahlen (ὑπὸ πλειόνων ὄψεων) oder unter mehr kleinsten Winkeln (ὑπὸ πλειόνων γωνιῶν) gesehen wird.

[Beiläufig sei erwähnt, dass in einer freien lateinischen Uebersetzung von Euclid's Optik (die Handschrift ist aus dem Jahre 1359 n. Chr.) folgendes steht: Sit igitur dbg minimus angulus determinatus visui.]

Das Weitere enthält solche Sätze, wie die folgenden:

Von gleichen Grössen erscheint diejenige grösser, die dem Auge näher ist. Gleiche Grössen, die vom Auge ungleich entfernt sind, erscheinen nicht ihren Entfernungen proportional. Von Ebenen, die unter dem Auge liegen, erscheinen die ferneren Theile höher. Die Aufgabe, eine Höhe zu messen, wird in doppelter Weise gelöst: 1. mit Hilfe des Schattens, 2. mit Hilfe eines ebenen Spiegels. Es wird untersucht, wie viel das Auge von einer Kugel, einem Cylinder, einem Kegel überschaut; wie bei gleichförmiger Bewegung nähere und fernere Gegenstände sich gegeneinander verschieben, u. A. m.

An vielen Stellen ist der neugefundene Text wesentlich verständlicher. Man könnte sich wundern, dass diese griechischen Optiker nicht nachdrücklicher gegen die Annahmen der Philosophen über die vom Auge ausgehenden Sehstrahlen auftraten. Nun sie wussten ganz gut, dass von den leuchtenden Körpern Strahlen in's Auge dringen; sie meinten aber, dass zum Wahrnehmen noch eine Thätigkeit des Auges (oder der Seele, Fixation, Aufmerksamkeit) hinzukommen

[1] Was, wie mir scheint, bisher noch nicht geschehen ist.

Digitized by Google

müsse. So heisst es in der erläuternden Vorlesung des Theon (S. 146): *Ἐναργοῦς οὖν ὄντος ὅτι πᾶν φῶς κατ' εὐθεῖαν γραμμὴν φέρεται, καὶ πᾶσι προδήλου μεταβαίνειν εἰς τὴν ὄψιν ἠξίου* . . .

Die Katoptrik entwickelt, zum ersten Male in der Geschichte der Wissenschaft, die Hauptsätze der Lehre von der Zurückwerfung des Lichtes, von dem Orte und der Stellung der Bilder ebener wie gekrümmter Spiegel. Dass der Verf. dem Brennpunkte der Hohlspiegel nicht die richtige Lage gegeben, wird derjenige verzeihen, der berücksichtigt, wie selbst ein Kepler hierin noch irrte, und anerkennt, wie schwer es war, die ersten Bausteine der Optik zu begründen.[1] H.

Neue Journale: La Clinique ophth. par Jocqs, Paris 1895.
Engl. Ausgabe der Annales d'Ocul. von Stevens, NewYork 1895.

Gesellschaftsberichte.

Ophthalmological Society of the United Kingdom. Sitzung vom 13. December 1894. (Ophth. Review. 1895. Januar.)

Five case of plastic cellulitis.

Herr George Lawson berichtet über 5 Fälle von Orbitalcellulitis, von denen 4 überhaupt keinen, der letzte nur sehr wenig Eiter bei der Punction entleerten. In einem Falle trat die Affection auf beiden Augen ein. Niemals lag eine äussere Verletzung als Ursache vor. L. glaubt an einen septicämischen Ursprung, ohne dass er aber in 3 Fällen eine Quelle der Septicämie nachweisen konnte. Einmal war eine acute Tonsilitis voraufgegangen. In einem anderen Falle lag offenbar eine Pyämie vor, indessen blieb deren Ausgangsstelle verborgen. Bei Frauen glaubt L. öfter, als man annimmt, eine Septicämie verborgen, welche von dem Genitaltract herstammen; viele sog. Rheumatismen bei Frauen hält er für solche Septicämien. Von den Patienten L.'s starben drei, einer büsste sein Auge ein, der letzte behielt ein herabgesetztes Sehvermögen.

Herr Tweedy hält alle solche Fälle für sehr bedenklich, sah aber und verspricht sich eine erhebliche Hilfe von breiten Incisionen des oberen Lides. Vielfach gehe doch irgend ein Trauma der Affection vorher, wie in einem seiner Fälle eine Schlitzung des Thränencanales.

Herr Hulke hielt es für wünschenswerth, in solchen Fällen sich durch die Section überzeugen zu können, ob ein primärer Process vorlag oder ein Folgezustand von einer Thrombose der Vena ophthalmica oder des Sinus cavernosus oder einer Meningitis.

Herr Critchett erinnert an eine Krankenvorstellung, bei welcher die Cellulitis nach Entfernung kranker Molarzähne zurückgegangen war.

Hydatid cyst of the orbit.

Herr Lawford berichtet über eine 17jährige Patientin, bei welcher nach vorausgegangenen Schmerzen und Verdrängung des Bulbus nach vorn und unten, Beweglichkeitsbeschränkung, geringem Oedem der Lider und Hyperämie der Bindehaut, Stauungspapille mit Netzhautblutungen hinter der Trochlea eine tiefliegende Cyste gefunden werden konnte. Die Punction entleerte eine dünne

---

[1] Neue Ausgaben der andern Werke der Alten über Optik: I. Optika Ptolemaei (lat.) ed. Govi, Turin 1885. II. Heliodori *κεφάλαια τῶν ὀπτικῶν* steht noch aus. III. Heron's Katoptr. lat. von Val. Rose, anecd. gr. II.

Digitized by Google

klare Flüssigkeit, worauf die Cyste zusammenfiel und, nachdem der Schnitt etwas vergrössert worden war, leicht extrahirt werden konnte. Es handelt sich um eine ausgesprochene Hydatidencyste, aber ohne Hakenbefund. Das Sehvermögen besserte sich dann wieder, und es trat Heilung ein bis auf etwas Divergenzstellung, vielleicht in Folge von Schädigung des Internus, oder, wie Robertson bemerkte, durch Compression der Nervenleitung. Eine möglichst frühzeitige Extraction nach Punction sei dringend indicirt.

Herr Rocliffe sah sich einmal gezwungen, das Auge zu opfern, weil Pat. die Operation zu lange hinausgeschoben hatte.

Herr Johnson Taylor hatte zwischen Meningocele und Cyste zu unterscheiden; die Untersuchung des punctirten Inhaltes liess erstere ausschliessen.

Osteoma of the conjunctiva.

Herr Hartridge sah bei einem Kinde von 3 Monaten eine angeblich schon 3 Tage bemerkte Schwellung am äusseren Theile des rechten Bulbus. Sie bestand aus einer oberflächlichen weichen und einer tieferen harten, einem Schneidezahn ähnelnden Portion, welche sich als mit Periost bedeckter Knochen erwies.

Dr. Robertson hat vor vielen Jahren einen ganz gleichen Fall gesehen.

Formol as a hardening agent.

Herr Marshall spricht über das Formol, welches in 10 %iger Lösung sich als eine hervorragende Conservirungsflüssigkeit erwiesen habe.

Herr Lindsay Johnson hat sie schon vor Leber angewendet, aber keinen Vorzug vor anderen Mitteln entdeckt.

Papillary conjunctivitis.

Dr. Adolf Bronner sah bei einem 22jährigen Manne, der in Folge eines chronischen Excems viel Arsenpillen schluckte, eine papillare Conjunctivitis entstehen, die mit leichter Chemosis einherging. Der Kupferstift half gar nichts, bis der Arsengebrauch ausgesetzt wurde.

Dr. Robertson bezweifelt den Zusammenhang, weil die Affection auf ein Auge beschränkt blieb.

Demonstrationen: Herr Lang: Cataract mit Krystallbildung in der Linse, mit mikroskopischen Präparaten. — Herr Dodd: 1. Neues Pincenez. 2. Angeborene Linsentrübung. — Dr. Bronner: 1. Drahtmaske für Staroperirte. 2. Benno's Schreibpapier mit Reliefliníen für Blinde. — Herr Johnson: 1. Linsenextraction bei Myopie. 2. Symmetrische Zeichnung von Schichtstar. — Herr N. C. Ridley: Angeborenes Macularcolobom. — Herr W. J. Cant: Grosses Sarcom der rechten Hirnhemisphäre. — Herr Gunn: Tuberculöse Iritis.

Peltesohn.

Referate, Uebersetzungen, Auszüge.

1) **Ungarische Beiträge zur Augenheilkunde.** Unter Mitwirkung von Fachgenossen herausgegeben von Prof. Wilhelm Schulek, Director der Augenklinik in Budapest. I. Bd. mit 45 Abbild. im Text. Leipzig und Wien. Franz Deuticke. 1895.

Sphincterotomia pupillaris. Durchschneidung des Pupillenverengerers am Narbenrande, von Prof. Wilhelm Schulek.

Um bei bestehender peripherer Synechia anterior Folgeerscheinungen, vor *Allem* secundäres Glaucom zu verhüten resp. zu beseitigen, empfiehlt Sch. an

Digitized by Google

Stelle der Iridectomie, welche die Sehschärfe herabsetze, und der Punction, welche nur vorübergehenden Nutzen bringe, ein neues Operationsverfahren, die von ihm sog. Sphincterotomia pupillaris. Dieselbe besteht in der Durchschneidung der Pupillenschenkel der Synechie möglichst nahe am Rande der Narbe von hinten nach vorn mittels des Sphincterotoms. Dieses ähnelt einer Starnadel, nur läuft die Spitze in ein zartes, convex geschliffenes Messerchen aus. Die Operation lässt verschiedene Modificationen zu.

Sphincterolysis anterior. Abtrennung des Pupillenverengerers von Hornhautnarben, von Prof. Wilhelm Schulek.

Der operative Vorgang ist für solche Fälle erdacht, in denen die Iris seitlich mit einer Hornhautnarbe verwachsen, die Pupille jedoch nicht ganz ausser Function gesetzt ist.

Man sticht das Messer an einem Rand der Narbe ein, am entgegengesetzten aus, die Narbe liegt so auf dem Messer, die Schneide richtet sich flach gegen die an die Narbe gewachsene Iris. Da nun das Messer sich nicht gut zwischen Iris und Hornhaut bringen liess, so nahm Sch. ein zweites Messer zu Hilfe, welches zu dem an der Rückfläche der Narbe geführten Messer parallel, also ebenfalls flach geführt wurde, jedoch mit dem Rücken nach vorwärts gekehrt und nur an die Oberfläche angelehnt war. Dieses zweite Messer führt Sch. mit der anderen Hand, wobei er den Stiel nach der entgegengesetzten Seite hielt. Die Narbe war also zwischen zwei Messer gefasst und wurde von dem hinteren durchschnitten, während das vordere dagegen drückte.

Da man durch dieses Verfahren die Breite des zu durchtrennenden Lappens wegen des davor liegenden Messers nicht gut beurtheilen konnte, so erdachte Sch. ein anderes Verfahren, welches er Apotomia iridis nennt.

Man drückt die Cornea mit einer Glasplatte an das rückwärts abschälende Messer. Diese Glasplatte verbreitert sich auf eine Länge von 20 mm bis zu 10 mm, von da an besitzt sie eine 12 mm lange, aber parallele, zum sicheren Anfassen rauh geschliffene Fortsetzung; die Spitze ist auf eine Länge von 4 mm abgesetzt. Der mattgeschliffene Theil der Glasplatte wird mit Guttaperchapapier eingehüllt und mit einer, mit Schieberverschluss versehenen Zange festgehalten. Die Operation stellt sich also so dar: Mit einem schmalen Messer wird über einem der Irisschenkel an der Grenze des trüben Gewebes der Narbe in die Kammer eingestochen, dann wie zur Sphincterolysis bogenförmig an der entgegengesetzten Seite ausgestochen, das schon vorher in die Zange gefasste Glasblatt wird mit einer passenden Stelle oberflächlich auf das so aufgeladene Narbengewebe aufgesetzt und hierauf an der Rückfläche der Narbe, entsprechend dem Druck auf die Vorderfläche, eingeschnitten. Entsprechend dem Breiterwerden der Narbe werden breitere Stellen der Glasplatte gegen die Schneide vorgeschoben.

Die Resection der oberen Facialisäste bei Blepharospasmus idiopathicus, von Dr. Ignaz Ottava.

O. beschreibt einen Fall von Blepharospasmus bei einem 55jähr. Manne. Das Leiden entstand nach einem Brande, wobei dem Pat. die Flammen in's Auge geschlagen wurden. Einfache Durchschneidung der oberen Facialisäste hatte keinen bleibenden Erfolg, erst die Resection brachte nahezu vollständige Heilung.

Bei einem 35jähr. Müller dauerte der Blepharospasmus beiderseits schon 3 Jahre. Electrisiren und Jodeinpinselung ohne Erfolg. Heilung durch Resection der oberen Facialisäste.

Bei einem 43jähr. Manne erkrankten nach einer Zahnextraction die Augen.

Digitized by Google

5 Monate nachher entsteht Blinzeln, das schon 6 Wochen anhält. Ueber beiden Arcus zygomatici wurde ein 2,5 cm langer, bis zum Knochen dringender Schnitt gemacht, quer vom oberen Ende bis zum unteren. Aus der Tiefe der Wunde wurde ein Stück der Weichtheile ausgeschnitten, worauf das Blinzeln verschwand. Lähmung des Orbicularis nach der Durchscheidung trat nicht ein, weil nicht alle Fasern durchschnitten wurden, die zum Muskel verlaufen.

Bei weiteren 10 Operirten mit 15 Operationen wurde ein voller Erfolg in 3, ein nahezu vollständiger in 2, ein theilweiser in 8 Fällen erreicht, in zweien blieb er aus.

Der Paquelin'sche Thermocauter in der Augenheilkunde, von Dr. Stephan Csapodi.

Csapodi beschreibt den in der Budapester Augenklinik befindlichen Thermocauter und seine Anwendung.

Hermetischer Schutz gesunder Augen, von Dr. Ladislaus Issekutz.

I. benutzt zum hermetischen Verschluss des gesunden Auges bei Blennorrhöe des anderen Auges den wasserdichten Wachstaffet; das ganze Auge wird damit bedeckt, so dass die Ränder oben auf die Stirne, unten auf's Gesicht — etwas höher als die Nasenflügel —, aussen auf die Schläfe und nach innen auf den Nasenrücken bez. auf die Nasenwurzel zu liegen kommen. Der nach einem Papiermuster ausgeschnittene Wachstaffet wird in Sublimat abgewaschen, abgetrocknet und auf's Auge gelegt; die Ränder werden mit langen, aber schmalen, etwa $^1/_2$ cm breiten Englischpflasterstreifen rund herum zugespickt, so dass die Hälfte der schliessenden Streifen auf den Rand des Wachstaffets, die andere Hälfte auf die Haut des Gesichts, bez. der Stirn zu liegen kommt. Die Streifen werden mit Collodium flexile eingestrichen, um gegen das Aufweichen der Streifen durch Wasser Schutz zu bieten. Der Verband wird täglich geöffnet und das Auge mit Sublimat ausgewachen. In 30 Fällen blieb das so geschützte Auge von der Infection geschont.

Zur Behandlung der Dakryocystitis chronica. Neue Sonden, von Dr. Gustav Neupauer.

Nach Feststellung der Thränenstauung wird das obere Thränenröhrchen geschlitzt. Es wird nun Bowman Nr. 3 eingeführt. Bleibt die Sonde im Thränengang stecken und ist eine Narbenstrictur anzunehmen, so folgt: 1. Ausdrücken des Thränensackes, 2. Sondirung des Thränenganges mit Bowman'schen Sonden, 3. Ausspritzen des Thränensackes und -Ganges.

Die Sonden sind von bestimmter Dicke, mit conischer Spitze und einfach, nicht doppelt. Zum Ausspritzen dienen Sonden mit seitlicher Oeffnung.

Ueber den Werth dreier neuerer antiseptischen Mitteln in der Augenheilkunde, von Dr. Gustav Neupauer.

N. untersuchte das Hydrargyrum cyanatum, das Lysol und die Cresylsäure. Er fand, dass die 1 $^0/_0$ige Cresylsäure und die 1 $^0/_{00}$ige Lösung des Hydrarg. cyanat. in das Auge des Kaninchens eingetropft, keine Entzündung hervorrufen, während das Lysol auch in der Lösung von 1:1000 eine bis 2 Stunden dauernde Reizung hervorruft. Ferner stellte er fest, dass Hydrarg. cyanat. 1:1000 Cholera- und Anthraxbacillen in 1 Minute, Staphylococcus pyog. aur. in 5 Minuten tödtet, Cresylsäure 1:100 in 15,15 und 20 Minuten, Lysol 1:1000 in 20, 1 und 20 Minuten. Es ist deshalb das Hydrarg. cyanat. als Augendesinficiens zu empfehlen.

Digitized by Google

Zur Aetiologie des Pterygiums, von Prof. Wilhelm Schulek.

Bei der Entstehung des Pterygiums spielen die Bewegungsverhältnisse der Lidspalte und die Krümmungen an der Oberfläche des Augapfels eine Rolle. Ausserdem kommen noch photochemische Verhältnisse in Betracht und natürlich äussere Schädlichkeiten.

Sch. fasst seine Meinung dahin zusammen:

1. dass die Entwickelung des Flügelfells unter dem Einfluss äusserer Schädlichkeiten steht;

2. mit dem Mechanismus des Lidschlags über der Augapfeloberfläche zusammenhängt;

3. von localen Hornhautveränderungen eingeleitet wird;

4. im Beginn in einem Hinüberlegen der Pinguecula sammt dem dieselbe einschliessenden Conjunctivalgewebe, später in einem fortgesetzten Nachziehen der Bindehautduplicatur besteht;

5. dass das Flügelfell die Pinguecula theilweise absorbirt, theilweise ausdehnt;

6. dass entzündliche Schwellungen und Gewebsvermehrungen der Conjunctiva ein wesentlicher Factor sind, dagegen die senile Degeneration nur nebenbei läuft;

7. dass die Cornea Gewebsverluste erleidet und

8. diese allsogleich durch Vordringen der Conjunctiva ausgefüllt werden;

9. dass trotz Abstossung von Cornealsubstanz diese Lücken makroskopisch nicht deutlich sichtbar werden, weil sie nicht flächenförmig sind, sondern immer, wenn auch mehr oder weniger, in die Tiefe greifen;

10. dass das Uebergreifen der Bindehaut auf die Hornhaut bald ein actives, bald ein passives ist;

11. dass die Schwellung, Schrumpfung und Faltung die Folgen der wechselnden Phasen des Grundprocesses ist;

12. dass die anatomischen, physiologischen und senilen Verhältnisse nur die Disposition abgeben;

13. dass aber die Hauptschädlichkeit die chemische Wirkung des Lichtes ist, welche durch die fremden Körper auf den Hornhautrand und später auf den Kopf des Flügelfells sich concentrirt;

14. und dass schon gleich im ersten Beginn die langsame Anbildung der Pinguecula, die Hypertrophie der elastischen Fasern, die catarrhalischen Reizungen, die Vermehrung des Zellenmaterials in einer solchen Menge, dass es später nicht mehr gehörig ernährt werden kann — dass alles dies in erster Linie von der photochemischen Reizwirkung ausgeht. Dr. Stiel.

(Schluss folgt.)

---

2) **Ueber operative Behandlung hochgradiger Myopie.** Vortrag, gehalten in der Sitzung des Vereins Freiburger Aerzte am 19. October 1894 von Prof. Manz. (Münchener med. Wochenschr. Nr. 51. 1894. December.)

Nach einer kurzen Beschreibung der Operation bespricht Vortragender die Indicationen und Contraindicationen derselben. Das Alter des Pat. und die anatomischen Veränderungen im Auge sind von besonderer Bedeutung. Trotz der günstigen Heilerfolge, die Vortragender ebenso wie andere erzielt hat, ermahnt er doch zur vorsichtigen Beurtheilung, da einerseits der Eingriff eine nicht unbedeutende entzündliche, oder wenigstens congestive Reaction verursacht und da wir andererseits über das spätere Schicksal der mit gutem Erfolge operirten Augen noch im Ungewissen sind. Aus den unglücklich verlaufenen

Digitized by Google

Fällen, „welche hoffentlich alle recht getreu mitgetheilt werden", müssen wir möglichst sichere Anhaltspunkte zu gewinnen suchen für die richtige Auswahl derjenigen Patienten, welche sich für die Operation eignen. Kuthe.

---

3) **Leitfaden für Begutachtung und Berechnung von Unfallsbeschädigungen der Augen,** von Prof. Magnus. Breslau, Kern's Verlag. 1894. 8°. Mit 4 Tafeln u. 29 Tabellen. 176 S.

(Schluss.)

Verhältnissmässig einfach gestaltet sich die Sache bei Beschädigung bez. Verlust des einen Auges, bei normalem anderen Auge; verwickelter bei geschädigtem anderem Auge, ferner bei Beschädigung beider Augen entweder in gleichem oder verschiedenem Grade. Am schwierigsten endlich liegt die Sache bei Beschädigungen eines oder beider Augen, wenn eines oder beide vor dem Unfall nicht normale centrale Sehschärfe hatten, zumal wenn letztere nicht von wissenschaftlicher Seite festgestellt war. Denn nur dann darf das verletzte Auge als schwachsichtig in Rechnung gestellt werden, wenn es vorher von wissenschaftlicher Seite als solches gefunden worden ist. Ausserdem muss man es stets als normal annehmen. Denn man darf nie vergessen, dass das Unfallversicherungsgesetz aus humanitären Absichten entstanden ist und deshalb im Zweifel stets das Interesse des Arbeiters als ausschlaggebend anzusehen ist. Zu diesen Beschädigungen der centralen Sehschärfe kommen dann noch die verschiedenen Combinationen mit Gesichtsfelddefecten und Muskellähmungen. Alles dies hier genau zu referiren ist unmöglich, anderseits könnten Einzelheiten zu leicht ein falsches Bild von dem von M. angegebenen Berechnungsverfahren geben, wie auch nur derjenige von dem Buche wirklich Nutzen haben wird, der jeden von ihm zu begutachtenden Falle nach der angebenen Methode selbstständig überlegt und dann erst in den Tabellen nachsieht, und so das Werk nicht nur als schematisches Nachschlagebuch gebraucht Verf. warnt auch an jeder Stelle vor dem Schematisiren, da sich ja doch oft Umstände ergeben im einzelnen Falle, die sich nicht immer als genau begrenzte rechnerische Grösse anführen lassen, sondern stets mehr oder weniger dem Ermessen des einzelnen Begutachters anheimgestellt werden müssen.

Was nun die so gewonnen Resultate anlangt, so könnten wiederum einzelne ausser dem Zusammenhang hier wiedergegebenen Zahlen falsche Vorstellungen erzeugen. Deshalb dürfen wir nur allgemeine Angaben darüber machen. Früher war die Erwerbschädigung bei Verlust eines Auges und gesundem anderem = 50% gesetzt worden; jetzt wird dies wohl allgemein für zu hoch gehalten und Zehender bewilligt nur $33\frac{1}{3}$, Jatzow als Vermittelungsvorschlag 40%. M. dagegen berechnet nur 30,90 bei Berufsarten mit höheren, bez. 21,966 mit niedrigeren optischen Ansprüchen; dazu tritt nach Ablauf eines Jahres Ermässigung auf 27,315 bez. 18,388 ein, weil während dieser Zeit der Einäugige gelernt hat, Entfernungen besser zu schätzen u. dgl. Auf Grund der gleichen Ueberlegung giebt M. bei allmählich eintretendem Sehverlust eines Auges nur 21,966 bez. 18,388%. Diese Zahlen sind also wesentlich niedriger als die obigen und wir müssen bezüglich Vertheidigung derselben auf das Original verweisen. Z. B. lässt Verf. die grössere Erblindungsgefahr des Einäugigen (Zehender), event. die Gefahr einer sympathischen Opthalmie nicht gelten als Erhöhungsgrund der Rente: einmal bedroht die häufigste Erblindungsursache vom 15.—45. und zweithäufigste vom 45.—60. Lebensjahr, die Atrophia *nervi optici*, weil fast ausschliesslich doppelseitig, Zweiäugige ebenso wie Einäugige, sodann ist der Vorschlag Z.'s die Erblindungsgefahr versicherungspflichtig

Digitized by Google

zu machen, auch in rechnerischer Hinsicht vollkommen verfehlt. Denn wenn der Arbeitgeber dem Arbeitnehmer für eine vorhandene Beschädigungsgefahr eine jährliche Summe zahlen wollte, so würde nicht der letztere, sondern der erstere versichert sein, ähnlich wie z. B. bei der Feuerversicherung die gezahlte Prämie eine Vergütung bezweckt, wenn die befürchtete Feuersgefahr zur Thatsache geworden. Ebenso würde hier die jährlich an den Arbeiter à conto der grösseren Erblindungsgefahren gezahlte Summe die Versicherungsprämie darstellen. Aber bei Eintritt der Erblindung muss der Einäugige unbedingt die volle Entschädigung erhalten; also hat die mit Rücksicht auf diese Gefahr gezahlte höhere Summe keinen Sinn. Gleiches gilt für die sympathische Entzündung.

Andererseits wird diese Kürzung der bisherigen Entschädigung für Einäugige wieder ausgeglichen durch gewisse Vorzüge des Verfahrens: es ermöglicht für alle optischen Erwerbstörungen eine sichere Quotisirung und damit dem Arbeiter einen sicheren, numerisch fixirten Anspruch in Fällen, wo das bisherige Verfahren denselben lediglich nur der Schätzung des Arztes oder der Behörde überliess; es vermag mit der genauen Festlegung der maximalen wie minimalen erwerblichen Grenzen des Sehactes sich den Ansprüchen des Arbeitgebers wie Arbeitnehmers viel besser anzuschmiegen wie die bisherigen Methoden. Namentlich ist hervorzuheben, dass bei dem Verfahren des Verf. die volle Erwerbsunfähigkeit schon eintritt bei einer S von $^1/_7$—$^1/_{20}$, bisher jedoch erst bei $S = {}^1/_{100}$, sowie dass es bei Schädigung des Einäugigen und bei gleichmässiger Schädigung beider Augen viel mehr gewährt als das bisherige. Z. B. bei S des einzigen Auges von 0,7; 0,4; 0,1 gewährt Magnus (Zehender) 37, 75 (41), 75, 83 (66), 100,0 (91)$^0/_0$ Rente und bei S beider von 0,7 0,4, 0,1:9,12 (7), 61,8 (50), 100,0 (87). Bei einer $S = 1$ des einen und $S = 0,6$; 0,4; 0,2 des andern Auges dagegen gibt M. (Z.) 1,32 (16), 3,38(25), 5,94 (34)$^0/_0$. Besondere Ueberlegung erfordert der Fall des ursprünglich, d. h. vor der Verletzung Einäugigen, sowie der ursprünglichen Schwachsichtigkeit eines oder beider Augen. Letzteres haben wir schon oben erwähnt, die näheren Ausführungen über beide Eventualitäten sind jedoch wesentlich mathematischer Natur und am besten im Original nachzulesen.

Wird ein Auge aphakisch durch einen Unfall bei normalem anderen Auge, so ist bei dem hochgradigen Brechungsunterschiede ein gedeihliches Zusammenwirken beider Augen unmöglich, desshalb ist das so verletzte Auge unbedingt einem Auge gleichzusetzen, dessen centrale Sehschärfe hochgradig (auf 0,15 bez. 0,05) herabgedrückt worden ist, während sein peripheres Sehen gleich geblieben ist. Anders, wenn das aphakische Auge das bessere von Anfang an und auch nach der Verletzung ist; dann ist seine Sehschärfe als entscheidend anzusehen und der schon erwähnte Berechnungsfall von Schwachsichtigkeit des unverletzten Auges gegeben.

Beschädigungen der Lider, der Bindehaut u. s. w., z. B. Symblepharon, welche ohne Herabsetzung der Functionen nur durch Entstellung schädigen, lassen sich nicht nach mathematischen Grundsätzen feststellen, sondern müssen stets der Schätzung unter genauer Berücksichtigung der jeweils vorhandenen besonderen Umstände überlassen bleiben. Doch warnt Verf. hier vor Ueberschätzung der Entstellungen. Insbesondere gibt er nicht zu, dass die Entstellung bei der Einäugigkeit noch besonders entschädigt wird, da diese eben schon berücksichtigt ist bei der oben angegebenen Berechnung der Entschädigung im Factor der Concurrenzfähigkeit; die Rente würde nämlich viel niedriger ausfallen, wenn man nur die optischen Beschädigungen bei eintretender Einäugigkeit in Rechnung zöge.

Digitized by Google

Zum Schlusse erwähnt Verf. noch eine wichtige Frage. Arbeiter werden sehr häufig verletzt durch kleine Eisensplitter der Cornea; nach deren Entfernung tritt meist rasche Heilung ein. Allein ein grauer Fleck bleibt zurück. Durch Häufung derartiger Unfälle tritt allmählich eine Verschlechterung des Sehens ein, jedoch ohne vom Pat. bemerkt zu werden, weil eben allmählich eintretend. Erleidet das Auge nun noch eine andere Erkrankung, dann macht sie sich mit einem Male sehr geltend, z. B. nach Ausziehung des Altersstares. Obwohl nun zweifellos die Einbusse am Sehen durch Betriebsunfall erfolgt ist, hat der Arbeiter doch gesetzlich keinen Anspruch auf Entschädigung, weil die formellen Forderungen der Behörden bezüglich des einzelnen Unfalles sich nicht ermitteln lassen. Doch meint Verf. die Berufsgenossenschaft sollte in solchen klarliegenden Fällen Gnade vor Recht ergehen lassen, da die Absicht des Gesetzgebers doch gewiss für den Arbeiter spricht. Neuburger.

Journal-Uebersicht.

I. Deutschmann's Beiträge zur Augenheilkunde. Heft XIII. 1894.

1) **Ueber die Wirkung des Scopolaminum hydrobromicum,** von Dr. Franz Vierling, Volontärarzt in Giessen.

Die unter Leitung von Vossius angestellten Versuche ergaben: a) an 4 Kaninchen bewirkt 1 Tropfen einer Lösung von Scop. (1:200) Mydriasis nach 5 Minuten, höchste Steigerung nach 15 Minuten gleichzeitig mit Verlust der Reaction auf Licht; beides hält durchschnittlich 15—16 Stunden an. b) am Menschen wurde 1 Tropfen einer Lösung von 1:1000 oder 1:2000 angewendet und der Vergleich ergab bezüglich der Pupillenerweiterung folgende Zusammenstellung:

	Scopolamin	Atropin	Duboisin	Homatropin
erste Wirkung in Minuten	12—13	14	8	9
maximale Weite nach Minuten	30	36	19	35 (nur bei 2 Fällen erreicht)
Dauer derselben in Stunden	24	26	24	3
Dauer der Einwirkung überhaupt in Stunden	74	108	96	24

Eine wesentliche Differenz in der Wirkung auf den Sphincter pupillae bei Anwendung verschieden starker Lösungen von Scopolamin wurde nicht beobachtet. Die Vergleichszahlen stammen von Schäfer (Arch. f. Augenheilk. X. S. 187) und beziehen sich auf $^1/_2\,^0/_0$ Atrop. Lösungen; doch ergaben vom Verf. angestellte Versuche mit $^1/_2\,^0/_{00}$ Atrop. Lösung (entsprechend der $^1/_2\,^0/_{00}$ Scopol. Lösung) annähernd die gleichen Zahlen. Bezüglich der Accomodation ergab sich Folgendes:

	Scopolamin	Atropin	Duboisin	Homatropin
Erste Wirkung nach Minuten	11	23	10	9
Lähmung nach Minuten	45	165	80	105
Anhalten derselben in Stunden	25,5	18	12	3
Wirkung überhaupt in Stunden	74	66	59	24

Scopolamin wurde vorzüglich vertragen und kann, wenn die Pupille rasch und dauernd erweitert werden soll, als Mydriaticum nur empfohlen werden; allerdings ist es noch sehr theuer. Obige Beobachtungen stimmen mit denen

Digitized by Google

Rählmann's (Klin. Monatsbl. XXXI. Febr. S. 59) und Martelli's (Archivo di Ottalm. Palermo 1893, Vol. I. Fasc. 1—2) überein.

2) Eine vorübergehende Erblindung während der Lactationsperiode, von Dr. Karl Heinzel in Wien.

Die in der Klinik von Fuchs beobachtete 25jährige sonst gesunde, kräftige Patientin bemerkte, nachdem Schwangerschaft, Geburt und Wochenbett ganz normal verlaufen war, in der 7. Woche post partum, während sie ihr Kind selbst stillte, eine Abnahme des Sehvermögens, die in wenigen Tagen zur Erblindung führte. Der Augenspiegel zeigte nur leichte Neuritis, weshalb die schwere Sehstörung auf hauptsächlich retrobulbäre Entzündung des Sehnerven zurückgeführt werden musste. Unter Schwitzkur mittelst Natr. salicyl. trat nach 2 Monaten völlige Wiederherstellung ein; aber trotz vollkommener Sehschärfe blieb eine leichte Abblassung beider Papillen zurück. Verf. stellt die bisher beobachteten ähnlichen Fälle zusammen, von denen nur wenige ophthalmoscopisch untersucht worden waren, sowie die Hypothesen über den Zusammenhang der Neuritis mit dem Säugen, und entscheidet sich für folgende: es liegt die Vermuthung nahe, dass während der Lactationsperiode giftige Eiweisskörper sich bilden können, zumal Hagemann durch Thierversuche nachgewiesen hat, dass der Eiweisszerfall während dieser Zeit rascher vor sich geht, als dem Stoffwechsel der Mutter und der Milchsecretion entspricht. Es ist also wahrscheinlich, dass dabei ab und zu schädliche Substanzen in wirksamer Menge gebildet werden und die beschriebene Neuritis optica verursuchen, zumal Möbius und Tuilant eine puerperale Neuritis der Extremitätennerven beschrieben und auf dieselbe Ursache zurückgeführt haben.

3) Ueber die Anwendung von Electromagneten bei den Eisensplitterverletsungen des Auges, von Adolf Hürzeler, Arzt in Aarburg.

Das Wesentliche dieser Arbeit ist schon an anderer Stelle referirt. (Dies. Centralbl. 1894. S. 281 ff.)

4) Ein neuer Electromagnet zur Entfernung von Eisensplittern aus dem Auge, von Prof. O. Haab in Zürich.

Beschreibung des Apparates und klinische Mittheilungen s. dies. Centralbl. 1894. S. 283. Hinzuzufügen wären hier vielleicht noch die Versuche H.'s an Thieraugen und einige Angaben über zweckmässige Anwendung des Apparates. Es muss angestrebt werden, den Splitter auf gleichem Wege, wie er eingedrungen, wieder zurückzuleiten; zu diesem Zwecke soll der Strom nicht gleich in voller Stärke, sondern erst allmählich zunehmend angewendet werden, damit der Splitter sich einstellen kann; dies geschieht am besten mittelst eines die Stromzuleitung regulirenden Rheostaten. Ferner muss der Magnet so an die Wunde gehalten werden, dass seine stärksten Kraftlinien, d. h. seine Axe, sich gewissermassen verlängert in den ursprünglichen Wundkanal hinein; endlich soll, damit nicht der Splitter beim Ausziehen sich neben der Eingangspforte einbohrt, die abschraubbare Spitze des Magneten etwas in die Wunde eingesenkt werden können. Je schärfer aber die Spitze zu diesem Behufe sein muss, um so weniger Anziehungskraft besitzt sie; man muss daher, je schärfer die Spitze ist, desto stärkeren Strom nehmen. Bei der doppelten Stromstärke nämlich beträgt die Anziehungskraft das Vierfache, andererseits nimmt bei dreifacher Entfernung dieselbe schon um das Siebenfache ab. Ferner zeigten Versuche am Thierauge, dass die Stärke der Anziehung in hohem Grade bedingt ist durch die Grösse

Digitized by Google

der anzuziehenden Masse, so dass also kleine Splitter, unter 0,02 g, schwerer auszuziehen sind. Interessant ist das Verhalten der Linse; Versuche zeigten, dass der von der Retina her zurückfliegende Splitter diese nicht durchbohrt, vielmehr längs der hinteren Linsenkapsel um die Linse herumgleitet; zieht der Magnet sehr kräftig an, so kann letztere am Aequator noch durchbohrt werden; bei schwächerer Anziehung dagegen gleitet der Splitter um den Rand herum, ohne ihn zu verletzen. Man wird also die Magnetspitze nicht in der Hornhautmitte, sondern am Rande ansetzen, um den Splitter nicht viel um die Linse herumführen zu müssen. Endlich sei noch bemerkt, dass sowohl klinische Erfahrung als auch das Experiment zeigten, dass der Splitter unter keinen Umständen die Iris beim Herausziehen mit dem grossen Magneten durchbohrt; er wird zwar so fest in dieselbe hineingezogen, dass er nicht mehr zurückgeht, aber weitere Versuche, ihn durchzuziehen, verursachten keinen weiteren Erfolg als ungeheure Schmerzen. Vielmehr ist es rathsam, dann in die Vorderkammer entsprechend der Irisvorbuckelung einen Einschnitt zu machen und den Splitter mittelst des kleinen Electromagneten zu entfernen, nicht aber mittelst des grossen, weil man sonst Gefahr liefe, dass mit dem Splitter die ganze Iris mit herausgerissen werden könnte.

5) **Extraction eines Eisensplitters aus dem Glaskörper mit Anwendung eines starken Electromagneten,** von Prof. R. Deutschmann.

Auch dieser Fall ist an anderer Stelle schon referirt. (Dies. Centralbl. 1894. S. 375.) (Fortsetzung folgt.) Neuburger.

II. The Ophthalmic Review. 1894. December.

The operation of advancement in squint, by Richard Williams, Liverpool.

W. kommt auf ein Operationsverfahren gegen Schielen zurück, welches er 1887 bekannt gegeben und seitdem mit stetem Erfolge weiter angewendet hat. Seine Vornähung zeichnet sich durch eine verhältnissmässig geringe Reaction und Schwellung nach der Operation aus, weil dabei nur ein einziger Faden geknüpft wird. Er spaltet zunächst die Bindehaut längs des vorzunähenden Muskels, lüftet sie über der Insertionsstelle und hebt mit dem Schielhaken den Muskelansatz in die Höhe. Alsdann wird ein Faden durch die Conjunctiva event. auch durch einige Scleralfasern am Hornhautrande geführt, darauf der Muskel so nahe als nöthig am Canthus senkrecht zu seiner Längsrichtung mit der Nadel durchsetzt und, nachdem der Muskelbauch durchschnitten, die Schlinge über die Conjunctiva geknüpft. 2 Illustrationen veranschaulichen das Verfahren. W. macht die Tenotomie des Antagonisten immer erst nach der Vornähung, deren Effect er erst beurtheilt.

Es folgen **Referate.** Peltesohn.

1895. Januar-Februar.

Enthält nur **Referate** und einen **Gesellschaftsbericht.** Peltesohn.

III. Annali di **Ottalmologia** di Quaglino, Guaita e Rampoldi. 1894. Fasc. 3—4.

1) **Bestimmung des ∢α mit dem Perimeter,** von Ferri.

Verf. versetzt das Rotationscentrum des Bulbus in das Kugelcentrum des Perimeters. Albertotti's Perimeter scheint ihm für diese Experimente der

Digitized by Google

zweckmässigste. Man findet alsdann im horizontalen Meridian den ∢ α durch Messung der 2 ungleichen Winkel, in welche der die Hornhautapertur darstellende Winkel durch die Gesichtslinie getheilt wird.

2) Die Grösse des ophthalmoskopischen Beobachtungsfeldes, von Ferri.

Unter Hinweis auf eine frühere Arbeit (Giornale della R. Accademia di Med. di Torino. 1885. Fasc. 1—2) kommt Verf. für das aufrechte Bild zu derselben Formel wie Guilloz (Arch. d'Ophthalm. 1894. Février), wonach das Feld circa doppelt so gross ist, als es nach Helmholtz's Angaben ist. Für das umgekehrte Bild lässt die Helmholtz'sche Formel die Pupillenweite des untersuchten Auges, sowie die Entfernung der Convexlinse vom letzteren ausser Acht. Verf. giebt eine einfache Formel, welche auch diese Factoren in Betracht zieht.

3) Gliosarcom der Retina, von Nattini. Mit 13 Figuren.

Giebt die sehr ausführliche mikroskopische Beschreibung eines Falles. Wie in anderen Fällen, bestand concentrische Schichtung der gliosarcomatösen Elemente um die neugebildeten Gefässe herum statt, und zwar meist central grosse längliche epithelioide Zellen, dann grosse rundliche Zellen, und peripher endlich die kleinen eigentlichen Gliomzellen. Verf. fand auch im Gegensatze zu Thieme, dass nicht blos Sarcom-, sondern auch Gliomelemente in das Lumen der Gefässe direct hineinwuchern.

4) Schutz der Arbeiter vor den kleinen Augenverletzungen, von Rosmini.

Empfiehlt Schutzbrillen. In den Werkstätten der Adriatischen Eisenbahnen sind 3—4 mm dicke Glasbrillen mit beweglichem Netze eingeführt, welche die Arbeiter vorzüglich beschützen. Dieselben werden sehr billig von Bonomi, Colson e Ferrari, Optiker in Mailand, verfertigt. Verf. hat mehrere Paare dieser Brillen in Händen, welche die Spuren angeflogener Eisensplitter tragen.

5) Ueber die Ermüdung der Augen, von Raia.

Setzt die Terminologie von Stevens über Gleichgewichtsstörungen der Augenmuskeln kurz auseinander.

6) Blutung nach Staaroperation (Heilung), von Gasparrini.

Ein 71jähr. Mann mit starkem Arterienatherom wurde in einem Auge am Staar operirt, einige Stunden nachher trat intraculäre Blutung ein, mit Vorfall der Choroidea. Dennoch erfolgte Heilung mit $V = {}^2/_{30}$. Nach $1^1/_2$ Monaten wurde das zweite Auge operirt. Nach 3 Stunden trat auch hier die Blutung ein mit partiellem Vorfalle der Choroidea zwischen die Wundlefzen. Das Auge wurde atrophisch. Verf. betont nach dieser Erfahrung, sich mit der Enucleation in diesen verzweifelten Fällen nicht zu übereilen, da die Möglichkeit einer Heilung vorliege. (Schluss folgt.) Peschel.

Vermischtes.

1) Monsieur le Professeur et très honoré Confrère.

Permettez moi de vous signaler une erreur bibliographique dans le numéro de votre Centralblatt de mars 1895, p. 96: „Die von Schlösser in die Augentherapie eingeführte Lösung von Hydrargyrum oxycyanatum 1,0 : 5000.“

Digitized by Google

Le Dr. Schlösser n'a fait que reprendre ou confirmer mes travaux, dans son mémoire présenté en 1893 à la société de Heidelberg.

Devant cette même Société, au congrès international d'ophtalmologie en 1888, j'avais présenté un travail intitulé: „Etudes bactériologiques pour la détermination d'une antisepsie exacte en ophtalmologie, avantages de l'oxycyanure de mercure comme antiseptique."

Dans les archives d'ophtalmologie de Panas, en 1892 je publiais encore un long mémoire intitulé: „De l'antisepsie de l'oeil et plus spécialement par le cyanure de mercure."

Ces 2 publications parues 5 ans et un an avant le travail de Mr le Dr. Schlösser ne peuvent laisser aucun doute sur le nom de l'introducteur des cyanures de mercure en chirurgie oculaire et même en chirurgie générale; car le même sujet a été traité par moi à la société de chirurgie de Paris en 1891.

Veuilles excuser cette rectification, Monsieur le Professeur et très honoré confrère: Elle est un témoignage de l'estime que j'ai pour votre journal....

Dr. Chibret.

Zusatz des Herausgebers.

College Chibret hat vollständig Recht. Vergl. Centralbl. f. Augenheilk.
1888, S. 251,
1892, S. 405, 464, } Chibret,
und meine Einführung, 1892, S. 5,
gegen Centralbl. f. Augenheilk. 1893 S. 274, Schlösser. H.

2) Berichtigung.

Dass ein Mensch mit vollständiger einseitiger Gesichtsnerv-Lähmung nur auf der nicht gelähmten Seite weint, hat Goldzieher entdeckt und 1876 in der Pester med.-chir. Presse veröffentlicht, auch in seinem Lehrbuche Therapie der Augenkrankheiten (1881, S 252) allgemein bekannt gegeben. Die Leser dieses Centralbl. kennen Goldzieher's Vortrag auf der Heidelberger Vereinigung vom Jahre 1893 (Centralbl. f. Augenheilk. 1893, S. 275) Ueber ein bisher unbekanntes Symptom der completen Facialislähmung: „Bei der vollständigen Lähmung dieses Nerven versiegt die Thränendrüse dieser Seite"; sie kennen ferner das Referat der ausführlichen Arbeit Goldzieher's über diesen Gegenstand (Centralbl. f. Augenheilk. 1894, S. 242), worin ausgeführt wird, dass „bei completer Facialislähmung das Weinen auf dieser Seite unmöglich ist", dass ein einseitiges Weinen als Symptom einseitiger (gegenständiger) vollständiger Facialislähmung zu betrachten ist; dass der Facialis und nicht der Trigeminus der secretorische Nerv der Thränendrüse ist. Erst nachdem diese Arbeit in ungarischer Sprache erschienen, hat Jendrassik die Befunde von Goldzieher bestätigt. Dass Centralbl. f. Augenheilk. 1895, S. 70, Z. 11 v. u., Goldzieher zu lesen sei, wird der aufmerksame Leser wohl schon selber bemerkt haben.

H.

3) 67. Versammlung deutscher Naturforscher und Aerzte. Lübeck, 16.—21. September 1895.

Lübeck, im März 1895.

Hochgeehrter Herr!

Im Einverständnisse mit den Geschäftsführern der 67. Versammlung deutscher Naturforscher und Aerzte haben wir die Vorbereitungen für die Sitzungen der Abtheilung No. 19, Augenheilkunde, übernommen und beehren uns hiermit, die Herren Vertreter des Faches zur Theilnahme an den Verhandlungen dieser Abtheilung ganz ergebenst einzuladen.

Digitized by Google

Gleichzeitig bitten wir, Vorträge und Demonstrationen frühzeitig — bis Ende Mai — bei dem unterzeichneten Einführenden anmelden zu wollen, da die Geschäftsführer beabsichtigen, zu Anfang Juli allgemeine Einladungen zu versenden, welche eine vorläufige Uebersicht der Abtheilungssitzungen enthalten sollen.

Der Einführende: Augenarzt R. Jatzow, Beckergrube 41. Der Schriftführer: Dr. med. Ahrens, Breitestrasse 69.

4) F. H. de Leuw.

Vor etwa 4 Decennien wirkte in Gräfrath bei Elberfeld ein in aller Welt berühmter augenärztlicher Praktiker. Den älteren Ophthalmologen, zumal Westdeutschlands, wird der Name de Leuw noch wohlbekannt sein; aber ich hoffe, dass die nachstehenden, einem grösseren Aufsatze entnommenen Notizen auch in dem weiteren Kreise der Fachgenossen einiges Interesse finden werden. F. H. de Leuw, geb. am 1. August 1792 in Dinslaken bei Wesel, war von schlichtem Herkommen und verdankte allein dem eigenen Fleisse die Kenntnisse, welche seine Aufnahme als Zögling des grossen Militärlazareths in Düsseldorf ermöglichten. Schon bald zum Unterarzt befördert, betheiligte er sich 1813 unter Napoleon an dessen sächsischem Feldzuge und liess sich nach dem Friedensschlusse in Gräfrath nieder. 1823 promovirte ihn die medicinische Facultät der Universität Giessen auf Empfehlung zum Doctor der Chirurgie, Geburthilfe und Augenheilkunde, zu deren Ausübung er die Licenz hatte, später auch zum Doctor in der inneren Medicin. Eine ungewöhnliche Gelegenheit zur Begründung augenärztlicher Praxis brachte ihm jene Ophthalmia militaris, welche, bekanntlich durch französische Truppen ursprünglich eingeführt, in jenen Jahren besonders am Niederrhein weite Verbreitung gefunden hatte. Eine 1824 erschienene Broschüre über die contagiöse Augenentzündung lenkte die Aufmerksamkeit weiter Kreise auf den jungen Arzt, dessen Thätigkeit im Laufe der Jahre einen aussergewöhnlichen Umfang erreichte. Von der ganzen cultivirten Erde kamen in Schaaren Augenkranke zu de Leuw, trotz der damals so äusserst mangelhaften Verkehrsmittel, — in England erschienen sogar Handbücher für die Reise nach Gräfrath. Aus allen Kreisen, nicht zum wenigsten der Aristokratie des In- und Auslandes, besonders Spaniens, Frankreichs und Englands, sah de Leuw Patienten bei sich. Von seinem vornehmsten Patienten, König Georg von Hannover, zum Ober-Medicinalrath, vom König von Preussen zum Hofrath ernannt, mit zahlreichen höchsten Orden ausgestattet, genoss er in seinem durch ihn wohlhabend gewordenen Heimathorte eine fast abgöttische Verehrung, bis ihn der Tod am 12. Januar 1861 aus seinem Wirkungskreise rief. Neben einer umfassenden allgemeinen und ärztlichen Bildung, einer ungewöhnlichen operativen Geschicklichkeit, verdankte de Leuw seiner äusserst sympathischen Erscheinung, welche einen Jeden sofort und für immer gefangen nahm, den staunenswerthen Erfolg. Die Augenheilkunde theoretisch auszubauen überliess er Anderen — es genügte ihm, als Praktiker Vollendetes zu erstreben. In der Literatur ist darum sein Name kaum zu finden, aber in seiner engeren Heimath lebt er unvergänglich in Aller Munde. Dr. Hoppe-Elberfeld.

Um Einsendung von Separatabdrücken wird gebeten.

Verlag von Veit & Comp. in Leipzig. — Druck von Metzger & Wittig in Leipzig.

Digitized by Google

Centralblatt
für praktische
AUGENHEILKUNDE.

Herausgegeben von

Prof. Dr. J. Hirschberg in Berlin.

Unter ständiger Mitwirkung der Herren Dr. Ancke in München, Dr. Berger in Paris, Prof. Dr. Birnbacher in Graz, Dr. Brailey in London, Prof. Dr. H. Cohn in Breslau, Doc. Dr. Cl. du Bois-Reymond in Berlin, Dr. Dahrenstaedt in Herford, Doc. Dr. E. Emmert in Bern, Dr. Ginsberg in Berlin, Doc. Dr. Goldzieher in Budapest, Dr. Gordon Norrie in Kopenhagen, Prof. Dr. Horstmann in Berlin, Dr. Issigonis in Smyrna, Prof. H. Knapp in New York, Prof. Dr. Krückow in Moskau, Dr. Kuthe in Berlin, Dr. Landau in Coblenz, Prof. Dr. Magnus in Breslau, Surg. Capt. F. P. Maynard in Calcutta, Dr. Michaelsen in Görlitz, Dr. van Millingen in Constantinopel, Dr. Moll in Berlin, Doc. Dr. J. Munk in Berlin, Dr. Neuburger in Nürnberg, Dr. Peltesohn in Hamburg, Doc. Dr. Peschel in Turin, Dr. Purtscher in Klagenfurt, Dr. M. Reich in Charkow, Dr. Scheer in Oldenburg, Prof. Dr. Schenkl in Prag, Doc. Dr. Schwarz in Leipzig, Dr. Stiel in Köln.

Monatlich ein Heft. Preis des Jahrganges 12 Mark. Zu beziehen durch alle Buchhandlungen des In- und Auslandes und die Postanstalten des Deutschen Reiches.

Mai. Neunzehnter Jahrgang. 1895.

Inhalt: **Originalmittheilungen.** I. Ueber die Beziehungen des Facialis zur Thränensecretion. Von Dr. **W. Goldzieher** in Budapest. — II. Herpes zoster frontalis mit Keratitis neuroparalytica und Oculomotoriusparese. Von Dr. **Ginsberg**. — III. Zur Verhütung der Augeneiterung der Neugeborenen. Von Prof. **Herm. Cohn** in Breslau. (Schluss.)

Klinische Beobachtungen. Zwei Modificationen von Ectropion-Operationen. Von Dr. Julius von Siklóssy jun., Assistenzarzt der Augenabtheilung des St. Rochus-Spitales zu Budapest.

Neue Bücher.

Referate, Uebersetzungen, Auszüge. 1) Ungarische Beiträge zur Augenheilkunde. Unter Mitwirkung von Fachgenossen herausgegeben von Prof. Wilhelm Schulek. (Schluss.) — 2) Statistisches über die Blennorrhöe der Neugeborenen, von Dr. P. Silex. — 3) Zellenstudie an der gereizten Hornhaut, von Yamagiva. — 4) Hochgradige Verwüstungen durch Syphilis, von Dr. P. Silex. — 5) Zur Frage der Desinfectionsfähigkeit der Wunden, von Dr. Friedr. Haenel. — 6) Ephedrin-Homatropinlösung, ein Mydriaticum von rasch vorübergehender Wirkung, von Dr. Groenouw.

Journal-Uebersicht. I. Deutschmann's Beiträge zur Augenheilkunde. — II. Zehender's klinische Monatsblätter für Augenheilkunde. — III. Annales d'oculistique. — IV. Archives d'ophtalmologie. — V. Recueil d'ophtalmologie. — VI. Revue générale d'ophtalmologie. — VII. Annali di Ottalmologia di Quaglino, Guaita e Rampoldi.

Vermischtes. Nr. 1–2.

Bibliographie. Nr. 1–2.

I. Ueber die Beziehungen des Facialis zur Thränensecretion.

Von Dr. **W. Goldzieher** in Budapest.

Schon im Jahre 1876 bin ich durch einen genau beobachteten Fall auf das so charakteristische Symptom des einseitigen Weinens bei

Digitized by Google

completer Facialislähmung aufmerksam geworden und habe die Ansicht gewinnen müssen, dass nur der Facialis und nicht wie allgemein angenommen der Trigeminus als der Innervator der Thränendrüse zu gelten habe.[1] Im Laufe der Zeit hat sich diese meine Ansicht zur Ueberzeugung gefestigt, der ich denn auch in einem Vortrage am Congress der ophthalmologischen Gesellschaft zu Heidelberg 1893 sowie in einer ausführlicheren Arbeit im Archiv für Augenheilkunde (Bd. 28) Ausdruck verliehen habe. In dieser Arbeit glaube ich eine genügende Anzahl von Beweisstücken gesammelt zu haben, aus denen hervorgeht 1. dass der Facialis der Innervator des aus der Thränendrüse quellenden Gemüthsund Reflexweinens ist, während die reguläre Befeuchtung der Augapfeloberfläche von der Bindehaut geliefert wird und keines besonderen Innervators bedarf, 2. dass in Fällen von Facialislähmung, die durch eine Affection des Nerven in der Höhe des Ganglion geniculi oder noch höher hinauf centralwärts bedingt sind, Versiegen der Thränendrüse auf der gelähmten Seite auftritt, ein Factum, das sowohl in theoretischer Beziehung als auch aus dem praktischen Grunde der Localisation einige Bedeutung beanspruchen darf.

Nachdem ich diese Thatsachen in der Budapester physiologischen Gesellschaft vorgetragen hatte, hat Prof. E. Jendrassik sich mit gewohnter Gründlichkeit mit der Frage beschäftigt und in einigen sehr beweisenden Krankengeschichten meine Ansicht von dem Verhältnisse des Facialis zur Thränensecretion durchaus bestätigt. Namentlich der letzte Fall Jendrassik's verdient genauer bekannt zu sein. Es handelt sich um eine 40jährige Frau, die in Folge eines centralen Leidens abwechselnd an Krämpfen und Lähmungen im Gebiete eines Facialis litt. Während des Krampfstadiums stürzten Thränenströme ausschliesslich aus dem Auge der afficirten Seite, während zu Zeiten der Lähmung die Thränensecretion versiegt war und auch reflectorisch durch Einathmen von Senföl nicht zu erzielen war, bei welcher Probe selbstverständlich das Auge der gesunden Seite in Thränen schwamm. Da, wie aus der Krankengeschichte hervorgeht, der Sitz des Leidens innerhalb der Schädelhöhe zu suchen war und mit Wahrscheinlichkeit in jenen Pyramidenfasern sich befand, die zu den Facialiskernen in Beziehung stehen, so ist es wahrscheinlich, dass die Fasern, die der Facialis vom Ganglion geniculi aus zur Thränendrüse entsendet, nicht entlehnte sind, sondern aus den Facialiskernen stammen, um vom genannten Ganglion aus auf der Bahn des Nervus petrosus superficialis major in die Drüse zu ziehen.

Unter den Fällen von Facialislähmung mit einseitigem Weinen aus meiner Praxis, die ich seit der Publication meiner oben erwähnten Arbeit beobachtet habe, möge der folgende ausführlicher beschrieben werden. Er

[1] Pester med. chir. Presse. 1876. Nr. 34.

Digitized by Google

bietet sowohl vom Standpunkte der uns beschäftigenden Frage, als auch wegen einer Complication mit Hysterie ein besonderes Interesse.

Die 20jährige Arbeiterin Therese P. kommt am 7. Febr. d. J. in meine Ordination an der Allgemeinen Poliklinik, um ihre Augen untersuchen zu lassen. Schon unaufgefordert giebt sie an, dass sie merkwürdiger Weise seit einiger Zeit nur mit dem rechten Auge weinen könne, was sie auch vor der ganzen Hörerschaft prompt producirte, während das linke Auge trocken blieb und auch sonst an Trockenheit leide.

Die Anamnese ergiebt, dass Pat. ihre Mutter vor einigen Wochen an Phthise verloren habe, der Vater und 7 Geschwister leben und seien gesund. Sie selbst habe seit jeher an Schmerzanfällen in der Scheitelgegend gelitten, besonders nach Aufregungen oder nach der Arbeit.

Vor $1^1/_2$ Jahren liess sie sich infiltrirte Lympdrüsen an der linken Halsseite entfernen, wovon die ausgedehnten Narben noch jetzt sichtbar sind. Am 15. Sept. 1893 acquirirte sie in Folge kalten Luftzuges *eine linksseitige Gesichtslähmung*, welche noch heute besteht, gleichzeitig mit Schmerzen hinter dem linken Ohr und in der linken Gesichtshälfte. Auch sei Schwerhörigkeit des linken Ohres aufgetreten. Nach siebenmonatlicher Dauer hörten die Schmerzen hinter dem linken Ohre auf, doch besteht noch jetzt, wenngleich in geringerem Grade, Empfindlichkeit gegen Kälte und Electricität. Beim Versuche, das linke Auge zu schliessen, empfindet sie ein zischendes Geräusch im Ohr und „wie wenn das Ohr dabei am Drahte gezogen würde“. In Folge von Hustenanfällen wird das Ohr noch jetzt manchmal auf 3 Tage taub. Seit [illegible] Monaten sollen in Folge electrischer Behandlung die Lähmungserscheinungen des Antlitzes sich gebessert haben.

Status praesens: Linkerseits kann die Stirne nicht gerunzelt werden, mässiger Lagophthalmus. Beim Sprechen, Pfeifen, Zähnefletschen u. s. w. schwächere Action der linksseitigen Wangenmusculatur. Der weiche Gaumen ist beiderseits auf Intonation und mechanische Reizung gleich gut beweglich. Uvula zeigt keine seitliche Abweichung. Die Zunge wird in der Medianlinie hervorgestreckt, die Nadelspitze wird daselbst rechterseits gut gefühlt. Auf der linken Zungenhälfte sowie auf der linken Wangenschleimhaut ist Anästhesie sowohl für Berührung als für Schmerz vorhanden. Die linksseitige Incisura supraorbitalis, foramen infraorbitale, Processus alveolaris des Oberkiefers über dem Schneidezahn, foramen mentale äusserst schmerzhaft auf Druck. Am Schädel, linken Processus mast., an der Nackenwirbelsäule keine Druckschmerzpunkte. Beim *Weinen entströmen Thränen nur dem rechten Auge, während das linke Auge nur etwas feuchter erglänzt*. Herabsetzung der *Hörschärfe* am linken Ohr, die Taschenuhr wird auf 40 cm, rechterseits auf 60 cm gehört. Geschmacksempfindung auf der linken Zungenhälfte (vordere 2 Drittel) aufgehoben, rechts prompt.

Digitized by Google

Die Geruchschärfe der linken Seite ist, wie aus den Versuchen mit Spirit. sinapis, Asa foetida, ol. menth. pip. hervorgeht, ebenfalls herabgesetzt. Auf der ganzen linken Gesichts- und Brusthälfte ist die Tast- und Schmerzempfindung deutlich herabgesetzt, auch ist an der behaarten Kopfhaut am Scheitel rechts eine vollkommen anästhetische Stelle. Am Hinterhaupt ist die Empfindung beiderseits gleich gut; zweifelhafte Unterempfindlichkeit der linken Oberextremität und Rückenhälfte. Der Bauch von der Höhe des unteren Rippenbogens, sowie Kreuz- und Gesässgegend sind beiderseits gleich gut empfindlich, in der Gegend des Scrobiculum cordis ist aber eine unempfindliche Stelle. Ober- und Unterschenkel zeigen vorne gleiche Tast- und Schmerzempfindung, hinten ist linkerseits gleichfalls Unterempfindlichkeit vorhanden. Der linke Fuss ist gleichfalls unterempfindlich.

Conjunctiva und Cornea, sowie die Nasenlöcher sind beiderseits gleich gut empfindlich, dagegen ist die linke Ohrmuschel hypästhetisch.

O. D. hat durchsichtige Medien, einen mit dem Javal'schen Instrumente gemessenen Astigmatismus von 3,0 D und eine $S = {}^5/_{24}$, bei normalem Augenhintergrund; O. S. H_m 1,0, $S = {}^5/_6$ feinster Druck wird in der Nähe sehr flüssig gelesen. Gesichtsfeld normal.

Nachzutragen wären noch die Verhältnisse der electrischen Erregbarkeit im Facialisgebiet: der Facialisstamm zeigt faradische und galvanische Erregbarkeit ASZ > KSZ. Dasselbe gilt für die Muskeln.[1]

Fassen wir die wichtigsten Daten der vorstehenden Krankengeschichte zusammen, so ergibt sich, dass bei einer Person mit linksseitiger Facialislähmung behaftet, an derselben Seite ein Ausfall der Function der Thränendrüse festzustellen ist. Die Facialislähmung ist eine periphere, der anatomische Sitz ist mit höchster Wahrscheinlichkeit in der Gegend des Ganglion geniculi oberhalb des supponirten Abganges der Thränensecretionsnerven zu suchen. Es ist dies aus der begleitenden Schwerhörigkeit sowie aus dem Symptome der mit dem Lidschlage isochronischen entotischen Geräusche (Lähmung des N. ad tensorem tympani) zu erschliessen. Bei weiterer Untersuchung könnte uns die an der linken Kopfhälfte vorhandene Anästhesie stutzig machen und etwa die Annahme erwecken, dass das Versiegen der Thränendrüse die Folge einer peripherischen Erkrankung des Trigeminus sei. Indessen müssen wir diese Annahme wieder fallen lassen in Anbetracht des Umstandes, dass die Conjunctiva und Cornea beiderseits gleich gut empfindlich sind, ferner dass am Stamme und den Extremitäten

---

[1] Die Patientin wurde auch von meinem Freunde, Dr. J. Donath, Docent der Nervenpathologie, genau untersucht. Die vorstehenden Daten sind zum Theil von ihm aufgenommen, jedenfalls von ihm überprüft und bestätigt, wofür ich ihm meinen besten Dank ausspreche.

Digitized by Google

anästhetische Regionen sind. Es handelt sich also hier um eine Empfindlichkeitsherabsetzung centraler Natur, also einer Hysterie wahrscheinlich älteren Datums. Das Versiegen der Thränendrüse muss demnach dem Facialisleiden zugeschrieben werden.

II. Herpes zoster frontalis mit Keratitis neuroparalytica und Oculomotoriusparese.

Von Dr. **Ginsberg.**

Bei Herpes zoster frontalis wird häufig die Hilfe des Augenarztes wegen Keratitis neuroparalytica in Anspruch genommen. Selten aber hat man Gelegenheit, derartige Fälle mit motorischen Lähmungen complicirt zu sehen. Die kurze Mittheilung einer solchen Beobachtung dürfte daher von allgemeinem Interesse sein.

Am 28. October 1894 consultirte mich ein 65jähr Herr wegen seines rechten Auges. Er litt seit einiger Zeit an rechtsseitiger Stirnneuralgie und liess die schmerzhafte Gegend massiren. Die Schmerzen liessen nicht nach, es stellte sich Röthung der Haut, Thränenträufeln und Entzündung des rechten Auges ein. Pat. war nie innerlich krank, speciell wird Lues entschieden in Abrede gestellt.

Rechts bestand fleckweise Hyperämie ohne Schwellung im Gebiete des ersten Trigeminusastes (N. supraorb., N. frontal. und N. supratrochl.) und ziemlich starke Conjunctivalinjection; beiderseits Thränen (das in mässigem Grade schon lange vorhanden war; Pat. war vor Jahren vorübergehend mit Sondirung behandelt worden). O. n. Bds. S = $^{5}/_{10}$, R - 1,5 D. Urin frei von Eiweiss und Zucker.

Zwei Tage später erfolgte eine sehr heftige Eruption von Herpesbläschen auf den hyperämischen Stellen und dem rechten Oberlid. Letzteres war prall ödematös, die Lymphdrüsen vor und hinter dem Ohr geschwollen und sehr schmerzhaft. Der Augapfel war, abgesehen von der Conjunctivalinjection, intact.

Nach weiteren vier Tagen, während die Blasen, z. h. unter Bildung grosser, schwarzbrauner Schörfe, eingetrocknet waren und die Lidschwellung abnahm, zeigte sich die Cornea etwas trübe, das Epithel besonders peripher leicht gestichelt, die Empfindlichkeit sehr herabsetzt. T. n.

Am folgenden Tage hat die Trübung zugenommen. Sie liegt im Parenchym, ist etwa an der Grenze zwischen äusserem und mittlerem Drittel der Hornhaut am dichtesten und erstreckt sich fa bis zum Rand; sie ist wolkig mit mehreren von oben nach unten verlfenden Streifen. Die Oberfläche der Hornhaut ist trockener als links. Die Empfindlich-

keit derselben ist vollständig, die der Conjunctiva grösstentheils aufgehoben. Die rechte Pupille ist weiter als die linke (2:1 mm), starr bei Lichteinfall sowohl in's rechte, wie in's linke Auge. Die linke Pupille reagirt direct und indirect. T. n. Gf. n. S + 1,5 D = $^5/_{60}$. O.: nur rother Reflex. — Am übrigen Nervensysteme nichts Pathologisches nachweisbar.

In den nächsten Tagen zeigten sich kleine, flache Substanzverluste neben unregelmässigen Erhebungen des Epithels. Einmal war Ciliarinjection am äusseren Hornhautrande vorhanden, aber nach geringer Atropinisirung, die übrigens nur wenig erweiternd wirkte, schon am folgenden Tage verschwunden. Ab und zu traten heftige Neuralgien im Gebiete des zweiten, seltener des ersten Trigeminusastes auf; vorübergehend bildeten sich auf dem Mittelkopfe rechts sehr schmerzhafte, ödematöse Stellen.

Am 9. November waren die Schörfe grösstentheils abgestossen, die Bindehautinjection etwas verringert. Das rechte Auge thränt wieder. Cornea etwas klarer, Epithel glatter. Ophthalmoskopisch sind Papille und Gefässe erkennbar. S + 1,5 D = $^5/_{30}$.

Unter leichten Schwankungen verringerte sich die Hornhauttrübung weiter — (die Streifen verschwanden, es blieb ein feines graues Netzwerk mit grauen Punkten) —, so dass am 15. November S + 1,5 D = $^5/_{15}$.

Am 20. November konnte eine Parese des Oculomotorius constatirt werden. Das Lid war jetzt ganz abgeschwollen, hing aber schlaff herab und konnte nur minimal durch Wirkung des N. frontalis gehoben werden. Ferner bestand Diplopie. Die Angaben bei der Prüfung an Hirschberg's Diplopietafel schwankten etwas, so dass ich von Mittheilung der Distanzgrade absehe; doch war Folgendes sicher: Die Doppelbilder sind im ganzen Blickfelde gekreuzt und höhendistant. Der Seitenabstand nimmt beim Blick nach links etwas zu. Das Bild des rechten Auges steht beim Blick nach oben höher, am höchsten beim Blick nach rechts und oben. Sonst steht es tiefer als das des linken; manchmal wird angegeben, dass es beim Blicke nach rechts und unten am tiefsten steht. Die Accommodation ist intact, da links + 3,5 D Sn $1^1/_2$: 10″, rechts (bei R + 1,5 D) + 5,0 D Sn $4^1/_2$: 0″ gelesen wird. Es besteht daher rechts: Erhebliche Lähmung des Levator palp., geringere des Sphincter pup., M. internus, M. rect. sup. und M. rect. infer.[1]

Unter electrischer Behandlung mit schwachen Strömen, welche Herr Prof. Bernhardt ausführte, war nach 14 Tagen Besserung der Ptosis zu bemerken. Die Hornhauttrübung hellte sich immer mehr auf; die Ober-

[1] Vielleicht war auch der Trochlearis afficirt, da beim Blick nach unten von der Mittellinie nach links hin der Höhenabstand auch zunahm, während die Distanz der ungleichnamigen Doppelbilder abnahm. Doch wechselten diese Angaben zu sehr, als dass ich sichere Schlüsse daraus ziehen möchte.

Digitized by Google

fläche war wieder ganz glatt. In dem feinen Netzwerke zeigten sich braune Punkte, ganz ähnlich den Auflagerungen der M. Descemeti bei sog. Iritis serosa. Dann verschwand allmählich das Netzwerk vollständig, es entstanden ganz zarte Maculae, die wegen ihrer Lage ausserhalb des Pupillengebietes das Sehen nicht beeinträchtigten; die braunen Punkte blieben unverändert. Dies war nur bei Lupenbetrachtung sichtbar, dem unbewaffneten Auge erschien die Hornhaut völlig klar. — Am 10. Januar 1895 war RS = $^5/_{15}$ o. Gl., + 3,5 D Sn 3 : 10″.

Allmählich nahm nun die Bindehautinjection ab. Neuralgien traten seltener auf. Bei der Prüfung am 5. März 1895 zeigte sich die Hornhaut zum ersten Male gegen leichte Berührung mit der Sonde grössten Theils empfindlich. Die braunen Punkte und die Maculae waren unverändert. Das Oberlid hing noch etwas, konnte aber fast normal gehoben werden. Die Pupille war unverändert, 2 mm weit, weiter als die linke, starr auf Lichteinfall, während die linke direct und consensuell reagirte. Diplopie war nicht mehr nachweisbar.

Am 19. März war RS = $^5/_{10}$, Gläser verschlechtern. Bds. Sn $1^1/_2$: 10″ + 3,5 D.

Die Conjunctivalinjection hatte weiter abgenommen. Es war noch im Bereiche der Lidspalte am Hornhautrande aussen eine ca. 2 qmm grosse Stelle, innen ein Gefäss stärker gefüllt. Eine Störung des Nerveneinflusses auf die Thränendrüse macht sich insofern geltend, als das rechte Auge manchmal plötzlich schussweise von Thränen überschwemmt wird. Am 25. März hatte sich die Gefässfüllung noch etwas verringert. Cornea wie am 5. März. Empfindlichkeit nur auf den getrübten Stellen nicht vorhanden. Bds. S = $^5/_{10}$, + 3,5 D Sn $1^1/_2$: 10″, rechts subjectiv etwas schlechter als links, aber auch fliessend, binocular völlig klar.

Um das Wesentliche kurz zusammenzufassen: Ein sonst gesunder, 65jähr. Herr erkrankt ohne bekannte Veranlassung an Herpes zoster frontalis; unter den Vorboten sind Thränenträufeln und Bindehautinjection. Vier Tage nach der Eruption beginnt, noch vor dem gänzlichen Erlöschen der Sensibilität, Keratitis neuroparalytica, die aber während des ganzen Verlaufes, bis die Cornea wieder empfindlich ist (4 Monate), nicht zur Ulceration führt, trotzdem Epitheldefecte vorkommen. S sinkt während der Erkrankung von $^5/_{10}$ auf $^5/_{60}$ und wird wieder $^5/_{10}$. Die Refractionserhöhung ist wohl aufzufassen wie die sonst bei Keratitis manchmal beobachtete, als bedingt durch Krümmungszunahme der Hornhaut.

Am fünften Tage nach der Eruption zeigte sich Parese des Oculomotorius in fast allen Zweigen, nur die Accommodation ist stets intact. Etwa gleichzeitig mit dem Wiedereintreten der Sensibilität ist die motorische Parese fast gänzlich geschwunden. Es bleibt nur leichte Ptosis, leichte Mydriasis und reflectorische Pupillenstarre. Die Spannung, das Gesichtsfeld und der

Digitized by Google

ophthalmoskopische Befund waren stets normal. Zeichen einer allgemeinen oder cerebrospinalen Erkrankung waren nie vorhanden.

Die Behandlung bestand im Wesentlichen nur in leichtem Schutzverbande (von der Zeit an, als das Auge geöffnet werden konnte, bis zur Herstellung der Empfindlichkeit) und in leichter Galvanisation des Auges (ca. 20 Sitzungen). Jodkali vertrug Pat. nicht. Ut aliquid fiat, erhielt er kurze Zeit hindurch innerlich Jodoform, das ja manchmal bei Neuralgien gut wirkt, aber ohne erkennbaren Erfolg. Daher wurde von innerer Medication bald ganz abgesehen.

Wenn, wie es meist der Fall ist, die primäre Erkrankung ihren Sitz im Ganglion Gasseri hat, so müssen wir annehmen, dass sich ein entzündlicher Process längs des ersten Trigeminusastes fortgepflanzt und den Oculomotorius, der dicht vor seinem Eintritte in die Orbita dem Ramus ophthalmicus sehr nahe liegt, in Mitleidenschaft gezogen hat. Herpes zoster mit Augenmuskellähmung ist, wie schon erwähnt, sehr selten. Michel erwähnt (Handb. v. Graefe und Saemisch. IV. S. 399 u. S. 402) einige wenige Fälle. Betroffen waren: der Oculomotorius (Vernon, Hutchinson), der Abducens (Hutchinson, Gosetti, Bowman), Accommodation und Iris (Arlt, Berlin). In der neueren Literatur, soweit sie mir zugänglich war, konnte ich analoge Fälle nicht auffinden.

III. Zur Verhütung der Augeneiterung der Neugeborenen.

Von Prof. **Hermann Cohn** in Breslau.

(Schluss.)

Die Bemühungen, noch einfachere Mittel als Höllenstein zu finden, sind gewiss anzuerkennen, und die Asepsis ist, wenn sie absolut sicher wäre, der Antisepsis wohl vorzuziehen. Aber bisher war doch das Argentum noch das Sicherste. Freilich hat schon Fuchs vor 10 Jahren in seiner schönen Preisschrift „Ueber die Verhütung der Blindheit" (S. 143) empfohlen, dass ausser dem Credé'schen Verfahren die Hebammen auch die sofortige Reinigung der Lider vornehmen sollen. „Da man nämlich, sagt er, bei Hebammen sich nie vollständig auf die sorgfältige Ausführung einer Methode verlassen kann, so giebt dies eine Garantie mehr, dass die Infection vermieden wird."

Wenn man nun vorschlägt, der Credé'sche Tropfen müsse wie die Zwangsimpfung obligatorisch eingeführt werden, so hört man oft den Einwurf, dass viele Eltern, die sich rein von jeder Gonorrhoe wissen, das Verfahren nicht gestatten würden. Hier kann eben nur Belehrung helfen. Man muss verbreiten, dass die Kehlkopfkatarrhe, die ganz un-

Digitized by Google

schuldiger Natur sind, ebenso mit Höllenstein behandelt werden, wie die syphilitischen; ebenso werden auch gewöhnliche Catarrhe der Bindehaut mit Höllenstein verhütet und behandelt, gerade wie Blennorrhöen. Dann wird das Odiöse des Argentumtropfens aufhören.

Die Belehrung ist immer das Wichtigste. Sie sollte eigentlich schon in der Schule beginnen. Natürlich kann in einer höheren Töchterschule nicht über den Tripper gesprochen werden. Aber warum soll nicht in der obersten Volksschulklasse bei der Anthropologie mitgetheilt werden, dass es eine höchst gefährliche Augenkrankheit in den ersten Lebenstagen giebt, die durch einen Tropfen Höllenstein sicher verhütet werden kann, und bei der die schleunigste ärztliche Hülfe nöthig ist, falls sie ausgebrochen.

In Havre wird den Personen, welche die Geburt eines Kindes anmelden, auf der Mairie eine kleine Broschüre über Blennorrhoe mitgegeben; Fieuzal hat sogar vorgeschlagen, schon bei der Eheschliessung den Eltern ein Avis aux parents auszuhändigen.

Ferner ist als wirksames Mittel gegen die Vernachlässigung der Eiterung schon lange die Meldepflicht seitens der Hebammen vorgeschlagen und in Sachsen, Schlesien, Mecklenburg angeordnet. Bei uns in Schlesien existirt erfreulicher Weise eine Polizeiverordnung vom 20. October 1884, publicirt im Amtsblatte am 7. November 1884, also seit über 10 Jahren, deren §§ 4 und 5 lauten: „Jeder Fall von eitriger Augenentzündung der Neugeborenen ist ohne Verzug dem zuständigen Physikus schriftlich oder mündlich anzuzeigen. Zuwiderhandlungen werden mit Geldstrafe bis zu 30 Mark bestraft."

Diese Meldepflicht ist aber in Schlesien leider völlig in Vergessenheit gerathen, wie mehrere Physiker versicherten. Die Hebammen prakticiren bekanntlich zu gern selbst, verordnen stets ihren beliebten Kamillenthee für das Auge, trösten die Mütter, welche über die Eiterung erschrecken, ja sie verhindern selbst jetzt noch mitunter die Zuziehung eines Arztes und warnen zuweilen gerade vor den Augenkliniken. So habe ich im vorigen Jahre ein Kind gesehen, das erst nach drei Wochen in Behandlung kam, da die Hebamme täglich sich dem Herbeirufen des Arztes widersetzte; bei einem anderen Kinde liess die Hebamme vierzehn Tage lang Milch in's Auge giessen, bis die Hornhäute schwer erkrankt waren.

Wir können solche Hebammen allerdings der Staatsanwaltschaft anzeigen, — aber wer giebt sich gern zum Denuncianten her?! Und selbst wenn eine Hebamme in ähnlichen Fällen verurtheilt wurde, stand die Geldstrafe nicht im Verhältnisse zu der Missethat, deren sie sich durch das Erblindenlassen des Kindes schuldig gemacht hat.

So oft auch schon diese Argumente in Lehrbüchern, Broschüren und Vorträgen wiederholt worden sind, — es nutzt nichts; die Behörden müssen eben energischer einschreiten! — —

Digitized by Google

Daher stellte ich am 1. Februar d. J. am Schlusse einer sehr lebhaften Debatte mit den Proff. Neisser und Küstner, in der ich für die Credé'sche Methode aufs Wärmste eintrat, den Antrag, die medicinische Section möge eine Commission ernennen, welche Vorschläge für die Verhütung der Blennorrhoe ausarbeiten solle.

Diesen Antrag begründete ich in der Sitzung am 22. Februar und wies besonders darauf hin, dass 1. die Commission die Behörde ersuchen möge, den Hebammen die oben citirten Paragraphen des Hebammenlehrbuchs und die Meldepflicht einschärfen zu lassen und 2. dass die Commission eine Belehrung, ähnlich der zu Havre vertheilten, ausarbeiten und auf den Meldeämtern vertheilen lassen möge.

Auf Wunsch von Prof. Mikulicz wurde beschlossen, dass die Commission sich mit theoretischen und offenen therapeutischen Fragen nicht beschäftigen, sondern nur administrative Vorschläge machen solle, die auf allgemein anerkannten hygienischen Grundsätzen basiren. In die Commission wurden gewählt die Proff. Czerny, Jacobi, Küstner, Neisser und ich. Wir einigten uns sehr rasch, da meine obigen Vorschläge im Princip angenommen wurden. Es sollte eine Eingabe an den Oberpräsidenten abgesendet und eine Belehrung auf den Standesämtern vertheilt werden.

In ersterer wurde gebeten § 218 u. § 324 des Hebammenlehrbuchs und die Meldepflicht den Hebammen wieder einschärfen zu lassen.

Auch der Entwurf der Belehrung wurde nur wenig verändert, den ich in Anlehnung, aber doch in mancher Hinsicht abweichend gearbeitet von dem „Avis aux mères, qui ne veulent pas que leurs enfants deviennent aveugles", welches in Havre vertheilt wird.

Nur Prof. Czerny war der Ansicht, dass meine „Vorschriften für die Behandlung der Blennorrhöe vor dem Eintreffen des Arztes" undurchführbar seien. Er meinte, dass die Angehörigen das wünschenswerthe Auswischen des Eiters und die richtigen kalten Umschläge nicht machen können.

Auf den Antrag des Prof. Neisser sollten am Schlusse der zu vertheilenden Belehrung die Adressen und Sprechstunden aller Augenärzte genannt werden, welche unentgeltlich blennorrhoische Kinder behandeln.

Ferner beschloss die Commission, die „Belehrung" an den Magistrat und an den Oberpräsidenten zu senden mit der Bitte, sie bei der Meldung von Geburten vertheilen zu lassen. Da jährlich 12,000 Kinder in Breslau geboren werden, soll die Belehrung für Breslau in 12,000 Exemplaren auf Carton gedruckt werden. (Sie führt den Titel: „Ueber die Gefahr der Augenentzündung der Neugeborenen. — Eine Belehrung für Mütter, welche ihre Kinder vor Erblindung bewahren wollen. — Herausgegeben von der medicinischen Abtheilung der schlesischen Gesellschaft für vaterländische

Digitized by Google

Cultur." Diese Belehrung ist von der Druckerei von Grass, Barth & Co. in Breslau zu beziehen.)

Obgleich die Commission sich mit diesen administrativen Dingen eigentlich hätte begnügen müssen, da sie ja eine gebundene Marschroute hatte, so glaubte sie doch, Indemnität zu erhalten, wenn sie in allgemein wissenschaftlichem Interesse doch noch etwas über ihre stricte Aufgabe hinausging.

Sie beschloss also zunächst, eine Umfrage über die Häufigkeit der Blennorrhöe im Jahre 1894 unter den hiesigen Aerzten zu veranstalten. Ich wandte mich daher schriftlich zunächst an alle Augenärzte der Stadt und später durch gedruckte Circuläre an alle Aerzte Breslaus und ersuchte, mir mitzutheilen, wie viel Fälle aus Breslau, wie viel von auswärts, und wie viel Spätinfectionen von ihnen beobachtet worden.

Mehr habe ich zunächst nicht gefragt. In den 31 Jahren, in denen ich oculistische Statistik treibe, habe ich nämlich einsehen lernen, dass das alte Sprichwort: „Wer viel fragt, bekommt viel Bescheid" in der Statistik nicht richtig ist. Nur, wer wenig fragt, bekommt schnell und gern Bescheid.

Und so konnte ich denn schon am 15. Märzt die Resulate mittheilen. Wir wissen jetzt zum ersten Male, wie viel Fälle von Blennorrhöe überhaupt in Breslau in einem Jahre behandelt wurden.

Mit Dank erkenne ich an, dass sämmtliche Augenärzte der Stadt bald geantwortet haben, einige mit sehr schätzenswerthen Details.

16 Augenärzte hatten im Jahre 1894 im Ganzen 282 Fälle in Behandlung, davon 257 Breslauer Kinder und 25 auswärtige. (Es behandelten Prof. Förster 53, Prof. Magnus 37, Dr. Landmann 37, Dr. Lasinsky 35, Dr. Wolffberg 27, Dr. Wallentin 20, Dr. Beyer 16, Prof. Cohn 15, Dr. Landsberg 12, Dr. König 11, Dr. Günsburg 5, Dr. Ritter 5, Dr. Jungmann 4, San.-Rath Burchard 3, Dr. Ehrenfried und Dr. Groenouw je 1 Fall.) In der Klinik von Prof. Förster waren 12 ‰, in meiner Anstalt auch 12 ‰, in der von Prof. Magnus 8 ‰, von Dr. Wolffberg 6 ‰ und in der schlesischen Augenheilanstalt (Dr. Landmann) 5 ‰ Blennorrhöe unter den Augenkranken.

Alle Collegen betonten die Seltenheit der Krankheit in der Privatpraxis.

Ueber die Spät-Infectionen kann ich zunächst noch keine Durchschnittsziffer geben. Fast alle Collegen schrieben, dass sie sehr selten seien; die meisten Fälle traten eben am 3.—5. Tage auf. Es ist ja bekanntlich auch oft schwer, hier Sicheres zu erfahren. Die Personen, welche die Kinder in die Polikliniken bringen, wissen oft selbst nicht anzugeben, ob das Kind, das sie am 8. oder 10. Tage oder später in die Poliklinik tragen, am 3. Tage oder erst später Entzündung bekommen haben. Ueber

Digitized by Google

diesen Punkt dürften erst sorgsam vorbereitete Notizen in den Krankenbüchern im nächsten Jahre Klarheit bringen. Unter den 15 Fällen, die ich im Jahre 1894 gesehen, waren 8 bestimmt in den ersten 5 Tagen entstanden.

Ausser den schriftlichen Nachfragen bei 16 Augenärzten versendete ich noch 351 gedruckte Circulare an alle praktischen Aerzte Breslaus, welche im Adressbuch verzeichnet sind. Von diesen Anfragen kamen 9 als unbestellbar zurück. Von den 342 Collegen, welche das Circular erhielten, antworteten mir nur 77, d. h. 23 %. Ich vermuthe, dass die übrigen keine Fälle von Blennorrhöe gesehen haben.

Von den 77 Aerzten, welche antworteten, schrieben 58, dass sie keinen Fall im Jahre 1894 behandelt; 19 Herren aber berichteten über 41 Fälle, die sie behandelt, sämmtlich aus Breslau mit einer Ausnahme.

9 Aerzte sahen je 1 Fall, 3 Aerzte 2 Fälle, 4 Aerzte 3 Fälle, 2 Aerzte 4 und 1 Arzt 6 Fälle.

Von diesen 41 Fällen sind 3, welche von den Collegen in Augenkliniken geschickt wurden, jedenfalls abzuziehen, da sie ja dort schon gezählt sind. Es kommen also zu den 282 von Augenärzten behandelten noch 38 von praktischen Aerzten behandelte Blennorrhöen.

Es wurden also im Jahre 1894 im Ganzen in Breslau 320 Fälle, davon 294 aus der Stadt selbst behandelt.

Sicherlich ist diese Zahl nicht absolut richtig, da ja mancher schwere Fall von einem Arzte zum andern wandert, also mehrfach figurirt. Aber selbst wenn wir deswegen sogar 44 Fälle abziehen, dürfen wir mit Sicherheit behaupten, dass von den 12,000 Kindern, die im Jahre 1894 in Breslau geboren wurden, mindestens 250, d. h. circa 2 % an Blennorrhöe gelitten haben.

Gewiss ist diese Zahl überraschend und erschreckend. Keiner von uns Augenärzten hat geglaubt, dass eine Krankheit, die bei richtiger Prophylaxe gar nicht mehr vorkommen dürfte, in 320 Fällen hier in einem Jahre behandelt wurde, und wir empfinden gewiss nun Alle die Verpflichtung, durch geeignete hygienische Vorschläge diese Zahl im nächsten Jahre wesentlich zu verringern.

Die Commission hofft dies durch ihre Vorschläge zu erreichen. Dieselben wurden auch, nachdem ich sie am 15. März begründet, von der medicinischen Section angenommen.

Nur wünschte die Gesellschaft, dass am Schlusse der Belehrung die Adressen und Sprechstunden der 17 Augenärzte, welche sich zur Gratisbehandlung bereit erklärten, nicht genannt werden. Doch hat die Commission, welcher noch einige redactionelle Aenderungen und Kürzungen überlassen wurden, sich gefreut, mittheilen zu können, dass alle Augenärzte der Stadt (nur Einer hat sich ausgeschlossen, der ausschliesslich

Digitized by Google

Privatpraxis treiben will) arme blennorrhoische Kinder unentgeltlich zu behandeln sich erboten haben.

Endlich hat die Commission beschlossen, eine wissenschaftliche Enquête über das Vorkommen von Blennorrhoea neonatorum und die geübten Verhütungsmaassregeln in allen Gebäranstalten und geburtshülflichen Kliniken sowie in allen Augenheilanstalten und Augenkliniken Deutschlands und Oesterreichs im Jahre 1895 zu veranstalten, und sie hat mit der Anfertigung und Versendung der Fragebogen Herrn Med.-Rath Prof. Dr. Küstner und mich beauftragt.

Die Vorarbeiten haben wir begonnen.

Wir hoffen, dass unsere prophylactischen Bestrebungen in Schlesien Erfolg haben, und dass viele andere ärztliche Gesellschaften unsrem Beispiele folgen werden.

Die Blennorrhoea neonatorum kann und muss aus allen civilisirten Staaten verschwinden!

Klinische Beobachtungen.

Zwei Modificationen von Ectropion-Operationen.

Von Dr. Julius von Siklóssy jun.,
Assistenzarzt der Augenabtheilung des St. Rochus-Spitales zu Budapest.

In den folgenden Zeilen erlaube ich mir zwei, resp. drei Fälle von Ectropion und die Art, die mir bei der Ausführung der Operationen am besten erschien, mitzutheilen.[1]

Der 24jährige, ledige Kürschnergehilfe Michael H. kam am 1. April 1894 auf die Abtheilung, Hilfe suchend für sein Augenleiden. Seine Klagen bezogen sich auf ein grosses Geschwür, das im unteren Drittel der Hornhaut sich befand, mit eitrigem Belage versehen, mässig tief, aber der Grösse nach einer halben Erbsen gleich kommend.

Beim Schliessen der Lider war eben der genannte Theil der Hornhaut unbedeckt geblieben; die Lidspalte blieb da offen; das obere Lid ist nämlich im Ganzen verkürzt, besonders im inneren Drittel (Fig. 1). Unterhalb der Augenbraue, oberhalb des Lidrandes, parallel mit beiden verlaufend, sind zwei lineare Narben zu bemerken, die sich 1 cm vom Nasenrücken entfernt in einem circa 3 mm breiten, 5 mm langen Narbenstrang vereinigen, der ein pralles, ganz weisses Gewebe darstellt, das nicht in Falten zu legen ist. Dieser Narbenstrang ist die Fortsetzung des Lappens, der im vorigen Jahre im Auslande fast horizontal aus der Stirnhaut genommen worden war; ein Lappen, an dessen Stelle jetzt über den Augenbrauen eine 5 mm breite, 22 mm lange, weiss-glänzende glatte Narbe verläuft. Demgemäss steht die linke Augenbraue mit ihrem lateralen Ende bedeutend höher, als die rechte.

---

[1] Fall 1 und 2 wurden in der Sitzung des Vereines der Spitalärzte (abgehalten in Budapest am 31. October 1894) vom Verf. vorgeführt.

Digitized by Google

Der erwähnte Lagophtalmus ist also durch den ständigen Zug des Narbenstranges im inneren Drittel des linken oberen Lides entstanden. Das Geschwür auf der Hornhaut ist bloss als consecutives Leiden aufzufassen. —

Der Kranke wurde in's Spital aufgenommen; an demselben Tage die Cauterisation des eitrigen Geschwüres vorgenommen, worauf die Reizerscheinungen gänzlich zurückgingen; das Geschwür reinigte sich, und der Boden wurde flach und glänzend.

Unter diesen Umständen wurde am 9. April 1894, da die Hornhautaffection gänzlich geheilt gewesen, — um einer solchen für die Zukunft vorzubeugen, die Correction der erstgemachten Fricke'schen Operation vorgenommen: eigentlich aber eine Lagophtalmus-Operation speciellen Falles vollzogen.

Die Operation bestand darin, dass die Ränder des primär gemachten Lappens aufgefrischt wurden; das Narbengewebe nahe am inneren Winkel wurde entfernt, der Lidrand frei präparirt, — so dass der Cilienboden dieselbe Stellung einnahm, wie am anderen, normalen Auge, — eher aber etwas mehr nach



Fig. 1.

unten hing; — die Haut der temporalen Gegend, wo bei der ersten Operation der Stiel des Lappens gewesen, wurde nach unten — aussen gegen das Ohr durch zwei Schnitte derart gekreuzt, dass sie in die Fortsetzung der erstenwähnten aufgefrischten Lappenränder fielen und gleichzeitig einen gewissen Grad von Divergenz zeigten.

(Dieser Schnitt in der Temporalgegend ist auf Fig. 2 genau zu bemerken). Durch Lospräpariren der Haut gewann ich einen Lappen, der mit dem vor einem Jahre gebildeten verglichen, gewiss ein Plus von einem Quadratcentimeter aufwies. —

Es handelte sich nun um die Rechtstellung des so vergrösserten Lappens. Die ersten Befestigungsnähte wurden so applicirt, dass durch das mediale Ende des Lappens der Hautdefect sehr bequem, ohne irgend eine Zerrung oder Spannung ersetzt werde. Dies wurde durch zwei Nähte erreicht, die ich in der Richtung des äusseren Lidwinkels angebracht habe, wobei natürlich ein gewisses Verschieben des temporalen Theiles des Hautlappens zu Stande kam; — und ist eigentlich bloss durch dieses Verschieben möglich gewesen. Die beiden Wundränder wurden so vernäht, dass die zugehörigen, einander gegenüber liegenden

Digitized by Google

Theile der frisch gemachten Hautwunde nicht einer mit dem andern vereinigt, sondern dass sie bei jeder Naht etwas nach oben gezogen wurden. Wenn also die Knopfnähte zu 2 mm neben einander angebracht worden sind, dann konnte man bei jeder Naht ca. 1 mm Verschiebung gewinnen, — gewiss von dem oberen Schnitt, der nicht so gerade nach unten verlief.

(Fig. 1 zeigt das Auge vor der Operation; Fig. 2, 14 Tage nach der Operation mit geschlossenen, Fig. 3 mit offenen Augen. Leider habe ich versäumt eine Photographie vor der Operation machen zu lassen.)

Der Heilungsverlauf ging ohne irgend welche Störung vor sich, wie es eben auch zu sehen ist. Die Nähte blieben über 8 Tage, da keine Eiterung deren Entfernung erheischte. Der Mann verliess das Spital in dem Zustande, wie auf Fig. 2 und 3 zu sehen ist.

Fig. 2.

Fig. 3.

Unwillkürlich knüpfen sich einige Bemerkungen an den Fall, und zwar wenn man darnach forschen will, was die Ursache der Lagophtalmus gewesen ist. Die Antwort darauf wird einfach gegeben, nämlich die oben gezeichneten Narbenstränge. Sie sind entweder dort gewesen — worüber ich keine Auskunft bekommen habe — oder aber sind sie nach der ersten Operation entstanden (zumal der Kranke von Eiterung und von 8 Wochen langer Spitalsbehandlung erzählt). Da wäre also das lateralste Ende des Lappens (in der Nähe des inneren Winkels) abgestorben, dessen Stelle das Narbengewebe einnahm.

Es ist sehr bemerkenswerth, wie der Operateur sich in einer schlimmeren Lage befindet, wenn er die Correction einer Blepharoplastik unternehmen muss. — Es giebt Fälle, wo die Correction schwerer zu vollführen ist, als die erste Operation. — Die Ursache davon wird leicht ersichtlich, wenn man bedenkt, dass die angrenzenden Hautpartien schon durch die erste Operation mehr oder weniger gelitten haben, das heisst durch von der ersten Operation verursachten Narben eingenommen sind.

Die Methode, die Fricke'sche Blepharoplastik, war in diesem Falle

Digitized by Google

glücklich gewählt, weniger glücklich gelungen. — Es handelte sich bei uns um die Herstellung des inneren Drittel des Lides; woher aber dazu die Haut zu nehmen?

Die Reverdin-Thiersch'sche Transplantation konnte nicht vorgenommen werden, denn die ausserordentlich grosse Schrumpfung, die die neueingepflanzten Hautpartien erleiden, hätte den Erfolg leicht gefährden können. — Bevor man zu der italienischen Methode greift, müsste bedacht werden, ob nicht etwa aus der Nachbarschaft der Defect zu bedecken wäre. Von der Nasalseite her wäre es unmöglich gewesen, da die Haut des Nasenrückens zur Verschiebung nicht geeignet ist; mit den unteren festen Zellgeweben ist sie zu fest verbunden, um zur Bedeckung des Defectes benutzt werden zu können. Ein gestielter Lappen wäre also der einzige gewesen, an den man hätte denken können, und zwar wieder von der Stirn aus — ein Lappen nach Fricke, mit der Umschlagsstelle auf dem Nasenrücken. — Der Effect hätte vollständig, aber gar nicht kosmetisch sein können. —

Da entstand die Idee, die Operation in der Weise zu vollstrecken, wie es oben geschrieben und gezeichnet steht.

Es scheint mir überflüssig, die Vortheile dieser Methode im gegebenen Falle hervorzuheben; es soll nur gestattet werden, die Indication dazu kurz derart anzugeben, dass die Correction einer Fricke'schen Operation, bei der durch Absterben des distalen Endes des Lappens Lagophtalmus oder Ectropion entstanden ist, durch Aufpräpariren des Lappens, weit in die temporale Gegend hinein, weit über seinen eigentlichen Stiel hinaus, durch Befreiung des Lidrandes und Wiederansetzen des so gebildeten neuen Lappens — mit dem schönsten Erfolge zu machen ist. —

Es verflossen Monate, während ich die Methode bloss für ganz specielle Fälle brauchbar hielt, die Veröffentlichung des Falles ist eben desshalb aufgeschoben worden.

Da ergab sich am 24. September 1894, dass der Kranke St. L., dessen Bild Fig. 4 darstellt, die Abtheilung aufsuchte, erzählend, dass er vor 12 Jahren seinen Kopf an die Kante eines Tisches angeschlagen hatte, wonach ein Abscess entstand, der nachher im inneren oberen Augenwinkel sich entleerte. Seit dieser Zeit ist sein rechtes oberes Lid in der inneren Hälfte derart verkürzt, dass er selbst mit den grössten Anstrengungen das Auge nicht schliessen kann; die Lidspalte ist im inneren Winkel in ovaler Form unbedeckt.

Sein derzeitiges Uebel entstand vor zwei Wochen. Beide Augen sind etwas prominent. Die palpebrale Conjunctiva ist geschwollen, stark hyperämisch, bulbäre Bindehaut stark injicirt, in dem inneren unteren Quadranten der Hornhaut ein grosses Geschwür mit eitrig belegtem Grund. Man sieht viele Gefässe gegen das Geschwür ziehen. Die Kammer ist bis zu der Hälfte mit Eiter gefüllt. Die Sehschärfe beschränkt sich auf $^{1}/_{4}$ m Finger zählen.

Am 26. September v. J. wurde die Thermocauterisation vorgenommen. Die corneale Affection nahm in kurzer Zeit ein Ende, so dass am 12. October die plastische Operation zur Beseitigung des Ectropions, id est des Lagophtalmus, vorgenommen werden konnte. Dies geschah in der Weise, dass die Narbe excidirt, der Rand des Lides ganz frei präparirt wurde; ein aus der gebliebenen Lidhaut und aus der des Gesichtes (in einem schwach nach unten und aussen geführten Bogenschnitt) gebildeter Lappen (vide Fig. 5) wurde von der Unterlage gelöst und in den Defect hineingenäht. Es dauerte einige Zeit, bis man die richtige Stelle der Nähte finden konnte; die Grösse der Verschiebung des Lappens erheischte einen Ersatz unten am Gesichte; am Lide selbst durfte

Digitized by Google

ein Zerren in der Längsaxe nicht stattfinden, wenn schon unvermeidbar, dann musste es bloss auf die Quere beschränkt bleiben.

Die Directionslinien sind auf Fig. 5 sichtbar, wo auch von dem Effecte (nach 20 Tagen) ein klares Bild zu gewinnen ist.

Also alles bedacht, hat man in dieser Methode ein ausgezeichnetes Verfahren für manche Fälle, bei denen im inneren oberen Augenwinkel entstandene Narben eines Ersatzes benöthigen. Keine von den Methoden giebt nur ein annähernd schönes und gutes Resultat, da die Haut theilweise aus der Haut des Lides selbst genommen wird, so dass sie daher eben dieselbe dünne, feine Beschaffenheit haben wird; theilweise wird sie aus der Haut des Gesichtes herbeigezogen, eben von der Stelle, wo der Uebergang ohnedies unbemerkbar vor sich geht.

Fig. 4.

Fig. 5.

Gegen Schrumpfung ist man geschützt, wenn man aseptisch verfährt und die Haut des Lappens direct auf gänzlich freiem und reinem Boden angepasst wird. Die ersten Nähte werden, wie gesagt, derweise gemacht, dass durch sie der Lappen im eigentlichen ursprünglichen Defecte keiner Zerrung unterliegt, jede einzelne der Nähte nimmt einen Theil der Zerrung auf sich, so dass dieselbe durch die geschickte Vertheilung an keinem einzigen Punkte grösser ist, als an dem anderen; am Lide selbst dienen die Nähte bloss zur Sicherung gegen Verschieben; andere Massregeln bei dem Nähen werden weiter unten angeführt.

Ein Fall soll hier noch erwähnt werden; ein Narbenectropion, das durch eine sehr einfache Methode corrigirt wurde. Wie es an Fig. 6 sichtbar ist, kam das Mädchen von 17 Jahren J. R. auf die Abtheilung mit einer dicken, adhärenten Lidnarbe 7 mm vom Lidrande entfernt, die die Haut des Lides mit der des oberen Orbitalrandes verwachsen hielt. Dadurch war ein Lagophthalmus, ein theilweises Ectropion, und eine Keratitis e lagophthalmo bedingt. Das Mädchen war sonst von äusserst scrophulöser Natur: Hornhautnarben, geschwollene Drüsen

Digitized by Google

am Halse. — Zur Correction des Ectropions wurde bloss das Lospräpariren der Haut von der Narbe gewählt; was unterhalb des Lides von innen, von der Conjunctiva her geschah. Nach diesem Eingriffe, ausgeübt mit einem einfachen Scalpell, das durch die Uebergangsfalte bis unter die Haut der Augenbraue gestochen wurde, erwies die Haut des Lides fast von normaler Länge resp. Ausdehnung. Es handelte sich nachher bloss darum, die erreichte Lage festzu-

Fig. 6.

Fig. 7.

halten: zu diesem Zwecke führte ich 3 Seidenfäden in den Lidrand ein, zog dieselbe weit hinunter und befestigte sie durch Anlegen von Sparadrapstreifen am unteren Theile des Gesichtes. Bei dieser Gelegenheit musste die Haut am Gesichte stark nach oben gezogen werden; die gesagte Befestigung darf erst an der straff angezogenen Stelle vorgenommen werden. Die Fäden sind jetzt, schön gespannt, der Lidrand nach unten gezogen, und in dieser Stelle fixirt. Mit welchem Erfolge die Operation ausgeübt wurde, ist in Fig. 7 ersichtlich, die das Mädchen mit geschlossenem Auge darstellt.

Unser Büchertisch.

Neue Bücher.

1. Traité pratique des maladies des yeux, par le Dr. Edouard Meyer. IV. Edition, entièrement revue et augmentée. Avec 216 figures intercalées dans le texte. Paris, G. Masson. 1895. 807 Seiten.

E. Meyer hat vor 20 Jahren durch die erste Auflage seines Werkes der Wissenschaft und Lehre einen grossen Dienst erwiesen, da er als einer der Ersten die neue Augenheilkunde dargestellt; sein Buch ist in's Deutsche (5 Auflagen), in's Englische, Spanische, Italienische, Polnische, Russische und in's Japanische übersetzt worden. Die neue Auflage steht auf der Höhe der

Digitized by Google

Zeit und zeichnet sich besonders aus durch genaue Angabe der Therapie, namentlich auch der Operationen.

2. Handbuch der physiol. Optik, von H. v. Helmholtz. Zweite umgearb. Aufl. Neunte u. zehnte Lieferung. Hamburg u. Leipzig, Verlag von L. Voss. 1894, 1895. S. 641—800.

Mit dem Erscheinen der 8. Lieferung betrachtete H. v. Helmholtz seine Arbeit an der zweiten Auflage dieses Werkes im Wesentlichen als beendet. Dem entsprechend will der Herausgeber, Herr Prof. A. König, die Arbeit zu Ende führen.

In den beiden vorliegenden Heften ist die Lehre von der Gesichtswahrnehmung fortgeführt vom Drehungsgesetz bis zum Stereoskop.

Referate, Uebersetzungen, Auszüge.

1) **Ungarische Beiträge zur Augenheilkunde.** Unter Mitwirkung von Fachgenossen herausgegeben von Prof. Wilhelm Schulek, Director der Augenklinik in Budapest. I. Bd. mit 45 Abbild. im Text. Leipzig und Wien. Franz Deuticke. 1895.

(Schluss.)

Zur Operation des Pterygiums, von Prof. Wilh. Schulek.

Um zu verhindern dass sich, wie bei der üblichen Pterygiumoperation die Conjunctivalzipfel auf die Cornea hinüberschieben, legt Sch. bei schmalem Pterygium die erste Naht soweit vom Limbus an, als die Hälfte der wunden Stelle des Hornhautrandes beträgt und macht ferner Einschnitte in die obere und untere Conjunctivalfalte bis zum Limbus 2—3 mm über und unter den Wundenden am Hornhautrande. Bei breitem Flügelfell wird die erste Naht etwa $1—1^1/_2$ mm weit vom Limbus gemacht und werden die Einschnitte 2—4 mm lang senkrecht in die Bindehaut vom Hornhautrande aus geführt. Um eine glatte Hornhautwunde zu erhalten, trage man das Pterygium auf der Hornhaut nur oberflächlich ab und glätte die Hornhautwunde mit dem Galvano- oder Thermocauter.

Eine neue Methode zum Färben der Hornhautnarben, von Dr. Alexander Lippay.

Man macht mit einem convexen Messerchen sowohl in das Epithel als auch in das Gewebe der Hornhautnarbe der ganzen Trübung entlang, dicht nebeneinander, oberflächliche, parallel laufende, etwas schräge Einschnitte; in der Breite eines Millimeters genügen 3—4. Hierauf ebensolche Einschnitte, welche die ersten kreuzen und reibt die so scarificirte Stelle mittelst eines Spatels fest mit dick geriebener Tusche ein. Das Verfahren hat den Vorzug, schnell zum Ziele zu führen.

Tumor cavernosus orbitae, von Dr. N. Feuer, Universitätsdocent und Landes-Sanitätsinspector.

Der Tumor sass im inneren oberen Winkel der orbita, liess sich ohne Verletzung des Bulbus leicht herausschälen.

Distichiasis-Operationen, von Doc. Dr. N. Feuer in Budapest.

Bei ausgebreiteter Trichiasis oder Distichiasis des Oberlides verfährt F. in folgender Weise:

Zunächst wird der intermarginale Schnitt, dann in einer Höhe von ca. 5 mm der Horizontalschnitt gemacht. Nach Unterminirung und Emporschiebung des oberen Wundrandes resp. der Lidhaut wird die den Cilienboden enthaltende Brücke mittelst 3—4 starker Fäden an die Fascia tarso-orbitalis genäht. Von dem oberen Wundrande wird jetzt ein 2—3 mm breiter Lappen geformt mit dem Stiel an denjenigen Augenwinkel, wo die Trichiasis resp. Distichiasis am stärksten ist. Hier wird die den Cilienboden enthaltende Brücke durchschnitten und der Lappen in die intermarginale Wunde durch 1—2 Fäden eingenäht. Es ist diese Operation eine Combination verschiedener älterer Verfahren.

Wenn nur die Mitte des Lidrandes von der Trichiasis resp. Distichiasis befallen ist, so setzt F. einen stiellosen Lappen ein. Auf diese Weise soll Recidiven am besten vorgebeugt und ein gutes kosmetisches Resultat erzielt werden.

Wenn nur einzelne genügend weit von einander stehende wilde Haare vorhanden sind, sticht F. nach Einlegung der Jäger'schen Platte in den Balg des wilden Haares die Spitze einer feinen Nadel ein; auf dieselbe wird die Schlinge des Galvanocauters aufgeführt, wodurch die Nadel so erwärmt wird, dass sie den Haarbalg zerstört. Eine Narbe entsteht nicht. Auch die Cauterisation des Haarbodens nach Anlegung eines Intermarginalschnittes wurde von F. mit Erfolg ausgeführt.

Die Indicationen der Enucleation des Augapfels, von Dr. Emil Grósz.

Durch die Antisepsis resp. Asepsis gelangt die Enucleation wieder in ihr Recht. Bei 400 Enucleationen war der Verlauf quoad vitam ein günstiger.

Die Erythropsie. „Blutflecken" auf Schneeflächen und Rothsehen in der Dämmerung, von Prof. Wilhelm Schulek.

Durch Beobachtungen an sich und Anderen gelangte Sch. zu der Ueberzeugung, dass die Erythropsie der Regenerationszustand (Assimilation) der rothgrünen Sehsubstanz nach einer, durch photochemischen Reiz (ultraviolett) bewirkten Erschöpfung derselben sei.

Die Staroperationen der Klinik des Prof. Schulek im Schuljahr 1876/77, von Dr. Ludwig Juhász.

Die Resultate sind in Tabellen niedergelegt, auf welche verwiesen werden muss.

Starextractionen der Budapester Augenklinik in den Schuljahren 1877/78 und 1878/79, von Dr. Ludwig Juhász.

In den 2 Jahren war die Verlustziffer 2,5 %, während sie im vorhergegangenen Jahr 5,3 % betrug. Dieser Unterschied wird zurückgeführt 1. auf den geringeren Gebrauch der Scheere zur Wundvergrösserung, 2. auf den weniger häufigen Glaskörpervorfall und 3. das weniger öftere Eindringen mit der Pincette ins Augeninnere. Mehrmals wurde die Sphincterotomie bei der Iridenkleisis gemacht. Bemerkenswerth waren ein Fall von Regeneration der Linse nach einer Extraction in der zurückgebliebenen Capsel und ein Fall von akutem Atropincatarrh, auf Idiosynkasie beruhend. Nach einer Extraction mit der Weber'schen Hohllanze entstand eine Keratitis striata, welche eine dauernde Trübung zurückliess.

Die in den Jahren 1880—1890 bei den Kataract-Operationen gesammelten Erfahrungen. Aus der ophthalmiatrischen Klinik des Prof. Schulek, von Dr. Ladislaus Issekutz.

Digitized by Google

J. hat sich davon überzeugt, dass das Cocain die Tension der Bulbus vermehre, jedoch nicht so stark wie das Atropin.

Das Iriscolobom wurde immer in der Grösse der Wunde angelegt. Aus dem Bericht erwähnen wir noch, dass bei der Nachbehandlung täglich zweimaliges Auswaschen des operierten Auges mit warmer 3% Borsäurelösung eingeführt war.

Ueber eine neue Methode der Entfernung des grauen Stares, von Prof. Wilhelm Schulek.

Bemerkenswerth ist, dass an der Klinik von Prof. Schulek auch die Practicanten an den Operationen theilnehmen, ohne dass dadurch die Statistik verschlechtert wurde.

Die Operation ist folgende:

Mit einem Graefe'schen Messer (unter 2 mm breit) sticht man am Rande (an der inneren Grenze des Limbus) des oberen nicht zu knapp bemessenen Drittels der Hornhaut ein und gegenüber wieder aus, geht reichlich $1\frac{1}{2}$ mm flach aufwärts, stellt hierauf die Schneide des Messers steil nach vorne und zieht es der ganzen Länge nach gegen sich heraus, so dass am Cornealrande eine in der Mittellinie $1\frac{1}{2}$—2 mm hohe Kante bleibt, die sich seitlich allmählich verschmälert.

Der zweite Akt ist die Ausreissung eines Capselstückes mit der modificirten Förster'schen Pincette, in der Weise, dass man die Capselfalte nicht gleich gegen die Wunde zieht, sondern man muss sie unter der gegen die Wunde gerichteten Iris herausreissen und dann erst gegen die Wunde richten.

Zum Schlusse stürzt Sch., von unten her drückend, den Star und treibt ihn aus, während er von oben her mit einer kantigen Schaufel die Iris stützt, worauf dann die Schaufel vorgeschoben und die darauf gesammelten Starreste entfernt werden.

Im folgenden Abschnitt werden die zu der neuen Operation zweckmässig construirten Instrumente geschildert.

Versuche über den Hornhautschnitt, von Prof. Wilh. Schulek.

Sch. stellte an Leichenaugen Versuche an, um zu ermitteln, welcher Hornhautschnitt den 3 Anforderungen seiner Staraustreibung, die in entsprechendem Klaffen des Lappens, glatter und schneller Wundheilung und Zurückhalten der Iris bestehen, am vollkommensten entspräche. Sch. vereinigt die Daviel-Beer'sche und von Graefe'sche Methode mit der von Adolf Weber. Wegen des Näheren muss auf das Original verwiesen werden.

Staraustreibung mittels concav gestutzten Lappenschnitt und rund erhaltener Pupille, von Prof. Wilh. Schulek.

Eine ausführliche Darstellung der von Sch. ausgearbeiteten neuen Operationsmethode. Die Verluste betrugen 3%, es sind also ungünstigere Resultate wie bei der v. Graefe'schen Operation. Vor letzteren bleibt jedoch das Erhaltenbleiben der runden Pupille in 90% ein nicht zu unterschätzender Vortheil. Sch. stellt ziemlich genau Indicationen für die Ausführung seines Verfahrens auf; dasselbe eignet sich mehr bei jugendlichen Personen wie bei Erwachsenen. Die von Graefe'sche Operation behält ihre Berechtigung 1. für sehr unreife oder geblähte Stare; 2. complicirte Cataracten, besonders bei hinteren Synechien, verdächtiger Tension, Myopie, Trübungen in der Mitte der Hornhaut und dgl.; 3. bei gleichzeitigen Bindehautleiden; 4. bei Zuständen, die ein ruhiges Liegen als unwahrscheinlich voraussehen lassen, wie bei Potatoren,

Digitized by Google

Krüppeln, Asthmatischen, Altersschwachen u. s. w.; 5. bei Glotzäugigen und Lidkneifern; 6. bei reizbaren und undisciplinirbaren, schwachsinnigen Leuten; 7. bei Einäugigen, besonders wenn am anderen Auge eine Staroperation vorausgegangen war.

Eine neue Pincette zur Entfernung der Cataracta secundaria membranacea, von Dr. Alexander Kovács. Dr. Stiel.

---

2) **Statistisches über die Blennorrhöe der Neugeborenen**, von Privatdocent Dr. P. Silex. (Zeitschr. f. Geburtshilfe u. Gynäkologie. Bd. XXXI. Heft 1.)

Auf Grund einer Statistik von ca. 100,000 Augenkranken der Universitäts-augenklinik zu Berlin weist Verf. nach, dass die Blennorrhoea neonatorum in einem Procentsatz von 1,11 erscheint und dass in den 80er und 90er Jahren, ebenso wie in dem ganz willkürlich gewählten Jahre 1878 (vor Credé) auf 1000 Augenkranke 11 Blennorrhöe-Kinder kommen. In Anbetracht dieser hohen Ziffer stellt Verf. die Frage auf, was zur Verminderung derselben gethan werden kann, und giebt im Folgenden genaue Anweisungen, welche Maassregeln bei Geburten zum Schutz und zur Pflege der Augen zu treffen sind. Kuthe.

---

3) **Zellenstudie an der gereizten Hornhaut**, von Yamagiva. (Virchow's Archiv. Bd. CXXXVII. S. 77. — Deutsche med. Wochenschr. 1895. Nr. 4.) Literaturbeilage.

Die von Kruse am Rande der gereizten Hornhautstelle gesehenen dünnen, intensiv färbbaren Kerne, die er als erwachende auffasste, betrachtet Verf. als schrumpfende, untergehende, schliesslich innerhalb einer homogenen Zone ganz verschwindende Kerne. Die leukocytenähnlichen Zellformen hält er, entgegen der von Kruse und Grawitz vertretenen Ansicht, für emigrirte weisse Blutzellen. Er findet demnach in den histologischen Verhältnissen der gereizten Hornhaut keine Stützpunkte für die Grawitz'sche Schlummerzellentheorie. Kuthe.

---

4) **Hochgradige Verwüstungen durch Syphilis**, von Privatdocent Dr. P. Silex. (Berliner med. Gesellschaft vom 9. Januar 1895. — Deutsche med. Wochenschr. 1895. Nr. 5. Vereinsbeilage.)

Vortragender stellte einen Fall von Syphilis vor, bei dem er aus stiellosen Lappen aus dem Oberarm obere Augenlider gemacht und so die Folgezustände des Lagophthalmos geheilt hatte. Gegen $S = \frac{1}{\infty}$ vorher konnten jetzt Finger gezählt werden. Kuthe.

---

5) **Zur Frage der Desinfectionsfähigkeit der Wunden.** Vortrag, gehalten in der chirurgischen Section der 66. Versammlung deutscher Naturforscher und Aerzte in Wien, 27. September 1894, von Dr. Friedr. Hänel in Dresden. (Deutsche med. Wochenschr. 1895. Nr. 8.)

Die an 44 Kaninchen angestellten Versuche über den Unterschied zwischen antiseptischer und aseptischer Behandlung inficirter Wunden haben ergeben, dass die mit Carbolsäure behandelten Thiere sich ganz ebenso verhielten, wie die mit Kochsalzlösung behandelten. Die mit trockenen Verbänden und ohne Tamponade behandelten Wunden eiterten erheblicher, als die gleichzeitig mit demselben Virus inficirten, aber feucht verbundenen Wunden. Die exacte experimentelle Forschung bringt also eine abermalige Bestätigung des schon früher ausgesprochenen Satzes, dass mit chemischen Mitteln eine Desinfection des in-

Digitized by Google

ficirten lebenden Gewebes nicht zu erreichen sei. Nicht die Application der Antiseptica auf die Wunde bewirkt nach erfolgter Infection den günstigen Verlauf, sondern es kommen neben den specifischen Eigenschaften der Infectionserreger auch physikalische Bedingungen in Betracht: freier Abfluss des Secrets, breites Offensein der Wunde, Richtung des osmotischen Stromes aus der Wunde in den Verband. Die Abspülung der Wunden, das Abtupfen u. s. w. wirkt günstig durch die damit verbundene mechanische Entfernung septischer Stoffe.

Kuthe.

6) **Ephedrin-Homatropinlösung, ein Mydriaticum von rasch vorübergehender Wirkung.** Aus der königl. Universitätsklinik in Breslau, von Privatdocent Dr. Groenouw. (Deutsche med. Wochenschr. 1895. Nr. 10.)

Nach den günstigen Resultaten, welche Prof. Geppert bei den Thierversuchen mit seiner Ephedrin-Homatropinlösung hatte, brachte Verf. dieselbe beim Menschen (in fast 100 Fällen) in Anwendung, und zwar nach folgendem Recept:

Ephedrin. hydrochloric. 1,0.
Homatropin. hydrochloric. 0,01.
Aq. destill. 10,0.

Nach einmaligem Einträufeln von 2—3 Tropfen in den Bindehautsack fand er, dass die Pupille sich nach durchschnittlich $8^1/_2$ Minuten zu erweitern beginnt, nach einer halben Stunde das Maximum ihrer Grösse erreicht, welches eine halbe Stunde lang anhält, und noch 4—6 Stunden wieder ihre ursprüngliche Weite erlangt. Auf die Accommodation hat sie keinen Einfluss. Die Reaction der Pupille auf Licht wird niemals vollkommen aufgehoben. Bei Eintritt von sehr hellem Tageslicht beträgt der Pupillendurchmesser etwa 5—6 mm. Niemals treten Reizerscheinungen oder unangenehme Nebenwirkungen ein. Die beigegebenen Curven des Wirkungsverlaufes einer Lösung von Ephedrin-Homatropin, Ephedrin 10 % allein und Homatropin 1 % allein bringen die Vorzüge der obigen combinirten Lösung zur Anschauung. Es ist also in dem neuen Mydriaticum ein Mittel gegeben, welches mindestens ebenso rasch wie die anderen Mydriatica eine ziemlich beträchtliche, für diagnostische Zwecke vollkommen ausreichende Mydriasis erzeugt, deren Spuren nach wenigen Stunden wieder ganz geschwunden sind.

Kuthe.

Journal-Uebersicht.

I. Deutschmann's Beiträge zur Augenheilkunde. Heft XIV. 1894.

1) **Eine neue Methode der Refractionsbestimmung im umgekehrten Bilde,** von Eugen Rychner.

Ueber diese Arbeit ist schon an anderer Stelle berichtet. (Dies. Centralbl. 1894. S. 254); die Messungsergebnisse sind hier ausführlicher mitgetheilt.

2) **Ein Fall von congenitaler seröser Iriscyste,** von Else Milde v. Rosenzweig.

Das linke Auge der 3 Monate alten Pat. zeigt bei völlig reizlosem Zustande im unteren äusseren Quadranten auf der sonst normalen Iris eine etwas abgeplattete, rundliche, perlgraue Blase, die einerseits bis zum Kammerwinkel reicht, andererseits vom Pupillarrande nur durch einen 1 mm breiten Irissaum

Digitized by Google

getrennt ist und seit der Geburt bestehend gewachsen sein soll. Sie wird nach 18 Tagen wegen ihrer deutlichen Vergrösserung von Prof. Fuchs entfernt unter Bildung eines Coloboms an der betreffenden Stelle. Sie stellt sich als seröse Cyste dar, deren dünne vordere, sowie dickere hintere Wand von Iris gebildet wird, die in ganzer Ausdehnung von mehrschichtigem echten Epithel stellenweise mit deutlichen Stachel- und Riffzellen überzogen ist. Nach Anführung der Theorien über die traumatischen und spontan entstandenen serösen Iriscysten, sowie der bisher veröffentlichten (nur 4) Fälle von angeborenen Cysten stellt Verf. für ihren Fall in Anbetracht des Epithelfundes folgende zwei Möglichkeiten auf: einmal kann die Cyste von dem retinalen Epithel ausgegangen sein, welches die Hinterfläche der Iris, sowie die Ciliarfortsätze überzieht, so gut als von demselben auch Geschwülste ausgehen können, wie bisher schon 4 derartige Fälle beobachtet wurden; sodann kann die Cyste auch durch versprengte Ektodermkeime analog den Dermoidcysten entstanden sein.

3) **Isolirte Lähmung des Obliquus inferior oculi sinistri (Enophthalmus traumaticus). — Heilung durch Tenotomie des Rectus superior oculi dextri,** von Dr. Moritz Sachs in Wien.

Schon referirt. (Dies. Centralbl. 1893. S. 540.)

4) **Ueber Angiome der Conjunctiva und die Möglichkeit einer Spontanheilung,** von Dr. E. Kroschinski.

Die früher unter dem Collectivnamen „Polypen" zusammengefassten gutartigen Geschwülste der Conjunctiva zerfallen in weiche und harte Fibrome, Papillome, Adenome und Angiome. Letztere sind sehr selten. Die untersuchte derartige erbsengrosse Geschwulst stammte von einem 7jährigen Knaben, und war, im äusseren Winkel sitzend, mit einem ca. 3 mm langen, graulich gefärbten Stiele am Ligamentum canthi externum befestigt. Beim Versuche, sie abzutragen, reisst der dünne Stiel, sobald die Geschwulst mit der Pincette gefasst wird, nahe der Conjunctiva bulbi ab, ohne dass ein Tropfen Blut abfliesst. Die mikroskopische Untersuchung zeigt massenhaft communicirende Gefässlumina, die rothe und daneben auch weisse Blutkörperchen enthalten. Das dazwischen liegende lockere Bindegewebe enthält auch grosse Mengen von Blutkörperchen, deren Auswanderung wohl durch Stase bedingt ist. An einzelnen Stellen, besonders um die Gefässe herum, zeigt sich massenhafte, dem Bilde der Entzündung ähnliche Anhäufung von Rundzellen. Die Gefässe des Stieles sind meist obliterirt, und der Rest genügte zur Ciculation im Tumor nicht mehr, wie die vielfachen Hämorrhagien beweisen. Der Stiel ist wahrscheinlich so entstanden, dass die anfangs warzenartige Geschwulst bei ihrem Wachsthume von den Lidbewegungen erfasst, hin und her geschoben wurde; auf diesen mechanischen Einfluss der letzteren sind wohl auch die Stauungsvorgänge und die Gefässobliteration zurückzuführen. Wahrscheinlich wäre dadurch auch eines Tages der stets dünner und länger werdende Stiel gerissen und dadurch Spontanheilung eingetreten. Ein weiterer Fall erwies sich als gestieltes Fibro-Sarcoma teleangiectodes, das nach Entfernung nicht recidivirte, also relativ gutartig war; der Stiel zeigte hier gute Entwickelung, so dass Spontanheilung nicht zu erwarten gewesen wäre. Endlich beobachtete Verf. noch ein flach aufsitzendes Angio-Sarcom, das zweimal recidivirte und erst nach Cauterisation ausblieb, also sich als bösartig erwies.

Diese 3 Fälle zeigen deutlich, wie wenig aus dem Aussehen der Conjunctivalpolypen eine exacte Diagnose und Prognose gestellt werden kann, da

Digitized by Google

es sich bei allen dreien um mässig resistente rothe Gebilde handelte, die mikroskopische Untersuchung dagegen einen völlig verschiedenen Bau zeigte.

Neuburger.

(Fortsetzung folgt.)

II. Zehender's klinische Monatsblätter für Augenheilkunde. 1895. Januar.

1) **Zur Aetiologie und Therapie des Glaucoms,** von O. Walter.

Walter beschreibt einen Fall, der einen 44jährigen Mann betraf, woselbst nach Influenza eine seröse Entzündung des Uvealtractus auftrat. Nach Einträufelung einer schwachen Scopolaminlösung besserte sich der Zustand, doch trat nach wenigen Stunden ein heftiger Glaucomanfall auf, der durch Eserin beseitigt wurde. Ein zweiter Fall litt ebenfalls an einer Affection des Uvealtractus. Nach Instillation der Scopolaminlösung trat ebenfalls sehr bald ein Glaucomanfall auf.

Beide Fälle beweisen, dass Scopolamineinträufelungen, ebenso wie solche von Atropin und Duboisin, einen Glaucomanfall hervorrufen können.

---

2) **Doppelseitiges Gumma der Augenhöhle nebst Sectionsbefund,** von Demselben.

Bei einem $3^1/_2$jährigen Findelkinde entwickelte sich beiderseits hochgradiger Exophthalmus, die Augen selbst gingen in Folge von Hornhautgeschwüren zu Grunde. Das Kind starb. Bei der Section stellte es sich heraus, dass dasselbe an einer durch den ganzen Körper verbreiteten syphilitischen Erkrankung mit Gummabildung zu Grunde gegangen war. Auch der beiderseitige Exophthalmus war durch ein Gumma in der Orbita veranlasst, das wahrscheinlich von der Sehnervenscheide ausgegangen war.

3) **Pemphigus conjunctivae,** von Dr. Glas.

Es handelte sich um 3 Fälle von Pemphigus conjunctivae, der 3 Soldaten betraf. Die beiden ersten heilten, ohne nachtheilige Folgen zu hinterlassen, während bei dem dritten eine Schrumpfung der Conjunctiva und eine oberflächliche Geschwürsbildung und Trübung der Cornea eintrat.

4) **Ein Lidheber bei Ectropium,** von Dr. Trompetter.

Februar.

1) **Die therapeutischen Erfolge der subconjunctivalen Sublimatinjectionen,** von E. Schulte.

Sch. berichtet über die Resultate der subconjunctivalen Sublimatinjectionen, welche in der Universitäts-Augenklinik zu Strassburg ausgeführt waren. Es werden möglichst weit vom Limbus entfernt 1, höchstens $1^1/_8$ Theilstriche einer $1^0/_{00}$ kochsalzfreien Sublimatlösung unter die Conjunctiva injicirt. Bei Erkrankungen der Chorioidea, der Retina, der Sehnerven, des Glaskörpers, bei iridocyclitischen Processen leisteten dieselben gute Dienste.

---

2) **Zur Correction der Kurzsichtigkeit durch Aphakie,** von Ed. Pergens.

P. discidirte in 11 Fällen von hochgradiger Myopie nach Fukala's Vorschlag die Linse des linken Auges. Netzhautablösungen oder andere üble Zerfälle kamen nicht vor. Die Refractionsverminderung wechselte von 14,5 D bis 18 D, die Sehschärfe besserte sich fast in allen Fällen.

---

3) **Ein Fall von Iridochorioiditis suppurativa mit Heilung und vollständiger Wiederherstellung der Sehschärfe,** von C. Zimmermann.

Bei einem Matrosen, der wiederholt an Gonorrhoe und gonorrhöischen Gelenkaffectionen gelitten hatte, trat eine heftige Iridochorioiditis auf, die wiederholt exacerbirte, aber durch subconjunctivale Sublimatinjectionen vollständig geheilt wurde.

---

4) **Iridocyclitis nach Cataractoperation, Secundär-Glaucom, sympathische Affection des zweiten Auges und ebenfalls Secundär-Glaucom,** von H. Merz.

Nach einer Cataractoperation mit Iridectomie nach oben bei einem 62jähr. Manne trat Secundär-Glaucom auf, welches die Sclerotomie nothwendig machte. Dieselbe hatte indessen nur einen vorübergehenden Erfolg. Da sich nach einigen Tagen sympathische Erscheinungen am andern Auge, in Form von Iritis und Verfärbung des Opticus zeigten, wurde das erst erkrankte Auge enucleirt und eine Schmiercur eingeleitet, wonach sich die sympathische Affection besserte, indessen das Sehvermögen nur $^{15}/_{200}$ betrug. — Bei der Untersuchung des enucleirten Bulbus fand sich die Linsenkapsel in die Wunde eingeheilt, wodurch wohl die Iridocyclitis und das Secundär-Glaucom veranlasst waren.

---

5) **Ein Fall von Orbitalphlegmone nach Empyem des Antrum Highmori,** von H. Merz.

In Folge von Caries zweier Backenzähne trat ein Empyem der Highmorshöhle linkerseits ein, welche letztere eine Orbitalphlegmone derselben Seite veranlasste. Entweder war der Boden der Orbita direct vom Antrum Highmori perforirt worden oder die Nase wurde von letzterer eitrig infiltrirt und erst tertiär die Orbita afficirt. Nach Extraction der Backenzähne, Entfernung des Eiters aus der Orbita, sowie Ausspülungen der letzteren, des Antrum Highmori und der Nase heilte die Affection.

---

6) **Eine Klemmscheere zur leichteren Ausführung der Czermak'schen Canthoplastik,** von Dr. Siegrist.

März.

1) **Ueber einige subjective Gesichtswahrnehmungen,** von W. v. Zehender.

I. Die hellleuchtenden springenden Punkte.

Im Original nachzulesen.

---

2) **Zur Aetiologie der Netzhautablösung,** von Dr. Ohlemann.

Nach dem Tragen von mehreren 120—130 Pfund schweren Säcken trat bei einem 60jährigen Emmetropen auf dem linken Auge eine Netzhautablösung auf. Ohlemann bringt dieselbe mit dem Heben der schweren Last in ätiologischen Zusammenhang.

---

3) **Ein Augenspiegel mit Mechanismus zur selbstthätigen Linsenauswechselung,** von E. Berger.

B. erinnert an seinen bereits 1883 im Archiv für Augenheilkunde (XII. p. 412) beschriebenen Augenspiegel mit selbstthätiger Linsenauswechselung.

Horstmann.

Digitized by Google

III. Annales d'oculistique. 1895. Januar.

1) **De la névrite optique consécutive à l'ozène**, par le Dr. D. E. Sulzer.

Verf. beobachtete bei 2 sonst gesunden Individuen, welche an Ozaena litten, in dem einen Fall auf einem Auge, in dem andern Fall auf beiden Augen Neuritis optica, die aber nur partiell war, wie die Gesichtsfeldaufnahme und der Augenspiegelbefund bewies. S. glaubt, dass diese Neuritis entstanden ist durch Infection von der Nasenhöhle aus, da durch geeignete Massnahmen gegen die Ozaena die Augenaffection in dem einen Fall gebessert, in dem andern Fall geheilt wurde.

2) **Histoire des yeux artificiels**, par M. Pansier (d'Avignon).

3) **Étude sur la kératite purulente interstitielle aigue**, par M. du Gourlay (de Dinard).

4) **Vascularisation de la cristalloïde antérieure dans un cas d'iridochoroïdite chronique**, par M. A. Darier.

D. beobachtete bei einer Frau, die schon lange an Iridochorioiditis litt, eine feine Vascularisation eines kleinen Gebietes der vorderen Linsenkapsel, ähnlich der Gefässneubildung in der Hornhaut bei Kerat. diffusa. D. glaubt, dass diese Gefässe entstanden sind durch Organisation eines auf der vorderen Kapsel deponirten entzündlichen Exsudats. Das Exsudat wurde sodann wieder resorbirt, während die Gefässe zurückblieben. Eine Iridectomie in der Nähe der vascularisirten Stelle brachte die Gefässe, die jetzt kein Blut mehr enthielten, zur Schrumpfung.

5) **Iridochoroïdite septique consécutive à une hémorrhagie utérine**, par M. Valude.

Es folgen **Sitzungsberichte** und **Referate**. Ancke.

Februar.

1) **Des avantages de l'usage des verres convexes pour la vision éloignée chez les myopes**, par L. de Wecker et J. Masselon.

Um excessiven Myopen, besonders solchen mit schlechterer Sehschärfe, bei welchen die Verkleinerung des Bildes, wie sie stärkere Concavgläser geben, sehr in Betracht kommt, ein besseres Sehen, wenigstens für einen kurzen Moment, durch Erzeugung grosser Bilder zu ermöglichen, schlagen die Verff. vor, solchen Myopen Concavgläser von ca. 5,0 D und grosser Oeffnung (von 5 bis 6 cm) gewissermassen als Loupen für die Ferne zu verschreiben. Halten diese Myopen dann die Loupe so, dass ihr Brennpunkt mit dem Fernpunkt des kurzsichtigen Auges zusammenfällt, so bekommen sie ein ziemlich gutes, weil vergrössertes Bild ferner Gegenstände. Allerdings ist dieses Bild ein umgekehrtes, aber die Verff. meinen, dass die Patienten bald lernen, diese umgekehrten Bilder zu verwerthen. [Sie ziehen ein Opernglas oder Steinheil'schen Kegel vor. H.]

2) **Traitement de l'ophtalmie purulente par le formol**, par M. Fromaget.

Als ein vorzügliches Mittel in den Händen Ungeübter bei Blennorrhoe empfiehlt Verf. das Formol in Form von Auswaschungen des Bindehautsacks mit Lösungen 1 : 2000 und in Form von Einträufelungen mit Lösungen 1 : 200. Der geübte Oculist wird freilich noch besser thun, wenn er dabei die altbewährten Cauterisationen mit Arg. nitr. nicht unterlässt. Der Höllenstein ist

Digitized by Google

am besten im Stand, die Mikroben zu tödten, das Formol dagegen verdirbt denjenigen Keimen, die das Arg. verschont hat, den Nährboden. Die Vereinigung beider Mittel giebt deshalb die besten Resultate.

3) **Faux lenticone,** par M. L. Demicheri, chef de clinique du docteur de Wecker.

Verf. beschreibt einen Fall von falschem Lenticonus, wie er vorgetäuscht wird durch die Differenz der Brechkraft des Kerns und der Rinde der Linse, im Beginn der Starbildung bei Corticalstar. Die Aehnlichkeit mit echtem Lenticonus ist oft so gross, dass nur die aufmerksame Untersuchung der Spiegelbilder der brechenden Flächen eine Differentialdiagnose zulässt.

4) **L'extraction de la cataracte à notre époque.** (Revue historique et clinique.) Par M. Charles Bell Taylor (de Nottingham).

5) **Récidive d'un kyste hydatique de l'orbite deux ans après une première intervention,** par M. le Dr. Terson (de Toulouse).

Es folgen **Sitzungsberichte** und **Referate.** Ancke.

IV. Archives d'ophtalmologie. 1895. Januar.

1) **Théorie de la couleur,** par W. Nicati.

2) **Du rôle de l'astigmatisme dans la genèse de la cataracte,** par le Dr. Roure (Clinique ophtalmol. de Montpellier. — Prof. H. Truc).

Verf. hat 33 Individuen mit doppelseitiger Cataract, bei denen sich irgend eine der bekannten Ursachen für Starbildung nicht nachweisen liess, auf Hornhautastigmatismus untersucht und nachgeforscht, ob ein Causalnexus zwischen dem Astigmatismus und der Starbildung sich finden lässt. In 20 Fällen war nun das stärker astigmatische Auge auch dasjenige, welches zuerst cataractös geworden war, in 5 Fällen fand das Gegentheil davon statt, und in 8 Fällen bestand gar kein Astigmatismus, resp. der Grad des Astigmatismus war auf beiden Augen derselbe. Die stärker astigmatischen Augen hatten auch früher begonnen, cataractös zu werden, als die schwächer astigmatischen; denn es fand sich, dass die Augen mit Ast. 0 bis 0,5 D, resp. 0,75 D bis 1,5 D, resp. 1,75 D bis 2,75 D durchschnittlich mit 62,4, resp. 59,7, resp. 50,8 Jahren die ersten Zeichen der Starbildung aufwiesen — Trotzdem glaubt Verf. nicht, dass der Astigmatismus als eine Ursache der Cataractbildung angesehen werden darf (denn er fand bei 16,6 % der Cataractösen überhaupt keinen Astigmatismus), sondern dass er nur ein den Krankheitsprocess begünstigendes Moment darstellt, wenn aus anderen, uns noch unbekannten Gründen die Linse sich zu trüben beginnt.

Es folgen **Referate.** Ancke.

Februar.

1) **De l'épithéliome calcifié des paupières,** par MM. J. Braquehaye et G. Sourdille.

Digitized by Google

2) **Champ d'observation dans l'examen ophtalmoscopique à l'image renversée**, par le Dr. Guilloz, chef des travaux du laboratoire de physique médicale de la Faculté de Médecine de Nancy. (à suivre.)

Es folgen **Sitzungsberichte** und **Referate**. Ancke.

V. Recueil d'ophtalmologie. 1895. Januar.

1) **De la diplopie monoculaire chez les hystériques**, par le Dr. Félix Lagrange.

Verf. beschreibt einen Fall von monocularer Diplopie bei einer Hysterischen, der sich von den bisherigen beschriebenen Fällen in verschiedener Hinsicht unterscheidet, besonders aber dadurch, dass ein Accommodationsspasmus, mit Hilfe dessen das Doppeltsehen von den meisten Autoren erklärt wurde, fehlt. L. ist der Ansicht, dass es sich in seinem Fall um eine central sitzende Störung handelt, um eine Art von Hallucination, wofür auch der Umstand spricht, dass eine rein suggestive Therapie zur Heilung führte.

2) **Blessure extraoculaire par un seul grain de plomb. Cécité, parylsie du moteur oculaire commun**, par le Dr. A. Bourgeois.

Ein einziges Schrotkorn drang bei einem Jäger am innern Augenwinkel in die Augenhöhle ein, ohne den Bulbus zu verletzen. Jedoch wurde der Oculomotorius derart betroffen, dass nur der Rectus sup. noch functionirte und der Sehnerv wurde in seinem hinteren Drittel (das bewies der zunächst völlig normale Augenspiegelbefund) direct oder indirect so beschädigt, dass sofortige völlige, irreparable Erblindung eintrat.

Es folgen **Sitzungsberichte** und **Referate**. Ancke.

VI. Revue générale d'ophtalmologie. 1895. Januar.

1) **Le salicylate de soude dans le goitre exophtalmique**, par le Dr. Chibret (Clermont-Ferrand).

Verf. hat in 4 Fällen von Basedow schon nach wenigen Tagen bedeutende Besserung gesehen durch tägliche Gaben von 20,0 Natr. salicylicum (4 × 5,0). Die Erscheinungen traten nach Weglassung des Mittels sofort wieder auf, wenn es nicht schon über ein Jahr lang genommen worden war. Die Patienten haben allerdings eine grosse Abneigung gegen das Mittel. Dasselbe wird jedoch ziemlich gut vertragen, wenn man jede Dose à 5,0 in einen halben Liter Wasser gelöst giebt. Bei grosser Intoleranz gegen Salicyl kann man auf Dosen von 2,0 heruntergehen, die immer vertragen werden.

Es folgen **Referate**. Ancke.

Februar.

Enthält nur **Referate**. Ancke.

VII. Annali di Ottalmologia di Quaglino, Guaita e Rampoldi. 1894. Fasc. 3—4.

7) **Trachom der Thränendrüse**, von Baquis. Mit 2 Abbildungen.

Verf. stellt alle ihm bekannten (38) Fälle symmetrischer Erkrankung beider Thränendrüsen zusammen. Es handelt sich 1. theils um chronische Dacryoadenitis mit lymphoider Infiltration des perilobulären Bindegewebes ohne active

Digitized by Google

Betheiligung des Drüsengewebes. Fast bei allen betroffenen Individuen besteht Leukämie mit Lymphdrüsen-, Milz- und Lebervergrösserung. Auch die Parotiden können Theil nehmen. Dieser Gruppe kann man den einzigen Fall symmetrischer Tuberculose von Abadie anreihen. 2. Lymphome, theils von langsamem, theils von stürmischem Verlaufe, die erstere Form heilt durch Jodgebrauch. 3. Epidemische Dacryoadenitis, dem Mumps der Speicheldrüsen entsprechend. 4. Tumoren. Der Fall von Mooren (1873) ist offenbar metastatische Erkrankung beider Thränendrüsen bei Lebercarcinom. Es existirt in der Litteratur nur ein einziger Fall (Alexander 1874) von symmetrischer Entwickelung primitiver Tumoren (Sarcom) in den beiden Thränendrüsen.

Verf. beschreibt nun klinisch und anatomisch einen Fall von Trachom beider Thränendrüsen, wie bereits De Vincentis (1875) in seiner Arbeit über das Chalazion klinisch beobachtete. Der Pat. litt an sehr schwerem Trachom seit mehreren Jahren, seit 6 Monaten waren beide Thränendrüsen vergrössert, verursachten Ptosis und starke Schmerzen. Verf. exstirpirte eine Drüse, die zweite atrophirte von selbst während der Behandlung des Trachoms der Lider. Der anatomische Befund zeigte bereits im Bindegewebe, dass der Process vom Innern der Drüse gegen die Peripherie hin sich entwickelt hatte, da die Sclerosirung weit stärker im Innern als in der Peripherie, in der Kapsel ausgeprägt war. Ebenso waren die kleineren im Inneren der Drüse verlaufenden Gefässe durch Periarteriitis weit stärker alterirt, als die grösseren nahe der Oberfläche der Drüse verlaufenden Gefässe. Um die atrophischen Drüsengänge und Acini haben sich massenhaft grosse endothelioide Zellen mit viel Protoplasma und grossem Kerne entwickelt, und zwar befanden sich dieselben in derselben Anordnung, wie die Bindegewebsmaschen, also standen in Längsreihen in den Septis und concentrisch um die Acini und Drüsengänge. Ferner sah man wahre Trachomknoten, deren centrale Partie jene endothelioiden, polygonal gegenseitig abplattenden Zellen enthielten, mit einzelnen karyocinetischen Figuren, während die Peripherie von einer Zone Lymphkörnchen gebildet wurde. Einzelne „Mastzellen" fanden sich als dritter Zellentypus. Das noch vorhandene Drüsenepithel war wenig alterirt, mitzu abgehoben, geschwollen, Kern färbte sich nicht. Der Process war von den die Drüsengänge umspinnenden Lymphgefässnetzen ausgegangen, weshalb auch diese Theile am stärksten atrophirt sind. Es ist, streng genommen, eine Periadenitis ascendens.

8) Cutistransplantation bei Symblepharon, von Gasparrini.

In Folge von Exstirpation eines Epithelialkrebses bestand eine Narbe, welche ca. die innere Hälfte des vorderen Bulbusabschnittes interessirte, auch der mediale Theil der Cornea war in das Symblepharon hineingezogen. Nach Trennung der Adhärenzen bis zu vollkommener Beweglichkeit des Bulbus wurde ein grosses Hautstück vom Vorderarme transplantirt, mit Nähten fixirt. Da dasselbe zum Theil necrotisirte, war später eine zweite ähnliche Transplantation nöthig, welche namentlich die losgetrennte Innenfläche des Ober- und Unterlides mit Cutis bedeckte und vollkommen reussirte.

Es folgt der Bericht über den Ende März 1894 in Rom abgehaltenen internationalen medicinischen Congress, ophthalmologische Section.

Fasc. 5.

1) Exophthalmometrie und Ophthalmostatometrie mittelst des Ophthalmometers von Javal, von Antonelli.

Uebersetzung aus „Archives d'Ophthalmologie", September 1894.

Digitized by Google

2) Formol in der Augenheilkunde, von Guaita.

3) Blepharitis trichophytica, von Mibelli.

Verf. schildert 2 Fälle von dieser seltenen Krankheitsform, die sich wie einfache Blepharitis ciliaris klinisch darstellt mit Krustenbildung, Abscesschen. Die Cilien sind zum Theil abgebrochen, zeigen am ausgezogenen Schafte feinste Sporen von Trichophyton tonsurans exclusiv in der Rinde, ohne Mycelium. Die Erkrankung geschieht entweder durch continuirliche Fortsetzung von trichophytischen Herden der Augenbrauen oder Lidhaut, oder auch ohne jegliche Theilnahme dieser. Therapeutisch am wirksamsten erwies sich die Epilation, überdies Sublimatlösung 1:5000; für die Hautherde wurde diese 2:1000 angewandt.

Verf. kommt auch auf die Verschiedenheit der klinischen Form der Trichophyzie zu sprechen, je nach dem animalen oder humanen Ursprung des Pilzes, und betont, dass gerade die animale Form, als die acutere und tiefer die Cutis interessirende (trichophytische Sycosis), auch die Blepharitis producirt, während die Erkrankung humanen Ursprungs meist nur erythematös-squamös ist. Er erklärt endlich, dass Maiocchi bereits diese Blepharitisform in 3 Krankengeschichten seines klinischen Archivs vor Jahren geschildert hat. Peschel.

Vermischtes.

1) Die medicinische Section der schlesischen Gesellschaft hat beschlossen, eine Sammelforschung über Blennorrhoea neonatorum zu beginnen. Ich wurde beauftragt, allen Augenärzten Deutschlands, Oesterreich-Ungarns, Hollands und der Schweiz Fragebogen zu senden und deren Beantwortung für Januar 1896 zu erbitten.

An diejenigen Augenärzte, welche als Mitglieder der ophthalmologischen Gesellschaft in dem Verzeichniss in Zehender's Monatsblättern aufgeführt sind, konnte ich die Fragebogen absenden.

Die anderen Herren Collegen, deren Adresse dort nicht angegeben, und die sich bei der Sammelforschung betheiligen wollen, ersuche ich höflichst, bei mir durch Postkarte gef. einen Fragebogen zu bestellen.

Breslau, Schweidnitzer Stadtgraben 25. Prof. H. Cohn.

2) Zur Kuhpockenansteckung des Auges, von Dr. A. Schapringer.

a) Eine von Calhoun schon im Jahre 1882 mitgetheilte Beobachtung wurde bei allen bisher veröffentlichten Literaturzusammenstellungen über Kuhpockenansteckung des Auges übersehen. So auch in der jüngsten Zusammenstellung von J. J. Cohen („Ueber Vaccine-Blepharitis“, Wiener klin. Wochenschr. 1894, S. 984). Das Centralbl. f. prakt. Augenheilk. 1882, S. 309 enthält hierüber folgendes kurze Referat:

„Amer. Medical Association 1882, June. Section in Ophthalmology etc. (Med. Record, N. Y., 1882, 24 June).“

„Dr. Calhoun (Atlanta, Ga) berichtete über einen Fall von Vaccination des Auges. Auf unbekanntem Wege wurde Vaccine von dem Arm auf andere Körpertheile und ‚auf das rechte Auge‘ übertragen, wo die Pustel ihren gewöhnlichen Gang nahm, aber der Ausgang war Zerstörung des Auges.“[1]

---

[1] Den ersten Fall von Impfbläschen an den Lidern habe ich mitgetheilt, Knapp's Arch. 1879 (VIII, S. 187). J. Hirschberg.

b) In der Inaug.-Dissertation „Ueber Vaccine-Ophthalmie" von Rein. Schmitz (Bonn 1894) und in dem früher erwähnten Aufsatze von J. J. Cohen findet sich angegeben, ich hätte bei Vaccine-Ophthalmie Aetzungen mit Höllenstein angewendet und solche Aetzungen empfehlenswerth gefunden. Diese Angabe beruht auf Missverständniss. Ich habe bisher im ganzen sechs Fälle von Kuhpockenansteckung des Auges zu beobachten Gelegenheit gehabt — einschliesslich der vier Fälle, über welche ich in der N.-Y. Med. Monatsschr. 1890 und 1891 berichtet habe. In keinem dieser sechs Fälle habe ich selbst Arg. nitr. in Anwendung gezogen, noch auch je eine Phase der Krankheit gesehen, in welcher ich die Anwendung differenter Mittel für angezeigt gehalten hätte. In einem der von mir veröffentlichten Fälle ist zwar von der Anwendung von Höllenstein die Rede, doch ist das nur der Fall in dem Bericht über die Behandlung einer Frau in einem Hospital, wohin dieselbe gerathen war, nachdem sie sich nach einmaliger poliklinischer Vorstellung meinem Gesichtskreise entzogen hatte. In dem Hospital stand sie nicht unter meiner Beobachtung, noch weniger unter meiner Behandlung. Die Angabe über die Touchirung mit Arg. nitr. entnahm ich später der im Hospital geführten Krankengeschichte.

Ich möchte hier ausdrücklich bemerken, dass ich meinen Fall I, ein 6jähriges Mädchen betreffend, noch über 3 Jahre nach Ablauf der Krankheit zu beobachten Gelegenheit hatte, und dass der stellenweise Ausfall der Wimperhaare sich bleibend erhielt, obwohl in diesem Falle kein eingreifenderes Mittel als Borsäurelösung in Form von Umschlägen zur Anwendung gekommen war. Ich führe dies an, weil Schmitz den Verdacht ausspricht, dass bleibender Ausfall der Wimperhaare niemals durch die Pocken selbst, sondern nur durch unzweckmässige Anwendung von Aetzmitteln verschuldet werden dürfte.

Bibliographie.

1) Einen seltenen Fall von Augenverletzung demonstrirt Primärarzt Dr. H. Adler in der Sitzung der Gesellschaft der Aerzte in Wien am 25. Januar 1895. (Wiener med. Wochenschrift. 1895. Nr. 6.) Es handelt sich um einen Fall von Bruch des Oberkiefers bei dem die dislocirten Knochenfragmente des unteren Orbitalrandes durch Druck auf den Unterkiefer und Gegendruck auf den Schädel, subconjunctivale Scleralrupturen des linken Auges erzeugt hatten. Schenkl.

2) Du traitement prophylactique de l'ophthalmie des nouveau-nés par le nitrate d'argent en solution faible, à 1:150; par P. Budin. (Progrès médical 1895. Nr. 3.) Da die Einträufelungen nach Credé oft die Augen der Neugeborenen sehr reizen, hat B. die Concentration derselben von 1:50 auf 1:150 herabgesetzt und auch mit dieser schwachen Lösung ausgezeichnete Resultate erhalten. In der Privatpraxis kam ihm seit 1892 kein Fall von Blenn. neonat. mehr vor und im Gebärhaus beobachtete er bei 2004 Kindern nur 2 Fälle von wirklicher Blenn. neben 7 Fälle von secundärer Conjunctivitis, die erst eine Woche nach der Geburt und noch später auftraten. Ancke.

Um Einsendung von Separatabdrücken wird gebeten.

Verlag von Veit & Comp. in Leipzig. — Druck von Metzger & Wittig in Leipzig.

Digitized by Google

Centralblatt
für praktische
AUGENHEILKUNDE.

Herausgegeben von

Prof. Dr. J. Hirschberg in Berlin.

Unter ständiger Mitwirkung der Herren Dr. Ancke in München, Dr. Berger in Paris, Prof. Dr. Birnbacher in Graz, Dr. Brailey in London, Prof. Dr. H. Cohn in Breslau, Doc. Dr. Cl. du Bois-Reymond in Berlin, Dr. Dahrenstaedt in Herford, Doc. Dr. E. Emmert in Bern, Dr. Ginsberg in Berlin, Doc. Dr. Goldzieher in Budapest, Dr. Gordon Norrie in Kopenhagen, Prof. Dr. Horstmann in Berlin, Dr. Issigonis in Smyrna, Prof. H. Knapp in New York, Prof. Dr. Krückow in Moskau, Dr. Kuthe in Berlin, Dr. Landau in Coblenz, Prof. Dr. Magnus in Breslau, Surg. Capt. F. P. Maynard in Calcutta, Dr. Michaelsen in Görlitz, Dr. van Millingen in Constantinopel, Dr. Moll in Berlin, Prof. Dr. J. Munk in Berlin, Dr. Neuburger in Nürnberg, Dr. Peltesohn in Hamburg, Doc. Dr. Peschel in Turin, Dr. Purtscher in Klagenfurt, Dr. M. Reich in Charkow, Dr. Scheer in Oldenburg, Prof. Dr. Schenkl in Prag, Doc. Dr. Schwarz in Leipzig, Dr. Stiel in Köln.

Monatlich ein Heft. Preis des Jahrganges 12 Mark. Zu beziehen durch alle Buchhandlungen des In- und Auslandes und die Postanstalten des Deutschen Reiches.

Juni. Neunzehnter Jahrgang. 1895.

Inhalt: **Originalmittheilungen.** I. Ist das linke oder das rechte Auge bei den Berg- und Hüttenarbeitern das gefährdetere? Von Dr. **Nieden** in Bochum. — II. Hereditäre retrobulbäre Neuritis optica. Von Dr. **C. H. A. Westhoff**, Augenarzt in Amsterdam.

Gesellschaftsberichte. I. Verein St. Petersburger Aerzte. — II. Physikalisch-medicinische Gesellschaft zu Würzburg. — III. Aerztlicher Localverein Nürnberg.

Referate, Uebersetzungen, Auszüge. 1) Ueber ein neues Heilverfahren bei Netzhautablösung, von Prof. Dr. R. Deutschmann. — II. Ueber die Behandlung des Glaucoms mit Eserin, von Prof. Hermann Cohn in Breslau.

Journal-Uebersicht. I. Deutschmann's Beiträge zur Augenheilkunde. — II. Archiv für Augenheilkunde.

Vermischtes. Nr. 1–2.

I. Ist das linke oder das rechte Auge bei den Berg- und Hüttenarbeitern das gefährdetere?

Von Dr. **Nieden** in Bochum.

Nach dem nunmehr fast 10jährigen Bestehen des Unfallversicherungsgesetzes darf man mit Recht behaupten, dass sich dasselbe sein Bürgerrecht voll und ganz erworben hat, indem es sowohl bei der Laienwelt als auch bei dem ärztlichen Stande zur vollen Kenntnissnahme gekommen ist, die

Digitized by Google

noch vielfach bestehenden Härten und ihm anhaftenden Unzuträglichkeiten abgestreift hat und zu einem wohlorganisirten und in seinen Einzelheiten durchgebildeten Ganzen geworden ist.

Auch die anfangs besondere Schwierigkeiten darbietende Abschätzungsfrage der Erwerbseinbusse, wie letztere durch die einzelne Verletzung und ihre Folgen bedingt wird, und für die verschiedenen Organe oft von den einzelnen Beurtheilern in den extremsten Grenzen festgesetzt wurde, hat im Laufe der Jahre eine auf der Erfahrung aus dem Leben und dem wirklichen Sachverhalte begründete Bestimmung der einzelnen Entschädigungsgrössen zur Geltung gebracht, gegenüber einer oft auf theoretisch philosophirendem Raisonnement, verquickt mit unangebrachten Gefühlsregungen und philanthropischen Vorstellungen aufgebauten Abschätzungsweise.

Natürlich war wieder die Augenheilkunde, als die mit genauesten Begriffsbestimmungen auf mathematischer Grundlage arbeitende Disciplin, in der günstigsten Lage, zuerst mit bestimmten Zahlen und Berechnungen die Werthabschätzung des eingetretenen Verlustes machen zu können und werden wir daher stets dem derzeitigen Nestor der deutschen Ophthalmologen zu Dank verpflichtet sein, dass er uns zuerst lehrte, eine mathematische Formel der Abschätzung zu Grunde zu legen.

Wenn dieselbe sich auch nicht für den praktischen Gebrauch als vollkommen und stets zutreffend erwiesen hat, zum Theil zu weite, zum Theil nicht weit genug ihre Grenzen zog, noch auch alle zu berücksichtigenden Punkte umfasste; so wurde es doch jetzt leichter, einzelne Aenderungen anzubringen und sie den Erfordernissen des praktischen Lebens anzupassen.

Als eine der wichtigsten Fragen nach dieser Richtung hin ist die des relativen Werthes des Sehorganes für die verschiedenen Beschäftigungsarten anzusehen, wie er schon bei oberflächlichster Beobachtung in die Augen springt und auch zur rechnerischen Verwerthung gelangen muss.

Magnus hat bekanntlich gerade diesem Punkte in seiner jüngsten Arbeit[1] besondere Aufmerksamkeit gewidmet und darnach die Eintheilung der Verlustberechnung systematisch durchgeführt. Allein auch diese entbehrt nicht ganz der Willkürlichkeit und des Schematismus.

Noch weiter geht das Bestreben nach möglichst objectiver und rein sachlicher Aburtheilung des wirklich eingetretenen Schadenfalles dahin, wenn die Frage aufgeworfen wird, ob nicht nur die Augen der verschiedenen Berufsarbeiter ungleichwerthig zu veranschlagen sind, sondern auch, ob das eine Auge bei den einzelnen Berufsgattungen mehr als das andere Auge gefährdet ist.

Cohn[2] hat zuerst auf Grund eines kleinen Materials von 54 unheilbaren Verletzungen bei Metallarbeitern berechnet, dass 36mal, also in 66,6 % das

---

[1] H. Magnus, Leitfaden der Unfallsbeschädigungen der Augen. Breslau 1894. Kern.
[2] H. Cohn, Lehrbuch der Hygiene. 1892. S. 703.

Digitized by Google

linke und 18 mal oder in 33,3 % das rechte Auge beschädigt worden war, die linke Seite also zu der rechten im Verhältniss von 2 : 1 bei den Schmieden, Drehern und Feilern gefährdet ist.

Trompetter[1] bearbeitete das Material der Förster'schen Klinik und stellte unter 10,000 Kranken 674 Verletzungen der Hornhaut fest, von denen 355 das linke und 319 das rechte Auge betrafen, so dass danach sich also ein Verhältniss ergiebt von 52,65 % : 47,35 % wiederum zu Ungunsten der linken Seite.

Als Ursache hierfür wird die Thatsache erwähnt, dass bei der Arbeit der Schlosser, Stein- und Feilenhauer dadurch, dass der Arbeiter den Kopf etwas nach der rechten Seite wendet, hauptsächlich das linke Auge dem zu bearbeitenden Gegenstand zugewendet und deshalb dieses von abspringenden Theilen eher getroffen wird als das rechte Auge, welch' letzteres auch durch den vorspringenden Nasenrücken mehr vor Verletzungen geschützt ist.

Weiter stellte Weidmann[2] die Verletzungen durch Fremdkörper zusammen, die in den letzten 10 Jahren in der Augenklinik und Privatpraxis von Haab in Zürich vorkamen. Unter 30,000 Patienten waren 1762 = 6 % Verletzungen durch Fremdkörper verzeichnet, von denen 75 % die Hornhaut und 17 % die Bindehaut getroffen hatten. Für die Verletzungen der Linse fand er das Vorwiegen der rechten Seite gegenüber der linken.

Während Michel[3] nach seiner Erfahrung glaubt, dass in Friedenszeiten, d. h. also bei den gewöhnlichen Beschäftigungsarten, das rechte Auge häufiger eine Verletzung erleide, als das linke, welches ebenso wie bekanntlich die linke Körperseite den Verletzungen durch Kriegswaffen stärker ausgesetzt ist (im französisch-deutschen Kriege war das Verhältniss von 374 links zu 317 rechts, d. h. 54,3 %: 45,7 %), stellte Ottinger[4] aus dem Materiale der Klinik von L. Weiss fest, dass auf 1000 Verletzungen sich 602 mal oder in 60,2 % das linke und 398 mal oder in 39,8 %, oder wenn wir nur die Berufsverletzungen zählen: 443 mal, d. h. in 62,13 % links und 270 mal, d. h. in 37,87 % rechts die Affection findet.

Sind diese Procentzahlen auch nicht ganz so hoch, wie die von Cohn aus einem kleinen Materiale gefundenen, so kommen sie denselben doch sehr nahe und hält Ottinger sie dafür beweisend, dass das linke Auge bei der Berufsarbeit das am meisten verletzte, deshalb auch das am meisten gefährdete sei.

Schliesslich füge ich noch eine kurze Statistik Hillemanns'[5] aus der Bonner Klinik an, die für die Eisensplitterverletzungen gar keine hervor-

[1] J. Trompetter, Zehender, klin. Monatsbl. 1879. S. 55.

[2] Weidmann, Diss. inaug. Zürich.

[3] Michel, Lehrbuch der Augenheilkunde. Wiesbaden. Bergmann.

[4] W. Ottinger, Zehender, klin. Monatsbl. 1894. S. 75.

[5] Hillemanns, Ueber Verletzungen des Auges. Archiv f. Augenheilk. XXX. S. 5

Digitized by Google

ragende Betheiligung der linken Seite, für Steinsplitterverwundungen indess eine solche von 66,6 % für das linke gegenüber 33,3 % für das rechte Auge feststellen konnte und gleich Ottinger die grössere Gefährdung des linken Auges bei den Steinbrucharbeitern (natürlich unter der Voraussetzung der Rechtshändigkeit des Arbeiters), ebenso wie bei der Schlosser- und Schmiedearbeit darauf zurückführt, dass wegen der nach links abweichenden Richtung der Schläge den Steinsplittern eine Flugrichtung nach links mitgetheilt wird.

Diese Zusammenstellungen umfassen bisher ein Beobachtungsmaterial von 1767 Augenverletzungen (excl. Haab), von denen 1019 mal das linke und 748 mal das rechte Auge betroffen war, d. h. sich die Verwundung des linken Auges zu der des rechten verhielt wie 57,6 : 42,4.

Der Mehrzahl nach betrafen dieselben nur Metallarbeiter und wird von allen Autoren die Eigenart der Beschäftigungsweise für das Vorwiegen der linksseitigen Verletzungen verantwortlich gemacht.

Doch wäre es voreilig, schon aus diesen Zahlen feste Schlussfolgerungen zu entnehmen und daraus allgemeine Consequenzen für die Frage der Unfallentschädigung zu ziehen.

Es gehören vielmehr einmal, worauf Cohn schon hingewiesen hat, viel grössere Beobachtungsziffern zu einer sicheren und allgemeinen Schlussfolgerung und zweitens eine genaue Abzweigung der einzelnen Berufsarten.

Ich habe deshalb im Anschluss an das ca. 10jährige Bestehen des Unfallversicherungsgesetzes das Beobachtungsmaterial der letzten 10 resp. 11 Jahre, wie es mir für Hütten- und Bergarbeiter zu Gebote steht, nach dieser Richtung hin gesichtet und kann hier mit Zahlen dienen, die durch die Grösse ihrer Reihen und die Genauigkeit, mit der dieselben von Anfang an schon der gesetzlichen Bestimmungen und der sich daraus für das einzelne Individuum ergebenden Consequenzen willen geführt sind, einigen Anspruch auf Beachtung finden dürften.

Der Auszug ist einer grösseren Arbeit über die Augenkrankheiten der Hütten- und Bergarbeiter entnommen, die ich zu bearbeiten im Begriff stehe.

Beschäftigen wir uns zunächst mit den Bergleuten, so ergiebt die Statistik von 1884—1894 das Vorkommen von 16,987 von mir an Augenleiden behandelten Bergarbeitern.

Unter diesen fanden sich 4975 Augenverletzungen, so dass danach der Procentsatz des Vorkommens von Verletzungen 29,3 % beträgt, und zwar vertheilen sich dieselben nach den einzelnen Jahren:

für 1884	von	1520 Fällen	540	Verletzungen	=	35,5 %
„ 1885	„	1500 „	457	„	=	30,5 „
„ 1886	„	1440 „	465	„	=	32,3 „
„ 1887	„	1290 „	385	„	=	30,0 „
„ 1888	„	1309 „	386	„	=	29,5 „

Digitized by Google

für 1889	von 1559 Fällen	431 Verletzungen	= 27,6 %
„ 1890	„ 1593 „	406 „	= 25,5 „
„ 1891	„ 1960 „	553 „	= 28,2 „
„ 1892	„ 1756 „	495 „	= 28,2 „
„ 1893	„ 1551 „	430 „	= 27,7 „
„ 1894	„ 1509 „	427 „	= 28,3 „
	16,987 Fällen	4975 Verletzungen	= 29,3 %

Danach ergiebt sich also eine regelmässige Abnahme der Zahl der Verletzungen vom Jahre 1884—1890 von 35,5 % auf 25,5 %, von wo wieder ein langsames procentuales Ansteigen der Verletzungsziffer beobachtet wird.

Ob wir hier einen Causalzusammenhang mit den socialen Unruhen (1889 war der erste grössere Streik im Bergwerksbezirke) und ihren Folgen, die notorisch eine grössere Vernachlässigung und Lässigkeit in der Berufsarbeit und Leistung mit sich brachten, anzunehmen haben, lasse ich dahingestellt.

Sehen wir nun, wie sich das Verhältniss der Verletzungen für die einzelne Seite in diesen Zahlenreihen gestaltet, so findet sich, dass von den 4975 Augenverletzungen 2426 die linke und 2549 die rechte Seite betrafen, so dass sich also der Procentsatz für das linke Auge auf 48,8 % und das rechte Auge auf 51,2 % stellt, und hier im Gegensatz zu den anderen Statistiken ein Vorwiegen der Verletzung der rechten Seite bei den Bergarbeitern beobachtet wird.

Allerdings ist der Unterschied zwischen beiden Zahlen bei der Grösse der Zahlenreihen kein erheblicher namentlich, wenn wir die einzelnen Jahresgruppen betrachten, wonach sich bei den Verletzungen im Jahre

1884	die linke Seite zur rechten verhält wie	272 : 268	(540 zusammen,)
1885	„ „ „ „ „ „ „	213 : 244	(457 „)
1886	„ „ „ „ „ „ „	228 : 237	(465 „)
1887	„ „ „ „ „ „ „	199 : 186	(385 „)
1888	„ „ „ „ „ „ „	183 : 203	(386 „)
1889	„ „ „ „ „ „ „	198 : 233	(431 „)
1890	„ „ „ „ „ „ „	205 : 201	(406 „)
1891	„ „ „ „ „ „ „	283 : 270	(553 „)
1892	„ „ „ „ „ „ „	224 : 271	(495 „)
1893	„ „ „ „ „ „ „	218 : 212	(430 „)
1894	„ „ „ „ „ „ „	203 : 224	(427 „)

Der Wechsel in den Jahren ist darnach ein so verschiedener, dass nur ein zufälliges Zusammentreffen des Ueberschusses einmal für das linke, dann für das rechte Auge angenommen werden kann.

Auch die Beschäftigungsweise des Kohlenhauers, bei dem hauptsächlich als dem mit Schlägel und Eisen vor den Kohlen und dem Gestein arbeiten-

Digitized by Google

den Bergmann Augenverletzungen zur Beobachtung gelangen, lässt diese nahezu gleiche Betheiligung beider Seiten erklärlich erscheinen, da bei der Bergarbeit im Allgemeinen nicht die eine Seite ausschliesslich oder in besonderer Weise dem Arbeitsfelde genähert werden muss oder den Schädlichkeiten besonders ausgesetzt ist.

Wenn wir ferner nur die im bergmännischen Berufe vorkommenden schweren Verletzungen der Augen in Betracht ziehen, wie sie Störungen und Folgezustände hervorrufen, die später die Gewährung einer dauernden Unfallrente bedingen, so findet sich auch hier ein nahezu gleicher Procentsatz für beide Seiten.

Nach der mir durch die Freundlichkeit des Vorstandes der Knappschafts-Berufsgenossenschaft Section II ermöglichten Einsichtnahme in die Listen der in den Jahren 1885—1894 zur Entschädigung gelangten Augenverletzungen bezifferten sich dieselben auf 550 Fälle, von denen 222 das rechte, 225 das linke und 103 beide Augen betrafen, so dass demnach also das Verhältniss von rechts zu links sich stellt wie 49,9 : 50,1 %, während es für alle, leichtere und schwerere, Verletzungen sich, wie oben ausgeführt, wie 51,2 : 48,8 % gestaltet.

Es lässt sich demnach also für die Bergarbeit im Allgemeinen der Satz feststellen, dass ein wesentlicher Unterschied des Vorwiegens von Augenverletzungen für eine der beiden Seiten nicht besteht.

Demgegenüber finden sich bei den Eisen- und Hüttenarbeitern erheblich andere Verhältnisse vor.

Ich lege hier eine Statistik der letzten 10 Jahre über die auf dem hiesigen, ca. 4000—5000 Mann beschäftigenden, Bochumer Verein für Bergbau und Gussstahlfabrication in meine Behandlung gelangten Augenkranken zu Grunde.

Es traten danach in den Jahren 1885—1894 in augenärztliche Behandlung 5443 Patienten, von denen 3723, d. h. 68,4 %, wegen Verletzung Hilfe nachsuchten.

Für die einzelnen Jahre sind allerdings die Zahlen sehr verschieden, indem sich fanden im Jahre

1885 = 45 %	Verletzungen	1890 = 68,3 %	Verletzungen
1886 = 57,9 „	„	1891 = 81,2 „	„
1887 = 75,1 „	„	1892 = 66,3 „	„
1888 = 80,1 „	„	1893 = 75,1 „	„
1889 = 78,1 „	„	1894 = 56,8 „	„

Es ergiebt sich daraus, dass die Beschäftigung im Eisen- und Hüttenbetriebe für die Arbeiter eine ganz unverhältnissmässig höhere Augenverletzungsquote setzt, als es bei den Bergarbeitern der Fall ist.

Ebenso zeigt sich betreffs der betroffenen Seite der Affection, dass von den 3723 Fällen 2085 mal oder in 56 % das linke und 1638 mal oder in 44 %

Digitized by Google

das rechte Auge verletzt worden war und findet sich hier die interessante Thatsache, dass, gegenüber den grossen Unterschieden in dem Vorkommen von Verletzungen für die einzelnen Jahre, betreffend Betheiligung beider Seiten an denselben ein viel gleichmässigeres Verhalten beobachtet werden kann, indem das procentuale Verhältniss in den Jahresabschnitten beträgt:

		links		rechts
im Jahre 1885	. . .	58,2 %	zu	41,8 %
„ „ 1886	. . .	54,6 „	„	45,4 „
„ „ 1887	. . .	52,8 „	„	47,2 „
„ „ 1888	. . .	58,2 „	„	41,8 „
„ „ 1889	. . .	55,2 „	„	44,8 „
„ „ 1890	. . .	57,3 „	„	42,7 „
„ „ 1891	. . .	56,1 „	„	43,9 „
„ „ 1892	. . .	54,1 „	„	45,9 „
„ „ 1893	. . .	55,5 „	„	44,5 „
„ „ 1894	. . .	58,0 „	„	42,0 „
		56 %	zu	44 %

Ist bei diesen grossen Zahlenreihen auch das Verhältniss zu Ungunsten der linken Seite nicht ein so hohes, wie wir es bei Cohn und Ottinger gefunden haben, so ist es doch ein so in die Augen springendes, dass von einem zufälligen stärker Betroffenwerden des linken Auges, besonders beim Blick auf die relative Gleichmässigkeit desselben für die einzelnen Jahre, nicht die Rede sein kann, sondern hier die Ursache dafür in den besonderen Schädlichkeiten der Beschäftigungsart gesucht werden muss.

Noch mehr tritt dieser Gegensatz hervor, wenn wir die schwersten Verletzungen, bei denen es sich um den Verlust eines Auges handelt, allein in Rechnung ziehen und ergiebt eine Sonderuntersuchung, die ich bei sämmtlichen zur Zeit auf dem Werke angestellten Arbeitern vorgenommen habe, welche ein Auge durch Verletzung im Berufe eingebüsst haben, dass von 24 Individuen 17 das linke und 7 das rechte Auge verloren hatten.

Es stellt sich demnach der Procentsatz der linken Seite zur rechten wie 70,8:29,2, ein Verhältniss, wie es die bisherigen Zahlen übersteigt, allerdings nur einer kleinen Zahlenreihe entnommen werden konnte, aber sich auf den Zeitraum vieler Jahre erstreckt und darum der Beweiskraft nicht ermangelt.

Wir sehen also aus diesen Zusammenstellungen, dass nur gleichartige Beschäftigungsarten in Bezug auf ihre mehr oder mindere Gefährlichkeit der Schädigung des einen oder des anderen Auges mit einander verglichen werden können, und ebenso, dass zweifellos im Hütten- und Eisenbetriebe das linke Auge des Arbeiters als das entschieden gefährdetere angesehen werden muss, da nach der Statistik über die Metallarbeiter von

Digitized by Google

Cohn . . .	mit 54	Fällen sich das linke Auge in	66,6 %,	rechte in	33,3 %
Trompetter	„ 674	„ „ „ „ „ „	52,6 „	„ „	47,4 „
Ottinger .	„ 713	„ „ „ „ „ „	62,1 „	„ „	37,9 „
Nieden . .	„ 3723	„ „ „ „ „ „	56 „	„ „	44 „
also	in 5164	Fällen sich das linke Auge in	59,35 %,	rechte „	40,65 %

verletzt verzeichnet findet. —

Für die Bergarbeiter besteht diese grössere Gefahr für das linke Auge nicht, und ergiebt hier die Statistik ein geringes Ueberwiegen der rechten Seite im Verhältniss von 51,2 % zu 48,8 %. —

Nothwendiger Weise muss die gleiche Statistik für die übrigen Beschäftigungsgruppen durchgeführt werden, wie sie von Hillemanns schon für die Steinbrucharbeiter zugesagt ist, ehe weitere Schlussfolgerungen für den eventuell höheren oder niedrigeren Entschädigungssatz des einen und des anderen Auges gezogen werden können.

Bis jetzt erst muss für die Hütten- und Eisenarbeiter für bewiesen gelten, dass das linke Auge derselben bei der Arbeit das gefährdetere ist, weshalb es auch gerechtfertigt erscheint, hier den Verlust des rechten Auges höher einzuschätzen als den des linken, da der rechtsseitig erblindete Arbeiter in der Ausführung seiner Berufsbeschäftigung weit höher für eine Schädigung seines erhaltenen linken Auges gefährdet und deshalb in der Wahl seines Erwerbes viel beschränkter ist, als der linksseitig Erblindete.

II. Hereditäre retrobulbäre Neuritis optica.

Von Dr. **C. H. A. Westhoff**, Augenarzt in Amsterdam.

Obgleich seit dem Erscheinen der Monographie von Leber in Graefe's Archiv im Jahre 1871 „Ueber hereditäre und congenital angelegte Sehnervenleiden“ mehrere Fälle hereditärer Neuritis optica beschrieben wurden, sind reine Typen, welche über mehrere Generationen zu verfolgen sind, selten. Die Mittheilung folgender Fälle ist so eine, wobei die Krankheit in drei Generationen zu verfolgen ist und wobei ausschliesslich die männlichen Nachkommen der weiblichen Linie angegriffen werden.

Cornelis Lambertus F., 18 Jahr alt, Schmied zu Deventer, meldete sich im Monat Februar, klagend, dass er schlecht sehe. Seit einer Woche ungefähr kann er seine eigene Handschrift nicht mehr lesen. Vordem hatte er nichts beobachtet, was ihn hinderte. Nun aber sieht er alles wie im Nebel, und die Buchstaben, welche er nicht fixirt, sieht er besser als diejenigen, welche er wohl fixirt. Vor einem Jahre verwundete er sein linkes Auge mit einem Eisensplitter und wurde damals vom Collegen Faber behandelt. Er fühlte sich vollkommen gesund und war nie krank.

Digitized by Google

Er hat nie Missbrauch von Tabak oder Alcoholica gemacht. Von Lues war keine Spur zu finden. Patient hat ein gesundes kräftiges Aussehen. Die beiden Augen sind äusserlich gesund. Nur auf dem linken Auge ist ein Coloboma iridis in Folge der seiner Zeit stattgefundenen Verwundung, wobei die Iris prolabirte und abgetragen wurde. Visus OD $^1/_{18}$, VOS $^1/_{36}$. OD ist emmetropisch, OS ein wenig astigmatisch. Die Gesichtsfelder sind nicht eingeengt, nur für Roth, Grün und Blau ein wenig. Ein centrales Scotom wurde auf beiden Augen gefunden. Pat. giebt an, des Abends besser sehen zu können als am Tage, wenn die Sonne kräftig scheint.

College Wertheim Salomonson war so freundlich, Pat. weiter zu untersuchen. Er schreibt: „Gehirnnerven, opticus ausgenommen, normal. Sensibilität und Motilität vollkommen normal. Reflexe, animale Functionen vollkommen normal, innere Organe (Herz, Lungen, Leber, Milz) vollkommen normal.“

Die Untersuchung mit dem Augenspiegel gab folgenden Befund. Die Media sind klar. Der temporale Sector (Maculafasern) der Papilla nervi optici des rechten Auges ist bläulichweiss, am deutlichsten am Rande. Der übrige Theil ist ein wenig geschwollen und verliert sich ohne sehr scharfe Grenze in der Netzhaut. Im aufrechten Bilde kann man den äusserst feinstreifigen Uebergang in die Netzhaut beobachten. Am linken Auge findet sich dasselbe Bild, nur mit dem Unterschiede, dass die diffuse Schwellung noch geringer ist als rechts. Die Gefässe sind in beiden Netzhäuten vollkommen normal.

Zufällig sagte mir der Vater des Pat., dass ich vor einigen Jahren seinen Bruder behandelt hatte mit ungefähr denselben Klagen. Dieser Sohn sei jetzt fast vollkommen blind. Weiter nachfragend erfuhr ich jetzt, dass alle männlichen Nachkommen der weiblichen Linie in dieser Familie blind geworden sind zur Zeit der Pubertät und dass die weiblichen Nachkommen verschont blieben.

Im Anfange dieses Jahrhunderts lebte in Deventer das Ehepaar D. Sie hatten zwei Söhne und eine Tochter. Der älteste Sohn Jacob D., geboren 1820, war Schmied zu Deventer. Als er 25 Jahre alt war, begann er schlecht zu sehen, was er dadurch bemerkte, dass er ein glühendes Hufeisen anstatt auf den Huf, auf die Hand, welche den Huf festhielt, setzte. Er ist seit 10 Jahren todt. Er war nicht absolut blind, denn er konnte noch allein gehen. Lesen war ihm aber ganz und gar nicht möglich. Er hinterliess vier Söhne und eine Tochter. Einer der Söhne starb im Alter von 20 Jahren. Die drei anderen Söhne waren und blieben gut sehend. Die Tochter sieht auch gut und hat einen Sohn, der auch gut sieht.

Der zweite Sohn des Ehepaares D., Jan D., einige Jahre jünger als sein Bruder Jacob, auch Schmied, wurde, als er 20 Jahre alt war, insofern

Digitized by Google

blind, dass er nicht mehr lesen konnte, wohl aber allein gehen konnte. Er starb vor 9 Jahren, einen Sohn und drei Töchter hinterlassend. Der Sohn sieht gut und ist Vater von zwei Söhnen und 11 Töchtern, welche alle gut sehen. Die Töchter sind verheirathet, haben Kinder, Knaben und Mädchen, welche alle gut sehen.

Die einzige Schwester von Jan und Jacob D., Dirkje D., sah, als sie 60 Jahre alt war, noch sehr gut. Sie verheirathete sich zweimal mit N. und R.

Aus der ersten Ehe mit N. hat sie eine Tochter und einen Sohn. Der Sohn Gerrit N., der Wagenmacher war, wurde, als er 20 Jahre alt war, blind. Er ist jetzt ungefähr 60 Jahre alt und kann allein umhergehen, aber nichts lesen.

Jans N., die Tochter von Dirkje, ist gesund und sieht gut. Sie ist verheirathet mit Cornelis Lambertus F. und Mutter des Patienten, der die Vornamen seines Vaters hat.

Aus ihrer zweiten Ehe mit R. hat Dirkje D. zwei Söhne, namentlich Hein R., der, als er zum Kriegsdienste kam (19 Jahr), schon nicht mehr gut sah und jetzt 53 Jahre alt ist. Er blieb die vorgeschriebene Zeit im Dienste, sah aber immer schlecht. Er arbeitet jetzt als Spuler in der grossen Teppichfabrik zu Deventer. Er kann allein herumgehen, aber nicht zum Lesen und Schreiben sehen. Er ist verheirathet, hat aber keine Kinder.

Barend R., der jüngste Sohn von Dirkje D., ist jetzt 48 Jahre alt. Als er beim Militär war, fing er an schlecht zu sehen. Später war er in der Blindenanstalt zu Amsterdam und ist jetzt Korbmacher zu Deventer. Er sieht sehr schlecht, sodass er nur mühsam allein gehen kann. Er hat ein 3 Jahre altes gesundes Kind.

Obengenannte Jans N., die Mutter unseres Patienten, hat in ihrer Ehe mit C. L. F. fünf Söhne und eine Tochter.

Ihr ältester Sohn Josef F. ist jetzt 27 Jahre alt und wurde vor 6 Jahren blind. Er war Schmied, doch musste er seinen Beruf aufgeben, weil er kaum allein herumgehen kann. Er hat jetzt ein kleines Steinkohlengeschäft, wobei ein Knecht ihm hilft. Er hat zwei gesunde Kinder, ein 3 Jahre und ein 6 Monate altes.

Auf Josef F. folgt die Tochter Mina F., 26 Jahre alt, verheirathet mit D. Sie kann gut sehen und hat einen 3 Jahre alten Sohn.

Auf sie folgt der zweite Sohn Arend F., 24 Jahre alt. Er war auch Schmied. Er consultirte mich Juli 1892, weil er damals seit einem halben Jahre schlecht sah. Im Januar 1892 sah ihn College Faber, welcher mir schreibt, dass er damals das Bild einer mässigen Neuritis optica fand mit Exsudat den Venen entlang, welche geschwollen waren. Im Juli konnte

Digitized by Google

er nicht allein herumgehen und constatirte ich beiderseits vollkommene Atrophie des Nervus opticus mit sehr stark herabgesetzter Sehschärfe.

Der dritte Sohn, Dirk F., 22 Jahre alt, ist Schneider. Als er 17 Jahre alt war, sah er nebelig. Er besuchte einen Augenarzt, welcher ihm eine Salbe zum Einreiben auf der Stirne gab. Etwas später consultirte er, weil er viel Last von Pollutiones hatte, einen anderen Arzt, welcher ihm Jodkalitropfen gab. Das Nebeligsehen wurde dann besser. Jetzt hat er auf dem rechten Auge Visus $^4/_{24}$, auf dem linken $^5/_{12}$. Der temporale Sector der Papilla n. o. des rechten Auges ist blauweiss atrophisch und die Lamina cribrosa sehr deutlich. Auf dem linken Auge ist der temporale Sector weiss, aber nicht so stark als rechts. Mit dem linken Auge kann er gut lesen und seine Arbeit thun, aber nicht mit dem rechten.

Der vierte Sohn, Cornelis Lambertus F., ist der Patient, dessen Krankengeschichte oben ausführlich mitgetheilt wurde.

Der fünfte Sohn, Barend F., ist 10 Jahre alt und sieht noch sehr gut.

Beigefügter Stammbaum giebt eine Uebersicht dieser Familie. Die cursiv gedruckten Namen stellen die männlichen Nachkommen der weiblichen Linie vor, welche alle kurz vor oder nach dem 20. Jahre blind geworden sind.

Im Allgemeinen gleichen unsere Fälle den in der Literatur bekannten, nur finden wir bei unseren Patienten, welche übrigens kräftige gesunde Leute sind, keine Familienheirath und keine Spur anderwärts beschriebener Symptomen als Herzklopfen, Schwindel, Farbensehen u. s. w. Beide Augen scheinen auch bei allen fast zu gleicher Zeit angegriffen zu sein. Nicht aber bei allen in gleichem Maasse. Indem die meisten auf beiden Augen ein centrales Scotom bekamen, das sich nicht weiter ausstreckte und die Peripherie schonte, ist bei Arend, wo die Entzündung auch heftiger auftrat mit Perivasculitis, eine vollkommene Atrophie des Sehnerven gefolgt und ist er der einzige, welcher nicht mehr allein herumgehen kann. Bei Dirk dagegen, welcher blonder ist als seine Brüder, ist das Scotom auf dem linken Auge stark zurückgegangen, nicht so auf dem rechten. Die Sehschärfe hat aber doch viel gelitten, denn sie ist jetzt links $^5/_{12}$ und rechts $^4/_{24}$.

Meinen Pat. behandelte ich ohne Erfolg mit Sequardine-Injectionen von grauer Hirnsubstanz. Er gebraucht jetzt Jodnatrium.

Heredität, wovon wir noch so wenig wissen, ist ohne Zweifel Ursache der Neuritis optica, welche alle männlichen Nachkommen der weiblichen Linie angreift. Die Frage, warum nur allein diese Nachkommen angetastet werden, ist schwierig zu lösen. Nach Darwin herrscht im Allgemeinen die Art des Vaters bei seinen Töchtern und die seiner Frau bei den Söhnen vor. In Folge dieser Anschauung muss man annehmen, dass schon am Ende des vorigen Jahrhunderts oder vielleicht noch früher eine Frau den Krankheitskeim

Digitized by Google

Stammbaum der Nachkommen des Ehepaares D., welches Anfang dieses Jahrhunderts zu Deventer lebte. Beide gut sehend.

Dirkje D., geb. 1815. Konnte 1875 noch gut sehen.	*Jacob D.*, geb. 1820, gest. 1885. Blind 1845.	*Jan D.*, geb. 1823, gest. 1886. Blind 1846.

Erste Heirath mit N.		Zweite Heirath mit R.					
Gerrit N., geb. 1835. Blind 1855.	Jans N., geb. 1838. Sieht gut. Verh. mit C. L. Fr.	*Hein R.*, geb. 1841. Blind 1860. Keine Kinder.	*Barend R.*, geb. 1846. Blind 1865.	4 Söhne. Alle gut sehend.	1 Tochter. Gut sehend.	1 Sohn. Gut sehend.	3 Töchter. Alle gut sehend.

Jozef F., geb. 1867. Blind 1888.	Mina F., geb. 1868. Sieht gut. Verh. mit D.	*Arend F.*, geb. 1872. Blind 1894.	*Dirk F.*, geb. 1873. Blind 1890.	*Cornelis Lambertus F.*, geb. 1876. Blind 1895.	Barend Jan F., geb. 1884. Sieht 1895 noch gut.	1 Kind, 3 Jahr. Sieht gut.	Sohn. Gut sehend.	2 Söhne Gut sehend.	9 Töchter. Alle gut sehend.

Sohn 3 Jahr alt. Gut sehend. (Kind von Mina F.)	Söhne und Töchter. Alle gut sehend. (Kinder der 9 Töchter)

in sich aufgenommen haben muss, welchen sie auf ihre Töchter übertrug, welcher Keim jedoch bei diesen, weil sie die Art des Vaters haben, nicht zur Reife kommt. Anders bei ihren Söhnen. Bei diesen hat die Art der Mutter die Uebermacht und kommt der Krankheitskeim zur Reife, das ist zur Krankheit, aber mit dieser Eigenthümlichkeit, dass sie — wie eine veredelte Frucht — selbst nicht keimtragend ist. Die blinden Männer zeugen normal sehende Kinder. Ein reifer Apfel ohne Kerne. Die Tochter der Mutter aber trägt den Keim wieder auf ihre Kinder über, indem die Tochter normalsichtig bleibt, aber blind werdende Knaben erzeugt.

In drei Generationen haben wir dies nachspüren können. Der Krankheitskeim bleibt Keim bei den Töchtern und kommt bei den Söhnen zur Reife, um auszusterben. Die weiblichen Nachkommen der weiblichen Linie dieser Familie hätten sich also nur der Procreation zu enthalten, um das ganze Spiel der Natur zu hemmen.

Dass die Entstehung der Blindheit in directem Zusammenhange steht der mit Pubertät, glaube ich nicht. Impotenz kommt bei dieser Familie nicht vor, im Gegentheil ist die Erzeugungskraft der männlichen Mitglieder nicht gering und die Töchter sind unglücklicher Weise auch nicht steril.

Bei näherer Beobachtung ist es nicht zu leugnen, dass wir etwas finden, das man kann auffassen als ein Streben der Natur zur Herstellung des Gleichgewichtes. Wenn wir nämlich Acht geben auf die Thatsache, dass Dirkje D., die grosse Erzeugerin blinder Menschen, nur eine Tochter hat und diese Tochter auch nur eine Tochter erzeugt, indem ihr Bruder Jan drei Töchter und neun Kleintöchter hervorbringt, dann kann man hierin das Streben erkennen, das Weiterverbreiten des Krankheitskeimes zu hemmen.

Das Kind der Mina F. ist ein Knabe, und wünschenswerth wäre es, dass diese Frau keine Kinder mehr erzeuge, denn obgleich über dem Haupte dieses Kindes das Damokles-Schwert der Erblindung hängt, würde alsdann er jedenfalls der letzte sein, welcher hereditär belastet zur Welt kommt.

Gesellschaftsberichte.

1) **Verein St. Petersburger Aerzte.** Sitzung vom 29. November 1894. (St. Petersb. med. Wochenschr. 1895. Nr. 6.)

Zur Symptomalogie der Orbitalphlegmonen, veranlasst durch Empyeme der Nebenhöhlen der Nase, spricht Hr. Germann.

Während an casuistischen Mittheilungen über das gleichzeitige Vorkommen von Empyemen einer oder mehrerer Nebenhöhlen der Nase und Phlegmone der Orbita kein Mangel ist, herrscht über das Primäre bez. Secundäre beider Affectionen keine Uebereinstimmung. Da sich in den vorhandenen Lehrbüchern über

Digitized by Google

das vorliegende Thema sehr wenig findet, will G. auf Grundlage eigener klinischer Erfahrungen, nach Durchsicht einschlägiger casuistischer Mittheilungen, sowie nach Kenntnissnahme der Schriften Grünwald's und Hajek's über Naseneiterungen und Empyeme der Nase eine Symptomatologie und Therapie des erwähnten Krankheitsbildes geben. Seine Ueberzeugung ist, dass die Orbitalphlegmone allermeist erst secundär eintritt als Folge eines Durchbruches einer bestehenden Eiterung einer oder mehrerer Nebenhöhlen der Nase durch die Orbitalwandung. Auch giebt es genügend Anhaltspunkte, die es schon dem Augenarzte ermöglichen, einen Orbitalabscess als eine Folge von Nebenhöhlen-Empyem zu erkennen. In der Anamnese findet sich chronischer oder mehrfach acuter Schnupfen; seit langer Zeit bestehende Ozaena, d. h. stinkende Expirationsluft und Vorhandensein stinkenden Eiters bez. Borkenbildung in der Nase; behindertes oder aufgehobenes Athmen durch die der Orbitalphlegmone entsprechende Nasenseite; häufiges Nasenbluten; Zahnschmerzen; langsames Auftreten des Exophthalmus, während dieser bei primärer metastatischer Phlegmone schon in 1 bis 3 Tagen sich bildet. Objective Symptome sind: Ozaena, stinkender Eiterfluss aus der Nase, erschwerte Nasenathmung, Verschwellung der Nasenöffnung, cariöse Backenzähne; von besonderem Werthe ist auch die Lage der den Augapfel verdrängenden fluctuirenden Geschwulst, bez. die Richtung, nach welcher die Beweglichkeit desselben eingeschränkt ist. Ist das Auge gleichmässig nach vorne getrieben, ebenso die Beweglichkeit nach allen Richtungen hin gleichmässig eingeschränkt, ohne dass rings um den Orbitalrand eine fluctuirende Geschwulst zu fühlen ist, so spricht das für Eiteransammlung in der Tiefe der Orbita, welche vom Keilbein, den hintersten Siebbeinzellen, oder von einer weit nach hinten reichenden Stirnhöhle herrühren kann. Lässt sich die Geschwulst oben oder obeninnen fühlen bei Verdrängung des Bulbus gerade nach unten und Beweglichkeitsbeschränkung nach oben, so spricht dies für Durchbruch von der Stirnhöhle her. Verdrängung nach aussen, unten und Beweglichkeitsbeschränkung nach innen mit Geschwulstbildung innen spricht für Eiteransammlung im Siebbein. Bei combinirten Erkrankungen und stürmischen Verlauf lassen sich die letzteren Momente zwar nicht entsprechend verwerthen; dafür sind folgende geradezu pathognomonisch. Verschliesst man dem Pat. den Mund und drückt die der Orbitalphlegmone abgekehrte Nasenhälfte zu, und presst der Pat. jetzt Luft durch die kranke Nasenseite, so bemerkte G. ein Anschwellen der Fluctuationsstelle mit folgendem Rückfall, wenn das Luftdurchpressen aufhörte, während gleichzeitig etwas stinkender Eiter aus dem Nasenloche vorgepresst wurde. In zwei Fällen floss bei Druck auf die Geschwulst Eiter aus der Nase. Ist die Orbitalphlegmone bereits nach aussen geöffnet, so treten beim Luftdurchpressen durch die kranke Nasenseite aus der Oeffnung Luftblasen mit Eiter untermischt. Thränennasengangeiterung ist bei Ozaena sehr häufig, aber für ein bestehendes Empyem nicht charakteristisch. Die subjectiven Symptome sind wenig zuverlässig. Doch sieht man aus dem Vortrag, dass es auch ohne Spiegelung und Sondirung der Nase möglich ist, eine Orbitalphlegmone als Secundärerkrankung zu erkennen. Die Therapie ergiebt sich aus Vorstehendem von selbst. Bei Fluctuation der Orbita incidire man sofort breit, mit folgender Drainage; doch ist damit die Aufgabe nicht erschöft; vielmehr muss von specialistischer Seite auch die verborgene Eiterquelle in einer der Nebenhöhlen chirurgisch behandelt werden; ist keine Fluctuation zu fühlen und die Symptome nicht bedrohlich, so muss überhaupt letzteres zunächst versucht werden, jedoch ohne Aufschub. (Die Krankengeschichten G.'s werden in den „Mittheilungen aus der St. Petersburger Augenheilanstalt“ veröffentlicht werden.)

Digitized by Google

Im Anschluss hieran theilt Herr v. Schröder zwei Fälle retrobulbärer Phlegmone in Folge von Caries und Empyem der Siebbeinzellen und der Keilbeinhöhle mit. Ein 14jähriges Mädchen, das seit 2 Jahren periodisches Nasenbluten links hat und Ozaena, seit 14 Tagen links Exophthalmus, zeigt mässige Röthung und Schwellung des linken Oberlides, Druckempfindlichkeit der Orbitalwand und spontane Schmerzen, Verdrängung des Bulbus $1^1/_2$ cm nach vorn und gerade nach aussen, verringerte Beweglichkeit nach allen Richtungen, haselnussgrossen, glatten, harten, sehr druckempfindlichen Tumor an der medialen Orbitalwand, während die Nasenuntersuchung Caries der hinteren Ethmoidalzellen und der vorderen Wand der Keilbeinhöhle ergiebt. Incision des Orbitaltumors, kein Eiter. Caries der Lamina papyracea. Drain. Unter Ausspritzung der Orbita und Nase und Auskratzen der cariösen Nasenknochen baldige Besserung. — Wie gefährlich länger bestehende Nebenhöhleneiterung werden kann, zeigt der zweite Fall, der eine 25jährige, kräftige Frau betrifft, der vor 7 Jahren rechts ein Nasenpolyp entfernt wurde mit folgendem Recidiv. Oft Schnupfen. Kein Nasenbluten; zu Zeiten geruchloser Ausfluss schleimig-eitriger Flüssigkeit rechts; keine Behandlung. Anfallsweise Kopfschmerzen. Vor 3 Wochen derartiger Anfall, am nächsten Tage Schmerzen der rechten Orbita; am 5. Tage Verschlechterung des Sehens rechts und nach weiteren 2 Tagen Erblindung. Zunehmende Unbeweglichkeit mit Exophthalmus und Lidschwellung. Starkes Fieber. Links normal. Rechts Mydriasis, Pia und Retina weisslich, Arterien fadenförmig, Venen von normalem Kaliber, geschlängelt, mit Blutungen. Oberer Orbitalrand stark druckempfindlich, besonders in der Mitte, Bulbus nach vorn und etwas nach aussen verdrängt. In der Nase Polypen, Caries der Siebbeinzellen und des Keilbeins. Incision unter dem oberen Orbitalrand, viel dicker Eiter, die Sonde zeigt Nekrose des oberen Orbitaldaches, besonders medialwärts. Zwar schwand das Fieber bald, die Wunde sah rein aus, aber unter cerebralen Symptomen Schwächezunahme und nach ca. 2 Wochen Exitus letalis. Die Section ergab Abscess im rechten Stirnlappen, Meningitis serosa rechts, Empyem der Stirn- und Keilbeinhöhle, Caries der Siebbeinzellen, der medialen Wand der Orbita und des Orbitaldaches bis zum Foramen opticum. Eine Perforationsöffnung desselben war nicht nachzuweisen, wohl aber entzündliche Veränderungen der Dura unter dem Abscess, welcher wenig Eiter enthielt, woraus Verf. schliesst, dass analog einem von v. Graefe mitgetheilten Falle auch hier der Eiter durch die Orbita ausgetreten ist. Neuburger.

---

2) Physikalisch-medicinische Gesellschaft zu Würzburg. Sitzung vom 26. Jan. 1895. (Münch. med. Wochenschr. 1895. Nr. 7.)

Herr Bach: 1. Ueber die Nerven des Augenlides beim Menschen und Kaninchen. (Demonstration.)

2. Demonstration von Netzhautpräparaten.

Unter Benutzung der Golgi-Cajal'schen Methode fand B. die Lider beim Menschen ausserordentlich nervenreich. Es kommt zu Geflechtbildungen von ganz merkwürdigem Typus, sowohl im Tarsus (Tarsalgeflecht), als auch in der Conjunctiva (Conjunctivalgeflecht). Nahezu constant ist im Tarsus ein stärkeres Geflecht nahe dem oberen Ende der Meibom'schen Drüsen vorhanden. Das Conjunctivalgeflecht, von dem Aestchen zum Epithel abgehend, ist nicht überall gleich stark. Zwischen den einzelnen Läppchen der Meibom'schen Drüsen existirt ein ziemlich reichliches Geflecht (Interglandulargeflecht), von dem Aestchen in die Läppchen eindringen. — Beim Kaninchen bestehen, abgesehen von

Digitized by Google

den anatomischen Verschiedenheiten der Lider auch ziemliche Abweichungen in der feineren Nervenversorgung derselben. Tarsus und Conjunctiva tarsalis sind hier weniger nervenreich. Ziemlich in der Mitte der Dicke des Lides ziehen ca. 3 Nervenstämmchen zum Lidrand, durch 2—3 Cilien getrennt, jedoch durch ein feines Geflecht in Verbindung stehend und verästeln sich am Lidrand zu einem sehr zierlichen Geflecht, das die ganze Breite des Lidrandes einnimmt. Von demselben gehen Aestchen ab nach rückwärts zu den Meibom'schen Drüsen, nach vorwärts zu den Cilien.

An Präparaten der Netzhaut und aus dem Oculomotoriuskerngebiet demonstrirt B., dass keine parallelfibrilläre Structur der Ganglienzellen vorhanden ist, sondern dass dieselben aus einem färbbaren, d. h. geformten und einem nicht färbbaren Theil bestehen. Die geformten Elemente zeigen Verschiedenheiten je nach der Thierclasse und wahrscheinlich auch nach dem Alter. — Ist eine Netzhaut ungefähr einen Monat abgelöst, so lassen sich an den Ganglienzellen durch Färbung mit Thionin charakteristische Veränderungen nachweisen, die schliesslich zum Untergange der Zellen führen. Ungefähr 1—2 Monate nach Ablösung der Netzhaut lässt sich bereits Sehnervenschwund nachweisen. Die Therapie dürfte also (?) bei länger bestehender und ausgedehnter Ablösung machtlos sein. — Lange andauernde Belichtung der Netzhaut brachte keine anatomisch nachweisbaren Veränderungen an irgend einer Schicht hervor.

Neuburger.

---

3) **Aerztlicher Localverein Nürnberg**, 21. Juni 1894. (Münch. medicin Wochenschr. 1895. Nr. 4.)

Hr. Stiel demonstrirt einen Fall von Iristuberculose bei einer 23jähr., erblich belasteten, seit mehreren Jahren an Husten und Auswurf leidenden Frau. Es bestehen Anzeichen von Lungentuberculose. Am oberen Pupillarrand der Iris des linken Auges sitzt ein stecknadelkopfgrosses, gelbliches Knötchen mit braunrothem Hof. Am nächsten Tage zeigten sich auch nasal- und temporalwärts von demselben braunrothe Prominenzen in der Iris. Die Beobachtung dauerst erst 3 Tage. Es besteht starke iritische Reizung. Neuburger.

Referate, Uebersetzungen, Auszüge.

1) **Ueber ein neues Heilverfahren bei Netzhautablösung**, von Prof. Dr. R. Deutschmann. (Beiträge zur Augenheilkunde. Heft XX. 1895. April.)

In der Einleitung bespricht Verf. zunächst den heutigen Stand der Frage von der Entstehung und dem Wesen der Netzhautablösung und constatirt, dass wir therapeutisch dieser Erkrankung noch immer nahezu ohnmächtig gegenüberstehen. Seit 5 Jahren ist er bemüht gewesen, eine neue, mehr Aussicht auf Erfolg bietende Behandlungsmethode ausfindig zu machen, deren Verlauf und Resultate er an der Hand sehr ausführlicher Krankengeschichten mittheilt. Verf. wandte zweierlei operative Verfahren an.

I. Verfahren: Die Netzhautglaskörperdurchschneidung. Dasselbe geht von dem Gedanken aus, dass vor allem anderen etwaige Verbindungsstränge zwischen dem schrumpfenden Glaskörper und der Netzhaut zu durchtrennen seien, und dass es gleichzeitig der abgelösten Netzhaut ermöglicht werden müsse,

Digitized by Google

sich der Aderhaut wieder anzulegen Nachdem ein Tropfen einer 5%igen Cocainsublimatlösung eingeträufelt worden ist, wird in das gut atropinisirte Auge ein zweischneidiges, spitzes und sehr scharfes Linearmesser mit Verschiebung der Conjunctiva in der Richtung der Ablösung, möglichst peripher, durch Sclera, Chorioidea und Retina in den Glaskörperraum eingestossen, in etwas schräger Richtung quer durch diesen hindurch vorgeschoben, bis es auf der anderen Seite an die Bulbuswand anstöast, und dann mit ganz vorsichtig im Glaskörper nach beiden Seiten hin leicht schneidender Bewegung wieder durch die Eingangsöffnung zurückgezogen. Die Absicht ist: 1. die subretinale Flüssigkeit zu entleeren; 2. die Netzhaut möglichst zweimal, an zwei verschiedenen Stellen einzuschneiden; 3. etwaige Glaskörperstränge, die die Netzhaut halten, zu durchtrennen; 4. die präretinale, zwischen Netzhaut und schrumpfendem Glaskörper befindliche Flüssigkeit gleichfalls ausströmen zu lassen und so also 5. durch die Durchtrennung von haltenden Glaskörpersträngen die Netzhaut frei zu bekommen, durch den Druck der ausströmenden präretinalen Flüssigkeit sie an die Chorioidea anlegen zu lassen, die Anlegung durch Schaffung mehrerer Rissstellen zu erleichtern und durch die an den Netzhautdiscissionsstellen zweifellos auftretende Blutung eine Verklebung zwischen der Netzhaut und der Aderhaut herzustellen, nachdem auch die subretinale Flüssigkeit durch die Scleralincisionsöffnung unter die Conjunctiva entleert war. Nach Beendigung des Schnittes wird ein Tropfen einer Sublimatlösung 1:5000 in den Bindehautsack eingeträufelt und ein nur sehr leicht anschliessender aseptischer Verband angelegt, der nicht stramm angezogen werden darf, da das Auge nach der Operation sehr weich ist und es dann zur Faltung der Hornhaut und zu unangenehmen Complicationen kommen kann. Erster Verbandwechsel nach 24 Stunden, bei dem das Auge reizlos und nur ab und zu leichte Chemosis vorhanden ist. Zur Ausschliessung der Accommodation mindestens 4 Wochen lang täglich ein Tropfen einer 0,5%igen Atropinsublimatlösung; dann allmähliches Aussetzen des Atropins. Während der ersten 8 Tage ruhige Rückenlage, dann vorsichtiges Aufstehen bei Vermeidung jedes Bückens. Ist nach 4—5 Tagen die Anlegung der Netzhaut noch nicht erfolgt, so wird die Durchschneidung wiederholt, event. 4—5 mal hintereinander, da in der genügend häufigen Wiederholung innerhalb einer kurzen Zeit ein hauptsächlicher Heilfactor zu erblicken ist.

Verf. berichtet über 11 Fälle, bei welchen er die Netzhautglaskörperdurchschneidung ausgeführt hat, und zwar gewöhnlich ohne anderweitige Nebenbehandlung. Einige Male schickte er subconjunctivale Sublimatinjectionen nach in der Absicht, dadurch vielleicht eine leicht entzündungserregende Wirkung auf die Aderhaut auszuüben und so die Verklebung von Netzhaut und Aderhaut zu beschleunigen. Doch ist er zu der Ansicht gekommen, dass hier solche Injectionen eher schädlich wirken. Bei Fall 2, 3, 4, 5 wurde die Netzhautglaskörperdurchschneidung combinirt mit der Paquelinperforation des Bulbus. Die letztere wurde so vorgenommen, dass nach Bildung eines Conjunctivallappens mit einem sehr spitzen rothglühenden Paquelinbrenner möglichst weit nach hinten die Bulbuswand an mehreren, einige Millimeter von einander entfernten Stellen bis in den subretinalen Raum durchbohrt wurde, worauf sich eine Spur gelblicher Flüssigkeit entleerte; darauf Reposition und Naht des Conjunctivallappens. Der Erfolg war jedoch nur ein vorübergehend günstiger; nur Fall 2 zeigt vielleicht ein dauernd gutes Resultat, kann jedoch wegen mangelhafter Beobachtungsdauer nicht sicher verwerthet werden. Fall 3 und 4 bekamen Recidive; Fall 5, an sich hoffnungslos, konnte nur ganz kurze Zeit beobachtet werden. Verf. kam zu der Ansicht, dass die Paquelinperforationsstellen späterhin durch zu starken

Digitized by Google

Narbenzug Recidive begünstigten, und kehrte zur einfachen Netzhautglaskörperdurchschneidung zurück.

Die behandelten Fälle waren vorzugsweise Myopen, deren Kurzsichtigkeit sich jedoch in mässigen Grenzen hielt. Eine directe Ursache der Ablösung konnte in keinem Falle nachgewiesen werden; nur bei Fall 1 war die Sehstörung plötzlich aufgetreten. Glaskörperopacitäten waren immer vorhanden, dagegen keine entzündlichen Erscheinungen seitens der Iris. Die abgelöste Netzhaut flottirte in allen Fällen mehr oder weniger stark. Eine Spontanperforation war niemals zu finden. Der Augendruck war normal. Es handelte sich somit wohl in allen Fällen um eine langsame Schrumpfung des veränderten Glaskörpers. — Die Erfolge, welche Verf. mit der Netzhautglaskörperdurchschneidung erzielt hat, müssen als ganz überraschend günstige bezeichnet werden.

Fall 1. 38jähr. Stationsassistent. Vor der Operation S (— 2 D) $^{15}/_{200}$. G.F.-Defect nach innen oben. Ophth. ausgedehnte Ablösung nach unten aussen. Netzhautglaskörperdurchschneidung ca. 7 Wochen nach dem Auftreten der Ablösung. Erfolg: 2 Tage nach der Operation: G.F. überall frei, auch bei herabgesetzter Beleuchtung; Ophth. Netzhaut glatt anliegend; Messerschnittstelle als horizontaler Spalt, mit Blut umsäumt; keine Glaskörpertrübungen; Auge reizlos; keine Schmerzen. Nach 8 Wochen S = $^{15}/_{70}$. Nach 4 Jahren S = $^{17}/_{50}$ — $^{17}/_{40}$, Nr. 1; G.F. frei; Ophth. Netzhaut überall anliegend, Schnittstelle als breiter, gelbweisser Fleck.

Fall 2. 30jähr. Frau. Netzhautablösung seit Monaten bestehend. S = Finger in 5—6 Fuss. G.F.-Defect der ganzen oberen Hälfte; Ophth. sehr ausgedehnte, sehr flache Ablösung. 4 Paquelinperforationen, 2 Tage später Netzhautglaskörperdurchschneidung. Erfolg: 5 Tage nach der Operation G.F. frei bei Tageslicht, Netzhaut fast völlig wieder angelegt. 12 Tage nach der Operation S = $^{17}/_{200}$, Nr. 10 Jäger; G.F. frei auch bei herabgesetzter Beleuchtung; Netzhaut angelegt, nur in der äussersten Peripherie einige nicht flottirende Fältchen, Glaskörper klar. Hat sich dann nicht wieder vorgestellt.

Fall 3. 61jähr. Frau. Alte Netzhautablösung. S = Handbewegungen. Grosser G.F.-Defect. Netzhautglaskörperdurchschneidung, nach 7 Tagen zwei Paquelinperforationen und nach 9 Tagen abermals zwei. Erfolg: 8 Tage nach der letzten Operation S = Finger in 4—5 Fuss. Ophth. Netzhaut in der Gegend der Macula völlig anliegend, aussen oben partielle Ablösung; Glaskörpertrübungen. Nach 8 Wochen S = Finger in 6—7 Fuss. 4 Wochen Recidiv der Netzhautablösung.

Fall 4. 42jähr. Beamter. Sehstörung seit 6 Wochen. S (— 5 D) = Finger in 15 Fuss; G.F.-Defect oben; Ophth. grosse beutelförmige Netzhautablösung nach unten. 2 Paquelinperforationen. Nach 9 Tagen S = Finger in 15 Fuss; G.F. frei. Nach 3 Wochen S (— 5 D) = $^{15}/_{100}$ — $^{15}/_{70}$ Nr. 2; G.F. frei, auch bei herabgesetzter Beleuchtung. 1 Monat später leichtes Recidiv der Netzhautablösung, S = Finger in 13 Fuss. Netzhautglaskörperdurchschneidung. Danach anfänglich fast $^{15}/_{70}$, dann $^{17}/_{200}$ Nr. 5; G.F. frei bei Tageslicht; Ophth. in der Peripherie einige flache Falten. Nach 6 Monaten Status idem. 3 Monate später Zunahme der Netzhautablösung. (Weiter behandelt nach der II. Methode des Verf.'s; siehe später.)

Fall 5. 8jähriger Knabe. 8 Tage alte totale Netzhautablösung. Kein sicherer Lichtschein. Nur des Experimentes halber 2mal Paquelinperforationen und eine Netzhautglaskörperdurchschneidung. Erfolg: Ablösung wesentlich flacher, aber kein Lichtschein.

Fall 6. 56jähriger Mann. Alte zunehmende Netzhautablösung. G.F.-

Digitized by Google

Defect oben und oben innen. Cataracta. S = Finger in 4—5 Fuss excentrisch. 3 mal Netzhautglaskörperdurchschneidung. Erfolg: S = Finger in 10 Fuss. G.F. völlig frei bei Tageslicht. Ophth. nirgends Retinalfalten. Heilung der Netzhautablösung, und zwar dauernde. Beobachtungsdauer über 2 Jahre.

Fall 7. 43jährige Frau, ausserordentlich ungeduldig und nervös. Alte totale Netzhautablösung, nach unten und aussen abgerissen und mit umgerollten Rändern. S = Finger in 2 Fuss excentrisch. Netzhautglaskörperdurchschneidung und 2 Tage später subconjunctivale Sublimatinjection. Erfolg: nach 12 Tagen S = Finger in 4 Fuss excentrisch; Netzhaut nach innen und oben anliegend. Beobachtungsdauer 2 Monate, während welcher Status idem.

Fall 8. 30jähr. Lehrerin, nicht kurzsichtig. Alte ausgedehnte Netzhautablösung nach aussen. G.F.-Defect nach innen. S = $^{17}/_{30}$. Netzhautglaskörperdurchschneidung. Erfolg: nach 8 Tagen S = $^{17}/_{20}$. G.F. frei, auch bei herabgesetzter Beleuchtung. Netzhaut überall glatt anliegend. Heilung der Netzhautablösung, und zwar dauernde. Beobachtungsdauer 2 Jahre.

Fall 9. Kurzsichtiger College, ca. 2 Monate alte, ausgedehnte, mässig flache Netzhautablösung nach unten. S (— 7 D) = $^{17}/_{200}$. G.F.-Defect nach oben und oben innen. 2 mal Netzhautglaskörperdurchschneidung, dazwischen eine subconjunctivale Sublimatinjection, welche eher Schaden stiftete. Erfolg: nach $4^1/_2$ Monaten S (— 7 D) = $^{17}/_{70}$ Nr. 1. G.F. frei, auch bei herabgesetzter Beleuchtung. Netzhaut überall glatt anliegend. Heilung der Netzhautablösung. Beobachtungsdauer 2 Jahre.

Fall 10. 30jähr. Fräulein. Rechts alte, fast totale Netzhautablösung. Cataracta incipiens. S = Finger in 5 Fuss excentrisch. Links alte ausgedehnte Netzhautablösung nach unten. G.F.-Defect nach oben und oben innen. S (— 7 D) = $^{17}/_{200}$ Nr. 5. — Links zunächst 5 mal Netzhautglaskörperdurchschneidung (22. I., 1. II., 9. II., 26. II., 10. III.). Erfolg: nach 7 Tagen S (— 7 D) = $^{17}/_{50}$ Nr. 1. G.F. frei, auch bei herabgesetzter Beleuchtung. Ophth. Netzhaut überall angelegt bis auf zarte Falten ganz nach unten innen. Nach $3^1/_2$ Monaten S (— 7 D) = $^{17}/_{40}$—$^{17}/_{30}$ Nr. 1. G.F. frei, bei herabgesetzter Beleuchtung nach aussen beschränkt. Ophth. dasselbe. Da Recidiv zu befürchten war, abermals 3 Netzhautglaskörperdurchschneidungen (4. VII., 19. VII., 21. VII.). Erfolg: nach 7 Tagen G.F. auch bei herabgesetzter Beleuchtung frei; S (— 7 D) = $^{17}/_{50}$ Nr. 1; Ophth. Netzhaut überall glatt anliegend; unten 4 Schnittstellen als weisse Flecke mit Resten von Blut; flottirende sanguinolente Glaskörpertrübungen. — Rechts 2 mal Netzhautglaskörperdurchschneidung. Erfolg: am 15. Tage nach der letzten S = Finger in 12 Fuss; G.F. frei bei Tage; Ophth. geringe Netzhautablösung nach unten aussen. — Endresultat nach 8 maliger Netzhautglaskörperdurchschneidung links und 2 maliger rechts:

S L (— 7 D) = $^{17}/_{40}$ Nr. 1,
„ R = Finger in ca. 12 Fuss.
G.F. L frei, auch bei stark herabgesetzter Beleuchtung,
„ R frei bei Tageslicht.

Ophth. links Netzhaut tadellos anliegend, rechts geringe Netzhautablösung. Heilung der Netzhautablösung links. Beobachtungsdauer $^3/_4$ Jahre.

Fall 11. 32jähriger Commis, stets kurzsichtig. Seit einigen Wochen zunehmende Sehstörung. Beiderseits flache ausgedehnte Netzhautablösung. Sehbefund links abhanden gekommen, R = $^{17}/_{100}$. Netzhautglaskörperdurchschneidung links; danach am 13. Tage S (mit Correction) = $^{17}/_{50}$ Nr. 1; G.F. frei; Ophth. Netzhaut überall anliegend. Nach 4 Monaten beiderseits Recidiv S R = Finger in 12 Fuss, L = $^{17}/_{100}$. G.F. eingeengt. Ophth. rechts grosse Falten,

Digitized by Google

links seichte Abhebung. Netzhautglaskörperdurchschneidung beiderseits. Erfolg: am 18. Tage links S = $^{17}/_{50}$, G.F. frei, Ophth. Netzhaut anliegend; rechts S = Finger in 15 Fuss, G.F. bei Tageslicht frei, Ophth. noch Netzhautablösung. (Ueber das rechte wird später berichtet.) Links nach 8 Wochen abermals Recidiv: S = $^{17}/_{200}$, G.F.-Defect, Ophth. einige seichte Falten. Abermals Netzhautglaskörperdurchschneidung (dritte). Schon am folgenden Tage S = $^{17}/_{50}$, G.F. frei, Ophth. Netzhaut anliegend. 6 Tage später S = $^{17}/_{50}$ — $^{17}/_{40}$ Nr. 2, G.F. frei, auch bei sehr schwacher Beleuchtung, Ophth. Netzhaut überall anliegend. Beobachtungsdauer ca. 2 Monate. Andauernde Heilung anzunehmen, resp. bei weiterer gleicher Behandlung zu erwarten.

(Schluss folgt.)

2) Ueber die Behandlung des Glaucoms mit Eserin, von Prof. Hermann Cohn in Breslau. (Berliner klin. Wochenschr. 1895. Nr. 21.)

Fall I. Eisenbahndirector G. W., 46 Jahre, stammt aus einer Glaucomfamilie. Sein Vater wurde bereits an Glaucom operirt. Ich kenne den Kranken seit October 1877, wo er noch völlig frei von Prodromen war und links H 3,5 und S = 1, rechts H 5,0 und S $^5/_7$ zeigte. Im November 1881, also vor 14 Jahren, kam er mit der Mittheilung, dass er seit $^3/_4$ Jahren 6—8 mal, meist nach geschäftlichen Aufregungen, vor dem linken Auge schöne Regenbogenfarben ums Licht gesehen und zugleich linksseitigen Stirnkopfschmerz gehabt habe. Nach dem Schlafe verschwanden sie. Gesichtsfeld, Spannung, Pupille, Hintergrund völlig normal. Ich verordnete Eserin, einen Topfen (0,05 : 10,0).

Sept. 1882: 4 mal wöchentlich, stets nur Abends, vor dem linken Auge Regenbogen, die auf Eserin prompt nach 15 Minuten verschwanden. Links H 2,75, S = 1. Perimeter normal.

März 1884. Jede Aufregung ruft den Anfall hervor. Jeden Abend beim Scatspiel Ringe. Sehr interessant und neu ist seine Mittheilung, dass der Anfall nie beim Lesen kommt, ja dass er sogar nach halbstündigem Lesen verschwindet. (Offenbar weil die Pupille dabei eng wird.) Der Anfall ist stets links, er kommt nur rechts, wenn Pat. aus Vorsicht Abends vor dem Anfalle ins linke Auge Eserin gegossen. Links: H 3. S 1. Rechts H 5. S $^2/_3$. Objectiv nichts Abnormes.

Januar 1888. Anfälle mitunter auch am Tage. Beim Lesen verschwinden sie, ebenso stets auf Eserin. Schon seit 7 Jahren hat er 4—5 mal wöchentlich unbedenklich vor dem Anfall eingegossen. Setzt er aus, so kommen die Prodrome. Eserin schmerzt jetzt nur im Anfall, nicht vorher. Objectiv Alles normal.

Juli 1891. Jeden Abend Ringe und Nebel. Sonst nichts Abnormes. Eserin beseitigt stets.

3. Januar 1894. Vor 14 Tagen, also 13 Jahre nach Beginn der Prodrome, trat acutes, entzündliches Glaucom links auf, welches in seiner Heimath von einem Collegen operirt werden sollte. Er hatte einige Tage kein Eserin genommen, weil er wegen eines Blasenleidens operirt worden war. Wegen schlechten Allgemeinbefindens wurde nicht operirt; Eserin beseitigte die Entzündung. Da am nächsten Tage von Herrn Geh.-Rath Mikulicz wieder eine chirurgische Operation vorgenommen und der Kranke dabei chloroformirt werden sollte, entstand die Frage, ob nicht in derselben Narkose die Iridectomie gemacht werden könne. Ich fand aber das Auge nach Eserin ganz normal und verzichtete auf Operation.

Digitized by Google

3. Februar 1894, also einen Monat später, wurde ich wieder in die Klinik von Herrn Prof. Mikulicz geholt, da ein typischer, acut entzündlicher Glaucomanfall ausgebrochen war. Eserin beseitigt ihn nach 2 Stunden. Am nächsten Tage keine Regenbogen, keine Verdunkelung, Kammer noch eng. Am 2. Tage Perimetrie ganz normal auf beiden Augen. Jedes Auge H 4,5; S = 1. Nerv normal.

Am 31. Januar 1895 kam Herr W. auf meine Bitte nochmals zur Revision. Jedes Auge H 4; S = 1. Gerichtsfeld und Spannung ganz normal. Nerven wegen Eserinpupille nicht genau zu untersuchen. Lesen hilft beim Anfalle noch jetzt, freilich nicht so sicher mehr, wie früher. Aber Eserin wirkt jeden Abend; lässt er es aus, so sieht er Nebel und Ringe. —

Fall II. Frau v. M., 72 Jahre. Im Juli 1891 war sie wegen entzündlichen Glaucoms des rechten Auges von einem anderen Augenarzte iridectomirt worden; dabei wurde die Linse angestochen, welche 6 Tage später herausgenommen werden musste. Es trat starke Blutung auf, schwere Iridochorioiditis folgte, und als ich die Kranke am 3. September 1891 zum ersten Male sah, war kein Lichtschein mehr vorhanden. Langsam schrumpfte das Auge.

Das linke Auge war hart, schmerzhaft, tief injicirt, zeigte aber keine Aushöhlung des Nerven; Puls nur auf starken Druck. S $^1/_{10}$ und erhebliche Einschränkung des Gesichtsfeldes. Die Grenzen desselben waren nach den Ziffern der Uhr von 1—12 Uhr: 20°, 40, 40; 40, 40, 60; 70, 60, 60; 40, 35, 20°. — Ich gab Eserin. Nach 4 Tagen Schmerz und Röthe, sowie Regenbogen verschwunden. Pupille sehr eng. —

8. Februar 1893. Hat bis vor 14 Tagen täglich, also $1^1/_2$ Jahre, Eserin gebraucht, es dann fortgelassen und wieder alle subjectiven Erscheinungen bekommen. Heute Pupille gross und starr. Auge steinhart. Nach Eserin am nächsten Tage keine Ringe mehr, Pupille eng. Weiter Eserin. —

29. März 1893. Spannung gut. H 1,0; S $^3/_5$. Mit + 5,0 wird 0,5 gelesen.

13. Februar 1894. Da seit einigen Tagen nicht eingegossen wurde, vorgestern neuer Anfall. Regenbogen. Pupille weit. Jetzt Aushöhlung des Nerven sichtbar. Durch Eserin Alles beseitigt. H. 3,0; S $^1/_3$.

23. August 1894. Täglich Eserin. Keine Regenbogen. H 3,0; S $^1/_3$. — Mit + 6,0 wird 0,6 gelesen. Tiefe Aushöhlung. Iridectomie vorgeschlagen, aber abgelehnt. Kann in ihrem Gebetbuch lesen, mehr will sie nicht.

7. Februar 1895. Kommt auf meine Bitte zur Besichtigung. Giesst täglich 2—3 mal Eserin ein; setzt sie es aus, so erscheinen sogleich Nebel, Ringe und Kopfschmerz. Kammer und Pupille eng, daher Hintergrund nicht genau zu untersuchen. H 3,5, S $^1/_3$. Mit + 6,0 wird 0,5 richtig gelesen. Gesichtsfeld fast genau wie vor 4 Jahren.

Fall III. Gymnasialdirector E., 54 Jahre, stellt sich am 22. Februar 1892 vor. Seit 2 Jahren links Regenbogen, vor 14 Tagen Verschlechterung des Sehens. Bekam in seinem Wohnorte gleich Eserin. Jetzt rechts M 3,25, S $^1/_2$; links M 3,5, S $^1/_3$. Jedes Auge 0,5 gelesen. Gesichtsfeld zeigt auf beiden Augen sehr kleine periphere Einschränkungen. Nach den Ziffern der Uhr von 1—12 sind die Grenzen auf dem rechten Auge: 65°, 80, 90; 90, 80, 70; 55, 50, 50; 50, 45, 45°. Auf dem linken Auge: 50°, 45, 50; 50, 50, 70; 80, 80, 80; 50, 50, 50. Beide Augen hart, Kammer eng. Wegen Eserinpupille nicht zu spiegeln. Weiter Eserin. — Am 18. Januar 1895, also nach 3 Jahren, schreibt er: „Eserin beseitigte stets die Regenbogen. Aber starkes Vibriren der Lider tritt dabei ein; daher wurde mir von anderen Augenärzten

Digitized by Google

Pilocarpin gegeben, das keine Zuckungen machte. Dies wird immer wieder bei Anfällen angewendet. Ich bin ganz zufrieden."

Fall IV. Rentner B., 46 Jahre, stammt aus Glaucomfamilie. Der Vater der Mutter erblindete daran, die Mutter und 2 Brüder derselben wurden von v. Gräfe rechtzeitig daran operirt. Am 16. Januar 1894 kam er zu mir. Schon im vorigen Winter sah er Regenbogen und Nebel. Rechtes Auge: Pupille gross, Cornea matt, Hintergrund nicht zu erkennen. Auge hart, tief injicirt. Deutliche Regenbogen. S $^1/_{20}$. Gesichtsfeldeinschränkung. Grenzen nach den Ziffern der Uhr von 1—12 Uhr: 25", 60, 60; 70, 50, 40; 50, 45, 30; 30, 30, 30. Links Nebel und Regenbogen. Hintergrund undeutlich. Gesichtsfeldgrenzen: 45°, 55, 60; 50, 50, 50; 60, 80, 80; 70, 60, 48. Eserin.

17. Januar 1894. Rechtes Auge: S $^3/_7$. Pupille sehr eng durch Eserin. — Linkes Auge: S 1. Regenbogen verschwunden. Augen blass.

19. Januar 1894. Rechtes Auge: Nerv tief ausgehöhlt. Puls auf Druck. Auch links schon beginnende Aushöhlung. Eserin.

23. Januar 1894. Rechts: S $^1/_{30}$. Iridectomie rechts nach oben. Kleine Pigmentpünktchen auf der Kapsel zurückgeblieben (vermuthlich vom Eseringebrauch).

29. Februar 1894. Trotz guter künstlicher Pupille rechts wieder Regenbogen und Trübung der Hornhaut. Diese und mehrere folgende bis Mai dauernde Entzündungen verschwinden stets nach Eserin.

5. Mai 1894. Links jeden Morgen Regenbogen, auch häufig Entzündungen, die immer dem Eserin weichen. Im Februar war links S = 1, jetzt ebenfalls. (Rechtes Auge: S $^1/_{12}$). Follicularcatarrh, durch Eserin entstanden. —

20. September 1894. War 3 Wochen in Marienbad. Links S 1. Rechts S $^1/_{20}$.

9. Januar 1895. Jeden Morgen sieht er einen Ring; nach Eserin den ganzen Tag frei. Bemerkt, dass sogleich nach Eserin das Auge weicher und blass wird. Links S 1, rechts S $^1/_5$.

Hat ein ganzes Jahr täglich Eserin gebraucht.

Fall V. Fabrikbesitzer B. aus Lodz, 62 Jahre, kommt am 15. März 1894 mit linksseitigem, subacutem Glaucom. Seit einem Jahre Regenbogen. Deswegen in Warschau Pilocarpin, das Ruhe schaffte. Im October in Wiesbaden Eserin, Pilocarpin, Sclerotomie. Aber 14 Tage nach dieser Operation wieder Regenbogen. Ich finde links S $^3/_{10}$ (rechts S 1) und unter meinen Augen einen Anfall. Eserin beseitigt ihn in 20 Minuten. Ich rieth Eserin und keine Iridectomie.

7. Mai 1894. Er erzählt, dass ein berühmter Augenarzt ihn einige Tage später im März operiren wollte. Da fuhr er nach Wien. Dort rieth ihm ein anderer berühmter Specialist von der Operation ab und gab Eserin. Heute links S $^6/_8$, rechts S 1. Gesichtsfeld zeigt Einschränkungen. Rechts: 50°, 45, 55; 48, 50, 55; 50, 40, 40; 60, 50, 45°. — Links: 40°, 50, 45; 55, 50, 50; 60, 60, 50; 60, 40, 45. Hat täglich Eserin gebraucht, höchstens 2 Tage pausirt. Ganz frei von Beschwerden.

29. October 1894. Links S $^1/_7$, rechts S 1. Hintergrund normal. Nahm täglich Eserin.

29. Januar 1895 schreibt er mir: „Ich habe keine Schmerzen und lasse mich nicht operiren. Täglich oder alle 2 Tage tropfe ich ein. Lasse ich es aus, so wiederholt sich der Anfall. Ich vertrage Eserin sehr gut. Ich giesse ein, wenn ich merke, dass der Anfall kommt." — —

Meine Beobachtungen hatte ich bereits im December vorigen Jahres im

Digitized by Google

Verein der Aerzte des Reg.-Bez. Breslau mitgetheilt; im Februar d. J. erhielt ich den ausgezeichneten 25jährigen Bericht über die Augenheilanstalt von Hirschberg, in dem ebenfalls „4 glänzende Beispiele von Heilung“ des Glaucoms durch Eserin bei selbst schweren Prodromalerscheinungen geschildert werden. — —

Fasse ich Alles zusammen, so ergiebt sich:

1. Jeder Glaucomatöse erhält Eserin.

2. Da der grossartigste Nutzen im Prodromalstadium beobachtet wird, so müssen die Hausärzte besonders auf die erste Klage des Regenbogensehens achten und sofort Eserin geben.

3. Auch im acut-entzündlichen Anfalle wirkt Eserin vorzüglich. Man kann es dabei stündlich anwenden. Wird die Pupille eng, so ist der Anfall in 1—2 Tagen verschwunden.

4. Eserin schadet nie; es kann viele Jahre lang täglich 1—2 mal gegeben werden. Kleine iritische Reizungen sind sehr selten.

5. Falls aber einmal das Eserin im Anfalle seinen Dienst versagt, so müssen die Kranken sogleich zum Augenarzt gehen.

6. Schreitet das Glaucom weiter, so wird iridectomirt, freilich mit nur mittelmässiger Prognose.

7. Follicularcatarrh wird nur durch verunreinigtes Eserin hervorgerufen; man achte daher darauf, dass die Pipette nach dem Eintropfen sogleich in die gelbe Tropfflasche, in die sie eingeschliffen ist, wieder eingesteckt wird.

Journal-Uebersicht.

I. Deutschmann's Beiträge zur Augenheilkunde. Heft XV. 1894.

1) **Ein Fall von Blutung zwischen Netzhaut und Glaskörper,** von Dr. F. Dimmer, Docent in Wien.

Die 28jährige Patientin litt schon längere Zeit an heftigen Kopfschmerzen, eines Morgens stürzte sie beim Verlassen des Bettes bewusstlos zusammen; tags darauf bemerkte sie bedeutende Herabsetzung des Sehvermögens. Die Allgemeindiagnose lautete mit Rücksicht auf den Urin- und Herzbefund: Schrumpfniere, chronische Uremie. Am linken Auge zeigt der Augenspiegel sehr starke Schwellung des Sehnerven, von Gefässen sind nur 3 sehr erweiterte Venen sichtbar. Innen unten von der Pa liegt eine $1^1/_2$ PD breite dunkelrothe Blutung, nach unten durch eine convexe kreisförmige, nach oben durch eine völlig horizontale Linie nach allen Richtungen scharf begrenzt. Bei Neigung des Kopfes verändert sich die obere horizontale Begrenzung entsprechend. Der temporale Rand der Blutung, welche fast genau am Pa Rande liegt, setzt sich nach oben in einen Blutstreifen fort, welcher dem Pa Rande folgend, etwa bis zum oberen Ende des verticalen Meridians der Pa reicht und gegen die Pa zu scharf contourirt ist. Auch am anderen Rande der oberen Begrenzungslinie ist ein ähnlicher, senkrechter Blutstreifen. Aussen unten befindet sich auch direct am Sehnerven beginnend eine zweite dreimal so breite, aber niedrigere Blutung, ähnlich begrenzt; die obere Grenze der ersten Blutung ist + 5 D prominent. Nach oben schliesst sich an beide Blutungen blassröthliche Färbung des Augengrundes an, ausser nach unten, nach allen Richtungen hin um die Pa herum, aussen $3^1/_2$ Pa D, oben $1^1/_2$ und innen 1 Pa D breit, durch einen convexen,

Digitized by Google

stellenweise eingekerbten, weissen Streifen begrenzt, welcher wohl einen zwischen Netzhaut und Glaskörper befindlichen mit trübem Exsudat erfüllten Raum darstellt, und innerhalb desselben sind nur 3 sehr erweiterte Venen undeutlich und nur streckenweise zu sehen. Im übrigen Augengrund sind die Venen sehr gefüllt, die Arterien kaum zu sehen. Auch ausserdem sind noch einzelne, kleinere prominente Blutungen zu sehen, weissliche Flecke, später sogar Sternfigur. Am rechten Auge sind im wesentlichen die gleichen Verhältnisse. Die nähere Beweisführung für den Sitz der Blutungen muss im Original nachgesehen werden. Die Blutung resorbirte sich nur langsam. — Bemerkenswerth erscheinen in diesem Falle besonders 2 Punkte. Zunächst der auffallende Sitz und die auffallende Form der Blutungen. Blutungen zwischen Netzhaut und Glaskörper ausserhalb des Bereiches der Macula gehören zu den Seltenheiten; hier aber umgiebt der wahrscheinlich zwischen Glaskörper und Netzhaut befindliche Hohlraum den grössten Theil der Papille bis zu ihrem Rande sich erstreckend, temporalwärts reicht derselbe noch über die Maculargegend hinaus. Auffallend ist, dass er an beiden Augen gerade am unteren Rande der Papille fehlt, so dass er sich nicht zu einem vollständigen Ringe schliesst. Die Ausbreitung der Blutung in der Umgebung der Papille macht den Eindruck, als ob die Blutung an beiden Augen aus einem oberhalb der Papille oder der Macula gelegenen Gefässe begonnen hätte, worauf die Senkung und Verbreitung derselben sich immer weiter fortsetzte, schliesslich aber doch ein unterhalb der Papille gelegener Theil des Glaskörpers an der Netzhaut fixirt blieb. Dass die Blutung hier nicht auch die Papille verdeckte, spricht nach Verf. gegen das Vorhandensein einer sogen. Area Martegiani, d. h. eines trichterförmigen Beginnes des Centralcanals des Glaskörpers. Der zweite bemerkenswerthe Punkt in diesem Falle ist das eigenthümliche Verhalten mehrerer Gefässe am Rande jener zwischen Netzhaut und Glaskörper befindlichen Spalte. Zwei Venen nämlich machen am oberen Rande des oben beschriebenen Exsudats eine starke Biegung nach vorne (+ 3 Dioptr.) und tauchen erst am inneren Rande des oben auch schon erwähnten weissen Begrenzungsstreifens in die Tiefe. Verf. glaubt, dass durch das in den praeretinalen Raum ergossene Blut ein Zug auf die Netzhaut ausgeübt wurde, durch welch letzteren an dieser Begrenzungsstelle, wo die Hyaloidea mit der Netzhaut fester verklebt war, die erwähnten Gefässe nach vorne gebogen wurden sammt einem Theile der Netzhaut, so dass eine Spalte innerhalb der letzteren entstand, welche durch Exsudat erfüllt wurde und dann den erwähnten Begrenzungsstreifen darstellte. Letzterer wurde auch schon in anderen Fällen derart beobachtet. Eine vergleichende, ausführliche Litteraturzusammenstellung erhöht den Werth dieser interessanten Einzelmittheilung. Die beobachtete Häufigkeit dieser Blutungen in der Maculargegend erklärt Verf. aus der Zartheit der inneren Enden der Müller'schen Radiärfasern, die sich zur Membrana limitans interna zusammensetzen, eben in dieser Gegend, so dass eine Blutung aus einem nahe der inneren Oberfläche der Retina befindlichen Gefäss eben hier am leichtesten die Retina durchbricht. Dass in diesem Falle die Blutung venös war, dafür spricht auch der Umstand, dass die Membrana hyaloidea dieselbe zurückhielt, während durch eine unter höherem Druck stehende arterielle Blutung wohl der Glaskörper selbst erfüllt worden wäre.

---

2) Ueber die Lebensdauer nach dem Auftreten von Retinitis albuminurica, von Gabriele Baronin Possaner. med. pract. aus Wien.

Die Resultate dieser interessanten Untersuchung, welche sich auf 33 klinisch beobachtete und 39 Privatpatienten des Prof. Haab — es werden nur sichere

und genau untersuchte Fälle von Schrumpfniere vermerkt — erstreckt, sind folgende: Die Prognose bezüglich der Lebensdauer für die klinischen männlichen Patienten ist pessima, d. h. sie starben sämmtlich innerhalb der ersten 2 Jahre nach der Diagnose „Retin. album." Schon für die weiblichen klinischen Patienten sinkt indess die Procentzahl der innerhalb der ersten 2 Jahre Verstorbenen auf $68^0/_0$. Noch mehr ist dies bei den Privatpatienten der Fall, auch hier stehen die weiblichen Zahlen ($53^0/_0$) wieder etwas günstiger als die männlichen (61,5). Wenn auch das Minimum der Mortalität innerhalb der ersten 2 Jahre von $53^0/_0$ immer noch eine sehr ernste Vorhersage bedingt, so kann man doch daraus entnehmen, dass die Lebensdauer durch zweckmässige, ruhige Lebensweise, namentlich unter Vermeidung des Alkohols, verlängert werden kann. Unter 67,000 Augenkranken überhaupt fand sich Retin. album. in $1,9^0/_{00}$, für die klinischen und poliklinischen Kranken $1,4^0/_{00}$, für die Privatpraxis $2,8^0/_{00}$. Die weiteren interessanten Einzelzahlen, sowie die fleissige Litteraturzusammenstellung müssen im Original nachgesehen werden. Fast alle Autoren stimmen überein, dass eine Lebensdauer von mehr als 2 Jahren nach der Diagnose Retin. album. sehr selten sei. Doch sind länger lebende Fälle sowohl schon veröffentlicht, als auch von Verfasserin unter ihrem Material gefunden: 5 Männer und 5 Frauen aus der Privatpraxis leben noch in Abstufungen von 6 bis $2^1/_4$ bezw. 11 bis $3^1/_2$ Jahren nach Feststellung der Diagnose, und 5 klinisch beobachtete Frauen von 6 bis $2^1/_2$ Jahren.

3) **Ueber die subconjunctivalen Injectionen von Sublimat**, von Dr. M. Zossenheim in Hamburg.

4) **Ueber Behandlung von acut infectiösen Processen des Auges durch subconjunctivale Sublimatinfectionen, nebst Schlussbemerkungen über diese Behandlungsmethode überhaupt.** (Zusatz zu dem vorstehenden Aufsatz von Dr. Zossenheim). Von R. Deutschmann.

Während erstere Arbeit die Methode beschreibt und die Krankengeschichten derartig in Deutschmann's Klinik behandelter Fälle kurz mittheilt, über deren Ergebniss D. selbst auf dem Congress zu Edinburg schon berichtet hat (s. Referat in dem Centr. Bl. 1894 S. 335), enthält die zweite Arbeit 6 interessante Fälle von infectiösen Processen nach Starausziehungen bezw. Discissionen, in welchen die subconjunctivalen Sublimatinjectionen je nach dem Zustand der Wunde mit oder ohne Cauterisation vorzüglich wirkten. Ueberhaupt stellen diese nach D. bei allen den postoperativen Infectionen, welche nicht von der Wunde ausgehen, sondern bei denen der Infectionsstoff, den wir als parasitären ansehen müssen, im Bulbusinneren seine primäre Wirksamkeit entfaltet, das mächtigste Heilmittel dar, über das wir zur Zeit verfügen. Speciell in dreien der obigen Fälle waren schon früher starke Entzündungsprocesse vorhergegangen, und es handelte sich jetzt nach D. nicht um frische Infection von der Wunde her, sondern um Aufrüttelung bis dahin eingekapselt gewesener Infectionsmassen.

Heft XVI.

1) **Das Sehenlernen eines 26jährigen intelligenten Blindgeborenen**, von Dr. V. Franke, 1. Assistenzarzt an der Universitäts-Augenklinik zu Greifswald.

Der 26jährige Patient war blind geboren, durch den Widerstand seiner Eltern nicht operiert worden, genoss vom 10.—20. Jahre Unterricht in der

Digitized by Google

Blindenerziehungsanstalt zu Stettin, durch den sein gut veranlagter Geist einen ziemlichen Grad von Intelligenz erlangte, und wurde schliesslich mit 26 Jahren bds. von Prof. Schirmer zufallsfrei vom grauen Star befreit. Es bestand etwas Mikrophthalmos und leichtes Augenzittern. Die Sehprüfungen, welche unter strengster Beaufsichtigung angestellt wurden, sind dadurch interessant, dass sie nicht wie die Fälle Hirschberg's, v. Hippel's und Uhthoff's Knaben betrafen, sondern einen intelligenten 26jährigen, und ergaben folgende Resultate. Erkennen von Gegenständen, die er vorher durch Betastung erkannt, gelingt weder beim ersten noch beim zweiten Male, doch merkt er auch nur einmal gezeigte Gegenstände sofort im Gegensatz zu den obigen Fällen; bei der 3. Prüfung erkennt er sogar Dinge, die er vorher noch nicht gesehen, nur durch die Betrachtung. Während Uhthoff's Knabe schon rasch stereoskopische von geometrischen Gebilden unterscheiden konnte, gelingt dies merkwürdigerweise diesem intelligenten Manne noch 5 Monate später nicht immer. Leichter gelingt ihm die Schätzung von Entfernungen, wie er auch schon dies vor der Operation bei stark reflectierenden Objecten konnte, doch hielt er bei zwei gleich grossen Wattebäuschen den doppelt entfernten für halbmal so klein als den näheren. Farben, die er auch schon vorher unterschied, konnte er später exact angeben, sogar den Helligkeitsgrad der Holmgrenn'schen Wollproben. Obgleich Patient auch im Gegensatz zu den obigen Fällen grosse Freude an seinem neuerschlossenen Sinn hatte, benutzte er denselben anfangs bei der Orientierung im Raum fast gar nicht. Obwohl er bds. + 10 D trug, bewegte er sich wie vorher mit gesenkten Augen und vorgehaltenen Händen an Wänden und Stühlen fort. Verhältnissmässig geringe Fortschritte machte er anfangs im Zählen von Objecten, doch besserte sich dies später erheblich. Versuche, bei denen es ebensowohl auf die Intelligenz wie auf das Sehen selbst ankam, machten dem Patienten wenig Schwierigkeiten. Zum ersten Mal in einen Spiegel sehend, sagte er zunächst „es ist ein Bild" — ein solches hatte er schon gesehen, verbesserte sich aber sofort lachend „es ist ein Spiegel", wusste auch genau, dass er sich selbst darin sah; ebenso erkannte er ziemlich leicht figürliche Darstellungen, z. B. Gypsabgüsse von Menschen, auch im Gegensatz zu obigen jüngeren Patienten. Nach 5 Monaten war das Augenzittern geringer, doch die Sehschärfe wenig gebessert, mit + 10 D Fingerzählen in 30 cm trotz bds. guter Pupille und ophthalm. normalen Befund; da er eben erst mit 26 Jahren operiert wurde, waren seine Augen amblyopisch geworden.

2) Historische und experimentelle Beiträge zur Genese der Myopie, von Dr. Julius Ascher, Augenarzt in Frankfurt a. M.

Die Kurzsichtigkeit war schon den Alten bekannt, doch ihr Wesen wurde erst zu Anfang des 17. Jahrhunderts durch Kepler klargelegt, und zwar schufen die Brillen den Ausgangspunkt der Forschung. Recht spät erst traten die Ophthalmologen das Vermächtniss Kepler's an und erst in unseren Tagen wurde die Frage nach dem Wesen der Myopie als Längsbau des Auges völlig gelöst. Bezüglich der verschiedenen Forscher in den einzelnen Zeitabschnitten und sonstiger interessanten Einzelheiten sei auf das Original verwiesen. Während bezüglich der Genese der Myopie der Einfluss der Naharbeit fast allgemein anerkannt wird, ist die Rolle der Erblichkeit noch weniger klar, wahrscheinlich handelt es sich hier um „erbliche Disposition". Der Zusammenhang mit der Naharbeit ist jedoch auch nichts weniger als sicher erforscht, vielmehr stehen sich 2 ältere und eine neuere Theorie noch schroff gegenüber. Nach der von Gräfe und Donders u. a. vertheidigte Convergenztheorie üben die

Digitized by Google

geraden Muskeln einen Druck auf den Bulbus aus, dessen Belastung andererseits wieder auf die Venae vorticosae drückt, die ihrerseits durch Blutstauung den intraocularen Druck erhöhen. Diesen vereinigten inneren und äusseren Druckkräften giebt der hintere Augenpol als Locus minoris resistentiae nach. Nach der Accomodationstheorie bewirkt nur der Accomodationsakt erhöhten intraocularen Druck des Auges mit seinen Folgen. Beide Theorien befriedigen nicht, wie im Original ausgeführt wird. Vor ca. 10 Jahren hat Stilling dem Musc. obliquus superior ausschlaggebende Wirkung für die Genese der Myopie zugeschrieben, da er bei der Naharbeit das Auge nach unten dreht. Liegt nämlich die Trochlea tief, so liegt dieser Muskel dem Auge mehr oder weniger auf und bewirkt durch den bei seiner Zusammenziehung ausgeübten Druck auf's Auge die oben beschriebenen Wirkungen; zugleich entsteht durch die von ihm bewirkte Zerrung am hinteren Pol der Conus. Für den Einfluss des Obliquus ist also Höhe oder Tiefe der Orbita massgebend, bezw. für die Myopie die letztere. Die stattgehabten Messungen machten die einen Autoren zu Anhängern, die anderen zu lebhaften Gegnern dieser Theorie. Verf. machte nun Experimente an jungen Kaninchen, indem er das eine Auge durch stärkere Vornähung des Rectus internus und inferior in Schielstellung nach innen unten fixierte wie bei Naharbeit; aber nach 4 Monaten fand er sowohl die Refraction als auch das Bild des Augenhintergrundes unverändert normal. Ebensowenig hatten fortgesetzte Eserineinträufelungen durch Accomodationsanstrengung oder beide Methoden zusammen Erfolg. Da auf diese Weise sich keine Drucklegung auf's Auge constatiren liess, sprechen diese Experimente auch gegen Stilling's Theorie, welche ja auch den Druck zu Hilfe nimmt, und es lässt sich bisher also keine der 3 Theorien als erwiesen annehmen.

---

3) **Ein Fall von traumatischer Ophthalmoplegie mit Ausgang in Heilung**, von Prof. A. Vossius in Giessen.

Der 17jährige erhielt einen mittelstarken Stoss mit dem stumpfen Ende einer Lanze in die linke Gesichtsseite. Das linke Oberlid sank sofort herab und konnte nicht mehr gehoben werden und Tags darauf zeigte auch das Auge selbst nur nach aussen noch leichte Beweglichkeit; die Pupille war mittelweit, reactionslos; die Accommodation völlig gelähmt. Ophthalmoscop. bds. nichts Krankhaftes, aber bei leichter Myopie links nur $S = {}^2/_5$ und rechts nur $= {}^2/_4$. Gesichtsfeld normal. Anästhesien bestanden weder im Gesicht noch im Auge. Am linken Unterlid befand sich eine kleine, nicht in die Tiefe gehende Hautwunde. Am Auge eine flache, erst nachträglich entstandene Bindehautblutung. Am Oberlid war die Betastung der Augenhöhle in der Gegend der Trochlea äusserst schmerzhaft, ohne dass Crepitation oder sonstige Anomalien zu finden waren. Der Bulbus war nicht vorgetrieben. Während traumatische Lähmungen einzelner Muskeln nicht allzu selten sind, ist eine völlige Ophthalmoplegie von solchem Umfang sehr bemerkenswerth. Nach ca. 5 Monaten war fast völlige Rückbildung derselben eingetreten bis auf einen geringen Grad von Mydriasis, Accommodations- und rechts Superior-Parese; S bds. = 1. Dies beweist, dass die jedenfalls periphere Ursache nicht in organischen Veränderungen oder Zerreissungen, sondern in Compression der Augenmuskelnerven bestand, wahrscheinlich veranlasst durch eine Fissur des linken Orbitaldaches durch die Fissura orbitalis superior, eventuell die Canales optici (bds. Amblyopie), wofür auch die erwähnte Druckschmerzhaftigkeit der Trochleagegend zu sprechen scheint, ferner die am Tage nach der Verletzung sichtbar gewordene Bindehautblutung. Der comprimirende Bluterguss war jedenfalls nicht gross, da der Bulbus nicht vor-

getrieben war. Orbitaldachfracturen durch relativ geringe Traumen sind schon mehrfach beobachtet, wie Verf.'s Litteraturangaben beweisen.

---

4) Ophthalmologische Casuistik, von Dr. Gustav Ahlström in Gothenburg.

a) Traumatische Aniridie mit Erhaltung der normalen Linse. Das Merkwürdige des Falles besteht in der Erhaltung der normalen Linse, obwohl der durch stumpfe Gegenstände geschlagene 33jähr. Mann 2 mm vom oberen Corneo-Scleralrand entfernt eine Bulbusruptur erlitten hatte, durch welche die ganze Iris herausgetrieben wurde; dieselbe war auch unter der Conjunctiva nicht mehr zu sehen. Es trat gute Heilung ein. S = Finger : 4 m; mit stenopäischem Loch = $^6/_{36}$. Die Linse war auch nicht luxirt. Verf.'s Beobachtungen über die Accommodation, wobei die Ciliarfortsätze sich näherten und nach dem Centrum hin verschoben, sowie die Anführungen der verschiedenen Theorien über das Zustandekommen der Ruptur sind im Original nachzusehen.

b) Doppelseitige congenitale Ptosis und Unbeweglichkeit der Bulbi. Beide Abnormitäten bestehen bei dem 15jährigen, sonst gesunden, gut entwickelten Knaben seit Geburt. Ophthalmoskopisch normal. S = $^6/_9$ bds. Die Ptosis wurde nach Birnbacher gut beseitigt. Keine Diplopie. Bei dem Fehlen sonstiger cerebraler Symptome entscheidet sich Verf. dafür, die Ursache in angeborener Muskelanomalie zu suchen, zumal bei der Operation die Lidheber kaum zu sehen waren. Möglicher Weise sind jedoch Kernläsionen analog dem „infantilen Kernschwund" (Möbius) mit vorhanden.

c) Tumor nervi optici. Das rechte Auge des 12jähr. Mädchens war colossal vorgetrieben, seit 3 Jahren allmählich entstanden, ohne Schmerz oder Entzündung. S = 0. Ophthalmoscop. Sehnervenschwund nach Entzündung. Die diagnosticirte Sehnervengeschwulst wurde entfernt, wobei sich das Auge nicht erhalten liess, und erwies sich als 8 mm hinter dem Auge beginnendes, 19—15 mm dickes, bis zum Foramen opticum und wahrscheinlich durch dasselbe hindurch sich erstreckendes Sarcom mit theilweise myxomatöser Degeneration, welches ganz in der erweiterten Sehnervenscheide eingeschlossen lag und wahrscheinlich vom unteren Theile der vorderen Sehnervenpartie aus sich entwickelt hatte.

Neuburger.

II. Archiv für Augenheilkunde. Bd. XXIX. Heft 3 u. 4.

1) Die Erfolge der Schieloperation, von Prof. C. Schweigger in Berlin.

Schw. beschreibt die unmittelbaren und die dauernden Erfolge, die er bei den verschiedenen Formen des Schielens mit den verschiedenen Methoden der Schieloperation erzielt hat. Als Quintessenz seiner Erfahrungen ergiebt sich, dass der dauernde Erfolg einer Schieloperation sich nie sicher vorausbestimmen lässt, und dass speciell bei der Tenotomie der unmittelbare und der dauernde Erfolg sehr oft recht bedeutend von einander verschieden sind, wahrscheinlich weil die Kraft des Antagonisten, den man ja auch gelegentlich der Vorlagerung oft nur sehr schwach entwickelt findet, in vielen Fällen trotz der Schwächung des zurückgelagerten Muskels zur richtigen Einstellung nicht genügt. Schw. neigt sich deshalb, nachdem er in scharfer Kritik die Unzulänglichkeit der bekannten, modernen Schieltheorien beleuchtet hat, der Ansicht zu, dass für das Schielen eine einheitliche Ursache wahrscheinlich nicht vorhanden ist, dass jedoch in vielen Fällen der Einfluss elastischer Kräfte innerhalb oder auch ausserhalb der Muskeln kaum geleugnet werden kann.

Digitized by Google

2) **Ueber markhaltige Nervenfasern in der menschlichen Netzhaut,** von Prof. Wilhelm Manz in Freiburg.

3) **Drei Fälle von angeborenem Linsencolobom,** von Dr. Theodor Christen.

4) **Klinische und experimentelle Untersuchungen über subconjunctivale Injectionen und ihre therapeutische Bedeutung,** von Dr. Carl Mellinger, Privatdocent an der Universität Basel.

In der Baseler Klinik wurden in letzter Zeit in einer Reihe geeigneter Fälle subconjunctivale Injectionen gemacht von Sublimat 1 : 2000. Ganz besonders günstige Resultate wurden bei Hypopyonkeratitis erzielt. Ausser der bedeutenden Schmerzhaftigkeit, welche sich bei Wiederholungen mitunter bis zur Unerträglichkeit steigerte, veranlassten jedoch andere unangenehme Folgeerscheinungen, die in der Bildung circumscripter, nekrotisirender Herde und adhäsiver Entzündung des subconjunctivalen Gewebes und in flächenhafter Verwachsung der Bindehaut mit der Unterlage bestanden, nach einem passenden Ersatz für die Sublimatlösung 1 : 2000 zu suchen. Dass wirklich die Sublimatinjectionen der Grund der genannten Erscheinungen war, bewiesen experimentelle Versuche an Kaninchen. Es wurden nun Injectionen einer Sublimatlösung 1 : 4000 gemacht, die dieselben therapeutischen Resultate hatten, ohne die beschriebenen üblen Folgen. Da bei so grosser Verdünnung kaum noch von einer Sublimatwirkung die Rede sein kann, so wurden auch Versuche mit einfacher Kochsalzlösung (0,75 % und 2 %) gemacht und zwar ebenfalls mit demselben therapeutischen Resultat (das sich noch grösser zeigte bei Benutzung der concentrirteren Lösung), ohne irgend welche störenden Folgeerscheinungen. Es scheint demnach, dass der Einfluss von subconjunctivalen Injectionen in der Hauptsache eine Folge der anregenden Wirkung derselben auf die Lymphcirculation des Auges darstellt.

5) **Ueber subconjunctivale Injectionen,** von Dr. G Gutmann, Berlin.

Verf. unterzieht die bisher erschienenen Veröffentlichungen über den besagten Gegenstand einer sehr scharfen Kritik, indem er behauptet, dass die meisten der mitgetheilten Krankengeschichten nicht einwandsfrei seien. Bald seien die Angaben zu ungenau, bald lägen offenbare Beobachtungsfehler vor, bald wieder gewinne man den Eindruck, dass die Krankheit auch ohne die Einspritzungen denselben Verlauf genommen hätte und bald sei der Erfolg der Injectionen uncontrollirbar, da gleichzeitig eine andere energische Behandlung, die auch allein zum Ziele führt, angewendet wurde. Verf. entschloss sich deshalb in 12 Fällen, die Injectionen selbst anzuwenden, kann aber nur wenig Günstiges berichten. Abgesehen davon, dass die Methode sehr unangenehm für den Pat. ist, war sie fast immer ohne Erfolg und erzeugte ihm meist sehr starke Reizung, ja mitunter direct Iritis.

6) **Beitrag zur Casuistik und Anatomie der Pseudogliome der Retina,** von Dr. Cramer, Augenarzt in Cottbus, und Dr. Schultze, Augenarzt in Frankfurt a./O.

7) **Ueber das Verhalten von M. rectus externus und rectus internus bei wachsender Divergenz der Orbita,** von Dr. Leopold Weiss, Augenarzt und Docent der Augenheilkunde der Universität Heidelberg.

Digitized by Google

W. beschreibt ein Ophthalmotrop, mit Hülfe dessen man sich die Lage der seitlichen Augenmuskeln und ihr Verhältniss zum Bulbus, d. h. die Grösse ihrer Abrollungsstrecke schematisch darstellen kann, bei verschiedener Tiefe und Divergenz der Orbita, verschiedenen Abstand der Foram. optica und der Augendrehpunkte von der Mittellinie und verschiedener Bulbuslänge. An einer Reihe von Tabellen weist er nach, wie gross die Abrollungsstrecke des M. internus und des M. externus und die Summe der beiden Abrollungsstrecken ausfällt, wenn eine der oben genannten Grössen sich ändert bei Constantbleiben der anderen. Verf. verspricht in einer späteren Publication die praktischen Schlüsse aus diesen Ergebnissen zu ziehen.

8) **Die Spinnenzellen (Neurogliazellen) im Sehnerv und in der Retina,** von Dr. Richard Greef, Privatdocent für Augenheilk. an der Univ. zu Berlin.

9) **Ueber sympathische Entzündung in Folge von Sarcom der Chorioidea,** von Sanitätsrath Dr. Nieden in Bochum.

Verf. beschreibt einen absolut reinen Fall von sympathischer Entzündung in Folge von Sarcom der Chorioidea, der durch Enucleation des inducirenden Auges völlig geheilt wurde. Auch in diesem Falle hatte die Anwesenheit des Sarcoms zur Erzeugung der sympathischen Entzündung nicht genügt, dieselbe wurde vielmehr, nachdem das Sarcom schon 1 Jahr bestanden hatte, erst erregt, als sich Iridocyclitis hinzugesellt hatte und durch Recidivbildung zu stärkerer Entwickelung gelangt war. In dem enucleirten Bulbus fanden sich mit Sicherheit Mikroorganismen, wenn sie auch nur sehr spärlich vorgefunden wurden. Dass die Iridocyclitis in dem sarcomatösen Auge durch die Geschwulstbildung bedingt ist, beweist uns die wiederholte Beobachtung dieser Complication in dergleichen Fällen.

10) **Experimentelle und anatomische Untersuchungen über die Heilungsvorgänge bei der Neurectomia optica des Kaninchens,** von Dr. C. Velhagen, I. Assistent der Universitäts-Augenklinik zu Göttingen.

Da die Entstehung sympathischer Ophthalmie trotz rechtzeitig vorgenommener Neurectomie mit der Auffassung der sympathischen Erkrankung als einer migratorischen nicht in Einklang zu bringen war, hatte Deutschmann seiner Zeit anatomische Untersuchungen an 6 neurectomirten Kaninchen vorgenommen und gefunden, dass Aufschwemmungen von Tusche, die man kurz vor oder kurz nach dem Tode des Thieres in den Arachnoidealraum des Gehirns einspritzt, selbst wenn seit der Neurectomie schon Monate verstrichen waren, durch einen Narbenstrang zwischen dem centralen und peripheren Ende des Sehnerven, der aus zartem, kernreichem und gefässführendem Gewebe bestand, bis zur Papille gelangten, dass also die Sehnervenwunden nicht durch Narbengewebe fest verschlossen waren, sondern dass der Zwischenscheidenraum central und peripher offen geblieben war. — Verf. hat nun diese Versuche Deutschmann's wiederholt, aber mit dem entgegengesetzten Erfolge. Wenn die Kaninchen nach der Neurectomie noch 5 Wochen oder länger lebten, so war von dem Farbstoff, den V. unter grossem Druck in den Arachnoidealraum gespritzt hatte, nichts aus dem centralen Nervenstumpf in die Orbita gedrungen, da dieser Stumpf immer fest durch Narbengewebe verschlossen war. Die Entfernung der beiden Sehnervenenden entsprach der Grösse des resecirten Stückes, wurde sogar mitunter noch grösser gefunden, so dass von einer Tendenz der Narbe zwischen den beiden Stümpfen, diese einander zu nähern, nichts bemerkt werden konnte. Auch fand sich zwischen den Nervenenden kein einheitlicher, das re-

Digitized by Google

socirte Nervenstück gewissermassen ersetzender Narbenstrang, sondern die Narbe verzweigte sich vielfach, entsprechend den Verletzungen des Orbitalgewebes bei der Operation. Die Beziehungen dieser Befunde zur Migrationstheorie bedürfen nach des Verf.'s Ansicht eigentlich keines Commentars. Wenn beim Menschen die Narbenbildung in ähnlicher Weise vor sich geht, wie beim Kaninchen, so können, wenn nach der Neurectomie eine nur einigermassen für die Vernarbung genügende Zeit verstrichen ist, Mikroorganismen aus dem Bulbusinnern nicht mehr in die centrale Sehnervenscheide gelangen.

11) **Ueber latente Augenmuskelstörungen bei Tabes dorsalis**, von Stabsarzt Dr. Guillery in Köln.

Es ist bekannt, dass zu den ersten monirenden Symptomen bei Tabes das Auftreten vorübergehender, ohne ersichtliche Ursache entstehender Diplopie gehört. G. fasst nun diese Augenmuskellähmungen nur als vorübergehende Verschlimmerungen von schon vorher und auch nachher vorhandenen latenten Augenmuskelstörungen auf, da er Gelegenheit hatte, in drei Fällen von beginnender Tabes, bei welchen nie über Doppeltsehen geklagt wurde, mit Hülfe des Maddox'schen Glasstabes latente Lähmungen zu beobachten. Solche latente, keine subjectiven Erscheinungen verursachenden Störungen, sind nach G.'s Ansicht wohl öfters vorhanden, entgehen jedoch, da sie nicht einfach durch Vorhalten eines rothen Glases vor das eine Auge zu erkennen sind, meist der Diagnose. Dass es sich in den beobachteten Fällen nicht einfach um ein gewöhnliches latentes Schielen handelt, bewies der Umstand, dass die Doppelbilder nur bei Seitwärtswendung des Blickes auftraten und in ihrer Distanz von einander bei verschiedener Blickrichtung verschieden waren.

12) **Einiges über die Toleranz von Fremdkörpern im Augengrunde**, von H. Knapp in New-York.

Es folgen **Sitzungsberichte** und **Referate**. Ancke.

Vermischtes.

1) Unsere gelbe Salbe, von Dr. Fischer, Dortmund.

Herr College S. Holt, Drammen, Norwegen, veröffentlicht im Archiv f. A. XXX. S. 206 cet. eine Abhandlung über Zersetzung der gelben Salbe, in welchem er einen kleinen, von mir geschriebenen Artikel aus dem Märzheft des Jahrganges 1894 des Centralbl. f. A. erwähnt, so dass ich veranlasst werde, auf diesen Gegenstand noch einmal zurückzukommen.

College Holt sucht den Grund der Verfärbung der gelben Salbe allein in der Einwirkung des Lichtes, welches durch die Wände und den Holzdeckel der Porzellankruken durchscheine und das gelbe Quecksilberoxyd zersetze, gleichviel welche Salbengrundlage man verwende.

Die Einwirkung des Lichtes ist jedoch eine so langsame, dass man sich vor deren Folgen in der Praxis einfach in der Weise schützen kann, dass man den Patienten sagt: Lassen Sie die Salbe spätestens nach 4 Wochen erneuern!

Das Ung. leniens unseres deutschen Arzneischatzes zerstört aber gelegentlich das gelbe Quecksilberoxyd binnen 3 Tagen. Die verordnete $2\frac{1}{2}$%ige Salbe ist nach dieser Zeit oft vollständig weiss mit vereinzelten gelben Stippchen. Das darf nicht vorkommen und zu ändern ist es einfach durch Verordnung der Vaseline, speciell der schönen weichen gelben Vaseline der Chesebrough Man'f'g. Co.

Digitized by Google

in New-York. Bekanntlich bringt aber die Vaseline den von allen Dermatologen beklagten Uebelstand mit sich, das sie das Medicament mehr wie andere Salbengrundlagen sozusagen festhält, dass aus ihr heraus die Wirkung des Arzneimittels keine so energische ist, wie aus anderen wasserhaltigen Constituentien. Die Vaseline schmiegt sich, wie auch College Holt ganz richtig hervorhebt, dem Bulbus nicht so an und vermischt sich nicht so leicht mit der Conjunctivalflüssigkeit, wie das wasserhaltige Ung. leniens.

Dies war für mich der Grund, zu einem modificirten Ung. leniens zurückzukehren. Zunächst versuchte ich, den Wallrath, welcher sich bekanntlich in dem Oele der Schädelknochen der Wale, namentlich des Physeter macrocephalus findet, zu eliminiren und durch Myranin (Däglingwalöl) zu ersetzen, welches als einwandfreie Salbengrundlage empfohlen wurde. Indessen ging der Zersetzungsprocess in diesem Medium noch viel schneller vor sich, als in Ung. len.

Als ich indessen statt des Wallraths das weisse Wachs eliminirte und auf Anrathen des hiesigen Apothekers Herrn Heimannsfeld durch gelbes Wachs ersetzte, da schwanden sofort die Klagen über rasches Verderben der Salbe, so dass hierin der Kernpunkt der Sache zu liegen scheint, wahrscheinlich deshalb, weil meistens Wachs durch Chlor gebleicht ist und selbst nach genauestem Auswaschen noch ein kleiner Rest Chlor gebunden bleibt.

Nachdem ich einige Zeit dieses Ung. len. cum cera flava paratum verwendet und mich von den eclatanten Vorzügen desselben überzeugt hatte, hatte ich das Vergnügen, von dem Collegen Herrn Sanitätsrath Dr. Nieden in Bochum zu erfahren, dass er die Salbe in der gleichen Weise bereiten lasse und das „Unguentum anglicum flavum“ für eine in jeder Beziehung vortreffliche Salbengrundlage halte. Obwohl ja immer noch leichte Differenzen in der Güte der Salbe vorkommen, je nachdem sie in dieser oder jener Apotheke angefertigt ist und obwohl man namentlich bei empfindlicher Haut der Lider sehr wohl gelegentlich noch gezwungen ist, seinen Patienten zu sagen: „Lassen Sie versuchsweise die Salbe in einer anderen Apotheke anfertigen“, so bin ich doch seit einem Jahre mit der gelben Salbe zufriedener als jemals zuvor.

2) Eine alte Taxe der Star-Operation enthält die Lex Visigothorum Reccessvindiana, ed. K. Zauner. Hannoverae et Lipsiae, 1894, p. 292. (Reckessvind regierte 649—72 n. Chr.)

L. Vis. Reccessv. XI. 1, 5 (liber XI, titulus 1, aera 5).

Antiqua (d. h. bereits von Leovigild [572—586 n. Chr.] redigirt, vielleicht noch älter.)

Si de oculis medicus ipocemata tollat.

Si quis medicus hipocisim de oculis abstulerit et ad pristinam sanitatem infirmum revocaverit, V solidos pro suo beneficio consequatur.

Hierzu notirt Zauner in den Anmerkungen 1 und 2:

ipocemata = hypochymata, hypochyma autem idem est atque hypochysis. Hypocisis vel hypochysis est morbus oculorum, qui vulgo dicitur 'Staar'.

Der Gold-Solidus wog in der fraglichen Zeit ungefähr 3,90 g Goldes. Nach Schröder, Deutsche Rechtsgeschichte, 2. Aufl. (Leipzig 1894) S. 184, Note 2, entsprach er „an Mittelwerth beinahe unserer Krone (= 10 Mark)“.

Die damalige Kaufkraft des Solidus ist nicht genau anzugeben. Bei den Burgunden galt ein Pferd 12 solidi und mehr. Demnach erreichte die Taxe für gelungene Star-Heilung fast den halben Werth eines Pferdes.

Um Einsendung von Separatabdrücken wird gebeten.

Verlag von Veit & Comp. in Leipzig. — Druck von Metzger & Wittig in Leipzig.

Digitized by Google

Centralblatt
für praktische
AUGENHEILKUNDE.

Herausgegeben von

Prof. Dr. J. Hirschberg in Berlin.

Unter ständiger Mitwirkung der Herren Dr. Ancke in München, Dr. Berger in Paris, Prof. Dr. Birnbacher in Graz, Dr. Brailey in London, Prof. Dr. H. Cohn in Breslau, Doc. Dr. Cl. du Bois-Reymond in Berlin, Dr. Dahrenstaedt in Herford, Doc. Dr. E. Emmert in Bern, Dr. Ginsberg in Berlin, Prof. Dr. Goldzieher in Budapest, Dr. Gordon Norrie in Kopenhagen, Prof. Dr. Horstmann in Berlin, Dr. Issigonis in Smyrna, Prof. H. Knapp in New York, Prof. Dr. Krückow in Moskau, Dr. Kuthe in Berlin, Dr. Landau in Coblenz, Prof. Dr. Magnus in Breslau, Surg. Capt. F. P. Maynard in Calcutta, Dr. Michaelsen in Görlitz, Dr. van Millingen in Constantinopel, Dr. Moll in Berlin, Prof. Dr. J. Munk in Berlin, Dr. Neuburger in Nürnberg, Dr. Peltesohn in Hamburg, Doc. Dr. Peschel in Turin, Dr. Purtscher in Klagenfurt, Dr. M. Reich in Charkow, Dr. Scheer in Oldenburg, Prof. Dr. Schenkl in Prag, Doc. Dr. Schwarz in Leipzig, Dr. Stiel in Köln.

Monatlich ein Heft. Preis des Jahrganges 12 Mark. Zu beziehen durch alle Buchhandlungen des In- und Auslandes und die Postanstalten des Deutschen Reiches.

Juli. Neunzehnter Jahrgang. 1895.

Inhalt: **Originalmittheilungen.** I. Ueber die antiseptische Wirkung der Thränen. Von Dr. med. **Gustav Ahlström**, Gothenburg (Schweden). — II. Zur Operation der Trichiasis. Von Dr. **Thier**, Augenarzt in Aachen.

Neue Bücher.

Gesellschaftsberichte. 1) Berliner medicinische Gesellschaft. — 2) Verein St. Petersburger Aerzte.

Referate, Uebersetzungen, Auszüge. 1) Experimentelles zur Lehre von den Infectionskrankheiten des Auges, von Max Perles. — 2) The prevention and treatment of ophthalmia neonatorum, and the necessity for more efficient legislation to prevent blindness from this cause, by Charles H. May, M. D. New York. — 3) Ueber ein neues Heilverfahren bei Netzhautablösung, von Prof. Dr. R. Deutschmann. (Schluss.)

Journal-Uebersicht. I. v. Graefe's Archiv für Ophthalmologie. XL. 4. — II. Archiv für Augenheilkunde. XXX. 1. — III. Recueil d'ophtalmologie.

Vermischtes. Nr. 1—2.

Bibliographie. Nr. 1—3.

I. Ueber die antiseptische Wirkung der Thränen.

Von Dr. med. **Gustav Ahlström**, Gothenburg (Schweden).

Am 9. Juli 1894 wurde der 18jährige Carl Gustav J. im hiesigen Augenkrankenhause aufgenommen. Vor 6 Jahren traf ihn ein Hagelschuss an der rechten Seite des Gesichtes, wovon eine ausgebreitete strahlige Narbe auf der Wange entstanden und in Folge dessen der rechte Mund-

Digitized by Google

winkel bedeutend in die Höhe gezogen war und das rechte untere Augenlid ektropionirt. Er hatte später nie den geringsten Schmerz in seinen Augen empfunden, als plötzlich vor 3 Wochen, ohne einen Grund hierfür angeben zu können, das obere Augenlid aufschwoll, roth wurde und bei jeder Berührung schmerzte; diese Symptome hatten mehr und mehr zugenommen und in den letzten Tagen waren heftige Schmerzen hinzugetreten, die mit Fieber und schlechtem Befinden im Allgemeinen vereinigt waren. Als ich ihn das erste Mal sah, war das obere Augenlid lebhaft geröthet, was hauptsächlich in der Nähe des äusseren Augenwinkels und des temporalen Theiles der Augenbrauen der Fall war, welche Partie auch ödematös angeschwollen war. Bei der Palpation, die für den Patienten sehr schmerzhaft war, fühlte man eine diffuse Resistenz an der äusseren Hälfte des Augenlides; Margo orbitalis war normal und that beim Berühren nicht besonders weh; das Augenlid konnte sich nicht von selbst heben, sondern bedeckte gänzlich den Bulbus; es zu evertiren war unmöglich, denn nur mit Mühe konnte man die Augenlider ein wenig von einander trennen; man sah dann, dass der Bulbus etwas nach vorn, nach unten und nach innen verschoben war; hochgradige Chemosis vorhanden; Cornea normal; die Sehkraft gut.

Wo der genannte inflammatorische Process seinen eigentlichen Ursprung haben konnte, darin war ich zu Anfang etwas zweifelhaft; alles sprach jedoch dafür, dass hier einer von den seltenen Fällen der acuten Dakryadenitis vorläge; die weitere Entwickelung der Krankheit bekräftigte auch vollständig diese Vermuthung.

Ich verordnete warme Breiumschläge und am folgenden Tage zeigte sich bei der Palpation eine geringe Fluctuation; ich machte daher eine Incision unmittelbar unter der Augenbraue, am äusseren Theil derselben und paralell mit diesem; viel Pus kam heraus; der Schnitt wurde so viel erweitert, dass der kleine Finger hineingeführt werden konnte, und constatirte man dann, dass Glandula lacrymalis bedeutend vergrössert war; die hintere Kante war nicht erreichbar; mit der Sonde fand man nirgends einen entblössten Knochen vor; der Bulbus leicht verschiebbar. Drainröhren wurden nun hineingelegt und nach 14 Tagen, als die Ausschreibung des Patienten geschah, waren alle inflammatorischen Symptome verschwunden; die Suppuration hatte aufgehört und nur eine mit Blut vermischte seröse Flüssigkeit floss aus der Wunde. Allmählich heilte diese grössten Theils, doch sieperte noch immer eine dünne, klare Flüssigkeit aus dem einen Winkel der Wunde heraus.

Dass sich eine Fistula glandulae lacrymalis gebildet, war ausserhalb allen Zweifels, und zwei Monate nach Ausschreibung des Patienten, führte ich den, von Bowman, für solche Fälle vorgeschlagenen operativen Eingriffs aus, indem ein doppelt armirter Faden, den ich durch die Oeffnung

Digitized by Google

der Fistels führte, an der conjunctivalen Seite zusammengeknotet wurde, wonach sich die Fistel schloss und das Thränen aufhörte.

Ehe ich dieses Verfahren ausführte, stellte ich einige Versuche über die baktericiden Eigenschaften der Thränenflüssigkeit an, über welche ich hiermit Auskunft ertheilen will.

Um die Thränen aufzusammeln, gebrauchte ich eine Glasretorte, ca. 5 ccm messend, und auf deren Spitze eine kleine, gut passende Metallröhre applicirbar war, welche vorsichtig in den feinen Fistelgang hineingeführt wurde; die andere Oeffnung der Retorte war mit einem kleinen Wattentampon leicht verschlossen. Durchschnittlich vergingen 3 Stunden um $^1/_2$ ccm Thränen zu bekommen, führte man aber den Hals der Retorte so weit in den Fistelgang hinein, dass er Schmerzen verursachte, dann sonderten sich die Thränen in grösserer Menge ab. Die Retorte nebst Ansatzröhre wurden jedes Mal durch strömenden Wasserdampf sterilisirt. Die auf diese Weise erhaltenen Thränen, bildeten eine etwas trübe, sehr alkalisch reagirende Flüssigkeit, welche mittelst Silbernitrat einen deutlichen Niederschlag zeigte.

Mit meinen Versuchen wollte ich die Wirkung der Thränen auf Staphylococcus pyogenes aureus prüfen, und ging dabei zu Wege, wie folgt: nachdem ich $^1/_2$—1 ccm Thränenflüssigkeit erhalten, wurde diese in eine kleine sterilisirte Probenröhre gegossen, und begann ich entweder meine Untersuchung sogleich oder höchstens nach Verlauf weniger Stunden; die Flüssigkeit wurde an einem kalten Orte aufbewahrt. Erst untersuchte ich die Thränenflüssigkeit, um zu sehen ob sich hier schon Bakterien vorfanden; mittelst einer Platinaschlinge holte ich eine kleine Probe heraus, vermischte diese mit ungefähr 1 ccm Fleischextract-Peptongelatine, und goss dies zu einer Platte. Nur bei einem einzigen von diesen Versuchen zeigten sich auf diesen Controlplatten einige Bakteriencolonien und dann nur isolirt, weshalb ich im Folgenden nicht bei jedem besonderen Versuch die Controlprobe zu nennen brauche; die untersuchten Thränen konnten also als sterile angesehen werden, und die im genannten Falle vorgefundenen Bakterien muss man wahrscheinlich einer zufälligen Verunreinigung, welche beim Herausschöpfen der Thränen entstand, zuschreiben.

Nachher inficirte ich die Thränenflüssigkeit mit einer jungen Reincultur der oben genannten Bakterie, deren Pathogenität durch die Einimpfung in die Hornhaut eines Kaninchens constatirt wurde. Nachdem die Flüssigkeit gehörig umgeschüttelt, nahm ich mit der Platinaschlinge — ich bediente mich bei allen Versuchen derselben Schlinge — eine kleine Probe heraus, welche ich in eine Gelatineröhre einimpfte; nach gründlicher Umschüttelung wurde die Gelatine zu einer Platte gegossen. Die inficirte Thränenflüssigkeit wurde in einer Temperatur von 33° gehalten,

Digitized by Google

und holte ich zu wiederholten Malen, in verschiedenen Intervallen, mit meiner Schlinge Proben daraus hervor, welche mit Gelatine vermischt, zu Platten gegossen wurden. Auf diese Weise erhielt ich eine Anzahl Platten mit Culturen von Staphyloccus pyogenes, deren Mikroorganismusse je kürzere oder längere Zeit mit den Thränen in Berührung gewesen waren, und konnte die Anzahl der auf den verschiedenen Platten befindlichen Colonien einen Beweis liefern für die Wirkung, welche die Thränenflüssigkeit auf die genannten Bakterien ausgeübt. Das Zählen dieser Colonien geschah mit dem Mikroskop; mit Hilfe eines Objectivmikrometers bestimmte ich das Gesichtsfeld 2,5 qmm, so dass also auf 1 qcm eine 40-doppelte Anzahl Colonien kamen; die Grösse der Platten war ungefähr 9 qcm; bei jeder Untersuchung wurden 50 Gesichtsfelder gezählt, und nach der Anzahl der in diesen Gesichtsfeldern gefundenen Colonien, konnte man ja leicht die Bakterienanzahl der ganzen Platte berechnen.

Versuch I.

Sogleich nach der Infection . .	4320	Colonien,
nach 6 Stunden	3960	„ ,
„ 12 „	3600	„ ,
„ 24 „	3600	„ .

Versuch II.

Sogleich nach der Infection . .	6480	Colonien,
nach 4 Stunden	6840	„ ,
„ 8 „	7920	„ ,
„ 24 „	7920	„ .

Versuch III.

Sogleich nach der Infection . .	1800	Colonien,
nach 6 Stunden	1080	„ ,
„ 18 „	720	„ ,
„ 36 „	180	„ .

Versuch IV.

Sogleich nach der Infection . .	7200	Colonien,
nach 2 Stunden	7200	„ ,
„ 5 „	7920	„ ,
„ 18 „	8640	„ .

Versuch V.

Sogleich nach der Infection . .	3240	Colonien,
nach 6 Stunden	3960	„ ,
„ 20 „	5920	„ .

Digitized by Google

Versuch VI.

Sogleich nach der Infection . .	2520	Colonien,
nach 3 Stunden	2520	„ ,
„ 8 „	2880	„ ,
„ 24 „	4320	„ .

Versuch VII.

Sogleich nach der Infection . .	1440	Colonien,
nach 3 Stunden	1440	„ ,
„ 10 „	1080	„ ,
„ 24 „	720	„ .

Versuch VIII.

Sogleich nach der Infection . .	4540	Colonien,
nach 4 Stunden	5400	„ ,
„ 9 „	6480	„ ,
„ 22 „	7560	„ .

Versuch IX.

Sogleich nach der Infection . .	7200	Colonien,
nach 2 Stunden	6840	„ ,
„ 4 „	6480	„ ,
„ 18 „	5760	„ .

Versuch X.

Sogleich nach der Infection . .	1440	Colonien,
nach 6 Stunden	2160	„ ,
„ 9 „	3240	„ ,
„ 22 „	4680	„ .

Nach diesen Untersuchungen zu urtheilen, kann man den Thränen keine bakterientödtende Eigenschaft zuschreiben; denn wenn auch bei ein paar Versuchen eine Verminderung der Anzahl der Colonien vorkam, so ist diese doch sehr gering, und ist weit davon entfernt, ein plötzliches Stocken des Vegetationsprocesses constatiren zu können, im Gegentheil hat die Anzahl der Colonien in den meisten Fällen stets zugenommen. Andererseits können doch die Thränen nicht gerade als ein besonders passender Nährboden für Staphylokokken angesehen werden, indem sich ihr Zuwachs in ganz bescheidenen Grenzen gehalten hat.

Andere Untersuchungen haben freilich zu ganz anderen Resultaten geführt. So hat Bernheim[1] bei seinen Untersuchungen eine ganz entschiedene bakterienfeindliche Eigenschaft bei den Thränen constatiren können; seine Verfahrungsweise war jedoch insofern von der meinen verschieden, inficir

[1] Beiträge zur Augenheilkunde. VIII.

da er sich die erforderliche Thränenquantität dadurch verschaffte, dass er die Thränen theils von Personen auffing, die an Keratitis und Conjunctivitis eczematosa mit starker Epiphora litten, theils von gesunden Augen, wo der Thränenfluss durch Ammoniakdämpfe hervorgebracht war. Des Vergleiches halber führte auch ich einige Untersuchungen aus mit Thränen, von dem Conjunctivalsacke von Kindern mit phlyctenulösen Processen; zum Herausholen der Thränen gebrauchte ich eine Spritze mit Gummiballon, eine solche, die bei Injectionen mit Koch's Lymphe angewandt wird. Im Uebrigen war meine Verfahrungsweise dieselbe, wie bei meinen vorher genannten Untersuchungen. Auch die auf diese Weise erhaltene Thränenflüssigkeit war frei von Bakterien, verhielt sich also in dieser Hinsicht wie bei Bernheim's Untersuchungen. Dahingegen stimmten meine Untersuchungsresultate im Uebrigen nicht mit den seinigen überein, wie aus dem Folgenden hervorgeht:

Versuch I.

Sogleich nach der Infection . .	6480	Colonien,
nach 4 Stunden	2880	„ ,
„ 22 „	1440	„ .

Versuch II.

Sogleich nach der Infection . .	8640	Colonien,
nach 6 Stunden	5040	„ ,
„ 12 „	2160	„ ,
„ 36 „	720	„ .

Versuch III.

Sogleich nach der Infection . .	4680	Colonien,
nach 4 Stunden	3240	„ ,
„ 8 „	1800	„ ,
„ 24 „	180	„ .

Versuch IV.

Sogleich nach der Infection . .	1080	Colonien,
nach 5 Stunden	360	„ ,
„ 14 „	0	„ .

Versuch V.

Sogleich nach der Infection . .	5220	Colonien,
nach 6 Stunden	1800	„ ,
„ 17 „	720	„ ,
„ 36 „	0	„ .

Versuch VI.

Sogleich nach der Infection . .	3600	Colonien,
nach 4 Stunden	2880	„ ,
„ 12 „	1440	„ ,
„ 20 Stunden	40	„ .

Digitized by Google

Bei diesen Versuchen sieht man ja eine Abnahme der Bakterienzahl unter dem Einflusse der Thränen, also sprechen diese letztgenannten Versuche im Gegensatz zu den vorhergegangenen für eine gewisse bakterienhemmende Eigenschaft der Thränen. Doch gelang es mir nicht, eine so eclatant antiseptische Wirkung constatiren zu können, wie dies bei BERNHEIM's[1] und BACH's[2] Untersuchungen der Fall war.

Die Ursache der von einander abweichenden Resultate, zu denen ich bei meinen beiden Untersuchungsserien kam, muss sicher in der ungleichen Beschaffenheit der Thränenflüssigkeit zu suchen sein beim Fistelfall und bei den Fällen, als die Thränen aus der krankhaft veränderten Conjunctiva geholt wurden.

Im Vergleich zu einander boten diese Flüssigkeiten, was das Aussehen betraf, keinen erwähnbaren Unterschied, doch waren die Thränen, welche aus dem Conjunctivalsacke stammten, etwas flockiger. Leider konnte hier mit den verschiedenen Thränenquantitäten keine genauere chemische Analyse vorgenommen werden, doch konnte leicht ein bestimmter Unterschied zwischen ihnen constatirt werden, nämlich hinsichtlich der Reaction; die von der Conjunctiva geholte Thränenmenge reagirte nämlich nur ganz schwach alcalisch, während die von dem Fistel erhaltenen Thränen eine durchaus stärkere alkalische Reaction zeigten. Man kann daher bestimmt bei den respectiven Fällen die verschiedenen Eigenschaften der Thränen gerade dem ungleichen Grad der Alkalicität zuschreiben, so dass also die Thränen, je stärkere alkalische Reaction sie zeigen, desto weniger Einwirkung auf die Staphylokokken haben können.

Es ist auch möglich, dass die ungleichen Resultate, wozu verschiedene Forscher (BERNHEIM und BACH) hinsichtlich der Wirkung, welche die Kochsalzlösung auf die Bakterien ausübt, gekommen sind, der ungleichen Reaction dieser Lösung zuzuschreiben ist, die bisweilen von schwacher saurer Reaction, bisweilen neutral ist; im ersten Falle sterben die Bakterien sehr bald, im letzteren entwickeln sie sich weiter.

Je reichlicher sich die Thränen absondern, desto schwächer ist die alkalische Reaction und desto hemmender wirken sie auf die Staphylokokken ein; unter normalen Verhältnissen, mit gesunder Bindehaut, wenn die Thränenabsonderung nur sehr sparsam vor sich geht, würden die Thränen in keinem nennenswerthen Grade antiseptische Eigenschaften auf den Mikroorganismen, welche sich im Conjunctivalsacke befinden, entwickeln können; dahingegen kann eine solche zu Stande kommen, wenn die Thränen, wie bei inflammotorischen Zuständen in den Augen, oder bei chemischen Irritamenten, sich in abnormer Menge absondern und dabei eine veränderte chemische Zusammensetzung zeigen.

---

[1] l. c.

[2] GRAEFE's Archiv. 40. 3.

Digitized by Google

Aber kann man wirklich in Folge des Factums, dass Mikroorganismen in dieser Flüssigkeit ihren Untergang finden, derselben baktericide Eigenschaften zuschreiben? Den einzigen Schlusssatz, den man meiner Meinung gemäss daraus ziehen kann, auch in solchen Fällen, wo das gänzliche Absterben der Bakterien stattgefunden, ist der, dass die Thränen kein passender Nährboden sind für die weitere Entwickelung der Bakterien.

Dass die in dem Conjunctivalsacke befindlichen Bakterien auf längere oder kürzere Zeit verschwinden, kann ja nicht bestritten werden, dieser Umstand aber könnte vielmehr seine Erklärung in den mechanischen Momenten finden, die durch das Blinken oder den continuirlichen Thränenstrom durch die Nasencanäle entstehen, als gerade durch die antiseptische Wirkung der Thränen.

II. Zur Operation der Trichiasis.

Von Dr. **Thier,** Augenarzt in Aachen.

Die Consequenzen des Trachoms, wie sie im letzten Stadium — dem der narbigen Retraction — auftreten, speciell die Trichiasis mit ihrer deletären Einwirkung auf die Hornhaut, bilden einmal für den Arzt ein oft unübersteigbares Hinderniss, andererseits stellen sie nicht selten die Existenz des Patienten geradezu in Frage. Zur mehr oder weniger vollständigen Beseitigung der Trichiasis werden alljährlich neue Vorschläge gemacht. Aber gerade die grosse Anzahl der bis in die neueste Zeit in Vorschlag gebrachten Operationsmethoden ist der beste Beweis dafür, dass eine völlig befriedigende Lösung dieser Frage bis zur Stunde nicht vorliegt. Ich übergehe die in den Lehrbüchern beschriebenen bekannten Methoden, wie sie von Stellwag, Arlt-Jaesche, Snellen, Hotz, Warlomont, de Wecker, Jacobson, Spencer Watson und vielen Andern zur Zeit angegeben worden sind.

Aus jüngster Zeit finde ich in den Transactions des 8. internationalen ophthalmologischen Congresses unter den Papers presented but not read eine Arbeit von Dr. Germaix in Algier, betitelt: Procédé opératoire pour le distichiasis. Germaix spaltet den Lidrand in ein vorderes und hinteres Blatt, bis der Tarsus zu einer Höhe von 6—7 mm blosgelegt ist, cauterisirt die unteren Haarzwiebeln und excidirt dann in der Mitte des Lides eine Hautfalte. Die auf diese Weise gebildete Bandelette, d. h. den zwischen Lidrandwunde und Lidwunde gelegenen, die Cilien tragenden Hautstreifen, der vom Tarsus losgelöst ist, umgreift er mit 4 Fadenschlingen, welche aussen geknotet die Hautbrücke nach oben ziehen, indem sie auf der Stirn befestigt werden. Verfasser erwähnt als Hauptvortheil seines Ver-

Digitized by Google

fahrens die Vermeidung von Suturen und die weniger starke Narbenretraction.

Wenn ich im Folgenden dazu übergehe, mein Verfahren zu veröffentlichen, welches ich seit nunmehr 8 Jahren anwende, so bin ich einmal dazu veranlasst durch verschiedene Collegen, welche die Resultate desselben zu sehen Gelegenheit hatten, andererseits fühle ich mich um so mehr dazu berechtigt, als dasselbe mich bisher nie im Stiche gelassen, sondern stets einen vollen Erfolg geliefert hat. Das Princip desselben ist die allgemein bekannte Idee der Transplantation in den in ein vorderes und hinteres Blatt gespaltenen Lidrand. Ich transplantire jedoch nicht einen gestielten Lappen, wie es von Spencer Watson vorgeschlagen ist. Ich nehme vielmehr die Transplantation eines grossen ungestielten Hautstreifens vor, den ich mir aus irgend einer Stelle des oberen Lides, so breit und lang, wie es mir zweckdienlich erscheint, aus der ganzen Dicke der Cutis entnehme. Die Befestigung des transplantirten Lappens geschieht durch Suturen, welche denselben in die Wunde hineinpressen, ohne durch den Lappen hindurchzugehen. Erstreckt sich die fehlerhafte Wimperstellung über die ganze Breite des Lidrandes, so nehme ich die ganze Breite desselben plus einige Millimeter als Längenmaass für den zu excidirenden Hautstreifen. Erstreckt sich die Trichiasis nur auf einen Theil des Lidrandes, so wird ein dementsprechendes Maass zu Grunde gelegt.

Als ersten Act excidire ich aus irgend einer Stelle der Lidhaut zwischen Cilien und Augenbrauen einen etwa 3 mm breiten Hautstreifen von entsprechender Länge parallel dem Lidrande.

Derselbe wird auf eine aseptische Glasschüssel gelegt und die entstandene Wunde durch einige Suturen sofort geschlossen. Letztere hat nicht den Zweck, durch Narbencontraction zu wirken, und thut das überhaupt nicht, wenn sie weiter oben gelegen ist. Hierauf spalte ich den Lidrand bis zu einer Tiefe von etwa 3 mm in zwei Blätter, indem ich nicht genau die Mittellinie vorfolge, sondern den Schnitt so lege, dass alle Wimpern, selbst solche, die sehr nahe nach dem Auge zu gewachsen sind, auf das äussere Blatt fallen. Bevor nun der Hautstreifen implantirt wird, lege ich die Suturen an. Ich steche ein an der inneren Lidrandkante, oder wenn das innere Blatt des gespaltenen Lides zu dünn ist, etwas höher in der Conjunctiva palpebrae, führe die Nadel quer durch die Wunde und steche an der äusseren Lidrandkante aus, so dass also die Suturen die ganze Dicke des Lides durchsetzen. Derartiger Suturen, welche vorläufig nicht geknotet werden, lege ich drei bis höchstens vier in entsprechenden Zwischenräumen je nach Bedürfniss an. Wenn ich nun mit einer Pincette oder mittelst eines Spatels das in der Wunde liegende Fadenstück herausziehe, so erhalte ich eine Fadenschlinge. Die bis zur Höhe von etwa 1 cm

Digitized by Google

ausgezogenen drei bis vier Fadenschlingen werden vom Assistenten mittelst eines Spatels hochgehalten. Unter diese Fadenbögen schiebe ich den Hautstreifen, und sobald derselbe in entsprechender Weise mit Hülfe von Pincette und Spatel adaptirt, eventuell auch noch mit der Scheere etwas zugestutzt ist, ziehe ich die Enden der einzelnen Suturen an und knote dieselben auf der Mitte der Wunde. Das in der intermarginalen Wunde liegende Fadenstück presst von unten nach oben wirkend[1] den Streifen in die Wunde hinein, so stark, wie ich es wünsche, und entsprechend dem mehr oder weniger starken Zuge, den ich beim Knoten ausübe. Der transplantirte Lappen wird so in denkbar bester Weise adaptirt. Trotzdem doch eine gewisse Zeit vergeht von der Excision des Hautstreifens bis zu seiner Ueberpflanzung, heilt derselbe, wiewohl er ganz erkaltet ist, ganz

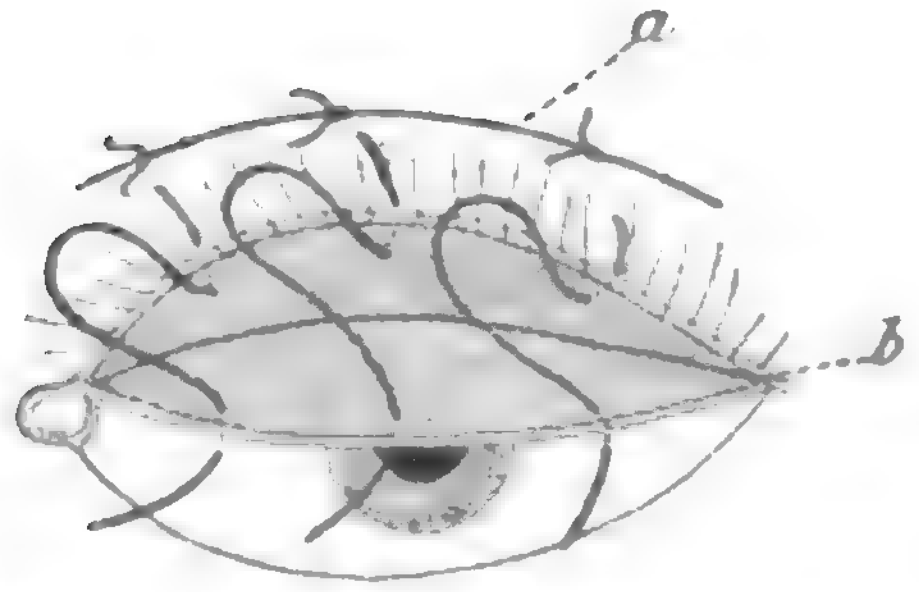

Fig. 1. Anlegen der Suturen durch den gespaltenen Lidrand. *a* vernähte Lidhautwunde. *b* gespaltener Lidrand mit ausgezogenen Fadenschlingen.

Fig. 2. Schnitt durch die Höhe des Lides. *a* transplantirter Lappen. *b* Sutur.

perfect an. Der stets binoculare Verband bleibt zunächst 2 Tage liegen und wird dann täglich gewechselt. Die Entfernung der Suturen, die im Uebrigen sehr leicht und mit völliger Schonung des transplantirten Lappens vor sich geht, erfolgt nach 6—8 Tagen, je nach der Reaction, welche auftritt.

Es lässt sich nicht leugnen, dass die meisten bis jetzt üblichen Verfahren mit grossen Nachtheilen behaftet sind, was vor Allem darin seinen Grund hat, dass es schwer ist, den Effect der Narbenretraction grösserer Wundflächen genau zu bemessen. So sehen wir nicht selten Ectropium mit Lagophthalmus darnach auftreten, oder aber die Wirkung der Operation ist nicht genügend, und das alte Uebel bleibt bestehen. Die Operation der Trichiasis ist um so vollkommener, je sicherer ihr Effect bezüglich der Wimperstellung ist, je weniger sie entstellend wirkt und je weniger sie überhaupt eine Verschiebung des normalen Situationsplanes zur Folge hat.

[1] Es ist stets vom oberen Lide die Rede.

Digitized by Google

Das von mir angewandte Verfahren giebt keine störenden Narben der Lidhaut. Die Stelle, aus welcher der einige Millimeter breite Hautstreifen excidirt ist, kann später kaum noch aufgefunden werden.

Abgesehen von der absoluten Sicherheit des Effectes ist ein Hauptvorzug desselben die Erhaltung des Lidrandes. Letzterer erscheint bei genauerer Besichtigung etwas verbreitert, ohne indessen irgendwie kosmetisch ungünstig zu wirken. Eine störende Schrumpfung des eingelegten Lappens findet auch nach Jahren nicht statt. Die vor der Operation das Auge molestirenden Wimpern sind so weit abgerückt, dass sie das Auge überhaupt nicht mehr treffen können. Letzteres habe ich sogar in Fällen verfolgen können, wo der trachomatöse Process noch nicht erloschen war, sondern noch zu weiterer Narbenretraction Veranlassung gab.

Was die Transplantation eines so grossen stiellosen Hautstreifens anlangt, so kann ich nur sagen, dass dieselbe absolut sicher ist. Ich habe in keinem einzigen Falle eine totale oder auch nur partielle Gangrän auftreten sehen. Die Franzosen unterscheiden zwischen einer Greffe epidermique und einer Greffe dermique. Erstere, bei welcher es sich um Ueberpflanzung von ganz dünnen, nur die oberflächlichsten Schichten der Haut enthaltenden Stückchen handelt, wird jetzt wohl am meisten in der Chirurgie angewendet. Ein Nachtheil derselben ist die später eintretende starke Schrumpfung. Hautpfropfungen von grösseren Stücken aus der ganzen Dicke der Cutis heilen selten an; leichter erfolgt die Anheilung, wenn der zu transplantirende Lappen in kleine Stückchen zerlegt wird.

Bei dem in ein vorderes und hinteres Blatt gespaltenen Lidrande liegen die Verhältnisse sehr günstig für die Transplantation eines grossen stiellosen Lappens. Derselbe wird in denkbar bester Weise adaptirt, indem das gespaltene Lid ihn gewissermassen wie eine Klemme umfasst, in welche er durch von aussen wirkende Suturen hineingepresst wird.

Dass die angeführte Methode noch weiterer Verwendung fähig ist dafür möchte ich folgenden Fall anführen. Bei einer mit leichter Trichiasis des oberen Lides behafteten Patientin excidirte ich um 8 Uhr Morgens einen grossen etwa 1 cm breiten und etwa 2 cm langen Hauptlappen. Derselbe wurde bis 11 Uhr in $^1/_2$ proc. lauwarmer Kochsalzlösung suspendirt und dann, da der betreffende Patient nicht eher erschien, in die Augenhöhle eines wegen schwerer Verbrennung früher Enucleirten auf eine frische Wundfläche transplantirt. Zweck der Operation war, durch Erweiterung der durch starke Vernarbungen verengten Augenhöhle eine Prothese zu ermöglichen. Die Suturen wurden in analoger Weise durch die ganze Dicke des Lides angelegt. Auch hier erfolgte die Anheilung ohne jede Gangrän.

Digitized by Google

Unser Büchertisch.

Neue Bücher.

1. Lehrbuch der speciellen Pathologie und Therapie. Für Studierende und Ärzte von Dr. Th. Jürgensen, o. ö. Prof. der Medizin und Vorstand der Poliklinik an der Univ. Tübingen. Dritte, neu bearbeitete und vermehrte Auflage. Mit zahlreichen Abbildungen im Text. Leipzig, Verlag von Veit & Co. 1894. (848 S.) Preis geh. 16 M., geb. in Halbfr. 18 M. Es giebt kaum ein Buch, das mit solcher Kürze eine derartige Vollständigkeit vereinigt.

2. Das Licht. Sechs Vorlesungen von John Tyndall. Autorisirte deutsche Ausgabe. Bearbeitet von Clara Wiedemann. Mit einem Vorwort von G. Wiedemann. Zweite Auflage. Braunschweig, Druck und Verlag von Friedrich Vieweg & Sohn. 1895. 258 Seiten. (Mit einem Portrait von Thomas Young und 57 in den Text eingedruckten Abbildungen.) In klarer, verständlicher Sprache, ohne mathematische Hilfsmittel, ist die Theorie des Lichtes durch logische Aufeinanderfolge zweckmässiger Versuche entwickelt. Das Buch ist fast unentbehrlich für jeden, der Optik ohne Mathematik verstehen will, und erfreulich und belehrend auch für den, der durch eine mathematische Schulung gegangen ist.

3. Fragmente. Neue Folge von John Tyndall. Übersetzt von Anna v. Helmholtz und Estelle du Bois-Reymond. Braunschweig, Druck und Verlag von Friedrich Vieweg & Sohn. 1895. (566 Seiten.) Eine schöne Erinnerung an den kürzlich heimgegangenen Gelehrten, besonders werthvoll für denjenigen, der ihn persönlich gekannt und seine liebenswürdige Gastlichkeit erfahren, ausserordentlich anregend für jeden Gebildeten. Unsere Leser werden besonders von zwei Abhandlungen angezogen werden, über Thomas Young und über Goethe's Farbenlehre.

4. Sehproben-Tafeln zur Bestimmung der Sehschärfe für die Ferne, von Dr. L. Weiss, a. o. Prof. d. Augenheilk. a. d. Univ. Heidelberg. Wiesbaden, Verlag von J. F. Bergmann. 1895. Sie geben, nach dem Princip von Monoyer, wie schon mehrere (von Careras, aus der Petersburger Augenklinik, u. A.), die Sehschärfe von 0,1; 0,2; 0,3 bis 1,0. (Abstand 6 Meter.)

5. Précis iconographique d'anatomie normale de l'oeil (globe oculaire et nerf optique), par le docteur Rochon-Duvigneaud, chef de clinique ophthalm. de la faculté. Paris, Société d'édit. scientif., 4 Rue Antoine-Dubois. 1895. 130 Seiten, 23 Figuren. Sehr brauchbar zur raschen Orientirung. Die Figuren, die den mit der Camera lucida gezeichneten Präparaten entstammen, sind durch einen kurzen, klaren Text erläutert. H.

Gesellschaftsberichte.

1) **Berliner medicinische Gesellschaft.** Sitzung vom 20. Februar 1895. (Deutsche Medicinal-Zeitg. 1895. Nr. 18.)

Silex stellt 2 Fälle von Augentuberculose vor. Das 13jährige Mädchen litt an ausgedehnter Knochen-, Sehnen-, Drüsen- und Lungentuberculose. Vor 7 Wochen Beginn einer linksseitigen Iristuberculose. Die durchaus erforderliche Enucleation konnte aus äusseren Gründen nicht vorgenommen werden; in Folge dessen war es möglich, das Wachsen der gelbrothen Knoten und zahl-

Digitized by Google

reicher miliarer Knötchen zu verfolgen. Augenblicklich ist der grösste Theil der Iris von grossen tuberculösen Herden bedeckt, ähnlich dem Bilde der weiter vorgeschrittenen Impftuberculose beim Kaninchen. Das klinische Bild war so charakteristisch, dass die Erhärtung der Diagnose durch Impfung überflüssig erschien. S. hebt besonders hervor, dass diese Form der Tuberculose beim Menschen weder spontan heilt, noch durch bis jetzt bekannte Arzneimittel zu beeinflussen ist. Deshalb könnte man sie zum einwandsfreien Prüfstein für etwaige neue Specifica gegen Tuberculose machen. — Der 2. Fall ist sehr lehrreich. Der 6jährige Knabe litt vor 4 Jahren an ausgedehnten tuberculösen Geschwüren des rechten Unter- und Oberlides. Henoch rieth von Tuberculinbehandlung seiner Zeit ab, und da operative Eingriffe auch wenig versprachen, nahm S. eine ganz indifferente Behandlung mit Borwasser, Salben u. s. w. vor. Der Zustand verschlechterte sich immer mehr, bis der Kranke aufs Land gebracht wurde. Hier erfolgte in kurzer Zeit Heilung; seit 4 Jahren sind jetzt keine Geschwüre mehr aufgetreten. Am Oberlid ist keine Spur mehr zu sehen; am Unterlid ist die Conjunctiva in eine schwielige Masse verwandelt.

Neuburger.

---

2) **Verein St. Petersburger Aerzte.** Sitzung am 13. Dec. 1894. (St. Petersb. med. Wochenschr. 1895. Nr. 8.)

Hr. Germann: Ein Fall von chronischer Neuralgie im Gebiete des ersten Astes Nervi trigemini, veranlasst und unterhalten durch ein Empyem der Oberkieferhöhle. Der Fall täuschte Glaucom vor.

Der 43jährige, sehr nervöse Patient ist Links durch Glaucoma simplex fast erblindet, befürchtet in Folge häufiger und heftiger Schmerzen am rechten Auge, sowie der ganzen rechten Kopfseite auch Rechts zu erblinden. S war $^{6}/_{10}$ mit — cyl; die Untersuchung Rechts war auch sonst völlig negativ. Phenacetin, Pilocarpin und versuchsweise Eserin verbesserten den Zustand nicht. Während der ganzen Beobachtungszeit keine objectiven Glaucomsymptome. Nach 5 Monaten wurde er auswärts von einem anderen Arzte iridectomirt, jedoch ohne Befreiung von den Schmerzen zu erlangen. Ein Jahr nach der ersten Vorstellung fand Germann S = $^{6}/_{10}$, abgesehen von dem Coloboma arteficiale Status idem. Das rechte Auge selbst ist auf Druck unempfindlich, dagegen ruft Druck gegen den oberen Orbitalrand heftige Schmerzempfindung hervor. Die Anfälle beginnen Morgens zwischen 2 und 3 Uhr und dauern ca. 12 Stunden. In Erinnerung an den stinkenden Athem des Pat., den G. beim Augenspiegeln wahrgenommen, sendet er ihn trotz seines anfänglichen Widerstrebens zu Dr. Lumin, der ein Empyem der rechten Oberkieferhöhle feststellte, und dem ungläubigen Pat. durch Ansaugen zweier Spritzen stinkenden Eiters das Bestehen der Eiterung bewies. Die Kieferhöhle wurde nach Extraction des ersten cariösen Backenzahnes durch die Alveole angebohrt; unter Ausspülungen heilte das Empyem bald aus. Pat. ist wieder arbeitsfähig und schmerzfrei. G. hebt hervor, dass einige Autoren bei Nebenhöhleneiterung der Nase Gesichtsfeldeinschränkung beobachtet hätten; auch dieser Fall spräche dafür und jener Befund habe wohl hauptsächlich irre geleitet und die Iridectomie veranlasst. (Ueber das G. F. im vorliegenden Falle ist im Original nichts zu finden. Ref.). Andererseits beweist der Fall aufs Neue die Wichtigkeit der Nebenhöhlenuntersuchung bei anderweitig nicht erklärbaren Kopfschmerzen und Neuralgien. Neuburger.

Digitized by Google

Referate, Uebersetzungen, Auszüge.

1) Experimentelles zur Lehre von den Infectionskrankheiten des Auges, von Max Perles. (Virchow's Arch. Bd. CXL. S. 209.)

Aus dem Nachlasse des, wie auch dies Blatt (Centralbl. 1894. S. 350) berichtet hat, früh heimgegangenen Verf.'s liegt eine grössere experimentelle, in den pathologischen Instituten zu Berlin und München ausgeführte Studie vor. Die an Kaninchen mit Reinculturen, unter allen Cautelen der modernen Bacteriologie und streng aseptisch angestellten Versuche haben der Hauptsache nach zu folgenden Resultaten geführt: Reinculturen von Heubacillen, von gelber oder orange Sarcine, von saprophytischen (nicht pathogenen) Bacillen aus faulenden Seefischen, endlich von Choleraspirillen, in die Vorderkammer oder den Glaskörper geimpft, erzeugen keine wesentlichen Läsionen des Bulbus, nur zuweilen fibrinös-hämorrhagische Iritiden, welche Synechien zurücklassen. Typhusbacillen aus frischer, stark virulenter Cultur erzeugten von der Vorderkammer aus Hypopyon und Verschluss der Pupille durch eine Schwarte, gingen aber schon innerhalb 3 Tagen zu Grunde; Impfung in den Glaskörper erzeugte Abscedirung des letzteren, im Abscess fanden sich Bacillen frei und in Zellen eingeschlossen. Streptokokken erzeugten in der Vorderkammer nur Kammer- und Pupillarexsudat; streptokokkenhaltiger Eiter führte schon innerhalb 24 Stunden zu schwerer Iritis septica; Injection in den Glaskörper brachte denselben zur Vereiterung. Frische virulente Diphtheriebacillen erzeugten von der Vorderkammer aus eitriges Exsudat, in dem schon innerhalb 2 Tagen die Bacillen zu Grunde gehen, nebst Kerato-iritis; in den Glaskörper geimpft bringen sie denselben zur Vereiterung. Der Friedländer'sche Pneumoniebacillus ist einer der bösartigsten Feinde des Auges; schon eine Spur davon, in den Glaskörper geimpft, erzeugt heftigste Panophthalmie, die schon binnen 16 Stunden zur Ruptur des Augapfels führen kann; das Gleiche, nur weniger stürmisch, bewirkt Impfung in die Vorderkammer. Impfung in die Hornhaut führt zu einem charakterischen Geschwür, das vernarben kann; von der unverletzten Conjunctiva erfolgt keine Infection. Kein Versuchsthier ist allgemein erkrankt. Im Gegensatz dazu sind sämmtliche, mit virulenten Fränkel-Weichselbaum'schen Pneumokokken ins Auge geimpfte Kaninchen in wenigen Tagen an Allgemeininfection zu Grunde gegangen, und erst durch Züchtung der Kokken auf Eiern ist es gelungen, einen so schwachen Virulenzgrad zu erzielen, dass intraoculare Impfung Panophthalmie bewirkt, das Leben jedoch erhalten bleibt. Während Pneumokokken für gewöhnlich nur in frischem Zustande virulent sind, erhält sich die Virulenz der Pneumobacillen auf Agar oder auf Gelatinestichculturen gleichmässig über Monate.

Die Pneumobacillen finden sich in dichten Haufen sehr typisch mit Kapsel im Bindehauteiter, sehr oft in Zellen eingeschlossen. Bei Hornhautimpfungen liegen sie häufchenweise in den Saftlücken der Hornhaut. Bei Impfung in die Vorderkammer liegen sie dicht zwischen den Eiterzellen und kriechen frühzeitig in die Zwischenräume der Ciliarfortsätze hinein. Ausserordentlich üppig vermehren sie sich im Glaskörper, durchwuchern dicht die Netzhaut, insbesondere die Pigment-, Stäbchen- und Zapfenschicht, Aderhaut und Blutgefässe bleiben frei. Da sich dieser Bacillus gar nicht selten in der Mundhöhle findet, nach Verf. auch besonders häufig bei Ozaena angetroffen wird, so wird auf ihn in Fällen von Infectionskrankheiten des Auges zu achten sein.

Im Anhang ist die neuere, auf den Principien der modernen Bacteriologie basirende Litteratur über Augeninfectionen (seit 1883) zusammengestellt.

Digitized by Google

Von besonderem Werthe erscheint die Methodik der mikroskopischen Untersuchung, Härtung und Färbung, die Verf. an den enucleirten Augen befolgt hat; 11, zum Theil farbige Abbildungen erläutern die vom Verf. erhobenen Befunde besser, als dies die detaillirteste Beschreibung vermag.

Die aseptisch enucleirten Bulbi kommen am besten in wässerige concentrirte Sublimatlösung (Müller'sche Flüssigkeit macht die bacteriologische Untersuchung geradezu unmöglich!); nachgehärtet wird in Alkohol von steigender Concentration, dann in absolutem Alkohol der Bulbus aufgeschnitten, mit alkoholischer Xylollösung und schliesslich mit Paraffin durchtränkt. Gefärbt wurde theils nach Gram, theils mittelst einer Combination von Eosin und Methylenblau (vergl. Orig.). Der Effect der letzteren, vom Verf. besonders gerühmten Behandlung ist der, dass alle bindegewebigen Theile des Auges, auch das Protoplasma der epithelioiden Zellen, sowie die Aussencylinder der Stäbchen und Zapfen, die Zwischenkörnerschichten und die Nervenfaserschicht rosa, die Kerne und kernähnlichen Gebilde, insbesondere die beiden Körnerschichten leuchtend blau, die im Präparat etwa vorhandenen Bacterien tiefblau gefärbt erscheinen. Auch die Hämatoxylin-Eosin-, sowie die Ehrlich-Biondi'sche Färbung liefern schöne Bilder, nur bleiben dabei die Bacterien ungefärbt.

Wegen vieler Einzelheiten der inhaltreichen Abhandlung muss auf das Original verwiesen werden. J. Munk.

2) **The prevention and treatment of ophthalmia neonatorum, and the necessity for more efficient legislation to prevent blindness from this cause,** by Charles H. May, M. D. New York. (Vortrag, gehalten in der Medical Society of the County of New York. 1894. 26. November. — Med. Record. 1895. 16. Februar.)

Nachdem geraume Zeit verflossen ist seit Einführung des segensreichen Verfahrens von Credé zur Verhütung des Neugeborenen-Eiterflusses, muss die betrübende Thatsache festgestellt werden, dass trotzdem diese Erkrankung in den Augenheilanstalten nicht seltener wird, wie die letzten Veröffentlichungen von Silex (Zeitschr. f. Geburtshilfe u. Gynäkol. Bd. 31. H. 1) und H. Cohn (dies. Centrbl. April 1895) beweisen. Die gleiche Erfahrung wird in Amerika gemacht trotz bestehender Gesetze zur Verhütung der Erblindung, und Verf. hat deshalb in seinem ausführlichen und interessanten Referate verschiedene Vorschläge zur Besserung gemacht. Das Verfahren von Credé hat in den verschiedenen Entbindungsanstalten von New York sich auf's Glänzendste bewährt; in einigen wurde es allerdings zusammen mit vaginalen Ausspülungen angewendet; theilweise war man auch vom Silbernitrat zu gesättigter Borsäurelösung übergegangen, auch mit gutem Erfolge. Die Erfahrung zeigt, dass auch in New York die Erkrankung überwiegend unter der ärmeren Bevölkerung auftritt. Verf. giebt nun eine eingehende Darstellung der Behandlung derselben. Erstlich müssen die Augen häufig, 1—2 stündlich, ausgespült werden, wobei jedoch die Lidspalte nicht weit geöffnet werden braucht und grosse Sorgfalt angewendet werden muss, um die Cornea nicht zu verletzen, am besten mit lauwarmer, gesättigter Borsäurelösung aus einer Glas-Undine. Eisumschläge erweisen sich sehr nützlich bei Schwellung der Lider und am Beginn; in schweren Fällen sind sie Tag und Nacht zu machen, in leichteren nur stundenweise, bei schwachen Kindern und wenn schon Hornhautgeschwüre da sind, mit grosser Vorsicht, bezw. ganz wegzulassen. Sodann als dritte Hauptmassregel bei der Behandlung sind täglich einmalige Aetzungen mit Silbernitratlösung anzuführen. Verf. hält eine 1 %ige Lösung für genügend stark; im Anfangsstadium, so lange die Lider

Digitized by Google

noch stark geschwollen und hart sind, ist von ihrer Anwendung überhaupt abzusehen. Bei der Behandlung der Hornhautgeschwüre erwähnt Verf., dass er grossen Erfolg gesehen von Aetzungen derselben mit Jodtinctur und von der Cauterisation mit Glühhitze; dabei wird Atropin ($^1/_2$ $^0/_0$) eingetropft, bei peripherem Sitz desselben Eserin ($^1/_3$ $^0/_0$). Da die Erblindung durch den Eiterfluss nur in Folge von Unwissenheit oder Nachlässigkeit erfolgt, und unter jungen Blinden bis zu 20 $^0/_0$ und mehr, bei allen Blinden überhaupt nach **Magnus** über 11 $^0/_0$ von derartigen Erblindungen enthalten sind, müssen unbedingt gesetzliche Vorschriften zur Verhütung eingeführt werden. In den Vereinigten Staaten ist die Blindenzahl von 1850—90 von 4,2 allmählich auf 8,0 : 10,000 Einwohner gestiegen. (?) Derartige gesetzliche Vorschriften wurden zuerst in der Schweiz (1865) eingeführt; dann folgten Preussen (1878), Oesterreich (1882), Frankreich (1888) und einzelne Staaten Nordamerikas (von 1890 an). So wurde zuerst im Staate New York die gesetzliche Bestimmung eingeführt, dass jede Hebamme oder Pflegerin eines Kindes bei beträchtlicher Strafe im Unterlassungsfalle bei Entzündung der Augen des Kindes innerhalb 2 Wochen nach der Geburt binnen 6 Stunden schriftliche Anzeige machen muss bei der zuständigen Gesundheitsbehörde (health officer) oder bei einem gesetzlich approbirten Arzte (legally qualified practitioner of medicine). Wenn man davon eine Abnahme des Eiterflusses erwartete, so hat man sich jedoch getäuscht. Aehnlich wie **Silex** und **Cohn** (s. oben) findet Verf., dass die Zahl derartiger Patienten in vier Augenkliniken New York's im Jahre 1893 noch fast ebensoviel betrug, wie 3 Jahre zurück, vor Einführung des Gesetzes, nämlich 5 $^0/_{00}$; wenn auch die Blennorrhöe im Allgemeinen milder geworden zu sein scheint, die Zahl der mit zerstörter Cornea hoffnungslos in die Klinik gebrachten Fälle ist verhältnissmässig die gleiche geblieben. Die Zahl der im Jahre 1893 in den aufgeführten 4 Anstalten behandelten Fälle von Blennorrhöe beträgt 137, für sämmtliche Kliniken New York's schätzt Verf. sie auf 500; von diesen erblinden, da eben viele vorher ungeeignet behandelt wurden und dann erst im schlimmen Zustande gebracht werden, auf einem oder beiden Augen ca. die Hälfte, d. i. 250, und nach **Howe** erleidet der Staat dadurch einen jährlichen Schaden von 1 $^1/_2$ Mill. Dollar. Dieser ist also voll berechtigt, das Gesetz, welches bis jetzt nicht genügend wirkte, entsprechend zu verschärfen, und Verf. macht dazu folgende Vorschläge: Erstlich hebt er hervor, dass dasselbe nicht genügend allgemein bekannt ist, besonders auch unter den Hebammen und Wärterinnen. Sodann gebe der Begriff „legally qualified practitioner of medicine" den letzteren einen zu weiten Spielraum. Endlich müsse auch die Anzeige einer Uebertretung dem Arzte bequemer gemacht werden als bisher; die nähere Begründung hat nur locales Interesse. Um in jedem Falle das Wichtigste nicht zu versäumen, nämlich geeignete ärztliche und häusliche Pflege, müsste jeder Fall von Blennorrhöe, gleichviel, ob er in der Entbindungsanstalt vorkommt, ob ein Arzt ihn zuerst sieht in der Privatpraxis oder eine Hebamme, der Gesundheitsbehörde angezeigt werden und falls die Anzeige nicht von Seiten eines Arztes erfolgt, ein „Gesundheitsinspector" in die Wohnung gesandt werden, um zu sehen, ob die richtige Behandlung und Pflege zugegen ist, oder nöthigenfalls der Staat eingreifen muss. Die Kosten würden sich reichlich lohnen durch Verminderung der Blindenzahl. Ref. glaubte, über den Vortrag eingehender berichten zu müssen, da über kurz oder lang bei uns auch ähnliche Vorschriften erlassen werden **müssen**. Dass letztere von grossem Werthe sind, beweist die seinerzeitige Mittheilung **Horner's**, dass, seitdem gesetzliche Vorschriften in der Schweiz bestehen (1865), in die Blindenanstalt von Zürich kein Kind mehr

Digitized by Google

eingeliefert wurde, das, nach diesem Jahre geboren, an Blennorrhöe erblindet wäre.

In der anschliessenden Discussion hebt Roosa hervor, er sähe nicht ein, wie durch das erwähnte Gesetz die Zahl der in den Kliniken behandelten Fälle vermindert werden sollten, im Gegentheil, diese sollten eben dem bisherigen Heilpersonal, den Hebammen u. dgl., entzogen werden. Eine Verminderung könne nur eintreten mit Verallgemeinerung der in den Entbindungsanstalten bewährt gefundenen Verhütungsmassregeln. Knapp hält die bisherige Behandlung für sehr mühevoll und nicht immer für ausreichend; er glaubt auch, dass viele Fälle, wo die Mutter eine alte Gonorrhöe hat, keine richtige Blennorrhöe darstellten, sondern nur eine abgeschwächte, ähnliche Entzündung, ohne Vorhandensein des Gonococcus Neisser. Bei Hornhautgeschwüren wendet er local Jodtinctur an. Berücksichtigung der allgemeinen Gesundheit sei sehr wichtig. Thomas R. Pooley hält das Credé'sche Verfahren für eine „unnöthige Grausamkeit“ gegenüber den Neugeborenen; Scheidenausspülungen der Mutter und Auswaschen der Augen mit Borsäure leisteten das Gleiche; für die an Eiterfluss leidenden Neugeborenen, welche zu Hause nicht genügend gepflegt würden, sei eine besondere Anstalt einzurichten. Mittendorf sagt u. a., 65 % aller Fälle treffe auf Primiparae; die Pfleger und Aerzte müssten sehr gewarnt werden, damit sie sich selbst keinen Eiter in's Auge brächten; grosser Nachdruck müsse auf eine antiseptische Geburtshilfe gelegt werden. Andrews hält den Eiterfluss der Neugeborenen nicht durchaus für milder als den bei Erwachsenen, sondern im Allgemeinen die kindliche Hornhaut für widerstandsfähiger. Credé's Verfahren möchte er nicht anwenden, da das Argentum nitricum zwar nützlich sei im Allgemeinen, jedoch in der jetzt üblichen Anwendungsweise schon manche Augen zerstört hätte. Reinlichkeit sei die Hauptsache. Gruenining sagt, es würden die Augen nicht nur durch zu wenig, sondern auch durch zu viel Behandlung zerstört. Man müsse dem Wartepersonal strenge einschärfen, den Eiter so zu entfernen, dass die Hornhaut nicht beschädigt wird. Tucker von der Sloane Entbindungsanstalt tritt warm für Credé's Verfahren ein, das alle anderen Verfahren an Wirksamkeit übertreffe. Gleiches beweist May in seinem Shlusswort an der Hand der Statistik: (s. Fuchs, Die Ursachen der Erblindung und deren Verhütung.) Neuburger.

---

3) **Ueber ein neues Heilverfahren bei Netzhautablösung**, von Prof. Dr. R. Deutschmann. (Beiträge zur Augenheilkunde. Heft XX. 1895. April.)

(Schluss.)

Da bei einigen Fällen mit der Netzhautglaskörperdurchneidung zwar anfänglich ein günstiger Erfolg, indess keine dauernde Besserung erreicht wurde; ersann Verf. das

II. Verfahren: die Kaninchenglaskörpertransplantation oder -Injection, welche er bei Augen anwandte, die bereits bis auf Lichtschein erblindet waren, also bei „verzweifelten“ Fällen, bei denen kaum etwas zu verlieren war und eine geringe Besserung schon einen grossen Gewinn bedeutete. Der Grundgedanke ist: 1. die im Bulbus frei circulirende Flüssigkeit abzulassen; 2. den präretinalen Raum mit einer Flüssigkeit anzufüllen, die, nachdem die Retina durch den Strom der abfliessenden Masse der Aderhaut möglichst genähert war, sie weiter an die letztere andrückt; 3. durch die Möglichkeit längeren Verweilens im Bulbus sie auch einige Zeit angedrückt hält; 4. durch Erregung schwacher entzündlicher Vorgänge zunächst eine Verklebung, späterhin zu einer Verwachsung von Netzhaut und Aderhaut führt; 5. dabei doch

nicht so different ist, dass sie direct schädigend auf die Elemente der Netzhaut bezw. des Uvealtractus einwirkt; 6. vollständig aseptisch ist, ohne etwa dadurch an Wirksamkeit einzubüssen.

Nach den Erfahrungen, die Verf. im Laufe der Zeit gemacht hat, ist die Operation in folgender Weise auszuführen: Anästhesie des vorher atropinisirten Auges durch einen Tropfen einer 5 %igen Cocainsublimatlösung. Bereithalten von zwei jungen Kaninchen, die nicht über $^3/_4$ Jahr alt sein sollen, da die chemische Wirkung des Glaskörpers alter Thiere eine intensivere ist, als die junger. Nach sorgfältiger Säuberung der Umgebung des Kaninchenauges mit Sublimatlösung Enucleation desselben; Freipräparirung von allen anhängenden Muskel- und Bindehautfetzen; flüchtiges Abspülen in Sublimatlösung 1:5000; Abwaschen mit heissem sterilisirtem Wasser; Einschneiden der Augenhäute am hinteren Pole mit der Scheere; Herauslassen des Glaskörpers, der in einem durch Hitze vorher sterilisirtem und bis auf ca. 40° C. wieder abgekühltem Glasschälchen mit eingeschliffenem Deckel aufzufangen ist. Zusetzen einiger Tropfen (beim ersten derartigen Eingriff) einer 0,5 oder 0,75 %igen, durch Kochen sterilisirten, noch warmen Chlornatriumlösung, so dass der damit (mittelst sterilisirten Glasstabes) angerührte Glaskörper des Thieres eine zur Aufsaugung in die Spritze und zur Injection eben genügend halbflüssige Consistenz hat. Schiefes Einstossen einer gewöhnlichen Neusilber- oder Stahlcanüle in das zu operirende Auge in der Gegend der Ora serrata oder dicht dahinter, und zwar so, dass man darauf rechnen kann, dass die injicirte Masse vornehmlich in die Gegend der Hauptablösung, durch Senkung, gelangt. Erst nach dem Einstechen der Canüle (weil später dies durch Weichheit des Bulbus sehr erschwert) die Messerschnittpunction an der Stelle der stärksten Netzhautablösung, um hier vorhandenes sub- und präretinales Transsudat abzulassen; dabei ist die Netzhaut stets mitzudurchschneiden, wenn nicht schon durch Abreissen derselben an den Rändern oder vorgängige Netzhautglaskörperdurchschneidungen auf genügende Communication des sub- und präretinalen Raumes zu rechnen ist. Aufsaugen des präparirten Kaninchenglaskörpers in eine sonst gewöhnliche, nur mit Asbeststempel und Glascanülenansatz versehene Pravaz'sche Spritze, die vorher durch Kochen sterilisirt und zur Zeit noch ca. 38° C. warm ist. Langsame Injection der präparirten Flüssigkeit in den Bulbus, und zwar nur so viel, als genügt, einen mittleren Augendruck herzustellen, wozu meist 1,5 Theilstriche hinreichend sind. (Auf keinen Fall soll man versuchen, den Augendruck geradezu „hart“ zu machen, da dann die Flüssigkeit kurz hinterher wieder ausgetrieben wird und es dadurch zu einer beträchtlichen Verschlimmerung der Netzhautablösung kommen kann!) Langsames und nicht sofortiges Zurückziehen der Canüle, damit die Flüssigkeit in toto im Bulbus bleibt. Nicht drückender Verband, der schon am Abend des Operationstages zu wechseln ist, später alle 12 Stunden; nach 3—4 Tagen kleiner Verband, nach ca. 8 Tagen Klappe. Je nach dem subjectiven Verhalten des Kranken und nach dem Befunde des operirten Auges 8 Tage Bettruhe oder auch länger, sobald die dem Eingriff folgende acute entzündliche Reaction länger dauert.

Heilungsverlauf: Gewöhnlich erfolgt am 2. oder 3. Tage nach der Operation eine entzündliche Reaction von Seiten des gesammten Uvealtractus, deren acutes Stadium nach weiteren 2 Tagen vorüber ist. Dieselbe wird angekündigt durch manchmal recht lebhafte Schmerzen im Auge und in der Umgebung; dazu Bindehautchemosis, Lidschwellung, Unregelmässigkeit der Pupille, eventuell hintere Synechien und feines Exsudat im Pupillengebiet, zuweilen mit etwas Blut vermengt. Auf 2—3 Tropfen einer 0,5 %igen Atropinlösung täglich pflegen diese

Digitized by Google

Symptome nach wenigen Tagen zu verschwinden. — Der Glaskörper, der unmittelbar nach der Injection klar und durchsichtig ist, zeigt sich nach einigen Stunden entweder ganz trübe oder partiell klar, nach unten (wie ein schwerer Glaskörperabscess) graugelblich reflectirend von wolkig klumpigen Massen her, die am Boden der Netzhaut aufliegen. Später lösen sie sich los, erscheinen in kleinere Stücke zerklüftet und flottiren in den tieferen Schichten des Glaskörpers. Ihre Resorption, zu deren Beschleunigung man nach ca. 3 Wochen ab und zu eine subconjunctivale Sublimatinjection machen kann, dauert Monate lang und lässt endlich einen normal durchsichtigen Glaskörper zurück. — Der Augendruck, selbst wenn er unmittelbar nach der Operation noch niedriger als normal ist, pflegt schon am folgenden Tage normal zu sein und ist zeitweise noch höher.

Die Stärke der entzündlichen Reaction von Seiten des gesammten Uvealtractus hängt ab 1. von der Concentration der injicirten Masse und 2. von der Menge der Wiederholungen der Operation. Je mehr der thierische Glaskörper durch 0,5 oder 0,75 %ige Chlornatriumlösung verdünnt wird, desto schwächer ist die Reaction. Die oben angegebene Concentration ist die beste beim ersten Versuch; bei späteren Wiederholungen muss die Injectionsmasse immer concentrirter genommen werden, um wirksam zu sein, da das menschliche Auge auf eine gleiche Concentration das zweite Mal wesentlich geringer reagirt, als das erste Mal. Eine einfache Kochsalzinjection hat sich als wirkungslos ergeben, weil die Resorption schnell erfolgt und so ein Hauptzweck der Therapie verloren geht. Das Wesentliche und zugleich Schwierigste ist die richtige Beurtheilung der Concentration. Verf. warnt davor, hieran anfangs zu wenig zu thun. In Bezug auf die zu injicirende Quantität soll man dagegen anfangs lieber zu wenig als zu viel zu thun. Mit der Wiederholung der Operation hat man abzuwarten, bis das Auge sich genügend reizfrei zeigt. — Eine vielleicht wesentliche Bedingung für das Gelingen ist die vorherige Durchtrennung aller etwa die Netzhaut haltenden Glaskörperstränge. Da Verf. stets vorher seine erste Methode, die Netzhautglaskörperdurchschneidung, versucht, ist diese Bedingung erfüllt.

Der Zweck der Kaninchenglaskörpertransplantation ist nicht ein einfaches augenblickliches Anfüllen des erkrankten Auges mit Flüssigkeit überhaupt, sondern die Flüssigkeit muss dauernd den Bulbus gefüllt und dadurch die sich anlegende oder durch den Flüssigkeitsstrom der abgelassenen prä- und subretinalen Flüssigkeit angelegte Netzhaut an die Aderhaut angedrückt halten, bis die gleichfalls durch dieselbe Injectionsmasse angeregte Uveitis zu einer Verklebung und weiterhin Verwachsung von Retina und Chorioidea geführt hat. Diesen Anforderungen entspricht der Kaninchenglaskörper darum so gut, weil er, von Haus aus aseptisch, in mässiger Menge in das menschliche Auge eingebracht, dort nicht nur nicht gleich resorbirt wird, sondern offenbar quillt, bezw. sich zu grösseren, quellenden Klumpen zusammenballt, die dadurch nicht nur den Augendruck auf einer normalen Höhe halten, sondern zweifellos zeitweilig sogar steigern mögen; weil er ferner durch einen dabei vor sich gehenden chemischen Process, der zu späterem Zerfall der injicirten Massen führt, eine schon durch die Concentration bei seiner Verwendung controlirbare Uveitis zur Folge hat, die den zweiten gewünschten Effect, die Verwachsung von Netzhaut und Aderhaut, herbeiführt.

Verf. berichtet über 6 Patienten und 7 Augen, welche nach der zweiten Heilmethode operirt wurden:

Fall 1. 28jähr. Steuermann mit ausgedehnter, schwach flottirender Netzhautablösung auf beiden Augen, seit einem Jahre bestehend. Sl. = $^4/_{24}$ Nr. 3

Digitized by Google

mühsam. 3 mal Netzhautglaskörperdurchschneidung. Anfänglich wesentliche Besserung. 14 Tage nach der letzten plötzlich ohne jede Veranlassung Abreissung der Netzhaut durch blutig seröse Flüssigkeit; S = 0, Lichtschein höchst mangelhaft. Kaninchenglaskörpertransplantation. Erfolg: Schon am Abend des Operationstages Lichtschein und Projection völlig prompt; nach einem Tage Finger in nächster Nähe; nach 2 Tagen Finger in $^1/_2$ Fuss, G.F. bei Kerzenlicht frei; nach 4 Tagen Finger in 3 Fuss; nach 9 Tagen Finger in 4—5 Fuss; nach $4^1/_2$ Wochen Finger in 7 Fuss, subconjunctivale Sublimatinjection zur Anregung der Resorption; nach 12 Wochen (+ 1 D) = $^{17}/_{200}$; nach 5 Monaten = $^{17}/_{70}$ Nr. 3, G.F. frei, auch bei herabgesetzter Beleuchtung. Seitdem noch weitere Besserung nach Angabe des Patienten. Beobachtungsdauer über 1 Jahr. — Rechts S = Finger in 14 Fuss. 3 mal Netzhautglaskörperdurchschneidung. Nach anfänglich wesentlicher Besserung abermals ein Recidiv; S = Finger in 2 Fuss. Abwechselnd zwei weitere Netzhautglaskörperdurchschneidungen und drei Kaninchenglaskörpertransplantationen. Erfolg: S = $^{17}/_{200}$ Nr. 5, G.F. frei, auch bei herabgesetzter Beleuchtung, Netzhaut überall anliegend. Beobachtungsdauer $^3/_4$ Jahr.

Fall 2. 42jähr. Eisenbahnbeamter (oben als Fall 4) Jahre lang bestehende, beständig recidivirende Netzhautablösung. S = Finger in ca. 4 Fuss excentrisch. Cataracta incipiens. Eine Kaninchenglaskörpertransplantation. Erfolg: nach 5 Monaten S = Finger in 6—7 Fuss excentrisch; G.F. bei Tageslicht frei; Ophth. Netzhaut mit Aderhaut fest verwachsen. Dauernde Heilung. Beobachtungsdauer $^3/_4$ Jahr.

Fall 3. 68jähr. Mann mit totaler Netzhautablösung, wahrscheinlich nach Trauma. S = Handbewegungen nach unten aussen. 2 mal Kaninchenglaskörpertransplantation und 2 mal Netzhautglaskörperdurchschneidung. Erfolg: S = Finger in 2—3 Fuss excentrisch; G.F. defect; Ophth. flottirende Netzhautablösung.

Fall 4. 58jährige Frau, von Jugend auf kurzsichtig. Seit Kurzem bestehende Netzhautablösung. S = Finger in 6 Fuss. 2 mal Netzhautglaskörperdurchschneidung ohne Erfolg. 2 mal Kaninchenglaskörpertransplantation. Erfolg: S = Finger in 12 Fuss; G.F. bei Tage frei; Ophth. wenig flottirende Faltenbildung. (Noch nicht abgeschlossen.)

Fall 5. 32jähriger Mann (oben als Fall 11). Recidivirende Netzhautablösung. S = Handbewegungen unsicher. Eine Kaninchenglaskörpertransplantation. Erfolg: nach einem Monat S = $^{17}/_{200}$ Nr. 14; G.F. bei Tageslicht frei; Ophth. Netzhaut mit Aderhaut verwachsen. Beobachtungsdauer über 5 Monate.

Fall 6. 58jähr. Fräulein, stark kurzsichtig. Seit einigen Tagen nahezu totale Netzhautablösung. S = Handbewegungen nach oben aussen. 3 mal Netzhautglaskörperdurchschneidung und 2 mal Kaninchenglaskörpertransplantation (misslungen). Danach S = $1/\infty$, nahezu totale Netzhautablösung. Abermals Kaninchenglaskörpertransplantation. Erfolg: nach 4 Monaten S = $^3/_{50}$—$^3/_{40}$; G.F. bei Tageslicht frei; Ophth. Netzhaut überall glatt anliegend. Weitere Besserung anzunehmen.

Demnach ist bei 4 von diesen 7 Augen, die (mit Ausnahme von Fall 4) bereits bis auf Lichtschein oder ein kaum mehr in Betracht kommendes Sehvermögen erblindet waren, ein im höchsten Maasse überraschender Erfolg erzielt worden.

Verf. hat Gelegenheit gehabt, Theile eines menschlichen Auges zu untersuchen, an dem er kurz vorher die Operation der Kaninchenglaskörperinjection gemacht hatte. Es handelte sich um das Auge eines 15jähr. Knaben, das in

Digitized by Google

Folge totaler Netzhautablösung nur noch zweifelhaften Lichtschein hatte (zwei Netzhautglaskörperdurchschneidungen erfolglos) und bei dem nur experimenti causa eine Injection von unverdünntem Kaninchenglaskörper vorgenommen worden war. Zur schnellen Herstellung der Arbeitsfähigkeit war am 26. Tage nach der Operation die Exenteratio bulbi gemacht worden. Verf. giebt eine genaue Beschreibung der aus Celloidineinbettungen hergestellten, mit Alauncarmin, sowie Unna's Polychrommethylblaumethode gefärbten Präparate. Nach dem Resultate dieser Untersuchung und dem klinischen Verlaufe macht er sich von den Vorgängen im menschlichen Auge nach der Injection des Kaninchenglaskörpers folgendes Bild: Zunächst Quellung der injicirten Masse zu grösseren gelbweissen Klumpen. Durch Einwanderung von Rundzellen Umwandlung in eine feinstkörnige Masse. Unter gleichzeitiger Bildung von Riesenzellenformation führt dieser Process höchst wahrscheinlich zu einer totalen Resorption oder vielleicht nutzbaren Endumwandlung des thierischen Glaskörpers zu Stoffen, die zum Aufbau eines neuen glaskörperähnlichen Gewebes verwendet werden können. Den bindegewebig degenerirten Glaskörper des erkrankten Auges drängt die Injection nicht allein mechanisch auseinander, sondern erzeugt durch Chemotaxis offenbar in ihm Vorgänge, die zu einer Art Erweichung führen dürften, resp. vielleicht zu einer Resorption festerer Massen und Ersatz durch frisches, junges Gewebe. Sicher ist endlich eine mässig entzündliche Wirkung im Uvealtractus, die anfänglich zu einer Verklebung, später aber zu einer Verwachsung von Netzhaut und Aderhaut führt. Kuthe.

Journal-Uebersicht.

I. v. Graefe's Archiv für Ophthalmologie. XL. 4.

1) **Messende Untersuchungen über die Gesetzmässigkeit des simultanen Helligkeits-Contrastes,** von Dr. Carl Hess und Dr. Hugo Pretori. (Aus dem physiolog. Institut der deutschen Universität in Prag.)

„Wir suchten zunächst einen genauen Aufschluss zu erhalten über die Helligkeitsänderungen, welche eine beliebig beleuchtete kleinere Fläche erfährt, wenn sie auf einer grösseren Fläche von anderer Beleuchtung gesehen wird; diese Aenderungen müssten für möglichst viele Punkte der Beleuchtungs-Intensitätsscala bestimmt werden, und es war hierzu nothwendig, die Beleuchtungsintensität der grossen Fläche sowohl als die der kleinen innerhalb weiter Grenzen durch allmähliche Uebergänge in messbarer Weise variiren zu können."

Der für die Untersuchungen benutzte Apparat ist derart construirt, dass je zwei rechtwinkelig zusammenstossende Flächen hinter einander aufgestellt sind. Die vorderen Flächen haben viereckige Ausschnitte, durch die hindurch Stücke der hinteren Flächen gesehen werden können. Beide Flächenpaare stehen in einem oben und unten gedeckten Kasten und können durch seitliche lichtdichte Röhren isolirt und verschieden beleuchtet werden. Werden vordere und hintere Flächenpaare gleichmässig beleuchtet, so erscheinen die durch die Löcher der vorderen gesehenen Hinterflächen — die kleinen Felder — gleich hell. Wird die Beleuchtung z. B. der rechten hinteren Fläche geändert, so erscheint das kleine rechte Feld anders als das linke, kann aber durch Veränderung der Beleuchtung der rechten vorderen Fläche wieder auf gleiche Helligkeit mit dem

Digitized by Google

kleinen linken gebracht werden. (Contrastwirkung.) Successivcontrast wurde durch besondere Vorrichtungen sicher ausgeschlossen.

Die Grösse des Beleuchtungsunterschiedes der beiden hinteren Flächen zusammen mit der Beleuchtungsänderung, welche an der rechten vorderen Fläche erforderlich war, um die beiden kleineren Flächen subjectiv gleich hell zu machen, kann als Maass für die Contrastwirkung dienen.

Trägt man in einem Coordinatensysteme die willkürlich geänderten Beleuchtungsintensitäten der hinteren Flächen (kleine Felder) als Abscissen auf, und diejenigen Beleuchtungsintensitäten der vorderen Flächen (grosse Felder), durch welche die kleineren Felder jedesmal auf gleiche Helligkeit gebracht wurden, als Ordinaten, und verbindet die Schnittpunkte, so zeigt sich, dass sie annähernd in einer geraden liegen. Daraus folgt: „Wird ein kleines Feld von einem anders beleuchteten grösseren Felde umschlossen, so zeigt es eine von der eigenen Beleuchtung und vom Contraste abhängige scheinbare Helligkeit, welche unverändert dieselbe bleibt, wenn die beiden Beleuchtungen der beiden Felder derart geändert werden, dass die beiden Beleuchtungszuwüchse ein bestimmtes von ihrer absoluten Grösse unabhängiges Verhältniss einhalten."

Sind daher für 2 Punkte gleicher scheinbarer Helligkeit die Abcissen und Ordinaten bestimmt, so kann man durch Construction bezw. Rechnung alle übrigen Verhältnisse der Beleuchtungen der grossen und kleinen Felder finden, unter welchen die kleinen Felder gleich hell erscheinen.

Die Verff. beschreiben ausserdem einen von Hering angegebenen Apparat, welcher sich besonders zur Demonstration des Simultancontrastes eignet, wenn auch nicht zu messenden Untersuchungen.

---

2) **Beiträge zur Kenntniss der Hornhautcirculation**, von Dr. R. Gruber, Assistenten an der I. Wiener Augenklinik.

Für das Verständniss der Versuche, welche über die Hornhautcirculation vorliegen, ist es erforderlich, zwischen der Circulation krystalloider, diffusionsfähiger Substanzen und colloider, nicht diffusionsfähiger Substanzen zu unterscheiden.

I. Circulation diffusibler Körper. Nach einem Ueberblick über frühere Arbeiten beschreibt Verf. folgenden eigenen Versuch. Einer Katze wurden 2 bis 3 geglühte Eisenstückchen in die Hornhaut eingeführt und nach einigen Tagen, wenn sich ein Rostring gebildet hatte, wieder entfernt. Wurde dann etwas 10%ige Ferrocyankaliumlösung in die V. K. injicirt, so färbten sich die Rostringe in 2—10 Minuten bei Zusatz von Salzsäure schön blau. Es ist demnach eine Diffusion aus der V. K. in die Hornhaut möglich. Auch bei Injection von Ferrocyankaliumlösung in die Vena crural. trat Blaufärbung der Rostringe ein, und zwar zu einer Zeit, wenn das Kammerwasser noch keine Reaction gab. Diffusible Stoffe werden daher auch ohne Vermittelung des K. W. in die Hornhaut fortgeleitet.

Ferner theilt Verf. einen Versuch mit, welcher beweist, dass auch am todten Schweinsauge eine Diffusion von Blutlaugensalz innerhalb des Hornhautgewebes, wenn auch langsamer als am lebenden, stattfindet.

„Fassen wir das Gesagte zusammen, so gelangen wir zu dem Resultate, dass eine Circulation krystalloider Körper ohne Anspruchnahme der Vitalität des Cornealgewebes ausschliesslich auf Grund der mechanischen und Diffusionsströmung möglich ist, dass sie aber im Leben unter Betheiligung der Gewebsthätigkeit erfolgt."

II. Die Circulation colloider Körper ist von besonderer Wichtigkeit, weil

Digitized by Google

das eigentliche Nährmaterial der Cornea, das Serum, zu den colloiden Körpern gehört. Verf. wiederholte den Versuch von Knies: Injection von löslicher Stärke in die V. K., und fand übereinstimmend mit Knies, dass in der Hornhaut niemals Stärke nachgewiesen werden konnte, wohl aber Traubenzucker, in den die Stärke sehr rasch überzugehen scheint.

Abgesehen von einer randständigen Circulation, findet in der Hornhaut eine Strömung für colloide Körper wahrscheinlich nicht statt, und die Circulation colloider Stoffe erfolgt durch vitale Zellthätigkeit. Auf dieser letzteren muss daher die Ernährung der Hornhaut beruhen.

---

3) **Ueber die Diffusion in's Innere des Auges bei verschiedenen pathologischen Zuständen desselben,** von Prof. L. Bellarminoff und Dr. W. Dolganoff in St. Petersburg.

Die Versuche wurden derart angestellt, dass bei Kaninchen die Lider von den Augen ab und etwas aufwärts gezogen wurden. Alsdann wurde in die entfalteten Bindehautsäcke beider Augen eine gesättigte Fluoresceïnlösung in 2 % Sodalösung geträufelt und 20 Minuten mit der Hornhaut und Bindehaut in Berührung gelassen. Nach 20 Minuten Abspülen und mittelst der Pravazspritze Entnahme von Kammerwasser und Glaskörper, deren Fluoresceïngehalt nach der catorimetrischen Methode von Bellarminoff (s. v. Graefe's Arch. XXXIX, 3) bestimmt wurde. Die Versuche erstreckten sich auf verschiedene, an je einem Auge hervorgerufene krankhafte Zustände, und führte zu folgendem Resultat. Abscesse, Infiltrate, frische Narben der Cornea steigern die Diffusionsfähigkeit und das um so mehr, je ausgedehnter diese Processe sind und je tiefer sie greifen. Bei Iridectomie, Extr. lent. ist die Diffusionsfähigkeit nur so lange gesteigert, als die Narbe frisch ist. Stationäre Narben der Hornhaut setzen die Diffusionsfähigkeit herab, dagegen wird dieselbe durch entzündliche Processe, welche operative Hornhautwunden compliciren, erhöht. Coloboma artefic. Iridis an sich übt keinen Einfluss. Steigerung des intraocularen Drucks bewirkt Herabsetzung der Diffusionsfähigkeit. Die Wirkung erhöhter Temperatur ist zweifelhaft. Bei der Versuchsdauer von 20 Minuten erreichte das Fluoresceïn den Glaskörper nur bei verletzter Linse (Aphakie). Die unverletzte Zonula sammt Linse und die Membran. hyaloid. verhindern die Diffusion in den Glaskörper.

---

4) **Ueber die eitrige metastatische Ophthalmie, besonders ihre Aetiologie und prognostische Bedeutuug,** von Dr. med. Th. Axenfeld, I. Assistenten der Augenklinik in Marburg. 2. Hälfte. Die für die septische Embolie des Auges im Allgemeinen wichtigen anatomisch-bacteriologischen Verhältnisse.

Die Leber'sche Lehre, dass von Operationsnarben und vernarbten Irisprolapsen häufig Glaskörpereiterungen ausgehen, ist allgemein anerkannt. In manchen Fällen lässt es sich aber auch anatomisch nicht erweisen, ob die Infection auf diesem oder auf endogenem Wege erfolgte. Verf. giebt nicht zu, dass, wie Wagenmann argumentirt, die endogene Infection nur dann angenommen werden darf, wenn der anatomische Nachweis von Mikroorganismen innerhalb der Gefässe erbracht ist. Trotz embolischer Entstehung der Eiterung brauchen sich Mikroorganismen in den Gefässen nicht zu finden. Die einzelnen Kokken scheinen sich hier verschieden zu verhalten, indem die Streptokokken es lieben, sich in den Gefässbahnen fortzupflanzen, während die Pneumokokken schneller aus den Gefässen heraus sich zu vertheilen scheinen.

Digitized by Google

Für die Deutung mancher anatomischer Befunde muss die postmortale Vermehrung der Kokken berücksichtigt werden. Findet man z. B. in Venen grössere Haufen von Streptokokken, welche die Capillaren nicht haben passiren können, und fehlt jede entzündliche Veränderung der Venenwandung, so muss man annehmen, dass die Kokkenhaufen ihre Ausdehnung erst postmortal erhalten haben. Mehrfache Beobachtungen sprechen dafür, dass in den Gefässen circulirende Eiter erregende Mikroorganismen das Gefässlumen nur dann verlassen, wenn die Gefässwandungen durch pathologische Veränderungen für sie durchgängig geworden sind. Fehlen solche Veränderungen, so sind auch in den Scheidenräumen des Opticus noch nie Mikroorganismen gefunden worden.

Das Vorkommen eines metastatischen Hornhautabscesses in Folge endogener Infection ist bis jetzt nicht erwiesen.

Die Bezeichnung „metastatische Chorioiditis" ist als nicht zutreffend aufzugeben. Der Ort, wo die Infection des Auges erfolgte, lässt sich nicht immer bestimmen, jedenfalls wird aber die Retina häufig zuerst ergriffen, und die Chorioidea erkrankt erst secundär. Wenn daher letztere auch die Hauptmasse des Exsudats liefert, so spricht man doch richtiger allgemein von „metastatischer Ophthalmie".

---

5) **Corectopie,** von Dr. Friedrich Best in Wermelskirchen.

Eingehende Beschreibung von 8 bisher nicht veröffentlichten Fällen.

In normalen Augen liegen die Pupillen niemals genau central. Die ohne weitere Complication auftretende Pupillenverschiebung ist oft nur ein höherer Grad dieser normalen Ectopie. In manchen Fällen beruht sie auf mangehafter Anlage der Iris oder auf intrauteriner Entzündung. Corectopie als alleiniger Fehler ist meistens einseitig. Ganz vereinzelt ist sie mit Cornea globosa oder Mikrophthalmus complicirt.

Die Complication mit Verlagerung der Linse ist fast stets doppelseitig. Bei weitem am häufigsten sind Pupille und Linse in entgegengesetzter Richtung verschoben, doch kommt Verschiebung in gleicher Richtung, sowie seitlich vor.

Meistens liegen die Pupillen nahezu symmetrisch oben-aussen nahe dem Hornhautrande, ausnahmsweise findet die Verschiebung nach beliebigen anderen Richtungen hin statt. Die Iris ist normal oder es scheinen die circulären Faserzüge ganz oder partiell zu fehlen, bezw. die radiären Leisten stärker hervorzutreten.

Irisschlottern in Folge von Lockerung der Linse fehlt nie. Der manchmal im Pupillengebiet sichtbare Linsenrand war einzeln eingebogen. Cornea und Corp. vitr. stets klar, nie Coloboma choricid., selten Membr. pupill. persist.

Die Refraction ist meistens myopisch, Astigmatismus nicht selten. Das Sehvermögen schwankt in weiten Grenzen und ist einerseits durch die optischen Verhältnisse — unter Umständen monoculare Diplopie in Folge von Luxat. lentis — andererseits durch die Netzhaut bedingt.

Häufig findet sich die Anomalie bei mehreren Geschwistern zugleich und auch bei den Eltern.

Eine befriedigende Erklärung der Anomalie kann bis jetzt nicht gegeben werden. Man sieht Uebergangsformen zu Colobom, Irideremie und Polycorie.

---

6) **Zum klinischen Bilde der Diphtheriebacillen-Conjunctivitis,** von Prof. Otto Schirmer in Greifswald.

Beschreibung einer Anzahl von Fällen, welche klinisch unter dem Bilde

Digitized by Google

der sog. Conjunctivitis cruposa verliefen, bei denen aber durch Züchtung und Impfung die Anwesenheit von Löffler'schen Diphtheriebacillen nachgewiesen werden konnte. Die Lider waren zwar geschwollen aber nie bretthart, die Beläge locker aufliegend, abwischbar, die Conjunctiva geschwollen und blutreich, nicht nekrotisch. Keine Narbenbildung. Nur in einem Falle fanden sich kleine unscheinbare wirkliche Einlagerungen, an deren Stelle sich später Narben entwickelten, doch überragen auch hier die lockeren Auflagerungen ganz wesentlich. Im Gegensatz zur Conj. crup. scrophulösen Ursprungs, bei der die Conj. bulbi nur injicirt zu sein pflegt, scheint bei der diphtheritischen Form Chemosis Conj. bulbi sowie Auflagerungen auf derselben häufiger vorzukommen. In 4 von 8 Fällen kam es zu schweren Hornhautaffectionen, 3 mal wurde der grösste Theil der Hornhaut zerstört. Dieselbe zeigte sich zuerst in grösserer Ausdehnung oberflächlich getrübt, wie man es bei Blennorrhöe und acutem Trachom sieht. Diese Trübung kann sich (1 Fall), ohne dass es zur Verschwärung kommt, in einen „zarten Narbenschleier" umwandeln. Häufiger kommt es aber zu tieferen, progressiven Ulcerationen.

In 2 Fällen war die Affection einseitig.

Einträufelungen und Umschläge mit $^1/_5\,^0/_{00}$ Sublimatlösung führten zu rascher Besserung der Conjunctivitis, trotz der Besserung nahm aber die Heilung der Hornhautgeschwüre nicht immer sogleich einen günstigeren Verlauf. Nach Scarificationen kann es zu diphtheritischer Infiltration der Schnitte kommen.

Verf. nimmt an, dass diese Conjunctivitis eine mildere Form der bisher als Conj. diphth. beschriebenen Erkrankung darstellt. Gestützt wird diese Anschauung durch die bemerkenswerthe Thatsache, dass in mehreren Fällen die Diphtheriebacillen sich bei den Impfversuchen als nicht vollvirulent erwiesen.

7) **Mittheilung über die Extraction eines Glassplitters aus der vorderen Augenkammer nebst Bemerkungen über die durch den Fremdkörper hervorgerufene Entzündung,** von Prof. Dr. A. Wagenmann in Jena.

Einem 16 jährigen Lehrling flog beim Platzen eines Wasserstandglases ein Glassplitter ins linke Auge. Anfangs sehr geringe Reaction. Nach 6 Monaten S = $^6/_8$. Schw. 0,4 : 12—30 cm. Auge blass, erst nach längerer Untersuchung geringe Ciliarinjection. 4—5 mm lange Hornhautwunde, welche vom Centrum nach oben-aussen verläuft. Unten-aussen im Kammerwinkel haftet ein grösserer Glassplitter. Hornhaut bei Tageslicht klar, erst bei focaler Beleuchtung sieht man, dass sie der Lage und Form des Fremdkörpers entsprechend zart getrübt ist. Die Iris zeigt da, wo der Glassplitter sie berührt, eine geringe graugelbliche Gewebsverdickung. Tension eher nach — neigend. G. F. frei. Der Fremdkörper sitzt fest eingekeilt und bewegt sich bei verschiedenen Stellungen des Kopfes nicht im Geringsten. Die vorgeschlagene Extraction des Fremdkörpers wird abgelehnt.

Nach 3 Monaten Ciliarinjection, sogleich auffallende dreieckige parenchymatöse Trübung der Cornea über dem Fremdkörper, Epithel gestippt. S = $^6/_{15}$. Operation verweigert. 2 Monate später sind die Reizerscheinungen stärker ausgeprägt, die Hornhauttrübung ist ausgebreiteter und dichter, nur das obere Drittel noch frei. Tension deutlich herabgesetzt. S = F. Z. : 4 m. Extraction des Fremdkörpers durch einen ca. 6 mm langen horizontalen Schnitt, welcher die Hornhaut schräg durchsetzt, und da der Glassplitter sich durch denselben nicht sogleich fassen lässt, mit der Scheere nach unten-aussen verlängert wird.

Digitized by Google

Heben des Splitters mit einem stumpfen Häkchen und Extraction. Das Glasstückchen war 4 mm lang, 2 mm breit, 1 mm dick. Heilung glatt, geringe vordere Synechie aussen. Der Splitter erwies sich als steril. Nach reichlich 14 Tagen $S = {}^{6}/_{21}$. Auge reizlos, die Hornhaut bedeutend aufgeklärt. Linse intact.

Der Verlauf entspricht genau den Leber'schen Versuchen. Die Hornhauttrübung kann nicht auf Epithelabschürfung beruhen, da sie sich erst nach Monaten entwickelte. Man muss annehmen, dass eine von dem Glassplitter ausgehende chemische Einwirkung auf die Hornhaut stattgefunden hat. Bei der Unbeweglichkeit des Fremdkörpers ist hier eine mechanische Reizwirkung auf das Auge ausgeschlossen.

8) **Angeborene Cataract beider Augen mit Perforation der Linsenkapsel beim Kaninchen,** von Dr. H. Vüllers in Düsseldorf, früherem Assistenten an der Augenklinik in Heidelberg.

Bei einem Kaninchen wurde bald nach der Geburt Cataracta o. u. bemerkt. Die genauere Untersuchung der gehärteten Augen ergab makroskopisch und mikroskopisch nichts, was auf eine stattgehabte Verletzung zu schliessen berechtigte. Die Bulbi waren vollkommen ausgebildet und zeigten beide an Cornea und Iris geringfügige Residuen entzündlicher Processe: umschriebene Bindegewebswucherungen unter dem Cornealepithel, einzelne vordere Synechieen im Kammerwinkel, einmal mit Verdickung der Membr. descem. durch Auflagerung glashäutiger Substanz.

Besondere Beachtung verdient das rechte Auge. Hier ist die Iris stellenweise dünn, die Hinterfläche mit zahlreichen Hervorragungen versehen und mehrfach mit der vorderen Linsenkapsel verwachsen. An zwei Stellen peripher und central ist die Iris durch Lücken der vorderen Kapsel hindurch weit in die Cataract hineingewachsen, an der centralen Stelle quer durch die ganze Dicke bis zu einem an der hinteren Kapsel befindlichen Kapselstaar. Die Linse ist geschrumpft und in regressiver Metamorphose begriffen, Detritus, Myelinkugeln etc.; in einem Präparat fanden sich Leukocyten. An der Stelle, wo der Irisfortsatz sich durch die ganze Linse erstreckt, erscheinen in einer Reihe von Schnitten die beiden getrennten Theile der Linse um die ganze Dicke derselben gegen einander verschoben.

Verf. vermuthet, dass in der Fötalzeit, sei es durch einen zugleich im Uterus befindlichen Fötus, sei es durch die Bauchdecken des Mutterthieres hindurch eine Verletzung der Augen stattgefunden hat.

9) **Ein Beitrag zur Kenntniss der Tuberculose der Thränendrüse,** von Dr. F. Salzer, früherem Assistenten der Univ.-Augenklinik in Heidelberg.

Beschreibung eines von Czerny exstirpirten Thränendrüsentumors zweifellos tuberculöser Art, wenn auch Bacillen gar nicht und Riesenzellen nur in sehr geringer Zahl nachgewiesen werden konnten. Die Knötchen bestanden fast ausschliesslich aus epitheloiden Zellen, welche keineswegs immer im interstitiellen Gewebe entstanden waren, sondern vielfach von den Drüsenepithelien abstammten.

Sehr vereinzelte Bilder konnten zu der Deutung verleiten, als ob eine Riesenzelle sich aus dem Zusammenfliessen mehrerer Zellen gebildet habe, doch hält Verf. keins seiner Präparate für beweisend.

Digitized by Google

10) Ueber eine Ophthalmia hepatica. Nebst Beiträgen zur Kenntniss der Xerosis conjunctivae und zur Pathologie der Augenmuskelerkrankungen, von Dr. K. L. Baas, Privatdocenten und I. Assistenten an der Univ.-Augenklinik in Freiburg i. B.

Zwei selbst beobachtete Fälle von Lebercirrhose, von denen der eine in Genesung überging, der andere zum Tode führte und Gelegenheit zur anatomischen Untersuchung eines Auges bot.

I. 18jähr. Mann. Schmerzlose Auftreibung des Leibes, keine Gelbsucht, aber dunkelbrauner Urin. Nach einigen Monaten Hemeralopie, welche $^1/_4$ Jahr anhielt und dann verschwand. Später ausgesprochene Gelbsucht, Schwellung der Leber und Milz. 7 Monate nachher wieder Hemeralopie, Xerosis conjunctivae, $S = {}^6/_8$, G. F. frei, Farbenempfindung normal, Torpor retinae, Reizschwelle bei 8 mm (Förster). Punktförmige Linsentrübungen im Aequator, Papille wachsartig getrübt, Retinalvenen hyperämisch, feinkörnige Trübung der ganzen Retina, Täfelung des Pigments. 2 Jahre nach Beginn der Erkrankung wesentliche Besserung. Icterus verschwunden, die Hemeralopie war nicht wieder aufgetreten, Licht- und Farbensinn, G. F. normal. $S = {}^5/_3$. Linsentrübung unverändert, leichte Hyperämie der Retinalvenen, stellenweise ausgesprochene Täfelung des Pigments. Allgemeinbefinden so gut, dass Pat. arbeitet.

II. Im 7. Lebensjahre acute Erkrankung mit Erbrechen und Gelbsucht. Besserung. Im 14. Lebensjahre ausgesprochene Nachtblindheit. Ein Jahr später Icterus, Kopfschmerz, Erbrechen, Hemeralopie unverändert. H. m. 2,5 D, $S = {}^{2-3}/_6$, G. F., Farbensinn normal, Lichtsinn: Reizschwelle bei 12—13 mm. Pigmentatrophie, zahlreiche kleine weisse Punkte am Fundus. Später waren die Papillen verwaschen, Fundus durch Pigmentrareficirung getäfelt, körnig getrübt. Späterhin in der Gegend der Macula viele Fleckchen in der Chorioidea, Lumen der Arterien verengt, die Wandungen auffallend deutlich sichtbar. — Xerosis conjunctivae.

Nach wechselndem Verlaufe plötzlich Verschlimmerung des Allgemeinzustandes, Temperaturen bis 40,6, Coma, Exitus.

Leichendiagnose: Cirrhosis hepatis, Icterus, multiple Blutungen in der Pleura, in den Lungen, im Gehirn und in der Medulla oblong.

Aus dem mikroskopischen Befunde am Auge ist zunächst eine weit verbreitete Endarteriitis bezw. Endophlebitis hervorzuheben; Wucherung des Endothels, Verdickung der Gefässwandungen, Verengerung des Lumens. Diese Veränderungen bewirkten einerseits Circulationsstörungen, welche lacunenartige Erweiterungen der Gefässe im Gefolge hatten, und andererseits Auswanderung zelliger Elemente, die sich in Gestalt von diffuser oder herdförmiger Rundzelleninfiltration zeigte. Ferner fand sich eine ausgebreitete Bindegewebshyperplasie, die zwar anscheinend zu keiner starken Schwellung des Gewebes, wohl aber zu ausgesprochener Schrumpfung desselben geführt hatte. Diese Veränderungen zeigten sich vorwiegend in den vorderen Theilen der Chorioidea, insbesondere war der Ciliarkörper hochgradig degenerirt. Bei schwacher Vergrösserung erschien der eigentliche Ciliarkörper — zumal in Rücksicht auf die bestehende Hypermetropie — wenig entwickelt, von den Ciliarfortsätzen war kaum einer wohl ausgebildet, die meisten hatten nur etwa $^1/_3$ der normalen Grösse und stellten niedrige Vorsprünge dar. Bei starker Vergrösserung sah man, dass vorwiegend die circulären Muskelfasern untergegangen waren und neugebildetem Bindegewebe Platz gemacht hatten. Ebenso war die Schrumpfung der Proc. cil. im Wesentlichen durch bindegewebige Degeneration bedingt. Im Pigmentepithel war das Pigment vermindert, viele Zellen hatten 2 Kerne (Entartungs-

Digitized by Google

erscheinung). In der Retina fanden sich in den reticulären Schichten, sowie in der inneren Körnerschicht zahlreiche Lücken (Oedem). Der Opticus zeigte starke Kernwucherung, welche besonders an Querschnitten zu Tage trat und hauptsächlich auf Wucherung der Capillarendothelien beruhte.

Die Trübung der Linse dürfte als Folgezustand der Ernährungsstörung in der Chorioidea anzusehen sein. Auf dieselbe Ursache muss man die Veränderungen im Pigmentepithel zurückführen, dessen Atrophie die Hemeralopie verursacht haben wird. Ob die Ernährungsstörung der Chorioidea durch quantitativ ungenügende Zufuhr von Nährmaterial oder durch die veränderte Zusammensetzung des Blutes hervorgerufen wurde, ist vorläufig nicht zu entscheiden.

Verf. schlägt vor, den Krankheitsprocess analog der Retinitis nephritica s. albuminurica Chorioiditis hepatica s. icterica zu nennen.

Die mikroskopische Untersuchung der xerotischen Conjunctiva ergab im subconjunctivalen Gewebe bis zur Gefässobliteration führende Wucherung der Endothelien. Das Epithel zeigte eine von der Tiefe bis zur Oberfläche fortschreitende Degeneration der Zellen; in den tieferen Schichten verminderte Färbbarkeit und schliesslich an der Oberfläche vollkommen fettige Entartung. Xerosestäbchen konnten nachgewiesen werden.

In zwei zur Verfügung stehenden Stücken von Augenmuskeln zeigte sich zunächst wieder die Wucherung der Gefässintima. Daneben theilweiser Schwund der Muskelfasern und Hyperplasie des interfibrillären Bindegewebes, welches mehrfach in Gestalt von Schwielen ganze Muskelbündel ersetzte — also Myositis indurativa chronica.

---

11) Accommodation und Convergenz, von Alfred Graefe.

Nach Schweigger kommen als Convergenzfactoren bei Einstellung beider Augen nur die Accommodation und das binoculare Einfachsehen (Fusionsbestreben) in Frage, und bedarf es des von Hansen Grut als Nahebewusstsein bezeichneten, von Graefe Convergenzbestreben, Convergenzreiz, Einrichtungszwang genannten Factors zur Erklärung der Erscheinungen nicht.

Graefe hatte schon früher darauf hingewiesen, dass bei Verschluss eines Auges selbst dann genaue Einstellung beider Augen folgt, wenn Presbyopen innerhalb ihres Nahepunkts oder Myopen jenseits ihres Fernpunkts fixiren, so dass Fusionsbestreben und Accommodation keine Rolle spielen können. Ebenso erfolgt binoculare Einstellung bei künstlicher Accommodationslähmung. Der Einwand Schweigger's, dass Presbyopen bei der angegebenen Versuchsanordnung Accommodationsimpulse aufwenden und dadurch zum Convergiren veranlasst werden, ist nicht ganz zutreffend, denn da ein deutliches Bild des fixirten Gegenstandes nicht gewonnen werden kann, so fehlt der Maassstab für den erforderlichen Accommodationsstimulus, von dem wiederum die Convergenzstellung abhängt. Man müsste unter diesen Verhältnissen mindestens Schwankungen bei der Einstellung beobachten, was nicht der Fall ist.

Wenn Schweigger angiebt, dass Myopen bei dem geschilderten Versuche meistens eine Divergenzstellung des verdeckten Auges zeigen, so hält doch Graefe seine Beobachtung, dass in der Mehrzahl der Fälle richtige Einstellung erfolgt, für erwiesen.

Einige selbstverständliche Ausnahmen werden von Schweigger zugegeben.

Myopen neigen zur Divergenz, weil ein unbestritten wichtiger Convergenzfactor, die Accommodation, bei ihnen wenig oder gar nicht in Function tritt. Die Divergenz ist oft die Ruhestellung, welche von dem verdeckten Auge ein-

Digitized by Google

genommen wird. Damit sind aber jene Fälle, in denen richtige Einstellung erfolgt, nicht erklärt. Sie werden nur verständlich, wenn man den von Graefe angenommenen dritten Convergenzfactor heranzieht. Der Einwand, dass unter Umständen aus irgend welchem Grunde eine Convergenzstellung die Ruhelage des Auges sei, würde nicht stichhaltig sein. Liegt bei einem Myopen der Fernpunkt in $^1/_3$ m, der Ruhepunkt in 6 m, und zeigt sich bei allen zwischen $^1/_3$ und 6 m liegenden Abständen richtige Einstellung, so werden wir zu der Annahme gedrängt, dass der bestrittene Convergenzfactor thätig war.

Nur unter normalen Verhältnissen, bei Emmetropie und guter Accommodation, reichen Accommodation und Fusionsbestreben aus, um die Erscheinungen der binocularen Einstellung zu erklären.

Die Gewöhnung, unsere Sehlinien auf denselben Punkt zu richten, führen durch Uebung und Erfahrung zur Heranbildung eines Einrichtungszwanges, der neben Accommodation und Fusionsbestreben eine gewisse Selbstständigkeit besitzt.

Scheer.

II. Archiv für Augenheilkunde. Bd. XXX. Heft 1.

1) **Ueber Glaucom nach Discission des Nachstars und seine Heilung,** von H. Knapp in New-York.

Verf. beschreibt 16 schwere Fälle von Glaucom nach Discission des Nachstars. Das Vorkommen solcher schweren Fälle, in denen iridectomirt werden musste, betrug 2 % der vorgenommenen Discissionen, das leichterer Fälle, die durch Miotica geheilt wurden, nur 1 %. Die Iridectomie heilt diese Fälle von Glaucom fast immer. Die Krankheit tritt auf 1—6 Tage nach der Discission, in der zweiten Woche schon selten. In 3 Fällen nur trat die Drucksteigerung erst einige Monate bis über ein Jahr nach der Discission auf. Die Ursache dieses Glaucoms ist wohl weniger auf die Quellung etwaiger Corticalreste nach der Discission zu beziehen als vielmehr auf die mit ausgiebiger Kapselspaltung verbundene Zerrung des Ciliarkörpers.[1] Das hier beschriebene traumatische Glaucom heilt zweifellos in vielen Fällen ohne Behandlung. Gut ist es, wenn man sieht, dass die Kapselöffnung sehr gross ausgefallen ist, nach der Operation Pilocarpin einzuträufeln, wodurch wohl nie ein Nachtheil entsteht. Bei wirklich ausgebrochenem Glaucom führt die Iridectomie so sicheren Erfolg herbei, dass K. nicht gewagt hat, Versuche mit anderen Operationsverfahren vorzunehmen, die vielleicht auch zum Ziele führen.

---

2) **Ueber künstlich erzeugten Nystagmus bei normalen Individuen und bei Taubstummen. Beitrag zur Physiologie des Ohrlabyrinths,** von Dr. med. Ludwig Bach, Privatdocenten und I. Assistenten an der Universitäts-Augenklinik zu Würzburg.

Durch öftere rasche Drehung um ihre Verticalaxe konnte Verf. bei normalen Individuen sowohl, als auch bei Taubstummen Nystagmus horizontalis und mitunter auch conjugirte Deviation der Augen hervorrufen. Während aber die Erzeugung von Nystagmus nur bei 5 % der normalen Individuen nicht zu erreichen war, blieb dieselbe fast bei der Hälfte der Taubstummen aus. B. schliesst sich deshalb der Breuer-Mach'schen Theorie an und glaubt, dass durch die Drehung des Körpers zunächst primär ein Reiz in den Bogengängen des Labyrinths entsteht und dass von da aus reflectorisch die Augenbewegungen veranlasst werden.

[1] Oder auf plötzliche Verstopfung der Kammerbucht durch Iris. H.

Digitized by Google

3) **Die Cornealnaht nach Extraction der Cataract**, von Dr. Kalt. (An anderer Stelle referirt.)

4) **Zur Aetiologie der angeborenen Missbildungen des Auges**, von Dr. L. Weiss und W. Ottinger.

5) **Zur Silber-Imprägnation des Cornealgewebes**, v. Dr. Rudolf Gruber, Assistenten der I. Wiener Augenklinik.

6) **Ueber Verletzungen des Auges**, von Dr. Hillemanns, I. Assistenzarzt an der Universitäts-Augenklinik zu Bonn.

Es folgen **Referate.** Ancke.

III. Recueil d'ophtalmologie. 1895. Februar.

1) **Des accidents syphilitiques tertiaires de l'oeil et de leur traitement**, par Galezowski.

Die tertiär syphilitischen Affectionen, die Beziehung zum Auge haben oder sich an diesem selbst abspielen, zählt G. in folgender Weise auf:

a) Caries der Nasenknochen, welche Erkrankungen der Thränenwege, Exophthalmus und Sehnervenentzündung bedingt. Letztere hängt in diesen Fällen nicht, wie einige Autoren wollen, von der etwa bestehenden toxischen Ozaena ab, sondern ist die Folge einer basilaren Periostitis.

b) Die mit den Geschwüren des Gesichts zusammenhängenden Ulcerationen der Lider.

c) Gummöse Iritis und Scleritis.

d) Chorioretinitis pigmentosa mit und ohne Nachtblindheit. Prädilectionsstelle für die abnorme Pigmententwickelung ist hierbei die äusserste Peripherie des Augengrundes.

e) Gummata des Chiasma mit folgender Neuritis resp. Atrophie des Opticus.

f) Gleichnamige oder gekreuzte Halbblindheit mit Störungen des Gedächtnisses, der Farbenwahrnehmung, Scotomen u. s. w.

g) Locomotorische Ataxie mit Atrophie des Sehnerven und Lähmungen der verschiedensten inneren und äusseren Augenmuskeln, wobei im Allgemeinen nur das eine Auge betroffen wird.

In der Behandlung der tertiären Symptome weicht Galezowski insofern von vielen Autoren ab, als er auch hier statt des Jodkali eine Inunctionscur verordnet und dieselbe (2,0 pro die) zwei Jahre hindurch fortsetzt. — Jodkali benuzt er im Allgemeinen nur, um das Hg bei Intoxicationserscheinungen schneller zu eliminiren. Hat er diesen seinen Zweck erreicht, so geht er von Neuem zu Einreibungen über. Er hat auf diese Weise hartnäckige Fälle von specifischer Chorioiditis geheilt.

2) **Traitement de la conjunctivite granuleuse par l'électrolyse**, par Malgat.

Im Anschluss an 18 auf dem letzten Congress in Edinburg mitgetheilten Fälle werden weitere 12 Krankheitsgeschichten gegeben, die für des Verf.'s Methode sprechen. Letztere besteht in der Anwendung der negativen nadelförmigen Electrode, die kurze Zeit auf die einzelnen Granula gesetzt wird, worauf diese alsbald verschwinden, ohne Narben zu hinterlassen. — Die Anwendung von Cocaïn ist zweckmässig.

Digitized by Google

3) **Études ophtalmologiques**, par Chauvel. (Suite.)

März.

1) **Sur la syphilis oculaire héréditaire**, par Galezowski.

In dieser Mittheilung werden die durch hereditäre Lues im und am Auge gesetzten Veränderungen systematisch zusammengestellt.

a) Missbildungen der Lider, Orbitalperiostitis und Affectionen der Thränenwege.

b) Lähmungen der motorischen Augennerven mit Ptosis, Nystagmus.

c) Entwickelungsstörungen wie Mikrophthalmus, Astigmatismus u. s. w.

d) Keratitis, Chorioiditis, Retinitis mit Atrophie des Opticus und Cataract.

Für einige dieser Erkrankungsformen werden bezeichnende Fälle mitgetheilt.

2) **Insensibilité relative de la cornée dans l'iridocyclite**, par Trantas.

Die Herabsetzung der Sensibilität der Cornea wird von T. als ein bisher unbeschriebenes Symptom bei einigen Formen von Iridocyclitis angesehen. A. Moll.

Vermischtes.

1) Unser geschätzter Mitarbeiter Dr. W. Goldzieher in Budapest ist zum a. o. Prof. ernannt worden.

2) Prof. Wicherkiewicz ist zum Nachfolger von Rydel in Krakau ernannt worden.

Bibliographie.

1) Ueber halbseitige Farbenblindheit (homonyme Hemiachromatopsie) und Mittheilung eines Falles, von Otto Dahms. (Diss. inaug. Leipzig 1895.) Der in der Poliklinik von Dr. Schwarz in Leipzig beobachtete Fall betrifft eine 62jährige Wittwe, welche angiebt, — nach einem Anfalle von Schwindel vor 14 Tagen — schlecht zu sehen, Kopfschmerzen zu haben und seitdem auch gedächtnissschwach zu sein. Lues-Anamnese negativ. Die Untersuchung ergiebt bds. fast volle S, Pupillenreaction bds. gut, sowohl bei Belichtung der rechten, als der linken Netzhauthälfte, O: n, dagegen zeigt das Gesichtsfeld homonyme, rechtsseitige Hemiachromatopsie, verbunden mit ungleichmässiger, rechtsseitiger Einschränkung für Weiss und leichter concentrischer Einengung im Ganzen. Neben dem vollständigen Ausfalle des Farbensinnes rechts findet sich noch deutliche Herabsetzung des Raum- und Lichtsinnes. Die 3 Empfindungsqualitäten des Gesichtssinnes stellen sich jedoch während der 2 Jahre dauernden Beobachtung bis zu einem gewissen Grade wieder her, doch nimmt die allgemeine Gedächtnissschwäche wesentlich zu. Keine Erscheinungen von Seelenblindheit. Verf. verlegt die Krankheitsursache, die er als leichte Gehirnblutung auffasst, bei dem Fehlen hemiopischer Pupillenreaction jenseits der Intercalarganglien, in die Rinde des rechten Occipitallappens, wofür auch der Umstand spricht, dass ausser den allgemeinen bestimmte Gehirnsymptome nicht vorhanden sind, während das Fehlen von absoluter Hemianopsie einen Sitz des Herdes in der Sehstrahlung ausschliesst. Für eine Apoplexie sprechen die geringfügigen Symptome, namentlich aber die ziemlich weitgehende Zurückbildung der homonymen Farbendefecte; letzteres ist übrigens nur selten beobachtet worden. Die Trennungslinie für die Farbengrenzen ging anfangs mitten durch den Fixirpunkt. Die Defecte restaurirten sich nicht in gleichmässiger, d. h. congruenter Form.

Digitized by Google

Letzterer Umstand spricht nach Verf. gegen Mauthner's Theorie, der zu Folge die aus identischen Punkten beider Netzhäute kommenden Fasern an der gleichen Stelle der Sehsphäre ihr centrales Ende finden, und für Wilbrand, nach welchem jedem Empfindungskreise der Netzhaut auch ein elementares Wahrnehmungsfeld entspricht und die Anordnung dieser den homonymen Netzhauthälften zugehörigen Wahrnehmungsfelder in der entsprechenden Sehsphäre bei verschiedenen Menschen eine ganz verschiedene sein kann; die sonstigen Bedenken des Verf.'s gegen diese letztere Theorie sind im Originale nachzusehen. Die Gesichtsfeldeinengung in den intacten homonymen Gesichtsfeldhälften erklärt Verf. als indirectes Symptom, etwa so, dass der Blutaustritt in der Rinde des linken Occipitallappens auch einen Druck auf den rechten ausgeübt hat, und führt hierfür einen Fall aus der Literatur mit Sectionsbefund an. Einen später auftretenden leichten Grad von Dyslexie führt er auf den allgemeinen geistigen Verfall zurück. — An der Hand seines Falles und anderer aus der Literatur erörtert er sodann ausführlich die Frage, ob in der Hirnrinde der Occipitallappen die elementaren Centren für Licht-, Raum- und Farbensinn über einander liegen, so dass das für den Farbensinn zu äusserst liegt (Wilbrand, „Schichtentheorie"), oder ob dieselben in obiger Reihenfolge schachbrettähnlich neben einander liegen (Epéron-Nothnagel, „Feldertheorie"), oder endlich, ob alle 3 Centren zusammenfallen und so die Empfindung des Lichtes, der Form und Farbe nur als verschiedene Functionen eines und desselben Rindencentrums anzusehen wären („Functionstheorie"). Auf Grund der im Originale nachzusehenden kritischen Besprechung der einschlägigen Fälle aus der Literatur entscheidet er sich für letztere und erklärt die verschiedenen Formen der Hemianopsie etwa auf folgende Weise. Der Vorgang der Farbenempfindung in den zelligen Elementen des Sehcentrums ist der complicirteste, wird daher auch schon durch leichtere Insulte, z. B. leichte Apoplexien oder hämorrhagische Cysten gestört, der der Form- und Lichtempfindung ist weniger complicirt, zeigt daher erst bei schwereren Insulten, z. B. Tumoren, starken Apoplexien, grössere Störungen. Zur völligen Entscheidung der Frage bedarf es jedoch noch weiterer, und vor Allem genau und wiederholt beobachteter Fälle, und Verf. fordert auf, dass auch in medicinischen Kliniken und Polikliniken bei apoplectiformen Insulten das Gesichtsfeld für Weiss und Farben häufiger geprüft würde, wenn auch die genauen Untersuchungen sehr mühsam und zeitraubend sind. Neuburger.

2) Beiträge zum Chemismus des Glaskörpers und des Humor aqueus, von Dr. W. Pantz in Marburg. (Zeitschr. f. Biol. Bd. XXXI. S. 212.) 1. Der Glaskörper des Ochsenauges enthält Harnstoff und zwar, auf Stickstoff berechnet, im Mittel 0,239 ‰ N. Auch im Humor aqueus des Ochsen fand sich Harnstoff. 2. Sowohl Glaskörper als Humor aqueus des Ochsenauges enthalten Traubenzucker; dessen Menge nimmt umsomehr ab, je später beide dem Auge nach dem Tode entnommen werden. 3. Der Glaskörper des Ochsenauges enthält Paramilchsäure, bezw. ein oder mehrere Salze der Säure; von dem Humor aqueus konnte dies nicht sicher festgestellt werden (Deutsche medic. Zeitg.).
Neuburger.

3) Der Augentripper, von Dr. Walter in Odessa. (Wiener klin. Wochenschr. 1895. Nr. 11. 12.) Uebersichtliche Zusammenstellung der neueren Anschauungen über das Wesen, die Incubation und Prognose der gonorrhoischen Blennorrhoe. Schenkl.

Um Einsendung von Separatabdrücken wird gebeten.

Verlag von Veit & Comp. in Leipzig. — Druck von Metzger & Wittig in Leipzig.

Digitized by Google

Centralblatt
für praktische
AUGENHEILKUNDE.

Herausgegeben von

Prof. Dr. J. Hirschberg, Geh. Med.-Rath in Berlin.

Unter ständiger Mitwirkung der Herren Dr. Ancke in München, Dr. Berger in Paris, Prof. Dr. Birnbacher in Graz, Dr. Brailey in London, Prof. Dr. H. Cohn in Breslau, Doc. Dr. Cl. du Bois-Reymond in Berlin, Dr. Dahrenstaedt in Herford, Doc. Dr. E. Emmert in Bern, Dr. Ginsberg in Berlin, Prof. Dr. Goldzieher in Budapest, Dr. Gordon Norrie in Kopenhagen, Prof. Dr. Horstmann in Berlin, Dr. Issigonis in Smyrna, Prof. H. Knapp in New York, Prof. Dr. Krückow in Moskau, Dr. Kuthe in Berlin, Dr. Landau in Coblenz, Prof. Dr. Magnus in Breslau, Surg. Capt. F. P. Maynard in Calcutta, Dr. Michaelsen in Görlitz, Dr. van Millingen in Constantinopel, Dr. Moll in Berlin, Prof. Dr. J. Munk in Berlin, Dr. Neuburger in Nürnberg, Dr. Peltesohn in Hamburg, Doc. Dr. Peschel in Turin, Dr. Purtscher in Klagenfurt, Dr. M. Reich in Charkow, Dr. Scheer in Oldenburg, Prof. Dr. Schenkl in Prag, Doc. Dr. Schwarz in Leipzig, Dr. Stiel in Köln.

Monatlich ein Heft. Preis des Jahrganges 12 Mark. Zu beziehen durch alle Buchhandlungen des In- und Auslandes und die Postanstalten des Deutschen Reiches.

August. Neunzehnter Jahrgang. 1895.

Inhalt: **Originalmittheilungen.** I. Stahlsplitter im Glaskörper. Von Dr. **Rosenmeyer** in Frankfurt a. M. — II. Behandlung der acuten und chronischen Dacryocystitis mit Rhinalgin. Von Dr. **Thomalla**, dirigirender Arzt des Marienhospitals (Hückewagen).

Klinische Beobachtungen. Behring's Heilserum bei Diphtherie der Conjunctiva. Von Dr. Recken.

Neue Bücher.

Gesellschaftsberichte. Gesellschaft praktischer Aerzte zu Riga.

Referate, Uebersetzungen, Auszüge. 1) Ueber Netzhautentzündung bei angeborener Lues, von Prof. Dr. J. Hirschberg in Berlin. (Forts. folgt.) — 2) Ueber Retinitis albuminurica gravidarum, von Dr. P. Silex, Privatdocent.

Journal-Uebersicht. I. v. Graefe's Archiv für Ophthalmologie. XL. 5. — II. Zehender's klinische Monatsblätter für Augenheilkunde. — III. The American Journal of Ophthalmologie.

Vermischtes. Nr. 1—4.

Bibliographie. Nr. 1—7.

I. Stahlsplitter im Glaskörper.[1]

Von Dr. **Rosenmeyer** in Frankfurt a. M.

Seitdem Hirschberg uns gelehrt hat, Fremdkörper „aus der dunklen Tiefe des Augengrundes“ zu entfernen, ist die Zahl der glücklich operirten

[1] Nach einem im ärztlichen Vereine zu Frankfurt a. M. gehaltenen Vortrage.

Fälle eine relativ so grosse geworden, dass es kaum mehr angezeigt erscheint, die Casuistik über diesen Gegenstand zu vermehren. Wenn ich einen von mir beobachteten Fall von Stahlsplitter im Glaskörper trotzdem einer kurzen Besprechung unterziehe, so mögen dies die Nebenumstände, welche die Erkrankung begleiten, entschuldigen.

Die pathologisch-anatomischen Untersuchungen BERLIN's[1] haben gezeigt, dass Fremdkörper, welche das Auge durchsetzen, nicht selten von der hinteren Augenwand abprallen und je nach ihrer Schwere an anderen Stellen ihren Sitz aufschlagen. Wir sind berechtigt bei allen Fremdkörperverletzungen, in welchen die Intensität der Verwundung mit der starken Herabsetzung des Sehvermögens nicht in Einklang zu bringen ist oder in welchen Gesichtsfelddefecte nachweisbar erscheinen, an eine gleichzeitige Verwundung der Netzhaut zu denken, selbst wenn der Fremdkörper im vorderen Bulbusabschnitte sitzen sollte.

Die Abbildung eines solchen Präparates gab ich in einer früheren Mittheilung:[2] nahe hinter der Linse ist da der Fremdkörper in einer Schwarte eingebettet; nachweisbar ist jedoch, durch die innige Verwachsung der Augenhäute daselbst, dass er an die hintere Bulbuswand nach innen vom Sehnerven angeflogen ist und dann zurückprallte.

Das Ricochetiren des Fremdkörpers mit dem Spiegel im durchsichtigen Auge nachzuweisen gehört jedoch zu den seltensten Zufällen, und diesen interessanten Befund hier niederzulegen, sei meine Aufgabe.

Die Krankheitsgeschichte ist die folgende:

M. R., 28 Jahr alt, Schlosser in C. bei Fr., verletzte sich das rechte Auge beim Hämmern am 2. März d. J. Der zugezogene Arzt constatirt eine Verletzung der Hornhaut und verordnet Atropin. Nachdem Patient einige Tage später noch über Sehstörung klagt, findet sein Arzt einen Fremdkörper im Auge, und bewegt ihn, specialistische Hilfe aufzusuchen.

Am 10. März Vorstellung in der Sprechstunde mit folgendem Befunde: Rechts Lider und Conjunctiva normal. Auge blass, die Cornea zeigt nach aussen und unten vom Centrum eine ca. 2 mm im Umfang messende leichte Trübung, Vorderkammer rein. Iris durch Atropin mässig erweitert, an derselben nichts nachweisbar. Linse normal. Sehschärfe Fingerzählen in 4 m. Beim Untersuchen mit dem Augenspiegel sieht man im Glaskörper einen schwarzen Fremdkörper, beinahe alles rothe Licht bei der nur mässig erweiterten Pupille absorbirend. Bei Bewegungen des Augapfels macht die Cornealtrübung geringe Excursionen mit demselben, die schwarze Trübung im Glaskörper stärkere in entgegengesetzter Richtung. Links ist bei Hm + 3 D S $^6/_8$?, die Verhältnisse normal.

Es war für den ersten Augenblick überraschend, beinahe in

---

[1] GRAEFE's Archiv, Bd. 13 u. 14. II. S. 275.

[2] Archiv f. Augenheilk. Bd. XXVIII. S. 72.

Digitized by Google

derselben Axe, gegenüber der Cornealwunde, weit hinten im Glaskörper einen Fremdkörper zu sehen, ohne auf dem Verbindungswege dieser beiden Punkte Zeichen einer Verletzung nachweisen zu können. Bei stärker erweiterter Pupille ergiebt die Untersuchung des Augenhintergrundes die Ursache jenes interessanten Befundes, man sieht an einer kleinen Stelle nach oben, nahe am Aequator, die Sclera durchschimmern, in ihrer Umgebung kleinere und grössere blutige Herde in der Netzhaut. Den Umstand berücksichtigend, dass Pat. bei stark gesenkter Blickrichtung mit dem Hammer auf ein Eisenstück schlug, musste angenommen werden, dass der Fremdkörper nach Durchquerung der Cornea, Iris und Zonula an die Bulbuswand in der oberen

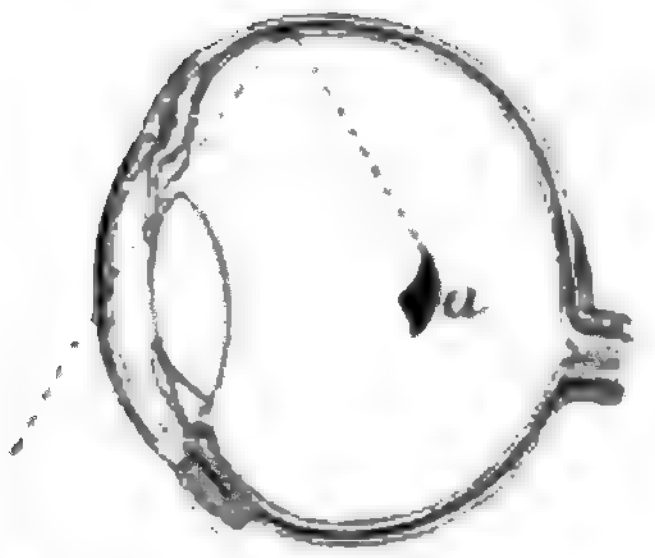

Fig. 1. Flugrichtung des Fremdkörpers *a*.

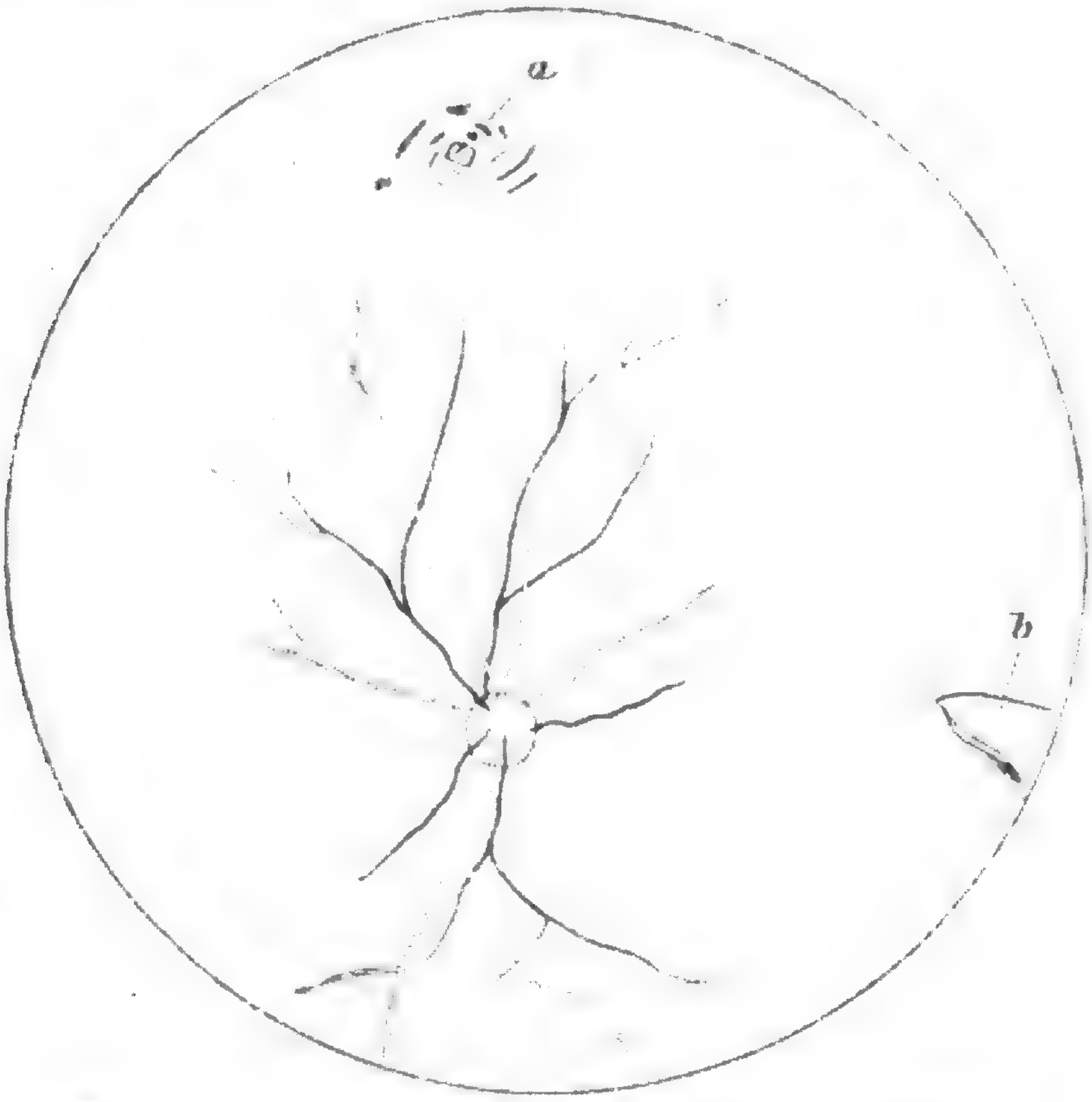

Fig. 2. *a* Anprallstelle. *b* Meridionalschnitt-Spitze.

Aequatorgegend anschlug, die Netz- und Aderhaut daselbst zerissen hatte und dann in den Glaskörper ricochetirte. Der Befund am Tage der Vorstellung sprach auch für die aseptische Beschaffenheit des Stahlsplitters.

Patienten wurde die operative Entfernung des Stahlsplitters vorgeschlagen und 2 Tage später die Operation vorgenommen.

Cocaïnanästhesie. Conjunctiva bulbi etwa 6 mm vom Hornhautrande abpräparirt in der Mitte des inneren und unteren Quadranten. Ca. 10 mm vom Hornhautrande wird ein 6 mm langer Meridionalschnitt mit dem Graefe'schen Starmesser durch die Augenhäute und den Glaskörper geführt. Einsenken des Magneten. Nach wenigen Secunden wird der Magnet mit dem Fremdkörper herausgezogen. Die Wunde der Bindehaut wird mit

Digitized by Google

3 Seidennähten geschlossen. Verband. Reizlose Heilung, den 5. Tag werden die Nähte entfernt. Den 8. Tag wird Patient auf seinen Wunsch aus der klinischen Behandlung entlassen. Die flüchtige ophthalmoskopische Prüfung zeigt reinen Glaskörper.

Der kleine Splitter erweist sich als unregelmässig dreikantig geformt, von 2 mm grösster Länge, $1^1/_2$ mm Breite und $^3/_4$ mm Dicke.

Am 30. März ergiebt die Sehprüfung S mit + 3,0 D $^6/_{12}$, man sieht noch immer blutige Herde an der Anprallstelle, ebenso die breite Narbe des Meridionalschnittes. Patient nimmt Mitte April seine Arbeit wieder auf und kann derselben ohne Beschwerden nachkommen.

Ist auch die Beobachtungsdauer eine viel zu kurze, so lässt doch der bisherige Verlauf hoffen, dass die Wiederherstellung des Sehvermögens eine dauernde bleiben dürfte.

Beiliegende Skizzen geben das ungefähre Bild der muthmasslichen Flugrichtung des Fremdkörpers und des Spiegelbefundes vom 30. März.

II. Behandlung der acuten und chronischen Dacryocystitis mit Rhinalgin.

Von Dr. **Thomalla**, dirigirendem Arzt des Marienhospitals (Hückewagen).

Als Begleiterscheinung jedes heftigeren Schnupfens werden wir meistentheils eine geringere oder heftigere Conjunctivitis beobachten können. Die Entzündung der Nasenschleimhaut pflanzt sich auf die Schleimhaut des Thränennasencanals fort, bald schwillt diese Schleimhaut, es kommt zu einer vermehrten Absonderung und Stauung von Secret, den Thränen ist der Durchgang in die Nasenhöhle versperrt und die ohnedies schon vorhandene Entzündung der Conjunctiva wird durch den Reiz, welchen die stauenden Thränen hervorrufen, noch vermehrt. Schwindet der Schnupfen, so lassen auch die entzündlichen Erscheinungen im Auge nach, dagegen bleibt das Leiden bei chronischem Schnupfen oft monatelang bestehen und erfordert in vielen Fällen eine Sondirung des Canals. Ich habe nun in Nr. 55 der „Allg. Med. Centralzeitung“ nachgewiesen, wie schnell durch Rhinalgin eine Abschwellung der Nasenschleimhaut und Beseitigung des Schnupfens erzielt wird. In einer Reihe von Fällen fand ich nun, dass Rhinalgin unter gewissen Bedingungen einen ebenso grossen Einfluss auf die entzündete und geschwellte Schleimhaut des Thränennasencanals direct oder indirect ausübt. Ich liess dreimal im Tage Früh, Mittags und Abends den Patienten in jedes Nasenloch je $^1/_2$ Zäpfchen Rhinalgin nach Vorschrift einlegen, indem Pat. die Rückenlage einnahm, das Rhinalgin, sobald es zu zergehen begann, weit in die hintere Nasenöffnung geschoben, und

Digitized by Google

so lange die Nase vorn zugehalten wurde, bis die ganze Lösung resorbirt war. Das dadurch im Rachenraum hervorgerufene kratzende Gefühl wird schnell durch mehrmaliges Gurgeln beseitigt. In der Regel geben die Patienten schon am zweiten Tage an eine bedeutende Besserung zu verspüren, welche nach 3—4 Tagen eine vollständige ist, wenn man besonders die Conjunctivitis noch mit $^1/_3$ $^0/_0$iger Alumnollösung anstatt mit Zinklösung behandelt. Die schnelle Besserung ist nur durch die beseitigte Schwellung der Nasenschleimhaut und der Schleimhaut des Thränennasencanals zu erklären, wodurch den Thränen freier Abfluss verschafft und somit der durch stauende Thränen hervorgerufene Reiz der Conjunctiva beseitigt wird. Bei chronischer Schwellung der Nasenschleimhaut und dadurch hervorgerufener chronischer Dacryocystitis ist natürlich eine wochenlange Behandlung mit Rhinalgin erforderlich.

Es ist ja selbstverständlich, dass mein Rhinalgin nur dann einen sicheren Erfolg haben kann, wenn die einzelnen dazu benützten Ingredienzien gut gelöst und gleichmässig vertheilt sind. Meine Rhinalginzäpfchen bestehen aus 1,0 Cacaobutter, welche, in die Nase gebracht, bald zergeht, die Nasenschleimhaut einfettet, dieselbe vor Einrissen schützt und dabei die Resorption der übrigen Bestandtheile des Rhinalgins erleichtert. Ein zweiter Bestandtheil ist Alumnol, jedes Zäpfchen 0,01, welches auch in den tiefen Gewebsschichten, wie Heinz, Liebrecht u. A. nachgewiesen, adstringirend wirkt, drittens ist darin enthalten Ol. Valerian. 0,025, welches reflexhemmend und beruhigend auf die afficirten Nerven einwirkt, endlich ist Menthol enthalten 0,025, welches nur local anästhesirend wirkt. Es ist mir gelungen, trotz der verschiedenen Lösbarkeit genannter Ingredienzien alles in eine gleiche Mischung zu bringen, so dass dann die einzelnen Zäpfchen gleichmässig hergestellt werden können. Da die Art meiner Zubereitung auch noch das Angenehme hat, den unangenehmen Geruch und Geschmack des Ol. Valerian., wenigstens theilweise, zu beseitigen, so habe ich, damit diese Herstellung stets gleichmässig vor sich geht, nur eine Fabrik mit der Anfertigung meines Rhinalgins betraut, es ist dies die Kronenapotheke von S. Radlauer, Berlin, von wo das Rhinalgin in Schächtelchen zu 10 Stück für M. 1,00 zu beziehen ist.

Klinische Beobachtungen.

Behring's Heilserum bei Diphtherie der Conjunctiva.

Von Dr. Recken,
dirigirendem Arzt der Prov.-Augenheilanstalt zu Münster i. W.

Fälle von reiner Diphtherie der Conjunctiva gehören nicht zu den Alltäglichkeiten der augenärztlichen Praxis. Daher mag es rühren, dass mir bis

Digitized by Google

jetzt eine Beobachtung über den Einfluss des Behring'schen Heilserums auf die Diphtherie des Auges in den ophthalmologischen Zeitschriften nicht zu Gesicht gekommen ist. Vielleicht auch wartet der eine oder andere College, bis er an der Hand einer grösseren Versuchsreihe ein Urtheil abgeben kann. Wenn ich heute einen einzigen von mir mit Heilserum behandelten Diphtheriefall kurz mittheile, so bin ich mir wohl bewusst, dass aus dieser einzelnen Beobachtung nicht viel zu schliessen ist; der Verlauf des Falles aber war ein so günstiger, dass ich denselben den Collegen nicht vorenthalten möchte.

Patient, ein gesunder Knabe von $1^1/_2$ Jahren, war vor 3 Tagen in Begleitung seiner Mutter zu Besuch nach Münster gekommen. Am Tage nach der Ankunft, am 27. Mai, wurde Schwellung und Röthung der Lider des rechten Auges bemerkt. Da diese entzündlichen Erscheinungen in kurzer Zeit trotz kalter Umschläge bedeutend zunahmen, wurde ich am Abend des 29. Mai zu dem Kleinen gerufen.

Der Befund am 29. Mai war folgender:

R. Lider sehr stark geschwollen, geröthet und heiss; in der fest-teigigen Lidgeschwulst lassen sich einzelne härtere Stellen durchfühlen. Aus der Lidspalte fliesst beim Oeffnen dünnes, molkiges Secret. Die Bindehaut ist fast in ihrer ganzen Ausdehnung von einer grauen Membran bedeckt, die sich nicht abwischen lässt; die Membran sitzt vielmehr im Gewebe selbst. Die Bindehaut fühlt sich eigenthümlich spröd-glasig an. Die Hornhaut zeigt auf der Mitte eine grau-weisse Trübung vom Durchmesser der Pupille; das Epithel der Hornhaut ist intact.

L. Conjunctivale Reizung oder bereits beginnender Catarrh; zweifelhaft, ob noch normale Verhältnisse.

Diagnose. Conjunctivitis diphtheritica, confluirende Form, Stadium infiltrationis.

Was das Allgemeinbefinden anbelangt, so war dasselbe ein gutes, abgesehen davon, dass das Kind bei wenig gesteigerter Körperwärme sehr unruhig war und fast gar keinen Appetit zeigte.

Die Entstehung der diphtheritischen Augenerkrankung liess sich genau feststellen; es handelte sich um eine Uebertragung von Seiten der Mutter. Letztere erkrankte vor 14 Tagen an Scharlach und leichter Diphtherie des Rachens. Der Hausarzt veranlasste die sofortige Entfernung des Kindes, gestattete jedoch bereits nach 5 Tagen die Wiederzulassung zur Mutter.

Therapie. Das Kind wurde in klinische Behandlung genommen.

R. Stündliche sorgfältige Reinigung mit Sublimat 1:10000, Einstreichen einer gleich starken Sublimatsalbe, warme Umschläge.

L. Die Anlegung eines Occlusivverbandes lässt sich nicht durchführen; von dem Versuche wird bald Abstand genommen, da die entzündlichen Erscheinungen zunehmen.

30. Mai. R. Schwellung, Secretion und Belag unverändert; Hornhauttrübung nicht grösser geworden; Epithel unversehrt.

L. Zunahme der entzündlichen Erscheinungen in mässigem Grade.

31. Mai. R. Epithel über der Hornhauttrübung gelockert; eitriges Geschwür der Hornhaut. Verband.

L. Wenig Veränderung.

1. Juni. L. Pralle Schwellung und Röthung der Lider; das Auge bietet äusserlich dasselbe Bild wie das rechte vor 3 Tagen. Ausgedehnter florartiger Belag der Bindehaut, Hornhaut intact.

R. Hornhautgeschwür durchgebrochen; Durchmesser grösser. Injection

Digitized by Google

des Bering'schen Heilserums Nr. II; der ganze Inhalt des Fläschchens wird sachgemäss in den Oberschenkel injicirt. Die kleine Wunde wird durch 24 Stunden durch einen Verband geschützt.

Die locale Behandlung bleibt dieselbe.

Reactionsloser Verlauf der Injection; ein Einfluss auf das Allgemeinbefinden, welches, abgesehen von der Unruhe und dem Appetitmangel bei heftigem Durste, andauernd ein gutes bleibt, lässt sich nicht feststellen. Leider konnten bei der grossen Unruhe des Kleinen, eine unliebsame Beigabe zu dem Ulcus perfor., die Temperaturmessungen nicht in der gewünschten Weise vorgenommen werden. Dass sich im Verlaufe der localen Erkrankung nach der Injection eine wahrnehmbare Veränderung äusserlich bemerkbar gemacht hätte, kann ich nicht behaupten. Die entzündlichen Erscheinungen erreichten anscheinend links dieselbe Höhe wie rechts und blieben auch dieselbe Zeit, 10—12 Tage, auf der Höhe. Die Schwellung der Lider war eine gleich starke wie rechts, doch waren einzelne Verhärtungen (obliterirte Gefässe) in der Lidgeschwulst nicht zu fühlen. Der Belag schien aber weniger in die Tiefe zu dringen, was ich aus der Neigung zu geringen Blutungen schloss. Dass dieses wirklich der Fall gewesen, zeigte sich später nach Abstossung der Membranen. Während sich rechts auf der wunden Fläche der Bindehaut grössere Fleischwärzchen zeigten, die wiederholt touchirt werden mussten, war die Wundfläche links nur wenig granulös und heilte in kurzer Zeit ohne weitere Behandlung vollständig aus. Die Hornhaut blieb trotz der Schwere der Erkrankung intact.

Auf dem rechten Auge, welches ich nach dem am 5. Tage der Erkrankung erfolgten Durchbruch des grossen Geschwüres bereits verloren gegeben hatte, kam es ebenfalls zu einem relativ sehr befriedigenden Abschluss. Das grosse Geschwür liess ein Leucoma centrale adhaer. zurück, welches nach Ablauf von 4 Wochen bei der Entlassung des Patienten einen Durchmesser von $1\frac{1}{2}$ bis 2 mm zeigte.

Bei der Schwere der Erkrankung darf der Ausgang gewiss als ein sehr günstiger bezeichnet werden. Beweist der einzelne Fall auch wenig oder gar nichts, so dürfte er doch zu weiteren Versuchen anspornen. Meine Hoffnungen, welche ich auf den Fall gesetzt hatte, wurden übertroffen, so dass das Behring'sche Heilserum an mir einen dankbaren Befürworter gefunden hat.

Unser Büchertisch.

Neue Bücher.

1. Prof. C. Schweigger's Vorlesungen über den Gebrauch des Augenspiegels. Als ein Lehrbuch der Ophthalmoscopie für Studierende und Ärzte bearbeitet und erweitert von Dr. R. Greeff, Privatdocent für Augenheilkunde, wissenschaftlicher Assistenzarzt der Königl. Univ.-Augenklinik zu Berlin. Mit 41 Holzschnitten im Text. Wiesbaden, Verlag von J. F. Bergmann 1895. (171 S.)

Schweigger's Buch hat mancherlei Umgestaltungen und Zusätze erfahren; Greeff war bestrebt, sich hierbei nach den Ansichten seines Lehrers zu richten.

* 2. Tausend Staaroperationen. Bericht aus der augenärztlichen Praxis Sr. kgl. Hoheit des Herzogs Dr. Carl in Bayern. Von Dr. H. Zenker, Assistenzarzt. Wiesbaden, Verlag von J. F. Bergmann. (158 S.)

Digitized by Google

3. Lehrbuch der allgemeinen Chirurgie. Von Dr. med. Hermann Tillmanns, Prof. a. d. Univ. Leipzig. 4. verbesserte und vermehrte Auflage. Mit 463 Abbildungen im Text. Leipzig, Verlag von Veit & Co. 1895. (690 S.)

Gründliche Kenntnisse in der allgemeinen Chirurgie sind für jeden Arzt, insbesondere auch für den Augenarzt, unerlässlich. Die meisten Lehrbücher der Augenheilkunde sind in dieser Beziehung mangelhaft oder unvollständig. Die Studirenden und die Aerzte, die wir zu unterrichten haben, einheimische wie fremde, zeigen oft bedenkliche Lücken auf diesem Gebiete. Um so freudiger ist das vorliegende Werk zu begrüssen, das in klarer, erschöpfender Weise den gegenwärtigen Zustand unsres Wissens darstellt und unser Können fördert. Die Abschnitte über Geschichte der Chirurgie, über Betäubung, über Wundbehandlung, über Wundkrankheiten seien Jedem, insbesondere auch Lehrbuchverfassern, dringend empfohlen.

4. Bibliothèque médicale fondée par M. M. J. M. Charcot et G. M. Debove, dirigée par M. G. M. Debove. Les ophthalmies du nouveau-né par E. Valude, médecin de la clinique nationale Ophtalmologique des Quinze-Vingts. Paris, Rueff & C., 1895. (144 S.)

Behandelt kurz und lehrhaft die eitrige Entzündung der Bindehaut, auch die pseudomembranöse und ihre Folgen.

5. Manuel du Médecin praticien. La pratique des maladies du yeux dans les hopitaux de Paris, par Paul Lefert. Paris, J. B. Baillière et Fils, 1895. (324 S.)

Enthält die Ansichten und Verfahren von 45 Augenärzten und Chirurgen aus Paris, über 400 Gegenstände, in alphabetischer Reihenfolge, wie Antisepsie oculaire, Astigmatisme, Blépharite. Die Ansichten der Einzelnen sind oft diametral entgegengesetzt. H.

Gesellschaftsberichte.

Gesellschaft praktischer Aerzte zu Riga. Sitzung vom 21. Dec. 1894. (St. Petersb. med. Wochenschr. 1895. Nr. 17.)

1. Lipom der Orbita. — Dr. Zwingmann stellt eine 17jährige Lettin vor, der er vor 10 Jahren einen oben innen in der linken Orbita sitzenden, das Auge nach unten aussen ziemlich stark verdrängenden Tumor exstirpirte. Derb, leicht gelappt, nicht compressibel, war er rasch gewachsen und erwies sich bei der Operation als Lipom, dessen zahllose Fetttraubchen nur zum Teil abgekapselt waren und nur in kleinen Stücken, meist mit dem Finger, aus der Orbita entfernt werden konnten, wobei bis auf den Sehnerven vorgedrungen werden musste. Vor der Operation zeigte das Auge leichte Stauung in den Retinalvenen und leichte Verschleierung der oberen und unteren Papillengrenze. Jetzt wurde sie wegen Strabismus div. und Ptosis L operirt. — Lipome der Orbita sind sehr selten, wie aus Verf.'s Literaturangaben hervorgeht; etwas häufiger ist das Angioma lipomatodes.

2. Ueber operative Behandlung hochgradiger Kurzsichtigkeit spricht Dr. v. Erdberg, auf Grund von 179 Fällen aus der Literatur, 3 von Dr. Stavenhagen und 7 von Dr. Dahlfeldt. Mit Ausnahme dreier Fälle stellt sich der Erfolg in allen übrigen befriedigend. Der Effect ist um so grösser, je höher die Myopie; das Sehen erfährt eine wesentliche Besserung, oft

Digitized by Google

um das Dreifache. Die Myopie wird in Emmetropie verwandelt; das Sehen in der Nähe wird durch geeignete Gläser bewirkt; der zweite Knotenpunkt des Auges rückt nach vorne durch die Operation. Die präparatorische Iridectomie verwirft Vortragender; etwaiger Glaucomanfall durch Linsenblähung kann durch möglichst frühzeitige Linearextraction beseitigt werden. Ein sicheres Urtheil über die Zukunft der aphakisch gemachten Augen kann jetzt wegen der Kürze der Beobachtungszeit noch nicht abgegeben werden, namentlich was das fernere Verhalten der Netzhaut anlangt; jedenfalls sollten für's erste Personen über 30 Jahre nicht operirt werden. Desgleichen lässt sich noch nicht sagen, ob die entzündlich degenerativen Processe der Chorioidea wie auch das Fortschreiten der Myopie durch die Operation beseitigt würden. Geringe chorioidale Veränderungen bilden keine Contraindication. Pflüger's Rath, vorerst stets nur ein Auge zu operiren, verdient durchaus Anerkennung. — Dr. Mandelstamm wendet sich gegen die Behauptung des Vortragenden, es würde durch eine Operation die Sehschärfe verbessert, das sei ein Irrthum, nur die Netzhautbilder würden grösser und in Folge dessen das Sehen besser. Auch bezweifelt er einen günstigen Einfluss auf die progressive Myopie, da durch die Entfernung der Linse die Augenaxe nicht verändert werden könne. — Dr. v. Erdberg betont, dass Schweigger z. B. vierfache Verbesserung der Sehschärfe beobachtet. — Dr. Dahlfeldt glaubt nicht, dass die Operation der progressiven Myopie Einhalt thun könne. Was die Verbesserung der Sehschärfe anlange, so tritt dieselbe nur insofern ein, als bei hochgradigen Myopen die ausnutzbare Sehschärfe nach der Operation wesentlich verbessert wird, da die Pat. vorher die corrigirenden Concavgläser einfach nicht vertragen konnten. Den Hauptzweck der Operation sieht er im Schaffen einer genügenden Arbeitsdistanz. Der Grad der Myopie ist nicht allein entscheidend für die Operation; wo die Sehschärfe genügend ist, kann man auch mit Gläsern auskommen, letztere ist also das entscheidende Moment. Es scheint, dass die Operation selbst wenig Gefahren bringt; er hatte bis jetzt 5 Erfolge; 2 sind noch in Beobachtung; er ist gegen beiderseitige Operation. — Dr. Stavenhagen ist im Interesse des binocularen Sehens und dessen Vortheile für beiderseitige Operation. Die präparatorische Iridectomie scheint ihm mehr Sicherheit zu geben gegen die Folgen einer event. Linsenblähung. — Dr. Dahlfeldt ist gegen die Iridectomie im Interesse eines deutlichen Sehens; ausserdem erlebte er trotz derselben Drucksteigerung ohne weitere Nachtheile. Neuburger.

Referate, Uebersetzungen, Auszüge.

1) **Ueber Netzhautentzündung bei angeborener Lues,** von Prof. Dr. J. Hirschberg in Berlin. (Aus der „Deutschen Medicinischen Wochenschrift" 1895, Nr. 26 u. 27.)

Den aufmerksamen Beobachter überrascht das scheinbare Missverhältniss zwischen der Zahl der Fälle von erworbener und der von angeborener Lues.

Allerdings ist es recht schwer zu sagen, wie viele Menschen in einer umschriebenen Bevölkerung an erworbener Lues leiden; bei uns zu Lande kann man unter Männern in der Blüthezeit des Lebens, z. B. denen, welche die Sprechstunde eines Augenarztes aufsuchen, etwa zwölf vom Hundert auffinden.

Digitized by Google

welche erworbene Lues entweder noch zeigen oder durchgemacht haben.[1] Von solchen Männern treten viele in die Ehe, bevor die Erscheinungen der Seuche getilgt worden, da einige von ihnen zu unwissend sind, einzelne sogar den entgegenstehenden Rath des Arztes ausser Acht lassen. Von den in solchen Ehen gezeugten Kindern sterben allerdings viele schon vor der Geburt ab, wie genügend bekannt ist;[2] andere erliegen der angeborenen Seuche bereits im ersten Lebensjahr; nichtsdestoweniger ist die Zahl der überlebenden gross genug, dass man mehr Fälle von Augenleiden durch angeborene Lues erwarten sollte.

Wenn die Ausbeute der Literatur ungenügend erscheint, so liegt das daran, dass eine grössere Zahl solcher Erkrankungen übersehen oder nicht richtig aufgefasst werden.

Verhältnissmässig die häufigste von allen Augenkrankheiten aus angeborener Lues ist die sog. diffuse Hornhautentzündung.[3] Tritt diese frisch dem Arzt entgegen, so ist es ja leicht sie zu erkennen und zu benennen: man muss sich nur hüten, nach alter Weise und Willkür (mit Arlt) neben der specifischen noch eine scrofulöse[4] Form anzunehmen.

Ist aber der entzündliche Zeitabschnitt der Krankheit schon vorüber, kommt das Kind oder der Halberwachsene nur mit zarten, wolkigen Flecken der Hornhaut bei ganz reizlosem Zustand der Augen; so sind sehr viele Aerzte nur allzu geneigt, jene Flecken als Folgen einer abgelaufenen oberflächlichen (scrofulösen, eczematösen) Hornhautentzündung zu deuten, zumal wenn zur Zeit keinerlei sinnfällige Erscheinungen oder Rückstände der angeborenen Lues wahrgenommen werden.

Erst die genauere Berücksichtigung einerseit der feineren Veränderungen am Auge, nämlich des nur mit Lupenvergrösserung erkennbaren, charakteristischen Blutgefässnetzes der Hornhaut, sowie der natürlich nur bei sorgfältiger Handhabung des Augenspiegels und nach künstlicher Pupillenerweiterung nachweisbaren Heerderkrankungen im Augengrunde; andererseits der wichtigeren sonstigen Zeichen für angeborene Lues, als da sind verhältnissmässige Kleinheit der Körpergrösse, im Gesicht der eingefallene Nasenrücken und die zarten Narben, besonders an den Mundwinkeln und unterhalb des Naseneingangs, gekerbte Schneidezähne der zweiten Schichtung,[5] Schwerhörigkeit, kleine, aber zahlreiche härtliche Nackendrüsen, Narben im Rachen, ja selbst noch deutliche Geschwüre, sogar Ausfälle im weichen oder harten Gaumen, Narben an verschiedenen Körpergegenden oder Geschwüre, besonders auch an den Unter-

[1] Diese Zahl hörte ich einst von A. v. Graefe. Coccius fand unter 7900 Augenkranken 11 % mit Lues. Unglaublich wenig Ausbeute findet man in Lehrbüchern der venerischen Krankheiten, in Hirsch's hist. geogr. Path., in Oesterlein's med. Statistik. Nur in der verdienstvollen Arbeit von A. Blaschko (Die Verbreitung der Syphilis in Berlin, 1892) finde ich (S. 17) einen bündigen Satz: „Etwa jeder zehnte Mensch unserer Bevölkerung ist oder war syphilitisch. In den letzten 30 Jahren hat sich eine erfreuliche Abnahme feststellen lassen."

[2] Nach Kassowitz von 330 Kindern 191, d. h. 58 %.

[3] Vgl. D. Med. Wochenschrift 1888, Nr. 25 und 26.

[4] Der eine Fall, wo E. v. Hippel jr. mit Wahrscheinlichkeit Tuberculose vorfand, kann meine auf nahezu 1000 Fällen klinischer Beobachtung beruhende Ueberzeugung nicht erschüttern. (Vgl. Arch. f. Ophthalmol. XXXIX, 3.)

[5] Diese werden immer noch nicht richtig gewürdigt. Ich habe die Entstehung beobachtet; der mittlere Lappen der Endfläche fehlt von vornherein, nicht erst durch Abbröckelung. Man muss die Fälle länger beobachten, namentlich wenn die Kinder unter 6 Jahren waren; oft genug kann man diese Zahnform dann noch später beobachten. Noch nie sah ich diese gekerbten Zähne bei Gesunden. Man muss sie nur nicht mit den gerifften verwechseln.

Digitized by Google

schenkeln, Knochenauftreibungen ebendaselbst, chronische, meist schmerzlose Kniegelenkswassersucht, Entzündung des Nagelbettes; sei es einzelne von diesen Zeichen, oder mehrere, oder fast alle; dazu noch die Geschichte des Kranken und die Vorgeschichte der Eltern, — erst diese Untersuchung vermag, je nach der Beschaffenheit des Einzelfalles, bald schneller, bald langsamer, die Diagnose zu sichern, dass hier ein Fall von angeborener Lues vorliegt.

Diese Diagnose hat aber nicht nur theoretischen Werth, sondern in vielen Fällen eine grosse praktische Wichtigkeit.

Erstlich sind diese Veränderungen am Auge, auch wenn sie schon sehr lange (nicht blos Monate, sondern selbst einige Jahre) bestehen, keineswegs immer schon ganz abgelaufen.

Der praktische Arzt wird eine gründliche Behandlung (natürlich mit Quecksilber) der bis dahin übersehenen angeborenen Lues einleiten und zu seinem Staunen eine Besserung der Sehkraft wahrnehmen, welche wegen der langen Dauer der Sehstörung kaum zu erhoffen war, und gleichzeitig zu seiner freudigen Ueberraschung ein Wiederaufblühen des siechen Kindes beobachten.

Sodann lehrt die Erfahrung, dass diese sog. diffuse Hornhautentzündung, sei es, dass sie gar nicht, oder bei der poliklinischen Behandlung aus den genügend bekannten Gründen nicht lange genug (oder auch anscheinend vollständig, mit Quecksilber) behandelt worden, recht häufig, vielleicht in 30 $^0/_0$ der Fälle, Rückfälle der Augenentzündung nach sich zieht, entweder in der scheinbaren Form von Hornhaut-, oder von Lederhaut-, oder von Regenbogenhaut-Entzündung.

Hat also im Einzelfall noch keine genügende Behandlung der Grundkrankheit stattgefunden, so empfiehlt es sich jedenfalls, eine solche jetzt vorzunehmen, um so viel als möglich die Gefahr eines Rückfalls zu verringern.

Aber bei der diffusen Hornhautentzündung ist immerhin die Beurtheilung noch verhältnissmässig einfach.

Weit schwieriger ist die Erkennung derjenigen Fälle, wo die angeborene Lues bei ganz kleinen Kindern zunächst nur Veränderungen des Augengrundes, hauptsächlich Netzhaut-Entzündung und Entartung hervorruft. Dies ist eine, wenn auch seltene, so doch wichtige Erkrankung, welche bisher nicht genügend beachtet wurde, obwohl ich selber sie seit vielen Jahren kenne und vortrage und die Fälle angehenden Aerzten gezeigt habe.

Ich mache ausdrücklich darauf aufmerksam, dass die sechs typischen Fälle, deren Geschichten ich hier gleich mitzutheilen habe, im Alter von 5—18 Monaten an der Netzhautentzündung aus angeborener Lues erkrankt sind, fünf von den sechs zwischen dem fünften und achten Monat.[1] Dieser frühe Beginn ist sowohl wichtig als auch beweiskräftig.

Die meisten Kinder der Art werden von den Müttern nicht mit solchen Angaben gebracht, die den Arzt sofort auf den richtigen Weg leiten. Die Kinder werden eben gebracht, weil sie den Kopf schief halten oder weil sie schielen. Wer dann mit einer äusserlichen Betrachtung sich begnügt, den Augenspiegel nicht in jedem Falle sorgfältig, nach künstlicher Erweiterung der Pupillen, anwendet, die schreienden und zappelnden Kleinen nicht mit der nöthigen Geduld untersucht; wird diese Krankheitszustande fast regelmässig übersehen. Etwas leichter zu beurtheilen sind diejenigen Fälle, wo die sorg-

---

[1] „Diffuse Hornhautentzündung entsteht zwischen dem 2. und 20. Jahr, hauptsächlich zwischem dem 8. und 15. Jahr“ (Fournier).

Digitized by Google

same Mutter eine plötzlich eingetretene Sehstörung vermeldet; natürlich muss dieselbe beträchtlich sein, um bei ganz kleinen, noch nicht redenden Kindern aufzufallen.

Ganz einfach ist die Art der Erkrankung zu erkennen in denjenigen Fällen, wo neben der Sehstörung ausgedehnte Geschwüre am After (Condylomata lata) bestehen, oder rissförmige Geschwüre an den Mundwinkeln. Ziemlich leicht zu beurtheilen sind auch diejenigen Fälle, wo von vornherein, zugleich mit der Netz- und Aderhaut, die Regenbogenhaut von Entzündung befallen wird;[1] der aufmerksame Beobachter wird den rosigen Gefässkranz rings um die Hornhaut nicht ohne Weiteres für den Ausdruck einer scrofulösen Entzündung der Hornhaut erklären, zumal die punktförmigen Heerde in der letzteren und an ihrem Rande völlig vermisst werden, während hingegen zarte Unregelmässigkeiten am Pupillenrande bei seitlicher Beleuchtung oder bei der Durchleuchtung mit dem Augenspiegel nachweisbar sind. Mitunter fehlt jede Röthung des Auges; die chronische Entzündung der Regenbogenhaut ist nur durch Zacken am Pupillenrande und durch feine, spinngewebige Ausschwitzung im Pupillengebiete zu erkennen. Ueberhaupt ist jede scheinbar selbstständige[2] Regenbogenhautentzündung bei ganz kleinen Kindern immerhin ein seltener Befund, als Ausdruck der angeborenen Lues zu betrachten und regelmässig mit Veränderungen des Augengrundes vergesellschaftet.

Ausdrücklich will ich noch bemerken, dass, wenn ich bisher von Netzhautentzündung gesprochen, natürlich eine Betheiligung der Aderhaut immer zugestanden werden muss, meist auch eine solche des Glaskörpers und sogar des Sehnerven unmittelbar durch den Augenspiegel nachgewiesen werden kann.

Bisher habe ich nur die begleitenden Umstände oder die bequem zugänglichen Veränderungen des vorderen Augenabschnittes erörtert, nach denen der praktische Arzt die Diagnose zu stellen im Stande ist. Jetzt komme ich zu dem Augenspiegelbefunde und betone, dass es bei diesen kleinen Kindern im ersten und zweiten Lebensjahr schon recht schwierig ist, überhaupt Veränderungen zu sehen, vollends dieselben so genau zu beobachten, dass eine zusammenhängende Beschreibung vom ersten Beginn bis zu dem Endausgang geliefert werden kann. Ich verweise deshalb auf die Einzelfälle und Abbildungen, möchte aber doch das Folgende hervorheben.

Im Anfang ist entschieden der Sehnerv-Eintritt und die Netzhaut um denselben getrübt. Blutungen und bläuliche Flecke sind selten und vorübergehend. Sehr rasch treten helle Stippchen im ganzen Augengrund auf, die im Laufe der Zeit an Zahl und Grösse zunehmen und schliesslich auch feine Pigmentpünktchen gewinnen. Die Netzhautmitte zeigt frühzeitig eine dunkelgraue Färbung, die aber später wieder etwas abblassen kann. Die Peripherie wird von hellen, scheckigen oder dunklen Heerden gepflastert.

Weit häufiger als diese frischen Fälle, sieht man gelegentlich, z. B. bei der geforderten Brillenwahl für Schulkinder, ältere abgelaufene Veränderungen, die nicht selten erhebliche Sehstörungen eines oder beider Augen bedingen. Glaskörpertrübung, fortschreitende Entartung des wichtigeren (mittleren) Theiles der Netzthaut, Netzhautablösung, bindegewebige Schrumpfung des Sehnerven können vollständige oder nahezu vollständige Erblindung des Auges verursachen.

Bei sorgsamer Prüfung kann man die Häufigkeit dieser Netzhautent-

---

[1] In drei von den sechs mitgetheilten Fällen.

[2] Also nicht von Hornhautvereiterung, von Verletzung des Auges, vom Eindringen eines Blasenwurms, von Tuberkelbildung abhängige Regenbogenhautentzündung.

Digitized by Google

zündung aus angeborener Lues auf 1:1000 Augenkranken veranschlagen (und zwar kommt ein frischer Fall auf etwa 7 bis 10 alte); in derselben Zahl von 1000 Augenkranken findet man noch etwa 6 Fälle von diffuser Hornhautentzündung: also über sieben vom Tausend Augenkranker sind durch angeborene Lues bedingt.[1]

Hervorheben möchte ich noch, dass diese Netzhautentzündung durch angeborene Lues immer doppelseitig auftritt, während die nach erworbener Lues einseitig bleiben kann, selbst bis zu dem gelegentlich durch die Seuche selber erfolgenden Tode, allerdings in der Mehrzahl der Fälle doppelseitig wird.[2]

Hinsichtlich der Behandlung habe ich einen Grundsatz in den Vordergrund zu stellen: Ist die Krankheit hartnäckig, so sei es auch der Arzt.

Das Heilmittel ist Quecksilber. Mit denen, die davor warnen, verlohnt es nicht, lange Erörterungen zu pflegen. Also alle Syphilitischen sollen Quecksilber erhalten, nur die kleinen Kinder nicht, die es am besten vertragen? die so sehr selten Speichelfluss oder Durchfall bekommen?

Ich bevorzuge die Einreibungen, da diese Kranken nur in die Sprechstunde gebracht, nicht in die Heilanstalt aufgenommen werden. Säuglinge erhalten 0,5 g, kleine Kinder 0,75 g, grössere 1,0 g grauer Salbe einmal täglich; nur in Ausnahmefällen, die rasche Einwirkung erheischen, zweimal täglich: so 5 Tage hindurch, dann ein Bad und 3—5 Tage Pause.

Nie lasse ich vor 100 Einreibungen aufhören und suche die Nachbehandlung 1—2 Jahre fortzusetzen; öfters war ich genöthigt, wegen der Rückfälle bis zu 300 Einreibungen zu verordnen.

Die Erfolge sind sehr befriedigend, mitunter geradezu überraschend. Kinder, die fast blind in Behandlung gekommen waren, werden in wenigen Wochen wieder sehkräftig und können nach längerer Fortsetzung der Behandlung schliesslich sogar zum Schulbesuch gebracht werden. Allerdings bleiben doch gewisse Sehstörungen zurück. Das Lesen bleibt zögernd durch kleine Ausfälle in der Gesichtsfeldmitte; gelegentlich ist ein Auge stärker schwachsichtig, in Schielstellung abgelenkt, sein Sehnerv[3] abgeblasst. Jahre lang fortgesetzte Beobachtung ist nothwendig. Leider lässt sich dieselbe nicht immer durchführen, da gelegentlich die Mutter selbstständig entscheidet, wann die Behandlung abzubrechen sei.

Zwei Thatsachen möchte ich noch hervorheben: I. Auch noch später, im zweiten Jahrzehnt des Lebens, kann die Netzhautentzündung durch angeborene Lues rückfällig hervortreten.

II. Weit häufiger als die selbstständige ist die mit der sog. diffusen Hornhautentzündung[4] verbundene Netzhautentzündung aus angeborener Lues.

Fortgesetzte Beobachtung von nahezu 1000 Fällen jener Hornhauterkrankung hat mir die folgenden Hauptsätze an die Hand gegeben:

---

[1] Die anderen Formen, Gummi-Bildung in den vorderen wie hinteren Theilen des Auges, Sehnervenleiden, Muskelstörungen sind selten.

[2] Die durch Bacillen-Einwanderung bedingten Netzhautentzündungen können einseitig bleiben. Hierher müssen wir vermuthungsweise die specifischen rechnen. Die angeborene Seuche hat einen rascheren und schlimmeren Verlauf, als die erworbene. Das zeigt sich auch an der Netzhaut. — Die durch chemische Veränderungen der ganzen Säftemasse bedingten Netzhautentzündungen sind von vornherein ausnahmslos doppelseitig, so die albuminurischen und die diabetischen.

[3] Die angeborene Lues kann auch vorwaltend den Sehnerven betheiligen. Beispiel C. Bl. f. A. 1886, S. 102.

[4] Vgl. D. Med. Wochenschrift 1888, Nr. 25 und 26.

Digitized by Google

1. Verhältnissmässig häufig war Netzhautentzündung schon voraufgegangen, wenn die Kinder mit der Hornhautentzündung gebracht werden. Dies lehrt sorgfältige Spiegeluntersuchung der einseitigen, bez. der erst beginnenden Hornhautentzündung. Gelegentlich habe ich im ersten Lebensjahre die Netzhaut-, im siebenten die Hornhautentzündung unmittebar beobachtet.

2. Nach Ablauf der Hornhautentzündung durch angeborene Lues congenita sind ganz regelmässig[1] Veränderungen von Netz-Aderhautentzündung im Augengrunde nachweisbar, mit Ausnahme einiger seltenen Fälle, wo sozusagen vom ersten Tage der Erkrankung an eine recht gründliche Quecksilberbehandlung eingeleitet und durchgeführt worden ist.

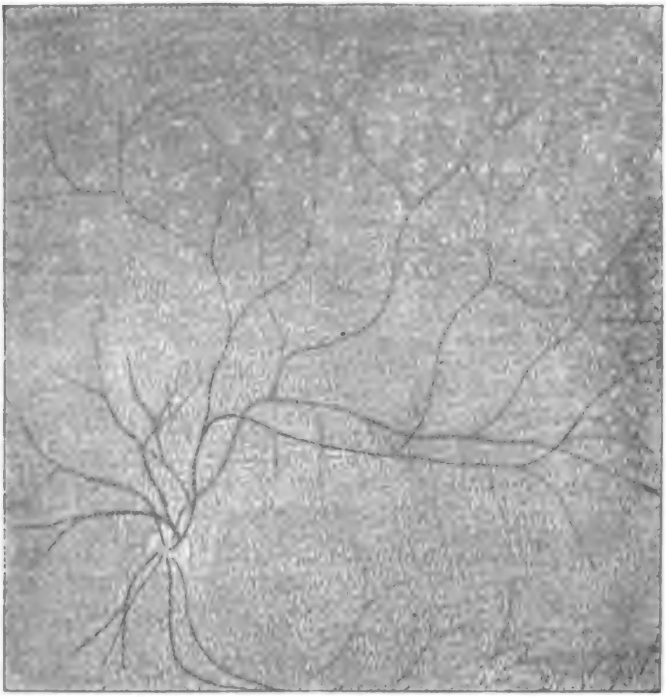

Fig. 1.

3. Die Formen dieser Augengrundsveränderungen sind sehr mannigfaltig und bereits von mir beschrieben. (Eulenburg's Realencyclopädie II. Aufl., Ophthalmoskopie).

a) Nicht so selten, als man nach den Lehrbüchern und Wochenschriften annehmen sollte, sind über die Peripherie des Augengrundes zerstreut jene

[1] Es ist ganz unrichtig, von 10 oder 20 % der Fälle zu sprechen. Man muss eben die Fälle länger verfolgen und die Mühe einer genauen Untersuchung sich nicht verdriessen lassen.

Digitized by Google

hellen, rosafarbenen, später weisslichen Flecke, die wir von der Netzhautentzündung durch erworbene Lues genügend kennen.

Fig. 1 stellt das umgekehrte Hintergrundbild des rechten Auges von einem sechsjährigen Mädchen dar, welches am 9. Mai 1893 wegen einer seit 2 Monaten bestehenden diffusen Entzündung der linken Hornhaut zur Aufnahme gelangte Beiderseits rosafarbene, helle Herde in der Peripherie des Augengrundes, besonders nach unten. (Bald gebessert, 11. September 1893 auch die rechte Hornhaut befallen, 13. September 1894 Rückfall auf beiden Hornhäuten, nach 8 Wochen im wesentlichen geheilt entlassen).

b) Häufiger beobachtet man scheckige oder dunkelschwarze Flecke in der Netzhaut, welche das Sehen meistens nicht so erheblich beeinträchtigen, wenn sie in der Peripherie oder doch wenigstens nicht gerade in der Mitte liegen.

Diese schwarzen Flecke können ausnahmsweise in der Peripherie so dicht sich zusammendrängen, dass eine gleichförmige Schwarzfärbung eintritt — wie in dem normalen Auge des Alligators.[1]

c) In anderen Fällen ist die Peripherie von hellen (atrophischen) Flecken gepflastert. Der Pigmentgehalt der Herde ist nicht entscheidend.

d) Nicht selten ist das Bild der sog. areolären Netzaderhautentzündung, d. h. rundliche, helle, mit Pigmentsäumen und -Inseln versehene Herde sind über den Augengrund zerstreut. Sie fliessen auch zusammen und bilden Züge und Windungen. (Sog. serpigenöse Form.) Gelegentlich nehmen einige oder alle Herde das Aussehen einer Schiessscheibe an, indem concentrische helle und dunkle Ringe mit einander abwechseln.

In vielen Fällen sind die Herde mannigfaltig und aus den erwähnten Typen gemischt.

4. Eine wichtige, bisher meist übersehene Thatsache ist die, dass nicht allzuselten, selbst Jahre lang nach Ausheilung der Hornhautentzündung, eine Fortentwickelung jener Pigmentveränderungen im Augengrunde stattfinden kann,[2] welche besonders verhängnissvoll für die Sehkraft wird, wenn sie die Netzhautmitte befällt. Quecksilber- und Jodkalibehandlung haben dann leider nur geringen Einfluss.

Durch einige Beispiele möchte ich nun das Auseinandergesetzte erläutern.

(Fortsetzung folgt.)

2) **Ueber Retinitis albuminurica gravidarum.** Vortrag, gehalten am 16. Jan. in der Berlin. med. Gesellsch. von Dr. P. Silex, Privatdocent. (Berl. klin. Wochenschr. 1895. Nr. 18.)

Während man über die Anatomie der Retin. album. schlechtweg in den Lehrbüchern sehr gute Auskunft findet und das dort Gefundene sich im Allgemeinen auf die Retinitis gravidarum übertragen lässt, ist das klinische Bild der letzteren weniger deutlich verzeichnet und noch weniger die Prognose, und gar nichts findet sich über die Therapie im einzelnen Falle. Verf. hat deshalb seit den letzten 7 Jahren die in der Universitäts-Augenklinik mit Ret. alb.

[1] Vgl. meine Mittheilung zur vergleichenden Ophthalmoskopie, Archiv f. Physiologie 1882.

[2] Man darf wohl annehmen, dass dies nicht eine neue (rückfällige) Einwanderung des Erregers der Lues in Ader-Netzhautgefässe bedeutet, sondern eine Fortwirkung von Verengerung bez. Verödung einzelner Blutgefässe. (Dieselbe Annahme gilt wohl auch für viele Fälle von recht späten Rückfällen derjenigen Regenbogenhautentzündung, deren erster Anfall von erworbener Lues abhing.)

Digitized by Google

grav. sich vorstellenden und die durch das Entgegenkommen der Universitäts-Frauenklinik ihm zu Gesicht gekommenen Frauen Jahre hindurch beobachtet, um aus dem Verlaufe therapeutische Schlüsse ziehen zu können. Das ophthalmoscopische und pathologisch-anatomische Bild unterscheidet sich kaum von dem wohl bekannten der Retin. album. überhaupt; vielleicht werden bei der Ret. gravid. häufig die Hämorrhagien zahlreicher angetroffen. Das klinische Bild ist jedoch ein differentes und wird vom Verf. auf Grund eigener und in der Literatur niedergelegten Beobachtungen folgendermassen beschrieben: die Sehstörung kommt langsam im Verlaufe von Wochen und Monaten, meist bei Erstgebärenden und in der zweiten Hälfte der Schwangerschaft zur Entwickelung, wie ja auch das Auftreten von Albumen gewöhnlich in diese Zeit fällt. Gesichtsfeld wird nicht eingeengt, Farbensinn nicht gestört; bisweilen, namentlich bei Eklampsie, schwindet jegliche Lichtempfindung mit verschiedenem Verhalten der Pupillen bei Lichteinfall, um sich dann, sei es, dass die Schwangerschaft unterbrochen wurde, sei es, dass dies auch unterblieb, allmählich wieder zu heben. Die hier gelegentlich zu constatirende Amaurose hängt nicht von der Netzhauterkrankung ab, denn letztere persistirt, wenn die Erblindung längst geschwunden, sondern sie ist auf Urämie zu beziehen, vorausgesetzt, dass Eiweiss sich im Urin nachweisen lässt; nur bei Complicationen, z. B. Netzhautablösung bei Retinitis, kann S auch ohne Eklampsie = 0 werden. In späteren Schwangerschaften zeigen sich leicht Recidive; Störungen des Allgemeinbefindens können fehlen, während Oedeme fast immer nachweisbar sind. Der verminderte dunkelbraunrothe Urin zeigt starken Eiweissgehalt, hyaline, selten granulirte Cylinder und mit Fett erfüllte Epithelien. Ueber die Entstehung der Retinitis gehen die Ansichten sehr auseinander, am häufigsten liegt die sog. Schwangerschaftsniere vor. Die Häufigkeit der letzteren steht nicht fest — die Autoren schwanken zwischen 1 und 20 % — und noch viel weniger die der Retin. gravid. album. Für Morbus Brightii giebt Frerichs 13 % Retin. an; hier ist die Zahl natürlich viel geringer. Nach des Verf. Berechnung vielleicht 1 Retin. album: 3000 Schwangeren. In den Entbindungsanstalten stellt sich durch Häufung der schweren Fälle natürlich eine andere Zahl heraus. Der Verlauf der Schwangerschaftsniere ist ein subacuter beim Einsetzen der Krankheit in der zweiten Hälfte der Gravidität und ein acuter beim Eintritt gegen das Ende; die Symptome gehen im Wochenbett im ersteren Falle allmählich, im letzteren schnell zurück. Auch an eine acute Nephritis, die zufällig in der Schwangerschaft auftretend Retinitis erzeugt, ist zu denken; treten die Symptome der Nephritis und davon abhängig die der Retinitis sehr frühzeitig auf, so ist zu beobachten, ob nicht eine chronische, durch die Gravidität ungünstig beeinflusste Nephritis vorliegt. Für das auch schon beobachtete Uebergehen des Schwangerschaftsnierenleidens in eine acute, und diese wiederum in eine chronische Nephritis, führt Verf. einen Beweisfall (mit Sectionsbefund) an. Durch diese drei Formen der Nephritis kann eine Retinitis in der Gravidität entstehen; je nach dem Grundleiden wird sich die Prognose gestalten bei der Schrumpfniere sehr schlecht, besser bei der acuten Nephritis und am besten bei der auf Schwangerschaftsniere beruhenden Retinitis. Das Sehvermögen kann bei letzterer zur Norm zurückkehren. Verf.'s eigene Erfahrungen gehen dahin, dass auf eine Restitutio ad integrum nur zu rechnen ist, wenn nach Constatirung der Sehstörung und der Retinitis baldigst die Gravidität, sei es spontan, sei es künstlich, unterbrochen wird (3 Fälle). In zwei anderen Fällen kam es bei exspectativem Verhalten während 4 Wochen, d. h. bis zur Beendigung der normalen Schwangerschaftszeit auch zu einer S von ca. $^2/_3$. Die Gesammtzahl der beobachteten

Digitized by Google

Fälle beträgt 35; doch sind mehrere bald der Beobachtung entschwunden, sodass, abgesehen von den schon erwähnten, noch 16 Fälle bleiben, bei denen trotz Schädigung des Sehvermögens theils das Ende der Schwangerschaft abgewartet, theils erst in den allerletzten Wochen eine Unterbrechung stattfand, und nachher noch jahrelange Beobachtung stattfand. Von diesen hatten schliesslich 6 $S = {}^{1}/_{2}$, $2 = {}^{1}/_{3}$, $2 = {}^{1}/_{4}$, $1 = {}^{1}/_{5}$, $1 = {}^{1}/_{6}$, $2 = {}^{1}/_{12}$, $2 = {}^{1}/_{18}$ und $5 = {}^{1}/_{100}$ (waren also in praktischer Beziehung blind); zu den letzteren gehörte eine 11 para, die 10 Geburten glücklich überstanden; die Sehstörungen stellten sich im 8. Monat ein und die kurze Zeit von 5 Wochen hatte genügt, solch hochgradige Veränderungen herbeizuführen. Besonders die bei Albuminurie Schwangerer auftretenden Glaskörperblutungen hält Verf. auf Grund zweier traurigen Erfahrungen für sehr gefährlich und für eine dringende Indication zur Einleitung der Frühgeburt. Die Herabsetzung der S wird weniger bedingt durch die anfänglich sichtbar gewesenen Netzhautveränderungen, als durch die sich später einstellenden Complicationen, Atrophie des Sehnerven, der Netzhaut, Aderhaut und Netzhautablösung. Nur zweimal unter den 21 Fällen gingen die Netzhautveränderungen ganz zurück; selbst in den guten Fällen fanden sich bei sorgfältiger Untersuchung im aufrechten Bilde feine, krystallinisch aussehende weisse Punkte und Pigmentdegenerationen in der Macula. In den schlecht ausgehenden findet sich Verfärbung der Papille und Gefässverengerung, Verlust des Pigmentepithels, Chorioidalatrophien. Die bisher ca. 12 mal beschriebene Netzhautablösung zeichnet sich durch relativ guten Verlauf aus; der einzige vom Verf. beobachtete Fall endete schliesslich mit dem Bilde einer Opticusatrophie und Chorioretinitis mit $S = {}^{1}/_{9}$; derselbe war noch dadurch merkwürdig, dass Pat. bei Zunahme des Körpergewichts und vorzüglichem subjectiven Befinden noch 2 Jahre lang stets grössere Mengen Eiweiss im Urin hatte, und erst dann ganz frei wurde und blieb ($1^{1}/_{2}$ Jahre lang), bis sie sich der Beobachtung entzog. Bei Beurtheilung der Sehschärfe ist in Erwägung zu ziehen, dass der Augenarzt nur die schweren Fälle sieht, manche leichte Fälle dagegen überhaupt nicht zur Beobachtung gelangen. Die überhaupt vorsichtig zu stellende Prognose wird verschlechtert, wenn grössere Blutverluste bei der Geburt eintreten und die Retinitis in mehreren auf einander folgenden Schwangerschaften sich zeigt. Welche therapeutischen Massnahmen empfehlen sich nun auf Grund dieser Beobachtungen? Bei chronischer Nephritis ist nach Ansicht fast aller Autoren die Unterbrechung der Schwangerschaft indicirt; bei der acuten Nephritis und bei der Schwangerschaftsniere sind dagegen die Ansichten der Geburtshelfer getheilt. Vom ophthalmologischen Standpunkte aus ist bei Auftreten einer Retinitis die Schwangerschaftsunterbrechung auch bei nur mässiger Herabsetzung der Sehschärfe am Platze. Den 11 relativ günstigen Fällen Verf.'s stehen 10 ungünstige gegenüber; vielfach handelt es sich um mit Kindern reich gesegnete Frauen der niederen Stände, für die eine auch nicht zu sehr grosse Herabsetzung des Sehens oft schwerwiegende Folgen hat, so dass auch aus socialen Gründen die Unterbrechung sich empfiehlt. Hinsichtlich der Prognose bemerkt Verf. für denjenigen, der trotz alledem exspectativ verfahren will, dass die Fälle, welche trotz Retinitis an den Gefässen keine ophthalmoskopischen Veränderungen zeigen, die relativ günstigsten sind, diejenigen aber, welche Reflexstreifen an den Gefässen zeigen, schlechte Sehschärfe ergeben. Die Thatsache, dass nur die Fälle auf volle Sehschärfe kamen, bei denen bald die Schwangerschaft unterbrochen wurde, diejenigen aber die schlechtere, bei denen am längsten gewartet worden war, spricht entschieden für die Unterbrechung. Endlich ist es noch sehr wichtig, weitere Schwangerschaften zu verhüten, weil erfahrungs-

Digitized by Google

gemäss Retinitis und Nephritis dann wiederkehren, und zwar mit schlechterer Prognose. Nach Unterbrechung der Schwangerschaft greift selbstverständlich die gewöhnliche Diät und Therapie der Nephritis Platz. Neuburger.

Journal-Uebersicht.

I. v. Graefe's Archiv für Ophthalmologie. XL.

1) **Ueber eine Farbenreaction der belichteten und unbelichteten Netzhaut**, von Prof. Birnbacher in Graz.

Verf. benutzte für seine Versuche vorzugsweise einen Fisch, Perca fluviatilis, bei welchem die Elemente der äusseren Netzhautschichten von besonderer Grösse sind. Wurden bei diesen Thieren, nachdem sie entweder längere Zeit im Dunkeln gehalten oder stärkerer Beleuchtung ausgesetzt waren, die Bulbi enucleirt, und die Netzhäute in genau gleicher Weise für die Untersuchung gehärtet und mit verschiedenen Farbstoffen behandelt, so zeigte sich, dass die belichteten Netzhäute sich nach der Einwirkung von saueren Farbstofflösungen nur sehr schwach färbten, (bei Eosin schmutzig gelb), während die nicht belichteten eine lebhafte Färbung annahmen. Die Zapfen-Ellipsoide wurde bei Eosin intensiv rosenroth, bei Säurefuchsin kirschroth u. s. w. Das Biondi-Heidenhain'sche Färbegemisch färbte die Zapfen der belichteten Netzhaut grün, die der nicht belichteten gelb.

Vermuthlich besteht ein Zusammenhang mit der von Angelucci gefundenen Thatsache, dass belichtete Netzhäute sauer, unbelichtete alkalisch reagiren.

2) **Untersuchungen zur Physiologie der Pupillenweite**, von Prof. Otto Schirmer in Greifswald.

Die Function des Auges wird bei jedem Wechsel der Helligkeit herabgesetzt, und es dauert stets eine gewisse Zeit, bis das Auge sich der neuen Beleuchtung adaptirt, d. h. das Maximum der Function wieder erlangt hat. Diese Adaptation ist neben der Helligkeit von wesentlicher Bedeutung für die Pupillenweite.

Ist ein Auge z. B. auf 600 mk maximal adaptirt, so erweitert sich die Pupille zunächst, wenn die Helligkeit auf 400 mk herabgesetzt wird. Besteht maximale Adaption auf 200 mk, und wird die Helligkeit auf 400 mk gesteigert, so tritt Verengerung der Pupille ein. Die gleiche Beleuchtung von 400 mk ruft also einmal Erweiterung, das andere Mal Verengerung der Pupille hervor. Die Art der Reaction wird bedingt durch den jeweiligen Adaptionszustand des Auges.

Ist das Auge auf 200 mk adaptirt, und wird die Helligkeit rasch auf 800 mk gesteigert, so erfolgt starke Verengerung der Pupille. Wird nun die Helligkeit von 800 mk beibehalten, so erweitert sich die Pupille langsam und ist nach ca. 4 Minuten ebenso weit wie früher. Die Helligkeit ist gleich geblieben, und die Erweiterung der Pupille kann nur Folge der Veränderung des Adaptionszustandes (von 200 auf 800 mk) sein. Bei umgekehrter Anordnung des Versuchs tritt zunächst Erweiterung und dann Verengerung bis auf die frühere Grösse ein.

Bei maximaler Adaption bleibt die Pupillenweite gleich bei Helligkeiten

Digitized by Google

zwischen 100 und 1100 mk. Diese Weite würde als physiologische zu bezeichnen sein. Bei Helligkeiten unter 100 und über 1100 mk ist die Pupille dauernd weiter bezw. enger.

Die Adaptation wird gemeinschaftlich durch Vorgänge in der Netzhaut und durch das Pupillarspiel bewirkt. Letzteres besorgt rasch die vorläufige grobe Einstellung, und die Netzhautadaption folgt langsam nach. Beide Processe ergänzen sich. Ist die Netzhautadaption vollendet, so nimmt die Pupille ihre frühere Grösse wieder an. Dies geschieht beim Uebergang vom Hellen zum Dunkeln in 15—20, umgekehrt in 2—4 Minuten.

Die Versuche wurden bei Tageslicht unter Benutzung eines Weber'schen Photometers angestellt. Wichtig ist, dass das Pupillometer keinen Schatten auf die Pupille wirft, und dass beim Ablesen keine starke Beleuchtung erforderlich ist. Um diese Fehlerquellen zu vermeiden, construirte Sch. mit Hilfe eines Prismas einen besonderen Apparat. Accommodation und Convergenz sind selbstverständlich auszuschliessen.

---

3) **Ophthalmotonometrische Studie,** von Dr. F. Ostwalt in Paris. (Aus dem Laboratorium des Prof. Ch. Richet.)

Die früheren Versuche, den intraocularen Druck mit Instrumenten zu messen, führten zu keinem brauchbaren Resultate, weil die Tiefe des in der Sclera bewirkten Eindrucks zugleich von der Elasticität der Sclera beeinflusst wird. Die von Maklakoff und Fick angegebenen Instrumente bedeuten einen wesentlichen Fortschritt. Beide beruhen auf dem Principe, dass eine Abplattung der gewölbten Bulbusoberfläche hervorgerufen wird. Bei dem Maklakoff'schen Instrumente wird die untere Platte mit einem Farbstoff dünn bestrichen und bei gleich bleibendem Gewichte auf die Hornhaut aufgesetzt. Der bewirkten Abplattung entsprechend, haftet der Farbstoff an der Bulbusoberfläche, und wenn nun auf mit Alkohol angefeuchtetem Papier ein Abdruck der Platte gemacht wird, so lässt sich der Abplattungskreis direct messen. Der Durchmesser desselben steht natürlich im umgekehrten Verhältnisse zur Höhe des intraocularen Druckes. Ist r = Radius des Kreises und das Gewicht des Instruments 10 g, so berechnet Verf. die dem intraocularen Drucke entsprechende Höhe einer Quecksilbersäule nach der Formel: $p\text{-(Druck)} = \frac{10000}{13{,}6 \,.\, r^2 \pi}$. (Vgl. Original.)

Fick bestimmt, welches Gewicht erforderlich ist, um einen Hornhautbezirk von bestimmter Grösse vollständig abzuplatten. Das gefundene Gewicht ist dem intraocularen Drucke direct proportional.

Verf. stellte mit beiden Instrumenten zahlreiche Versuche direct an, dass er frische Thieraugen durch den durchbohrten Opticus entleerte und mit physiologischer Kochsalzlösung füllte, welche mittelst eines Glasrohrs mit einer dieselbe Lösung enthaltenden Flasche communicirte. Die Flasche stand mit einer Druckpumpe und einem Hg-Manometer in Verbindung, so dass der Druck geändert und direct abgelesen werden konnte. Die mit dem Tonometer bestimmten Werthe und die wirklich vorhandenen Druckhöhen wurden verglichen. Das Maklakoff'sche Instrument gab regelmässig zu geringe Werthe, d. h. der entfärbte Kreis war zu gross. Verf. erklärt diese Erscheinung durch Annahme eines capillaren Spalts zwischen unterer Platte und Hornhaut. Die auf dem Augapfel befindliche Flüssigkeit dringt in den Spalt ein und spült etwas von dem Farbstoff ab. Wurde der Durchmesser des Entfärbungskreises constant um 1,5 mm verkleinert in Rechnung gestellt, so war die Uebereinstimmung mit den wirklichen Druckhöhen ziemlich genau. Der M.'sche Apparat ist demnach kein

absolutes Messinstrument, liefert aber genügend constante relative Angaben und ist daher zur Bestimmung von Spannungsdifferenzen sehr brauchbar.

Fick's Tonometer gab regelmässig etwas zu hohe Werthe, indessen wurden die Messfehler bei zunehmender Uebung des Beobachters geringer. Im Ganzen war das Resultat der Versuche sehr befriedigend. Für absolute Messungen ist der Apparat bei weitem brauchbarer und wird bei verbesserter Construction noch brauchbarer werden.

---

4) Ueber Sehleistung bei Myopie, von Dr. Herm. Triepel in Leipzig.

Verf. bezeichnet als Sehleistung die Leistungsfähigkeit des unbewaffneten Auges, und in engerem Sinne die Fähigkeit, Gegenstände zu erkennen, welche in Zerstreungskreisen gesehen werden.

Er untersuchte bei den Schülern der Thomasschule im Ganzen 1148 Augen, von denen aber nur 388 myopische und astigmatische verwerthet, die übrigen, weil E, H oder Amblyopie bestand, ausgeschlossen wurden.

Die gefundenen Grössen der Sehleistung bei verschiedenen Myopiegraden bestätigten die naheliegende Annahme, dass die Sehleistung bei wachsender Myopie abnimmt. Wird von den in nur geringer Zahl beobachteten höheren Graden der Myopie abgesehen, und die Sehleistung bei geringeren Myopiegraden vorzugsweise ins Auge gefasst, so zeigt sich, dass die Sehleistung bei verschiedenen Individuen mit derselben M innerhalb weiter Grenzen schwankt. Diese Schwankungen können bedingt sein durch die Art der Myopie (Axen-Krümmungs-) — durch den Abstand des fixirten Objects, welches mit wachsender Entfernung in um so grösseren Zerstreuungskreisen gesehen wird — durch die Weite der Pupille. Die Sehleistung konnte in einem Falle durch Vorhalten einer Kerze von $^6/_{36}$ auf $^6/_{12}$ gesteigert werden. Ferner ist die Sehschärfe von Bedeutung, soweit sie von der Durchsichtigkeit der Medien, der Netzhautfunction und der Function der nervösen Leitungsbahn zum Gehirn abhängig ist. Endlich ist die psychische Leistung von Einfluss, welche zum Unterscheiden der Zerstreuungskreise erforderlich ist. Auch die Uebung spielt eine Rolle. Myopische Augen, welche wegen E oder H des Partners wenig für die Ferne gebraucht wurden, zeigten eine ungewöhnlich geringe Sehleistung.

Was das Lebensalter anlangt, so war bei den untersuchten Myopen von 9—20 Jahren im Allgemeinen die Sehleistung bei älteren Schülern grösser als bei jüngeren. Der Grund ist in der erhöhten psychischen Leistung und vielleicht der engeren Pupille der älteren Individuen zu suchen.

Das Tragen einer Brille für die Ferne setzt die Sehleistung herab, weil das an deutliches Sehen gewöhnte Auge die Fähigkeit, Zerstreuungskreise zu verarbeiten, verliert. Dagegen scheint der Gebrauch von Gläsern für die Nähe förderlich auf die Sehleistung zu wirken — dauernd verengte Pupille in Folge von Accommodationsaufwand?

Astigmatismus verschlechtert die Sehleistung. Dieselbe ist aber höher, als wenn alle Meridiane der Hornhaut den Brechwerth des am stärksten brechenden Meridians hätten.

Die inneren Bedingungen für die Sehleistung:

Grösse und Abstand der Zerstreuungskreise,
Sehschärfe,
psychische Leistung

„stehen nicht als gleichwerthige Grössen neben einander, vielmehr ist Grösse und Abstand solcher Zerstreuungskreise, die gerade noch verschiedene Eindrücke hervorzubringen vermögen, oder besser das Verhältniss beider zu einander von

Digitized by Google

Sehschärfe und psychischer Leistung abhängig.“ Die Zahl, welche dieses Verhältniss ausdrückt, würde die wahre Leistung beim Sehen in Zerstreuungskreisen kennzeichnen und einen Schluss auf Sehschärfe und psychische Leistung zu ziehen gestatten.

Um nach einander Zerstreuungskreise von verschiedener Grösse auf der Retina desselben myopischen Auges zu erzeugen, und den Abstand zu bestimmen, der für ihre gesonderte Wahrnehmung erforderlich ist, verfuhr Verf. so, dass er myopischen Augen mit $^5/_6$ Sehschärfe unter Vermeidung einer vollkommenen Correction nach und nach verschiedene Concavgläser vorsetzte, deren Brechwerth um je 0,25 D differirte. Diejenigen Gläser wurden notirt, mit denen einzelne Zeilen einer in 5 m aufgestellten Snellen-Tafel gerade gelesen wurden.

Die Berechnungen, welche hier nicht wiedergegeben werden können, ergeben, dass Zerstreuungskreise noch getrennt wahrgenommen werden können, wenn sie sich z. Th. decken. Werden sie kleiner, und der Abstand grösser, so treten schliesslich dieselben Verhältnisse ein wie bei Punkten, welche, um gesondert erkannt zu werden, einen gewissen Abstand von einander haben müssen.

Bei demselben myopischen Auge steht der Halbmesser der Zerstreuungskreise in keinem constanten Verhältnisse zu dem Abstande des Centrums der Kreise von der optischen Axe. Anfangs nimmt der letztere Werth rascher ab, als der Durchmesser der Zerstreuungskreise, später findet das Umgekehrte statt, der Abstand nimmt langsamer ab, als der Durchmesser der Zerstreuungskreise. Die Ursache dieser Erscheinung ist in der herabgesetzten Sehschärfe der ausserhalb der Macul. lut. gelegenen Netzhautpartien zu suchen.

Die Verschiedenheit der Sehleistung bei Individuen mit gleicher Myopie gestattet den Schluss, dass Zerstreuungskreise von gleichem Durchmesser bei verschiedenem Abstande von der optischen Axe getrennt wahrgenommen werden. Bei kleinen Zerstreuungskreisen kommt die geringere Sehschärfe der Netzhautperipherie kaum, sondern nur die centrale Sehschärfe in Betracht. Sind daher bei verschiedenen Individuen die centrale Sehschärfe und die Durchmesser kleiner Zerstreuungskreise gleich, so giebt der Abstand des Mittelpunkts der Zerstreuungskreise von der optischen Axe ein Maass der psychischen Leistung. Dieselbe ist dem Abstande umgekehrt proportional.

---

5) **Das Sehen in Zerstreuungskreisen**, von Dr. Maximilian Salzmann, Augenarzt in Wien. II. Theil.

(Im Original nachzulesen, da es zu einem kurzen Referat sich nicht eignet.)

---

6) **Ueber einen Fall von symmetrischen Lymphomen in der Orbita**, von Dr. Boerma, Augenarzt in Hagen i. W. (Aus der Univ.-Augenklinik in Leipzig.)

63jähr. Frau. Seit $1^1/_2$ Jahren Drüsentumoren in der Inguinal-, Cubital- Nuchal und Cervicalgegend. Seit 2 Jahren wachsende Tumoren der Lider bemerkt. Bei der Aufnahme sind beiderseits obere und untere Lider stark verdickt, rechts hängt das obere Lid starr herunter, so dass kaum eine Lidspalte vorhanden ist. Die Schwellung ist durch derb elastische Geschwülste bedingt, welche sich z. Th. so weit in die Orbita hinein erstrecken, dass das Ende nicht abgetastet werden kann. Links oben finden sich 2 getrennte Tumoren. Die äussere Haut ist verschiebbar, die Conjunctiva liegt fest an und erscheint graugelb, sulzig. Exstirpation von der Conjunctiva aus. Heilung normal. Nach 3 Monaten untere Lider frei, oben beiderseits kleine Tumoren, von denen aber

Digitized by Google

nur auf Wunsch ein rechtsseitiger entfernt wurde, links lag keine Indication für eine Operation vor.

Blut normal, keine Leukämie, — demnach Pseudoleukämie, — Allgemeinbefinden gut.

Die mikroskopische Untersuchung ergiebt, dass es sich um Lymphome handelt. Von der Kapsel gehen Bindegewebszüge aus, welche sich mehr und mehr vertheilen und schliesslich in ein feinmaschiges Netzwerk übergehen, in dem Rundzellen mit grossen Kernen eingelagert sind. In den Bindegewebszügen sind Gefässe sichtbar, im lymphatischen Gewebe Capillaren. Die im Innern der Tumoren gelegenen Septa und z. Th. die Adventitia der Gefässe zeigen deutlich hyaline Degeneration. Eosinophile Zellen, Riesenzellen und Bacterien fehlen.

Bei der zweiten Operation handelte es sich wahrscheinlich nicht um ein Recidiv, sondern um die Exstirpation zurückgelassener Stücke der Geschwülste. Eine ausreichende Erklärung der Entstehung dieser Neubildungen ist bisher nicht gegeben worden.

---

7) **Anatomischer Befund von zwei sympathisirenden Augen, darunter eins mit Cysticercus intraocularis**, von F. Pincus, approb. Arzt aus Posen. (Aus der Univ.-Augenklinik mit Jena.)

I. 42jähr. Mann. Rechtes Auge stets gesund. Linkes Auge vor 14 Jahren plötzlich amblyopisch, seit 13 Jahren erblindet und häufiger heftig entzündet, nie ganz reizlos. Am 27. Sept. 1892 Aufnahme. Luxatio lentis, Cataracta, Iridodialysis. 28. Sept. Extractio cataractae. Nach 19 Tagen reiste Pat. trotz Abrathens mit noch entzündetem Auge ab und kehrte erst am 21. Nov. zurück. Linkes Auge Lidschwellung, Bulbus verkleinert, stark injicirt, druckempfindlich, Narbe eingezogen, V. K. mit gelben Exsudatmassen ausgefüllt. Rechtes Auge $S = {}^{6}/_{12}$. Iridochorioiditis plastic.-serosa. Enucl. bulbi sin. Rechtes Auge nach 2—3 Monaten vollständig geheilt. (?)

Die anatomische Untersuchung des linken Auges ergiebt einen im oberen Abschnitte befindlichen subretinalen Cysticercus. Die Blase ist von z. Th. in Bindegewebe verwandeltem Granulationsgewebe umgeben, in dessen inneren Schichten viele Riesenzellen und Eiterkörperchen sichtbar sind. Das Innere des Bulbus ist völlig degenerirt, Schwarten mit Knochenstückchen, Ablösung des Ciliarkörpers u. s. w. Die Operationswunde ist unvollkommen vernarbt; zwischen den nach innen eingebogenen Wundrändern lagert ein eitrig infiltrirtes Gewebe mit weiten, von Endothel ausgekleideten Spalträumen. Die Epithelzellen erstrecken sich weit in die Wunde hinein und zeigen Degeneratianserscheinungen, sie sind vergrössert, die Kerne aufgequollen und schlecht färbbar. Die Untersuchung auf Mikroorganismen ergiebt wenig Kokken, dagegen kurze Stäbchen, welche entweder in dichten Haufen zusammenliegen oder in längeren Zügen die Gewebslücken durchsetzen. Dieselben finden sich besonders in der Narbe, von wo sie sich in das Bulbusinnere verfolgen lassen, in der Sehnervenscheide und auf der Sclera, sowie in den oberflächlichen Schichten derselben.

In diesem Falle blieb also, trotz lang dauernder Reizung der Ciliarnerven, die sympathische Ophthalmie aus und entstand erst, nachdem in Folge eines operativen Eingriffs durch Einwanderung von Mikroorganismen eine infectiöse Iridocyclitis des Auges hervorgerufen war.

II. 65jähr. Mann. Vor einem Jahre Contusio bulbi sin. Luxat. lentis. Extraction derselben mit der Schlinge, Glaskörperprolaps, unvollkommener Wundverschluss, Irisvorfall, schleichende Iridocyclitis. Nach 4 Wochen sympathische Ophthalmie des rechten Auges. Sofort Enucleat. bulbi sin., doch wurde der

Digitized by Google

deletäre Verlauf der Entzündung des rechten Auges nicht aufgehalten. Die Untersuchung des linken Auges ergab, dass eine eitrige Infiltration sich von der Operationsnarbe aus in den vorderen und hinteren Abschnitt des Bulbus verfolgen liess. In diesem Falle fanden sich vorzugsweise Kokken. Dieselben durchsetzten die Narbe und deren Umgebung besonders dicht, fehlten jedoch im Bulbusinnern. In grosser Zahl konnten sie im Zwischenscheidenraum des Sehnerven, besonders im blinden Ende, sowie ebenfalls auf der Sclera und in den oberflächlichen Schichten derselben nachgewiesen werden.

Verf. deutet diese Befunde als Bestätigung der Leber-Deutschmann-schen Theorie.

8) **Schwund markhaltiger Nervenfasern in der Retina in Folge von genuiner Sehnervenatrophie bei Tabes dorsalis,** von Prof. Dr. A. Wagenmann in Jena.

Ein nach verschiedenen Seiten hin bemerkenswerther Fall. Doppelseitige Sehnervenatrophie, welche bei beginnender Tabes auftrat und innerhalb 2 Jahren bei fortschreitendem Grundleiden zur Amaurose führte. Im Verlaufe der Atrophie verschwand im linken Auge ein sich aussen-unten an die Papille anschliessender Sector markhaltiger Nervenfasern vollständig, und zwar waren die Markscheiden schon zu einer Zeit ganz unsichtbar, als in dem betr. Bezirke der Netzhaut das Sehvermögen zwar herabgesetzt, aber nicht aufgehoben war. Die Axencylinder müssen also noch längere Zeit leitungsfähig geblieben sein. Vermuthlich haben diese Verhältnisse auch für den Opticusstamm Geltung.

Der Schwund der Markscheiden vor vollständiger Aufhebung der Function beweist, dass die Erkrankung der Fasern sich frühzeitig bis ins Auge erstreckte, und dass die Atrophie in der Netzhaut nicht als Folge einer Leitungsunterbrechung im Bereiche des Opticusstammes anzusehen ist.

Aus der Krankengeschichte ist noch hervorzuheben, dass beiderseits, und zwar links schon bei $S = {}^2/_5 - {}^1/_2$ und freiem G. F. vollkommene Roth-Grünblindheit bestand. Der Opticus muss frühzeitig in seinem ganzen Querschnitt erkrankt gewesen sein. Ein besonders rechts ausgeprägtes centrales Scotom für blau und gelb deutet darauf hin, dass zu dieser Zeit der krankhafte Process in den papillo-macularen Sehnervenbündeln weiter fortgeschritten war, als im übrigen Opticus.

9) **Ueber recidivirende intraoculare Blutungen, bedingt durch einen Tumor,** von Dr. E. v. Hippel, Privatdocenten und erstem Assistenten an der Univ.-Augenklinik zu Heidelberg.

Eingehende anatomische Beschreibung von 2 Augäpfeln, welche hier nur kurz wiedergegeben werden kann. Im zweiten Falle handelte es sich um ein in vivo beobachtetes Melanosarcom der Iris, welches anfangs kaum wuchs und, nachdem wiederholt Blutungen aufgetreten waren, erst nach 9 Jahren zur Enucleation führte. Das Auge war erblindet und schmerzhaft, die Sclera aber nicht von der Geschwulst durchbrochen. Die Untersuchung des Augapfels ergab, dass der Tumor den ganzen Innenraum anfüllte. Die Geschwulst war durchsetzt und umgeben von enormer Blutung, innerhalb deren es zu Fibrinausscheidung gekommen war. An Stelle von Corp. cil. und Iris fand sich ein von dunkel pigmentirten runden Zellen durchsetztes Bindegewebe. Die Chorioidea war verdickt und zeigte entzündliche Veränderungen, in der Nähe des Sehnerven eine Knochenschale. Zwischen Cornealepithel und Membr. Bowman, sowie zwischen Cornea und Membr. Descem. neugebildetes Bindegewebe. Die Membr. Descem. abgehoben,

Digitized by Google

gefaltet, an der Hinterfläche mit pigmentirtem Bindegewebe bedeckt. Von Linse und Retina nichts zu entdecken.

Im ersteren Falle handelte es sich um ähnliche Verhältnisse, nur dass hier der Chorioidealtumor sehr klein (4 : 2 mm), und der Innenraum des Auges der Hauptsache nach mit geschichteten, gelblich bis schwärzlich gefärbten Lamellen ausgefüllt war, welche ein Umwandlungsproduct geronnenen Blutes darstellten. Eine Krankengeschichte lag zu diesem Präparate nicht vor, doch schliesst Verf. aus dem zweiten Falle, dass es sich auch hier um die Folgezustände eines Chorioidealsarcoms handelte.

In den Blutextravasaten hatte sich offenbar aus dem Fibrin eine homogene Substanz entwickelt, welche Amyloidreaction gab.

---

10) Ueber die Entstehung der sogenannten Ermüdungseinschränkungen des Gesichtsfeldes, von Dr. R. Simon in Berlin.

Der Wilbrand'sche Versuch wurde dahin abgeändert, dass, nachdem die Ermüdungstouren bis zu einer gewissen Einschränkung des Gesichtsfeldes fortgesetzt waren, das Object nach dem Verschwinden an der temporalen Seite nicht centralwärts, sondern weiter nach aussen über 90° hinweg und sofort zurückgeführt wurde. Das Gesichtsfeld zeigte dann genau dieselben Grenzen wie bei Beginn der Untersuchung.

Um der Netzhaut jede Möglichkeit der Erholung zu nehmen, bestimmte Verf. zunächst den Ort des Verschwindens und des Wiedererscheinens des Objects und führte dasselbe nach einigen Ermüdungstouren über den Ort des Verschwindens hinaus, aber nur bis zu der zuerst angegebenen Gesichtsfeldgrenze oder nicht ganz so weit und kehrte in gleicher Geschwindigkeit sofort um. Das Object würde dann meistens an einem peripthereren Punkte wieder gesehen, als es verschwunden war.

Wurden, um einen stärkeren Reiz auf die Netzhaut auszuüben, die Objecte in zitternder Bewegung durch das Gesichtsfeld geführt, so zeigte sich, dass das Gesichtsfeld gar nicht oder fast gar nicht ermüdete, während man nach Wilbrand doch annehmen musste, dass der stärkere Reiz auch eine stärkere Ermüdung der Netzhaut herbeiführt. Uebrigens bedarf es der Zitterbewegung nicht, auch bei Benutzung eines ruhig geführten Objects von 3 cm (statt 1 cm) bleibt jede Ermüdungseinschränkung aus, obgleich doch die grössere Fläche einen stärkeren Reiz auf die Netzhaut ausübt und daher um so mehr eine Ermüdung derselben verursachen müsste.

Alle diese Versuche sind mit der Wilbrand'schen Ermüdungstheorie unvereinbar.

Dürfen wir die Ursache der Ermüdungserscheinungen in der Psyche suchen?

Ein plötzlich an der Gesichtsfeldperipherie auftauchender Gegenstand erregt unsere Aufmerksamkeit leicht und entschwindet unserem Bewusstsein bei centripetaler Führung nicht, weil die Reizstärke entsprechend der höheren Sehschärfe der Netzhautmitte zunimmt. Umgekehrt liegen die Verhältnisse bei centrifugaler Führung des Objects. Wir sehen dasselbe im Centrum scharf und um so undeutlicher, je mehr das Bild auf periphere Punkte der Netzhaut fällt. Die Reizstärke nimmt ab und genügt bald nicht mehr, um eine Wahrnehmung hervorzurufen, zumal wenn das Concentrationsvermögen der Psyche herabgesetzt ist. Auf diese Weise wird die Thatsache erklärlich, dass ein bei centrifugaler Führung unsichtbar gewordenes Object wieder gesehen wird, wenn es unmittelbar nachher an einer mehr peripher gelegenen Stelle plötzlich auftaucht.

Versuche mit dunklen Objecten ergaben, dass bei diesen Erscheinungen

Digitized by Google

die herabgesetzte Sehschärfe der Netzhautperipherie eine grössere Rolle spielt als der Lichtsinn.

Bei geschwächter psychischer Perceptionsfähigkeit wird das Object beim ersten Auftauchen, an der normalen Gesichtsfeldgrenze vielleicht noch oben gesehen, nach der ersten „Ermüdungstour" zeigt sich aber eine Einschränkung. Bei noch geringerer Perceptionsfähigkeit genügt der Reiz des auftauchenden Objects nicht, um eine Wahrnehmung hervorzurufen, und wir haben von Anfang an eine concentrische Gesichtsfeldbeschränkung.

Eine an sich ermüdbare Psyche wird durch die mit der Untersuchung verbundene Einförmigkeit der Empfindungen noch mehr ermüden. Andrerseits kann trotz psychischer Ermüdung die Gesichtsfeldeinengung ausbleiben, wenn genügend starke Reize die Netzhautperipherie treffen, wie es bei zitternder Bewegung des Objects und bei sehr grossen Objecten der Fall ist.

Unter Umständen mag die „Ermüdungseinschränkung" auf einer Amblyopie der Netzhautperiphie beruhen, während in anderen Fällen vielleicht eine besonders hohe Sehschärfe der Netzhautperipherie eine herabgesetzte psychische Perceptionsfähigkeit zu paralysiren vermag.

Treten die Ermüdungseinschränkungen schon bei Gesunden auf, so kann es nicht auffallen, dass sie bei nervösen Erkrankungen, bei denen die Fähigkeit, die Aufmerksamkeit anzuspannen, herabgesetzt ist, besonders häufig und hochgradig beobachtet werden.

„Ich glaube also, dass die Einschränkung, die bei sofortiger centrifugaler Führung des Objects eintritt, sowie die Fälle, bei denen die „Ermüdung" nach der ersten Tour aufhört, bei ferneren Touren also keine weitere Einschränkung sich zeigt, auf eine im Verhältniss zu der erregten Empfindung zu geringe psychische Perceptionsfähigkeit zurückzuführen sind; dass die bei fortgesetzten Ermüdungstouren weiter eintretenden Einschränkungen auf einer Ermüdung der Psyche beruhen."

Die geringere Functionstüchtigkeit der Netzhautperipherie begünstigt das Zustandekommen der ersten Einschränkung und die schnellere Ermüdung der Psyche. Scheer.

II. Zehender's klinische Monatsblätter für Augenheilkunde. 1895. April.

1) Zur Frage der Aetiologie des Trachoms und der chronischen Bindehautblennorrhoe, von K. Hoor.

Nach der Ansicht von Hoor werden das Trachom wie die chronische Bindehautblennorrhoe durch Infection mit Trippersecret hervorgerufen. In dem einen Auge tritt danach eine chronische Blennorrhoe der Bindehaut, oder, richtiger gesagt, ein papilläres Trachom auf, im andern Auge aber ein körniges Trachom. Durch die Beschreibung eines selbst beobachteten Falles sucht Hoor diese Ansicht zu stützen.

---

2) Ueber einige subjective Gesichtsempfindungen, von W. v. Zehender.

II. Die Schattenbilder der Netzhautgefässe und der Eintrittsstelle des Sehnerven.

---

3) Ueber das Sehen farbiger Flecken, von R. Hilbert.

Hilbert berichtet über eine Dame, bei der im Gesichtsfelde des rechten Auges ein grell gelb-rother Fleck dicht beim Fixirpunkte auftrat. Obgleich sich mehrere chorioiditische rundliche Herde und Glaskörpertrübungen fanden,

Digitized by Google

so kann das Scotom darauf nicht zurückgeführt werden, da keiner in seiner Configuration dem Scotom entsprach.

4) Zur Frage der Wirkung subconjunctivaler Injectionen, von Carl Mellinger.

Polemik gegen Dr. Schulte in Betreff der subconjunctivalen Kochsalzinjectionen.

Mai.

1) Ueber Glaucom nach Star-Operationen, von H. Pagenstecher.

Glaucomatöse Processe können direct nach operativen Eingriffen, welche zur Entfernung des Linsensystems aus dem Auge vorgenommen werden, auftreten und zwar beobachtet man dieselbe sowohl in Folge der Extraction und Discision, als auch in Folge von Nachoperationen. Während des Heilungsverlaufes nach der Extraction sind sie nicht allzu selten und treten gewöhnlich auf nach vorhergehendem Atropingebrauch. Bettruhe, warme trockene Umschläge und der innerliche Gebrauch von Natrium salicylicum bringen gewöhnlich Linderung, wenn nicht, so träufelt man ein 1—2 % Pilocarpinlösung ein; in der Regel tritt dann nach 2 bis 3 Tagen wieder normale Spannung und Nachlass der belästigenden Symptome ein. Die Ursache mag manchmal in der Quellung der zurückgebliebenen Corticalmassen liegen, doch auch ohne solche werden glaucomatöse Erscheinungen beobachtet. Bei der einfachen Extraction kommen sie häufiger vor, als bei der mit Iridectomie. Weniger günstig sind die Fälle, in welchen der glaucomatöse Process als Begleiterscheinung einer Iritis serosa auftritt. Hier kann es nöthig sein, dass man zur einmaligen oder wiederholten Punction der vorderen Kammer schreiten muss.

Die glaucomatösen Processe nach Discision jugendlicher Cataracte werden am erfolgreichsten durch Punction der vorderen Kammer und Herauslassung der gequollenen Linsenmassen beseitigt.

Spannungserhöhungen nach Discision der Cataracta secundaria sind keine Seltenheit. Bei irgend welchen verdächtigen Symptomen ist der frühzeitige Gebrauch einer 2 %igen Pilocarpinlösung am Platze. Genügt dies nicht, so empfiehlt sich die Punction der vorderen Kammer an der Corneoscleralgrenze.

An aphakischen Augen, welche längere Zeit hindurch gut functionirten, können nachträglich noch alle Formen von Glaucom antreten, mögen dieselben durch Extraction oder Discision, mit Iridectomie oder ohne dieselbe operirt sein. Sclerotomie und, wenn nöthig, Iridectomie leisten hier oft gute Dienste.

Den Schluss der Arbeit bilden vier das Capitel illustrirende Krankengeschichten.

2) Ueber das Blinzeln, als Maassstab für die Ermüdung des Auges, von R. Katz.

Die Ermüdung des Auges kennzeichnet sich nach den Untersuchungen von Katz durch die Häufigkeit des Blinzelns.

3) Zur Casuistik des Pemphigus conjunctivae, von J. Borthen.

Bei einer 74jährigen sonst gesunden Frau, welche an Pemphigusbildung im Halse litt, trat partielle Symblepharonbildung an beiden Augen und Trübung der rechten Cornea auf.

Digitized by Google

4) **Ein Fall von beiderseitiger Stauungspapille und einseitiger Abducenslähmung bei otitischer Meningitis,** von Dr. Rakowicz.

Es handelt sich um einen 11jährigen Knaben, bei dem nach Influenza eine rechtseitige Otitis media purulenta auftrat. Dabei bestand rechtseitige Abducensparese und beiderseitige Stauungspapille. Nach Ausführung der Radicaloperation des Ohres verschwanden die letzteren Symptome.

Juni.

1) **Retinitis punctata albescens,** von Dr. Liebrecht.

L. berichtet über 4 Geschwistern, 2 Brüdern und 2 Schwestern, von nicht blutsverwandten Eltern abstammend, die an Retinitis punctata albescens (Fuchs) litten. Dieselben stehen jetzt zwischen dem 40. und 50. Lebensjahre. Die Krankheit begann zwischen dem 15. und 20. Lebensjahre, von da ab verschlechterte sich das Sehvermögen ganz allmählich.

2) **Ueber das Sehen farbiger Flecke,** von Dr. Herter.

H. berichtet über das Auftreten von einem scharf begrenzten, centralen, grellrothen Scotom auf dem rechten Auge eines älteren Mannes, das nach einer Viertelstunde verschwand, um in den nächsten Tagen noch mehrmals aufzutreten. Der ophthalmoskopische Befund war negativ.

3) **Chorioiditis disseminata sympathica,** von L. Casper.

Bei einem 9jährigen Knaben, welchem vor 3 Jahren das linke Auge wegen einer schweren Verletzung enucleirt worden war, fanden sich rechts, ausser den Resten einer plastischen Iritis im Augenhintergrund, eine Masse kleiner gelbweisslicher Flecke, von denen viele in der Mitte einen schwarzen Punkt hatten. Verf. fasst den Zustand als eine chronische sympathische Chorioiditis auf.

4) **Augenentzündung durch Eindringen von Raupenhaaren (Keratitis punctata superficialis),** von Dr. Elschnig.

Bei einem 14jährigen Mädchen, der eine kleine grüne Raupe gegen das linke Auge geschleudert worden war, trat nach wenigen Stunden eine heftige Conjunctivitis und oberflächliche Keratitis auf. An der Oberfläche der Cornea liessen sich eingedrungene Raupenhaare nachweisen. Nach Aufhören der ersten stürmischen Reizerscheinungen wurden die Härchen im Hornhautgewebe oder Epithel eingebettet ertragen und allmählich resorbirt.

5) **Actinomyces im Thränenröhrchen,** von Dr. Elschnig.

E. entfernte aus dem sehr ausgedehnten oberen Thränenröhrchen nach Spaltung desselben eine körnige Masse, welche sich bei der mikroskopischen Untersuchung als Actinomyces-Pilze erwies. Horstmann.

III. The American Journal of Ophthalmology. 1895. Januar.

1) **On the practical execution of ophthalmic prescriptions involving prisms,** by Chas. Prentice, New York.

Eine Linse, welche um 1 cm decentrirt ist, hat die Wirkung so vieler Prismen-Dioptrien (vgl. dies. Centralbl. 1894. S. 338), als dieselbe Dioptrien-Brechkraft hat. Einige Beispiele werden diese Regel am besten erklären. Statt zu verschreiben:

O. D: + 3 D. sph. ⊂ 1 △, Basis auswärts,
O. S: + 3 D. sph. ⊂ 1 △, Basis auswärts.

Digitized by Google

kann man einfacher ausführen

0. D: + 3 D. sph., $^1/_3$ cm schläfenwärts decentrirt.

0. S: + 3 D. sph., $^1/_3$ cm schläfenwärts decentrirt.

Dieses Gesetz wird zwar dadurch beschränkt, dass die gewöhnliche Grösse unserer Linsen eine Decentration nach der Seite um höchstens $^1/_3$ cm, nach oben oder unten um höchstens $^1/_2$ cm zulässt. Doch kann man sich auf verschiedene Weise helfen, z. B. statt

0. D: — 2 cyl 180 ○ 2 △ Basis nach oben

0. S: — 2 cyl 180, kann man schreiben

0. D. — 2 cyl 180 decentrirt $^1/_2$ cm nach unten,

0. S. — 2 cyl 180 decentrirt $^1/_2$ cm nach oben.

Amerikanische Optiker haben sich bereit erklärt, Linsen zu verfertigen, namentlich von 0,25—2,0 Dioptrien-Brechkraft, welche eine Decentration bis zu 1 cm erlangen.

---

2) Uebersetzung.

On the hemianopic reaction of the pupil, by Dr. S. E. Henschen, Upsala. (From clinical and anatomical contributions to the pathology of the brain. Part. III.)

---

3) Gesellschaftsberichte, u. a.

New York Academy of Medicine. Section of Ophthalmology and Otology. 1894. 15. Oct.

a) Blepharitis. Dr. C. H. May stellt einen Fall von chronischer Blepharitis vor, bei dem besonders bemerkenswerth war eine starke Hypertrophie des oberen Lidrandes bds. Rechts zuerst beginnend, war derselbe vor $1^1/_2$ Jahren gut einen $^1/_2$ Zoll dick, besserte sich aber durch gelbe Präcipitatsalbe auf eine Dicke von $^1/_4$"; die ein Jahr später links auftretende Verdickung wich dieser Behandlung nicht, und beträgt immer noch $^1/_2$"; die Cilien sind einerseits vermehrt, fallen andererseits wieder oft aus, und zwar sind letztere stets von einem Eiterherd umgeben. Knapp räth zur Argentum-nitricum-Behandlung, aussen mit 2—3 %, innen mit 1 %iger Lösung. Ein operatives Eingreifen wurde allseitig für nicht gut gefunden.

b) Reminiscences from a visit to several ophthalmological and otological clinics of Europe.

---

4) Scopolamine hydrobromate, by Arthur G. Hobbs, M. D. Atlanta.

Bringt nichts Neues.

Vermischtes.

1) Prof. Krückow in Moskau ist zum ord. Prof. der Augenheilkunde, an Stelle des verstorbenen Prof. Maklakoff, berufen worden. Dr. Ewetzky in Moskau ist zum ausserordentl. Professor ernannt worden.

2) Durch den am 22. Juli erfolgten Tod des Prof. Nagel in Tübingen hat unsre Wissenschaft einen grossen Verlust erlitten.

3) 67. Versammlung deutscher Naturforscher und Aerzte in Lübeck, 16. bis 21. Sept. 1895.

19. Abtheilung: Augenheilkunde.

Einführender: R. Jatzow, Augenarzt. Schriftführer: Dr. med. Ahrens, Augenarzt.

Digitized by Google

Angemeldete Vorträge: 1. Prof. Dr. Berlin in Rostock: Zur Aetiologie des Schielens. — 2. Dr. med. Liebrecht in Hamburg: Ueber Absonderung der Ernährungsflüssigkeit und über den Flüssigkeitsstrom im Auge.

Für gemeinsame Sitzungen mit anderen Abtheilungen:

3. Dr. med. Samelson in Köln: Die ophthalmoscopische Semiotik der Nephritis (mit Abtheilung 14, innere Medicin). — 4. Prof. Dr. Pflüger in Bern: Ueber Augenleiden bei Influenza (mit Abtheilung 14, innere Medicin). — 5. Dr. med. Alexander in Aachen: Ueber Gefässveränderungen bei syphilitischen Augenerkrankungen (mit Abtheilung 22, Dermatologie und Syphilis sowie mit Abtheilung 13, allgemeine Pathologie und pathologische Anatomie). — 6. Sanitätsrath Dr. Nieden in Bochum: Rindenepilepsie mit Augenbefund und Therapie (Trepanation), (mit Abtheilung 18, Neurologie und Psychiatrie). — 7. Dr. med. Willbrandt in Hamburg: Die Erholungsausdehnung des Gesichtsfeldes und die Erklärung des Wesens der concentrischen Gesichtsfeldeinschränkung (mit Abtheilung 18, Neurologie und Psychiatrie). — 8. Geh. Medicinalrath Prof. Dr. Schmidt-Rimpler in Göttingen: Ueber Gesichtsfeldermüdung und Gesichtsfeldeinengung mit Berücksichtigung der Simulation (mit Abtheilung 18, Neurologie und Psychiatrie). — 9. Prof. von Zehender in München: Ueber die im eigenen Auge wahrnehmbare Bewegung des Blutes und der Fuscinkörperchen im retinalen Pigmentepithel (mit Abtheilung 25, Physiologie, sowie Abtheilung 2, Physik). — 10. Prof. Dr. Berlin und Prof. Dr. Martius in Rostock: Ueber morbus Basedowii (mit Abtheilung 14, innere Medicin sowie Abtheilung 15, Chirurgie). — 11. Dr. med. Winckler in Bremen: Erfahrungen, gesammelt über den Zusammenhang von Nasen- und Augenerkrankungen und Besserung resp. Heilung der letzteren durch Behandlung der Nasenerkrankung (mit Abtheilung 21, Laryngologie und Rhinologie).

4) Berichtigung.

Es erscheint mir sehr wünschenswerth, einige Versehen, welche in Referaten über meine Arbeiten im eben erschienen Supplementhefte des Centralbl. f. Augenheilk. zum Jahrgange 1894 vorgekommen, zu berichtigen; das umsomehr, als den meisten deutschen Collegen die Originalarbeiten nicht zugänglich sein dürften.

Seite 434 heisst es: „wenn die knöcherne Zwischenwand zwischen dem Sinus (sphenoidalis) und dem Sehnerven zufälligerweise nur schwach entwickelt war." Die papierdünne Beschaffenheit der optico-sphenoidalen Wand ist im Gegentheil nach meinen Untersuchungen der bei weitem häufigste Befund.[1]

Seite 443 heisst es im Referate über meine Untersuchungen über die Einwirkung der Toxine auf die Thränensecretion und die Pathogenie der bei Infectionskrankheiten vorkommenden Keratomalacie: „falls die Trockenheit ein gewisses Maass überschreitet, die Augen durch Occlusivverband vor weiterer Austrocknung zu behüten resp. durch Instillation von 4 % Kochsalzlösung wiederholt zu befeuchten." Die Lösung, die ich anwende, ist 4 pro Mille, wie dies auch richtig angegeben ist in einem Referate (Seite 465) eines Vortrages, den ich über das gleiche Thema in der Pariser Gesellschaft für Biologie hielt.

E. Berger (Paris).

[1] Vergl. auch hierüber mein Werk „Anatomie normale et pathologique de l'oeil" p. 41–44.

Digitized by Google

Bibliographie.

1) Der Energieumsatz in der Retina. Eine kritische Studie von J. Gad. (du Bois-Reymond's Arch. f. Physiol. 1894. S. 491.) A. König und Zumft (Centralbl. 1894, S. 168) wollten nachweisen können, dass in der Netzhaut die roth und grün empfindende Schicht hinter der blau empfindenden gelegen ist. Diese Versuche unterzieht Ref. einer Kritik. Dimmer hat mittelst der stenopäischen Methode die lichtempfindliche Schicht in der Fovea 0,08 mm. hinter der projicirten Gefässschicht gefunden und ferner eine Verschiebung der Heidinger'schen Büschel mit der Czermak'schen Mosaikfigur beobachtet. Deshalb sei, meint Verf., die äussere Fläche der Zapfenschicht als die lichtempfindende Schicht anzusehen, und zwar nimmt er an, dass die photochemische Wirkung auf das Netzhautepithel erfolge und dadurch die Aussenglieder der Zapfen gereizt werden. Die Messungen von König und Zumft über die Projection der Schatten in den verschiedenen Schichten des Stäbchen- und Zapfenbogens bei verschiedenfarbigem Licht erscheinen Verf. problematisch wegen der geringen Sehschärfe der resp. Netzhautstelle. Ebenso wenig hält Verf. das Verschwinden der Mondscheibe im blauen Licht für einen scharfen Beweis der Blaublindheit der Fovea. Verf. selbst nimmt in dem braunschwarzen Farbstoff des Netzhautepithels, dem sog. Fuscin, 3 verschiedene Substanzen für lang-, mittel- und kurzwelliges Licht an. Von den Sehroth führenden Stäbchen meint Verf., dass ihre Bewegung nur die Reflexe auf die Papillenweite zur Folge hat.

J. Munk.

2) Verletzungserblindungen, von Primaraugenarzt Dr. L. Grossmann in Budapest. (Wiener med. Presse, 1895. Nr. 14 u. 15.) Einige in Folge Dynamitexplosion verletzte Augenfälle werden von G. mitgetheilt. In einem dieser Fälle, bei dem die Enucleation vorgenommen werden musste, sass ein Zündhütchenfragment im rückwärtigen Theile der Chorioidea und ragte in den Glaskörper hinein. Da der Verletzung ein überaus acuter Entzündungsprocess mit rapider Entwicklung von Panophthalmitis folgte, musste angenommen werden, dass gleichzeitig mit dem Kupfersplitter Infectionskeime von hoher Virulenz in den Bulbus eingedrungen waren; 5 Wochen nach vorgenommener Enucleation stellte sich der Pat. mit Iritis des zweiten Auges vor, welche G. in Anbetracht der kurzen Krankheitsdauer seines Pat. für eine idiopathische, und nicht für eine sympathische erklärt. Die Iritis heilte mit Pupillenverschluss. Anschliessend an diese Fälle bespricht G. die Erblindungen durch Blen. neonat. und hebt die Bedeutung des Crédé'schen Verfahrens hervor. Schenkl.

3) Aus der I. Augenklinik in Wien. — Ein Fall von Entwicklungsanomalie beider Augen, von Dr. Wilhelm Mager. (Wiener klin. Wochenschrift. 1895. Nr. 14.) Bei einem $4\frac{1}{2}$ Monate alten Kinde fanden sich an beiden Augen Hornhauttrübungen, Verschluss und Abschluss der Pupillen. Das Gebilde, das die Pupillen verschliesst, macht den Eindruck von Bindegewebe, liegt hinter der Pupillarebene und zeigt keine Verbindungen mit dem vorderen Pupillenrande der sonst normal aussehenden Iris. M. hält dieses Gebilde für einen Ueberrest der Tunica vasculosa lentis. Die Hornhauttrübung beschränkt sich auf die hinteren Schichten der Hornhaut; ihre Entstehung wird von M. auf das Anliegen der Iris an die hintere Cornealwand zurückgeführt. Schenkl.

4) Sehschwäche ohne erklärenden Spiegelbefund (Bemerkungen zu den Sehfehlern beim Militär), von Regimentsarzt Dr. L. Schmeichler in Brünn (Militärarzt Jahrgang 29. Nr. 7. u. 8. Wien. med. Wochenschr. 1895.

Digitized by Google

Nr. 16.) Die Sehschwäche mit negativem Spiegelbefund bespricht Sch. in Bezug auf Militärpflichtige. An der Hand eines Falles sucht er den Nachweis zu liefern, dass bei Amblyopie mit Schielen letzteres nicht die Ursache der Amblyopie sei; bei dem Betreffenden wurde in frühester Jugend eine Schieloperation mit glänzendem Erfolge vorgenommen, trotzdem blieb die Sehschärfe des amblyopischen Auges $^{1}/_{100}$ und hatte sich nicht weiter gehoben. Auch die Bezeichnung Amblyopia ex anopsia sei nicht richtig. Bei einem Falle mit Strabismuss divergens und hochgradiger Myopie des abgelenkten Auges, bei dem dieses Auge niemals zum Sehen, weder in die Ferne noch in die Nähe, verwendet wurde, behielt dasselbe doch eine für den bedeutenden Grad der Kurzsichtigkeit ausgezeichnete Sehschärfe. Anstatt A. ex anopsia müsste A. congenita gesagt werden. Sch. fügt weiter einige Fälle von Entlarvung von Simulanten die Amblyopie simulirten bei. In einem Falle handelte es sich um Dissimulation. Weiter macht er aufmerksam, dass häufig Individuen, die mit Amblyopia congenita behaftet sind, trotz herabgesetzter Sehschärfe für die Ferne, in der nächsten Nähe noch Jäger I lesen und so den Eindruck hochgradig Kurzsichtiger machen. Schenkl.

5) Die temporäre Resection des Nasengerüstes zur Freilegung der Sinus frontales, ethmoidales und der Orbitalhöhlen, von Prof. Dr. C. Gussenbauer. (Wiener klinische Wochenschrift. 1895. Nr. 21.) In zwei Fällen nahm G. zum Behufe der Entfernung retrobulbärer Geschwülste die temporäre Resection des Nasengerüstes vor. In dem einen Falle handelte es sich um ein recidivirendes Sarcom (zellenreiches Psammom) der linken Orbita, welches bereits 3mal operativ entfernt worden war und schliesslich durch den Sinus ethmoidalis in die rechte Stirnhöhle und von hier in die rechte Orbita wucherte. Der Fall war in 4 Wochen vollständig geheilt. Im zweiten Falle handelte es sich um einen von der linken Orbita ausgehenden, langsam wachsenden Tumor (Endothelioma psammosum), der in das Siebbein und Keilbein hineingewachsen war und in dieser Gegend sowie in der, der oberen Orbitalwand die Schädelbasis durchbrochen hatte. Es bestand Stauungspapille, Störung des Geruchsinnes, Kopfschmerz, Schmerz und Parästhesien im Bereiche des rechten Trigeminus. Die wichtigsten der angegebenen Symptome schwanden nach der Operation. Schenkl.

6) Ueber Empyem des Sinus frontalis und ethmoidalis, von Dr. L. Müller, Assistent der Augenklinik des Prof. Fuchs. (Wiener klin. Wochenschr. 1895. Nr. 11, 12 u. 13.) Im Laufe von 6 Jahren kamen 10 Pat. mit Sinus frontalis Empyem auf die Klinik des Prof. Fuchs, (ein Pat. mit durch Sinus empyem bedingten Veränderungen am Auge, auf 9000 andere Augenkranke). Von acut entzündlichen Processen theilt M. 2 Fälle mit. Beide traten im Gefolge von Influenza auf. Die Differentialdiagnose zwischen acuten Sinusempyem und Orbitalphlegmom ist im Beginn nicht leicht zu stellen, doch tritt bei Sinusempyem schon sehr früh bei relativ schwacher Schwellung des oberen Lides hochgradige Ptosis ein, während bei orbitalen Entzündungen Schwellung und Ptosis gleichen Schritt halten. Ist es bereits zur Eiterung gekommen, so macht die Diagnose keine Schwierigkeiten; bei orbitalen Entzündungen wird schon ein seichter Einschnitt zur Eiterentleerung führen, während es bei Sinusempyem rückwärts gar nicht zus Eiterung in der Orbita kommt. Der Grad der Ptosis und die somit nicht in Einklang stehende Schwellung des Lides ist auch ein wichtiges Unterscheidungsmerkmal zwischen intracraniellen Processen in der vorderen Schädelgrube und Orbitalphlegmone. M. erläutert dies an zwei einschlägigen Krankengeschichten. Das acute Empyem kann in ein chronisches

Digitized by Google

übergehen; in der Regel verläuft es aber von Anfang an chronisch unter den Symptomen des Catarrhs, der zur Secretstauung und zum Verschluss des Ausführungsganges führt, worauf dann das eigentliche Bild des Empyems mit Erweiterung des Stirnhöhlencavums gegeben ist. Das letzte Stadium bildet die Abscedirung mit Durchbruch in die Orbita. M. befürwortet als Therapie die von Prof. Fuchs angegebene, vollständige Verödung des Sinus frontalis. Es wird die gesammte Auskleidung des Stirnhöhlencavums entfernt und dabei die ganze vordere Knochenwand abgetragen. Fälle, wo die Stirnhöhle tiefer in das Orbitaldach hineinragt, sind von einer derartigen Behandlung ausgenommen. Die Operation hat keine bedeutende Entstellung des Pat. zur Folge und hat nur den Nachtheil, dass eine Stelle seiner Schädelkapsel gegen die leichtesten Angriffe fast jedes Schutzes entbehrt. Dieser Nachtheil lässt sich, wie M. hervorhebt, vermeiden, wenn man sich begnügt, das Involucrum zu entfernen, die vordere knöcherne Wand des S. front. aber schont und die von ihrer Schleimhaut entblösste Höhle nachträglich mit Epidermis (nach der Thiersch'schen Methode) auskleidet. Bei langwierigen Fällen von Sinus Empyem wäre die Vornahme dieses Eingriffes, noch ehe es zum Abscess kommt, gerechtfertigt Das Empyem der Ethmoidalzellen greift in zweifacher Form in die Ortita über. Der Eiter bricht sich zwischen Periost und Knochen des Orbitaldaches nach aussen Bahn. Vor Durchbruch der Haut des oberen Lides kommt es zu bedeutender Anschwellung des Lides und Exophthalmus, oder es werden die erweiterten Ethmoidalzellen im inneren Augenwinkel in der Form eines soliden Tumors bis unter die Haut vorgedrängt. Zur Illustrirung beider Formen führt M. Fälle eigener Beobachtung an. Zum Schluss erwähnt M. noch 2 Fälle, in denen ein Empyem der Ethmoidalzellen in den Thränensack perforirte und Thränensackblenorrhoe inducirte. Schenkl.

7) Klinische und experimentelle Untersuchungen über subconjunctivale Injectionen und ihre therapeutische Bedeutung, von Dr. Mellinger in Basel. (Arch. f. Augenh. XXIX. 4.) Da M. an enucleirten Augen an der Injectionsstelle der Conjunctiva eine innige Verwachsung derselben mit dem episcleralem Gewebe, resp. der Sclera selbst fand, wendete er eine viel schwächere Sublimatlösung an, nämlich 1:4000, der er $^1/_{10}$ % NaCl zusetzte. Die Erfolge blieben damit die gleich günstigen, nur fehlte die adhäsive Entzündung. Da nun die ausserordentlich minimale Menge von Sublimat ($2^1/_2$ Theilstriche einer Pravaz'schen Spritze einer Lösung 1:4000 = 0,00005 g Subl.) keine besondere Wirkung machen konnte, wandte M. eine NaCl-Lösung an bei Kaninchen und Menschen mit gleich guten Resultaten. Er gelangt zu folgenden Sätzen: 1. Es handelt sich bei der subconjunctivalen Sublimatinjection nicht um die Wirkung eines Desinficiens; die Wirkung ist vielmehr als eine die Resorptionsvorgänge in der Vorderkammer und Cornea alterirende, den Lymphstrom dadurch beschleunigende, die Abfuhr inficirender Stoffe erleichternde aufzufassen. 2. Subconjunctivale Sublimatinjectionen wirken bei Hypopyonkeratitis, Keratitis und Kerato-Iritis ausgezeichnet, führen aber zur adhäsiven Entzündung zwischen Conjunctiva und episcleralem Gewebe. 3) Dieselben ausgezeichneten Erfolge kommen einer subconjunctivalen Injection von 4 Theilstrichen einer 1 grammigen Spritze einer 2 %igen NaCl-Lösung zu und führen diese zu keiner adhäsiven Entzündung. Neuburger.

Um Einsendung von Separatabdrücken wird gebeten.

Verlag von Veit & Comp. in Leipzig. — Druck von Metzger & Wittig in Leipzig.

Digitized by Google

Centralblatt

für praktische

AUGENHEILKUNDE.

Herausgegeben von

Prof. Dr. J. Hirschberg, Geh. Med.-Rath in Berlin.

Unter ständiger Mitwirkung der Herren Dr. Ancke in München, Dr. Berger in Paris, Prof. Dr. Birnbacher in Graz, Dr. Brailey in London, Prof. Dr. H. Cohn in Breslau, Doc. Dr. Cl. du Bois-Reymond in Berlin, Dr. Dahrenstaedt in Herford, Doc. Dr. E. Emmert in Bern, Dr. Ginsberg in Berlin, Prof. Dr. Goldzieher in Budapest, Dr. Gordon Norrie in Kopenhagen, Prof. Dr. Horstmann in Berlin, Dr. Issigonis in Smyrna, Prof. H. Knapp in New York, Prof. Dr. Krückow in Moskau, Dr. Kuthe in Berlin, Dr. Landau in Coblenz, Prof. Dr. Magnus in Breslau, Surg. Capt. F. P. Maynard in Calcutta, Dr. Michaelsen in Görlitz, Dr. van Millingen in Constantinopel, Dr. Moll in Berlin, Prof. Dr. J. Munk in Berlin, Dr. Neuburger in Nürnberg, Dr. Peltesohn in Hamburg, Doc. Dr. Peschel in Turin, Dr. Purtscher in Klagenfurt, Dr. M. Reich in Charkow, Dr. Scheer in Oldenburg, Prof. Dr. Schenkl in Prag, Doc. Dr. Schwarz in Leipzig, Dr. Stiel in Köln.

Monatlich ein Heft. Preis des Jahrganges 12 Mark. Zu beziehen durch alle Buchhandlungen des In- und Auslandes und die Postanstalten des Deutschen Reiches.

September. Neunzehnter Jahrgang. 1895.

Inhalt: **Originalmittheilungen.** I. Ueber die Balgdrüsen (sogenannten „Manz'schen") in der normalen Conjunctiva des Menschen. (Vorläufige Mittheilung.) Von Dr. **T. Theodoroff**, ordinirendem Arzt an der Augenklinik in Moskau. — II. Zur Verhütung der Augenentzündung der Neugeborenen. Von **J. Widmark** in Stockholm. — III. Die operative Behandlung des Astigmatismus. Von Dr. **E. Faber** im Haag.

Referate, Uebersetzungen, Auszüge. 1) Ueber Bacterienresorption frischer Wunden, von Dr. O. Schimmelbusch. — 2) Recidivirende Amaurose mit nachfolgender Hemianopsia temporalis, von Th. Ewetzky. — 3) Ueber Bacillen-Panophthalmitis, von Th. Ewetzky und N. Berestneff. — 4) Ueber subconjunctivale Sublimat-Injectionen, von Schmidt-Rimpler, Prof. in Göttingen. — 5) Tausend Star-Operationen. Bericht aus der augenärztlichen Praxis Sr. kgl. Hoheit des Herrn Herzogs Dr. Carl in Bayern, von Dr. Heinrich Zenker, Assistenzarzt. — 6) Ueber Staphyloma posticum, Conus und Myopie, von Prof. Dr. Schnabel und Doc. Dr. Herrnheiser.

Journal-Uebersicht. I. v. Graefe's Archiv für Ophthalmologie. XLI. 1. (Schluss folgt.) — II. Deutschmann's Beiträge zur Augenheilkunde. — III. The American Journal of Ophthalmologie.

Vermischtes. Nr. 1—5.

Bibliographie. Nr. 1—4.

I. Ueber die Balgdrüsen (sogenannten „Manz'schen") in der normalen Conjunctiva des Menschen.

(Vorläufige Mittheilung.)

Von Dr. **T. Theodoroff**, ordinirendem Arzt an der Augenklinik in Moskau.

Im Jahre 1859 wurden zuerst von Manz die Balgdrüsen in der Conjunctiva des Schweins beschrieben. Nach diesem Autor sind jene Gebilde

Digitized by Google

„helle, rundliche Bläschen von 0,03—0,1‴ Durchmesser; bei stärkerer Vergrösserung sieht man auf diesen Bläschen Oeffnungen von ovaler Form, die von einem Wulste umgeben sind. Die Bindegewebsfasern, welche das Gerüste bilden, legen sich in concentrischen Lagen um die Drüsen herum, die aber manchmal noch ihre besondere helle Membran sehen lassen. In der nächsten Nähe des Hornhautrandes sind die Drüsen in zwei bis drei Reihen angeordnet, von denen jede ungefähr 20 Säcke enthält. Der Inhalt der Drüsen besteht aus hellen, rundlichen Zellen, von denen man manchmal einen Theil mit grosser Regelmässigkeit der Drüsenhülle anliegen sieht, welcher also das Drüsenepithelium darstellt, während die übrigen ohne weitere Ordnung im Säckchen durcheinander liegen. Ausser diesen Zellen enthält es aber noch Kerne verschiedener Grösse und eine kleinere oder grössere Menge einer feinkörnigen Masse.“[1]

Im demselben Jahre beschrieb Stromeyer unter dem Namen „Manz'scher Drüsen“ die Balgdrüsen in der Conjunctiva verschiedener Thiere und in der des Menschen.[2] Stromeyer's Beschreibung der Structur der Drüsen unterscheidet sich durch nichts Wesentliches von derjenigen von Manz, nur hat Stromeyer nicht nur am Rande der Hornhaut Drüsen entdeckt, sondern auch in den anderen Theilen der Conjunctiva, wo die betreffenden Drüsen nur mit grosser Mühe wahrgenommen werden können.

Von den nachfolgenden Schriftstellern erwähnt dieser Drüsen noch Henle, welcher ein Mal in der Conjunctiva des Menschen ein paar „Manz'scher Drüsen“ gefunden hat.[3]

Diese Drüsen suchten beim Menschen Manz, W. Krause und Kleinschmidt, aber vergeblich; Kleinschmidt fand sie nur beim Schwein;[4] und Blumberg hält diese Drüsen sogar für Trachomfollikel.[5] In viel späterer Zeit (im Jahre 1874) hat sich Waldeyer mit dieser Frage beschäftigt und kam zu dem Resultate: sogenannte Manz'sche Drüsen in der Conjunctiva des Menschen stellen „nesterartige Ansammlung von Epithelzellen in einer Bindegewebstasche der Conjunctiva“ dar.[6] Diese negativen Resultate bei der Untersuchung der Conjunctiva des Menschen sind aller Wahrscheinlichkeit nach die Ursache der Erscheinung gewesen, dass man sich in den letzten 20 Jahren, nach der Arbeit Waldeyer's, nicht mehr mit der speciellen Untersuchung der Balgdrüsen beschäftigt hat. In der einschlägigen Litteratur wird dieser Drüsen nicht einmal

---

[1] Ueber neue, eigenthümliche Drüsen am Cornealrande und über den Bau des Limbus Conjunctivae, von W. Manz. Zeitschrift für rationelle Medicin. Bd. V. 1859.

[2] Beiträge zur Lehre der granulösen Augenkrankheit, von Stromeyer. Deutsche Klinik Nr. 25. 1859.

[3] Handbuch des System. Anatomie des Menschen, von Henle. Braunschweig 1866.

[4] Ueber die Drüsen der Conjunctiva, von Kleinschmidt. Gräfe's Archiv. Bd. IX.

[5] Inaugural-Dissertation, von Blumberg. Dorpat 1867.

[6] Mikroskop. Anatomie des Auges, von Waldeyer. Gräfe und Sämisch. Bd. I.

Digitized by Google

mehr vorübergehend Erwähnung gethan, trotzdem, dass die Structur der Conjunctiva des Menschen zu wiederholten Malen und von den verschiedensten Schriftstellern Gegenstand der allersorgfältigsten und vielseitigsten Untersuchungen gewesen ist, besonders in Bezug auf die Frage über „die tubulösen Drüsen“ Henle's und die Lymphfollikel. Das Vorhandensein der Balgdrüsen in der Conjunctiva des Menschen schien also nicht bewiesen, und die Drüsen fielen in Folge dessen der Vergessenheit anheim.

Ungeachtet dessen befinden sich in der Conjunctiva des Menschen zweifellos Balgdrüsen, deren Structur vollständig mit dem übereinstimmt, was Manz und Stromeyer über dieselben geschrieben haben. Von der Existenz dieser Drüsen habe ich mich an vielen Bindehäuten des Menschen überzeugen können; ich fand dieselben bei Erwachsenen ebensowohl wie bei Kindern jeder Altersstufe, ja sogar bei Neugeborenen; vielfach begegnete ich denselben sogar bei Embryonen (von sieben bis acht Monaten). Bei der Untersuchung der Conjunctiva bediente ich mich, nach dem Vorschlag des Herrn Prof. Th. Ewetzky, der vorläufigen Besichtigung derselben, während sie auf einer Fläche ausgespannt und mit irgend einer kernfärbenden Lösung gefärbt worden war. Bei solcher Besichtigung der Conjunctiva sieht man eigenthümliche Körperchen, welche sich scharf von dem sie umgebenden Gewebe unterscheiden lassen. Sie sind gewöhnlich rund, seltener von ovaler Form und zugleich schwach und ungleich durch Haemotoxylin gefärbt: die Peripherie, welche intensiver gefärbt ist, als das Centrum, zeigt radial verlaufende Linien; genau im Centrum der runden Körperchen sieht man eine ovale, fein und deutlich abgegrenzte Oeffnung von glänzend weisser Farbe. Bei den ovalen Körperchen findet man dieselben Verhältnisse, die Oeffnung liegt aber am Rande des Körperchens. Die Grösse derselben ist verschieden. Was die Lage dieser Gebilde zu einander anbelangt, so ist keine Regelmässigkeit dabei zu bemerken, obgleich sie nicht selten paarweise zu sehen sind. Diese Körperchen befinden sich in allen Theilen der Conjunctiva des Menschen, hauptsächlich aber im tarsalen Theile derselben, wo die Zahl dieser Körperchen verhältnissmässig bedeutend grösser ist und die Körperchen selbst treten deutlich hervor; ganz am Rande der Hornhaut sind dieselben am seltensten zu finden. Die Zahl derselben schwankt im allgemeinen zwischen 18—30 auf jedem Augenlid. An Querschnitten durch diese Körperchen erscheinen dieselben als eine sackartige Höhle im Gewebe der Conjunctiva unmittelbar unter dem Epithel derselben; diese sackartige Erweiterung endigt vermittelst eines kurzen Hälschens mit einer Oeffnung an der Epithel-Oberfläche. Der Balg und sein Hals werden aus einer glasartigen Membrane gebildet, auf welcher sich das mehrfach geschichtete cylindrische Epithel befindet, wobei das Epithel des Balges und des Halses sich deutlich von einander unterscheiden lassen; der übrige Theil des Säckchens und des Hälschens sind mit einer Masse ausgefüllt, in welcher

17*

Digitized by Google

sich freie Zellen und eine Menge Zerfallsstoffe befinden; mit derselben Substanz ist auch die hinausführende Oeffnung der Drüse angefüllt. Die ovalen Körperchen zeigen im Querschnitt dasselbe Bild. Die Balgdrüsen stehen senkrecht zur Oberfläche der Conjunctiva, doch man trifft auch solche an, die mehr oder weniger von der senkrechten Richtung abweichen.

Der äusseren Form und mehr noch der Structur nach unterscheiden sich die Balgdrüsen scharf von den sogenannten „tubulösen" Drüsen Henle's, deren Existenz durch die obenerwähnte Methode der Untersuchung zweifellos bewiesen werden kann. Eine verhältnissmässig bedeutende Anzahl von Balgdrüsen in der Conjunctiva des Menschen in's Auge fassend, ihre oberflächliche Gruppirung und ihre Ausscheidungsthätigkeit, — kann man nicht umhin, ihren Antheil in der Pathologie der Conjunctiva zuzulassen, was ebensowohl durch klinische Beobachtungen, als durch meine pathologischen Untersuchungen entsprechender Fälle bestätigt wird.

Den pathologischen Theil der Beschreibung dieser Drüsen verlege ich auf ein anderes Mal.

Moskau, 30. Juni 1895.

II. Zur Verhütung der Augenentzündung der Neugeborenen.

Von **J. Widmark** in Stockholm.

Professor Cohn aus Breslau hat im April- und Mai-Hefte dieser Zeitschrift die grosse Bedeutung umfassender Massregeln, die Ophthalmia neonatorum zu verhüten, wieder vorgehalten. Er hat ausserdem unter anderem die grosse Häufigkeit der Krankheit in Breslau erwähnt. Mit einer statistischen Berechnung kommt er zu dem, den Meisten wohl unerwarteten Resultate, dass etwa 2 °/₀ der während des Jahres 1894 in jener Stadt Geborenen von der gefährlichen Krankheit angegriffen worden sind.

In seinem Artikel erwähnt Cohn einige statistische Aufgaben anderer Augenärzte. Da ich aber weder hier noch in seinem Werke „die Hygiene des Auges" über das Vorkommen der Krankheit in Stockholm und über die prophylactische Maassregel, welche in dieser Stadt getroffen und mit grossem Erfolg gekrönt worden sind, etwas finde; so nehme ich an, dass dies seiner Aufmerksamkeit und wahrscheinlich der der meisten anderen Fachgenossen entgangen ist: ein Verhältniss welches übrigens seine Erklärung in der Thatsache hat, dass die Angaben ursprünglich auf schwedisch publicirt und erst später in eine der grossen Culturspracheu übertragen worden sind.[1]

[1] Beiträge zur Ophthalmologie, von J. Widmark. Leipzig 1891.

Digitized by Google

Als ich vor etwa zwölf Jahren meine Praxis als Augenarzt in Stockholm begann, war die Augenblenorrhoe hier sehr häufig. Nach einer von mir errichteten, statistischen Berechnung ergriff die Krankheit im Jahre 1884: 2,27 % der Neugeborenen.[1] Es ist interessant die Uebereinstimmung dieser Zahl mit der Ziffer, welche Cohn für Breslau erhalten hat, zu sehen.

Während indessen die Verhältnisse in Breslau das letzte Decennium unverändert geblieben scheinen, sind sie in Stockholm sehr verbessert worden. Im Jahre 1885 war die Verhütung der Blenorrhoea neonatorum Gegenstand einer Discussion der schwedischen ärztlichen Gesellschaft, ein Comité wurde eingesetzt die Frage zu erörtern und ihr Gutachten[2] wurde in der Hauptsache von der Gesellschaft genehmigt.

Die schwedische ärztliche Gesellschaft beschloss Ophthalmia neonatorum in ihre Morbiditätsberichte aufzunehmen. Sie beauftragte ihr Comité für Gesammtforschung, Angaben über das Vorkommen der Krankheit in unserem Lande überhaupt einzusammeln. Ausserdem genehmigte sie in der Hauptsache den Vorschlag des Comités zu einer Hebammen-Belehrung. In dieser Instruction wurde auch ein Punkt eingeräumt, betreffend die Methode Credé's, welche den Hebammen empfohlen werden sollte ohne ihnen obligatorisch aufgelegt zu werden.[3]

Die Discussion und die Vorschläge gaben Anregung zu mehreren nennenswerthen Veränderungen. Mit dem Jahre 1885 war die Credé'sche Methode in allen obstetrischen Anstalten Stockholms eingeführt. Vorlesungen über die Verhütung der Augenblenorrhoe wurde für die Hebammen gehalten und die Credé'sche Methode, ohne obligatorisch zu werden, begann während des Jahres 1886 grosse Anwendung in Stockholm auch bei den privaten Entbindungen zu finden. Ausserdem wurde ein populärer Aufsatz über die Augenentzündung der Neugeborenen in dem Kalender für das Jahr 1886 eingeführt.[4]

Der Erfolg dieser Massregel zeigte sich in einer bedeutenden Abnahme der Augenblenorrhoe, was besonders aus folgender Statistik der Polikliniken hervorgeht.

Das Vorkommen der Ophthalmia neonatrum an den Polikliniken zu Stockholm während der Jahre 1884—1890.[5]

Jahr	Summe der Patienten	Summe der Blennorrhoefälle	Procent der Blennorhoe
1884	8235	99	1,2
1885	8449	74	0,88
1886	9403	66	0,70
1887	10328	48	0,46
1888	9889	39	0,39
1889	10738	30	0,28
1890	12079	29	0,24

[1] l. c. p. 141. [2] l. c. p. 97. [3] l. c. p. 107 und 135 Note 3.
[4] l. c. p. 172. [5] l. c. p. 173.

Digitized by Google

Eine noch stärkere Abnahme trat in der Privatpraxis ein. Wenn ich um Ziffern, vergleichbar mit denen Cohn's zu erhalten, die Häufigkeit während den 5 Jahresperioden 1885—89 und 1890—94 berechne, finde ich in der ersten Periode die Zahl der Ophthalmia neonatorum in meiner Privatpraxis 3‰, aber in der zweiten Periode nur 0,4‰.

Die Verbesserung beschränkt sich aber nicht nur auf ein Abnehmen der Krankheit. Auch die Behandlung hat ein besseres Resultat gegeben. An drei Polikliniken deren Tagebücher ich für die Jahre 1884—1887 Gelegenheit gehabt habe durchzugehen, und in meiner Privatpraxis kamen Cornealaffectionen vor:

im	Jahre	1884	in	30%
„	„	1885	„	26%
„	„	1887	„	8%
„	„	1888	„	6%.[1]

Die Ursache dieser bedeutenden Verbesserung ist wahrscheinlich die, dass auch die Aufmerksamkeit des grossen Publikums auf die Gefahren der Krankheit gelenkt wurde und dass die Blennorrhoefälle in Folge dessen weit früher zur Behandlung kamen. Im Jahre 1884 kamen nämlich an den oben erwähnten Polikliniken und in meiner Privatpraxis nur 20% zur Behandlung in der ersten Lebenswoche, 1885 dagegen 28%, 1886 40% und 1887 50%.[2]

Da die Frage der Verhütung der Augenblennorrhoe von Cohn wieder geweckt worden ist, habe ich geglaubt, dass die oben angeführten Ziffern der Aufmerksamkeit verdienen. Sie zeigen, dass man auch bei den privaten Entbindungen mit prophylactischen Massregeln viel erreichen kann und dass die Credé'sche Methode auch in den Händen der Hebammen effectiv ist. Die Furcht, dass die Hebammen, wenn die Prophylaxe ihnen überlassen werden sollte, den Ausbruch der Blennorrhoe leicht übersehen könnten, hat sich nicht bestätigt. Im Gegentheil sind die kranken Kinder (vergl. oben) weit früher unter ärztliche Behandlung gekommen.

III. Die operative Behandlung des Astigmatismus.

Von Dr. **E. Faber** im Haag.

Am 27. Juli kam in meine Sprechstunde Herr R., 19 Jahre alt, der wegen zu geringer Gesichtsschärfe als nicht militair-tauglich abgewiesen wurde.

Bei der Untersuchung fand ich:

---

[1] l. c. p. 148. [2] l. c. p. 128.

Digitized by Google

O.S. Vis. = $^5/_6$. As. lev.

O.D. Vis. = $^4/_{10}$. Refraction M = 0,75 diopt. Ash. = 1,5 diopt., Achse 60° temporalwärts. Vis O.D. nach der Correction = $^4/_5$ (bei trüber Luft).

Der Meridian der schwächsten Brechung war also 30° nasalwärts mit Refraction Hm = 0,75 diopt., der Meridian der stärksten Brechung 60° temporalwärts mit Refraction M = 0,75 diopt.

Es war dem Patienten viel daran gelegen, militair-tauglich zu sein, und dies brachte mich zum Entschluss, zu versuchen, auf operativem Wege Verbesserung des Visus zu erstreben.

Es ist ja schon lange bekannt, dass Cataractoperationen und Iridectomien eine Abflachung der Cornea in der Richtung der Wunde verursachen, so dass bei zufällig anwesendem Astigmatismus diesem oftmals Rechnung getragen wird. Schon früher war in Folge dessen vom Prof. Dr. H. Snellen die Meinung ausgesprochen, dass in der Zukunft vielleicht eine operative Behandlung des Astigmatismus möglich sein werde. Wiewohl mir nicht bekannt ist, ob diese theoretisch sehr einfache und auf der Hand liegende Therapie je practische Anwendung gefunden hat, meinte ich unter diesen Umständen zur Operation rathen zu dürfen.

Am 30. Juli ward von mir unter aseptischen Cautelen nach Eintropfung von Mur. cocaini und Mur. pilocarpini (um Irisprolaps vorzubeugen) ein Lanzenstich ausgeführt von etwa 6 mm auf der Corneoscleralgrenze, 60° temporalwärts die Lanze eingeführt und fortgeschoben parallel der Irisfläche.

Unter antiseptischem Verbande und Ruhe genas die Wunde ohne die mindeste Irritation. Während der ersten drei Tagen nach der Operation ward mittelst Mur. pilocarpini die Pupille eng gehalten.

Am 16. August ergab sich aus exacter Untersuchung Folgendes:

Vis. O.D. = $^6/_8$. Refraction Ash. = 0,75 diopt. max. 30° temporalwärts. Vis. nach Correction = $^5/_6$. Der Visus ohne Glas war also in Folge der Operation gestiegen auf $^6/_8$, so dass bei der neuen Prüfung am 17. August zu Breda der Herr R. militair-tauglich erklärt wurde. Aus den Prüfungsprotocollen ergab sich, dass in dem Haag und Breda resp. $^5/_{10}$ fehlerhaft und $^6/_8$ constatirt worden war, so dass die Gesichtsschärfe sich um mehr als $^1/_4$ gebessert hatte. Der Astigmatismus war von 1,5 diopt. auf 0,75 diopt. reducirt und der Meridian der stärksten Brechung hatte sich von 60° bis 30° temporalwärts verstellt.

Aus vorstehenden Fall folgt, dass die aprioristische Meinung, dass der Astigmatismus und speciell der myopische Astigmatismus einer operativen Therapie zugänglich sei, in der Praxis ihre Befestigung findet; und der Ausgang giebt m. E. das Recht, den Herren Collegen in dergleichen Fällen obenstehende Behandlung anzurathen.

Digitized by Google

Ob vielleicht auch die Myopie sich in dieser Weise therapeutisch beeinflussen lässt, wird die Zukunft lehren.

Dass es aber schwer sein wird, bei dieser Methode gerade den Grad der Abflachung zu erreichen, den man wünscht, ist klar und die verschiedenen Factoren, wie: Grösse der Wunde, Richtung, in der die Cornea perforirt wird, Anwendung von Myotica, werden gewiss genaueres Studium erfordern, und es wird dabei die practische Erfahrung des Operateurs eine grosse Rolle spielen.

Im Haag, 3. September 1895.

Referate, Uebersetzungen, Auszüge.

1) **Ueber Bacterienresorption frischer Wunden**, von Dr. O. Schimmelbusch, Privatdocent an der Universität zu Berlin, und Dr. G. Ricker, z. Z. I. Assistent am pathologischen Institut der Universität Zürich. (Fortschritte der Medizin. 1895. Bd. 13. Nr. 7—9.)

Die Arbeit berichtet über 106 Versuche, welche an weissen Mäusen und Kaninchen zu dem Zwecke ausgeführt wurden, etwas Näheres über die Bacterienresorption frischer Wunden zu erfahren. Die frisch angelegten Wunden wurden mit sporenfreien und sporenhaltigen Milzbrandbacillen, mit Staphylococcus aureus, Micrococcus tetragenus, Micrococcus prodigiosus, Bacillus pyocyaneus, Bacillus mycoides, ferner mit Keimen der Rosa-Hefe und mit den Sporen einer gelben auf Agar gezüchteten Aspergillusart geimpft, dann die Thiere 5 Minuten bis 5 Stunden nach der Infection durch Schlag auf den Kopf oder Ersticken getödtet und sofort secirt. Nach der keimfreien Entnahme von Herz, Lungen, Leber, Nieren, Milz aus den Leichen wurden die excidirten Organe in Petri'sche Schälchen übertragen, mit sterilisirten Scheeren fein zerschnitten und dann mit Agar-Agar resp. Gelatine übergossen, da gegenüber der mikroskopischen Untersuchung an Schnitten oder Gewebssaftpräparaten die Uebertragung auf einen der Entwickelung der Bacterien günstigen Nährboden als feineres Reagenz hier den entschiedenen Vorzug verdient.

In 63 Versuchen gelang der Bacteriennachweis und zwar war der Sitz der Mikroben: Herz 17 mal, Milz 23 mal, Nieren 44 mal, Lunge 46 mal, Leber 47 mal. Der Grund dafür, dass in ca. $^1/_3$ der Fälle negative Befunde erzielt wurden, ist nach Ansicht der Verff. darin zu suchen, dass anfänglich die excidirten Organe nicht hinreichend verkleinert wurden, dass bei der Uebertragung der Bacterien auf den Thierkörper stets grosse Mengen von Keimen zu Grunde gehen und dass bei längeren Zeitmaassen nach vollzogener Impfung auch die Ausscheidung speciell bei der Niere und Leber in Frage treten dürfte. „Die genaue Befolgung dieser Vorsichtsmassregeln von vornherein und in allen der ausgeführten Versuche würde wahrscheinlich die Zahl der negativen Resultate sehr vermindert, ja vielleicht zu Null gemacht haben.“

Aus den erhaltenen Resultaten konnten folgende Schlüsse gezogen werden: Bei Einbringen von grösseren Mengen von Bacterien in tiefe Gewebswunden von Thieren erscheint eine mehr oder weniger grosse Anzahl der eingebrachten Keime in kürzester Zeit im Blutkreislauf und ist in den inneren Organen nach-

Digitized by Google

weisbar. Ebenso wie die pathogenen Keime werden Saprophyten von der Wunde aus in die inneren Organe aufgenommen, wobei es nicht sehr viel ausmacht, ob die Keime sehr klein oder etwas grösser sind. Es ist nicht anzunehmen, dass die im Blutkreislaufe erscheinenden Keime den Lymphweg eingeschlagen und die Lymphdrüsen passirt hätten. Dagegen spricht die Schnelligkeit des Auftretens der Bacterien im Blute und deren zum Theil nicht geringe Menge; auch wurden mehrfach in den Lymphdrüsen keine Keime gefunden, während sie im Blute schon vorhanden und nachweisbar waren. Man kann wohl nicht anderes annehmen, als dass die aufgenommenen Bacterien direct in die durchschnittenen eröffneten Blutgefässe und von hier aus dann in die Circulation gelangen (analog der Entstehung der Fettembolie). Für die Betheiligung der Blutgefässe an der Bacterienresorption spricht auch die Thatsache, dass die Verff. die Resorption von **Anthrax** sicherer und schneller von den blutenden Wunden, als von den Lymphräumen des Unterhautzellgewebes eintreten sahen. Kuthe.

---

2) **Recidivirende Amaurose mit nachfolgender Hemianopsia temporalis,** von Th. Ewetzky. (Medicin. Rundschau. 1895. Nr. 4.)

Ein Bauernbursche, 19 Jahre alt, wurde wegen Amaurose am 11. November 1893 in die Moskauer Augenklinik aufgenommen. Die Erblindung erfolgte vor 3 Wochen und entwickelte sich rasch binnen wenigen Stunden. Während der letzten Woche vor der Erblindung litt der Pat. an heftigen Stirnkopfschmerzen. Vor 2 Jahren hatte er einen ähnlichen Anfall von rasch und ohne Vorboten entstandener Amaurose überstanden, die 3 Wochen dauerte und dann durch Hemian. temp. von 4 wöchentlicher Dauer substituirt wurde. — Bei der Aufnahme boten die Augen äusserlich keine Veränderungen, nur waren die Pupillen erweitert (nicht ad maxim.). Deutlicher pathologischer Hippus. Auf Licht reagirten die Pupillen nicht, da die Pausen zwischen Erweiterung und Verengerung durch Lichteinfall nicht beeinflusst wurden. On, nur waren die retinalen Venen etwas erweitert und geschlängelt. Totale Amaurose. Keine Störungen seitens des Nervensystems. Mehrere Symptome sprachen für syphilitische Infection, die vor 5—6 Jahren per fauces erfolgt sein dürfte. 10 Tage nach eingeleiteter combinirter Behandlung trat das S. auf, besserte sich langsam und blieb nach etwa 5 Wochen auf der erlangten Stufe stehen (Vos = 0,1, Vod = 0,5). Das Gesichtsfeld war hemianopisch: die innere Hälfte war nicht eingeengt, die äussere fehlte, aber nicht vollständig, längs der verticalen Trennungslinie lag eine schmale Zone mit abgestumpfter Empfindlichkeit. Links machte die verticale Linie eine leichte Einbiegung nach innen, wodurch der Fixirpunkt in das Gebiet der erwähnten Zone zu liegen kam. Fixirpunkt war nicht verändert. Mit dem Erscheinen des Lichtes verengerten sich die Pupillen zur Norm und fingen an auf Licht zu reagiren, wobei hemianopische Pupillenreaction constatirt wurde. Hippus war nicht so deutlich und verschwand allmählich. Beide Papillen waren deutlich blass. In diesem Zustande verliess der Pat. die Klinik am 4. Februar 1894.

Diagnose: Gumma an der Basis cranii unter dem Chiasma mit partieller Zerstörung derselben.

Zusatz (im Originalartikel nicht enthalten). Dr. Fedoroff theilt mir brieflich über denselben Pat. Folgendes mit: Nach der Angabe des Pat. sollen das S. und Ge. während der ganzen Zeit seit der Entlassung aus der Klinik auf derselben Stufe gestanden haben. Dritter Anfall von Amaurose am 18. Juni 1895, Dauer desselben 10 Tage (Kj-Behandlung), Anfang August Vos = 0,1, Vod = 0,4,

Digitized by Google

Hemian. temp. bilat., Papillen blass und matt. Die Erblindung entwickelte sich diesmal recht langsam. 2 Wochen vor der Amaurose traten Kopfschmerzen auf, die bis zum 17. Juli fortdauerten, vom 9. bis 16. Juli vorübergehende Anosmie.

---

3) **Ueber Bacillen-Panophthalmitis,** von Th. Ewetzky und N. Berestneff. (Medicin. Rundschau. 1895. Nr. 10.)

Am folgenden Tage nach der Extraction mit der Kapsel einer durch Dacryocyst. blen. complicirter Cataract bei einer 68jähr. Frau, wobei etwas Glaskörper verloren ging: leichte pericorneale Injection, ein dünner graulicher Strang (C. vitri) zieht sich auf der Conj. b. zur Cornealwunde, H. aq. leicht getrübt, Iris geschwellt, auf derselben liegt in der Nähe der Wunde eine kleine weisse Exsudatflocke. Einen Tag später war beinahe die Hälfte der Kammer mit weissem, fibrinösem Exsudat ausgefüllt. Heftige Reizerscheinungen. Nun wurde die Wunde gesprengt, die zähe Fibrinmasse aus der Kammer entfernt und die letztere mit Hydrog. hyperoxyd. fleissig ausgewaschen. Am darauffolgenden Tage war die ganze Kammer mit ähnlichem Exsudat vollständig angefüllt. Da Chemose und starke entzündliche Erscheinungen beginnende Panophthalmitis andeuteten und V = 0 war, so wurde das verlorene Auge 5 Tage nach der Extraction enucleirt. Im Exsudat der vorderen Kammer fand man eine ungeheure Menge von Bacillen (1—2 μ lang), die hauptsächlich paarweise angeordnet und mit breiten Kapseln umgeben waren. Sie färbten sich leicht mit allen gebräuchlichen Anilinfarben, auch nach Gram. Identische Bacillen, nur mit Kokken gemischt, wurden im Secret des Thränensackes nachgewiesen. Einer gründlichen bacteriologischen Untersuchung unterworfen erwiesen sie sich dem Bac. saliv. sept. (Biondi) am meisten ähnlich, vielleicht mit demselben identisch. In allen Beziehungen der im Auge constatirten Bacterien ähnliche Bacillen wurden im Speichel der Pat. aufgefunden. Impfungen von reiner Cultur der Kapselbacillen, von Blut vorher mit denselben inficirten Thiere und von Exsudat aus dem Auge der Pat. in die vordere Kammer der Kaninchen gaben immer positive Resultate. Unter heftigen Reizerscheinungen entwickelte sich rasch Irido-cyclitis fibrinosa, nach 2—3 Tagen war die vordere Kammer von weissen Fibrinmassen vollkommen ausgefüllt. Um diese Zeit beginnt die stark ödematöse Hornhaut sich zu trüben und dem intraocularen Drucke nachzugeben. Der vollkommen weisse Keratoglobus nimmt allmählich zu, auch das Auge in toto tritt etwas hervor. 6—10 Tage nach der Infection beginnen dicht gedrängte Gefässe von der Peripherie her gegen das Centrum der Cornea zu wachsen, wodurch die weisse Hornhaut allmählich roth wird. 2—3 Wochen nach der Impfung beginnt der Bulbus sich zu verkleinern. Anatomische Untersuchung der inficirten Augen ergab in den ersten Tagen eine Irido-cycl. sero-fibrinosa, die später auf alle übrigen Augenhäute übergreift. Es ist aber keine stürmische Panophthalmitis mit reichlicher Eiterbildung und Zerstörung des Auges, sondern ein subacuter Process, bei welchem die Eiterbildung sich nur im Glaskörper und in der Retina localisirt und das fibrinöseitrige Exsudat bald zum Zerfall kommt mit nachfolgender hyperplastischen Entzündung des Uvealtractus und Schrumpfung des Bulbus. In allen inficirten Augen, wie im Auge der Pat., fanden sich colossale Mengen der Kapselbacillen, aber fast ausschliesslich in den Exsudatmassen, die die Bulbushöhlen erfüllten. Wahrscheinlich wurde der Bac. saliv. sept. durch die Finger der Pat. in den Bindehautsack transportirt, aus welchem derselbe nachträglich in den Thränensack gelangte, wo er günstige Bedingungen für seine Entwickelung fand. Von hier aus drang dieser Bacillus später in das operirte Auge ein.

Digitized by Google

4) **Ueber subconjunctivale Sublimat-Injectionen,** von H. Schmidt-Rimpler, Professor in Göttingen. (Therap. Monatshefte. März 1895.)

Trotzdem bei den Thierversuchen von L. Bach und von Giese der Nachweis des Quecksilbers im Augeninnern nicht gelang, ist nach der Ansicht des Verf.'s an der Möglichkeit der Resorption des subconjunctival injicirten Sublimats nicht zu zweifeln. Jedoch erscheint die Menge des resorbirten Sublimats viel zu gering, um eine antiseptische Wirkung auszuüben, so dass der Heileinfluss, den die subconjunctivalen Sublimat-Injectionen in gewissen Fällen haben, nur auf die Veränderungen und Steigerungen der Blut- und Lymphcirculation zurückzuführen sind. Bei syphilitischen Affectionen dagegen hält es Verf. nicht für unmöglich, dass den minimalen Sublimat-Zuführungen eine besondere specifische Wirkung zukommt.

Verf. hat einige 50 Fälle mit subconjunctivalen Sublimat-Injectionen nach dem Darier'schen Verfahren behandelt (1—5 Tropfen einer Sublimatlösung 1:1000, etwa 7 mm vom Hornhautrande entfernt, unter die vorher cocainisirte Conjunctiva gespritzt) und folgende Erfahrungen gemacht: 1) Die Injectionen, wenn auch schmerzhaft, wurden gewöhnlich gut vertragen. 2) Die der Einspritzung folgende Injection und ödematöse Infiltration ist bei den einzelnen Individuen sehr verschieden, am stärksten, wenn bereits lebhaftere Entzündung besteht. 3) Häufig stellt sich später an den Injectionsstellen eine weissliche Narbenbildung ein und Verwachsung der Conjunctiva mit der Sclera. 4) Directe Verschlechterung der Affection und Zunahme der Entzündung als Folge der Injectionen wurde verhältnissmässig selten beobachtet.

Die Ergebnisse der Injectionen bei den verschiedenen Krankheitsformen sind folgende:

10 Fälle von Hypopyonkeratitis (9 mal Ulcus serpens, 7 mal Thränensackblennorrhöe), nebenbei mit Atropin und lauen Umschlägen, event. Sondiren behandelt — bei 1 Fall nach 10 Einspritzungen Hypopyon geschwunden, Hornhautinfiltrat rückgängig; bei 1 Fall allmähliche Heilung nach 8 Injectionen; bei den übrigen 8 Fällen war eine Heilwirkung der Injectionen nicht erkennbar und musste zu operativen Eingriffen geschritten werden.

9 Fälle von Keratitis parenchymatosa (diffusa) zum Theil mit stärkerer Iritis — keine bemerkenswerthe Heilwirkung der Injectionen; selbst im Beginn der Krankheit gemacht, verhindern sie nicht das Fortschreiten des Processes.

2 Fälle erweichter und ulcerirter Hornhautflecke — kein sichtbarer Effect (bei 1 Falle 15 Injectionen.)

Diffuse Hornhauttrübung mit centralem Ulcus bei Cornea globosa eines 2jährigen Kindes. Behandlung mit Atropin, lauen Umschlägen und Sublimatinjectionen (6 links, 4 rechts) — die Injectionen schienen von Nutzen gewesen zu sein.

1 Fall von hartnäckiger Episcleritis, 20 Injectionen — keine Besserung, eher Verschlechterung.

9 Fälle von Iritis, neben den Injectionen Atropin — 2 mal bei Iritis plastica acuta nach 2 Injectionen deutliche Besserung (sehr starke Schmerzen); bei den 7 anderen Fällen (Iritis serosa) 1 mal nach 11 Injectionen innerhalb 13 Tagen erhebliche Besserung, 4 mal relativ guter Verlauf, 2 mal geringer Effect.

2 Fälle von traumatischer suppurativer Irido-Chorioiditis — keinerlei Besserung.

4 Fälle von Iridocyclitis — keinerlei Besserung.

2 Fälle von Glaskörpertrübungen — keine Besserung (bei einem 24 Injectionen).

Digitized by Google

1 Fall von Chorioidealruptur mit Blutung und Exsudation (5 Injectionen) — die Resorption setzt sich fort, keine erhebliche Besserung der Sehschärfe.

2 Fälle von Neuritis retrobulbaris — kein Erfolg.

2 Fälle von einseitiger Neuroretinitis mit — Besserung, bereits eingeleitet, macht weitere Fortschritte.

5 Fälle von Chorioretinitis mit Zerstörungen, die vielleicht nicht mehr rückgängig gemacht werden konnten — kein Erfolg.

1 Fall von Chorioiditis (4 Injectionen) — erhebliche Besserung.

1 Fall von doppelseitiger Chorioretinitis, bei welcher nur 1 Auge gespritzt wurde — die Sehschärfe nimmt ein wenig schneller zu als auf dem nichtgespritzten Auge.

Verf. zieht aus seinen Beobachtungen den Schluss, dass bei Hypopyonkeratis, Hornhautulcerationen und diffuser Keratitis nichts Besonderes von den subconjunctivalen Sublimatinjectionen zu erwarten ist. Erfolgreicher und weiterer Versuche werth erscheinen sie bei Iritis und vielleicht auch bei Chorioretinitis. Ebenso sind weitere Versuche angezeigt bei infectiösen Wundprocessen.

Kuthe.

---

5) **Tausend Star-Operationen.** Bericht aus der augenärztlichen Praxis Sr. königl. Hoheit des Herrn Herzogs Dr. Carl in Bayern, von Dr. Heinrich Zenker, Assistenzarzt. Wiesbaden, Verlag von J. F. Bergmann. 1895. 158 Seiten.

Verf. berichtet über 1000 Star-Operationen, welche vom 3. Juli 1889 bis 8. April 1893 von Sr. königl. Hoheit dem Herzog Dr. Carl in Bayern in München, Meran und Tegernsee ausgeführt wurden. Nur 4 Fälle wurden ohne Iridectomie operirt, alle übrigen nach der combinirten Methode. 15 mal, bei besonders geeigneten Fällen, wurden beide Augen in einer Sitzung operirt.

Nach einer eingehenden Besprechung der Vorbereitungen kommt Verf. zur Schilderung der Operation selbst. Der Operateur steht vorn neben dem Pat. Das rechte Auge wird mit der linken Hand, das linke mit der rechten Hand operirt. Princip ist, nach oben zu operiren, wenn nicht schon vorhandene Colobome oder Trübungen eine andere Schnittlage indiciren. Es besteht das Bestreben, den Schnitt genau im Limbus zu führen; Punction und Contrapunction ca. 2 mm oberhalb des horizontalen Meridians erfolgen stets in demselben. Lappenhöhe 3—4 mm je nach der Grösse des Stars. Bei vorhandener Secretion wird ein Conjunctivallappen gebildet, bei bestehender Spannungsvermehrung, starker Myopie und sonstigen Complicationen die Lappenhöhe in die Hornhaut verlegt und der Schnitt dadurch der Linearität genähert. Die Iridectomie wird ausgeführt mit der Wecker'schen Pince-ciseaux und der äusserst feinen Pincette, die Eversbusch für feine Sphincterectomie angegeben hat. Die Eröffnung der Kapsel geschieht mit der Kapselpincette, bei deren Gebrauch es allerdings vorkommt, dass der Star etwas luxirt wird. Nur wenn die Pincette die elastische Kapsel nicht fasst, tritt das Cystitom in Thätigkeit. Nach Entbindung des Stars werden die Rindenreste mit dem unteren Lide herausgeschoben, eventuell mehrfach die Ansammlung des Kammerwassers abgewartet, auch mitunter durch Eingehen mit dem Spatel nachgeholfen. Als Tractionsinstrument bei Schlotterlinsen, adhärenten Staren und Glaskörperprolaps dient stets der silberne Critschett'sche Löffel. Auch wenn der Schnitt einmal zu klein ausgefallen ist, wird anstatt Erweiterung der Wunde mit Kniescheere gerne der Critschett verwendet. Nach nochmaliger gründlicher Ausspülung des Conjunctivalsackes nebst Berieselung der Wunde, kommt ein Tropfen Eserin oder Pilocarpin in den inneren Wund-

Digitized by Google

winkel. Der Verband besteht in einer in Sublimat 1:1000 getränkten Compresse auf beide Augen mit einem grösseren Wattebauschen darüber nebst Binde. Gleich nach der Operation bekommt jeder Patient einen Esslöffel Chloralmixtur (enthaltend 1,0 Chloral und 0,01 Morph.), ebenso Abends. Selten, nur wenn starker Glaskörperprolaps vorliegt, bleibt der erste Verband länger als 24 Stunden liegen. Ist beim ersten Verbandwechsel alles vollkommen gut, wird erst nach 48 Stunden frisch verbunden. Bis zum 6. Tage doppelseitiger Verband, von da ab einseitiger bis zum 9.—11. Tage. Die Entlassung findet durchschnittlich am 16. Tage nach der Operation statt.

Die Resultate sind folgende: Guter Erfolg in 952 Fällen. Es wurden entlassen mit

$S = {}^5/_5$	68	Operirte,
$S = {}^5/_6$	192	„
$S = {}^5/_9$	54	„
$S = {}^5/_{10}$	238	„
$S = {}^5/_{12}$	35	„
$S = {}^5/_{15}$	78	„
$S = {}^5/_{18}$	14	„
$S = {}^5/_{20}$	53	„
$S = {}^5/_{24}$	8	„
$S = {}^5/_{30}$	33	„

Mithin eine Durchschnittssehschärfe von ${}^5/_8$—${}^5/_9$.

Ohne Sehprobe, zum Theil mit Nachstar, wurden entlassen 59; gestorben nach guter Heilung sind 3 Patienten. Ein absolut gutes Operations- und Heilresultat wurde ferner in 116 Fällen erzielt, in denen der Star mit anderen Leiden complicirt war; das Sehvermögen war entsprechend den vorhandenen Complicationen.

Bei 32 Fällen war der Erfolg nur ein mässiger, zum Theil noch von einer Nachoperation abhängig. — 16 Augen sind verloren gegangen und zwar durch Wundinfection nach der Extraction 8, nach der Discission 1, welches gut geheilt war und gute Sehschärfe (${}^5/_{18}$) hatte. Von den 8 Infectionen gleich nach der Extraction sind 2 auf Erkrankung der Lider und des Thränensackes zurückzuführen; 3mal trat Spätinfection der Wunde ein; 3mal musste die Ursache in einer Infection durch die Instrumente gesucht werden. Weitere 6 Augen gingen durch Iridocyclitis verloren und zwar 3 durch acute infectiöse, 3 durch chronische Cyclitis nach Glaskörperprolaps oder Kapseleinheilung und dadurch herbeigeführtes Glaucom. Ein Auge wurde nach Glaskörperprolaps bei Extraction eines complicirten Stares durch Vorfall der Chorioidea verloren. — In Procentsätzen ausgedrückt ist das Gesammtresultat also folgendes:

Gute Erfolge: 952 = 95,2 %

Mässige Erfolge: 32 = 3,2 %

(in 0,5 % ist der Schlusserfolg abhängig von der Nachoperation)

Verluste: 16 = 1,6 %

(darunter Verluste durch Eiterung: 9 = 0,9 %).

Die Narcose wurde 47mal angewendet.

Nachoperationen wurden im Ganzen 180 ausgeführt, und zwar an 168 Augen. 125mal wurde mit dem Knapp'schen Messerchen operirt. Von sonstigen Methoden der Nachoperation kamen in Anwendung: die Discission mit Cystitom 14mal, mit Gräfe's Messer 1mal, mit 2 Nadeln nach Bowman 1mal, die Extraction des Nachstars 10mal, die Capsulotomie nach Wecker 2mal, die Iridotomie nach Wecker 10mal, die Iridectomie nach Papillarverschluss 3mal. Die Discissionen wurden durchgängig bei elektrischem Lichte vorgenommen.

Digitized by Google

In Bezug auf die Einzelnheiten bei allen nicht glatt verlaufenen Fällen muss auf das Original verwiesen werden. Kuthe.

---

6) **Ueber Staphyloma posticum, Conus und Myopie,** von Prof. Dr. Schnabel und Doc. Dr. Herrnheiser. (Zeitschrift für Heilkunde. 1895. Bd. 16.)

Die beiden Verff. haben sich vorerst die Aufgabe gestellt, zu untersuchen, ob Erwerbung der Myopie mit Erwerbung eines Staphyloma posticum identisch sei; zu diesem Zwecke wurden 12 myopische Augen und 23 emmetropische Augen gemessen. Das Untersuchungsresultat ergab, dass die Axenlänge der meisten myopischen Augen, d. i. der weit überwiegenden Mehrzahl der Augen mit niedriger und mittlerer Myopie, in der Regel innerhalb derselben Grenzen schwankte, wie die Axenlänge emmetropischer Augen. Die niedrigsten Werthe für die Länge emmetropischer Erwachsener wurden bei myopischen Augen nicht gefunden, hohe Werthe aber bei myopischen Augen häufiger als bei emmetropischen. Diese Beobachtung im Vereine mit den Beobachtungen, dass bei zwei Individuen mit beiderseitig gleich hoher Myopie die Augen gleich lang waren, dass bei drei myopischen Anisometropen das höhergradig myopische Auge eine längere Axe hatte, und dass einige Myopen niedrigen und mittleren Grades längere Axen zeigten, als die längste Axe eines emmetropischen Auges, documentirten den Einfluss der Axenlänge auf die Refraction. Ein verlässlicher Schluss ist jedoch aus der bekannten Axenlänge auf die Refraction (bez. Myopiegrad) nicht zu ziehen. Normale Axenlänge schliesst die Existenz einer Axenverlängerung durch Scleralectasie am hinteren Pole nicht aus. Die Augen niedriger und mittlerer Myope gleichen jedoch nach Form und Volumen ganz dem emmetropischen; Zeichen von Dehnung der Sclera wurden bei ihnen nicht gefunden. Wesentlich unterscheiden sich aber von emmetropischen Augen solche mit Myopie von mindestens 10 D. Auch bei ihnen besteht keine constante Beziehung zwischen Axenlänge und Myopiegrad. Die Höhe und Breite dieser Augen ist aber in der Regel grösser als bei dem emmetropischen. Ihre Form gestaltet sich verschieden, je nachdem die Vergrösserung des Bulbusstückes hinter dem Ansatzkreise der geraden Augenmuskeln eine totale und partielle ist. Nur ein kleiner Theil dieser Augen zeigt scharf umschriebene Ectasien; das Scleralstück zwischen Opticus und Obliq. inf. ist jedoch bei Allen vergrössert und hat ein geblähtes, blasenwandähnliches Aussehen, während der Scleralgürtel vor den Sehnen der geraden Muskeln stets normale Dimensionen darbietet, wodurch sich solche Augäpfel von den durch Drucksteigerung vergrösserten wesentlich unterscheiden. Ohne Unterschied zeigten alle untersuchten myopischen Augen, selbst solche mit geringer Myopie, eine Verminderung der Resistenz der Sclera, ohne dass dieselbe auf Durchschnitten sich dünner erwies. An einigen myopischen Augen mit der Form des emmetropischen Auges und an allen myopischen Augen mit Staphyl. post. fand sich der vorderste Theil des Zwischenscheidenraumes nicht in, sondern hinter der Sclera. Die äussere Scleralschicht fehlte in der unmittelbaren Nachbarschaft des Opticus ganz oder war nur andeutungsweise vorhanden. Es setzte sich dann die Duralscheide in beträchtlichem Abstande von der Oberfläche des Sehnerven an die hintere Fläche der inneren Scleralschicht an, wodurch das vordere Ende des Zwischenscheidenraumes eine abnorme Form und Weite gewinnt. Der Zwischenscheidenraum hat gewöhnlich an verschiedenen Stellen des Sehnervenumfanges verschiedene Weite. Diese Anomalie fehlte in der Mehrzahl der Fälle niedriger und mittlerer Myopie. Allen Myopiegraden kommt der Conus gemeinsam zu; er fehlte den myopischen Augen nur ausnahmsweise und ist in nichtmyopischen Augen nur ausnahmsweise zu finden. Unter

Digitized by Google

den 12 Augen mit M 2 bis M 8 fanden sich 9 mit Conis; unter den 20 hochgradig myopischen Augen war eines frei von Conus. Anatomisch untersucht wurden 19 Coni myopischer Augen aller Grade und zwar 5 ringförmige, 8 sichelförmige nach aussen, und 6 sichelförmige nach unten. Der sichelförmige Conus entsteht, wenn die vorderen Aderhautschichten von der Axe des Sehnerven weiter abliegen und die innere Scheide sich in die Ebene der Augenhäute umlegen muss, um zum Rande der Lamin. elastica chorioideae gelangen zu können, wo dann ein Theil der dem Sehnerven zugewendeten Fläche der inneren Scheide sichtbar wird; während, wenn die vorderen Aderhautschichten so weit an die Axe des Sehnervenstranges heranreichen, wie der vordere Rand des Scleroticalcanals, nur der Rand der inneren Scheide (Bindegewebsring) sichtbar wird. Im Bereiche des Conus fehlt die Netzhaut; der Conus gehört daher stets zum blinden Fleck und zeigt natürlich kein Pigmentepithel; dasselbe beginnt erst knapp am Conus; Lamina elastica und Choriocapillaris fehlen ebenfalls; die hinteren Schichten der Chorioidea sind rudimentär entwickelt. Dieser Befund bleibt derselbe, ob der Conus nach aussen oder unten gerichtet, ob er gross oder klein ist. Bei grossen sichelförmigen Conis erleidet die Papille im ophthalmoskopischen Bilde eine Gestaltsveränderung durch Superposition der Chorioidea, welche nur als eine ungewöhnlich starke Ausprägung des normalen Verhaltens aufzufassen ist.

Der ringförmige Conus ist in anatomischer Beziehung vom sichelförmigen vollständig verschieden; bei ersterem liegt wegen der abnormen Weite des Sclero-Chorioidealcanals zwischen den Papillargrenzen, dem Bindegewebs- und Chorioidalring und dem Papillarrande ein ringförmiger Streifen des Querschnitts des von den äusseren Augenhäuten umschlossenen, von den Bändern der Lamina cribrosa durchzogenen Sehnervenstückes. Dieser Ring bildet im ophthalmoskopischen Bilde den ringförmigen Conus. Dieser Conus liegt nicht zur Seite des Sehnerven vor der Sclera, sondern innerhalb des Sehnerven. Wie der sichelförmige muss er daher stets unmittelbar am Papillarrande liegen und muss seine ganze Fläche zum blinden Flecke gehören. Die mächtigen, buchtig begrenzten, weissen Felder, die in hochgradig myopischen Augen vorkommen, sind Resultate von Entzündung um den Conus herum. Beide Gattungen der Coni, der sichelförmige und der ringförmige, sind Formanomalien des Sehnerven, bedingt durch Bildungsmangel in einer oder beiden äusseren Augenhäuten in der unmittelbaren Umgebung des Sehnerven; alle Coni sind angeboren, und können mit fortschreitendem Wachsthume des Auges an Umfang zunehmen.

In allen myopischen Augen, sowohl mit oder ohne Staphyloma post., besteht ein angeborener Bildungsmangel in den äusseren Augenhäuten und muss, da eine grosse Zahl myopischer Augen Jahre hindurch emmetropisch gewesen sind, sich auch in vielen emmetropischen Augen finden. Diese angeborene Abnormität in einer oder beiden äusseren Augenhäuten um die Opticus-Einpflanzung ist die angeborene Disposition zur Myopie. Die Augen, welche in der Schule myopisch werden, sind abnorm ehe sie myopisch werden, werden myopisch, weil sie abnorm sind, sind aber auch nach Erwerbung der Myopie durchaus nicht krank. Jeder Fall von typischer Myopie entsteht durch eine Wachsthumsanomalie des Auges. Diese führt je nach der Ausprägung des Bildungsfehlers in den äusseren Augenhäuten eine relativ zu grosse Länge des Auges herbei oder Staphyloma posticum. Da die anatomische Ursache der beiden Anomalien eine und dieselbe ist, giebt es vom ätiologischen Standpunkte aus nur eine Form der typischen Myopie. Die Ansicht, dass die Myopie den Schulkindern durch Entwicklung von Staphyl. post. entstehe, dass jede derartige Myopie im Stande

Digitized by Google

ist, einen hohen Grad zu erreichen und den Augen Gefahr zu bringen, ist falsch. Ebenso die Lehre vom myopischen Process, von der Scleroticochorioiditis, der Neuritis der Myopie, dem Accommodationskrampf. „Die Entstehung des Staphyloma post. kann nicht verhütet werden, der Uebergang der Schulmyopie in die hochgradige Myopie braucht nicht verhütet zu werden, weil derselbe auch ohne vermeintlich vorbauenden Massnahmen gar nicht stattfindet. Nur wenn zu besorgen wäre, dass die in der Schule erworbene Myopie zu hohen Graden heranwachsen könnte, wäre sie ein wirkliches Uebel. Aber das Auge, das in der Schule myopisch wird, erwirbt kein Staph. post. und kann es nicht erwerben."

Schenkl.

Journal-Uebersicht.

I. v. Graefe's Archiv für Ophthalmologie. XLI. 1.

1) **Ueber die percipirende Schicht der Netzhaut beim Menschen**, von Dr. W. Koster aus Utrecht.

Nach König und Zumft wird das Licht von verschiedener Wellenlänge in verschiedenen Schichten der Netzhaut percipirt, und zwar um so weiter nach aussen, je grösser die Wellenlänge des betreffenden Lichtes ist. K. und Z. bewegten im vorderen Brennpunkte des Auges einen mit zwei Löchern versehenen Schirm hin und her. Die zwei in's Auge fallenden Lichtbündel sollen zwei Schattenbilder der Netzhautgefässe hervorrufen, und diese Schattenbilder bei verschiedenfarbigem Lichte ungleichen Abstand zeigen. Aus der Grösse des Abstandes ist die Entfernung der percipirenden Schicht von den Gefässen zu berechnen.

Koster und auch Prof. Leber gelang es nicht, bei dieser Versuchsanordnung ein doppeltes Gefässbild zu erhalten. Nach Angabe Leber's entwarf Verf. ein einfaches Gefässbild auf halb rothem, halb blauem Felde, indem das Loch des Schirms in der Richtung der Trennungslinie der beiden Feldhälften bewegt wurde. Nach König und Zumft's Rechnung hätten die Schattenbilder der beiden Felder eine verschiedene Schnelligkeit der Bewegung im Verhältniss von 22:19 zeigen müssen. Es konnte aber nicht die geringste Differenz in der Schnelligkeit beobachtet werden, obgleich ein solcher Schnelligkeitsunterschied sehr deutlich wahrnehmbar ist, wie Versuche an einem ad hoc construirten Apparate zeigten. Auch wenn die Gefässschatten auf einer halb mit rothem, halb mit blauem Spectrallicht beleuchteten Milchglasplatte entworfen wurden, zeigte sich auf beiden Hälften keine Parallaxe.

König und Zumft lassen den Umstand unbeachtet, dass die verschiedene Brechbarkeit der verschiedenen Farben einen Einfluss auf die Distanz der Doppelschatten ausüben können. Ein für blau emmetropisches Auge ist für roth hypermetropisch. Verf. fand an seinem Auge für roth und blau eine Refractionsdifferenz von 1,336 Dioptr. und berechnet, dass diese Differenz eine Verschiedenheit der Geschwindigkeit der Gefässschatten bei rothem und blauem Lichte im Verhältniss von 50:51 erzeugen müsste. Ein so geringer Unterschied ist nicht wahrnehmbar. Die verschiedene Brechbarkeit des farbigen Lichts kann daher an sich keine sichtbare Differenz der Parallaxe hervorrufen, würde aber, wenn in der That die Farbenperception in verschiedenen Schichten der Netzhaut stattfände, den Einfluss der Schichtung zum Theil verdecken.

Wird die Aderfigur in bekannter Weise durch Beleuchtung der Sclera

Digitized by Google

hervorgerufen, so wird sich zwar nicht der Abstand der percipirenden Schicht von den Gefässen genau messen lassen, wohl aber kann man mit dieser Methode untersuchen, ob die Farbenperception in verschiedenen Schichten der Netzhaut erfolgt. Die Dickendifferenz der Netzhaut müsste sich bei schräg durch dieselbe fallenden Strahlen besonders geltend machen und eine starke Verschiebung der Schatten bei verschiedenen Farben bewirken. Beträgt, wie König und Zumft angeben, der Abstand der roth und blau percipirenden Schicht 0,0606 mm, so würde das, wenn die durch die Sclera fallenden Lichtstrahlen die Hauptaxe unter einem Winkel von 45° schneiden, auf 3 m projicirt eine Verschiebung der Schatten um 12 mm, bei 60° um 24 mm bedingen. Wird mittelst einer starken Convexlinse durch einen schmalen Spalt hindurch Spectrallicht auf die Sclera geworfen, so ist die Aderfigur bei kleinen Bewegungen der Linse dauernd sichtbar. Die Lage der Gefässschatten zu einem fixirten Objecte ist leicht zu beobachten, es konnte aber bei den verschiedenen Spectralfarben vom Verf. (und auch von Prof. Leber) keine Aenderung der Lage festgestellt werden.

Auch weitere Versuche ergaben wie die früheren keine Bestätigung der Angaben von König und Zumft, obgleich nach der unter Zugrundelegung der Zahlen von K. und Z. ausgeführten Rechnung die Verschiebung des Bildes eine ziemlich ausgiebige hätte sein müssen.

Die Young-Helmholtz'sche Farbentheorie würde nicht mit der Farbenperception in verschiedenen Netzhautschichten vereinbar sein. Abgesehen davon, dass K. und Z. 4 Schichten berechnet haben, während doch nur 3 erforderlich sein würden, müssten, sobald weisses Licht so schräg in's Auge einfällt, dass die Orte der erregten Fasern in Bezug auf den Knotenpunkt nicht mehr in einer Linie liegen, farbige Punkte gesehen werden. Derartige Beobachtungen konnten aber nicht gemacht werden.

Zum Schluss sucht Verf. nachzuweisen, dass bei einem Abstande der beiden Löcher im Schirme von 1,5 mm, wie K. und Z. ihn bei ihren Versuchen benutzten, Doppelschatten nicht hervorgerufen werden hönnen.

---

2) Ueber die Natur des Schlemm'schen Sinus und seine Beziehungen zur vorderen Augenkammer, von Dr. G. Gutmann, Augenarzt in Berlin. (Aus dem I. anatom. Institute der Königl. Universität Berlin.)

Verf. machte an 35 fast ausnahmslos ganz frischen Leichenaugen Injectionen von Berliner Blaulösung (7), japanischer Tusche (26), difibrinirtem Leichenblut (2) in die vordere Kammer. Die Injectionen wurden theils mit der Pravaz'schen Spritze, theils mit der Waldeyer'schen Scheibencanüle ausgeführt und zwar meistens unter dem normalen Kammerdruck von 20—30 mm Hg. In 3 Fällen steigerte man den Druck auf T + 2 bis T + 3, 2 mal blieb die Augenspannung unter der Norm (— 1).

Bei der bis zur normalen Augenspannung mit Tusche injicirten Augen war die Injectionsmasse in das Maschenwerk des Grenzgewebes, in den Schlemm'schen Sinus und in die skleralen, z. Th. auch subconjunctivalen Venen vorgedrungen. Im Grenzgewebe lag die Tusche in spindelförmigen oder feinen nadelförmigen Streifen, der sinus Schlemmii war z. Th. ganz, z. Th. weniger mit Tusche gefüllt. An einigen Präparaten konnte man den Weg der Tusche vom Schlemm'schen Sinus zu den skleralen Venen verfolgen.

Bei den Augen, welche bei der Injection die normale Spannung nicht erreichten, fand sich im Sinus Schlemmii theils keine, theils sehr wenig Tusche.

Diejenigen Augen, bei welchen der Injectionsdruck hochgradig gesteigert war, zeigten die Tusche besonders dicht im Grenzgewebe, dagegen war der

Digitized by Google

Sinus Schlemmii nur wenig gefüllt. Die Tuschkörner lagen z. Th. in schmalen Streifen zwischen den Endothelien und drängten von der inneren Wand gegen das Innere an.

Die Injectionen mit Berliner Blau führten zu einem ganz ähnlichen Resultate. Auch bei den mit defibrinirtem Blute injicirten Augen fanden sich Blutkörperchen im Sinus Schlemmii. Diese Präparate zeigten deutlich das Vorrücken der Blutkörperchen aus dem Maschenwerk und den Saftlücken des Grenzgewebes in den Sinus.

Nach diesen Versuchen sieht Verf. es als erwiesen an, dass in Leichenaugen eine directe Communication zwischen der vorderen Kammer und dem Sinus Schlemmii besteht, und weist darauf hin, dass die Injectionsmasse keineswegs nur bei hohem Druck in Folge von Gefässzerreissungen in den Sinus eindringt, wie von anderen Autoren behauptet wird. Im Gegentheil war bei Ueberdruck wenig in den Sinus gelangt. G. nimmt an, dass die Farbstoffe durch Lücken im Endothelbelage hindurchtreten.

Wie Schwalbe, so bekenne sich auch Waldeyer jetzt zu der Ansicht, dass dass der Schlemm'sche Canal nicht dem lymphatischen Apparate angehört, sondern als venöser Sinus anzusehen ist.

Hieran reiht sich zweckmässig

12) **Der Circulus venosus Schlemmii steht nicht in offener Verbindung mit der vorderen Augenkammer.** Nach gemeinschaftlich mit Dr. Chr. F. Bentzen angestellten Versuchen, von Prof. Th. Leber in Heidelberg.

Ein offener Zusammenhang zwischen vorderer Kammer und Blutgefässen widerstreitet der täglichen Erfahrung. Bestände ein solcher Zusammenhang, so müsste regelmässig, und nicht ausnahmsweise bei Abfluss des Kammerwassers und bei starker Herabsetzung des intraocularen Drucks ein Bluterguss in die vordere Kammer erfolgen. Die vermutheten Klappen konnten von keinem Untersucher nachgewiesen werden. Zudem wäre bei freiem Abfluss des Kammerwassers in die unter relativ niedrigem Drucke stehenden Venen ein stark erhöhter intraocularer Druck undenkbar.

Von einer art. cil. long. oder einer ven. vortic. aus ist bei grösseren Thieraugen leicht eine Gefässinjection zu erzielen, der Canalis Schlemmii füllt sich, dagegen dringt die Injectionsmasse nie bis zu den Maschen des Fontana'schen Raumes vor. Dass der Circulus venosus unter gewöhnlichen Verhältnissen bluthaltig ist, kann nicht bezweifelt werden. Wenn er an Leichenaugen häufig blutleer gefunden wird, so erklärt sich dies daraus, dass das Blut durch den nach dem Tode fortdauernden Filtrationsstrom des Kammerwassers ausgewaschen wird.

Die Bezeichnung „Sinus" passt nach Analogie der Sinus der Dura mater nur in soweit, als die Gefässwand mit der Sklera eng zusammenhängt, ist aber im übrigen nicht zutreffend, weil es sich bei Thieren und ähnlich beim Menschen um ein dichtes Netzwerk annähernd gleich breiter Venen handelt. Man sagt daher richtiger „Circulus".

Der Circulus venosus und die Maschen des Fontana'schen Raumes sind zwei in enger Berührung stehende, aber getrennte Lückensysteme. Abgesehen von zufälligen Zerreissungen kann der Uebertritt von Flüssigkeit aus dem einen in das andere System nur auf dem Wege der Filtration erfolgen. Wenn Gutmann annimmt, dass der Durchtritt durch Lücken des Endothels oder durch Kittsubstanzlinien stattfindet, so entspricht dieser Vorgang ganz der Filtration

Digitized by Google

im üblichen Sinne: Durchtritt von Flüssigkeit durch feinste Gewebslücken. Ebenso gut wie Tuschekörner, welche sich nicht in Wasser lösen, sondern nur in demselben suspendirt sind, Fliesspapier passiren, könnem sie auf dem Wege der Filtration aus der vorderen Kammer in den Circulus Schlemmii übertreten.

Erneute mit Dr. Bentzen ausgeführte Versuche ergaben, dass feinste körperliche Partikelchen bei frischen todten Augen von der vorderen Kammer in die Ciliarvenen übergehen. Injectionen von Berliner Blaulösungen führten in der Regel nur dann zu einem positiven Resultate, wenn zuvor das Kammerwasser entleert wurde. Bei Tuscheinjectionen wirkt das Kammerwasser nur verdünnend, hindert aber den Uebergang in den Circul. venos. nicht. Ohne Zweifel ist die schon früher ausgesprochene Vermuthung richtig, dass das salzhaltige Kammerwasser das Berliner Blau ausfällt, so dass es, wie die mikroskopische Beobachtung zeigt, in feinen Flöckchen in der vorderen Kammer zurückbleibt. Nur wenn der Niederschlag sehr feinkörnig ist, kann er den Filtrationsprocess mitmachen. Auf diese Weise werden frühere widersprechende Versuchsergebnisse mit Berliner Blau ungezwungen erklärt. Tuschkörner sind sehr fein, und da sie zudem vom Kammerwasser nicht verändert werden, so treten sie leicht über.

Die mikroskopische Untersuchung zeigt, dass Berliner Blau und Tuschekörnchen sowohl in die Intercellularlücken des Endothels der vorderen Kammer als auch tief in das Gewebe der Iris eindringen, und zwar erfolgt die Infiltration nicht nur von dem stark mit Farbstoff durchtränkten Fontana'schen Raume, sondern auch von der Vorderfläche der Iris aus. Der Farbstoff ist im Fontana'schen Raume dicht angehäuft und liegt überall dem Bälkchen auf. Vielfach lässt sich der Durchtritt der Farbstoffpartikelchen durch die Intercellularlücken der Endothelhäute in das Lumen des Circulus venosus hinein beobachten, und weiterhin finden sich die episkleralen und conjunctivalen Venen injicirt.

Bei einem menschlichen Auge, bei welchem 2 Stunden nach dem Tode eine Injection von Berliner Blau gemacht wurde, konnte mikroskopisch keine Injection der Venen beobachtet werden. Mikroskopisch zeigte sich, dass der Farbstoff an manchen Stellen nur bis zu einer gewissen Tiefe in das Maschenwerk des Fontana'schen Raumes eingedrungen war, an anderen Stellen aber das Lumen des Circulus venosus erreicht hatte. Sehr deutlich war hier die blaue Färbung zwischen den Endothelzellen. Dieser Versuch bestätigt die schon von Schwalbe gemachte Erfahrung, dass die Injectionen um so leichter gelingen, je weniger frisch die betr. Augen sind. Wahrscheinlich tritt als Leichenerscheinung eine Lockerung der Endothelzellen auf. Unter allen Umständen besteht aber keine offene Communication zwischen Fontana'schem Raume und Circulus venosus, sondern der Durchtritt der Farbstoffe erfolgt auf dem Wege der Filtration in der üblichen Bedeutung des Wortes.

„Nachdem wir hiermit die Annahme eines offenen Zusammenhanges zwischen vorderer Kammer und Venensystem im früheren Sinne als endgültig widerlegt betrachten dürfen, haben wir damit auch für die Erklärung der abnormen Druckverhältnisse des Auges wieder eine allgemein anerkannte Grundlage gewonnen."

---

3) **Experimentelle Untersuchungen über das Staphylokokkengeschwür der Hornhaut und dessen Therapie,** von Dr. Ludwig Bach, Privatdocent und I. Assistenzarzt der Univers.-Augenklinik zu Würzburg.

Zweifel an der Wirksamkeit der subconjunctivalen Sublimatinjectionen veranlassten den Verf. zu seinen Versuchen. Er legte bei Kaninchen beiderseits im Centrum der Hornhaut mit der Lanze eine oberflächliche Tasche an und

Digitized by Google

impfte in dieselbe eine Reincultur von Staphylokokkus pyogenes aureus. An der Impfstelle entwickelt sich in bekannter Weise ein Geschwür, welches zur eitrigen Entzündung der Iris, des Ciliarkörpers und des vorderen Abschnittes der Chorioiden führt. Diese Entzündung ist nur bei centralem Sitze des Hornhautgeschwürs heftig, während randständige Geschwüre die Iris etc. viel weniger afficiren und rasch heilen. Bei jedem Versuchsthiere wurde das eine Auge mit Atropin, das andere mit Atropin und subconjunctivalen Sublimatinjectionen behandelt. Waren beide Augen nicht gleichmässig entzündet, so wurde das weniger heftig erkrankte Auge der Sublimatbehandlung unterworfen. Nach 40 Versuchen kommt Verf. zu dem Resultat, dass die subconj. Sublimatinjectionen bei diesen Impfgeschwüren nicht die geringste günstige Wirkung ausüben, sondern eher den Reizzustand der Augen erhöhen und in die Länge ziehen.

Zahlreiche mikroskopische und Culturversuche ergaben, dass wenn es nicht zur Perforation der Hornhaut gekommen war, weder ein Hypopyon noch in der Iris und Corp. cil. jemals Bakterien nachgewiesen werden konnten. Abgesehen davon, dass die geringe Menge des injicirten Sublimats nicht keimtödtend wirken kann, hat die Injection keinen Zweck, weil gar keine Keime vorhanden sind.

Das Hypopyon ist das Product einer Entzündung der Iris und des Ciliarkörpers, und diese Entzündung wird hervorgerufen durch die diffusionsfähigen Proteïne und Stoffwechselproducte der Hornhautbakterien.

Um zu entscheiden, ob bei inficirten penetrirenden Wunden des Bulbus, bei septischer Embolie und Lues die subconjunctivalen Sublimatinjectionen von Nutzen sein können, bedurfte es der chemischen Untersuchung, welche von Dr. Gärber, Assist. für physiolog. Chemie am physiol. Institut, ausgeführt wurde. Gärber berichtet: Die von Sgrosso und Scalinci gewählte Methode, Quecksilber in den Augenhäuten nachzuweisen, ist, wo es sich um so minimale Mengen handelt, unzulässig. Die mit Zinnchlorürlösung erzeugten grauschwarzen Niederschläge sind nicht, wie sie annehmen, Calomel, welches ja weiss ist, sondern gefällte Eiweisskörper. Mit der viel feineren Ludwig'schen Zinkamalgamprobe (cf. Original) konnten bei 5 Versuchen nach subconjunct. Injection von 0,0005 g Sublimat im Kammerwasser nicht die geringsten Spuren von Hg. nachgewiesen werden.

Ferner wurden künstlich hervorgerufene Staphylokokkengeschwüre 2stündlich mit Sublimatlösungen ($^1/_3$ u. $^1/_5$ $^0/_{00}$) berieselt und nach längerer oder kürzerer Zeit durch das Culturverfahren auf ihren Keimgehalt geprüft. Bei 14 Versuchen blieb nur einmal nach Berieselung mit 1 $^0/_{00}$ Sublimatlösung die Platte steril, 3mal zeigten sich wenige, 11mal sehr zahlreiche Colonieen. Günstiger wirkten Hydrarg. oxycyanatum und Jodtrichlorid. Verf. würde ersteres am meisten empfehlen, dagegen sind Sublimatberieselungen bei der Behandlung inficirter Hornhautgeschwüre unwirksam.

Das Auskratzen der Geschwüre event. mit nachfolgender antiseptischer Spülung (Wecker) ist unter Umständen erfolgreich, aber weniger zuverlässig und nicht schonender als die Glühhitze, welche sicher alle Keime zerstört. 10 Versuche ergaben stets sterile Platten.

Bei der Heilung der Geschwüre findet eine Phagocytose im Sinne Metschnikoff's nicht statt.

Um zu beweisen, dass die Entzündung der Iris und des Corp. cil. bei Hornhautgeschwüren sowie bei heftigen Bindehauterkrankungen durch Proteïne und Stoffwechselproducte der Bakterien hervorgerufen werden, also auf Fernwirkung der Bakterien beruhen, stellte Verf. Proteïne aus Staphylokokken-Reinculturen her und brachte dieselben in den Bindehautsack. Schon dieses Ver-

Digitized by Google

fahren genügte, um eine fibrinös-eitrige Iritis zu erzeugen; rascher und stürmischer trat dieselbe bei Epitheldefecten der Hornhaut auf, und noch stürmischer bei Injectionen in die vordere Kammer und in den Glaskörper. Eine ähnliche Wirkung wurde erzielt, wenn statt der Stoffwechselproducte Keime von Staphylokokken wiederholt in den Bindehautsack gebracht wurden.

---

4) **Ueber tuberculöse Iritis und Keratitis parenchymatosa,** von Dr. Otto Bürstenbinder, II. Assist. der Augenklinik zu Jena.

Verf. theilt mehrere Fälle mit, bei denen nach den vorhergegangenen und begleitenden sonstigen Krankheitserscheinungen mit grosser Wahrscheinlichkeit angenommen werden darf, dass es sich in den Augen um einen tuberculösen Process handelte. Das vielfach wechselnde Krankheitsbild, welches auf eine Betheiligung des ganzen Bulbus schliessen lässt, ist bekannt. Scheer.

(Schluss folgt.)

II. Deutschmann's Beiträge zur Augenheilkunde. Heft XVIII. 1895. März.

1) **Hat der Flächeninhalt der Probebuchstaben Einfluss auf das Ergebniss der Sehschärfemessung?** Von Karl Stettler, Arzt aus Bonn. Mit 4 Tafeln.

Verf. nahm Sehschärfebestimmungen mit Sehproben vor, welche zwar die gleiche lineare Ausdehnung, aber ungleiche Flächengrösse besitzen, und fand, dass der Flächeninhalt des Buchstabens allerdings ein Umstand ist, der in Betracht gezogen werden muss, dass aber von einem Sinken der Sehschärfe proportional der Flächenabnahme der Haken keine Rede sein kann und dass die Vermehrung des Flächeninhaltes über das von Snellen bezeichnete Mass hinaus überhaupt keinen nennenswerthen Vortheil bringt. Er kommt daher zu dem Schlusse, dass die von Vierordt und Guillery erhobenen Einwände gegen die Snellen'sche Art der Sehschärfemessung nicht begründet sind und dass theoretisch und practisch vollauf Grund vorhanden ist, an Snellen's altbewährter Art der Sehschärfemessung festzuhalten.

---

2) **Drusen der vorderen Linsenkapsel.** Klinische Mittheilung von Dr. Adolf Sachsalber, Assistent der Universitäts-Augenklinik in Graz.

Der 60jährige Patient litt auf dem linken Auge an einer, seit 1 Monat bestehenden Netzhautabhebung in der ganzen unteren Hälfte des Augenhintergrundes mit beweglichen und fixen Glaskörpertrübungen. In der vorderen und hinteren Corticalis fanden sich leichte speichenförmige Trübungen, welche den Linsenpol nicht erreichten. An der hinteren Fläche der vorderen Linsenkapsel besonders in der Gegend des Poles zeigten sich zahlreiche, gruppenförmig angeordnete, ca. 0,5 mm hohe, tropfenartige Erhebungen von zart gräulich-weisser Farbe und meist runder Form, welche im durchfallenden Lichte (lichtschwacher Spiegel) sich als dunkle Punkte darstellten, die jedoch kleiner erschienen, als man nach ihrem Aussehen bei focaler Beleuchtung hätte erwarten sollen. Im Uebrigen war die Linsenkapsel selbst glatt und durchsichtig. — Am zweiten Auge, auf welchem sich von früheren Entzündungen her eine fast ringförmige vordere Synechie fand, fehlten analoge Bildungen vollständig.

---

3) **Ueber die operative Behandlung der Myopie nebst Bemerkungen über die Staroperation,** von Prof. Dr. A. Vossius in Giessen.

Durch die sich mehrenden Publicationen über günstige Resultate der operativen Behandlung der excessiven Myopie veranlasst, ging Verf. im Anfang des

Digitized by Google

vorigen Jahres zu derselben über und operirte seitdem 9 Patienten im Alter von 7 bis 23 Jahren, mit einer Myopie von 10 bis 30 D. Die von ihm erzielten Resultate bestätigen die Angaben Fukala's und anderer Operateure, dass eine erhebliche Verringerung der Refraction durch die Operation hervorgerufen wird und dass sich nach derselben eine wesentliche Besserung der Sehschärfe ergiebt. 6 Augen wurden hypermetropisch, 3 blieben noch in geringem Grade myopisch. Die Abnahme der Refraction schwankte zwischen 13 und 28,5 Dioptrien. Die Zunahme der Sehschärfe betrug im Minimum etwa 0,1, im Maximum 0,3. In allen Fällen war das Sehvermögen durch den myopischen Process schon sehr stark herabgesetzt. Bei einem Kranken stellte sich der gestörte binoculare Sehact nach der Operation beider Augen wieder für die Ferne her, so dass zu hoffen ist, dass derselbe auch allmählich für die Nähe wiedererlangt wird.

Der Grund für die auffallend hochgradige Abnahme der Refraction bei einem Falle (28,5 D.) sucht Verf. in der nahezu kugeligen Gestalt der Linse, welche bei der Operation constatirt wurde. Diesbezüglich theilt er einen weiteren Fall mit, bei welchem zweifellos die Myopie durch die kugelige Gestalt der Linse und die letztere durch Subluxation der Linse bedingt war. Bei jedesmaligem Uebertritt der Linse in die vordere Kammer fand hier durch Vorrücken der Knotenpunkte eine Steigerung der Myopie von 4 auf 15 D. statt. Die Extraction der beweglichen Linse in der Kapsel, vollständig kugelig gestaltet, wurde in sitzender Stellung des Patienten ohne Glaskörperverlust ausgeführt und brachte dem Kranken ein Sehvermögen von $< {}^{20}/_{40}$ mit + 13 D.

Der Operationsmodus war folgender: zunächst Discission, in einzelnen Fällen durch die ganze Linse hindurch bis in die hintere Kapsel. Bei 2 Fällen mehrfache Wiederholung der Discission und Spontanresorption der Linse; in allen übrigen Entferung der Linse durch einfache Linearextraction, die nöthigenfalls wiederholt wurde. Dabei 2 mal Irisprolaps, 1 mal Glaskörperblase in der Cornealwunde, welche sich spontan zurückzog. Heilungsverlauf durchweg normal. Die Durchschneidung der Linse in ihrer ganzen Dicke beschleunigt entschieden die Heilung, indessen ist dann die Gefahr des Glaskörperprolapses während der späteren Linearextraction grösser und wird man häufiger zur Wiederholung der Punktion der Vorderkammer gezwungen zum Zweck der Herauslassung des gequollenen Linsenbreis. Bei strenger Antisepsis ist die Operation absolut gefahrlos.

Im Anschluss daran berichtet Verf. kurz über die Erfahrungen, welche er bei der Staroperation ohne Iridectomie gemacht hat. In einer Reihe von Fällen operirte er mit einem niedrigen Lappenschnitt in die Hornhaut. Der Heilungsverlauf war nur bei einzelnen Fällen ein glatter; bei den meisten vernarbte die Hornhautwunde bedeutend langsamer, es trat Irisanheilung, Iriseinheilung und Irisprolaps ein, der einmal abgekappt werden musste, mit nachfolgender Sutur der Hornhautwunde. Er ist daher in letzter Zeit zu folgendem Operationsverfahren übergegangen, das ihm bessere Resultate gegeben hat: mit dem Graefe'schen Linearmesser Lappenschnitt im Limbus von ca. ein Drittel der Hornhautperipherie mit Bildung eines 3—4 mm hohen Conjunctivallappens beim Ausschnitt; nach Umklappen des Bindehautlappens ausgiebige Cystitomie; während nun die linke Hand mit dem Spatel die Iris von der Wunde aus ganz peripher in der Kammer zurückhält, drückt die rechte mit dem Kautschuklöffel in der bekannten Weise leicht gegen den unteren Linsenrand und entbindet so die Linse. Hierauf Zurückstreichen der Iris mit dem Spatel und Zurückklappen und Glätten des Conjunctivallappens. Kurze Compression mit Watte, einige Tropfen Eserin, Verband. Die Operation setzt zu ihrem Gelingen vor Allem eine möglichst maximale Mydriasis durch Atropin-Cocain voraus.

Digitized by Google

Das Sehresultat fand Verf. bei runder Pupille nicht wesentlich besser als ohne dieselbe, die Heilungsdauer annähernd gleich. Der Vorzug des Limbusschnittes mit Bildung eines Conjunctivallappens bestehe darin, dass die Heilung der Wunde und die festere Consolidation der Wunde wesentlich gefördert werde.

Ferner theilt Verf. einen Fall mit, bei welchem im Alter von 44 Jahren die schnell gequollene und gereifte Cataract eines an Iridocyclitis erkrankten Auges spontan resorbirt wurde. Nach Extraction des membranösen, dünnen, einem Nachstarhäutchen völlig gleichenden Linsenrestes vermittelst der Kapselpincette sah das Auge mit $+ 8\ D < {}^{20}/_{40}$.

Am Schlusse resumirt Verf. seine bisherigen Erfahrungen über die Erfolge der operativen Behandlung der hochgradigen Kurzsichtigkeit, indem er die bisherigen Angaben der verschiedenen Operateure in vollem Umfange bestätigt. Der Werth der operativen Behandlung der hochgradigen Kurzsichtigkeit ist nach seinem Dafürhalten auf die gleiche Stufe mit dem Nutzen der Iridectomie bei Glaucom zu stellen.

---

4) **Ueber isolirte Linsenkapselverletzungen. Ein geheilter Fall von isolirtem grossen Linsenkapselriss ohne Cataractbildung,** von Dr. Liebrecht in Hamburg.

Nach einem kurzen Ueberblick über die literarisch veröffentlichten Fälle von isolirter Linsenkapselverletzung, über die Art des Zustandekommens einer solchen und den Heilungsvorgang berichtet Verf. über einen Fall der eigenen Beobachtung. Einige Stunden nach stattgehabter Verletzung durch ein grösseres Stück Eisen, welches beim Hämmern gegen die Aussenseite des Auges geflogen war, stellte sich Pat. vor und zeigte als einzige Folge der Verletzung einen von oben innen nach unten aussen verlaufenden Riss durch die Linsenkapsel, welcher bei maximaler Mydriasis beiderseits bis an den Rand der Regenbogenhaut reichte, in der Mitte über 1 mm weit klaffte und nach beiden Enden spitz zulief. Die Linse in der Risswunde war von einer zarten, streifenförmigen Trübung überdeckt, während die Linse selbst klar war. Die Linsenkapsel zeigte Falten, welche, senkrecht sich an die Rissränder ansetzend, nicht ganz bis an den Aequator verliefen. Der Verschluss des Risses geschah durch regenerative Wucherungsvorgänge von den wulstigen Rissrändern aus, so dass 4 Wochen nach der Verletzung ein ca. 2 mm breiter, weisser, aus vielen verzweigten, im Wesentlichen aber in der Richtung des Risses verlaufenden Fäserchen sich zusammensetzender Streifen die Stelle des Risses bedeckte, der in den nächsten Wochen seine glänzend weisse Farbe verlor und sich etwas verschmälerte. Eine schützende Fibrinschicht über der freiliegenden Linsensubstanz war nur in den ersten Tagen sichtbar; später fehlte dieselbe und doch trübte sich die Linsensubstanz nicht. Die Faltung bestand noch, selbst nachdem sich die Lücke durch Narbengewebe vollständig geschlossen hatte. Die Sehschärfe betrug nach 7 Monaten $= {}^{5}/_{14}$, Sn III mühsam.

---

5) **Ein Fall von Forme fruste**[1] **des Morbus Basedowii,** von Professor Dr. A. Vossius in Giessen.

Der Fall — 22jähriges Dienstmädchen, seit ca. $^{1}/_{2}$ Jahre erkrankt — ist vor allem dadurch interessant, dass von den Cardinalsymptomen die Palpitationen und die Struma fehlten und nur das dritte vorhanden war, die charakteristischen Veränderungen an den Augen, jedoch nicht an beiden Augen, sondern beschränkt

[1] Sollte nicht eingeführt werden. Entspricht auch nicht der Bedeutung des französ. Wortes. Vgl. Dict. de l'Acad. fr. VII. Ed., I, 798. H.

Digitized by Google

auf das rechte allein. Während die linke Lidspalte durch eine geringe Ptosis verkleinert erschien, war die rechte auffallend breit; dabei konnte das linke obere Lid ganz normal bewegt werden. Der rechte Bulbus war etwas vorgetrieben und ein wenig nach aussen und unten abgelenkt. Bei Senkung der Blickebene verhielt sich das linke obere Lid normal, während das rechte sich nur sehr wenig senkte, so dass der grösste Theil des Bulbus unbedeckt blieb. Lidschlag sehr verringert. Die associirten Seitenbewegungen beider Augen nach rechts und links erfolgten durchaus normal, dagegen war die associirte Convergenz beider Augen fast ganz unmöglich, ohne dass eine Lähmung der Interni bestand. Ophthalmoskopisch fand sich eine lebhafte Pulsation der Papillenvenen und zeitweise auch an einzelnen Arterienästen nicht sehr ausgiebiger Puls. $S + 1{,}25\ D = {}^6/_6$ beiderseits. Kopfschmerzen und Müdigkeitsgefühl.

Nach ca. 4 Monaten bedeutende Besserung des Allgemeinbefindens. Beide Lidspalten gleich und normal weit; das rechte Auge noch ein wenig protrudirt; wesentliches Zurückbleiben des rechten Oberlides bei Senkung der Blickebene; Insufficienz der Convergenz unverändert. Kuthe.

III. The American Journal of Ophthalmology. 1895. April.

1) **Squint. — With special reference to its surgery**, by Chas. H. Beard, M. D. Chicago.

Verf. will einige Gesichtspunkte zu Gunsten der Vorlagerung anführen und Operationsmethoden mittheilen, die sich ihm auf Grund langjähriger Erfahrung als gut erwiesen. Die Ursache des Schielens erblickt er in mangelhafter Ausbildung des Muskelsystems; die Hyperopie beim Strabismus convergens lässt er nicht als ursächliches, sondern nur als begünstigendes Moment gelten in Folge der Beziehungen zwischen Accomodation und Convergenz. Das überwiegende Vorkommen des Einwärtsschielens erklärt er durch die anatomische Anordnung der Musculi recti, von denen 3 bestrebt sind, das Auge einwärts, und nur einer auswärts zu drehen; das Auswärtsschielen eines erblindeten Auges dagegen, sowie eines zu lang gebauten, hochgradig kurzsichtigen erklärt sich durch die Richtung der Orbitalaxe nach aussen. Den Ausdruck „convergens concomitans" verwirft er als nutzlos und irreführend, da auch normale Augen stets concomitirend convergent seien beim Fixiren eines beliebig gelegenen Gegenstandes. Die Einzelheiten darüber sind im Original nachzusehen. — Was nun die Therapie anlangt, so wird erst operirt, wenn alle anderen Mittel, als Correction bestehender Ametropie, Uebung des schielenden Auges, gymnastische Kräftigung der Augenmuskeln vergeblich waren. Die Hauptoperation ist dann für Verf. im Gegensatz zu dem bisher üblichen Verfahren die Vorlagerung, während die Rücklagerung nur ausnahmsweise angewendet wird. Er macht letzterer den Vorwurf, dass im günstigen Falle die Beweglichkeit des Auges nach der Seite des durchschnittenen Muskels eine Einbusse erleide, während sogar häufig genug entgegengesetztes Schielen oder Fortbestehen des bisherigen sich ergebe. Die Vorlagerung dagegen gehe direct auf die Ursache des Schielens los, indem sie den zu schwachen oder zu weit weg von der Cornea inserirenden Muskel kräftige. Sein Verfahren ist Folgendes: wenn irgend möglich mit Vermeidung allgemeiner Narcose, nur unter Cocaïn, wird die vorzulagernde Sehne vorsichtig ganz frei gelegt, nachdem vorher bei starkem Schielen um den störenden Zug des Antagonisten während der Operation zu beseitigen letzterer nur partiell tenotomirt ist, ein doppelt armirter Faden oben und unten durch die Sehne geführt, je nach der gewünschten Stärke der Vorlagerung weiter vorn oder

Digitized by Google

hinten, die Nadeln unter Conjunctiva nach vorn geführt bis zum verticalen Hornhautmeridian und dann oben, bezw. unten ausgestochen; das obere Fadenende wird zurückgeführt, zwischen die Sehne und die durch das allererste Einstechengebilde Fadenschlinge hindurch, und um letztere herum wieder nach vorne geführt, so dass es mit dem unteren geknüpft werden kann; zunächst wird jedoch erst die Sehne durchtrennt und zwar nicht zu weit weg von der ersten Fadenschlinge, das nach vorne liegende Ansatznetz sorgfältig abgetragen und geglättet, dann werden die Fadenenden geknüpft und dadurch gleichzeitig, in Folge der geschilderten Anordnung der Fadenführung die Conjunctivalwunde geschlossen; jedoch werden die Fäden zunächst mit einer Schleife geknüpft und nicht abgeschnitten, um am nächsten Tage noch Nachcorrection vornehmen zu können; sie bleiben dann noch 5—8 Tage liegen und sind leicht zu entfernen; der Verband wird durchschnittlich alle 48 Stunden gewechselt. In manchen Fällen, wo nur eine Verkürzung, keine Vorlagerung des Muskels gewünscht wurde, führte Verf. nach Freilegung der Sehne eine doppelt armirte Schlinge durch die Sehne hindurch oben und unten, und stach die beiden Enden weiter hinten wieder oben bezw. unten heraus, das dazwischen liegende Sehnenstück wird sorgfältig ausgeschnitten, die beiden Stümpfe dann durch die Fäden zusammengezogen. Einzelheiten, sowie erläuternde Abbildungen im Original. Verf.'s Resultate sind sehr gut; sie sollen im Einzelnen zusammen mit eingehender Abhandlung des Schielens überhaupt in einer Monographie veröffentlicht werden.

---

2) Referate und Gesellschaftsberichte.

---

3) Selections.

a) A case of exophthalmos in an infant of three months, by Harriet E. Garrison, M. D. Dixon.

Zwillingsgeburt; der erstgeborene (in Scheitelbeineinstellung) Junge wog 8, der zweite 9 Pfund bei der Geburt. Nr. 1 schrie kräftig und war allem Anschein nach so gesund wie Nr. 2; während letzterer gebadet wurde, bekam Nr. 1 plötzlich einen Anfall von Cyanose und Kälte der Extremitäten. Unter heissen Einpackungen verschwanden die Erscheinungen. Nach 2 Monaten erkrankten beide an Cholera infantum; Nr. 1 wog zur Zeit 9, Nr. 2 11 Pfund; trotzdem Nr. 2 die schwereren Erscheinungen hatte, war er doch früher wieder gesund als Nr. 1. Einen Monat später wurde Nr. 1 wieder gebracht, sehr abgemagert, nicht schwerer als wie bei der Geburt, mit Exophthalmus und Tachycardie (240 Pulse in der Minute), angeblich erst seit einigen Tagen bestehend. Nach 2 Wochen jedoch nahm er unter Regelung der Diät und sehr vorsichtigen Dosen von Strychnin und Arsen wieder zu, der Exophthalmus ging zurück und nach weiteren 3 Monaten bekam er die ersten Schneidezähne; der Puls war immer noch 180; er wog 14 Pfund gegenüber 16 von Nr. 2. Er überstand einen Grippeanfall und befand sich im 11. Monat ganz wohl; Puls 110; Gewicht $19^1/_2$, Nr. 2 $21^1/_2$ Pfund. — Verf. beobachte noch keinen derartigen Fall, den er trotz des Fehlen einer Struma für Morbus Basedowii ausspricht; erbliche Belastung fehlte; das Haus liegt in sumpfiger Gegend, ein Umstand, den Verf. als Hauptursache ansieht; da das Kind von Geburt an schwächer war und auch gleich nach dieser einen Anfall von Cyanose erlitten, erst bei ihm eine geringere Widerstandsfähigkeit anzunehmen als bei seinem Bruder. Ob die Scheitelbeineinstellung durch Druck auf das Gehirn oder eine intrauterine Schädigung mitgewirkt, lässt Verf. offen. Das Herz zeigte bei wiederholter

Digitized by Google

Untersuchung keinen organischen Fehler. (Journal of the american med. association.)

b) Report of three cases of monocular haemorrhages of the retina, by Howard F. Hansell, M. D.

Die Patienten standen im Alter von 48, 60 (Frauen) und 65 (Mann) Jahren. Ohne Ursache und bei scheinbar ganz gesundem Allgemeinzustand traten auf je einem Auge zahlreiche, kleine Blutungen der Netzhaut, insbesondere um die Fovea herum, auf, die das Sehvermögen beträchtlich herabsetzen; der Sehnerv war unwesentlich betheiligt. Die Behandlung war fruchtlos. Als Ursache dieser „Apoplexia" retinae nimmt Verf. eine Gefässerkrankung an; zwar konnten keine Gefässunterbrechungen gesehen werden, so dass die Blutungen durch Diapedese entstanden sein dürften. Nach einem Jahre gleicher Zustand; weder Drucksteigerung im Auge, noch die zu befürchtende Gehirnapoplexie war eingetreten. (Philadelphia Policlinic.) Neuburger.

Mai.

1) Diseases of the eye dependent upon grip, by Thomas R. Pooley, M. D. New York.

Auf Grund zahlreicher Literaturangaben und eigener Beobachtungen, deren Einzelheiten in dem ziemlich ausführlichen Originalartikel nachzusehen sind, kommt Verf. zum Schlusse, dass die durch Influenza verursachten Augenleiden relativ selten sind, d. h. im Vergleich zu der überaus grossen Anzahl von Influenzafällen, zumal bei vielen angeblich durch Influenza verursachten Erkrankungen am Auge der Zusammenhang schlecht bewiesen ist, und man vielmehr nur ein zufälliges Zusammentreffen annehmen muss. Die Influenza kann das Auge direct durch Entzündung krank machen, oder von den benachbarten Knochenhöhlen aus; die Erkrankung kann durch Ausdehnung in der Continuität oder auf metastatischem oder embolischem Wege erfolgen. Befallen werden die Conjunctiva, die Cornea (Herpes, Keratitis punctata superficialis), der Uvealtractus (Chorioiditis suppurativa), das Orbitalgewebe (Phlegmone) und vielleicht auch die Tenon'sche Kapsel, die Accomodation und auch die äusseren Augenmuskeln (Lähmungen); der Sehnerv kann an intraocularer und retrobulbärer Neuritis erkranken; auch Anästhesia corneae wurde beobachtet. Stets müssen andere Ursachen, insbesondere Syphilis, Tabak, Alcohol etc. sorgfältig erwogen werden. Das Glaucom nach Influenza scheint nicht in directem Zusammenhang zu stehen, vielmehr begünstigt nur die nach der Influenza auftretende allgemeine Schwäche bei dazu geneigten Augen den Ausbruch des Anfalles.

2) An act for the prevention of blindness in children.

Auch im Staate Missouri wurde die gesetzliche Anzeigepflicht jeder Augenentzündung des Neugeborenen innerhalb der ersten 3 Wochen nach der Geburt eingeführt, wie sie schon in einer Reihe von Staaten der nordamerikanischen Union besteht. — (Und bei uns in Deutschland? —)

3) Gesellschaftsberichte und Bücherschau.

4) Selections. — Some remarks on erosions and ulcers of the cornea and their treatment, by Carl Koller, M. D.

Jede Erosion und jedes nicht mit starker Secretion einhergehendes Geschwür bedarf eines gut sitzenden Verbandes, der einerseits die Lider ruhig stellt, andererseits bei drohender Perforation, bei welch letzterer auch Bettruhe

Digitized by Google

angezeigt ist, verhindert, dass die Iris in grösserer Ausdehnung vorfällt; der Verband muss spätestens alle 24 Stunden erneuert werden. Heisse Umschläge, täglich 1 Stunde lang, sind sehr gut, indem sie die Circulation anregen. Atropin hat stricte Indicationen; es ist bei starker Reizung, Irishyperämie und centralen Geschwür am Platze; in andern Fällen dagegen schadet es dadurch dass es die Ciliarfalten anämisch macht und so die Ernährung der Cornea beeinträchtigt. Eserin ist nur indicirt bei drohender Perforation eines peripher sitzenden Geschwüres. Cocaïn stillt zwar den Schmerz, aber nur für ganz kurze Zeit, und schädigt als Protoplasmagift bei längerem Gebrauche das Hornhautepithel, soll deshalb ganz bei Seite gelassen werden bei Hornhautgeschwüren. Bei infectiösen, fortschreitenden Geschwüren wird Paracentese und Galvanokaustik angewendet. Auf Grund eigener Erfahrung empfiehlt Verf. hier auch die Jodtinctur; in einem verzweifelten Fall von Ulcus rodens bds., wo die Galvanokaustik im Stiche liess, brachte dieses Mittel einen ganz hervorragenden Erfolg; 3 Wochen nach seiner Anwendung war völlige Heilung eingetreten. (New-York Med. Journal.)

Neuburger.

Vermischtes.

1) Albrecht Nagel,

geb. 14. Juni 1833 zu Danzig, gest. 22. Juli 1895 zu Tübingen.

Albrecht Nagel bezog 1851 die Universität zu Königsberg, um Philologie zu studiren; doch hat schon nach dem ersten Semester seine Liebe zu den Naturwissenschaften ihn der Heilkunde zugeführt. Es war jene denkwürdige Zeit, wo Helmholtz, derzeit Professor der Physiologie zu Königsberg, die Welt mit dem Augenspiegel beschenkte. Der eifrige Student arbeitete in Helmholtz's Laboratorium und gewann hier die Anregung zu den Arbeiten über physiologische Optik, welche die Hauptleistung der wissenschaftlichen Arbeit seines Lebens geworden sind. Nach 6 Semestern siedelte er nach Berlin über und trat hier in den Bannkreis A. v. Graefe's, der, umgeben von Schülern aus der ganzen Welt, die Augenheilkunde auf neuer Grundlage aufzubauen begann. Den Doctor gewann Nagel 1855 zu Berlin mit der Schrift Observationes quaedam ophthalmoscopicae. In demselben Jahre begründete er zu Danzig mit seinem Freunde Schneller eine Privataugenklinik. Im Jahre 1859 unternahm er eine Reise nach Holland, wo er Anregungen von Donders empfing, nach England und nach Schottland. Der Plan, in Schottland als Augenarzt sich niederzulassen, erwies sich als undurchführbar. So kehrte Nagel nach Deutschland zurück, arbeitete bei Helmholtz in Heidelberg und habilirte sich 1861 als Privatdocent der Augenheilkunde zu Bonn. Ungünstige Verhältnisse nöthigten ihn aber, mehrere Jahre lang in Ostpreussen Landpraxis zu üben, bis er, unter thätiger Unterstützung des Physiologen C. v. Vierordt, 1864 nach Tübingen zog, von Neuem die Lehrthätigkeit zu versuchen. Mit grossen Opfern errichtete er eine Privataugenklinik. Diese wurde seit 1867 vom Staat unterstützt und 1874 für die Universität angekauft, 1885 vergrössert und umgebaut; und Albrecht Nagel, der schon 1867 die ausserordentliche Professur erhalten hatte, 1874 zum ordentlichen Professor ernannt. In der kleinen, aber durch wissenschaftlichen Geist so ausgezeichneten Universität Tübingen hat Nagel ein ganzes Menschenalter (1864—1895) segensreich gewirkt, als gründlicher Lehrer, als geschätzter, menschenfreundlicher Augenarzt und geschickter Operateur, sowie als Schriftsteller.

Sein erstes Hauptwerk ist „Das Sehen mit zwei Augen und die Lehre von den *identischen* Netzhautstellen“, Leipzig 1861. Hierauf folgte (Tübingen 1866)

Digitized by Google

„Die Refractions- und Accommodations-Anomalien des Auges". Eine Erweiterung und Neubearbeitung dieses wichtigen Gegenstandes hat er für das grosse Handbuch von Graefe-Saemisch geliefert (Leipzig 1880), wenigstens den theoretischen Theil. (Zur Ausarbeitung des klinischen oder practischen Theiles dieser Lehre ist er nicht mehr gekommen.) Der Begriff der Meterlinse rührt von Nagel her. Seine Schrift „Die Behandlung der Amblyopien und Amaurosen mit Strychnin", 1871, war minder erfolgreich. Ein grosses Verdienst hat sich Nagel erworben durch Gründung des Jahresberichtes der Augenheilk. (Tübingen 1872flg., Laupp'sche Buchhdl.), der dem Andenken A. v. Graefe's gewidmet ist und alle seit 1870, d. h. seit dem Tode v. Graefe's, erschienenen Arbeiten über Augenheilkunde mit unvergleichlicher Genauigkeit und Sorgfalt sammelt. Seit 1880 hat er in den „Mittheilungen aus der ophth. Klinik zu Tübingen" seine und seiner Schüler Arbeiten herausgegeben. Eine kurze Liste seiner sonstigen Veröffentlichungen sei beigefügt:

Casuist. Beiträge zur Heilwirkung der Iridectomie bei Glaucom. Berlin 1858.

Ein neuer Fall von Cysticercus auf die Netzhaut nebst Bemerkungen über Entozoen des menschl. Auges. Berlin 1858.

Cysticercus auf die Netzhaut. Berlin 1859. Arch. f. O. V. 2.

Ueber die gemeinschaftl. Thätigkeit beider Augen, Einfach- und Doppeltsehen. Berlin 1859. Ibid. V. 2.

Angebornes Colobom der Iris und der innern Membranen des Auges. Berlin 1860. Mit 1 color. Tafel. Ibid. VI. 1.

Die fettige Degeneration der Netzhaut. Berlin 1860. Ibid. VI. 1.

Ueber die ungleiche Entfernung von Doppelbildern, welche in verschiedener Höhe gesehen werden. Berlin 1862. Ibid. VIII. 2.

Ueber die periodische Augenentzündung der Pferde. Berlin 1863. Ibid. IX. 1.

Dasselbe. Berichtigende Bemerkung hierzu. Berlin 1864. Ibid. X. 2.

Amaurose bei einem Pferde durch eine Cyste in die Schädelhöhle. Berlin 1863. Ibid. IX. 3.

Ueber eine eigenthümliche Erkrankung der Retina (Perivasculitis). Berlin 1864.

Zur Symptomatologie des Schielens. Stuttgart 1865.

Zur Localisation der Doppelbilder. Berlin 1865.

Histor. Notiz über Hyperopie und Astigmatismus. Berlin 1866. Arch. f. O. XII. 1.

Zur essentiellen Phthisis bulbi. Berlin 1867. Ibid. XIII. 2.

Die Benutzung des Metermasses z. Numerirung der Brille. Stuttgart 1868.

Ueber das Vorkommen von wahren Rollungen des Auges um die Gesichtslinie. Berlin 1868. Mit 1 Holzschn. 2 Hefte. Arch. f. O. XIV. 2 u. XVII. 1.

Ueber Chorioiditis areolaris u. üb. Krystalle im Augenhintergrunde. Stuttg. 1868.

Der Farbensinn. Berlin 1869.

Ueber Chinin-Collyrien. Stuttgart 1869.

Strychnin als Heilmittel bei Amaurosen. Berlin 1870.

Die Reform des ophthalm. Universitäts-Unterrichts. Tübingen 1870.

Heilung einer durch Schussverletzung verursachten Amaurose mittelst Strychnininjectionen. Berlin 1871. Mit Abb.

Eine bisher unbekannte Form von Accommodationskrampf, heilbar durch Strychnin. Stuttgart 1871.

Ueber vasomotorische und secretorische Neurosen des Auges. Stuttgart 1873.

Der Vorübergang der Venus vor der Sonne im Jahre 1874. Ohne Ort 1873. Mit 1 Holzschn.

Hochgradige Amblyopie, bedingt durch glashäutige Wucherungen u. krystallinische Kalkablagerungen an der Innenfläche der Aderhaut. Stuttgart 1875.

Digitized by Google

N. u. Heimann, Ein patholog. Circulationsphänomen in der Hornhaut. Berlin 1876.

Die Bestimmung der Sehaxenlänge am lebenden Auge. Leipzig 1878.

Der ophthalmoskopische Befund im myopischen Auge. Herüberziehung der Chorioidea über die Pupille. Tübingen 1879.

Die Bezeichnung einerseits dioptrischer Werthe, andrerseits der Beträge symmetr. Convergenzbewegungen nach metrischen Einheiten. Tübingen 1879.

Die optische Vergrösserung durch Linsen u. einfache Linsencombinationen mit Rücksicht auf Brillenwirkung und ophthalmoskop. Vergrösserung. Tübingen 1880. S.-A. Mit Holzschn.

Ueber die neuen, nach metrischem Maasse bezeichneten Brillengläser. Berlin 1881. 4°.

Statist. Notizen aus der ophthalm. Klinik zu Tübingen. 1882.

Zur Kenntniss der postdiphtherit. Augenaffection. Ein pathol. Circulationsphänomen in der Cornea. Das Gewicht einiger sammt der Kapseln extrahirter Cataracte. Tübingen 1884.

Noch einmal die Loupenvergrösserung. Tübingen 1885.

Wie ist die Entwickelung der Kurzsichtigkeit zu verhüten? Stuttgart 1885.

Die Augenklinik der Univ. Tübingen. Tübingen 1889. 4°. Mit Holzschn. und Tafeln.

So ist denn wieder einer von den besonderen Schülern A. v. Graefe's heimgegangen. Nur wenige sind noch übrig unter den deutschen Professoren. Wir, die wir Nagel persönlich gekannt und neben seinen wissenschaftlichen Vorzügen auch die vorzüglichen Eigenschaften seines Herzens erfuhren, werden ihm stets ein bleibendes Andenken bewahren. Zu seinem Nachfolger ist sein Schüler, Prof. Schleich, berufen.

2) Lucian Rydel,
geb. 17. Nov. 1838, gest. Juli 1895 zu Krakau.

Nachdem er in Wien Heilkunde studirt, wurde er Assistent an Professor v. Arlt's Augenklinik, betheiligte sich an der Herausgabe eines der mustergiltigen Jahresberichte über v. Arlt's Augenklinik, wurde 1866 Docent zu Wien und bald danach Professor der Augenheilkunde zu Krakau. Er gehörte zu den Säulen dieser polnischen Universität und hat als Lehrer wie als Operateur eine segensreiche Wirksamkeit entfaltet. Er beherrschte die deutsche Sprache in gleicher Meisterschaft wie die polnische und verfasste in ersterer verschiedene wichtige Abhandlungen, z. B. Beitr. zur Lehre vom Glaucom, Arch. f. Ophth. XVIII, 1. 1—17.

3) Curt Schimmelbusch,
geb. 1860, gest. 2. Aug. 1895.

Doppelt und dreifach ist unser Schmerz, wenn der unerbittliche Tod in die hoffnungsvollste Jugend eine klaffende Lücke reisst. Curt Schimmelbusch besuchte zuerst das Realgymnasium zu Wiesbaden, studirte dann Naturwissenschaften zu Freiburg und Marburg; an der letzten Universität ging er nach Erwerbung des Reifezeugnisses zum Studium der Heilkunde über und vollendete dasselbe in Göttingen und schliesslich in Halle, wo er, schon als Student, in Eberth's Laboratorium angestellt ward. Danach wurde er Assistent an dem chirurgischen Krankenhaus von Bardenheuer zu Cöln und kam 1889 zu Hrn. v. Bergmann nach Berlin. Hierselbst hat er sich 1893 als Privatdocent habilitirt. Rührend und für beide ehrend ist v. Bergmann's Ausspruch in der Grabrede, dass er von seinem Assistenten mehr empfangen als ihm gegeben.

Digitized by Google

Schimmelbusch's Arbeiten über Wundinfection und deren Verhütung werden einen bleibenden Platz in der Geschichte der Wissenschaft behaupten. Sein Buch über aseptische Wundbehandlung ist in der Hand jedes Arztes — oder sollte es sein. Sein liebenswürdiger Charakter wird jedem, der ihn gekannt, unvergesslich bleiben.

4) T. Inouye,
gest. 15. Juli 1895 zu Tokyo.

Unter den Augenärzten von Japan, das bekanntlich erst 1868 plötzlich den Uebergang von einem mittelalterlichen Feudalsystem zu einer ganz modernen Staatseinrichtung vollzogen, ist einer der hervorragendsten und bekanntesten T. Inouye in Tokyo.

Geboren um das Jahr 1840, erhielt er zunächst den klassisch-chinesischen Unterricht seiner Heimath; aber, von brennender Wissbegier getrieben, wurde er ein Schüler des holländischen Arztes Bauduin, der zuerst an der 1857, also in der Zeit des Uebergangs, (noch von dem Shogunat) in Nagasaki errichteten Medizinschule, später in Tokyo wirkte. Noch als verheiratheter Mann und beschäftigter Augenarzt hat Inouye durch wiederholte Studienreisen in Europa sich fortzubilden gesucht und an verschiedenen Universitäten, wie Berlin und Heidelberg, längere Zeit zugebracht. Sept. 1892 zu Tokyo fand ich ihn in seiner Privataugenheilanstalt inmitten eines gewaltigen Krankenmaterials, das er mit rührender Geduld von Morgens 5 bis Abends 6 Uhr abfertigte; umgeben von zahlreichen Hörern, Studenten wie Aerzten, obwohl er keine Professur an der Universität bekleidete; in seinem aseptischen Operationssaal, in dem eine Glaswand den Wundarzt von den Zuhörern scheidet; als Vorsitzenden der von ihm gegründeten ophthalmologischen Gesellschaft, die 200 Mitglieder zählt, nur in deutscher Sprache verhandelt und meinen Vortrag über Asepsie in der Augenheilkunde in ihren „Verhandlungen“ ganz fehlerfrei zum Abdruck gebracht hat. Diese Gründung ist Inouye's Hauptverdienst. Sein zweites besteht darin, dass er, als erster in Asien, einen Atlas der Ophthalmoskopie herausgegeben, worin, neben vielem Bekannten, auch sehr seltene und interessante Fälle, wie Netzhautblutungen bei Kakke (Beri-beri) abgebildet sind.

Inouye's Charakter zeigte jene Mischung von rührender Naivität, hoher gesellschaftlicher Bildung und tiefer Herzensgüte, die den echten Japaner kennzeichnen. Als ich von Tokyo abreiste, brachte er mir zum Bahnhof ein grosses Blatt Papier, auf dem er die Namen und Wohnorte seiner hauptsächlichsten Schüler in den von mir zu durchreisenden 13 Provinzen Japans deutsch und japanisch verzeichnet hatte, damit ich mich an den nächsten wende, wenn „Gefahr“ droht.

Nach den ersten grossen Erfolgen Japans im letzten chinesischen Kriege sandte er mir seine Photographie, „hoch zu Ross“. Ich ahnte nicht, dass der schlanke Renner sein Verderben sein sollte. Am 10. Juli d. J. stürzte er mit dem Pferde auf die linke Seite und erlitt einen complicirten Bruch des linken Unterschenkels; am 15. trat plötzlich Meningitis dazu, an der er Vorm. 11 Uhr sanft entschlafen ist: wie mir sein Schwieger- und Adoptivsohn, der auch sein erster Assistent war, Hr. Tatsushichi Inouye, am 20. Juli d. J. geschrieben. Friede seiner Asche. Sein Andenken wird gesegnet bleiben. H.

5) Bruxelles, 14 septembre 1895.

Monsieur et honoré Professeur!

Je lis dans votre estimable journal, no. d'août 1895, un article de M. Recken: Behring's Heilserum bei Diphtherie der Conjunctiva. Le Dr. Recken écrit qu'il n'a pas encore lu d'observation dans les journaux d'ophthalmologie concernant

l'action du sérum en diphtérie oculaire. Je me permettrai de faire remarquer que dès le mois d'octobre 1894, j'avais experimenté ce nouveau remède dans un cas de conjonctivite pseudomembraneuse due au bacille de Loeffler, avec plein succès. Je vous adresse deux brochures à ce sujet. Il y a du reste à l'heure actuelle plus de 20 cas connus de diphtérie oculaire traités par le sérum antitoxique. Je compte sous peu en publier la liste compléte.

Agréez, Monsieur et honoré Professeur l'assurance de ma profonde considération.

R. H. Coppez,
I assistant à la clinique ophthalmologique de Bruxelles.

Bibliographie.

1) Ueber Scopolaminum hydrobromicum, von Dr. Leopold Grossmann, Primär-Augenarzt in Budapest. (Therap. Wochenschr. Jan. 1895.) Das von E. Merck in Darmstadt erzeugte Scopol. hydrobrom. ist als rasch wirkendes Mydriaticum und Antiphlogisticum indicirt: 1) Bei entzündlichen Erkrankungen des vorderen Bulbusabschnittes, bei Keratitis vasculosa und parenchymatosa. Es bewirkt Schmerzlinderung, Abnahme der Gefässinjection um die Cornea und Aufhellung derselben, Verminderung des Thränenflusses, der Lichtscheu, sowie Schwellungsabnahme der Bindehaut. 2) Bei Iritis bewirkt es starke Pupillenerweiterung und Schwellungsverminderung des Irisgewebes. Breite und fest angewachsene Synechien widerstehen dem Mittel. 3) Bei Hypopyonkeratitis schnelle Reinigung des Geschwürs, rasche Aufsaugung des Hypopyon. 4) Bei Herzleidenden und Kindern ist immer Scopolamin dem Atropin vorzuziehen, indem eine 1%ige Lösung selbst bei andauerndem Gebrauch toxische Nebenwirkungen nicht erzeugt. 5) Seiner raschen pupillenerweiternden, aber geringen, den Binnendruck des Auges steigernden Wirkung wegen ist das Scopolamin dem Atropin und Homatropin zu diagnostischen Zwecken besonders bei bejahrten Individuen vorzuziehen. Auch widersteht Scopolamin unvergleichlich viel längere Zeit der Pilzbildung als Atropin. Kuthe.

2) Ein Fall von Sarcom der Thränendrüse. (Aus der Universitäts-Augenklinik in Giessen. Inaug.-Diss. von Fritz Schäffer, approb. Arzt aus Giessen. Mit 2 Tafeln. Giessen 1895.) In der Giessener Universitäts-Augenklinik kam im Laufe der letzten 4 Jahre unter 14594 Kranken (ausser 2 Hypertrophien) ein Sarcom der Thränendrüse bei einem 51jährigen Manne zur Beobachtung, welches ohne Narcose entfernt wurde. Es hatte die Grösse einer halben Wallnuss und eine weiche Consistenz. Die mikroskopische Untersuchung ergab, dass der Tumor ein kleinzelliges Rundzellensarcom darstellte, das im Allgemeinen einen mässigen Reichthum an gröberen Gefässen, dagegen sehr reichliche Capillargefässe zeigte. Es erwies sich, dass die Geschwulst von dem interacinösen Bindegewebe ausgegangen war, die Drüsenläppchen auseinandergedrängt und beim weiteren Wachsthum bis zur Unkenntlichkeit erdrückt hatte. Stellenweise sah man die Wucherung im Verlauf der Gefässe, deren Wandungen verdickt und hyalin degenerirt erschienen. Ein Recidiv war bei 8monatlicher Beobachtungsdauer nicht wahrzunehmen. Verf. giebt dann eine kurze Uebersicht der 128 in der Litteratur publicirten Fälle von Thränendrüsengeschwülsten, von denen 30 der älteren Litteratur angehören. Thränendrüsentumoren kommen hiernach in jedem Lebensalter vor, am häufigsten zwischen dem 10. und 40. Lebensjahre. Unter den echten Thränendrüsentumoren handelte es sich 21mal um

Digitized by Google

Sarcome, 12 mal um Adenome, 12 mal um Carcinome; als Cylindrome sind 2 Fälle bezeichnet. Recidive sind in einer grossen Zahl von Fällen, mitunter in sehr kurzen Intervallen nach der Operation aufgetreten. Kuthe.

3) Blutaustritte in die Netzhaut bei der Biermer'schen perniciösen Anämie in Folge von Bandwürmern, von Dr. A. Tschemolossow, Marinearzt in Kronstadt. Vorläufige Mittheilung. (St. Petersb. med. Wochenschr. 1894. Nr. 50.) Verf. beobachtete im Kronstädter Marinehospital 4 Fälle von perniciöser, progressiver Anämie in Folge von Botriocephalus latus und fand bei allen ohne Ausnahme Blutaustritte in die Netzhaut, bei einem derselben ausserdem noch Oedem der Netzhaut. Mit der Genesung schwanden die Extravasate schnell (in 8—10 Tagen) und spurlos. Ihre Grösse variirte von kaum merklichen Pünktchen bis zu Flecken vom Umfang der Papille. Verf. gelangt auf Grund seiner Beobachtungen zu folgenden Schlüssen: 1) Die Blutaustritte in die Netzhaut bei perniciöser Anämie in Folge von Eingeweidewürmern erfolgen per diapedesin. 2) Bei rechtzeitigem Ophthalmoskopiren werden solche wohl stets nachzuweisen sein. 3) Sie pflegen nicht grösser als die Papille zu sein und beschränken sich auf die Umgebung der Papille, des gelben Fleckes und den Raum zwischen beiden. 4) Sie sind am zahlreichsten während der Akme der Krankheit. 5) Die Abwesenheit frischer und die schnelle Resorption älterer Extravasate ist von günstiger prognostischer Bedeutung. 6) Mitunter kommen ampullenförmige Gefässerweiterungen und Aneurysmen der Gefässwandungen dabei vor, die Blutaustritte vortäuschen können. 7) Die beschriebenen Extravasate sind nur für die perniciöse Anämie im Allgemeinen specifisch, nicht aber für irgend eine besondere Art von Helminthen. Kuthe.

4) Ueber die Verletzungen des Auges mit besonderer Berücksichtigung der Kuhhornverletzungen. (Aus der Universitäts-Augenklinik in Giessen. Inaug.-Diss. von Ernst Schmidt, approb. Arzt aus Barmen. Giessen 1895.) Unter 35218 Augenkranken der Giessener Augenklinik in den Jahren 1879—1895 befanden sich 1520 Patienten (4,31 %) mit schweren Verletzungen. Davon waren 59 verursacht durch Kuhhornstoss. Nach einigen statistischen Bemerkungen über die Häufigkeit der Augenverletzungen und ihrem Ausgang giebt Verf. in 2 Tabellen eine Uebersicht über die Kuhhornverletzungen. Die erste Tabelle umfasst 31 Patienten, welche wegen der Geringfügigkeit der Verletzung nur poliklinisch behandelt wurden oder sich später vorstellten. In der überwiegenden Mehrzahl der Fälle hatte die Verletzung für das Sehvermögen keine schädlichen Folgen. 5 Augen waren erblindet, 3 hochgradig amblyopisch; 2 mal Cataracta traumatica mit Complicationen, 3 mal Luxationen der Linse (1 mal unter der Bindehaut), 1 mal retrobulbäre Blutung mit Beweglichkeitsstörungen des Bulbus und Diplopie, 1 mal war das Auge aus der Orbita herausgerissen. Die zweite Tabelle umfasst 28 klinisch behandelte Fälle, bei denen die Folgen des Traumas bedeutend ernster waren, da kaum ein Theil des Auges und seiner Umgebung verschont geblieben war. Bei 9 Fällen blieb das Sehvermögen hochgradig herabgesetzt; bei 2 Fällen S = 0; bei 8 Fällen S = 1; bei 2 Fällen = $^1/_2$. 2 mal Ausgang in Phthisis bulbi. 4 mal Enucleation wegen drohender Gefahr für das andere Auge, 1 mal Exenteratio bulbi. Die Krankengeschichten von 9 interessanteren Fällen sind ausführlicher mitgetheilt.

Kuthe.

Um Einsendung von Separatabdrücken wird gebeten.

Verlag von Veit & Comp. in Leipzig. — Druck von Metzger & Wittig in Leipzig.

Digitized by Google

Centralblatt

für praktische

AUGENHEILKUNDE.

Herausgegeben von

Prof. Dr. J. Hirschberg, Geh. Med.-Rath in Berlin.

Unter ständiger Mitwirkung der Herren Dr. Ancke in München, Dr. Berger in Paris, Prof. Dr. Birnbacher in Graz, Dr. Brailey in London, Prof. Dr. H. Cohn in Breslau, Doc. Dr. Cl. du Bois-Reymond in Berlin, Dr. Dahrenstaedt in Herford, Doc. Dr. E. Emmert in Bern, Dr. Ginsberg in Berlin, Prof. Dr. Goldzieher in Budapest, Dr. Gordon Norrie in Kopenhagen, Prof. Dr. Horstmann in Berlin, Dr. Issigonis in Smyrna, Prof. H. Knapp in New York, Prof. Dr. Krückow in Moskau, Dr. Kuthe in Berlin, Dr. Landau in Coblenz, Prof. Dr. Magnus in Breslau, Surg. Capt. F. P. Maynard in Calcutta, Dr. Michaelsen in Görlitz, Dr. van Millingen in Constantinopel, Dr. Moll in Berlin, Prof. Dr. J. Munk in Berlin, Dr. Neuburger in Nürnberg, Dr. Peltesohn in Hamburg, Doc. Dr. Peschel in Turin, Dr. Purtscher in Klagenfurt, Dr. M. Reich in Charkow, Dr. Scheer in Oldenburg, Prof. Dr. Schenkl in Prag, Doc. Dr. Schwarz in Leipzig, Dr. Stiel in Köln.

Monatlich ein Heft. Preis des Jahrganges 12 Mark. Zu beziehen durch alle Buchhandlungen des In- und Auslandes und die Postanstalten des Deutschen Reiches.

October. Neunzehnter Jahrgang. 1895.

Inhalt: **Originalmittheilungen.** I. Aus der Univ.-Augenklinik zu Marburg. Ein Beitrag zu den Hauthörnern der Augenlider. Von Dr. med. **C. Achenbach**, II. Assistenzarzt der Klinik. — II. Ueber Sehstörung durch Lichtzerstreuung. Von **J. Hirschberg**. — III. Zur Aetiologie der scrophulösen Ophthalmien. Von **Gordon Norrie** in Kopenhagen.

Klinische Beobachtungen. I. Ein seltner Fall von luetischer Affection der Augenhöhlen. Mitgetheilt von Dr. Max Mandelstamm in Kiew. — II. Ein Fall von Pigmentadenom der Bindehaut. Von Dr. L. Steiner in Soerabaya (Java).

Neue Bücher.

Referate, Uebersetzungen, Auszüge. Ueber Netzhautentzündung bei angeborener Lues, von Dr. J. Hirschberg in Berlin. (Forts.)

Journal-Uebersicht. I. v. Graefe's Archiv für Ophthalmologie. XLI. 1. (Schluss.) — II. Annali di Ottalmologia di Quaglino, Guaita e Rampoldi. — III. Archivio di Ottalmologia del Prof. Angelucci.

Vermischtes.

Bibliographie. Nr. 1—5.

Aus der Universitäts-Augenklinik zu Marburg.

I. Ein Beitrag zu den Hauthörnern der Augenlider.

Von Dr. med. **C. Achenbach**, II. Assistenzarzt der Klinik.

Die ersten sicher nachweisbaren Hauthörner lassen sich nach Lebert bis in das 13. Jahrhundert zurück verfolgen. Mit der Zeit sind zahlreiche derartige interessante Neubildungen veröffentlicht worden. So hat Lebert aus der Literatur nicht weniger als 109 Fälle zusammengestellt; sie hatten

Digitized by Google

ihren Sitz an den verschiedensten Körperstellen. Dass sie übrigens keine alltägliche Erscheinung sind, geht wohl am besten daraus hervor, dass HEBRA[1] überhaupt nur 3 derartige Fälle zu beobachten Gelegenheit hatte. LEBERT fand sie in 12 % vergesellschaftet mit Epithelialkrebs.

Das grösste Hauthorn, das bisher bekannt und von BAETGE[2] beschrieben ist, entstammt einer 17jährigen Russin mit weitverbreiteten Hörnern, wovon am auffallendsten ein 16 cm hohes, dicht unter dem Nabel sitzendes war. Allerdings sind diese grösseren Hauthörner nur ihrer Curiosität wegen bemerkenswerth, nicht aber sind sie dazu bestimmt, uns einen genauen Aufschluss über den anatomischen Bau derselben zu liefern. Werthvoller hierfür erscheinen die in ihrem Entstehen begriffenen Hauthörner, wie sie UNNA und BAETGE[3] in Grösse von 1—8 mm untersuchen konnten.

Wenn ich mit kurzen Worten auf die bisher noch viel discutirte Frage der Genese eingehe, so trennen die Autoren einen papillaren, follicularen und epidermoidalen Ursprung. Ein Hauptvertreter der papillaren Theorie ist RINDFLEISCH,[4] der zum Zustandekommen des Hauthorns als Basis nothwendiger Weise eine Papillengruppe verlangt; ihm schliessen sich an FÖRSTER, LEBERT und HESSBERG. Den papillaren Ursprung verwerfen völlig HEBRA und KAPOSI.[5] Nach ihnen wuchern die Hauthörner aus dem Rete mucosum und sitzen dem Papillarkörper der Cutis auf; oder es ist die Hornbildung aus den Hautdrüsen, insbesondere aus dem bedeutend vergrösserten Talgfollikel hervorgegangen. Die nächste Umgebung eines Horns, d. h. die angrenzende Cutis ist nach ihnen normal, in seltenen Fällen geschwellt, hypertrophisch in Folge häufiger Zerrung von Seiten des Horns.

In derselben Weise stellt sie LESSER[6] dar als eine übermässige circumscripte Hornbildung, ausgehend von der Epidermis und von den Follikeln und zwar meist von vergrösserten Talgdrüsen, von Atheromcysten.

BAETGE[7] fand an einem 2 mm hohen Hauthorn keine Spur von Papillen, diejenigen zu beiden Seiten des in die Cutis dringenden Epidermiszapfens gewuchert, doch nicht senkrecht wie die gewucherten Papillen der Warzen, sondern mit ihrer Spitze nach aussen umgebogen, verdrängt durch die gewucherten Epidermismassen.

---

[1] F. HEBRA u. M. KAPOSI, Lehrbuch der Hautkrankheiten. Bd. II.

[2] A. BAETGE (Dorpat), Zur Casuistik multipler Keratosen. Deutsche Zeitschr. f. Chirurgie. 1876.

[3] Ebenda.

[4] E. RINDFLEISCH, Keratosis circumscripta (Cornu humanum). Lehrbuch der pathol. Gewebelehre. Leipzig 1878.

[5] HEBRA u. KAPOSI, l. c.

[6] LESSER, Anomalien der Epidermis. Handb. d. spec. Pathologie u. Therapie von v. Ziemssen. XIV. Bd. I. 1883.

[7] BAETGE, l. c.

Digitized by Google

Ebenso hält UNNA[1] an der Hand von Präparaten, deren Grösse nur wenige Millimeter betrug, die Hauthörner nicht follicularen, auch nicht papillaren Ursprungs, sondern für eine primäre Epidermiswucherung ohne irgend welche Betheiligung von wahren Hautpapillen. Auch AUSPITZ leugnet jede papillare Genese.

Wir sehen somit, dass die Frage über die Genese der Hauthörner noch keineswegs gelöst ist.

Wenn ich in Folgendem einen in hiesiger Augenklinik beobachteten und von mir untersuchten Fall von Cornu cutaneum bekannt mache, so bin ich mir wohl bewusst, hiermit nicht eine Stütze für die eine oder andere Theorie zu liefern, wohl aber glaube ich dazu berechtigt zu sein, da Hauthörner an den Augenlidern nicht gerade häufig beobachtet werden und jeder derartig mikroskopisch untersuchte Fall der Mittheilung werth erscheint. Eine Zusammenstellung der bis jetzt bekannten Fälle von Hauthörnern der Augenadnexa finden wir in der sehr ausführlichen, im vorigen Jahre veröffentlichten Arbeit von MITVALSKY.[2]

Bisher war in hiesiger Augenklinik noch niemals ein Cornu cutaneum zur Beobachtung gekommen, als sich in einem Zeitraum von 14 Tagen zwei Frauen mit derartigen Neubildungen vorstellten, wovon jedoch nur ein Fall zur genaueren Untersuchung gelangte.

Der Fall betraf eine 58 Jahre alte Bauersfrau, die an ihrem rechten Unterlid, etwas einwärts von der Mitte desselben, ein conisch zugespitztes, zwiebelartiges Gewächs trug. Patientin will dies seit Ostern d. J. bemerkt haben und soll als „kleine Warze“ begonnen haben. Der Tumor ist über die Längsachse gekrümmt und sitzt derart dem Unterlid auf, dass die concave Seite dem Lid zugewendet ist. Die Consistenz an der breiteren Basis ist weich, elastisch, an der Spitze hart, hornartig. Die Basis erschien gegen die Umgebung etwas abgesetzt und eingeschnürt, von rosarother Farbe; das mittlere Stück war grauweiss, die schmale und zerklüftete Spitze schmutziggrau gefärbt.

Die Exstirpation gelang unter mässiger Blutung sehr leicht. An der Basis des abgetragenen Horns sah man kleine, runde, scharf begrenzte Knöpfchen. Die Höhe desselben betrug 12—13 mm, der grösste Durchmesser an der Basis 7 mm.

Das Präparat wurde etwas schräg durchschnitten, so dass die Basis mehr quer, dass eigentliche Horn dagegen der Länge nach getroffen ist. Härtung in Sublimatlösung. Einbettung in Paraffin. Vielleicht darf ich noch die Methode des Aufklebens der Paraffinschnitte auf dem Objectträger mittheilen, deren wir uns seit einiger Zeit mit sehr gutem Erfolge bedienen.

---

[1] MITVALSKY (Prag), Ein Beitrag zur Kenntniss der Hauthörner der Augenadnexa. Archiv f. Dermatologie u. Syphilis. Wien u. Leipzig 1894

[2] MITVALSKY, l. c.

Digitized by Google

Dieselbe geschah mit warmem Wasser von ca. 40° C., so dass die Schnitte darin herumschwammen. Das überschüssige Wasser liess ich abfliessen und legte die Präparate für etwa 15 Minuten in den Brütofen, worauf die Schnitte derart dem Objectträger anhafteten, dass ich sie ohne besondere Vorsicht den verschiedenen Proceduren bis zu ihrer Einbettung in Canadabalsam unterwerfen konnte. Die Färbung erfolgte vornehmlich mit Lithioncarmin.

Die mikroskopische Untersuchung ergab folgenden Befund:

Die den seitlichen Partien des Horns entnommenen, nicht ganz durch die Mitte verlaufenden Schnitte sind umkleidet von einer Hülle normalen Hautgewebes, das sich nach der verhornten Spitze zu verschmälert und schliesslich ganz verliert. Dort, wo der Tumor vom Lid abgetragen wurde, erkennt man zahlreiche Papillenquerschnitte mit unverändertem Aussehen. Das Cutisbindegewebe weist eine mässige Vermehrung der Bindegewebskerne, sowie eine deutliche Rundzellenanhäufung in dem lockeren Stroma auf. Die hierin liegenden Blutgefässe sind verhältnissmässig zahlreich mit weitem Lumen versehen. Hier und da sind zwischen dem Bindegewebe kleine und kleinste Blutextravasate sichtbar.

Die Wandungen der Blutgefässe sind zuweilen deutlich kleinzellig infiltrirt als Ausdruck eines gewissen entzündlichen Reizzustandes, unter dem das Horn wohl durch mechanische Schädlichkeiten irgend welcher Art gestanden hat. An einzelnen Stellen finden sich Figuren, welche baumförmig verästelt und deren Zellen stark pigmentirt sind; durch die Mitte zieht eine Strecke weit spärliches Bindegewebe mit Kernen und macht das Ganze den Eindruck von stark verzweigten, längsgetroffenen pigmentirten Hautpapillen. In der Papillarschicht erkennt man ferner Gebilde, die in ihrer Mitte ein quergetroffenes pigmentirtes Haar einschliessen. Die Haarbalgscheiden desselben führen gut gefärbte, ringförmig um das Haar gerichtete Zellkerne. Um diese herum und an sie direct sich anschliessend eine mächtige Wucherung runder bis ovaler Zellen mit deutlichen Kernen, die sich durch ihre Carminfärbung scharf gegen das umgebende Bindegewebe abheben.

Dieselbe Zellwucherung, von Haarbalgscheiden ausgehend, beobachten wir auch an Längsschnitten, woraus dann ein mehr schlauchförmiges Bild resultirt.

Betrachten wir nun die Hauptmasse der Geschwulst, so besteht dieselbe vorwiegend aus compacten Epithelmassen, in welche sich vom Papillarkörper von unten her Papillen in verschiedener Höhe hineinerstrecken. Einige von diesen erheben sich fast durch die ganze Länge des Horns, während andere schon sehr frühzeitig endigen.

Inmitten der mächtigen Epithelschicht sieht man fast an allen Präparaten ein bis mehrere concentrisch geschichtete, blass gefärbte Hornperlen.

Digitized by Google

Unmittelbar auf der Papillenschicht sitzen hohe Cylinderzellen auf, wie sie in der normalen Haut vorkommen. Oefter finden wir auch ein mehrschichtiges Cylinderepithel vor, so dass die Papillen den Eindruck einer mässigen Hypertrophie machen, doch treten sie alle an Volumen zurück gegen die ihnen aufsitzenden Epithelmassen. Diese bestehen aus Riffzellen und machen die gesammte Epithelmasse aus. Die dem Papillarkörper benachbarten Riffzellen tragen noch einen etwas hohen, cylinderförmigen Bau und nehmen die Carminfärbung gut an.

Je weiter wir uns aber von der Papillarschicht nach der Spitze des Horns hin entfernen, um so mehr werden die Zellen polygonal, ihre Färbung mattrosa; schliesslich werden die Zellgrenzen undeutlich, die Kerne bleiben noch über eine längere Strecke hin schwach gefärbt, das Stroma nimmt einen eigenthümlich welligen Verlauf an, abwechselnd wie Berg und Thal, hier und da stark zerklüftet, ähnlich parallel verlaufenden grob faserigen Bindegewebszügen.

Schliesslich gehen die Kerne völlig verloren, es resultirt eine blasse, ungefärbte, homogene Masse, in der bis auf eine leichte wellige Anordnung des Horngewebes von Structur nichts mehr zu sehen ist.

Wenn ich nochmals kurz resümirend auf unseren Fall eingehe, so handelt es sich um eine Neubildung, die im Wesentlichen einen epidermoidalen Charakter trägt und zwar derart, dass immer neue Stachelzellenwucherungen sich gegen die Papillarschicht verschieben, indess die älteren, höher gelegenen Zellschichten zu degeneriren und zu verhornen beginnen. Es ergiebt sich hieraus in erster Linie das Längenwachsthum, doch nimmt durch die mächtige Epidermiswucherung in den Papillarkörper auch der Breitendurchmesser zu, noch unterstützt durch die verschiedensten Einschlüsse, welche wir vorfinden, nämlich Wucherung von den Haarbalgscheiden aus, sowie gelegentlich von Schweissdrüsenausführungsgängen und Talgdrüsen, wie es Mitvalsky u. A. beschreiben; auch die Hornperlen, die wir öfter in Mehrzahl nebeneinander liegen fanden, tragen nicht wenig dazu bei.

Die Papillarschicht war im Allgemeinen wenig verändert; sind auch die Papillen hier und da hypertrophisch, so kann uns dies nicht Wunder nehmen, da durch die Wachsthumsenergie die Epidermisschicht ein Reiz auf die benachbarte Papillarschicht ausgeübt wird. Jedenfalls konnte ich an keiner Stelle die Ueberzeugung gewinnen, dass wir es mit einer primären Papillarwucherung zu thun haben.

Alles in Allem glaube ich unseren Fall zu denjenigen bisher veröffentlichten rechnen zu müssen, wo eine primäre Zellneubildung des Rete mucosum der Epidermis, die gleichzeitig eine theilweise Hypertrophie der Papillen bedingte, zu einem Cornu cutaneum geführt hat. Ob der Ausgangspunkt unseres Präparates etwa von einem erweiterten Talgfollikel, einer Atherom-

Digitized by Google

cyste, herzuleiten ist, darüber liess sich kein Aufschluss gewinnen, da ich durch die Mitte des Horns verlaufende Schnitte aus technischen Schwierigkeiten nicht bekommen konnte.

Bezüglich der Aetiologie der Hauthörner möchte ich noch erwähnen, dass sie bald auf anscheinend normaler Haut ohne äussere Veranlassung entstehen, bald auch wieder in Narben oder in Atheromen. PANAS glaubt sie in Verbindung bringen zu müssen mit einer Reizung der Hautpapillen, viel seltener mit derjenigen von Balgdrüsen. Ausnahmsweise sollen sich nach UNNA Hauthörner auch einmal aus „fadenförmigen Warzen" (Hautfibrömchen) entwickeln können. In einem einzigen Fall von PICK, betreffend Hauthorn der Glans penis, scheinen papilläre Bildungen (spitze Condylome) zur Entstehung eines Cornu cutaneum Gelegenheit gegeben zu haben.

Dass das höhere Alter von der Bildung der Hauthörner bevorzugt wird, erklärt UNNA aus der reichlichen Faltenbildung der Haut.

Herrn Professor UHTHOFF, der mir das diesbezügliche Präparat gütigst zur Verfügung stellte, sowie die Veröffentlichung dieses Falles bereitwilligst gestattete, spreche ich hierfür meinen verbindlichsten Dank aus.

II. Ueber Sehstörung durch Lichtzerstreuung.

Von **J. Hirschberg.**

Wenn die Hälfte des Pupillengebietes, oder etwas mehr oder weniger, von einem trüben Hornhautfleck beschattet wird, so ist das Fernsehen ganz erheblich gestört. Künstliche Pupillenerweiterung vergrössert die Sehstörung. Ab und zu sieht man auch einen solchen Kranken, dem ein optisch nicht geschulter Arzt eine Pupillenbildung gemacht und dadurch das Sehen verschlechtert hat. Pupillen-Verengerung ist die richtige Operation, die man durch Schwarzfärbung des Hornhautflecks bewerkstelligt.

Jene Sehstörung beruht hauptsächlich auf der Lichtzerstreuung: sowie Licht auf die Hornhaut fällt, wird von jedem Punkt des trüben Flecks ein Theil des Lichts diffus, d. h. nach allen Richtungen hin, zerstreut und ein kegelförmiges Strahlenbündel, dessen Breite der des Sehlochs entspricht, auf die Netzhaut geworfen. Die verschiedenen Lichtkegel decken sich theilweise und bewirken eine solche Erhellung des lichtauffangenden Netzhautgrundes, dass auf dem letzteren das zu fixirende Bild des hellen Gegenstandes nicht genügend sich abhebt.

Die gewöhnliche Sehprobe giebt uns nicht hinreichenden Aufschluss über den Grad und die Art der Sehstörung, zumal wir für die Leichtigkeit des Erkennens einer bestimmten Reihe der Schriftprobentafel keinen

Digitized by Google

genauen Ausdruck haben. Etwas mehr lehrt schon der Augenspiegel, namentlich die Betrachtung feinerer Netzhaut-Blutgefässe im aufrechten Bilde.

Eine recht sinnliche Anschauung der in Betracht kommenden Verhältnisse giebt die Photographie. Fig. 1 stellt das Lichtbild eines Hauses dar, das bei freiem Objectiv gewonnen ist. Fig. 2 ist mit demselben Apparat aufgenommen, nachdem die obere Hälfte des Objectivglases

Fig. 1. Mit freiem Objectiv aufgenommen.

mit einer Lage Seidenpapier beklebt worden.[1] Die Lichtbilder hat Herr Prof. H. W. Vogel in bekannter Meisterschaft hergestellt, wofür ich ihm meinen besten Dank sage. Die Autotypien, die unsre Figuren geliefert, bleiben natürlich zurück hinter den ursprünglichen Aufnahmen. Eigentlich

[1] Ich habe noch ein andres Bild, das mit zweifacher Lage von Seidenpapier gewonnen wurde.

Digitized by Google

fehlt auch noch ein drittes Bild, das aufgenommen worden, nachdem die obere Hälfte des Objectivs mittelst eines Metallschirms **ausgeschaltet** worden. Aber schon so werden, hoffe ich, diese Figuren dazu beitragen,

Fig. 2. Eine Lage Seidenpapier über die obere Hälfte des Objectivs geklebt.

die **künstliche Verkleinerung der Pupille**, im Gegensatz zur Iridectomie d. h. zur Pupillen-Erweiterung, als Operation gegen Sehstörung durch Licht-Zerstreuung populärer zu machen.

III. Zur Aetiologie der scrophulösen Ophthalmien.

Von **Gordon Norrie** in Kopenhagen.

Im Jahre 1889 habe ich in der Dänischen ärztlichen Zeitschrift „Hospitalstidende" die Meinung ausgesprochen, dass die sogenannten scrophulösen Ophthalmien, sei es Blepharitis, Conjunctivitis phlyctaenularis oder

Digitized by Google

Keratitis, sehr oft Läusen ihre Entstehung verdanken. Von 1886 an hatte ich beobachtet, dass bei einer grossen Anzahl der Kinder, welche ich der genannten Krankheiten wegen behandelte, sich Pediculi capitis, seltener Pediculi vestimenti fanden, und dass, wenn die Läuse beseitigt wurden, die Kinder schnell genasen, während sie wieder erkrankten, sobald sich die Läuse wieder zeigten. Ich veröffentlichte damals meine Beobachtungen, weil ich in zwei Arbeiten, von Herz[1] und Goldenberg,[2] für meine Meinung Bekräftigung fand. Herz sah die Läuse als eine häufige Ursache der Conjunctivitis phlyctaenularis an, Goldenberg fand etwas Aehnliches in Lassar's Klinik, wohin eine Anzahl an Blepharitis und Conjunctivitis catarrhalis leidender Patienten von Schweigger's Klinik übersandt war. Später habe ich diese Sache betreffend keine Mittheilungen gesehen, sowie ich auch nicht in den neuesten Lehrbüchern, welche ich kenne, irgend eine Erwähnung derselben gefunden habe.

In den folgenden Jahren setzte ich in meiner Klinik die Untersuchungen fort. Ich stimme danach mit Herz nicht überein, wenn er meint, dass die Conjunctivitis phlyctaenularis durch eine Reflexneurose verursacht sei: auch glaube ich kaum, dass es richtig sei, wenn Goldenberg die Erklärung darin zu finden meint, dass der Patient, welcher sich durch Kratzen des Kopfes mit einem von den Parasiten herrührenden scharfen Excret die Finger beschmutzt hat, sich später mit denselben die Augen reibt. Ich glaube vielmehr, dass durch Kratzen des Kopfes Ulcerationen entstehen, welche durch Streptokokken u. s. w. inficirt werden; durch wiederholtes Kratzen werden die Finger mit Bacterien besetzt, und durch Reiben der Augen werden diese in den Conjunctivalsack hineingeführt oder auf den Lidrand und in die Cornea eingeimpft. Ich finde daher auch in den meisten Fällen von den genannten Augenkrankheiten — wenn die Krankheit nicht von der Nase herrührt — suppurirende Excoriationen am Kopfe; die Ursache dieser Suppurationen sind aber in Mehrzahl der Fälle Läuse.

In der Weise glaube ich, dass man sagen kann, dass Pediculi eine häufige Ursache verschiedener Augenkrankheiten sind. Möglicher Weise spielt ein scharfes Secret der Laus hierbei eine Rolle; denn ich kenne eine Krankengeschichte, wo eine Laus in den Conjunctivalsack hinein kam und eine Art von Conjunctivitis phlyctaenularis hervorrief, und wo die noch lebende Laus auf der Spitze der Phlyctaene sass;[3] solches ist doch gewiss ein sehr seltener Fall. Die Eier irritiren kaum; jedenfalls habe ich versucht, die Conjunctiva mit einem Ei wiederholt zu bestreichen, ohne dass sich eine Spur von Irritation gezeigt hat.

---

[1] Herz, Zur Aetiologie des Herpes ciliaris (Conjunctivitis lymphatica). Klin. Monatsblätter f. Augenheilk. XXIV. S. 418.

[2] Goldenberg, Ueber Pediculosis. Berl. klin. Wochenschr. 1887. Nr. 46.

[3] O. Giersing in Bibliothek for Läger (Dänisch). 1846. p. 33.

Digitized by Google

Ich werde noch daran erinnern, dass die Läuse oft grosse Abscesse in der Nackengegend hervorrufen, und dass Kaposi (siehe Goldenberg l. c.) auf ein Krankheitsbild, welches mit der Scrophulose bedeutende Aehnlichkeit besitzt, aufmerksam gemacht hat: die Läuse verursachen Ekzem, welches wieder geschwollene Glandeln hervorruft, und dabei werden die Kinder in Folge des schlechten, durch das fortwährende Jucken gestörten Schlafes elend.

Jetzt, nachdem ich aus verschiedenen Ursachen meine Armenklinik habe aufgeben müssen, treffe ich bei meinen wohlhabenderen Patienten weit seltener Pediculose — und scrophulöse Ophthalmien; und doch wiederholt es sich jeden Augenblick, dass, wenn die genannten Augenkrankheiten sich finden, selbst eine oberflächliche Untersuchung der Haare Eier zum Vorschein bringt, während die Läuse selbst schwerer zu finden sind. In der militärischen Augenklinik zu Kopenhagen, welcher ich die Ehre habe vorzustehen, sehe ich verhältnissmässig selten Kinder.

Ich erlaube mir deshalb die Herren Collegen, welche unter armen Leuten eine grosse Augenpraxis haben, aufzufordern, meine Meinung nicht unbedingt abzuweisen, sondern bei sämmtlichen Kindern, welche mit den genannten Augenkrankheiten erscheinen, Läuse und suppurirende Excoriationen nachzusuchen. Sollte der Ausfall zeigen, dass ich nicht Recht habe, wird es nimmer schaden, dass die Kinder untersucht und event. von ihren Läusen befreit werden; — habe ich Recht, ist es unzweifelhaft, dass die grössere Reinlichkeit, welche sich — leider doch sehr langsam — verbreitet, dahin führen wird, dass in dem folgenden Jahrhundert die „scrophulösen Ophthalmien“ und besonders die Hornhautflecken viel seltener auftreten werden.

Klinische Beobachtungen.

I. Ein seltener Fall von luetischer Affection der Augenhöhlen.

Mitgetheilt von Dr. Max Mandelstamm in Kiew.

Am 23. März dieses Jahres wurde mir vom Collegen Prof. Trütschell ein 55jähr. Mann zugeführt, der folgendes Bild darbot:

Beide Augäpfel ragen in bedeutendem Grade aus den Augenhöhlen hervor, und zwar ist der Exophthalmus rechts viel stärker, als links. Der Versuch, die Bulbi einzurenken, misslingt; vielmehr weichen sie, selbst bei stärkstem Zurückpressen nach hinten, nicht vom Fleck; es gelingt jedoch nicht, bei Abtasten des Augenhöhlenrandes, resp. bei Hineindrücken der Finger in die Orbita, irgend etwas Abnormes, etwas Resistentes, weder am Orbitalrand, noch in der Tiefe, durchzufühlen. Die rechte Hornhaut ist von einem chemotischen, graurosigen, ziemlich derben, hohen Wall umringt, der die ganze Hornhautperipherie bedeckt, nach unten bis zur unteren Uebergangsfalte, nach oben fast bis zum Aequator reicht, woselbst die chemotische Conjunctiva steil abfällt. Am linken

Digitized by Google

Auge dagegen ist blos die untere Hälfte der Bindehaut chemotisch, transparent und reicht die Chemose kaum bis zum Horizontalmeridian, von wo an die Sclera weiss durchschimmert.

Beide oberen Lider sind, wie bei M. Basedowii, in die Höhe gezogen, so dass bei offenen Augen die oberen Scleralparthien unbedeckt bleiben, wodurch der Exophthalmus beiderseits noch prägnanter hervortritt. Wird der Kranke aufgefordert, die Lider zu schliessen, so vermag er es blos am linken Auge, während rechts bei Lidschluss die chemotische Conjunctiva sich zwischen die Lider schiebt.

Ausserdem hängen an beiden Wangen, vom unteren Lidrand beginnend, zwei pralle, ödematöse Hautsäcke herab, die bei Fingerdruck Gruben bilden, sich aber nach kurzer Zeit wiederum prall füllen. An der rechten Wange ist der ödematöse Sack, der in höherem Grade ausgesprochenen Chemose des rechten Auges entsprechend, doppelt so gross als links und reicht bis zum Nasenflügel herab. Durch diese Hautanhängsel ist das Gesicht des Kranken ganz entstellt.

Die Bewegungen beider Augen sind sehr beschränkt, namentlich nach aussen und nach oben; trotz grössten Willensimpulses können die Bulbi nach diesen Richtungen hin nicht über die Mittellinie gebracht werden, während die Excursionen nach innen und nach unten viel ausgiebiger, wenn auch noch trotzdem sehr mangelhaft sind; die oberen Lider folgen nicht den Blickbewegungen nach unten, bleiben vielmehr bedeutend zurück (v. Graefe's Symptom). Ueber Schmerzen klagt der Kranke nicht, weder auf Druck, noch sonst.

Der Augenhintergrund bietet nichts Abnormes, es sei denn, dass die Aa etwas dünner, die Vv im Verhältniss verbreitert zu sein scheinen. Gesichtsfeld vollkommen normal, Sehschärfe — den Verhältnissen entsprechend — sehr gut; mit Convexgläsern liest der Kranke feine Schrift, wenn auch nicht anhaltend, indem die Hornhäute in einem Thränenstrom schwimmen. Am rechten Auge sind übrigens Spuren dagewesener Iritis (eine Synechie und Epithelpigment auf der Kapsel) vorhanden.

Aus der Anamnese geht hervor, dass der Kranke vor etwa 20 Jahren luetisch, sonst stets gesund gewesen sei, dass er vor etwa 6 Wochen an den Augen erkrankte, nachdem er in einem heissen Bade (russischer Badestube) gewesen und sich einen heftigen Schnupfen zugezogen hatte. Das Leiden begann, nach Aussage des Kranken, damit, dass sich zunächst an der linken Wange ein ödematöser Hautsack bildete, der langsam anstieg, — bald darauf aber auch an der rechten, wo der Sack rasch an Ausdehnung zunahm, während sich gleichzeitig Chemose der rechten Conjunctiva einstellte.

Prof. Trütschell, der den Kranken genau untersuchte, fand im Herzen, in den Lungen, den anderen inneren Organen, ebenso wie an der Körperoberfläche nichts Verdächtiges; Harn normal. Es fehlen blos die Sehnenreflexe am Knie.

Bei oberflächlicher Betrachtung machte der Kranke mit seinen Glotzaugen, den in die Höhe gezogenen oberen Lidern, dem Zurückbleiben derselben bei Blicksenkung, den Eindruck eines Basedowikers; es musste jedoch M. Basedowii von vornherein schon aus dem Grunde ausgeschlossen werden, als von der Trias weder Kropf, noch irgend eine Anomalie der Herzthätigkeit nachzuweisen waren; ja selbst der Exophthalmus war ganz anderer Art, von starker Chemose der Conjunctiva und Wangenhautödem begleitet, während die Augäpfel, nicht etwa wie bei Basedow, unbeweglich aus den Augenhöhlen hervorglotzten und die Augenexcursionen, fast wie bei Ophthalmoplegia exterior, im höchsten Grade gehemmt waren. In den Nebenhöhlen (Stirn-Highmorshöhle), im Glossopharyngeal-

Digitized by Google

raum war nichts, was secundär einen solch ausgesprochenen Exophthalmus bedingen sollte. Das symmetrische Auftreten des Exophthalmus an beiden Augen schloss zwar eine bösartige, rasch sich entwickelnde Neubildung nicht aus, machte sie aber im höchsten Grade unwahrscheinlich, zum Theil des doppelseitigen Auftretens wegen, theils aber auch deshalb, weil an den Orbitalwänden absolut nichts durchzutasten war. Das Eine blos stand fest: es muss im gegebenen Falle 1. eine colossale Venenstauung vorhanden sein, die hochgradiges Oedem der Conjunctiva und Wangenhautödem hervorruft und 2. muss ein Druck auf sämmtliche äusseren Augenmuskelnerven geübt werden, der die Muskeln paretisch, fast paralytisch macht.

Da ich dem Kranken ohne sichere Diagnose gegenüberstand, so beschränkte ich mich fürs Erste auf ein rein expectatives Verfahren: ich verordnete trockene, aromatische Kräuterkissen, Schutzverband, häufige Borwaschungen und peinliche Reinhaltung des Conjunctivalsackes; College Hirschmann in Charkow, der den Kranken die ersten 2 Wochen nach Beginn des Leidens in Behandlung hatte, that dasselbe.

Zu meinem grössten Schrecken aber musste ich wahrnehmen, dass im Verlauf von 8—10 Tagen die Chemose täglich, ja fast stündlich anstieg; rechts war sie bereits so weit gediehen, dass sie, aus der Augenhöhle hervorkriechend, den ganzen unteren Lidrand bedeckte, so dass letzterer blos dann zum Vorschein kam, wenn die derbe, fast fleischige chemotische Masse mit den Fingern nach oben zurückgestülpt wurde; links schwoll sie ebenfalls mächtig an und an einen Lidschluss war auch hier nicht mehr zu denken; beide Augen blieben Tag und Nacht offen, unbedeckt. Auch die Hautsäcke an den Wangen wurden immer grösser und praller; rechts reichte er bis zum Schnurrbart, links fast bis zum Nasenflügel des Kranken herab. Ich nahm ausserdem wahr, dass sich an der rechten Hornhaut, der Lidspalte entsprechend, aus Mangel an Schutz Epithelabschürfungen bildeten.

Die Ungewöhnlichkeit und der Ernst des Falles veranlassten mich, College Neese zur Berathung herbeizuziehen. Wir beschlossen, freilich ohne bestimmte Diagnose, theils um die chemotische Conjunctiva zu entlasten, theils um wegen der gefährdeten Hornhäute einen leidlichen Lidschluss zu erzielen, so häufig und ausgiebig wie möglich die Bindehaut zu scarificiren, zugleich aber, ex consilio mit Prof. Trütschell, eine Schmierkur einzuleiten. Indicationen für letztere boten: die vor etwa 20 Jahren dagewesene Lues, Spuren einstiger Iritis rechts, Ausbleiben des Kniephänomens (vielleicht also beginnende Tabes luetica?).

Im Verlaufe der nächsten 10—12 Tage, während welcher Zeit fleissig Hg-Einreibungen (Ung. ciner. duplex) gemacht worden waren, nahm das Uebel nicht nur nicht ab, sondern immer zu. Zwar trat unmittelbar nach einer jeden reichlichen Scarification die Chemose bedeutend zurück; auch wurden dementsprechend die ödematösen Säcke an der Wange viel weicher; die Freude jedoch war gewöhnlich von kurzer Dauer; schon am 2., 3. Tage nach erfolger Scarification, bald rechts, bald links, pflegte die Chemose mit erneuter Macht anzusteigen, während Epithelverlust sich bereits an beiden Hornhäuten, rechts in bedeutenderem Grade als links, einstellte.

Die Ungeduld und Verzweiflung des Kranken, eines zwar intelligenten, aber höchst launischen, aufgeregten Mannes, stieg mit jeder Stunde, bis er uns eines schönen Tages klipp und klar erklärte, er wolle nichts mehr von der Schmierkur wissen, es gehe ihm seit der eingeleiteten Hg-Behandlung immer schlimmer und schlimmer. Da leider die subjectiven Empfindungen des Kranken

Digitized by Google

dem objectiven Thatbestand entsprachen, so bestanden wir auch nicht ferner auf die Einreibungen und gaben zugleich so ziemlich den Gedanken auf, dass Lues hier im Spiele sei. Wir verfielen nun auf die Idee, dass wir es vielleicht mit einer, von Manchen zwar angezweifelten, aber immerhin doch vereinzelt beschriebenen Tenonitis,[1] durch starke Erkältung nach dem heissen Bade hervorgerufen, zu thun haben. Wir leiteteten dementsprechend eine Behandlung ein, die aus JK in grossen Dosen, heissen, stundenlang fortgesetzten Breiumschlägen auf die Augen, bestand. Aber auch dies führte zu nichts; die Chemose und der Wangenhautödem, ebenso wie der Exophthalmus, stiegen immer an; die rechte Hornhaut abscedirte (Hypopyonkeratitis), schmolz allmählich ein; die tägliche Entleerung des Eiters aus der vorderen Kammer fruchtete nicht im Geringsten; eines schönen Tages schlüpfte die rechte Linse spontan aus dem Auge hervor. Links blieb es vorläufig bei oberflächlichen Epithelabschürfungen.

Nach langem Hin- und Hertasten, während welcher Zeit selbst eine Gehirnsinusthrombose uns vorschwebte, da im Verlaufe der Behandlung sich 4mal Schüttelfröste mit hoher Temperatur und reichlichem Schweisse eingestellt hatten, kam mir wieder die Lues in den Sinn und ich proponirte den Collegen, nochmals zum Hg zu greifen, indem ja die Möglichkeit vorlag, dass die Frictionen nicht in genügendem Maasse angewandt worden, resp. dass im gegebenen Falle die Haut zu wenig resorptionsfähig gewesen sei. (Es wurde nämlich unterlassen, den Harn nach den Einreibungen auf Hg zu prüfen.)

Damit nun der Kranke von unserer Absicht nichts ahne, beschlossen wir, Hg einzuspritzen, unter dem Vorwande, wir wollen es mit Thyrioidea-Extract versuchen. Dazu gab sich der Kranke glücklicher Weise her.

Die Hg-Injectionen besorgte Dr. Schadeck, Syphilidologe hierselbst; er begann mit Hg salycilicum, 0,1 g pro dosi, jeden 2. Tag; innerlich verabfolgten wir zugleich JK, 2 g täglich.

Schon nach der 4. Injection nahmen wir wahr, dass die Chemose, namentlich links, zum Stillstand gebracht worden sei, ja etwas abzunehmen begann. Gerade um diese Zeit sah den Kranken auch College Hirschmann wieder, der auf einer Durchreise durch Kiew, auf meine Veranlassung, denselben besuchte. Als wir ihm mit Bestimmtheit erklären konnten, dass das Leiden seit einigen Tagen mindestens auf einem Status quo verharre, sprach auch er sich für eine energisch fortzusetzende Injectionskur aus.

Im Verlaufe von 3 Monaten nun, während welcher Zeit der Kranke gegen 30 Injectionen erhielt, theils Hg salycilicum, theils Hg benzoicum (im Ganzen über 2 g Hg), gingen die bedrohlichen Erscheinungen langsam, aber sicher zurück. Nachdem wir uns von der vortrefflichen Wirkung des eingeschlagenen Verfahrens überzeugt hatten und es keinem Zweifel mehr unterlag, dass das Leiden an der Wurzel gefasst worden sei, entschlossen wir uns, die ärztliche Behandlung operativ zu beschleunigen. Wir kappten am linken Auge zu wiederholten Malen Stücke der chemotischen Conjunctiva ab, selbstverständlich in gehörigen Intervallen, da wir nach einem jeden Eingriff das Abklingen der reactiven Entzündung, die sich jedesmal einstellte, ruhig abwarteten. Am rechten Auge dagegen, wo nichts mehr einzusetzen war, schnitt ich a tempo ein grosses, $1^1/_2$ Zoll langes, $^1/_2$ Zoll breites Stück weg, das lederhart, fleischig, fast sehnig war.

Gegenwärtig, am 16./28. September, also 7 Monate nach Beginn des Leidens, ist folgender Status zu verzeichnen:

[1] Fall Jacobson, von Berger citirt. (Les maladies des yeux. etc. S. 166.)

Digitized by Google

Die rechte Cornea ist vereitert, bildet ein weiss-graues Narbengewebe (Cornea quadratica); Lichtschein prompt, operative Abhülfe unmöglich. An der unteren Hornhautperipherie ist die Conjunctiva noch gewulstet, roth; der Exophthalmus aber bei Weitem geringer, wenn auch noch vorhanden; die Lider können nur unvollkommen geschlossen werden. Das untere Lid, welches nun ganz frei daliegt, steht noch nach unten ab, daher die Thränenableitung mangelhaft. Der ödematöse Sack an der Wange ist auf kaum $^1/_5$ seines früheren Umfanges zusammengeschrumpft und bildet blos noch eine verdickte Hautfalte, anstatt der früheren, prallen Blase. Das obere Lid ist noch bis dato nach oben gezogen. Augenbewegungen viel freier. Das linke Auge dagegen ist schon fast normal geworden; die Lider werden ohne Mühe ganz geschlossen, der Exophthalmus ist nun mehr scheinbar, als reell, dadurch bedingt, dass das obere, in die Höhe gezogene Lid die obere Bulbushälfte unbedeckt lässt. Die Chemose ist bis auf ganz kleine Spuren gewichen, die Conjunctiva total abgeblasst; der ödematöse Sack der linken Wange fast ganz geschwunden; die Cornea zeigt keine Spur mehr von Trübung; Patient kann mit Convex 8 (er ist H) kleinste Schrift ziemlich fliessend und anhaltend lesen. Das untere Lid aber steht auch hier etwas vom Bulbus ab und ist nach unten gezogen; deshalb auch hier etwas Thränenträufeln. Die Augenbewegungen sind nach allen Richtungen hin viel freier, nur nach aussen noch bedeutend beschränkt. Das Graefe'sche Symptom dauert noch fort. Die Restitutio ad integrum macht aber solche Fortschritte, dass sie auf sich kaum mehr lange wird warten lassen.

Im gegebenen Falle müssen wir also die Diagnose ex juvantibus et nocentibus stellen. Ich glaube zum Schlusse berechtigt zu sein, es liege hier eine Lues tarda vor, welche sich im Verlaufe von vielen Jahren in der Orbita, und zwar symmetrisch beiderseits, rechts in umfangreicherem Maasse als links, localisirt hat und, vielleicht nach einer starken Erkältung, zum Ausbruch gekommen ist. Der starke Exophthalmus, die Parese fast sämmtlicher äusserer Augenmuskeln, die colossale Venenstauung beiderseits, welche nicht nur Chemose, sondern auch noch exorbitantes Wangenhautödem zur Folge hatte, gestattet den Wahrscheinlichkeitsschluss, dass im gegebenen Falle luetische Ablagerungen vorhanden waren, die sich in der Nähe der Fissurae orbitales superiores, der Durchgangspforte der Vv. und Augenmuskelnerven, einnisteten. Das langsame Zurücktreten der Krankheitssymptome spricht für eine derbe Consistenz der syphilitischen Ablagerungen. — Unklar bleibt mir immerhin die spastische Verkürzung der oberen Lider, ebenso wie das v. Graefe'sche Symptom, während das Abstehen der unteren Lider offenbar mechanisch erzeugt worden ist, durch den Zug, welchen die ödematösen Hautsäcke der Wangen auf letztere geübt haben. Auch ist es räthselhaft, dass sich die Vv. centrales retinae vom Anbeginn bis zum Abklingen des Leidens so wenig an der Stauung betheiligt hatten.

So viel ich, wie auch meine Fachcollegen, die den Fall gesehen, in der Literatur herumgestöbert haben, steht er in dieser Art des Auftretens fast vereinzelt da. Allerdings ist unlängst von Dr. Walter (Odessa) ein Fall von doppelseitigem Gumma der Augenhöhle beschrieben worden, der bei Lebzeiten der Patientin als bösartige Neubildung aufgefasst und erst am Obductionstisch als gummöse Geschwulst erkannt worden ist.[1] Der Fall betraf ein $3^1/_2$jähriges Kind. Gemeinschaftlich war hier und dort der bedeutende Exophthalmus; aber im Falle Walter konnte in der Orbita eine harte Geschwulst abgetastet werden,

[1] Zehender's klin. Monatsh. 1895. Nr. 8.

Digitized by Google

während hier der Orbitalrand und, so weit die Fingerexploration es gestattete, die Orbitalwände nichts Resistentes darboten, was um so räthselhafter war, als die colossale Chemose und das starke Wangenhautödem das Durchfühlen einer Geschwulst erwarten liessen. Auch fehlten im Falle Walter Wangenhautödem ganz, während die Chemose ganz unbedeutend war.

Als „warnendes Exempel" scheint mir der soeben beschriebene Krankheitsverlauf ganz besonders lehrreich. Es ist ja leicht möglich, vielleicht auch wahrscheinlich, dass, wenn zu Anbeginn des Leidens Syphilis mit Bestimmtheit erkannt und nicht blos geahnt worden wäre, nicht nur das linke, sondern auch das rechte Auge hätte gerettet werden können. Leider wurden wir durch die Fruchtlosigkeit der Hg-Einreibungen irregeführt. Auf alle Fälle bewahrheitet sich wieder einmal die alte goldene Regel: in dubiis respice luem!

Kiew, 16./28. September 1895.

II. Ein Fall von Pigmentadenom der Bindehaut.

Von Dr. L. Steiner in Soerabaya (Java).

Bei einem älteren Malayen fand ich Folgendes: Auf beiden Augen acutes Trachom. Die Bindehaut ist geröthet und verdickt; die Oberfläche derselben unregelmässig buckelig, theils durch Vergrösserung der Papillen, theils durch eingestreute Körner. Sie sondert reichlichen eitrigen Schleim ab. Auf der Hornhaut alte Trübungen und frische pannöse Geschwüre. Auf der Bindehaut des rechten Oberlides, in der Gegend des oberen Randes des Tarsus und an der Grenze des mittleren und äusseren Drittels sitzt eine kleine, tintenschwarze, länglich-runde Geschwulst mit breiter Basis der Schleimhaut pilzförmig auf. Sie misst 4—7 mm im Durchmesser und erhebt sich um ca. 3 mm über die Umgebung. Ihre Oberfläche ist glatt und regelmässig. Diese Geschwulst wird mit einem Theil des daneben und darunter liegenden Gewebes ausgeschnitten. Das Präparat wird in Alkohol gehärtet und die Schnitte in Glycerin untersucht.

Die Geschwulst besteht fast ausschliesslich aus stark dunkelbraun gefärbten Drüsen-Acini. Dieselben sind rundlich, oft länglichrund, unregelmässig in ihrer Anordnung und von sehr ungleicher Grösse. Einzelne bilden grosse cystenähnliche Höhlen. Mehrfach sieht man mehrere Acini zu einem Conglomerat mit grosser centraler Höhle zusammentreten. Von der Oberfläche dringen unregelmässige Gänge in das Innere der Geschwulst. Sie sind von sehr ungleicher Weite, bilden stellenweise Erweiterungen und Ausbuchtungen. An mehreren Stellen münden Acini seitlich in dieselben. An anderen Stellen kann man die Gänge streckenweit verfolgen, ohne dies zu beobachten. Die Grenze der Acini entspricht nicht genau der Basis der Geschwulst. Einzelne von den grösseren dringen in das darunter liegende Bindegewebe und sind stellenweise als isolirte Cysten sichtbar. Ueberall, wo die geringe Dicke der Schnitte und das spärlichere Pigment einen guten Einblick gestatten, ist in der Mitte der Acini ein Lumen deutlich nachweisbar. Nirgends sieht man compacte Zellennester ohne centrale Höhle wie in den atypischen Epithelgeschwülsten. Die Wand der Acini bildet eine mehrschichtige Zellenlage von ungleicher Dicke. Zu innerst sind grosse, längliche Epithelzellen mit grossem Kern, die sehr wenig Pigment enthalten. Nach aussen zu sind die Zellen kleiner und rund. Dabei wird der Kern undeutlich und vielfach ganz unsichtbar. Die Zellen der äussersten Schicht haben ungefähr die Form und Grösse der Rundzellen, die das Bindehautgewebe

Digitized by Google

in der Nähe der Geschwulst durchsetzen. Die Zellen sind braun bis tiefschwarz pigmentirt. Während die dunkelsten undurchsichtige Klumpen darstellen, kann man in den helleren das Pigment als feine staubförmige Körner im Protoplasma unterscheiden. Der Farbstoffgehalt nimmt von innen nach aussen rasch zu. Die äussersten Zellen sind von demselben ganz gefüllt und die Grenze des Acinus bildet fast stets eine einfache Reihe derselben, die zusammen eine scharf contourirte Linie darstellen. Eine Basalmembran ist nirgends zu sehen. Der Farbstoffgehalt der Geschwulst nimmt im Allgemeinen von der Oberfläche nach der Basis ab. Die Wände der Ausführungsgänge haben dieselbe Structur wie die Acini, innen hellere Epithelzellen, aussen kleine schwarze Rundzellen. Keine Grenzmembran. Das zwischen den eng gedrängten Acinii spärlich vorhandene Gewebe besteht aus kleinen Spindel- und Rundzellen, die wenig Pigment enthalten. Zwischen denselben ziehen Bindegewebsfasern, die, an der Oberfläche äusserst spärlich, an der Basis des Tumors stellenweise zu starken Zügen zusammentreten. So weit ich sehen konnte, sind diese Fasern frei von Farbstoff und sitzt derjenige, den man zwischen ihnen findet, in eingestreuten Zellen. Eine besondere Deckmembran hat die Geschwulst nicht. Nur stellenweise sind die obersten Zellen abgeplattet, epithelähnlich. Meistens tritt das Zwischengewebe unmittelbar an die Oberfläche. Oft drängen sich die Acini durch dasselbe und liegen frei zu Tage. Das den Tumor begrenzende und mitexstirpirte Gewebestück ist von Pigment fast ganz frei. Blos an einer Stelle, zwischen einer isolirten Cyste und der Hauptgeschwulst, sind einige braune Zellen. Dasselbe ist an der Oberfläche reich mit Rundzellen infiltrirt, weniger in der Tiefe. Diese Rundzellen bilden zu oberst eine continuirliche Schicht, die an Stelle des Epithels getreten ist. In der Nähe der Geschwulst sieht man noch Trachomkörner und Gebilde, die tubulären Drüsen ähnlich sehen, die aber vielleicht blos durch Faltung der Schleimhaut entstanden sind.

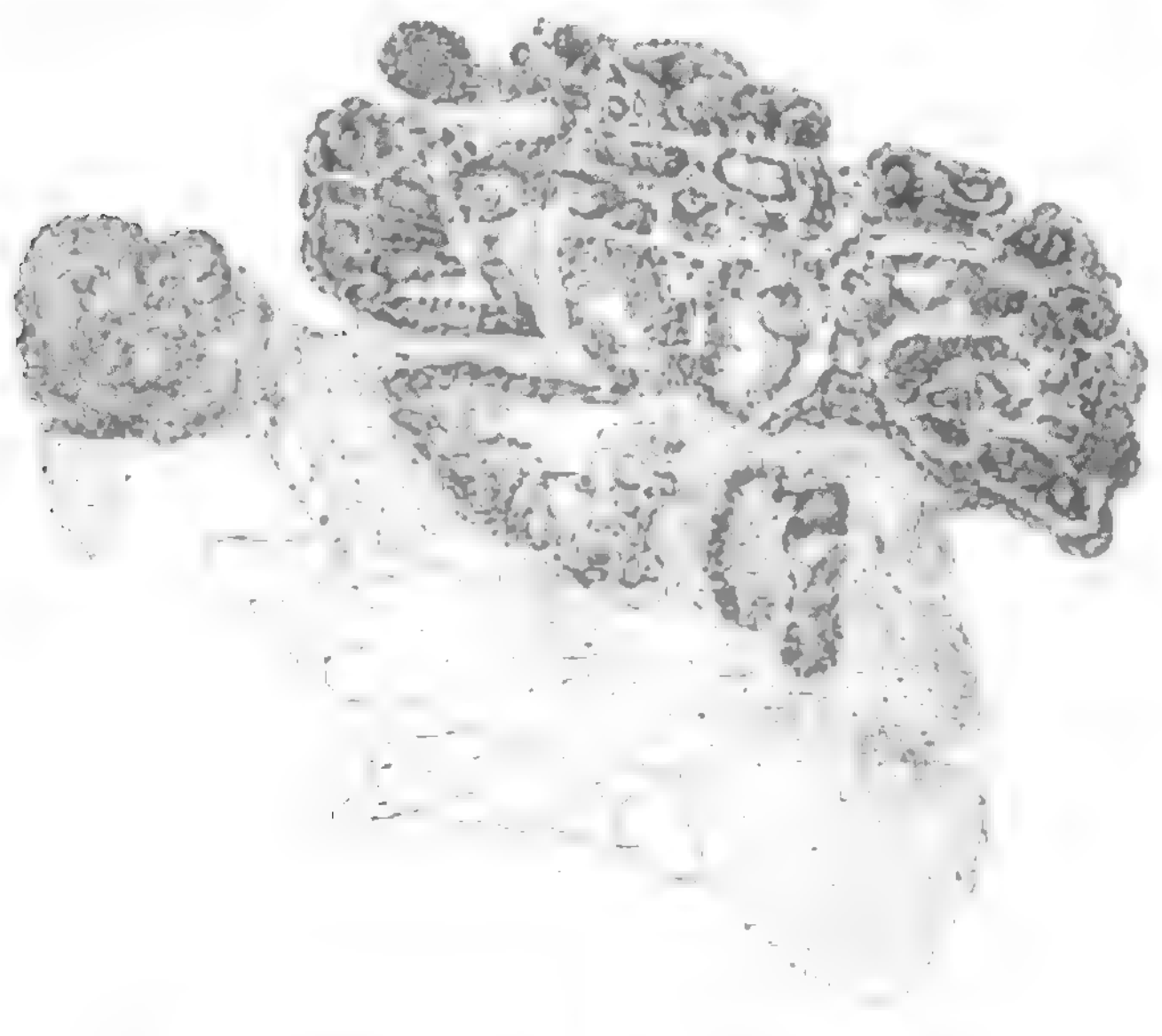

Pigmentadenom der Conjunctiva.

Die Zeichnung zeigt einen Durchschnitt des Tumors bei schwacher Vergrösserung.

Ich habe die Geschwulst als Adenom bezeichnet. Allerdings weicht sie in ihrem Bau nicht unbedeutend von normalem Drüsengewebe ab: durch die unregelmässige Anordnung der Acini und ihre ungleiche Grösse, durch die mehrschichtige ungleichmässige Zellenlage und das Fehlen einer Basalmembran in derselben. Doch scheint mir das Vorhandensein von einem deutlichen Lumen in den Acinis und ihre vielfach vorhandene Ausmündung in die Ausführungsgänge diese Bezeichnung zu rechtfertigen.

Die in der mir zugänglichen Literatur beschriebenen Pigmentgeschwülste der Conjunctiva sind Sarcome und Carcinome und gehen von der Gegend des Limbus aus. Einen durch seinen Sitz und durch seinen Bau dem oben beschriebenen ähnlichen Tumor finde ich nicht erwähnt. Es ist dies wohl damit in Zusammenhang zu bringen, dass bei den Kaukasiern, die den in der Literatur

Digitized by Google

vertretenen Beobachtungen fast ausschliesslich als Beobachtungsmaterial gedient haben, Pigmentflecke der Conjunctiva nur selten und fast nur in der Limbusgegend vorkommen. Wie ich an anderer Stelle hervorgehoben habe (Geneeskundig Tijdschrift voor Ned. Indie. Deel XXXIII. Afleverung I. 1893. Ueber das Vorkommen von Pigment in der Conjunctiva der Malayen), kommen dagegen bei den Malayen grosse schwarze Pigmentflecke überaus häufig vor und zwar nicht blos auf dem Limbus, sondern auf allen Theilen der Bindehaut, namentlich sehr oft auf derjenigen des Oberlides. Es vergeht beinahe kein Tag, ohne dass ich solche bei meinen Patienten sehe. Ganz besonders häufig finden sie sich zusammen mit Trachom vor und es ist mir gar nicht zweifelhaft, dass die Körnerkrankheit das Auftreten der Pigmentflecke hervorruft oder doch befördert. Bei der mikroskopischen Untersuchung derselben findet man das Pigment im Epithel und im subepithelialen Gewebe, zum grössten Theile jedoch in den tieferen Schichten des Epithels Wo im Bereiche der Pigmentflecke Drüsen ausmünden, sieht man häufig den Farbstoff dem Epithel in die Tiefe folgen und die Ausführungsgänge und die Körper der Drüsen mit einer continuirlichen Lage schwarzer Zellen auskleiden. Es ist wohl anzunehmen, dass unsere Geschwulst von einer solchen pigmentirten Drüse ausgegangen ist, nach dem Sitze des Tumors zu urtheilen von einer Krause'schen acinotubulären Drüse.

Unser Büchertisch.

Neue Bücher.

Lehrbuch der Augenheilkunde, von Dr. Ernst Fuchs, o. ö. Prof. der Augenheilk. an der Univ. zu Wien. Fünfte vermehrte Aufl. Mit 215 Holzschnitten. Leipzig u. Wien. Franz Deutike. 1895. 845 Seiten.

Von allen Lehrbüchern der Augenheilkunde hat in unsren Tagen den grössten Erfolg das von Fuchs, und mit vollem Recht: sowohl durch das, was es bringt, als auch durch das, was es, im Interesse der Anfänger, übergeht. Die erste Auflage erschien im Juli 1889, die fünfte im Juni 1895. Die englische und die französische Uebersetzung werden jetzt in zweiter Auflage (nach der fünften deutschen) vorbereitet; ebenso eine italienische und eine russische: es existirt eine spanische und eine japanische. Die letztere ist von Inuye und Morosumi; die in Japan angefertigten Holzschnitte sind ausgezeichnet und übertreffen die der englischen, französischen und spanischen Ausgabe. H.

Referate, Uebersetzungen, Auszüge.

Ueber Netzhautentzündung bei angeborener Lues, von J. Hirschberg in Berlin. (Aus der „Deutschen Medicin. Wochenschrift" 1895, Nr. 26 u. 27.) (Forts.)

A. Frischere Fälle.

Fall 1. Willy N., 1 Jahr 8 Monate alt, wurde am 26. October 1888 gebracht. Die Mutter giebt an, dass seit etwa 4 Monaten eine Sehstörung bei dem Kinde bestehe und seit 14 Tagen stärker sich geltend mache: das Kind benutze hauptsächlich nur ein Auge (das rechte) zum Sehen, blicke zuweilen höher, als der fixirte Gegenstand liege, und pflege bei geringerer Beleuchtung an Hindernissen anzustossen. Nur selten ist eine Mutter so aufmerksam, um

Digitized by Google

über das Sehvermögen eines 20 monatlichen Kindes so genaue, verwerthbare Angaben zu machen. Auf weiteres Befragen gab sie dann noch ferner an, dass sie in ihrer Ehe zunächst zweimal Abort erlitten; dass dann das dritte Kind, unser Kranker, im Alter von 4 Monaten Flecke an der Haut, besonders der Lenden, gezeigt und deshalb von ihrem Arzt „Giftbäder“, sowie weisse Pulver zum Einnehmen (Calomel) erhalten habe.

Nach künstlicher Erweiterung der Pupillen finde ich beiderseits eine sehr deutliche und eigenartige Veränderung: der Sehnerv ist etwas grauröthlich verwaschen, kleine helle Stippchen sieht man allenthalben in der Netzhaut, nach der Peripherie hin nehmen sie zu an Zahl und Ausdehnung; in der Mitte des Augengrundes erkennt man grauschwarze Herde.

Sofort wurden Quecksilbereinreibungen begonnen, zweimal täglich je 0,5 g; 5 Tage, dann eine Pause von 3 Tagen, und so weiter. Bereits nach zwanzig Einreibungen sieht der Knabe besser. Nach 30 Einreibungen erkennt er von seiner Wohnung, die einen Stock hoch belegen ist, den unten auf der Strasse laufenden Hund. Aber, wie immer in derartigen Fällen, werden die Stippchen zahlreicher und deutlicher, während die Sehkraft zunimmt.

Am 3. Januar 1889 ist die Sehkraft gut. Staubförmige Trübung, sowie einzelne Klümpchen im Glaskörper; Sehnerv grauröthlich verschwommen, ringsherum eine helle Zone des Grundes, in der Mitte der Netzhaut eine grauschwarze Stelle, andere etwas seitlich; in der Peripherie helle Stippchen und einzelne, für Lues ziemlich charakteristische Herde von heller Farbe und scharfgezeichneter Umrisslinie. Dabei besteht leichtes Augenzittern in senkrechter Richtung, besser beim Augenspiegeln (wegen der Vergrösserung der Bewegung, also auch der Geschwindigkheit) wahrzunehmen. Nachdem 110 Salben verbraucht, Sehen und Befinden gut (21. März 1889), wird die Behandlung ausgesetzt; muss aber bald wieder aufgenommen werden, da der Knabe wiederum anfängt, nach oben neben dem Fixirpunkt vorbeizugucken. Am 25. Juni 1889 sagt die Mutter aus, dass 4 Tage lang das linke Auge unbeweglich still gestanden, jetzt ist es wieder beweglich, der Kleine sieht nah und fern, Befinden gut. Die durchsichtigen Theile des Auges sind im ganzen klar, die Sehnerven nicht atrophisch. Aber der Augengrund zeigt ausgedehnte Entfärbung, durch dicht gedrängte, helle Stippchen, die vom Sehnerv in breiten Zügen nach oben und nach unten ausstrahlen, auch nach aussen und nach innen, aber doch nicht den ganzen Augengrund einnehmen, sondern grössere Strecken ganz oder theilweise freilassen; dazu kommen noch die dunkelgrauen Fleckchen in der Netzhautmitte.

Am 12. September 1889 wird der Knabe wiedergebracht, da er Abends wieder anstösst und mit dem linken Auge überhaupt nichts sieht. Beiderseits ist die Peripherie ganz hell durch pflasterförmig gedrängte Stippchen und weissliche Herde. Links ist der Sehnerv ganz trüb und blass, neben den älteren, grauschwarzen Herden in der Mitte sind frische, bläuliche sichtbar. Sein neugeborener Bruder ist gleich verstorben!

Neue Einreibungscur, zunächst zwei Salben täglich von 0,5 g. Nach 14 Tagen ist das linke Auge noch so gut wie blind bei der Prüfung, nach Verbinden des rechten; leichter Speichelfluss. Deshalb Pause und weiterhin nur eine Salbe täglich.

Am 17. October 1889, nachdem zu den alten 130 Einreibungen noch neuerdings 35 neue hinzugekommen, sieht das linke Auge wieder etwas. Am 30. October 1889, nach 42 Salben, sieht er gut und ist munter; auch der linke Sehnerv ist wieder ziemlich klar. Am 7. November 1889, nach 58 Salben, kann er mit dem linken Auge allein im Zimmer umhergehen, ist aber etwas matt.

Digitized by Google

Am 18. September 1890, nachdem er im ganzen 250 Salben verbraucht, sieht er ziemlich gut, auch mit jedem Auge für sich, mit dem linken allerdings weniger; nur wenn es ganz dunkel ist, wird er unsicherer, als ein Gesunder. In einzelnen der hellen Stippchen zeigt sich ein feiner Pigmentpunkt. Jetzt wurde die erste genaue farbige Abbildung des Augengrundes von meinem damaligen Assistenten, Herrn Dr. Michaelsen, angefertigt, — ein schweres Stück Arbeit. (Kleine Skizzen hatte ich schon zu Dutzenden gemacht und dem Krankentagebuch einverleibt.) Jodeisen-Syrup wurde verabreicht, — später auch wiederholt in den Zwischenzeiten zwischen den Einreibungen gegeben.

Am 15. Januar 1891 trat eine neue Veränderung im Augengrunde zu Tage: beiderseits wurden in der äussersten Peripherie nach unten zu traubenförmige, aus dicht gedrängten Beeren bestehende, bläuliche Massen, dicht vor dem Augengrund haftend, wahrgenommen.

Es wurden wieder 50 Salben verabreicht, dann Jodeisen-Syrup, Landaufenthalt, Milchcur; und so die folgenden Jahre, bis jetzt. Der Knabe ist blass und klein[1], die vorderen oberen Schneidezähne fehlen ihm. Sein Verstand ist gut entwickelt. Schon am 4. December 1892, als er noch nicht zu lesen verstand, konnte er mit der Punkttafel geprüft werden.

Rechts Sn $1^1/_2$ in 6″, mit —6″ SnC: 15′. (Der Augenspiegel zeigt My. —6″ nebst —20″ Ast.). Links Sn XXX in 6″, indem das Auge nach innen abweicht. — Hierauf lernte er lesen.

9. April 1894. Rechts —6″ S = $^{15}/_{60}$, Sn $1^1/_2$ in 6″. Gesichtsfeld normal. Links Finger in 7′, Sn 16 in 4—5″; Gesichtsfeld unbedeutend eingeengt (aussen 70°, innen 45°), mit Dunkelfleck (von etwa 8° Halbmesser) in der Mitte.

Neue Verschlimmerung. Nach neuer Einreibungscur, die aber bald Durchfall bewirkte und darum nicht lange fortgesetzt werden konnte, am 28. Februar 1895: Rechts —6″ S = $^5/_6$, Gesichtsfeld gut. Links Sn 16 in 4—5″. Befinden gut, klagt nicht, hat Jodeisen-Syrup.

Man sieht jetzt (11. Mai 1895) feine Glaskörpertrübungen, punkt- und fadenförmige. Der rechte Sehnerv ist röthlich, darum leichter Pigmentschwund. Netzhautmitte nicht mehr so grauschwarz, wie zuvor. In der ganzen Peripherie zahlreiche, helle, rundliche Herde, zum Theil zusammenfliessend, mit wenig Pigment. Die bläulichen Trauben sind noch vorhanden, aber verkleinert, mehr in die Länge gezogen, die Beeren kleiner und zahlreicher, einzelne von der Traube abgetrennt.[2]

Links ist der Sehnerv blass, die Netzhautmitte von einem theils dunkelgrauen, theils bläulichen Herde eingenommen. Zahlreiche helle Fleckchen im ganzen Augengrund. In vielen sind die Pigmentpünktchen deutlicher als zuvor. In der Peripherie sind auch einige dunkelschwarze Flecke, sowie einige mittelgrosse, scheckige, scharf umrissene aufgetreten. Ob in der äussersten Peripherie eine ganz zarte, fast mikroskopische Netzhautablösung vorliegt, möchte ich nicht mit Sicherheit entscheiden.

Im Jahre 1892 wurde ein zweites farbiges Bild des Augengrundes mit den bläulichen Trauben von meinem damaligen Assistenten, Dr. M. Perles, entworfen, im Jahre 1894 von mir eine Skizze der neu hinzugekommenen Ver-

[1] Das ist ganz gewöhnlich bei angeborener Lues.
[2] Ich habe den Eindruck gewonnen, dass diese bläulichen Trauben aus einer langsamen Blutung in den Glaskörper hervorgehen, schliesslich in Bindegewebe übergehen und einen glänzenden, blaugrünen Hügelrücken an der unteren Netzhautperipherie bilden, wie ich ihn in anderen, abgelaufenen Fällen von Netzhautentzündung aus angeborener Lues beobachtet habe.

Digitized by Google

änderungen: alle drei Zeichnungen sind von Frl. Günther zu einem farbigen Gesammtbilde vereinigt, welches die Vorlage für unsere Fig. 2 abgegeben hat. (Die Figur giebt nur ein blasses Abbild der Vorlage.) Ich habe den vorliegenden Fall einigermassen genau geschildert und auch hier abgebildet, einmal weil verschiedenen Fachgenossen das (immerhin seltene) Krankheitsbild noch nicht

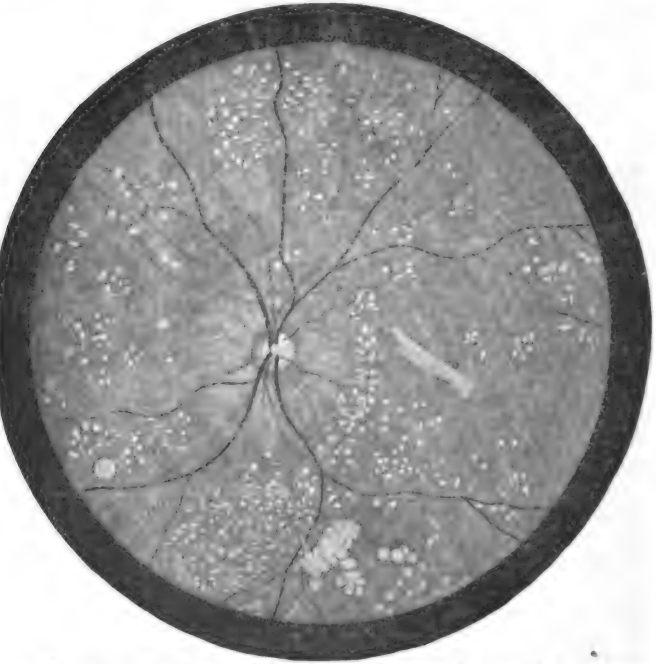

Fig. 2. Aufrechtes Bild des linken Augengrundes von Fall 1.

geläufig zu sein scheint;[1] sodann, weil in der ganzen, diesen Gegenstand betreffenden Literatur ein ähnlicher Fall nicht vorliegt, der vom Beginn der Erkrankung im zweiten Lebensjahr bis zum achten regelmässig verfolgt werden konnte. Nur mein eigener Fall 2, 3 und 4 kann ihm in dieser Hinsicht zur Seite gestellt werden. (Forts. folgt.)

Journal-Uebersicht.

I. v. Graefe's Archiv für Ophthalmologie. XLI, 1. (Schluss.)

5) **Ueber die Zunahme der Sehschärfe bei der operativen Beseitigung hochgradiger Kurzsichtigkeit,** von Dr. Fritz Schanz in Dresden.

[1] Wenigstens stiess einer meiner Zuhörer, der kürzlich in einer anderen Universität mit einer, meinem Material entnommenen Doctor-Arbeit über diesen Gegenstand promovirte, auf nicht unerheblichen Widerspruch.

Digitized by Google

Die Deutlichkeit des Netzhautbildes ist proportional der Bildgrösse und der Lichtstärke des Bildes, dagegen umgekehrt proportional der bei der Brechung stattfindenden Zerstreuung.

Verf. wählt den einfachsten Fall: ein hochgradig myopisches Auge, welches durch ein im vorderen Brennpunkte befindliches Glas voll corrigirt wird, und nach Entfernung der Linse genau emmetropisch ist. Eine leichte Rechnung ergiebt, dass die Bildgrösse im corrigirten myopischen Auge einerseits und im aphakischen Auge andererseits sich etwa wie 2 : 3 verhält.

Da parallel auf das Concavglas fallende Strahlen die Pupille divergent treffen, so gelangt von einem Strahlenbündel, dessen Querschnitt der Pupille gleich ist, nur ein Bruchtheil ins Auge, während beim aphakischen Auge das ganze Strahlenbündel eindringen kann. Die Lichtstärke ist daher in letzterem Falle grösser, doch kommt dieser Vortheil nur theilweise zur Geltung, weil die Helligkeit des Bildes mit zunehmender Grösse abnimmt. In Wirklichkeit dürfte die Helligkeit des um die Hälfte vergrösserten Bildes des aphakisch emmetropischen Auges der des kleineren Bildes im corrigirten myopischen Auges annähernd gleich sein.

Im aphakischen Auge wirkt die Pupille vermindernd auf die Zerstreuung. (Ohne Zeichnung nicht zu erklären). Ausserdem haben wir im aphakischen Auge nur eine brechende Fläche, im corrigirten myopischen dagegen 5. Diese Verhältnisse bedingen im letzteren Falle durch sphärische und chromatische Aberration, ungenaue Centrirung des corrigirenden Glases und andere Fehler eine Zunahme der Zerstreuung.

Das grössere Netzhautbild, mindestens gleiche Lichtstärke und verminderte Zerstreuung erklären die Thatsache, dass die Sehschärfe des aphakisch emmetropischen Auges wesentlich grösser ist als die des corrigirten myopischen.

---

6) **Ein Beitrag zur Kenntniss der Schleimcysten und Gefässgeschwülste der Orbita**, von Dr. Herm. Becker, Assistenzarzt an der Universitäts-Augenklinik in Marburg.

I. 19jähr. Mädchen zeigt oberhalb des rechten Thränensacks eine seit Jahren langsam gewachsene, fluctuirende Geschwulst von der Grösse einer kleinen Wallnuss. S = 1. Rhinitis atroph. Die Probepunction spricht gegen Encephalocele. Bei der Exstirpation reisst die Wandung ein, worauf sich eine grosse Menge heller, geruchloser schleimiger Flüssigkeit entleert. Die Cyste erstreckt sich tief in die Orbita hinein. In Folge retrobulbärer Blutung tritt starker Exophthalmus auf. Nach Excision eines Stücks der vorderen Cystenwand wird ausgespült und drainirt. Anfangs bestand keine nachweisbare Communication mit der Nase, später floss die Spülflüssigkeit leicht durch die Nase ab. Die Heilung verlief im Ganzen reactionslos, doch erfolgte definitive Vernarbung erst nach 2 Jahren. Bulbus ganz intact. Die mikroskopische Untersuchung der Cystenwand zeigte geschichtetes Cylinderepithel, in der Tiefe von Falten fanden sich Becherzellen. Wahrscheinlich ist die Cyste in foetu durch Abschnürung von der Nasenschleimhaut entstanden.

II. Bei einem 18jähr. Tapezierer tritt unter Schwindel und Erbrechen plötzlich starke Protrusion des rechten Bulbus auf. Am nächsten Tage Wohlbefinden. Nach 8 Tagen zweiter Anfall wieder unter cerebralen Symptomen; Erweiterung und Schlängelung der Netzhautvenen, nirgends Pulsation. Abends Sugillation des rechten unteren Lides. In den nächsten Tagen nimmt die Vortreibung langsam ab. Beim Bücken, Pressen (Stuhlgang), Compression der Ven. jugul. wird der Exophthalmus regelmässig stärker.

Digitized by Google

Verf. nimmt eine retrobulbäre Blutung bei varicös erweiterten Venen der Orbita (und der Schädelhöhle) an. Seitdem keine Blutung mehr erfolgt, haben die cerebralen Symptome aufgehört, die wechselnde Protrusion bleibt.

III. 51jähr. Frau mit ausgedehnten Varicositäten der rechten Gesichtshälfte, welche seit der Geburt bestehen und mit der Zeit an Grösse zugenommen haben. Bückt Patientin sich etwa 2 Minuten lang, so tritt zwischen der medialen Grenze der rechten Brauen und dem inneren Lidwinkel eine umschriebene Hervorwölbung von reichlich Haselnussgrösse auf. Die Geschwulst verschwindet, wenn die Kranke sich aufrichtet, kann aber auch durch eine kräftige Exspiration und Compression der Ven. jugul. wieder hervorgerufen werden.

IV. 50jähr. Frau. Unterhalb des rechten unteren Lidwinkels befindet sich eine kugelige Vorwölbung, welche von der braunroth gefärbten Haut des unteren Lides bedeckt ist. Die Exstirpation ergiebt einen von derber Kapsel eingeschlossenen Tumor, welcher sich bei der mikroskopischen Untersuchung als cavernöses Angiom erweist. Jedenfalls hat die dicke Kapsel ein periodisches An- und Abschwellen der Geschwulst verhindert. Ueberhaupt wird bei Varicositäten der Orbita der Füllungszustand grösseren Schwankungen unterliegen als bei Angiomen.

---

7) Ein Fall von gummöser Neubildung auf dem Sehnerveneintritt, von Dr. G. Scheidemann, Assistent an Prof. Hirschberg's Augenklinik in Berlin.

Ein 32jähr. Mann inficirte sich im August 1893 und litt im Nov. 1893 an secundären Exanthemen. Im Febr. 1894 links Iritis condylomatosa, rechts reizlos, beiderseits Retinitis circumpapillaris. Mitte Mai 1894 Entzündung des rechten Auges, S herabgesetzt, plötzlich in einer Nacht fast völlige Erblindung. Stat. praes.: S = F. Z.: $^1/_2$'. Acute Iritis, Trübung der brechenden Medien, besonders des Glaskörpers. Ophthalmoskopisch: An Stelle der Papille befindet sich ein stark prominirender, rundlich umgrenzter Knoten von hell grau-gelber Farbe, die umgebende Netzhaut ist ebenfalls geschwollen. Nur die Art. tempor. sup. ist mässig gefüllt, alle anderen Arterien sind stark verengt oder ganz unsichtbar. Die Venen sind etwas verbreitert, im Bereiche der Schwellung aber spärlich und und z. Th. überlagert, so dass sie nur stückweise sichtbar sind. Ausgedehnte streifige Netzhautblutungen.

Unter specifischer Behandlung ändert sich das Bild rasch. Die Schwellung ist nach 14 Tagen wesentlich zurückgegangen, in der Umgebung derselben sieht man mehrfache zackige Netzhauttrübungen, deren Zacken dem Verlaufe der fast unsichtbaren Arterien und Venen entsprechen. 4 Wochen nach Beginn der Erkrankung sind die Netzhautblutungen ausgedehnter, ihre Beziehungen zu den Venen unverkennbar. Die Netzhaut ist an mehreren Stellen getrübt. 14 Tage später finden sich in der Netzhaut zahlreiche feine, glänzend weisse Heerde, welche hinter den Gefässen liegen und wahrscheinlich verfettete Zellen der Körnerschichten darstellen. Diese Heerde werden äusserst langsam resorbirt. Die Papille zeigt noch längere Zeit eine verwaschene Umgrenzung, wird aber nicht atrophisch. Am 10. Sept. war S = $^{15}/_{100}$, mit + 6,0 Sn. $2^1/_2$. Das Gesichtsfeld hatte Anfangs einen grossen Defect oben aussen und war nur entsprechend der Art. tempor. sup. (s. o.) innen unten gut erhalten. Der Defect wird nach und nach erheblich kleiner, verschwindet aber nicht ganz.

Bemerkenswerth ist, dass das Leiden bereits 10 Monate nach der Infection auftrat und einseitig blieb. Es handelt sich um eine primäre specifische Ent-

Digitized by Google

zündung der Papille und der Netzhaut, irgend welche Zeichen von Affection der Chorioidea fehlen.

Besonders bei der Rückbildung der krankhaften Veränderungen treten die Beziehungen derselben zu den Gefässen deutlich hervor. Man darf annehmen, dass es sich um eine Perivasculitis, eine Umwucherung der Gefässe mit Granulationsmassen, handelte. Die Heubner'sche Endarteriitis wird hier nicht gefehlt haben, doch ist nur die Perivasculitis nachweisbar und zwar nicht nur an den Arterien, sondern auch an den Venen.

---

8) **Ein Fall von localer variolöser Bindehauterkrankung**, von Prof. Dr. A. Wagenmann in Jena.

Der Fall betrifft eine Schwester, welche im Jahre 1894 eine Pockenkranke pflegte. Die Schwester war in den Jahren 1862, 1872 und 1882 mit Erfolg geimpft und wurde an dem Tage, an welchem sie die Pflege übernahm, nochmals, aber ohne Erfolg, revaccinirt. Beim Baden der Kranken ist ihr wiederholt Badewasser ins Gesicht gespritzt und einmal ins rechte Auge gelangt. Dieses Auge erkrankte 9 Tage nach Beginn der Pflege. Am folgenden Tage: Mässige Röthung und Schwellung der Lider, in der gelockerten Conjunct. palp. inf. 2 gelbliche Plaques von Stecknadelkopfgrösse, Conj. palp. sup. geschwollen und von speckigem Glanze. Ord. Sublimatausspülungen und Umschläge. Am nächsten Tage Injection stärker, gegenüber den beiden Pusteln des unteren Lides in der Conjunct. bulbi ein kleines Geschwür mit grau-gelbem Grunde und verdicktem Rande, an der anderen Stelle ein oberflächlicher Substanzverlust. Am 4. Tage rasch vorübergehende Temperatursteigerung auf 39°, sonst Allgemeinbefinden gut. Die Veränderungen am Auge bildeten sich auffallend rasch zurück, so dass Pat. nach 12 Tagen vollständig geheilt war. Cornea ganz intact.

Verf. hält die Erkrankung für echte Variola der Bindehaut. Bis auf die Temperatursteigerung, welche auf die Infection bezogen wird, fehlten anderweitige Krankheitserscheinungen gänzlich. Incubation 4—5 Tage, wie bei Impfvariola. Der milde Verlauf dürfte Folge der früheren Impfungen sein.

---

9) **Ueber eine Modification der Sehnervenresection bei Gefahr sympathischer Entzündung**, von Prof. Dr. A. Wagenmann in Jena.

W. steht auf dem Standpunkte, dass er bei drohender sympathischer Ophthalmie enucleirt, und nur dann, wenn die Enucleation verweigert wird, die Resection des Sehnerven verrichtet, der er eine gewisse Schutzkraft beimisst. Um die Schutzkraft zu erhöhen, cauterisirte er in 2 Fällen die peripheren Schnittflächen des Opticus ausgiebig mit dem Thermocautor. Der Eingriff wurde gut vertragen.

---

10) **Beziehungen der Akromegalie zu Augenerkrankungen**, von Dr. E. Hertel aus Kösen. (Aus der Univ.-Augenklinik zu Jena.)

In der vorliegenden Literatur sind folgende bei Akromegalie vorkommenden Augenerkrankungen geschildert worden. An den Lidern Verdickung der Haut und des Tarsus. Die Bulbi erscheinen häufig durch Prominenz der Orbitalränder zurückgesunken, in anderen Fällen sind sie durch Proliferation des orbitalen Fettgewebes stark vorgetrieben (Exophthalmus). In einem Falle von halbseitiger Akromegalie war auch der der betr. Seite zugehörige Bulbus in toto vergrössert. An den Nerven fand sich Verdickung der Scheiden und Degeneration der Axencylinder. Beschrieben sind ferner Gesichtsschmerzen, Supraorbitalneuralgien, Lichtscheu, Nystagmus, Muskelparesen, Mydriasis, Accommodationslähmung. [...]its [...] dem-

Digitized by Google

Abducens war stets intact. Die besondere Disposition des Oculomotorius beruht wahrscheinlich auf Hyperplasie der Hypophysis cerebri. Auf dieselbe Ursache ist vermuthlich trotz des Zweifels einiger Autoren zurückzuführen, dass der Sehnerv frühzeitig unter dem Bilde der Neuritis mit nachfolgender Atrophie erkrankt, und dass temporale Hemianopsie in Folge von Druck auf das Chiasma nicht selten ist.

Verf. beschreibt einen selbst beobachteten Fall von ausgesprochener Akromegalie. An den Augen waren die äusseren Theile verdickt, die Lidspalten verengt, Parese der Levat. palp. sup. S sehr herabgesetzt. R.: Bewegungen der Hand, L. F. Z. in 3—4 M. Beiderseits temporale Hemianopsie, das nasale G. F. eingeengt. R. keine Farben erkannt, L. Grün nicht, blau und roth nur bei grossen Objecten in einer kleinen centralen Zone. Atroph. n. optic. Strychnininjectionen ohne Erfolg. Nach $1^1/_2$ Jahren war S weiter gesunken, an den vergrösserten Körpertheilen ziemlich Stat. id. Pat. ist matter, kann nicht gehen und hat zweimal Ohnmachtsanfälle erlitten.

---

11) Ueber einen Fall von Keratitis parenchymatosa tuberculosa, von Dr. W. Zimmermann, I. Assistent der Universitäts-Augenklinik zu Jena.

24jähr. etwas schwächliche Patientin. R. A. gesund. L. A.: Anfangs umschriebene episclerale Injection und punktförmiges Infiltrat in den tieferen Schichten der Hornhaut. Unter wechselnder Stärke der Reizerscheinungen Vermehrung der kleinen Infiltrate und daneben flächenhafte parenchymatöse Infiltration, Iritis, Obscur. corp. vitr. Subconjunctivale Injectionen von Jodtrichlorid waren sehr schmerzhaft und wurden, da sie keinen Erfolg hatten, aufgegeben. Die an den Injectionsstellen entstandenen subconjunctivalen Blutungen zeigten keine Neigung zur Resorption und liessen schwielige Verdickungen zurück. Mit der Zeit confluirten die früher zerstreuten Infiltrate, so dass nach 11 Monaten die Hornhaut total getrübt war. Die vordere Kammer war jetzt in der unteren Hälfte von einem anscheinend organisirten Exsudate eingenommen, die Conjunctiva besonders am äusseren und inneren Limbus verdickt. Innen-oben nahe dem Hornhautrande fand sich eine ausgedehnte flache Ectasie der Sclera. T. nach + neigend, geringe spontane Schmerzen und Druckempfindlichkeit. S: schwacher Lichtschein. Enucleation.

Die anatomische Untersuchung zeigte ausgesprochene Tuberkulose der Cornea, Sclera, Iris und Conjunctiva, während die hinteren Abschnitte des Auges bis auf einen zweifelhaften Netzhautheerd frei von Tuberkulose waren. Auch das Corp. cil. war nur durch benachbarte Scleraltuberkel leicht gereizt. Membrana Descem. abgehoben.

Besonders hervorgehoben zu werden verdient die massenhafte Durchsetzung der Hornhaut mit ausgebildeten Tuberkelknötchen und Riesenzellen, in denen Tuberkelbacillen zwar spärlich, aber mit Sicherheit nachgewiesen werden konnten. In der Umgebung dieser Knötchen ist das Hornhautgewebe bald mehr, bald weniger mit Leukocyten durchsetzt. Letztere finden sich auch sonst in unregelmässiger Anordnung, z. Th. nahe den Gefässen. Die Hornhautfibrillen sind nur in der unmittelbaren Umgebung der tuberkulösen Heerde aufgelockert, die interfibrillären Räume auseinander gedrängt und mit Rundzellen angefüllt.

Die Lederhaut zeigte ähnlichen Befund. Die Bindehaut ist da, wo sie stärker ergriffenen Scleralpartien aufliegt, selbst schwerer erkrankt, an diesen Stellen dringen die tuberkulösen Wucherungen bis zum Epithel vor. Dem unteren Abschnitte der Iris liegt neugebildetes Gewebe z. Th. innig an, z. Th. verschmelzen beide zu einer von Tuberkeln durchsetzten Granulationsmasse. In der

Digitized by Google

Retina finden sich keine Tuberkeln, die Faserschicht ist streckenweise verdickt, das Stützgewebe gewuchert, einzelne Gefässe von Rundzellen umgeben, die Wandung verdickt und die Lumina obliterirt. In den Körnerschichten dicht gestellte Hohlräume. Im Sehnerven seröse Durchtränkung, Kernvermehrung und Rundzelleninfiltration. Die Aderhaut zeigt keine wesentlichen Veränderungen.

Verf. neigt zu der Ansicht, dass die subconjunctivalen Injectionen die Verbreitung des tuberkulösen Processes auf die Bindehaut begünstigt haben.

Scheer.

II. Annali di Ottalmologia di Quaglino, Guaita e Rampoldi. 1895. Fasc. 1.

1) 3 Fälle von Empyem des Stirnsinus, von Dr. Gosetti (Venezia).

Ein 60jähriger, welcher an hartnäckiger Coryza litt, beobachtete unter der medialen Hälfte des rechten oberen Orbitalrandes einen anfangs indolenten Tumor, der haselnussgross wurde, Exophthalmus verursachte und die Beweglichkeit des Bulbus nach innen und nach oben beeinträchtigte. Tuberculose und Syphilis ausgeschlossen. Probepunction entleerte Eiter. Diagnose wurde auf periostitischen Abscess gestellt. Nach Incision zeigte die Sondirung, dass es sich um Empyem beider Sinus frontales handelte. Drainirung und desinficirende Irrigationen führten nicht zur Heilung. Daher führte Dr. Cavazzani, Chirurg, eine breitere Blosslegung des Stirnsinus aus. Der horizontale Einschnitt wurde bis zur Mittellinie der Stirn verlängert, dort ein senkrechter Schnitt von 3 cm Länge auf der Glabella hinzugefügt, die Weichtheile des Zipfels zurückpräparirt, Periost abgeschabt, mit Meissel und Hammer und der Scheere Lannelongue die untere Wand des Sinus rechts entfernt und auch ein Theil links, mit Volkmann'schen Löffeln die Höhle ausgekratzt, Os unguis und Theil der Siebbeinzellen mit den Fungositäten entfernt. Tamponiren mit Jodoformgaze. Am 3. Tage wurden 2 Drainröhren eingelegt, eine gegen die Orbita, eine gegen den Sinus. Heilung. Nach einem Jahre sah man Deformität durch Depression der betr. Gegend und leichte Ptosis des rechten Oberlides.

Ein 25jähr. Ingenieur, der in sehr heissen Localen arbeitete und darnach, um seine Wohnung zu erreichen, stets im offenen Kahn einen breiten Canal in Venedig passirte, wurde von acuter Coryza befallen mit Fieber und Schmerz am rechten oberen Orbitalrande und an der Nasenwurzel. Alsbald trat Oedem des Oberlides, Exophthalmus hinzu, Fluctuation. Bei der Eröffnung grosse Quantität foetiden Eiters, der von Empyem der Stirnhöhle stammte und in die Orbita durchgebrochen war unter Ablösung des Periostes des Orbitaldaches. Desinficirende Irrigationen der Stirnhöhle flossen direct durch die rechte Nasenhöhle ab, so dass offene Communication vorhanden war. Fungositäten bestanden nicht, wie die Sondirung ergab. Heilung.

Im 3. Falle konnte man mit dem Speculum im mittleren linken Nasengange Eiter abfliessen sehen bei Druck auf den am linken oberen Orbitalrande befindlichen Abscess. Ausdrücken, auch Massiren des Abscesses und Injectionen in die Nasenhöhle führten Besserung herbei, indem der nicht ganz verschlossene Canals frontalis wieder durchgängig wurde.

Für den 1. Fall betont Verf., dass der von Guillemain und Panas als pathognomonisch erklärte Schmerz längs des N. frontalis im Anfang fehlte und erst auftrat, als in acuter Weise der Orbitalabscess hinzutrat.

Der Eiter des Empyems ist in den acuten Fällen foetid, gewöhnlich nicht in den chronischen, weil dort der Zutritt der Luft in den Sinus durch das Infundibulum und den Canalis frontalis meist nicht verhindert ist, andererseits der dickflüssige Eiter durch diese Bahnen nicht abfliessen kann und sich dem-

Digitized by Google

nach stark zersetzt. In den chronischen Fällen hingegen sind jene Bahnen meist durch fungöse Wucherungen verschlossen, so dass der Luftzutritt nicht stattfindet.

Da die Sinus frontales sich erst gegen das 7. Lebensjahr bilden, mit 25 Jahren vollständig entwickelt sind und bis in spätere Jahre durch Osteoporose sich noch erweitern, sind die bei Kindern unter 7 Jahren beschriebenen Empyeme als Tuberculose oder syphilitische Osteitis des Orbitalrandes aufzufassen. Gewöhnlich nehmen in Folge Durchbruchs des Septum beide Sinus Theil, aber selten gleichzeitig.

---

2) **Einfaches Ophthalmoskop,** von Dr. Antonelli (Neapel).

Ist in Taschenformat, Concav- und Planspiegel sind mit ihrer Rückseite vereint.

---

3) **Myom der Chorioidea,** von Prof. Guaita (Siena).

Nur 2 Fälle und zwar vom Ciliarkörper sind veröffentlicht, einer von Wecker-Iwanoff (1867) und einer von Lagrange (1893). Der gegenwärtige Fall gehört der eigentlichen Chorioidea an. Der Tumor war in ca. 9 Monaten gewachsen, das rechte Auge zeigte unmittelbar vor dem Aequator in der Gegend zwischen M. rectus internus und inferior eine geringe Hervorragung. Ophthalmoskopisch wurde der Tumor und Netzhautablösung constatirt. Enucleation. Die Neubildung stellte eine etwa elliptische, 1—2 mm über die Oberfläche der Chorioidea hervorragende Platte dar. Die Suprachorioidea war conservirt, alle anderen Schichten der Chorioidea waren im Tumor aufgegangen. Die innere Oberfläche zeigte Unebenheiten. Bündel glatter Muskelfasern gingen von der Chorioidea in den Tumor ein, welcher stellenweise wie gestielt sich darstellte. Er bestand in seiner Totalität aus dichten Zügen charakteristischer glatter Muskelfasern, die fast alle longitudinal verliefen und mitzu Lymphlücken zwischen sich einschlossen, die mit Endothel ausgekleidet waren. Nur in der vordersten Partie des Tumors waren einige circulär geordnete Bündel. Der Tumor enthielt Pigment, das meist in Zellen lag, welche den chorioidealen glichen. Das Retinalpigment nahm keinen Theil an der Neubildung. Vascularisation war spärlich, manche Gefässe mit Leucocyten umgeben. Die Chorioidea zeigte in der Umgebung des Tumors eine starke Hyperplasie der longitudinalen Muskelfasern, die in dicken Bündeln an der inneren Oberfläche der Membran verliefen. Sie waren unabhängig von den Muskeln der Gefässwände, welche normal waren. Ueberdies sah man von der inneren Chorioidealoberfläche stielartig Muskelzüge hervorwuchern, die Pigment enthielten, frei in das subretinale Exsudat hineinreichten und vom Retinalpigment wie von einem Hute bedeckt waren.

Der Arbeit sind 10 Mikrophotographien beigegeben.

Fasc. 2—3.

1) **Variationen des Gesichtswinkels bei abnehmendem Lichte,** von Prof. Albertotti (Modena).

Verf. giebt seine Resultate, die an 3 Individuen unter verschiedenen Versuchsbedingungen gewonnen sind, in einer grossen Zahl von Tabellen und fügt noch 2 Tabellen hinzu, welche ein hemeralopisches Individuum betreffen. Verf. berichtet ferner, dass er lithographisch durch feine schwarze und weisse, theils parallele, theils gekreuzte Liniensysteme für Leseproben einen sehr brauchbaren und eleganten Grund herstellen liess und zwar in den verschiedensten Abstufungen von Helligkeit, so dass z. B. das Schwarz $^1/_5$, $^1/_4$, 1, 3, 4 des Weiss

Digitized by Google

betrug. Auf solchem Grunde wurden schwarze und weisse Buchstaben gedruckt. Andererseits wurden auf weissen Grunde die Buchstaben mit denselben Nuancen von Grau hergestellt, wie in der eben beschriebenen Weise der Grund. Dieselben Tafeln wurden auch in roth, grün, gelb, blau hergestellt.

Es folgt eine vollständige Literaturangabe über den Gegenstand mit 188 Nummern von 1704 bis 1894.

---

2) **Die ungleiche Accommodation,** von Docent Dr. Ovio (Padova).

Nach einer genauen Analyse der in der Literatur vorhandenen Arbeiten, welche sich betreffs der Frage der auf beiden Augen ungleich starken Accommodation diametral in ihrer Ansicht gegenüberstehen, beschreibt Verf. eigene Experimente. Er behandelt die Frage, bis zu welchem Grade das Bild des einen Auges confus sein kann, ohne das binoculare Sehen zu verhindern, ferner bis zu welchem Punkte das Auge dioptrische Fehler ertragen kann, ohne die Deutlichkeit der Wahrnehmung zu verringern. Er zeigt ferner, dass die Methode der Verdoppelung der 2 binoculär vereinigten Bilder mittelst Prismen sehr wenig zum Studium der Accommodationsphenomene sich eignet. Eine andere Reihe von Experimenten ergab, dass bei recht feinen Fixationsobjecten, wo dioptrische Fehler wenig ertragen werden, der Nachweis einer ungleichen Accommodation nicht gelang.

---

3) **Die Vertheilung und Endigung der Nerven der Chorioidea,** von Dr. Bietti. (Laboratorium von Prof. Golgi, Pavia.)

Verf. hat mittelst der Versilberungsmethode die vasomotorischen Plexus der Chorioidea untersucht und fand wie Retzius (1892) Nervenendigungen in der Gefässmusculatur in Form von rundlichen Anschwellungen. Auch wies er einen feinen Nervenplexus der Chorioidea in unmittelbarer Nähe des retinalen Pigmentepithels nach, welcher seine Endigungen im letzteren zu haben scheint. Verf. verspricht weitere Untersuchungen.

---

4) **Die ophthalmologischen Arbeiten von Thomas Young,** übersetzt von Tscherning, Copenhagen 1894. Besprechung von Dr. Antonelli (Neapel).

Die genialen Arbeiten von Thomas Young sind mit dieser Uebersetzung und Zusammenstellung den Ophthalmologen zugänglicher gemacht. Betreffs der Accommodation war Young bekanntlich der Wahrheit sehr nahe gekommen, da er sie auf Veränderung der Linsenoberfläche beruhen liess. Interessant ist, dass er auch eruirt hat, dass die Accommodationsbreite für die Peripherie der Linse bedeutend geringer ist, als für die centrale Zone.

---

5) **Adenom der Thränendrüse,** von Dr. Piazza.

Der Tumor wurde exstirpirt. Die zurückgebliebene Ptosis wurde nach Birnbacher später operirt. Verf. giebt die Literatur der letzten Jahre über Tumoren der Thränendrüse.

Fasc. 4.

1) **Amyloide Degeneration der Cornea,** von Dr. Baquis (Livorno). Mit 1 Tafel.

Einem 61jährigen wurde das rechte, in Folge alten Trachoms mit Leucoma adhaerens, Cyclitis und Netzhautablösung amaurotische Auge unter Abtragung der Cornea exenterirt. Das Leucom war gelblich gefärbt. Die Bowman'sche Membran fehlte im ganzen Gebiete der Cornea. In dem Leucom fanden sich

Digitized by Google

rundliche Haufen amyloider Substanz und zwar in der ganzen Ausdehnung der Irisadhärenz. Der einzige bisher beschriebene ähnliche Fall von Beselin (1886) wurde von Schiele angezweifelt und die Massen für Glycogen, nicht für Amyloidsubstanz gehalten. Beselin widerlegte diese Zweifel und Verf. bestätigt nunmehr die Arbeit Beselin's durch seinen ganz analogen Fall. Betreffs der Streitfrage, ob die Amyloidsubstanz von den Zellen oder von der Bindegewebssubstanz und den Gefässwänden gebildet wird, neigt Verf. für seinen Fall der Ansicht zu, dass dieselbe von den Hornhautlamellen und dem Bindegewebe des Leucoms abstammt. Er ersieht auch aus seinem Falle, dass die Amyloidsubstanz sich ohne vorgängige hyaline Phase bildete.

---

2) **Eine Dipteren-Larve als Parasit der menschlichen Conjunctiva,** von Dr. Baquis (Livorno).

Ein Arbeiter, der 9 Stunden vorher von einem Insect ins rechte Auge gestochen worden, zeigte Schwellungscatarrh und im oberen und unteren Conjunctivalsack eine Zahl von kleinen weissen Insectenlarven, die die ganze Länge des Sackes durchliefen und am Ende zurückkehrten. Beim Versuche, sie mechanisch zu entfernen, fixirten sie sich hartnäckig. Cocaineinträuflung betäubte sie und es wurden alsdann mehr als 40 entfernt. Prof. Emery (Bologna) erklärte die Larve für Tachinaria, es sei aber unmöglich, das Genus und die Species zu bestimmen; sie sei identisch mit den früher von Prof. Tartuferi ebenfalls ihm übersandten Larven, die derselbe auf einer menschlichen Conjunctiva fand.

Die Tachinariae haben 22 Genera und 160 Species.

Einen dritten ähnlichen Fall hörte Verf. von einem Patienten erzählen, der nach einem Insectenstich viele Larven auf der Conjunctiva aufwies. Ein aus Livorno gerufener Arzt instillirte einige Tropfen Oel, wodurch die Larven erstickten und sich leicht entfernen liessen. Es scheint, dass es sich um eine vivipare Species handelt.

---

3) **Die Streptokokken-Conjunctivitis,** von Dr. Bardelli. (Klinik von Prof. Guaita, Siena.)

Eine 60jährige, mit Stenosis der Thränenwege, hatte eine Acutisation der habituellen Conjunctivitis mit Empfindlichkeit der Präauriculardrüse. Präparate des Secretes, sowie Culturen zeigten Streptokokken, deren Injection in das Unterhautzellgewebe des Kaninchens Erysipelas, in die Venen Tod des Thieres nach 3 Tagen zur Folge hatte. Bei einem späteren Rückfall der Conjunctivitis wurde die alleinige Gegenwart des typischen Talamon-Fraenkel'schen Pneumococcus constatirt.

---

4) **Bilaterale metastatische Ophthalmie bei Typhus,** von Dr. Gasparrini, Docent in Siena. (Klinik von Prof. Guaita.)

Verf. zählt die verschiedenen beschriebenen Typhusmetastasen am Auge auf und schliesst sich der Ansicht der Autoren an, welche die Hornhautgeschwüre als eine adynamische Manifestation erklären, die also nicht als Metastase zu betrachten ist. Dafür spricht auch die Beobachtung von Axenfeld (1894), dass selbst, wenn das Blut sehr reich an pyogenen Mikroorganismen ist, diese dennoch die Gefässwände nicht durchdringen, solange diese nicht pathologisch verändert sind. Ein anderer Beweis für die Pathogenese in Folge von Adynamie liegt in den Formen, wo das Epithel der Cornea sich abstösst und der Grund kein

Digitized by Google

anderes Aussehen darbietet, als die andere Cornea, indem die Infiltration und Ulceration erst secundär hinzutritt.

Doch betont Verf., dass nach Sanarelli (Annales de l'institut Pasteur. 1893—1894) alle Phänomene des Typhus auf den Toxinen beruhen und durch diese allein auch Hornhautabscess hervorgerufen werden kann. Auf die Toxine ist auch die transitorische Amaurose, sowie Mydriasis und Accommodationsparese zurückzuführen, obwohl letztere beide auch durch die Gegenwart einer metastatischen Basilarmeningitis bedingt sein können.

Verf. neigt sich der Ansicht zu, dass auch Panophthalmitis und Orbitalphlegmone durch die blosse Action der Typhustoxine hervorgerufen werden kann ohne Transport von Typhusbacillen, sicher sei dies der Fall mit den langsam verlaufenden Uvealmetastasen, die zu Phthisis bulbi führen.

Verf. machte bacteriologische Untersuchungen in einem Falle von eitriger posttyphöser Iridochorioiditis mit Perforation der Cornea in beiden Augen. Er erhielt Staphylokokkencolonien und in grösserer Zahl Colonien eines Bacillus, von dem er nicht entscheiden konnte, ob es der des Typhus war oder B. coli. Es trat in dem Falle alsbald eine retrobulbäre Phlegmone hinzu, sowie eitrige Decryocystitis. Der Eiter beider enthielt auch jenen Bacillus. Panas fand (kurze Notiz im Handbuch der Medicin von Charcot, Bouchard, Brissaud. I. S. 242) eine Reincultur von Typhusbacillen in einer Orbitalphlegmone, Gillet de Grandmont (1892) eine desgl. im posttyphösen Hypopyum. Verf. giebt seine Zweifel kund, ob es sich in diesen Fällen um B. coli gehandelt habe, dessen Unterscheidung vom Typhusbacillus heutzutage so schwer ist. In jedem Falle hat Gillet die Virulenz seines Bacillus nicht durch Injection in das Peritoneum von Meerschweinchen gemessen. Sanarelli wies auch nach, dass der Darmcanal nicht der beliebteste Aufenthalt des Eberth'schen Bacillus ist, indem in den Faeces Typhöser derselbe nur 8 mal in 160 Kranken sich fand. Gillet erhielt durch Injection seines Typhusbacillus in den Kaninchenglaskörper nur leichte Hyalitis, Axenfeld aber suppurative Hyalitis mit Phthisis bulbi, doch nie Panophthalmitis. Verf. suchte nun durch eigene Experimente diese Verschiedenheiten zu erklären, die er auf den mehr oder weniger hohen Grad der Virulenz der Culturen zurückführt. Er machte mit Culturen von Typhusbacillen, die aus dem Blute Typhöser entnommen waren, aber wenig virulent waren, Injectionen in die Vorderkammer oder in den Glaskörper von Kaninchen und erhielt Trübung der Medien, die nach 20 Tagen geheilt war. Dabei traten leichte Alterationen der Retina und Chorioidea ein, sowie fibrinöse Exsudate am Ciliarkörper. Bei Impfung oder Injection zwischen die Corneallamellen erhielt er je nach der Virulenz der Cultur leichtere oder schwerere Keratitis, aber nie Perforation der Cornea, doch drohte letztere in einem Falle.

2 Tropfen virulenter Cultur in Bouillon wurden einem Kaninchen in die Vorderkammer injicirt. Es folgte Phthisis bulbi mit Synizesis, keine Allgemeininfection. Anatomisch wurde Netzhautablösung, fibrinöse Exsudate etc. gefunden. Mit Nicolle's Färbung liessen sich keine Bacillen nachweisen. Bei Injection in das Corp. vitreum dasselbe Resultat, aber die Symptome traten schneller und heftiger auf, und wenn die Cultur sehr virulent war, folgte Panophthalmitis mit Durchbruch des Eiters nach aussen. Culturen des Eiters oder Schnitte des Gewebes ergaben den Typhusbacillus nur in den Anfangsstadien des Processes, nicht später.

Verf. experimentirte auch mit sehr virulenten Typhustoxinen, die er von Prof. Sanarelli erhielt. Meerschweinchen eignen sich besser als Kaninchen für diese Versuche. Einem Kaninchen wurden in 1 Auge 5 Tropfen, ins zweite

Digitized by Google

gleichzeitig $^1/_2$ g in den Glaskörper injicirt. Es erfolgte stärkere Reaction im 2. Auge, in beiden fibrinöse Exsudation mit schliesslicher Tensionsverminderung, im 2. Falle Phthisis bulbi ohne Panophthalmitis.

Verf. bemerkt noch, dass experimentell und klinisch ein Unterschied bemerkbar ist zwischen der Infection des Auges mit Bacillencultur und mit Typhustoxinen insofern, als die Erscheinungen bei letzteren langsamer auftreten und mit weniger Heftigkeit. Dies beruht darauf, dass die Bacillen massenhafte und immer neue Toxine erzeugen, während die injicirten Toxine sofort in Menge eliminirt werden. Daher findet man im 2. Falle den Glaskörper mit besser und massenhafter organisirtem Bindegewebe und nur wenig zahlreichen Leucocyten erfüllt, während im 1. Falle die Lymphkörperchen über die Bindegewebsmaschen vorwiegen.

Resumirend legt Verf. Gewicht auf die Beobachtung von Sanarelli, dass viele Complicationen des Typhus dem B. coli zuzuschreiben sind, dessen Virulenz durch die Typhustoxine erhöht wird und welcher sich stets im Intestinum befindet, aus welchem er bei den typhösen Darmalterationen auswandern kann.

Klinisch beobachtet man mitzu nach schwerem Typhus oder nach anderen Infectionskrankheiten langsame Iridocyclitis, die zur Erblindung führt, obwohl der Hintergrung nicht erhebliche Anomalien ophthalmoskopisch aufweist. Verf. hatte bei seinen Experimenten ähnliche Fälle, und fand mikroskopisch die Stäbchen und Zapfen der Retina leicht alterirt, gegen den Aequator und die Ora serrata hin stärker alterirt, was er durch die Einwirkung der Toxine erklärt.

Peschel.

III. Archivio di Ottalmologia del Prof. Angelucci (Palermo). Anno 1. Fasc. 10.

Moderne Glaucomoperationen, von Prof. Pflüger.

Verf. legt namentlich Gewicht auf die Erhaltung des Sphincter iridis, welcher bei der Iridectomie excidirt wird. Dieser ermöglicht aber die Contraction der Pupille und damit wirkt er gegen die Obstruction des Kammerwinkels. Er schlägt daher vor, nur die Irisperipherie zu excidiren, den Sphincter stehen zu lassen. Das Oberlid decke die 2. Pupille.

Fasc. 11.

Injectionen von Jodtinctur in das gesunde Kaninchenauge, von Dr. Baduel.

Verf. kommt bei seinen Experimenten zu folgenden Resultaten: Geringste Quantitäten von Jodtinctur verursachen intensive Hyalitis mit Verflüssigung des Glaskörpers nebst hämorrhagischer Chorioiditis und Retinitis. Grössere Quantitäten (nach Schöler geringste), nämlich 2—3 Tropfen, bewirken hämorrhagische Cyclitis, Netzhautablösung nebst Netzhautsclerose, Hyalitis, hämorrhagische Papillitis. 4 Tropfen (mittlere Dose nach Schöler) bewirken Atrophie des Augapfels. Da auch Fractionen eines Tropfens dem Verf. Phthisis bulbi bei Kaninchen ergaben, verurtheilt er das Schöler'sche Verfahren vollständig.

Fasc. 12.

1) **Eine seltene Form progressiver Hornhauttrübung (Sclerosis mit hyaliner Degeneration,** von Prof. Gallenga.

Verf. erwähnt die Sclerose der Cornea bei Scleritis und referirt 2 von Baumgarten und von Berlin beobachtete Fälle. Analogie mit dem letzteren hat der von ihm beschriebene Fall, wo bei einem 17jähr. Mädchen mit Trachom sich eine weissgelbliche, scharf begrenzte Opacität in der oberen Cornealhälfte

Digitized by Google

des rechten Auges bildete, die leicht über das Niveau hervorragte. Mikroskopisch zeigte sich Einwanderung von adenoidem Gewebe in die Cornealsubstanz mit Zerstörung der Membrana Bowman und hyaliner Degeneration des eingewanderten Gewebes, sowie der Hornhautfibrillen.

---

2) **Die suggestive Therapie in den hysterischen Affectionen des Auges,** von Dr. Debono.

Verf. heilte mittelst Suggestion im wachen Zustande eine complete hysterische Amaurose, ferner eine Ptosis bei einem Mädchen, dessen 2 Freundinnen durch psychisches Contagium dieselbe Erkrankung zeigten. Bei dem einen dieser Mädchen half dieselbe Suggestion, bei dem zweiten wurde eine subcutane Sutur nur zum Zweck der suggestiven Wirkung angelegt und so Heilung erzielt (suggestive Chirurgie). Auch ein hysterisches Mädchen mit Strabismus convergens und Amblyopie, sowie ein 54jähr. Bauer mit hysterischer Megalopsie wurde durch hypnotische Suggestion geheilt. Peschel.

Vermischtes.

S. 287, Z. 24 lies $1^0/_{00}$ statt $1^0/_0$.

Bibliographie.

1) Berufswahl und Sehkraft, von Dr. med. F. Kaufmann, Augenarzt in Ulm. (Zeitschr. für Schulgesundheitspflege. 1895. Nr. 5.) Erfahrungsgemäss wählen junge Leute sehr oft Berufsarten, denen sie in Anbetracht des Zustandes ihrer Augen absolut nicht gewachsen sind. Um dem vorzubeugen, schlägt Verf. vor, den von den Volks- und Bürgerschulen abgehenden Schülern und Schülerinnen ein Zeugniss über ihre Sehschärfe, einen „Sehschein" auszustellen. Derselbe könnte dem Schulzeugniss beigefügt sein und sollte auch einen Fingerzeig enthalten, welche Berufsarten von hochgradig Schwachsichtigen zu vermeiden, resp. zu wählen sind. Es genügen allgemeine Angaben, wie gering resp. hochgradig kurzsichtig oder weitsichtig und zur Charakterisirung des Sehvermögens schlägt K. nur die drei Bezeichnungen vor: I. gut für eine S bis $^1/_2$ herab, II. genügend für S = $^1/_2$ bis $^1/_5$ und III. ungenügend für die noch geringeren Grade. Damit nun die jungen Leute, die in das Leben hinaustreten, schon bei Zeiten wissen können, welche Berufsarten sie zu wählen resp. zu vermeiden haben, schlägt K. ausserdem vor, sie schon vorher einmal im 11. Lebensjahre betreffs ihrer Sehkraft zu untersuchen. K. geht so weit, dass er verlangt, es mögen die in die höheren Lehranstalten neu eintretenden Schüler und Schülerinnen bei ihrem Eintritt in die Schule auf ihre Sehkraft geprüft werden und diejenigen, die S $< ^1/_5$ haben, womöglich nicht aufgenommen (?) werden. Der Sehschein, für welchen K. ein Schema beifügt, soll auch Angaben enthalten über die zu ergreifenden resp. zu vermeidenden Berufsarten. Bei guter Sehschärfe kann natürlich jeder Beruf ergriffen werden, bei nur genügender Sehschärfe sollten Berufsarten vermieden werden, wie die als Graveur, Lithograph, Uhrmacher, Zeichner, Beinschnitzer, Retoucheur — Stickerin, Liniererin, Spitzenarbeiterin, bei ungenügender Sehkraft, oder wenn nur ein sehtüchtiges Auge vorhanden ist, sollte man nicht einen Beruf wählen als Feuerarbeiter irgend welcher Art, Mechaniker, Schriftsetzer, Schmied, Musiker, Schreiber, Clavierbauer, Dachdecker — Näherin, Spinnerin, Buchhalterin. Dagegen ist es rathsam, sich in solchem Falle zu beschäftigen als Landwirth, Gärtner, Bäcker, in Gastwirth-

Digitized by Google

schaften, Molkereien, Käsereien, Fettwaaren-, Malz-, Zucker-, Cichorienfabriken, in Landesproducten-, Rohproducten-, Eisen-, Brennmaterialienhandlungen, in Ziegeleien, in Wasch- und Bleichanstalten, bei Pferde- und Viehzucht, in der Forstwirthschaft und bei der Flösserei — in Küche, Haushaltung und Landwirthschaft. Ancke.

2) Die Steilschrift während der letzten fünf Jahre, von Dr. med. Paul Schubert, Augenarzt in Nürnberg. (Zeitschr. f. Gesundheitspflege. 1895. Nr. 3.) Verf. stellt sämmtliche Erfahrungen zusammen, die im Verlauf der letzten fünf Jahre von verschiedenen Aerzten und Lehrern in verschiedenen Städten mit der Steilschrift gemacht worden sind. Diese Erfahrungen lehren mit Sicherheit in theoretischer Hinsicht, dass durch schräge Zeilenführung ein Zug auf Kopf und Schulter in der Richtung nach links und unten ausgeübt wird, sie lehren aber ferner in practischer Hinsicht, dass erstens das Schreiben bei gerader Mittellage des Heftes in der Schule irgend welchen Schwierigkeiten nicht begegnet, und dass zweitens durch diese Heftlage die schiefe Schreibhaltung sowohl der Häufigkeit, als dem Grade nach wesentlich vermindert wird. Die Steilschrift hat nach Sch.'s Ansicht ihre Probe also bestanden, Sache der Behörden sei es jetzt, dieselbe überall durchzuführen. Ancke.

3) Monoculäre Stereoskopie, von Student Magnani. (Klinik des Prof. Reymond. — Giornale d. Accademia di Med. di Torino. 1895. S. 128.) Um stereoskopisch zu sehen, müssen die 2 perspectivischen Bilder entweder auf die beiden äusseren oder auf die beiden inneren Hälften der Retinae fallen. Die 2 Retinae kann man als eine betrachten, die aus einer rechten und linken Hälfte zusammengesetzt ist. Letzteres ist aber auch der Fall mit einer einzelnen Retina, man müsste also stereoskopisch auch mit 1 Auge sehen, wenn man die 2 perspectivischen Bilder auf jeder der beiden Hälften einer Retina projicirt. Verf. stellte 2 gleiche plane Prismen mit ihren Kanten vertical dicht aneinander und blickte monocular nach 2 Stereoskopbildern in der Stellung, dass die vereinigte Kante der 2 Prismen die Pupille halbirte. Er erhielt so den Eindruck des Reliefs. Er verspricht ausführlichere Untersuchungen. Peschel.

4) Formaldehyd in der Augenheilkunde, speciell gegen Thränensackleiden, von Dr. Lavagna. (Ibid. S. 131.) Empfiehlt, wie bereits Andere, die Lösung 1:2000 zu Injectionen in den Thränennasengang und Sack. Peschel.

5) Arecolin, ein neues Mioticum, von Dr. Lavagna. (Klinik des Prof. Reymond. — Ibid. S. 218.) Bromwasserstoffsaures Arecolin wurde von Fröhner, C. Graefe, Ehling 1894 in der Veterinärheilkunde angewandt und gefunden, dass es dem Pilocarpin analog Salivation hervorruft. Merk fand, dass es bei 100° in Wasser sich zersetzt. Verf. fand, dass es miotisch wirkt. Eine Lösung 1:100 (1 Tropfen instillirt) ruft Lidspasmus und Injection der Conjunctiva hervor, nach 2 Minuten clonische Iriscontractionen. Die Miosis hat ihr Maximum nach 10 Minuten, verschwindet nach 70 Minuten. Während derselben besteht Makropsie. Ein beigegebenes Diagramm giebt in Curven den Verlauf der Miosis und der Accommodationsparese nach Minuten an. Noch vor dem Irisspasmus tritt Spasmus des Musc. ciliaris ein, der sein Maximum nach der ersten Minute erreicht, nach 7 Minuten abnimmt, nach 35 Minuten verschwindet. Peschel.

Um Einsendung von Separatabdrücken wird gebeten.

Verlag von Veit & Comp. in Leipzig. — Druck von Metzger & Wittig in Leipzig.

Digitized by Google

Centralblatt

für praktische

AUGENHEILKUNDE.

Herausgegeben von

Prof. Dr. J. Hirschberg, Geh. Med.-Rath in Berlin.

Unter ständiger Mitwirkung der Herren Dr. Ancke in München, Dr. Berger in Paris, Prof. Dr. Birnbacher in Graz, Dr. Brailey in London, Prof. Dr. H. Cohn in Breslau, Doc. Dr. Cl. du Bois-Reymond in Berlin, Dr. Dahrenstaedt in Herford, Doc. Dr. E. Emmert in Bern, Dr. Ginsberg in Berlin, Prof. Dr. Goldzieher in Budapest, Dr. Gordon Norrie in Kopenhagen, Prof. Dr. Horstmann in Berlin, Dr. Issigonis in Smyrna, Prof. H. Knapp in New York, Prof. Dr. Krückow in Moskau, Dr. Kuthe in Berlin, Dr. Landau in Coblenz, Prof. Dr. Magnus in Breslau, Surg. Capt. F. P. Maynard in Calcutta, Dr. Michaelsen in Görlitz, Dr. van Millingen in Constantinopel, Dr. Moll in Berlin, Prof. Dr. J. Munk in Berlin, Dr. Neuburger in Nürnberg, Dr. Peltesohn in Hamburg, Doc. Dr. Peschel in Turin, Dr. Purtscher in Klagenfurt, Dr. M. Reich in Charkow, Dr. Scheer in Oldenburg, Prof. Dr. Schenkl in Prag, Doc. Dr. Schwarz in Leipzig, Dr. Stiel in Köln.

Monatlich ein Heft. Preis des Jahrganges 12 Mark. Zu beziehen durch alle Buchhandlungen des In- und Auslandes und die Postanstalten des Deutschen Reiches.

November. Neunzehnter Jahrgang. 1895.

Inhalt: **Originalmittheilungen.** I. Zur Geschichte der Blindenstatistik in Russland. Eine literarische Skizze. Von Dr. **G. Ischreyt**, Assistent an der Univ.-Augenklinik in Dorpat. — II. Ueber seröse, idiopathische Iriscysten. Von Dr. **Ginsberg**.

Klinische Beobachtungen. Eine interessante Magnet-Operation. Von Dr. Gelpke in Karlsruhe.

Referate, Uebersetzungen, Auszüge. 1) Ueber Keratoplastik, von Prof. Dr. Ernst Fuchs in Wien. — 2) Ueber Episcleritis periodica fugax, von Prof. E. Fuchs in Wien. — 3) Ueber Netzhautentzündung bei angeborener Lues, von Dr. J. Hirschberg in Berlin. (Schluss.)

Journal-Uebersicht. Zehender's klinische Monatsblätter für Augenheilkunde. Juli-October.

Vermischtes. Nachruf an Maklakoff.

Bibliographie. Nr. 1—4.

I. Zur Geschichte der Blindenstatistik in Russland.

Eine literarische Skizze.

Von Dr. **G. Ischreyt**, Assistenten an der Universitäts-Augenklinik in Dorpat.

1. Verbreitung der Blinden.

Die ersten Anfänge einer wissenschaftlichen Blindenstatistik in Russland knüpfen sich an den Namen der Dorpater Universität. 1856—1859 wurden unter der Leitung v. Samson-Himmelstjerna's und v. Oettingen's

21

Digitized by Google

statistische Erhebungen in Betreff der in Livland herrschenden Augenleiden gemacht und bei dieser Gelegenheit auch die Zahl der Blinden festgestellt. Es ergab sich damals ein Verhältniss von 1 Blinden zu 1076 Sehenden; doch machte v. OETTINGEN selbst darauf aufmerksam, dass in Wirklichkeit das Verhältniss weit schlimmer hätte ausfallen müssen, wenn die Mängel der angewandten Methode der Blindenzählung hätten vermieden werden können. Eine im Jahre 1855 im Dorpater Bezirke durch die Gemeindeverwaltungen ausgeführte Blindenzählung hatte dementsprechend andere Resultate geliefert: hiernach kam 1 Blinder auf 255 Sehende.

Seit diesem ersten Versuche im Kleinen vergingen fast 20 Jahre, ehe die für den Wohlstand des Reiches so wichtige Angelegenheit neue Bearbeiter fand. Es waren allerdings Blindenzählungen für einige Gebiete ausgeführt worden, die Art und Weise der Ausführung war jedoch keine sehr Zutrauen erweckende. So wurden 1859—1863 die Blinden Transkaukasiens nur nach Mittheilungen der Blinden selbst oder ihrer Verwandten registrirt, wobei die Angaben von den Gemeinden bestätigt wurden (9).

Den indirecten Anlass zu einer wissenschaftlichen Wiederaufnahme der Frage bildete die erschreckende Thatsache der zahlreichen Erblindungen innerhalb des heimgekehrten Heeres von 1877/78, die zunächst als eine Folge von Verletzungen durch Waffengewalt aufgefasst, immerhin eine sorgfältige Untersuchung veranlasste.

Nicht, dass nicht schon früher die Häufigkeit von Augenleiden innerhalb des Heeres die Aufmerksamkeit der Aerzte auf sich gezogen hätte, — derartige Krankenberichte existirten schon seit einiger Zeit —; das Neue in der nun vor sich gehenden Bewegung liegt in der hervorragenden Berücksichtigung der Erblindungen.

Im Auftrage des Hauptcuratoriums „zur Versorgung nothleidender Soldatenfamilien“ unternahm A. SKREBITZKY (37) in den Jahren 1879 und 1880 Reisen in die mittleren und südlichen Gouvernements des Reiches zur genaueren Erforschung der Aetiologie der Erblindungen innerhalb der aus dem Dienst entlassenen Soldaten. Er constatirte, dass nur 5 % der Erblindungen auf Verletzungen durch Waffen zurückzuführen seien, und der bei Weitem grösste Theil verschiedene specifische Augenerkrankungen zur Ursache hätte.

TALKO (6) untersuchte ziemlich gleichzeitig die Blinden des Warschauer Militairbezirks und fand nur bei 12,2 % der Erblindungen die erwartete Ursache.

Es ist das Verdienst SKREBITZKY's — und das hätten seine Gegner nicht ausser Acht lassen sollen, — die ungeheure Verbreitung der Blindheit in Russland erkannt und die Aufmerksamkeit weiterer Kreise auf diese Thatsache zuerst hingelenkt zu haben. Auf jenen beiden Reisen empfing

Digitized by Google

er den herrschenden Eindruck von der Lage der Verhältnisse und die Anregung zu weiterem Studium derselben.

In den Jahren 1882, 1883 und 1884 hatten auf Veranlassung des Kiewschen Marienpatronates für Blinde Blindenzählungen in den Gouvernements Kiew und Poltawa stattgefunden. Da jedoch die Daten durch nichtmedicinische örtliche Behörden gesammelt worden waren, und in der Bearbeitung keinerlei Angaben über den Begriff der Blindheit und die angewandte statistische Methode genannt sind; so kann dieses Material in keiner Weise genügen. Für St. Petersburg existirte seit 1877 eine durch Prof. Janson zusammengestellte Blindenstatistik.

Unter den officiellen statistischen Quellen waren die Berichte der Rekrutirungsbehörden in der Bearbeitung des Medicinal-Departements die einzigen, welche Glaubwürdigkeit beanspruchen konnten, wenn ihnen auch der grosse Mangel anhaftet, dass sie nur auf eine beschränkte Altersstufe Bezug nehmen. Skrebitzky bediente sich ihrer in Ermangelung geeigneterer Quellen.

Ueber die Resultate seiner Arbeiten berichtete er auf dem allgemeinen Blindenlehrercongress zu Frankfurt a. M. (1882) (7), zu Amsterdam (1885) (10) und auf dem I. Congresse russischer Aerzte in St. Petersburg (December 1885) (12). Das nach jenem Material berechnete Verhältniss betrug 1:101; Skrebitzky machte jedoch darauf aufmerksam, dass hierbei unter „Blinde" nicht die beiderseits Erblindeten allein, sondern gemäss der Auffassung des betreffenden Wehrpflichtreglements auch die nur auf dem rechten Auge Erblindeten zu verstehen seien. Ueberhaupt ist sich Skrebitzky der Lückenhaftigkeit seines Materials wohl bewusst; er verlegt den Werth seiner Arbeit auch nicht auf die Zahlenangaben, sondern vor Allem auf die Feststellung des Factums, dass schon im wehrpflichtigen Alter in Russland eine so überaus hohe Zahl von Erblindungen vorhanden sei, wie sie in Westeuropa nicht gekannt wird.

Diese Mittheilungen Skrebitzky's riefen in Russland eine grosse Erregung hervor, auf der einen Seite Zustimmung, auf der anderen heftigen Widerspruch. Die Gegner, unter denen in erster Linie Professor Dobrowolsky (14, 18) zu nennen ist, wandten sich in Verkennung des Zweckes der angegriffenen Arbeit fast ausschliesslich gegen die Genauigkeit der Zahlenangaben, die sie für bedeutend zu hoch gegriffen halten. Ohne auf die einzelnen Punkte der Polemik einzugehen, sei hier nur auf einige principielle Verschiedenheiten in den beiden Auffassungen hingewiesen. Skrebitzky vertraut den von ihm benutzten Quellen in Hinsicht auf ihre Zuverlässigkeit, Dobrowolsky hält die Aerzte der Rekrutirungsbehörden für zu wenig specialistisch ausgebildet und die ihnen zur Untersuchung bemessene Zeit für zu kurz, um auf grosse Genauigkeit ihrer Angaben rechnen zu können. Wenn auch Skrebitzky in Folge der Mangelhaftigkeit seines Materials das

Digitized by Google

Verhältniss zu ungünstig angiebt, scheint in DOBROWOLSKY's Auffassung das Bestreben einer zu optimistischen Darstellungsweise durchzuklingen. Die Verhältnisszahl, welche Letzterer auf Grund von Acten des Generalstabes berechnet, differirt demnach ganz erheblich von jener SKREBITZKY's; sie beträgt annähernd 1:600. Zum Theil beruht diese Abweichung darauf, dass DOBROWOLSKY die Landwehr als ärztlich besichtigt mit verrechnet, während SKREBITZKY mit Hinweis auf das Reglement davon absieht, da dasselbe eine Einreihung in die Landwehr nur nach allgemeinen äusseren Eindrücken verlange und daher kein Recht gäbe, eine ärztliche Untersuchung vorauszusetzen. Zum Vergleich zieht DOBROWOLSKY ausserdem noch die Blindenstatistik von JANSON für St. Petersburg heran, welche ein Verhältniss von 1:1117 angiebt.

Die hier flüchtig berührte Polemik spielte sich bald in die Tagesblätter hinüber und entzieht sich hier der weiteren Verfolgung.

Dass SKREBITZKY's Ausführungen immerhin in massgebenden Kreisen anerkannt wurden, beweist ein Schritt POTKIN's, der damals Vorsitzender einer Commission „zur Verbesserung der Sanitätsverhältnisse des Reiches" war. Er liess als solcher an SKREBITZKY die Aufforderung ergehen, Massnahmen zur Einschränkung der ansteckenden Augenkrankheiten anzugeben, um auf diese Weise „die Ursachen der Blindheit zu verhüten und zu entfernen". SKREBITZKY leistete dem Folge; im Anschluss an diese Arbeit, die sich hauptsächlich über die Aetiologie der Erblindungen verbreitet und im Mai 1886 erschien (13), wandte er sich einer Correctur seiner ersten Blindenstatistik zu und veröffentlichte im Jahre 1893 eine seine neuen Ansichten zusammenfassende Tabelle. Er war auf die Urquellen zurückgegangen, wie sie sich im Ministerium des Innern vorfanden und hatte dabei nicht unwesentliche Abweichungen von den Berichten des Medicinal-Departements constatirt. Es kommen nunmehr auf 1730636 ärztlich besichtigte Einberufene (1879—1883) 9238 „Blinde" (auf beiden Augen oder dem rechten allein) und 1051 Mann mit Staphylomen der Hornhaut. — Zum Vergleiche führe ich die Zahlen an, welche das Medicinal-Departement (44) aus den Einberufungslisten für 1890 angiebt. Die Zahl der „Besichtigten" (incl. 477530 der Landwehr zugezählten) betrug 881600 Mann; dienstuntauglich in Folge von Augenleiden überhaupt waren davon 8930, darunter 289 Fälle mit Staphyloma corneae und 5616 Fälle von Blindheit und Einäugigkeit (mit erblindetem rechten Auge).

Was überhaupt die auf diesem Gebiete publicirten Arbeiten betrifft, fällt vor allem die geringe Menge derselben auf. In Anbetracht der complicirten Verhältnisse, wie sie eine buntgewürfelte Menge vieler Völker, wie sie schroffe Gegensätze in Klima und socialen Verhältnissen mit sich bringen, will die kleine Anzahl von Monographien nicht viel bedeuten,

Digitized by Google

während die officiellen statistischen Erhebungen, ebenso wie ihre Vorgänger, nicht unbedingtes Zutrauen verdienen.

In dem Jahre 1886 fand auf Veranlassung des „Marienvereines zur Fürsorge für die Blinden" die erste allgemeine Blindenzählung in Russland durch Verwaltungs- und Polizeibehörden statt; eine Bearbeitung des umfangreichen Materials lieferte das centrale statistische Comité durch Alenitzin und Sirnew (26). Nach dieser Arbeit finden sich in 50 Gouvernements des europäischen Russland, in Polen und dem Kaukasus 189872 Blinde, d. h. 20 Blinde auf 10000 Sehende. So richtig diese erste allgemeine Bearbeitung der Blindenverhältnisse in Russland auch sein mag, an ihrem Werthe steigen berechtigte Zweifel auf, wenn man z. B. für die Stadt Uischinew die Zahl der Blinden mit 55 angegeben findet und Joelsohn (32) 6 Jahre später deren 162 festzustellen im Stande ist.

Mehr Beachtung verdienen die zum Theil mit grossem Fleisse bearbeiteten Blindenzählungen, wie sie von einigen Aerzten für einzelne Städte und ländliche Districte ausgeführt worden sind. Es ist nur zu bedauern, dass dieses an sich schon kleine Material noch durch Uneinheitlichkeit in der Zusammenstellung zersplittert wird und einzelne wichtige Fragen nicht berücksichtigt.

Dalinger (25) fand in Astrachan unter 100000 Einwohnern 288 Blinde, von denen 51 unheilbar waren (1 : 1960). Joelsohn (32) bearbeitete in einer umfangreichen und gründlichen Monographie die Verhältnisse der Stadt Kischinew in Bessarabien. Unter 120074 Einwohnern fanden sich 162 Blinde (1 : 741). Tepljaschin (17) fand unter 32689 Wehrpflichtigen des Glasowoschen Bezirks im Gouvernement Wjatka 65 Blinde und berechnete hieraus das Verhältniss derselben zur Einwohnerzahl mit 1 : 500. Suchodejew (19) fand in drei Districten des Samaraschen Gouvernements unter 903821 Einwohnern 2333 Blinde (1 : 388). Isatschek (38) fand unter 4177 Einwohnern der Sergiewschen Gemeinde im Gouvernement Kaluja 13 Blinde (1 : 321), Aljantschikow (34) unter 23186 Einwohnern aus mehreren Gebieten des Gouvernements Twer 74 Blinde (1 : 313), Sergiew (21) unter 205951 Einwohnern des Nolinskischen Bezirks im Gouvernement Wjatka 823 Blinde (1 : 249), Kuschew (33) endlich zählte in dem Dorfe Alt-Slawkin des Gouvernements Saratow unter 4844 Einwohnern 50 Blinde (1 : 96).

Diese Beispiele bestätigen die ungeheure Verbreitung der Blindheit in Russland; ein aus diesen Zahlen berechnetes Durchschnittsverhältniss nähert sich bedenklich Kerschbaumer's „natürlicher Blindenquote". Mit einander verglichen zeigen die einzelnen Daten zu bedeutende Abweichungen, u fürs erste mehr als vielleicht Grenzwerthe darzustellen, zwischen welchen die Grössen schwanken können. Ein grosses locales Interesse haben sie

Digitized by Google

aber ganz entschieden und sind wohl im Stande, bei der practischen Behandlung der Blindenfrage wichtige Anhaltspunkte zu geben.

2. Ueber die Ursachen der Erblindungen und ihre Abhülfe.

Mit der Frage nach der Verbreitung der Blindheit musste sich naturgemäss auch die Frage nach ihren Ursachen und nach einer geeigneten Abhülfe erheben; war ja doch der Anlass zur Bearbeitung dieses Themas überhaupt einem Bedürfnisse der Gesellschaft entsprungen, sich vor den öconomischen Schäden, welche ihr aus der Blindheit erwuchsen, in geeigneter Weise zu schützen.

Krückow (3) hatte schon 1878 eine tabellarische Zusammenstellung der in seiner Klinik beobachteten Blinden nach ätiologischen Momenten gegeben; ähnliche Berichte besitzen wir aus der älteren Zeit von Talko (6), Reich (9) und Felser (11). Allgemein wurde diese Frage zuerst von Skrebitzky (13) in der schon früher erwähnten Denkschrift an Potkin behandelt.

Dieser Autor führte als die wichtigsten Ursachen der Erblindung die Blennorrhoea neonat. (29) und das Trachom an. Was die erstere betrifft, stand ihm das ganze Material der Findelhäuser in Moskau und St. Petersburg, des Elisabethkinderhospitals (Dr. Reitz) und des Kinderhospitals des Prinzen von Oldenburg (Dr. Rauchfuss) zur Verfügung. Hiernach berechnete Skrebitzky den Procentsatz der Erkrankungen der Neugeborenen an Blennorrhoea auf 2—13%. Ueber den Ausgang finden sich Angaben in den Berichten des St. Petersburger Findelhauses. Von 125696 Neugeborenen (1868—1883) waren 8376 an Blennorrhoea erkrankt; 1228 davon erblindeten auf einem oder beiden Augen oder wurden mit „Läsionen“ entlassen, worunter die Berichte Maculae corneae, Leucome, Staphyloma der Hornhaut und Atrophia bulbi verstanden. Die auf beiden Augen Erblindeten allein betrugen 0,16% der überhaupt aufgenommenen Neugeborenen. Gestützt auf die Thatsache einer der Gebärenden meist nur in ungenügender Weise gebotenen Hülfe bei der ärmeren Bevölkerung, meint Skrebitzky ähnliche Verhältnisse für das ganze Reich annehmen zu dürfen.

Talko (5) stellte das Morbiditäts- und Mortalitätsverhältniss bei der Blennorrhoea adult. innerhalb der Truppen des Warschauer Militairbezirks zusammen. 1878 erkrankten von 131242 Soldaten 394 an Blennorrhoe und von diesen erblindeten 30 auf beiden Augen (0,3% resp. 0,02% der Gesammtzahl).

In der Trachomfrage stützte sich Skrebitzky in der oben erwähnten Denkschrift in erster Linie auf die statistischen Arbeiten der kaukasischen Militairärzte in ihrer Zusammenfassung durch Reich, der in der kaukasischen Armee 2—46% Trachomkranker festgestellt hatte. Man kann einwenden, dass die Krankheitsverhältnisse innerhalb eines unter schlechten

hygienischen Bedingungen lebenden Heeres keineswegs Gültigkeit für andere Verhältnisse beanspruchen dürfen, und der Einwand ist vollständig berechtigt. Dass aber in der That auch unter der ländlichen Bevölkerung das Trachom ungemein verbreitet ist, bewies ausser Anderen Tepljaschin, indem er im Gouvernement Wjatka unter seinen Augenkranken 45 % an Trachom oder seinen Folgezuständen Leidende constatirte.

Auch unsere Forscher bestätigten diese ungeheure Ausbreitung des Trachoms: die Aerzte der „Fliegenden Ophthalmologencolonnen“ hatten im Jahre 1893 (36) in 32,8 % aller Kranken Trachomatöse in Behandlung und im Jahre 1894 (40) sogar 36,1 %.

Unter den Versuchen einer procentischen Berechnung der Häufigkeit des Trachoms innerhalb einer ganzen Bevölkerung sind die Untersuchungen v. Oettingen's und v. Samson-Himmelstjerna's (41, 42) in Livland die ältesten und als solche von Interesse (1856—1859), wiewohl sie viel zu günstige Verhältnisse angeben. Hiernach betrugen die Trachomkranken nur 1,13 % der ganzen Bevölkerung; doch gelang es auf kleineren Gebieten in Folge genauerer Durchforschung die Zahl auf 3,36 und sogar 4,46 % zu steigern.

Sehr werthvoll, aber nur auf eine gewisse Altersstufe Bezug nehmend, sind die Untersuchungen Oehrn's (45) für Livland; er fand unter 11310 Dorfschülern im Alter von 8—18 Jahren für die einzelnen Districte als Minimum 3,6 % und als Maximum 25,7 % trachomatös Erkrankter.

Aljantschikow (34) endlich fand unter 23186 Bewohnern eines Gebietes des Gouvernements Twer 1127 Trachomatöse, d. s. 4,9 % der ganzen Bevölkerung.

Es ist verständlich, dass bei der geringen Anzahl von Aerzten überhaupt und besonders von Specialisten die grosse Ausbreitung der infectiösen Augenleiden von nachhaltigem Einfluss auf das Blindenverhältniss sein muss. (Nach Belljarminow (35) kommen 44960 Augenkranke auf jeden Arzt, der sich überhaupt mit Augenleiden befasst, 112400 auf einen Specialisten.) Folgende von verschiedenen Autoren zu verschiedenen Zeiten gesammelte Daten geben einen Begriff von der Grösse jenes Einflusses. Ausser den Procentzahlen für Blennorrhoea neonat. und Trachom finden sich auch solche für Variola vera und Glaucom in der Tabelle angeführt, für die erstere, weil derartige Angaben in einem Lande, in welchem kein Impfzwang existirt, besonders interessant erscheinen, für letzteres, weil gerade diese Affection nächst dem Trachom die häufigste Erblindungsursache abgiebt.

Die Procentzahlen dieser Tabelle zeigen ohne Weiteres, wo man hauptsächlich anzugreifen hat, um einen Kampf mit der Blindheit erfolgreich zu führen. Fast alle Schriftsteller, die sich eingehender mit dieser Frage beschäftigt haben, fügten ihren Angaben dementsprechende Vorschläge bei; in der richtigen Würdigung der Verhältnisse legten sie ihr Hauptgewicht

Digitized by Google

	Krückow (8)	Felser (11)	Sergiew (21)	Djakonow (24)	Dalinger (25)	Tepljaschin (30)	Joelsohn (32)	Kuschow (33)	Aljantschikow (34)	Ophthalm.-Col. (36)	Ophthalm.-Col. (40)	Isatschek (38)
Gesammtzahl der Blinden	*	1228	824	2792	51	590	162	50	74	517	2925	13
Blenorrhoea neonat.	7,0	—	0,6	5,0 **	11,2	1,0	3,1	—	1,3	3,8	5,5	0
Variola vera . .	7,8	—	13,6	6,9	5,3 ***	4,4	6,8	6,0	8,1	9,6	13,9	15,3
Glaucoma . . .	24,0	21,5	8,7	22,7	5,1	11,8	18,5	4,0	9,4	15,6	16,3	23,0
Trachoma . . .	0,6 *	—	29,7	0,7	6,3	37,8	30,9	82,0	40,5	21,4	22,5	0

auf die kulturelle Hebung der niederen Schichten der Bevölkerung (vergl. Skrebitzky (13)), verlangten aber daneben ausser allgemeinen hygienischen und prophylactischen Massnahmen eine sorgfältigere Ausbildung der Aerzte und Hebammen.

Ein thatkräftiges Eingreifen in die bestehenden Missstände ist das Verdienst der letzten Jahre, namentlich hat das Blindencuratorium der Kaiserin Maria Alexandrowna, gestützt auf ein festes Programm, eine segensreiche und umfassende Thätigkeit begonnen. Ganz besonders ist es die Institution der „Fliegenden Ophthalmologencolonnen“, die, durch Prof. Belljarminow (35) ins Leben gerufen, augenblicklich im Mittelpunkte des allgemeinen Interesses steht und schon in der kurzen Zeit ihres Bestehens eine Literatur hervorgerufen hat.

Es werden seit 1893 in den Sommeruniversitätsferien vollständig mit Instrumenten und Medicamenten ausgerüstete Expeditionen unter der Leitung von Ophthalmologen in verschiedene Gebiete abdeligirt, um hauptsächlich dem Landvolke Hülfe zu bringen.

Wenn man den Werth dieser Einrichtung richtig würdigen will, darf man vor Allem nicht das ganze Programm des Curatoriums aus dem Auge verlieren, von dem diese Art der Thätigkeit nur einen Theil bildet. Das Blindencuratorium hat sich neben der wissenschaftlichen Erforschung der Blindheit die Bekämpfung derselben in ihren Ursachen in erster Linie zur Aufgabe gestellt und zu diesem Zwecke hauptsächlich Gründungen von

---

* Krückow's Angaben beziehen sich auf 457 Fälle mit 596 blinden Augen. In 48 Fällen ist die Ursache nicht angegeben. Die Ziffer für Trachom hält K. selbst für viel zu niedrig.

** Die Zahlen für Blennorrh. neonat., Variola vera und Glaucoma sind nach dem Referat von Adelheim in dem betr. Nagel'schen Jahresbericht wiedergegeben, die Procentzahl für Trachom nach der Wiedergabe von Joelsohn (l. c.) ergänzt.

*** Infectionskrankheiten überhaupt.

Ambulatorien und Krankenhäusern, Vermehrung der Specialisten, Verbreitung von populären Schriften u. a. m. in Aussicht genommen. In Anbetracht jedoch dessen, dass dieses umfangreiche Programm erst allmählich ausgeführt werden könne, specialistische Hülfe und ganz besonders eine genaue Recognoscirung der Verhältnisse aber dringend nothwendig sei, beschloss das Curatorium in der oben geschilderten Form activ einzugreifen. Die zahlreichen von Specialisten und Nichtspecialisten geführten Angriffe berücksichtigen dieses letztere viel zu wenig, indem sie hauptsächlich auf die „palliative" und nicht radicale Eingriffsweise dieser Institution hinweisen. Zur Beurtheilung der Thätigkeit der Colonnen mögen hier einige Daten aus den Gesammtberichten für 1893 und 1894 folgen.

Im Jahre 1893 (36) wurden von 7 Colonnen im Ganzen 7691 Kranke behandelt und 1466 Operationen ausgeführt (darunter 228 Cataractextractionen, 194 Iridectomien und 346 Trichiasis- und Entropionoperationen). Erkrankungen der Cornea waren in 24,7 % aller Fälle in Behandlung.

Im Jahre 1894 (40) wurden von 21 Colonnen 35053 Kranke behandelt und 9554 Operationen ausgeführt (1003 Cataractextractionen, 883 Iridectomien und 2733 Trichiasis- und Entropionoperationen). 26,6 % aller Kranken litten an der Cornea. Die werthvollen Beobachtungen der Colonnen in Betreff der Blindenverhältnisse und der Verbreitung des Trachoms sind schon oben berührt worden.

Von den Feinden der Institution ist ferner angeführt worden, dass der pädagogische Zweck derselben, auf den die Vertheidiger ein so grosses Gewicht legten, wegen thatsächlichen Mangels an Zeit nur ungenügend erfüllt werden könne. Es ist dem entgegenzuhalten, dass der pädagogische Werth vor Allem in der Anregung liegt, die ein so starkes und mannigfaltiges Material unbedingt auch auf den Nichtspecialisten ausüben muss, ein mächtiger Sporn zur weiteren Ausbildung innerhalb der Disciplin.

Dass aber das Blindencuratorium den Kampf mit den Ursachen der Erblindung, treu seinem Programm, auch schon auf andere, nachhaltigere Weise führt, beweist die Gründung einer Anzahl von Freibetten für Augenleidende an verschiedenen Krankenhäusern und die Eröffnung von Augenpolikliniken in Taschkent, Tiflis und Astrachan.

Man kann sich beim Anblick dieser Thatsachen dem nicht verschliessen, dass nunmehr die Zeit grosser Erfolge in dieser Frage gekommen sei. Dass dieselben von Dauer sein werden, dafür birgt die Umsicht und die Energie, mit der bisher vorgegangen worden ist.

Digitized by Google

Litteratur-Angabe.

Die mit * bezeichneten Arbeiten sind mir weder im Original noch in ausführlichen Referaten zugänglich gewesen.

1) v. Oettingen, Die endemischen Krankheiten Livlands. (Balt. Monatsschr. VI. 1862.)

*2) Janson, Vergl. Statistik Russlands u. d. westeurop. Staaten. St. Petersburg 1877. Russ.

3) Krückow, Beitr. zur Aetiol. der Erblindung. (Med. Uebers. 1878. April.)

*4) Reich, Aus d. oculist. Ber. üb. d. Zustand d. kaukasischen Militairbezirks f. d. Jahr 1878. (Milit. med. Journal. 1879. Febr.) Russ.

5) Talko, Aus d. Jahresber. des Warschauer Militairbezirks. (Gaz. lek. 1880.) Poln.

6) Talko, Die Blinden des Warschauer Militairbezirks aus dem letzten Kriege. (Gaz. lek. 1880.) Poln.

*7) Skrebitzky, Zur Blindenfrage in Russland. Frankfurt a. M. 1882.

*8) Reich, Einige Worte über d. Blinden im Allgemeinen und im Kaukasus. Tiflis 1884. Russ.

9) Reich, Zur Blindenstatistik Russlands. (Centr. f. pr. Aug. 1884. Oct.)

10) Skrebitzky, In welchem Verhältniss steht in Russland d. Fürsorge d. Blinden zu deren Zahl? Bonn 1885. Juli.

11) Felser, Zur Frage d. Aetiol. der Blindheit. (West. Oft. 1885. p. 382.) Russ.

12) Skrebitzky, Ueb. d. Verbreitung u. Intensität d. Erblindungen in Russland u. d. Vertheilung d. Blinden üb. d. verschiedenen Gegenden des Reiches. Vortrag, geh. auf d. I. Congress russ. Aerzte in St. Petersburg am 28. Dec. 1885. (St. Petersburger med. Wochenschr. 1886. Nr. 4.)

13) Skrebitzky, Zur Frage v. d. bedeutenden Verbreitung ansteckender Augenkrankheiten in Russland u. die Mittel zur Verhütung derselben. St. Petersburg 1886. Mai. Russ.

14) Dobrowolsky, Einige Erklärungen u. Zusätze im Anlass d. Frage d. Verbreitung d. Blindheit in Russland auf Grund offic. Daten. (Wratsch. 1886. Mai.) Russ.

15) Skrebitzky, Zur Frage der Blindenverbreitung bei uns. St. Petersburg 1886. Mai. Russ.

*16) Pantüchow, Ueber d. Blindheit in Russland. (Woenn. sanit. Del. 1886. p. 23.) Russ.

17) Tepljaschin, Ueber Blindheit unter d. Wehrpflichtigen im Glasowoschen Bezirk des Gouv. Wjatka. (Abhandl. d. II. Congr. russ. Aerzte in Moskau. II. p. 25. 1886.) Russ.

18) Dobrowolsky, Zur Frage üb. d. Verbreitung d. Erblindungen in Russland. (Klin. Mon. f. Aug. 1886. p. 324.)

19) Suchadejew, Angaben über d. Blinden des Stawrop., Busuluns. u. Bugurusl. Bezirks d. Gouv. Samara. Samara 1886. Russ.

*20) Fuchs, Ueber d. Ursachen u. d. Verhütung d. Blindheit. Kiew 1886. Russ.

21) Sergiew, Die Blindheit u. ihre Ursachen innerh. d. Bevölkerung d. Nolinschen Bezirks im Gouv. Wjatka. Inaug.-Diss. St. Petersburg 1887. Russ.

*22) Mitkewitsch, Ueber d. Blinden Odessas. (Protocoll d. med. Ges. zu Odessa. XVII. 1887.) Russ.

*23) Joelsohn, Der augenblickliche Stand d. Frage v. d. Blindheit. (Med. Bess. 1888. Nr. 21.) Russ.

24) Djakonow, Blindenstatistik u. einige Daten in Betreff d. Aetiologie d. Blindheit innerhalb des russ. Volkes. Inaug.-Diss. Moskau 1888. Russ.

Digitized by Google

25) DALINGER, Ophthalm. Beobacht. u. Versuch einer statist. Untersuchung d. Blindheit innerh. d. Bevölkerung d. Stadt Astrachan. (West. Oft. V. p. 502. 1888.) Russ.

26) Blindenstatistik Russlands nach d. Zählung v. 1886. Bearbeitet von ALENITZIN u. SIRNEW. St. Petersburg 1888. Russ.

*27) BECKER, Die Blindheit in Russland u. d. Verhütungsmassregeln derselben. (Sitzungsber. d. med. Ges. zu Woronesh. 1888/89. p. 22.) Russ.

*28) RODIONOW, Beitrag zur Frage üb. d. Verminderung der Zahl d. Blinden in Russland. (West. Oft. V, p. 133. 1888.) Russ.

29) SKREBITZKY, Ueber d. Vorkommen d. Ophthalmoblennorrhoea neonatorum in St. Petersburg. (St. Petersb. med. Wochenschr. 1888. Nr. 18 u. 19.)

30) TEPLJASCHIN, Ueber die im Glasowoschen Spitale von 1882—1887 beobacht. Blinden. Kasan 1889. Russ.

*31) KRUMBMÜLLER, Zur Frage üb. d. Blindheit bei d. Rekruten des Nowgorodschen Districts. (Sitzungsber. u. Mittheil. d. Ges. d. Aerzte d. Gouv. Nowgorod. 1891. p. 79.) Russ.

32) JOELSOHN, Die Blindheit innerhalb d. Bevölkerung d. Stadt Kischinew. (West. Oft. IX. 1892. p. 295 u. 467.) Russ.

33) KUSCHEW, Die Blindheit u. ihre Ursachen innerhalb der fremden Bevölkerung des Dorfes Alt-Slawkin im Gouv. Saratow. (West. Oft. IX. 1892. p. 379.) Russ.

34) ALJANTSCHIKOW, Die Augenkrankheiten u. d. Blindheit unter d. Bauern der Prudow., Kusowin. u. Dorsk. Gemeinden des Nowotorshen Districts des Gouv. Twer n. Daten einer allgem. Besichtigung. Inaug.-Diss. St. Petersburg 1892. Russ.

35) BELLJARMINOW, Ueber d. Organisation v. Massnahmen zur Vorbeugung d. Blindheit u. d. Organisation augenärztlicher Hülfe f. Augenkranke. St. Petersburg 1893. Russ.

36) BELLJARMINOW, Uebersicht üb. d. Thätigkeit d. Fliegend. Ophthalm.-Colonnen. (Wratsch. 1894. Nr. 6 u. 7.) Russ.

37) SKREBITZKY, Geschichtl. Untersuchung im Anlass d. bei uns verbreiteten Augenleiden u. d. Blindheit. (Wratsch. 1894. Nr. 20 u. 22.) Russ.

38) ISATSCHEK, Die Augenkrankheiten u. Blindheit innerh. d. bäuerischen Bevölkerung d. Sergiewschen Gemeinde d. Kalugaschen Districts im Gouv. Kaluga. Inaug.-Diss. St. Petersburg 1894. Russ.

39) WALTER, Im Anlass des Kampfes mit d. Blindheit in Russland. Odessa 1895. Russ.

40) ANDOPSKY, BELLJARMINOW u. DOLGANOW, Ueber d. Thätigkeit d. Fliegenden Ophthalm.-Colonnen im Jahre 1894. (Wratsch. 1895. Nr. 8, 9, 10 u. 11.) Russ.

41) WEISS, Zur Statist. u. Aetiol. d. unter d. Landvolke Livlands am häufigsten vorkommenden Augenkrankheiten, besonders d. Trachoms. Diss. Dorpat 1861.

42) v. OETTINGEN, Die ophthalm. Klinik Dorpats in d. 3 ersten Jahren ihres Bestehens. Dorpat 1871.

43) TEPLJASCHIN, Kurzer Bericht üb. d. Augenkranken d. Glasowoschen Krankenhauses. (West. Oft. III. p. 198. 1886.) Russ.

44) Bericht des Medicinaldepartements d. Ministerium d. Innern für d. Jahr 1890. St. Petersburg 1893. Russ.

45) OEHRN, Zur Trachomstatist. in Livland. Vortrag, geh. auf dem IV. livländ. Aerztetag in Wenden am 16. Sept. 1892. (Centr. f. pr. Aug. 1893. p. 79 u. 115.)

Digitized by Google

II. Ueber seröse, idiopathische Iriscysten.

Von Dr. **Ginsberg.**

In die Poliklinik von Herrn Geh. Rath Hirschberg brachte eine Frau ihren $4^3/_4$ Jahre alten Knaben. Sie hatte in dessen linkem Auge auf der Regenbogenhaut seit der Geburt ein stecknadelkopfgrosses Pünktchen bemerkt, das in den letzten 6 Wochen rasch gewachsen war. — Eine Verletzung ist nicht vorhergegangen. [Sommer 1895.]

Es findet sich eine mehr als erbsengrosse Iriscyste im nasalen Quadranten, bis zur Hornhauthinterfläche vordringend. Das Auge ist reizlos. Das Irisgewebe ist stellenweise sehr auseinandergedrängt, besonders auf der Kuppe, wo die Cyste wasserhell durchschimmert. Bei seitlicher Beleuchtung sieht man, dass zwischen Iris und Linse ein Buckel nach hinten sich erstreckt. O.n.

Die Operation vollführte Prof. Hirschberg in der von ihm (Ctrlbl. f. Augenheilk. 1886. Sept.-Oct.) beschriebenen Weise.

Unter Chloroform wird die Vorderkammer mit der Lanze eröffnet und dabei gleich die Cyste angestochen, so dass sie zusammenfällt. Darauf wird sie mit der Kapselpincette hart am Sphincter gefasst, herausgeleitet und mit einem Scheerenschlage abgeschnitten. — Die Heilung verlief normal. Pat. wurde 13 Tage nach der Operation entlassen. Das Colobom sah aus wie nach einer gewöhnlichen Iridectomie. Sehkraft, soweit zu prüfen, befriedigend. [Nach 3 Monaten ebenso, wie auf dem anderen Auge.]

Nach Härtung in Müller'scher Flüssigkeit und Nachhärtung in Alkohol wird das Präparat in Paraffin eingebettet, in eine Serie von Schnitten zu 7,5 μ zerlegt und auf dem Objectträger mit Alauncarmin gefärbt.

Die mikroskopische Untersuchung ergiebt, dass die Cyste von einem einschichtigen Endothel ausgekleidet ist, sich im Irisgewebe vorn und hinten ziemlich gleichmässig erstreckt und hinten bis an die Pigmentschicht reicht, während sie auf der Kuppe vorn nur von spärlichen Theilen des Irisgewebes bedeckt ist. Im Stroma selbst treten die Räume um die Gefässe und ausserdem etwas verzweigte Spalträume sehr deutlich hervor, die wohl als erweiterte Lymphbahnen anzusehen sind. An den Blutgefässen ist eine besondere Stauung nicht bemerkbar. Ferner zeigen die Stromazellen und Adventitiazellen der Gefässe vielfach eine auffallende Grösse und Deutlichkeit der Kerne.

Der Endothelbelag der Cyste sitzt unmittelbar ohne besondere Zwischenschicht dem Irisstroma auf, welches vielfach polypöse Fortsätze von meist unbedeutender Grösse ins Innere des Hohlraums getrieben hat. (Vgl. Schmidt-Rimpler's Fall). Auch im Innern finden sich hie und da Stränge oder schmale Bänder von Irisgewebe, die im Schnitt auf beiden Rändern von Endothel bekleidet sind. Die Zellen bilden einen continuirlichen Saum,

Digitized by Google

sind niedrig, platt, ihr Kern ca. 5—7 μ lang. Stellenweise stehen die Zellen eine Strecke weit aufrecht „pallisadenartig“ (nach SCHMIDT-RIMPLER). Auch rundliche, blasige Gebilde von ca. 15 μ Durchmesser mit plattem, an den Rand gedrücktem Kern kommen dazwischen vor. Der Cystenraum ist einheitlich, streckt aber viele, etwas verästelte Ausläufer in die Umgebung aus, so dass manchmal an das Bild einer verzweigten, tubulösen Drüse erinnert wird.

Um die Entstehungsweise solcher im Irisparenchym gelegener Cysten erkennen zu können, ist es notwendig, nur die Fälle speciell zu berücksichtigen, in denen sich spontan eine Cyste entwickelt hat, d. h. in denen nach der genau aufgenommenen Anamnese keine Verletzung oder Entzündung vorhergegangen ist. Denn bei diesen ätiologischen Momenten können, wie aus den zahlreichen publicirten Fällen[1] hervorgeht, Cysten oder cystenähnliche Bildungen auf sehr verschiedene Weise zu Stande kommen, so dass bald ROTHMUND's Implantationstheorie, bald EVERSBUSCH's Idee der durch Contusion erzeugten Trennung vom Ligamentum pectinatum her oder SATTLER's Annahme der leichten Irisverletzung mit folgender Endothelwucherung zur Erklärung herbeigezogen werden kann. Die Hypothesen v. WECKER's erklären Cysten, welche im Irisparenchym liegen, also nicht nur z. Th. von Iris, z. Th. vom Ciliarkörper oder der Cornea begrenzt sind, überhaupt nicht. Weder die „Vorderkammercysten“ (GUAITA), noch die „cystoide Entartung der Iris“ gehören zu der in Rede stehenden Krankheit. Nur durch diese Trennung ist es möglich, zu einiger Klarheit über die Pathogenese zu kommen, wovon wir allerdings noch entfernt sind. Die Iriscysten bieten eine treffende Illustration zu VIRCHOW's Satz,[2] „dass an derselben Localität scheinbar ganz analoge Cysten von ganz verschiedener Bedeutung vorkommen“.

Unter den serösen Iriscysten, die sich ohne vorhergegangene Entzündung oder Verletzung entwickelt haben, können als typische die congenitalen gelten, bei denen sonst der Bulbus vollständig normal ist.[3] Hieran reihen sich jene an, bei denen das Vorhandensein der Abnormität zwar erst im späteren Lebensalter durch das Wachstum auffiel, bei denen aber mit Bestimmtheit eine vorgegangene Entzündung oder Verletzung des Auges in Abrede gestellt wird und auch kein Anzeichen dafür gefunden werden kann.

Zur ersteren Categorie gehören folgende Fälle ausser dem vorliegenden:

1. HERRNHEISER, Prager med. Wochenschrift. 1891.

Die Mutter des 6jähr. Mädchens bemerkte bald nach der Geburt auf der linken Iris eine stecknadelkopfgrosse Hervorwölbung. Erst in den letzten

[1] Literatur über traumatische Iriscysten bei GREEF, „Zur Kenntniss der intraocularen Cysten“, Arch. f. Augenheilk. XXV.

[2] Die krankhaften Geschwülste. I. S. 213.

[3] Daher gehört z. B. der Fall KRÜCKOW's in GRAEFE's Arch. f. Ophth. XXI, 2, S. 218 nicht hierher, in dem Zeichen einer intrauterinen Entzündung bestanden.

Digitized by Google

zwei Monaten Grössenzunahme. Eifrigste Nachforschungen auf Trauma resultatlos. Geburt war nicht schwer. — Im unteren äusseren Quadranten der linken Iris sitzt eine Cyste von ca. 5 mm Durchmesser. Die Vorderwand ist unten zart graublau, durchscheinend, oben herrscht die Farbe der Iris vor. Sie hat die Gestalt einer Linse, von der innen ein Theil durch eine vertical verlaufende Furche abgeschnürt ist, ragt in die Vorderkammer herein, ohne die Hornhaut zu berühren.

2. Jules, Transact. of the Ophth. Soc. of the Unit. Kingdom. XIII. S. 60.

Die Mutter des 4 Jahre alten Knaben hat in dessen 6. Lebensjahre im linken Auge etwas wie eine kleine Perle, nicht grösser als ein Stecknadelkopf, bemerkt. Es findet sich jetzt eine durchscheinende Cyste im unteren Theil der Vorderkammer. Der obere convexe Rand reicht bis zum unteren Pupillarrand, die Basis verliert sich in der Kammerperipherie. Nach 17 Tagen ist die Cyste bis zum oberen Pupillarrand gewachsen, ihr Inhalt klar, so dass Irisgewebe hindurch zu erkennen ist. Die Iris scheint rückwärts gedrängt. Entzündliche Symptome fehlen.

3. Else Milde v. Rosenzweig, Beiträge zur Augenheilkunde von Deutschmann. XIV. Heft. S. 34.

Bei einem 3 Monate alten Mädchen hat die Mutter wenige Tage nach der Geburt desselben „den Beginn der Cyste“ auf der linken Iris bemerkt. Auf dieser liegt jetzt eine etwas abgeplattete, rundliche, perlgraue Blase. Der radiäre Durchmesser misst 3,0 mm. Bedeutendes Wachstum in 18 Tagen, so dass zur Entfernung durch Anstechen der Cyste und folgende Iridectomie geschritten wird. Die mikroskopische Untersuchung ergiebt, dass die Wand der Blase von Irisgewebe gebildet wird, das sich in der lockeren Stromaschicht näher der vorderen als der hinteren Grenze gespalten hat und mit mehrschichtigem Epithel von wechselnder Mächtigkeit besetzt ist. Die Zellen sind in der untersten Lage länggestreckt mit ovalem Kern, die darüberliegenden sind platter mit rundlichem Kern. Von diesen zeigen einige deutliche Stacheln und Riffe; sie liegen ziemlich unregelmässig in mehrfacher Lage durcheinander. Stellenweise findet sich noch eine Schicht senkrecht zur Wandung stehender, cylindrischer Zellen auf der letztbeschriebenen. Dazwischen liegen grosse, blasige Gebilde, die Verf. als degenerirte Epithelien auffasst. Sie denkt sich die Cyste analog den Dermoidcysten entstanden.

4. C. F. Clark machte auf dem internat. Ophthalmologencongress zu Edinburgh 1894 Mittheilung von 2 Fällen idiopathischer, seröser Iriscysten. (Transact. of the eight ophth. Congr. S. 141.)

Der erste Fall betrifft einen 22 Monate alten Knaben, bei dem die Mutter kurz nach der Geburt im linken Auge etwas Graues bemerkt hatte. Als die Cyste zur Operation kam, hatte sie die hintere Hornhautwand er-

Digitized by Google

reicht, die Pupille verlegt und die Linse subluxirt. Das Auge wurde enucleirt. Das Endothel der Cyste ähnelt dem der Membr. Descemeti.

In dem in Klein's Lehrbuch der Augenheilkunde erwähnten Fall, den v. Rosenzweig unter den serösen congenitalen Iriscysten anführt, ist weder das Alter des Patienten erwähnt, noch dass die Cyste congenital war, noch dass sie sich spontan gebildet hatte. —

Seröse, spontan entstandene Iriscysten, die erst bei Erwachsenen bemerkt wurden, sind wenige bekannt.

6. Schröter, Klin. Monatsbl. f. Augenh. 1877. S. 417.

18jähr. Mädchen. Die Cystenwand besteht aus einer mehrfachen Schicht grosser, platter, ovaler oder polygonaler Zellen mit rundem Kern und glänzendem Kernkörperchen.

7. Schmidt-Rimpler. Graefe's Archiv. XXX, 1.

46jähr. Frau. Die Cystenwand besteht aus mehrschichtigem Endothel, dessen Zellen bald platt, bald cylindrisch sind und dann pallisadenartig aufrecht stehen. Auch finden sich grössere, durchsichtige Blasen mit Kern. Das Irisgewebe bildet vielfach Buchten und Hervorragungen. Die Blutgefässe zeichnen sich durch deutliches Hervortreten der Endothelien und Verbreiternng der Adventitia aus. Schmidt-Rimpler nimmt an, dass bei Verschluss einer Crypte das Endothel der Iris unter dem Reiz der weiter abgesonderten Lymphe wuchert und fasst die serösen, spontanen oder idiopathischen Iriscysten auf als „Lymphabsackungen in abgeschlossenen Iriscrypten".

Der von Morton, Transact. of the Ophth. Soc. of the Unit. Kingdom. XIII. S. 58 als Iriscyste beschriebene Fall gehört nicht hierher, da die Iris durch die Cyste abgelöst war, diese also wahrscheinlich vom Ciliarkörper ausgegangen ist, ähnlich wie in v. Graefe's Fall, Arch. f. Ophth. XII, 2. S. 228.

8. ist der zweite Fall von Clark hierher zu rechnen. l. c.

32jähr. Frau mit Cataract und Iriscyste rechts. Die Iris bildet in den oberen zwei Drittel einen durch eine verticale Furche eingeschnürten Sack, der so über die Pupille hängt, dass letztere dreieckig ist; die Basis des Dreiecks bildet der untere Pupillarrand. Die Regenbogenhaut scheint an der Spitze des dreieckigen Pupille an der getrübten Linse adhärent. Iris auf der Cyste atrophisch, unten normal.

Die Cyste wurde angestochen, wobei sich eine hellbernsteinfarbene Flüssigkeit entleerte. Während der 8 Jahre langen Beobachtungsdauer kein Recidiv.

Die serösen, idiopathischen Iriscysten hält v. Rosenzweig für Dermoide. Diese Ansicht hat sehr wenig Wahrscheinlichkeit für sich. Erstens giebt die Beschaffenheit der Wand gar nicht den Typus der äusseren Haut wieder, auch in v. Rosenzweig's Fall nicht; denn die einzigen Elemente der Cysten-

Digitized by Google

auskleidung, die auch in der äusseren Haut vorkommen, sind einige Stachel- und Riffzellen, die jedoch „unregelmässig durcheinander" liegen. Ferner pflegen Dermoide langsam zu wachsen, während für die Iriscysten, sobald das Wachsthum überhaupt wahrgenommen wird, gerade die enorm rasche Vergrösserung bezeichnend ist. Endlich haben Dermoide keinen serösen, klaren Inhalt; wenn er flüssig ist, so ist er doch nie wässrig, sondern mehr ölig oder schleimig.

Dagegen glaube ich mich SCHMIDT-RIMPLER's Auffassung anschliessen zu dürfen, mit einer unwesentlichen Abweichung. Es ist nicht nöthig anzunehmen, dass gerade eine Crypte verschlossen wird. Abschluss des Lymphraumes im Irisstroma würde denselben Effect haben und dabei würde uns begreiflich sein, dass die Cysten bald mehr Irisgewebe an der Vorderfläche, bald mehr an der Hinterfläche haben, während eine Cyste, die durch Verschluss einer Crypte sich bildet, wohl stets vor den grossen Gefässen liegen, nicht ein im Stroma liegendes Gebilde darstellen dürfte. HERRNHEISER's Einwand gegen die SCHMIDT-RIMPLER'sche Annahme, dass die Frage offen bleibt, auf welche Weise sich gerade im vorliegenden Fall eine Crypte geschlossen hat, ist genau so berechtigt oder unberechtigt, als wenn man sagen wollte, dass man bei der allgemein angenommenen Erklärung der Eierstockdermoide z. B. ja nicht weiss, auf welche Weise und aus welchem Grunde gerade da ectodermale Keime in jenes Organ gelangt sind. Dasselbe könnte man ja bei jeder Retentionscyste sagen.

In SCHMIDT-RIMPLER's Fall wie in dem unsrigen fand sich, dass die Gefässendothelien ausserordentlich deutlich hervortraten. In einem Fall von SATTLER,[1] in welchem nach Verletzung eine Iriscyste entstand, konnte positiv nachgewiesen werden, dass die Endothelzellen der Gefässe und ihrer Scheiden vergrössert waren, sowie dass Zellen der Adventitia in die Auskleidungsschicht eindrangen und selbst zu Wandelementen der Cyste wurden. Wie sich Endothelzellen am Zustandekommen einer selbst vielschichtigen Zellenlage beteiligen können, ist aus dem bekannten ersten Experiment von DOOREMAAL[2] zu ersehen, in dem um ein in die Vorderkammer gebrachtes Stückchen Papier sich eine mehrfache Zellenschicht bildete. Zwar lässt DOOREMAAL selbst ihre Herkunft unentschieden, doch kann man den höchstens mikroskopisch wahrnehmbaren Stückchen Hornhaut- oder Bindehautepithels, die möglicher Weise bei der Operation mit hineingebracht worden sind, kaum eine Rolle bei der Wucherung zuschreiben. In diesem Sinne spricht sich auch v. RECKLINGHAUSEN[3] aus: „Diese Zellmassen konnten wohl nur von den Endothelien der Iris und der hinteren Horn-

[1] Klin. Monatsbl. f. Augenh. 1874.
[2] Arch. f. Ophth. XIX. 3.
[3] Handbuch der allg. Pathol. des Kreislaufs und der Ernährung. S. 304.

Digitized by Google

hautfläche abstammen." Daraus geht auch hervor, dass epitheliale Anordnung von Elementen noch nicht deren ectodermale Herkunft beweist.

Es spricht somit viel für und nichts gegen die Annahme, dass die zellige Auskleidung der Iriscysten von den vom mittleren Keimblatt stammenden Zellen der Iris geliefert wird, die wir je nach ihrer Lage als Adventitiazellen der Gefässe, als Stromazellen oder als Endothelzellen der Irisvorderfläche bezeichnen, ohne dass damit ein tiefgreifender Unterschied gegeben wäre.

Zur Erklärung der idiopathischen, serösen Iriscysten glaube ich demnach mit Schmidt-Rimpler eine „Lymphabsackung" annehmen und die in Rede stehenden Bildungen als Retentionscysten auffassen zu dürfen.

Klinische Beobachtungen.

Eine interessante Magnet-Operation.

Von Dr. Gelpke in Karlsruhe.

Nach den günstigen Erfahrungen, welche wohl jeder practisch thätige Ophthalmologe mit dem Electromagneten bei *frischen* Verletzungen durch einen in das Innere des Auges gedrungenen Eisensplitter gemacht hat, scheint es mir überflüssig, zu dieser Casuistik weitere Beiträge zu liefern. Dagegen halte ich es des allgemeinen Interesses halber für angezeigt, einen Fall zu publiciren, bei dem der Electromagnet $^3/_4$ Jahre nach der Verletzung geradezu Wunder wirkte, indem er nicht allein das primär afficirte, sondern auch das secundär inficirte Auge vor dem Untergang bewahrte.

Der Fall war folgender:

M., Georg, Schlosser, 20 Jahre alt, hatte am 8. April 1893 das Unglück, dass ihm beim Aufschlagen auf einen Meissel ein Stückchen Eisen in das linke Auge flog; Patient fühlte einen plötzlichen heftigen Schmerz und bemerkte schon nach Verlauf einer Stunde eine Abnahme der Sehkraft. Er begab sich darauf in eine Augenheilanstalt und wurde daselbst 5 Wochen lang mit Eis, Atropin und Bettruhe behandelt. Ob damals das Vorhandensein eines Eisensplitters im linken Auge constatirt wurde, wusste Patient nicht anzugeben.

Am 3. Mai 1893 nahm Pat. auf ärztliches Anrathen seine Arbeit wieder auf. Dieselbe musste jedoch wiederholt unterbrochen werden, da bei jeder körperlichen Anstrengung (auch beim Lesen und Schreiben) das verletzte Auge sich röthete, auf Druck schmerzhaft und gegen Tageslicht ungemein empfindlich wurde. Am 20. November 1893 nahmen diese Beschwerden derart zu, dass die abermalige Aufnahme in die frühere Klinik nothwendig wurde. Es erfolgte daselbst wieder die gleiche Behandlung, worauf die subjectiven Beschwerden angeblich etwas zurückgingen, sodass Pat. am 2. December wieder als arbeitsfähig entlassen werden konnte.

Da nun aber mittlerweile das Sehvermögen des linken Auges noch mehr abgenommen hatte, und auch das rechte Auge Schwierigkeiten beim Lesen machte, kam Pat. am 3. December 1893 zu mir und bat mich um Rath.

Als ich darauf hin die Augen untersuchte, fand ich folgende Veränderungen:

Digitized by Google

Linkes Auge: $S = \frac{1}{\infty}$. Projection ist richtig, T — 2. Der Bulbus zeigt eine schwache pericorneale Injection. In der im Allgemeinen klaren Cornea ist ungefähr im Scheitel derselben eine halbkreisförmige scharfrandige graue Narbe sichtbar, welcher genau eine ganz ähnlich gestaltete Narbe in der vorderen Linsenkapsel entspricht. Die Linse selbst, soweit bei der engen Pupille sichtbar, zeigt eine gleichmässig graue Trübung. Die Iris hat eine eigenartig rostbraune Farbe und ein ganz verwaschenes Aussehen. Mit dem Augenspiegel erhält man einen schwach röthlichen Reflex und daher keinen genauen Einblick in die inneren Verhältnisse des Auges. Nach künstlicher Erweiterung der Pupille sieht man temporalwärts unten durch die peripheren, nur wenig getrübten Theile der Linse eine lebhaft reflectirende, aber nicht metallisch glänzende Masse liegen, welche weit nach vorn an das Corpus ciliare reicht. Der Glaskörper ist trüb und enthält viele bewegliche bräunliche Fetzen. Die Sehnervenpapille scheint nur schwach hindurch, ist aber deutlich geröthet.

Rechtes Auge ist äusserlich normal. S beträgt aber nur 0,5, Gläser verbessern nicht. G.F. hat normale Grenzen. Sn I wird mühsam mit + 1,5 gelesen. OE. An der Sehnervenpapille fällt eine lebhafte Röthe und Verschwommenheit der Ränder auf. Die Netzhautgefässe sind sichtlich erweitert und namentlich die Venen stärker, als gewöhnlich, geschlängelt. — Die Pupillenreaction erfolgt etwas langsamer, als gewöhnlich.

Nach der Anamnese und objectiven Untersuchung konnte es somit kein Zweifel sein, dass in dem linken Auge ein Fremdkörper — wahrscheinlich ein Eisensplitter — weilte, welcher z. Z. durch die Cornea und Linse in den Glaskörper gedrungen war und sich temporalwärts unten festgesetzt hatte. Im Anschluss daran erfolgte dann eine Entzündung der Netz- und Aderhaut, welche nach Verlauf von ca. 8 Monaten eine sympathische Reizung des anderen Auges bedingte; denn als solche mussten die Veränderungen am rechten Auge aufgefasst werden.

Was sollte nun geschehen? Offenbar gab es nur zwei Möglichkeiten, eine energische und wirksame Therapie zu entfalten. Entweder musste das linke Auge sofort enucleirt, oder zum mindesten das Corpus delicti aus demselben sobald als möglich entfernt werden.

Von vornherein war die Aussicht für das Gelingen des zweiten Verfahrens keine grosse. Denn der Eisensplitter war jedenfalls im Laufe der Monate von einer Exudatschicht umgeben, welche ihn hinderte, dem Electromagneten zu folgen.

Trotz alledem glaubte ich, im Hinblick auf die relativ gute Verfassung des Auges, einen Versuch mit dem Magneten machen zu müssen.. Ich legte dem Patienten die Situation klar, und liess mir vor der Narcose von demselben die Ermächtigung zur Enucleation des Auges geben, falls die Magnetoperation erfolglos verliefe.

Ungefähr der Stelle entsprechend, an der ich mit dem Spiegel jene lebhaft reflectirende Masse im Glaskörper sah, machte ich am 3. December 1893 noch in später Abendstunde einen meridionalen Einstich in die Sclera, führte den Magneten ein und — kaum waren einige Secunden verflossen — hörte ich den wohlbekannten „Tick“. Es folgte, von einer grünlichen Exudatmasse umgeben, ein kantiger Eisensplitter von 6,3 mm Länge, 4,5 mm Dicke und 5,8 mm Breite. Bevor ich die Wunde durch eine Bindehautnaht vereinigte, machte ich eine Injection von zwei Theilstrichen einer Sublimatlösung 1 : 5000 in den Glaskörper. — Die Heilung verlief ohne wesentliche Störung. Am 6. December erfolgte der erste Verbandwechsel. Dabei konnte eine völlig klare Hornhaut,

Digitized by Google

weite Pupille und eine nur geringe Injection der Bindehaut in der Operationsgegend, aber keine Chemose constatirt werden. Der Augenhintergrund hatte noch ein recht trübes Aussehen. Da das Sehvermögen des anderen Auges noch in gleicher Weise reducirt war, und der Sehnerv das gleiche Aussehen darbot, wurde eine energische Inunctionskur [5,0 pro die] eingeleitet.

Am 23. December 1893 konnte Patient mit völlig reizlosen Augen aus meiner Augenabtheilung entlassen werden. Während der dreiwöchentlichen Behandlung war die sympathische Reizung des rechten Auges völlig zurückgegangen. Mit der Abnahme der Röthung und Schwellung des Sehnerven stieg S allmählich auf 1,0. S links war nur quantitativ; Projection richtig.

Patient konnte bis 1. März 1894 ohne Beschwerden arbeiten.

Am 3. März 1894 wurde er wieder aufgenommen, um die mittlerweile völlig reif gewordene Cataract des linken Auges zu entfernen. Sicherheits halber machte ich zunächst eine Iridectomie nach oben.

Am 6. April 1894 wurde dann die I. Discissio, am 30. April 1894 die II. Discissio Catar. vorgenommen.

Am 18. Mai 1894 war die Linse so weit resorbirt, dass durch die relativ freie Pupille wieder ein Einblick in das Augeninnere gewonnen werden konnte. Der Glaskörper enthielt noch massenhafte bräunliche Fetzen, und konnte man an der Stelle, wo der Eisensplitter ursprünglich lag, ein relativ scharf begrenztes dunkelröthliches Blutgerinsel sehen. Die Sehnervenpapille war deutlich geröthet und von trübem Aussehen. S betrug = 0,1 mit + 11,0. G.F. concentrisch eingeengt.

Am 6. Juni 1894 wurde Pat. zur ambulatorischen Behandlung mit Kal. jodat. [10 : 180] entlassen.

Am 6. Juli 1894 konnte eine Aufklärung des Glaskörpers und damit eine Zunahme von S auf 0,2 constatirt werden.

Zur weiteren Aufhellung des Glaskörpers wurden jetzt versuchsweise einige subconjunctivale Sublimatinjectionen, in achttägigen Pausen, gemacht. [Ich will hier bemerken, dass ich im Allgemeinen kein Freund dieser Injectionen bin, denn ich habe gegenüber meiner sonst üblichen Therapie keine wesentlich besseren Resultate damit erzielt.] In vorliegendem Fall stieg S auf 0,4, da die Glaskörpertrübungen entschieden an Grösse und Dichtigkeit abgenommen hatten. [Diesen Erfolg schiebe ich aber auf die relativ grossen Gaben von Kal. jodat.]

Pat. entzog sich dann längere Zeit meiner weiteren augenärztlichen Controlle.

Als ich ihn am 21. April 1895 wieder sah, ergab die Untersuchung ungefähr den gleichen Befund. Insbesondere war das rechte Auge völlig intact geblieben. Die Sehkraft des linken Auges betrug < 0,3 mit + 9,0 (Untersuchung fand an einem trüben Tage statt). Das Gesichtsfeld hatte eine deutliche Erweiterung erfahren und zeigte nirgend seinen nachweisbaren Defect. Im Augenhintergrund waren, abgesehen von einer leichten Hyperämie der Papille und Netzhautgefässe, keine Störungen zu constatiren.

Nach dem Obigen kann es wohl kein Zweifel sein, dass wir es mit einem ungemein glücklich verlaufenen Krankheitsfall zu thun hatten.

Fragen wir, worauf wir diesen glücklichen Verlauf zurückführen dürfen, so müssen wir darauf antworten, dass in erster Linie die sofortige Benutzung des Electromagneten entscheidend für das Schicksal der Augen wurde. Es ist meine feste Ueberzeugung, dass ein Verzug von nur 24 Stunden die sympathische Ophthalmie zum Ausbruch gebracht hätte. Dass die Entfernung des Eisensplitters mit dem Electromagneten (es war der „kleine" jüngst

Digitized by Google

in seiner Kraft von gewisser Seite discreditirte[1] Magnet nach Hirschberg) gelang, kann wohl auf die Art der Einführung des Instruments zurückgeführt werden. Es ist stets mein Grundsatz, den meridionalen Einstich genügend gross (mindestens 8 mm lang) zu machen und dann den Glaskörper bis etwa zum Mittelpunkt des Auges hin nach verschiedenen Seiten hin zu spalten. Dadurch wird entschieden das Austreten von einem grösseren eventuell von Exudatmasse umgebenen Eisensplitter erleichtert. Einen dabei möglichen Verlust von Glaskörper fürchte ich nicht, ebensowenig die bei der Operation etwa mögliche Infection, da ich ohne Ueberhebung sagen kann, dass mir die Aseptik in Fleisch und Blut übergegangen ist.

Ob die Handhabung des Magneten allein den günstigen Umschwung in unserem Fall hervorgerufen hat, ist natürlich eine weitere Frage. Wenn mit der Entfernung des Eisensplitters auch der entzündliche Reiz beseitigt wurde, so blieben doch die bereits gesetzten entzündlichen Veränderungen, welche die Sehkraft beider Augen so hochgradig alterirten, zurück. In dieser Beziehung haben sicherlich die der Extraction folgenden Massnahmen förderlich gewirkt. Insbesondere glaube ich der Sublimatinjection in den Glaskörper einen günstigen Einfluss sowohl auf die glatte Heilung als auf das Aufhören des sympathischen Reizes zuschreiben zu müssen. Dass andererseits eine energische allgemeine Mercurialisation mitunter eine beginnende sympathische Ophthalmie aufhalten, ja — nach Beseitigung des afficirenden Auges, zur Rückbildung bringen kann, ist eine bekannte, nicht zu leugnende Thatsache.

Wie dem nun auch sei, jedenfalls ist — Dank des eingeschlagenen Heilwegs — der Fall so günstig verlaufen, wie es nur irgend denkbar war.

Eine Lehre geht aber wieder daraus hervor, dass das ärztliche Zögern in solchen Fällen sehr verhängnissvoll werden kann. Meines Erachtens muss in jedem Fall, in dem anzunehmen ist, dass ein Eisensplitter im Innern des Auges verweilt, mag man ihn mit dem Spiegel sehen oder nicht, mag er scheinbar fest eingekeilt in der Wand sitzen oder frei im Glaskörper liegen, unverweilt zum Magneten gegriffen werden. Ich habe principiell bei keinem der 16 Fälle, welche in meine Behandlung kamen, den Magneten unversucht gelassen. Insbesondere lasse ich mich nie durch das scheinbare Festhaften in den Augenhäuten dazu verleiten, an eine Unmöglichkeit der Extraction zu glauben, seitdem es mir in zwei derartigen Fällen mühelos gelungen ist, den Eisensplitter zu entfernen. Ebensowenig würde ich mich, wie im vorliegenden Fall, durch den anfangs reizlos im Auge verweilenden Fremdkörper zu einem expectativen Verhalten je haben verleiten lassen. Wie dieser und andere Fälle beweisen, kann selbst nach monatelangem reizlosen Verweilen im Auge eine entzündliche Reaction eintreten, welche zum Ruin des Auges führt und dann unser ärztliches Gewissen schwer belastet.

Daher in jedem Fall: Noli cunctari!

Referate, Uebersetzungen, Auszüge.

1) **Ueber Keratoplastik,** von Prof. Dr. Ernst Fuchs in Wien. Vorgetragen in der 27. Section der Versammlung deutscher Naturforscher und Aerzte.[2]

Nach einem kurzen Ueberblick über die Operationstechnik und die Resultate der Keratoplastik berichtet Vortragender über die Erfahrungen, welche er an 30 mittelst der totalen Keratoplastik operirten Fällen gemacht hat. Die

[1] Ich werde darauf zurückkommen. H. [2] Wiener klin. W. 1894. Nr. 45.

Digitized by Google

Operationen betrafen: 1. Zwei Fälle von Keratitis parenchymatosa, welche eine so dichte Trübung zurückgelassen hatte, dass das Sehvermögen nahezu vernichtet war. In dem einen Falle waren 3, in dem anderen 8 Jahre seit der Hornhautentzündung verflossen. 2. Dichte, aber flache Hornhautnarben mit Einheilung der Iris, wenn kein genügend breiter Saum durchsichtiger Hornhaut bestand, um eine Iridectomie machen zu können. 3. Totale Staphylome, bei welchen nebst der eventuellen Wiederherstellung des Sehvermögens auch eine Abflachung der Ektasie durch die Operation angestrebt wurde. 4. Kleine, aber ektatische, ziemlich verdünnte, dunkel durchscheinende Narben, aus einem Irisvorfalle hervorgegangen, also partielle Staphylome, welche in den meisten Fällen den Ausgang eines skrophulösen Hornhautgeschwüres bildeten. In einem Falle bestand eine Fistel, in ein paar anderen Fällen dagegen Drucksteigerung. Bei diesen Fällen sollte mittelst der Keratoplastik Ersatz des vorgewölbten, mit der Iris verwachsenen Narbengewebes durch festes Hornhautgewebe geschaffen und damit weiteren schädlichen Folgen, wie Drucksteigerung, Fistelbildung, Spätinfection vorgebeugt werden.

14 mal wurden Kaninchenaugen, 11 mal enucleirte menschliche Augen, einigemale Hundeaugen und die Hornhaut todtgeborener, noch ganz frischer Kinder als Material zur Einpflanzung verwandt. Im Ganzen sind von den 30 eingepflanzten Hornhautstückchen 11 nicht eingeheilt, wobei aber das verwendete Material keine Rolle zu spielen schien. Die Nichteinheilung war vielmehr gewöhnlich durch mechanische Ursachen bedingt. Doch giebt Vortragender der menschlichen Hornhaut den entschiedenen Vorzug und will in Zukunft die sehr dünne Kaninchenhornhaut nur dann verwenden, wenn es sich um die Operation an kindlichen Augen handelt, für welche ein Lappen aus der Hornhaut eines ausgewachsenen menschlichen Auges zu dick ist, oder wenn menschliche Hornhaut als Material gerade nicht zur Verfügung steht. — Der Durchmesser der überpflanzten Scheibe wechselte zwischen 3 und 7 mm. Die besten Erfolge geben solche von 4—5 mm Durchmesser, da ganz kleine Lappen sich sehr rasch trüben, die ganz grossen dagegen selbst bei Fixation durch das Hinüberziehen eines Fadens oder eines Bindehautlappens sich leicht verschieben. Die grösste Sorgfalt ist darauf zu verwenden, dass die Iris, soweit sie mit den Rändern der Oeffnung verwachsen ist, durch Ausschneiden frei gemacht wird.

Der Verlauf der Heilung war der gewöhnliche, dass nämlich nach einigen Tagen der Lappen vom Rande her sich trübte, dann Gefässe in denselben eindrangen und unter Zunahme der Gefässbildung die Trübung vollständig wurde; späterhin trat in einigen Fällen eine theilweise Wiederaufhellung des Lappens ein. Der Beginn der Lappentrübung wurde zumeist erst nach dem 3. Tage bemerkt, in 6 Fällen erst nach dem 10. Tage; in einem Falle war der Lappen bis zum 15. Tage vollkommen klar geblieben. Die Gefässbildung wurde immer erst einige Tage, zuweilen erst einige Wochen nach dem Beginne der Trübung constatirt und sah ganz ähnlich aus wie bei Keratitis parenchymatosa. Später bildeten sich die Gefässe theilweise oder auch ganz zurück und auch der Lappen wurde ein wenig heller, während die Grenze zwischen Lappen und benachbarter Hornhaut für immer als eine saturirt weisse, scharfe Kreislinie zu sehen war.

Im Gegensatz zu Hippel bezieht Vortragender die regelmässig eintretende Trübung des Lappens nicht auf Imbibition des Lappens mit Kammerwasser, sondern auf die Vorgänge der eigentlichen Einheilung. Solange der eingepflanzte Lappen klar ist, ist er mit dem Rande der Hornhautlücke noch nicht verwachsen, sondern blos durch Fibrin mit demselben verklebt und wird vermittelst Diffusion ernährt. Die organische Verwachsung beginnt mit der Zellvermehrung am Rande

Digitized by Google

der Hornhautlücke, auf welche Zelleinwanderung in den Lappen selbst und Hineinsprossen von Gefässen in denselben, mithin Trübung des Lappens erfolgt. Trotz der Versuche Wagenmann's an Kaninchenhornhäuten ist daher ein wenigstens mässiger Erfolg nur in jenen Ausnahmefällen zu erwarten, wo die Trübung und Gefässbildung die Mitte des Lappens frei lässt oder wo nachträglich eine theilweise Wiederaufhellung des Lappens eintritt.

Was die Resultate anlangt, so ist es bei keinem Falle gelungen, den eingepflanzten Lappen vollkommen durchsichtig zu erhalten. Die besten Erfolge ergaben die beiden Fälle von Keratitis parenchymatosa:[1] S = Fg in $1-1^1/_4$ M.; Beobachtungsdauer fast 2 Jahre. 2. Bei der Entlassung S = Fg in $1^1/_4$ M., konnte dann gröbere Arbeiten verrichten, bis vor 3 Monaten unter heftigen Kopfschmerzen das Auge nahezu erblindete (wahrscheinlich durch kleine Geschwürchen, die Vortragender auch in anderen Fällen unter den Augen nachträglich im Lappen entstehen sah). — In 12 Fällen von dichten, aber flachen Narben ist nur 2 mal der Lappen ein wenig durchsichtig geblieben. Der eine kann ($1^1/_2$ Jahre nach der Operation) allein ausser dem Hause umhergehen, der andere zählte bei der Entlassung Finger in 15 cm. — In 8 Fällen von totalem Staphylom war nur 1 mal das transplantirte Stück durch mehr als einen Monat ziemlich durchsichtig geblieben, als nicht zu beseitigende Drucksteigerung eintrat, unter welcher sich der Lappen vollständig trübte. In einem Falle trübte sich zwar das eingeheilte Stück, aber die Hornhaut blieb flach. In allen anderen Fällen blieb die Ektasie so wie vor der Operation bestehen. — In 5 unter 8 Fällen von partiellem Staphylom heilte der eingepflanzte Lappen gut an, wurde zwar trüb, blieb aber fest und flach. — Eine Transplantation nach Hippel war erfolglos.

Schlussresultat: Das in der Regel angestrebte Ziel, das Sehvermögen bei totaler Trübung der Hornhaut wieder herzustellen, wurde in einigen Fällen sehr unvollkommen, in den meisten garnicht erreicht. Bei partiellen Staphylom dagegen, wo es darauf ankam, das Auge vor den schädlichen Folgen einer ektatischen Narbe dauernd sicher zu stellen, wurden Erfolge erzielt, wie sie durch keine andere Methode (Excision, Kauterisation, Iridectomie u. s. w.) zu erreichen sind. Vor allem in Fällen dieser Art ist die Keratoplastik zu cultiviren und Erfahrungen über deren Erfolge zu sammeln. Kuthe.

2) **Ueber Episcleritis periodica fugax.**[1] Vortrag, gehalten am 31. Juli 1895 in der ophthalmologischen Section der Jahresversammlung der British medical Association von Prof. E. Fuchs in Wien. (Wiener kl. W. 1895. Nr. 34.)

Die Krankheit besteht in einer häufig wiederkehrenden heftigen Entzündung der Bindehaut des Bulbus, besonders aber des darunterliegenden episcleralen Gewebes, welche ohne erhebliche Exsudation verläuft und sehr flüchtiger Natur ist. Dieselbe ist häufig von ziemlich heftigen Reizerscheinungen, namentlich von Schmerzen begleitet, welche oft schon vor der Entzündung auftreten und deren Kommen ankündigen. In heftigen Fällen nehmen auch die tieferen Theile an der Hyperämie Theil, sodass manchmal Schmerzen bei der Accommodation oder bei Bewegungen des Augapfels auftreten oder ein Krampf des Sphincter (Pupillenverengerung) und ein Krampf des Ciliarmuskels (vorübergehende Myopie) besteht. Von der gewöhnlichen Episcleritis unterscheidet sich die Erkrankung durch das Fehlen eines Knotens und durch das ausserordentlich rasche Verschwinden ohne Hinterlassung einer Spur. Vom acuten Bindehautkatarrh unter-

[1] Vgl. A. v. Graefe's Klin. Vortr., 1871, S. 161. (Subconjunctivitis.) H.

Digitized by Google

scheidet sie sich durch den Mangel der Secretion, sowie durch Beschränkung auf die Bindehaut des Augapfels, von welcher oft nur ein Quadrant erkrankt ist.

Die Dauer der Entzündung beträgt gewöhnlich nur wenige Tage, nur in besonders heftigen Fällen bis zu 14 Tagen oder darüber. Die Anfälle kommen meist in ziemlich regelmässigen Zwischenräumen wieder, welche von einigen Wochen bis zu mehreren Monaten variiren. Die Dauer des Leidens beträgt in der Regel mehrere Jahre.

Die Therapie ist in den meisten Fällen machtlos. Eine gegen die uratische Diathese gerichtete Diät oder eine Kaltwasserbehandlung bewirkt manchmal, dass die Anfälle seltener und leichter werden. Durch Chinin und salicylsaures Natron erzielte Vortragender in je einem Falle eine sofortige und dauernde Heilung.

In Bezug auf die Aetiologie der Episcleritis fugax ist Vortragender der Ansicht, dass die Disposition zu dieser Erkrankung durch eine Anomalie im Stoffwechsel gegeben ist, wie z. B. durch gichtische Anlage, Intermittens u. s. w. In Folge dieser Störung sammeln sich schädliche Stoffe an, welche, in genügender Menge aufgehäuft, endlich zum Ausbruche der Entzündung führen. Der letzte Anstoss wird oft durch äussere Veranlassungen gegeben, z. B. durch einen Temperaturwechsel. Die Ansicht, dass die Krankheit vasomotorischer oder angioneurotischer Natur sei, hat Vortragender aufgegeben, da die Erscheinungen doch über das einfache Oedem weit hinausgehen und die Anfälle auch viel länger dauern, als wir dies von vasomotorischen Neurosen kennen.

Die Episcleritis periodica fugax ist eine ziemlich seltene Krankheit, doch hatte Vortragender Gelegenheit, 23 Krankengeschichten zu sammeln, von denen er 6 besonders charakteristische im Auszuge mitteilt. Er fand die Krankheit am häufigsten bei Männern im mittleren Lebensalter, viel seltener bei Frauen. Eigentliche gichtische Erscheinungen fanden sich bei keinem der Fälle. Gerade derjenige Fall, bei welchem am meisten Momente für Gicht sprachen, heilte nach Extraction eines abnorm gewachsenen Zahnes sofort vollständig. Von Rheumatismus waren deutliche Anzeichen nur in einem einzigen Falle vorhanden, dagegen ergaben sich in mehreren Fällen Anhaltspunkte für Malaria. Ein Fall war mit Urticaria verbunden. Für die grosse Mehrzahl der Fälle liessen sich keine ätiologischen Momente auffinden. Nur 7 von allen Fällen wurden endlich von ihrer Krankheit befreit; bei einem derselben hatte das Leiden 20 Jahre lang gedauert.

Kuthe.

---

3) **Ueber Netzhautentzündung bei angeborener Lues**, von J. Hirschberg in Berlin. (Aus der „Deutschen Med. Wochenschr." 1895. Nr. 26 u. 27.) (Schluss.)

Fall 2. Paul K., 10 Monate alt, wird am 6. Mai 1890 von seiner Mutter gebracht, da er seit 4 Wochen etwas lichtscheu geworden: wenn er eine Weile in's Helle geguckt, halte er sich die Hand vor, zeige auch eine Neigung zum Auswärtsschielen. Aeusserlich sind die Augen normal, bis auf das Auswärtsschielen des linken; mit dem Augenspiegel ist ein scharfes Bild nicht zu gewinnen; aber nach künstlicher Erweiterung der Pupillen erkennt man auf beiden Augen:

1. deutliche Glaskörpertrübungen,
2. zahlreiche helle Herde (Stippchen) in der Netzhaut, besonders in der Peripherie, auch vereinzelte schon mittelgrosse;
3. leichte Trübung des Sehnerveneintritts.

Jetzt erfährt man auch nach genauerem Befragen, a) dass das Kind zu früh geboren ist; b) dass es längere Zeit hindurch Flecke auf der Haut zeigte. Ausserdem besteht Thurmschädel. Die Sehkraft scheint herabgesetzt, doch kann

Digitized by Google

man darüber natürlich bei einem unmündigen, 10 monatlichen Kinde nicht mehr herausbringen, als bei einem beliebigen, nicht redenden Säugethier.

Sofort wurde zur Einreibung Ung. cin. 0,5, dos. V, verschrieben; nach dem Verbrauch immer eine Pause von 3 bis 5 Tagen, später eine noch längere gemacht, und dies über 1 Jahr lang fortgesetzt. Zunächst wurden 140 Salben (70 g Ung. cin.) verbraucht. Speichelfluss oder Durchfall ward nicht beobachtet. Der Knabe wurde dick und fett dabei. Schon nach 7 Wochen, 26. September 1890, nach 30 Salben, ist die Sehkraft offenbar besser; die Lichtscheu geringer: im Freien hält er das rechte Auge gar nicht mehr zu, gelegentlich das linke. Am 25. September 1890, nach 65 Salben, ist die Sehkraft gut; aber die hellen Herde zahlreicher, einzelne auch schon ein wenig grösser und mit einem Pigmentpunkt in der Mitte ausgestattet. Links wird eine kleine Netzhautblutung, etwas schläfenwärts von dem gelben Fleck, beobachtet.

Der zehnte Bericht des Krankentagebuchs, vom 20. August 1891, also 15 Monate nach Beginn der Behandlung, lautet: Hat 140 Salben verbraucht, aber seit 2 Monaten keine mehr bekommen; befindet sich ganz wohl; sieht gut, aber zeitweise noch „nach der Seite". Der rechte Sehnerv sieht ziemlich gut aus, der linke ist blass. Helle Stippchen allenthalben im Augengrunde, besonders in der Peripherie, auf beiden Augen, auf dem linken mehr, auch etwas grössere, mit Pigmentpünktchen.

Der Knabe bekam nun Jodeisen-Syrup. Auch bei ihm wurde beobachtet, dass trotz Besserung der Sehkraft und des Befindens die Pigmentveränderung des Augengrundes weiter fortschreitet.

17. December 1891: a) Der Sehnerv ist mässig grauroth verfärbt, namentlich für ein Kind so zarten Alters. In der Peripherie oben wie unten sieht man hand- oder blattförmige grössere, helle Figuren, in deren Bereich das Pigment entfärbt ist, während auf diesem hellen Grunde zahlreiche schwarze Pigment-Punkte, Striche und Netzchen hervortreten. b) Zwischen Sehnerv und Peripherie sind zahlreiche helle Stippchen vorhanden. c) In der Mitte des Augengrundes oder nahe derselben sind dunkelgraue, zarte Veränderungen sichtbar.

Zu Anfang des Jahres 1892 wird das Kind wieder gebracht mit gewaltigen breiten Condylomen am After. Nach Einreibung von 30 Salben in die Körperhaut, sowie nach Bestreuen der Condylome mit Jodoformpulver, konnte die Heilung der letzteren festgestellt werden. Aber wie das leider bei Lues unter jeder Behandlung beobachtet wird, Rückfälle blieben nicht aus. Am 26. Januar 1893 wurde der Knabe wieder gebracht mit neuen Condylomen am After. 30 Salben genügten wieder zur Heilung (20. April 1893). Jetzt sieht man auch noch in der Nähe des Sehnerven kleine helle Fleckchen (Stippchen), etwas weiter ab schwarze, sowie mittelgrosse helle Herde. Sehkraft gut, doch guckt er viel nach der linken Seite. (Ausfall in der Nähe der Gesichtsfeldmitte, durch Herde in dem gelben Fleck der Netzhaut.)

Am 23. April 1895 wird der jetzt sechs Jahre alte Knabe wiedergebracht. Die Mutter erklärt ihn für gesund. Kleine harte Drüsen sind im Nacken zu fühlen, die oberen Vorderzähne fehlen. Das linke Auge schielt nach auswärts (zwischen null und zwanzig Grad wechselnd). Sehkraft beiderseits $^1/_3$, mit Wolffberg's Tafeln geprüft. G. F. nicht zu prüfen, muss aber gut sein, da er Abends ungehindert umhergeht. Die brechenden Theile beider Augen sind klar, der Sehnerv von guter Farbe, aber von Pigmentveränderungen umgeben. Die Mitte der Netzhaut ist leidlich frei, aber in der Peripherie sind helle, scheckige und schwarze Herde nachweisbar, in der äussersten Peripherie ausgedehnte, blattförmige Entfärbungen, auf welchen Pigmentfiguren aufsitzen.

Digitized by Google

Der Fall gehört zu den merkwürdigsten 1. wegen des jugendlichen Alters (von 10 Monaten) im Beginn, 2. wegen der raschen Besserung der Sehkraft unter Quecksilbereinreibungen, 3. wegen der wiederkehrenden breiten Condylome, 4. wegen der langen Beobachtungsdauer.

Fall 3. Charlotte E., 11 Monate alt, wird am 8. Juli 1888 gebracht, weil sie nach der Ansicht der Mutter zu wenig sieht, und zwar seit 5 Monaten. Hiernach wäre der merkbare Beginn der Erkrankung in den siebenten Monat des extrauterinen Lebens zu setzen. Das erste Kind dieser Ehe war im 2. Jahr an Lungenentzündung verstorben. Charlotte hatte von der 6. bis zur 10. Lebenswoche Hautausschläge gehabt. Sie leidet auch an Schnupfen. (Urin normal.) Das Kind ist fast blind, genauere Sehprüfung natürlich unmöglich. Auch die Augenspiegeluntersuchung ist recht schwierig, doch gelingt es sofort, auf beiden Augen eine Netzhautentzündung, in Folge von angeborener Lues, festzustellen.

Das linke Auge ist stärker verändert und zeigt eine ausgedehnte Trübung der Netzhaut rings um den Sehnerveneintritt, darin auch einzelne stärker ausgeprägte bläuliche Flecke, ferner nahe der Netzhautmitte einen grauschwarzen Herd; endlich auch einzelne Glaskörperflöckchen. Rechts ist die Veränderung ähnlich, aber alles weniger ausgeprägt, am deutlichsten noch der grauschwarze Herd nahe der Netzhautmitte. Sofort wurde Ung. cin. 0,5, zweimal täglich ein Päckchen, eingerieben. Schon nach dem Verbrauch von zwanzig Salben (10 g Ung. cin.), am 21. Juli 1888, konnte zu unserer Freude eine erhebliche Besserung der Sehkraft festgestellt werden.

Dabei ist das Kind munter und gesund. Der Sehnerv tritt jetzt weit klarer heraus, da die umgebende Netzhauttrübung geringer geworden. Allerdings bleibt der Pigmentherd nahe der Mitte und die hellen Fleckchen mehr nach der Peripherie zu. Eine hintere Verwachsung des linken Pupillenrandes ist nach Atropineinträuflung sichtbar, zum Zeichen einer chronischen Regenbogenhautentzündung. Die Einreibungen wurden fortgesetzt.

Am 3. September 1888 wurde Einwärtsschielen beobachtet, und zwar merkwürdigerweise des rechten Auges. Am 13. December 1888 vermag das jetzt $1\,^1/_2$jährige Kind eine Stecknadel vom Fussboden aufzuheben, während es fünf Monate zuvor fast blind gewesen. 75 Salben sind verbraucht. (Wie viel Salben überhaupt verbraucht wurden, vermag ich nicht anzugeben. Das Kind blieb fort aus der Behandlung, als die Mutter die Heilung für vollendet ansah.)

Am 22. Februar 1895 wurde das jetzt achtjährige Kind wieder gebracht, da es denn doch beim Schulbesuch gelegentlich Schwierigkeiten bemerkte. Das rechte Auge schielt nach innen, um etwa 20^0, und zeigt mässige Erweiterung der Pupille. Das rechte Auge zählt die Finger nur auf 15 Fuss, das linke hat $S = {}^5/_{20}$. Die Gesichtsfeldgrenzen scheinen befriedigend, soweit die Messung auf Zuverlässigkeit Anspruch machen kann.

Die merkwürdige Thatsache, dass das rechte Auge, welches ursprünglich die geringeren Veränderungen dargeboten, nach einwärts schielt und schwachsichtiger geworden, wird erklärt durch den Augenspiegel. Der rechte Sehnerv ist abgeblasst, besonders in der Nasenhälfte; zahlreiche helle Herde sind über den rechten Augengrund zerstreut. — Links ist der Sehnerv gut. Ein Netzwerk von hellgrauen Streifen zieht hie und da über den linken Augengrund; theils liegen die Streifen hinter den Blutgefässen, theils dicht davor. In der Peripherie sieht man grössere blattförmige Figuren heller Entfärbung mit darauf zerstreuten Pigmentpunkten. Merkwürdigerweise ist der grössere grau-

Digitized by Google

schwarze Herd der Netzhautmitte jetzt, nach fast 7 Jahren, nicht mehr so deutlich wahrnehmbar, wie im Beginn der Erkrankung.

Der Fall ist wichtig 1. wegen des frühzeitigen Beginns, 2. wegen der raschen und sicheren Heilung, 3. wegen der fast 7 Jahre lang fortgesetzten Beobachtung.

Fall 4. Ein 5 Monate alter Knabe, Arthur D., wurde am 29. Januar 1885 in die Poliklinik gebracht, weil er, mit sehenden Augen geboren, jetzt nicht mehr recht sieht.

Der ungewöhnliche Befund einer chronischen Regenbogenhautentzündung beider Augen in so zartem Alter veranlasste zunächst eine genaue Anamnese zu erheben.

Der Vater des Kindes hatte im October 1880 ein Ulcus genit. erworben, war ärztlich mit Pillen behandelt worden und hatte ausser Haarausfall keinerlei secundäre Erscheinungen beobachtet. 1883 Heirath, 1884 Abort. — Arthur zeigte im Alter von 3 Wochen Ausschläge und wurde erfolgreich mit Sublimatbädern behandelt. Von dem behandelnden Arzte bekam ich ausdrücklichen Bescheid, dass das Kind October 1884 wegen angeborener Lues erfolgreich mit Quecksilber behandelt worden sei und im December d. J. keinerlei Erscheinungen mehr dargeboten habe.

Röthung der Augen hat die Mutter nie beobachtet.

Sehprüfung ist natürlich nicht anzustellen, doch folgt das Kind dem Licht mit den Augen.

Beide Augäpfel sind reizlos, die Hornhäute klar, die Pupillen mittelweit und zackig durch Synechien, feine, spinngewebs-ähnliche Ausschwitzung im Pupillengebiet; Netzhaut nicht sichtbar.

Es wurden Atropineinträuflungen, Sublimatbäder und innerlich Calomel verordnet. Sehr bald trat Besserung ein.

10. Februar 1885. Pupillen mittelweit, etwas zackig, im Centrum feine spinngewebige Haut, der Randtheil gut durchleuchtbar. Netzhaut verfärbt. Starke Halsdrüsen.

Am 20. Februar 1885 sind die Pupillen frei, mittelweit, zackig durch Verwachsungen, die Netzhaut hochgradig verfärbt durch dichtgedrängte graue Stippchen. Die Veränderung beginnt in mässiger Entfernung von dem Sehnerven. Da Calomel nicht gut vertragen wurde, verordnete ich Einreibungen von grauer Salbe 0,5. Bis Ende Juni 1885 waren 60 Salben verbraucht. Sehkraft befriedigend.

August und September war das Kind auf dem Lande und wurde gut gepflegt.

Am 25. Januar 1886 sieht das Kind blühend aus. Es sieht und hört gut, schnüffelt ein wenig.

Pupillen mittelweit, auf Licht sich zusammenziehend, wenig verändert. Ohne Atropineinträuflung sind Verwachsungen nicht sichtbar.

Im Augengrund sieht man helle, scharf umschriebene Stippchen, hauptsächlich in der Mitte. Sehnerven etwas blass, aber sonst normal.

April 1886: Derselbe Zustand.

Soweit der erste Act. 4 Jahre später begann der zweite.

Am 9. September 1890 wird der Knabe, jetzt 6 Jahre alt, wiedergebracht wegen einer Entzündung des rechten Auges, die seit 8 Tagen bestand.

Der Knabe ist sonst munter, schnüffelt ein wenig, die oberen Schneidezähne fehlen. Die Sehkraft ist leidlich, nur guckt er etwas seitlich neben dem fixirten Gegenstand vorbei und stösst sich in der Dunkelheit; doch hebt er eine Stecknadel vom Fussboden auf.

Digitized by Google

Das linke Auge ist reizlos, zeigt a) Trübung der Linse am Schläfenrande, b) Glaskörperflöckchen, c) Sehnerv grauröthlich, d) helle charakteristische, scharf umrissene Herde in der Mitte der Netzhaut und mehr schläfenwärts, e) ganz schläfenwärts einen grossen hellweissen, narbigen Herd mit inselförmiger Pigmentauflagerung.

Das rechte Auge zeigt a) den Anfang der diffusen Hornhautentzündung, eine schmale rothe Randleiste von neugebildeten Blutgefässen, oben wie unten, b) Linsentrübung am Rande, c) Sehnerv noch stärker verfärbt als links, d) in der Netzhaut zahlreiche grosse Herde, besonders nach der Schläfenseite. (Schwer zu untersuchen.) Beide Pupillen sind nach Atropineinträuflung rund und maximal weit. Eine gründliche Schmiercur wurde eingeleitet.

2. Januar 1891 rechts Sn $1^1/_2$, links Sn V in 4—5″.

Dritter Act. Am 21. Januar 1895 wird der jetzt zehnjährige Knabe wiedergebracht. Jetzt zeigt er gekerbte Schneidezähne; er hat sie erst seit einem Jahr. Urin normal. Gesundheit befriedigend. Rechts $S = {^5}/_{20}$, Sn $1^1/_2$ in 4″, links Finger in 15′, Sn $2^1/_2$ in 5″. Der Knabe ist am Perimeter durchaus nicht zu prüfen.

Beiderseits besteht schläfenwärts — d. h. nach derselben Richtung, wo auch die stärksten Netzhautveränderungen, — eine Linsentrübung, wie das Segment eines Schichtstars, beiderseits Glaskörperflöckchen, beiderseits leichte Verfärbung des Sehnerven, kleine Stippchen in der Netzhautmitte, grosse scheckige Herde schläfenwärts, mittlere unten in der Peripherie.

Der Fall ist in vieler Beziehung bemerkenswerth: 1. wegen der sicheren Anamnese a) bezüglich der verhältnissmässig frischen, erworbenen Lues des Vaters, b) bezüglich der angeborenen des Sohnes.

2. Wegen des frühen Alters von 5 Monaten, in dem die Netzhautentzündung auftrat und der langen Zeitdauer von 10 Jahren, während deren die Beobachtung fortgesetzt werden konnte.

3. Wegen des Voraufgehens der Netzhautentzündung, der erst nach 5 Jahren die Hornhautentzündung nachfolgte, wodurch diejenigen Fälle von diffuser Hornhautentzündung erläutert werden, wo das nicht befallene Auge bei der ersten Prüfung schon Netzhautherde zeigt.

4. Wegen des beobachteten Auftretens der Hutchinson'schen Zähne, die erst im 9. Lebensjahr, 4 Jahre nach Ablauf der diffusen Hornhautentzündung, entstanden sind.

Fall 5. Margarethe E., 8 Monate alt, wird am 13. September 1893 gebracht, da sie wohl nach dem Licht blickt, aber nach nichts greift. Anamnese negativ.

Augenzittern, Sehnerv undeutlich begrenzt, Netzhaut trübe, zahlreiche Stippchen, auch bläuliche Klumpen dicht vor der Netzhaut, feinflockige Glaskörpertrübung. Ist nicht lange in Beobachtung gewesen.

(Das weitere ist im Original nachzulesen.)

Journal-Uebersicht.

Zehender's klinische Monatsblätter für Augenheilkunde. 1895. Juli.

1) **Eine neue Druckpumpe und ihre Bedeutung für die praktische Augenheilkunde,** von Dr. Ziem.

Digitized by Google

Z. hat eine Druckpumpe construirt, deren Anwendung er bei Ausspritzungen des Conjunctivalsackes, des Thränennasencanals und der Nasenhöhle empfiehlt. (Beschreibung ders. vergl. Orig.)

---

2) Glaucom nach Staroperation, von Dr. Elschnig.

Bei einer 73 jährigen rechterseits hemiparetischen Frau mit rigiden Gefässen traten nach linksseitiger Cataractextraction mit normalem Verlauf nach 5 Wochen glaucomatöse Erscheinungen auf, welche durch Pilocarpineinträufelungen nicht beseitigt wurden. Eine Sclerotomie war verweigert worden. Als später die Extraction am rechten Auge vorgenommen wurde, traten schon am 2. Tage glaucomatöse Erscheinungen auf. Durch Eserin wurden dieselben nicht vollständig beseitigt. Die Sclerotomie brachte nur vorübergehende Besserung. Atropin war nach der Operation nicht angewandt worden.

---

3) Lenticonus posterior, von Dr. Elschnig.

E. beobachtete bei einem 17 jährigen Mädchen einen Lenticonus posterior rechterseits, in dessen Mitte sich eine unregelmässige rundliche Trübung befand. Das Auge war hochgradig amblyopisch. Die abnorme Gestalt der Linse muss jedenfalls als angeborene bezw. intrauterin erworben betrachtet werden.

August.

1) Zur Operation des Nachstares, von H. Esberg.

E. empfiehlt vermittelst der Scheerenpincette den Nachstar durchzuschneiden.

---

2) Zwei interessante durch Trauma entstandene Tumoren des Auges, von A. Pfingst.

Bei einem gesunden 57 jährigen Manne entwickelte sich nach einem vor 3 Jahren an der Corneoscleralgrenze des rechten Auges erlittenen Trauma daselbst eine Geschwulst, deren Länge 9 mm und Breite 3—4 mm betrug. Dieselbe wurde mit der Scheere und dem scharfen Löffel abgetragen. Bei der Untersuchung erwies sie sich als Melanosarcom. Nach einem halben Jahre trat ein Recidiv auf, welches wieder entfernt wurde; dasselbe zeigte mikroskopisch denselben Bau, wie der Primärtumor.

Bei einem 54 jährigen Schneider, dem vor $1\frac{1}{2}$ Jahren beim Holzspalten ein grosses Stück Holz gegen den rechten Orbitalrand geflogen war, entwickelte sich rechtsseitiger Exophthalmus, veranlasst durch einen weichen elastischen Tumor von lappigem Bau im oberen temporalen Theile der Orbita zwischen Bulbus und Orbitaldach. Derselbe wurde entfernt; er hatte die Grösse einer Kastanie und erwies sich als ein Sarcom der Thränendrüse.

---

3) Prismen und erheuchelte einseitige Blindheit, von Conrad Fröhlich.

F. benutzt 2 Kalkspathprismen von je 14°, welche mit der Basis an einander gelehnt sind. Zwischen beiden findet sich ein kleiner Spalt, kleiner als der Durchmesser der Pupille. Hält man den Apparat vor ein Auge, so entsteht monoculare Triplopie. Man deckt nun das angeblich blinde Auge mit einer Klappe zu und hält die Prismen vor das sehende Auge; alsdann sieht der Untersuchte beim Durchsehen durch den Spalt eine Kerze dreifach. Darauf färbt man die drei Bilder, dadurch, dass man ein rothes Glas vorhält. Jetzt vertauscht man die Klappe vor dem scheinbar blinden Auge mit einem rothen Glase, alsdann sieht der Geprüfte ebenfalls drei rothe Bilder. Nun bedeckt man abwechselnd vor dem sehenden Auge nur den Spalt oder die Prismen allein mit

Digitized by Google

dem rothen Glase. Sieht der Untersuchte alsdann immer noch drei rothe Bilder, so ist er entlarvt.

4) **Ein Fall von primärem Fibrosarcom des Sehnerven,** von E. Wiegmann.

Es handelt sich um ein Fibrosarcom, das vom Perineurium des Opticus innerhalb seines Verlaufes in der Orbita ausgegangen war, bei einem 5jährigen Mädchen.

5) **Ein Fremdkörper über $1\frac{1}{2}$ Jahre in der Hornhaut steckend,** von R. Hilbert.

Bei einem 30jährigen Heizer wurde die 1 mm lange, wohlerhaltene Flügeldecke eines kleinen Käfers, deren Spitze in den Hornhautlamellen steckte, während das untere Ende gleichsam an die Hornhaut angesogen war, entfernt. Der Fremdkörper hatte $1\frac{1}{2}$ Jahre in der Cornea verweilt, ohne Reizerscheinungen zu machen.

6) **Noch ein Vorschlag zur Schätzung der Erwerbsunfähigkeit bei Augenverletzungen,** von E. Heddaeus.

7) **Reitbügel für Probirgestelle,** von Dr. Fraenkel.

September.

1) **Ueber einige subjective Gesichtswahrnehmungen,** von W. v. Zehender.

III. Die Sichtbarkeit der Blutcirculation in den Capillargefässen des eigenen Auges.

2) **Ueber experimentelle Erzeugung von Embolien der Blutgefässe im Innern des Auges,** von J. Herrnheiser.

Vermittelst der Singer'schen Mikrosyringe spritzte Herrnheiser Kaninchen und Hunden etwas Kobaltblau oder Asphaltlack in die Carotis interna. Obgleich die Mehrzahl der Thiere in Folge von Embolisirung der Hirngefässe bald zu Grunde ging, gelang es doch bei einer Anzahl, dieselben eine Zeit lang am Leben zu erhalten und die Veränderungen am Auge zu beobachten. Nach der Injection zeigte sich eine auffallende Verengerung der Pupille, gleichzeitig stellte sich starker Thränenfluss ein und bei zwei Thieren später Keratitis neuroparalytica. Diese drei Symptome sind wahrscheinlich auf einen cerebralen Reiz zurückzuführen. Auch gelangten die eingespritzten Massen bei zufälliger Injection der Gefässe des Ciliarkörpers und der Iris in die vordere Kammer. Bei Gelegenheit der ophthalmoskopischen Controle des Ganges der Injectionsmasse gelang es, das Vorhandensein von directen Uebergängen aus den Arterien in die Venen der Markstrahlen des Kaninchenauges zu constatiren. Die in die arteriellen Gefässe gelangten Pfröpfe wurden bis in die feineren Endästchen weiter geschoben; grössere Massen blieben im Gefässe stecken, und man konnte eine Art Krampf in den Gefässwänden, welche den eingedrungenen Fremdkörper fest umschnürten, wahrnehmen, wobei sowohl das centrale wie periphere Ende durch die ihn krampfhaft einschnürende Gefässwand zugespitzt wurde. Diese Beobachtung ist für die Erklärung der Ischämie bei unvollständiger Embolie der Centralarterie von Bedeutung. Das Gefäss unmittelbar nach der Injection, wenn sein Lumen durch den Pfropf verlegt war, füllte sich oft nach ganz kurzer Zeit so, dass es zum normalen Kaliber zurückkehrte, ein Beweis für die aus-

Digitized by Google

geprägte Entwickelung von Anastomosen zwischen Ciliar- und Retinalarterien beim Kaninchen. In einer anderen Reihe von Fällen blieb die Papille ganz blutleer, blass, es trat Schwund ein, der sich zuerst in einem Fleckigwerden der Markstrahlen kundgab und dann das typische Bild einer Atrophie des Kaninchen-Opticus lieferte.

3) **Physiologische Beobachtungen,** von R. Greeff.

I. Accommodation im erblindeten Auge.

Bei einem 7jährigen, sonst gesunden Knaben, dessen linkes Auge normal, das rechte wahrscheinlich in Folge eines vom orbitalen Theile des Opticus ausgehenden Tumor erblindet war, konnte auch am letzteren beim Sehen in der Nähe vermittelst des Skiaskops eine Accommodationsleistung, genau entsprechend dem gesunden Auge, nachgewiesen werden, ein Beweis dafür, dass auf beiden Augen die Accommodation gleichmässig innervirt wird.

4) **Ein Fall von gummöser Erkrankung der Orbita, der mittleren Schädelgrube und des Gehirns,** von E. Blessig.

Bei einem 31jährigen Manne musste die Exenteration der rechten Orbita in Folge eines Orbitaltumors vorgenommen werden, der sich als Gumma erwies. Bald zeigte sich auf dem bis jetzt gesunden linken Auge das Bild der Stauungspapille, auch traten andere Symptome von Hirntumor auf, an dem der Kranke zu Grunde ging. Es fand sich bei der Section eine gummöse Masse, welche die Sella turcica ausfüllte, die Arteria ophthalmica und die rechte Hälfte des Chiasma umschloss, in den vorderen Theil des Felsenbeins drang und sich in die untere Fläche des Temporallappens des Gehirns fortsetzte.

October.

1) **Ueber einige Gesichtswahrnehmungen,** von W. v. Zehender.

IV. Die Sichtbarkeit der Blutcirculation in den Capillargefässen des eigenen Auges (Forts. u. Schluss).

2) **Physiologische Beobachtungen,** von R. Greeff.

II. Bemerkungen über binoculares Sehen Schielender.

G. berichtet über Patienten, welche nach der Schieloperation nicht nur eine Sammelfigur im Stereoskop auffassen lernten, sondern auch den Hering'schen Fallversuch bestanden.

III. Ueber die Bedeutung der Linse bei Myopie.

Während bei den emmetropischen Augen der optische Werth der Linse etwa 10 Diopt. beträgt, beobachtet man bei hochgradig kurzsichtigen Augen Linsen einen solchen bis zu 22 Diopt., im Durchschnitt 15 Diopt.

3) **Zur Behandlung der Bindehautcatarrhe,** von A. Peters.

Bei Bindehautcatarrhen in Verbindung mit Hautekzem, bei chronischen Catarrhen ohne letzteres, sowie bei der sog. Blepharitis angularis strich Peters mit gutem Erfolge eine Salbe, die aus 0,2 — 0,5 Ichthyol. ammon., 0,5 Amyl. tritic., ebensoviel Zinc., und Vaselin. Amer. 25,0 bestand, in den Bindehautsack ein.

Horstmann.

Digitized by Google

Vermischtes.

Professor A. N. Maklakoff.

Am 16. Mai starb in Moskau der Professor der Ophthalmologie an der Kaiserlichen Universität Dr. Alexei Nicolayewitsch Maklakoff.

A. N. Maklakoff wurde zu Moskau als Sohn eines Arztes im Jahre 1837 geboren. Seine erste Ausbildung erhielt er am I. Moskauer Gymnasium, bezog darauf die Universität daselbst und widmete sich dem Studium der Medicin.

Der Grad eines Arztes wurde ihm im Jahre 1860 verliehen und darauf im Jahre 1866, nach Einreichung der Inaugural-Dissertation „Ueber die traumatische Entzündung der Netzhaut des Auges" der Grad eines Dr. der Medicin.

Im Jahre 1864 erhielt er einen Ruf an die Moskauer Augenheilanstalt, in welcher er bis an sein Lebensende verblieb.

Ausserdem bekleidete er vom Jahre 1871 das Amt eines Privat-Docenten und im Jahre 1890 wurde er zum Professor ernannt. Seine Vorlesungen trug er, sowie auch die Praktika mit den Studenten in seiner Abtheilung in obengenannter Augenheilanstalt vor, vom Jahre 1892 an aber in der neuerbauten Augenklinik.

Auf die Organisation und Einrichtung dieser Klinik verwandte Prof. Maklakoff viel Arbeit, Mühe und Sorgfalt und widmete sich ihr mit ganz besonderer Liebe.

Wiederholt in der Woche verbrachte er daselbst buchstäblich den ganzen Tag, wobei er die Klinik erst um 11—12 Nachts verliess, sich mit dem einfachen Mittagessen begnügend, das allen Kranken gereicht wurde. Nach den Operationen und Vorlesungen begab er sich gewöhnlich in das Laboratorium der Klinik, wo er mit fieberhaftem Eifer seinen Arbeiten oblag, ohne das Schwinden der Zeit zu beachten.

In wissenschaftlicher Hinsicht hatte für ihn die physikalische Seite der Ophthalmologie ein ganz specielles Interesse, da die Physik (besonders die Lehre von der Electricität) sein Lieblingsstudium war. Darum behandelt auch der grösste Theil seiner wissenschaftlichen Arbeiten dieses Thema, so z. B. von der Ophthalmotonometrie, von dem Einfluss des Lichtes des Volta'schen electrischen Bogens auf die Haut und das Auge, von der Anwendung des Electromagneten als Massage bei Augenkrankheiten u. s. w. (Seine Arbeiten veröffentlichte der Verstorbene ausser in russischen Journalen hauptsächlich in den „Archives d'Ophtalmologie").

Bei aller Liebe zu seinen wissenschaftlichen Arbeiten im Laboratorium gehörte Dr. Maklakoff doch nicht zu den Gelehrten, denen das Leben, und die dem Leben fremd sind.

Oeftere Reisen ins Ausland und ein beständiger lebhafter Verkehr mit einem zahlreichen Freundes- und Bekannten-Kreise, zu dem viele hervorragende Gelehrte Deutschlands, Frankreichs und Italiens gehörten, liessen ihn mit stets regem Interesse allen beachtenswerthen Ereignissen und Strömungen des Europäischen Geisteslebens folgen.

Ein leidenschaftlicher Naturfreund, beschäftigte er sich in seinen Mussestunden mit Naturwissenschaften, mit der Bienenzucht und Malerei.

Selbst dem Gemeinwesen seiner Heimath widmete er ein warmes Interesse und arbeite auch auf diesem Felde nach Kräften, als Glied der Semstwo (der Landesstände) und als Stadtverordneter in der Duma (Rath) von Moskau. Hier erscheint er unter anderen als kühner Verfechter der Gerechtsame der Ab-

Digitized by Google

geordneten in den Epochen, wo diesen Gerechtsamen eine Beschränkung drohte. So machte seine feurige Rede in der Sitzung der Duma im Jahre 1892 einen tiefen Eindruck, eine Rede, welcher seine Demission auf dem Fusse folgte.

Im Allgemeinen gehörte Professor Maklakoff zu den Menschen, von denen man sagt, sie hätten „gelebt" in der besten Bedeutung des Wortes und alle irdischen und geistigen Güter voll genossen.

Er war ein Mann von eigenartigem Charakter, — und wenn man vielleicht sagen darf, ihm habe das innere Gleichgewicht gefehlt; so muss unbedingt zugegeben werden: er war ein talentvoller Mensch, der an der schablonenhaften Form kein Genüge fand und der in selbstlosester Weise zum Ideal strebte.

Mag ihm die Erde leicht sein; möge sie nicht zugleich mit dem Leibe den Geist erdrücken, den Geist, der gegen die Routine des Lebens bis zum letzten Athemzuge kämpfte. Dr. S. Golowin.

Bibliographie.

1) Ueber die topisch-diagnostische Bedeutung der Sehstörungen bei Gehirnerkrankungen, von Prof. A. Pick in Prag. (Prager med. Wochenschrift. 1895. Nr. 1 u. 2.) Zusammenstellung und Erläuterung der wichtigsten Sehstörungen, die bei der Diagnose von Gehirnerkrankungen in Betracht kommen. Schenkl.

2) Ueber den Sehnerven bei Siluroiden und Acanthopoiden, von Prof. Dr. J. Deyl in Prag. (Anatom. Anz. Centralbl. f. d. ges. wissenschaftl. Anatomie. 1895. Bd. XI. Nr. 1.) Während der Opticus bei den meisten Fischarten entweder eine einfach fächerartig zusammengelegte Membran bildet oder aus complicirteren Falten und Fältchen besteht, konnte D. bei Siluroiden und Acanthopoiden den Nachweis liefern, dass deren Opticusstamm schon ausserhalb der Sclera in einzelne starke Bündel getrennt ist, welche innerhalb der Sclera noch in feinere, gänzlich isolirte Stränge zerfallen, um in der Netzhaut mehrere regelrecht gebaute Papillen zu bilden. Es sind dies Eigenschaften des Sehnerven, welche nur den höheren Thierklassen zukommen. D. glaubt, dass sich der Bau des Sehnervenstranges verwerthen liesse, um die einzelnen Fischgattungen unter einander und mit den höher und tiefer stehenden Thierklassen in eine im Sinne der vergleichenden Anatomie zusammenhängenden Reihe zu ordnen. Schenkl.

3) Ein Fall von Amaurose nach Chinin (Mittheilungen aus der Praxis), von Dr. H. Hamlisch, Districtsarzt in Zaroschütz. (Wiener klin. Rundschau. 1895. Nr. 31.) Vollständige Blindheit bei einem 4jähr. Knaben nach Gebrauch einer Dosis von 2,5 g Chin. sulf.; negativer Augenspiegelbefund. — Rückgang der Sehstörung in wenigen Stunden. Schenkl.

4) Ueber seltenere Complicationen der Blennorrhoe, von Dr. G. Nobl, Assistent der Abtheilung des Primararztes Prof. Dr. Lang. (Allgem. Wiener med. Zeitung. 1895. Nr. 33.) Unter anderen Fällen ein Fall von Urethrocystitis, Polyarthritis und Endocarditis incipiens, complicirt mit Conjunctivitis und catarrhalischen Geschwüren; im späteren Verlaufe trat auch Iritis hinzu. Schenkl.

Um Einsendung von Separatabdrücken wird gebeten.

Verlag von Veit & Comp. in Leipzig. — Druck von Metzger & Wittig in Leipzig.

Digitized by Google

Centralblatt
für praktische
AUGENHEILKUNDE.

Herausgegeben von

Prof. Dr. J. Hirschberg, Geh. Med.-Rath, in Berlin.

Unter ständiger Mitwirkung der Herren Dr. Ancke in München, Dr. Berger in Paris, Prof. Dr. Birnbacher in Graz, Dr. Brailey in London, Prof. Dr. H. Cohn in Breslau, Doc. Dr. Cl. du Bois-Reymond in Berlin, Dr. Dahrenstaedt in Herford, Doc. Dr. E. Emmert in Bern, Dr. Ginsberg in Berlin, Prof. Dr. Goldzieher in Budapest, Dr. Gordon Norrie in Kopenhagen, Prof. Dr. Horstmann in Berlin, Dr. Issigonis in Smyrna, Prof. H. Knapp in New York, Prof. Dr. Krückow in Moskau, Dr. Kuthe in Berlin, Dr. Landau in Coblenz, Prof. Dr. Magnus in Breslau, Surg. Capt. F. P. Maynard in Calcutta, Dr. Michaelsen in Görlitz, Dr. van Millingen in Constantinopel, Dr. Moll in Berlin, Prof. Dr. J. Munk in Berlin, Dr. Neuburger in Nürnberg, Dr. Peltesohn in Hamburg, Doc. Dr. Peschel in Turin, Dr. Purtscher in Klagenfurt, Dr. M. Reich in Charkow, Dr. Scheer in Oldenburg, Prof. Dr. Schenkl in Prag, Doc. Dr. Schwarz in Leipzig, Dr. Stiel in Köln.

Monatlich ein Heft. Preis des Jahrganges 12 Mark. Zu beziehen durch alle Buchhandlungen des In- und Auslandes und die Postanstalten des Deutschen Reiches.

December. Neunzehnter Jahrgang. 1895.

Inhalt: **Originalmittheilungen.** I. Beitrag zur Ectropium-Operation. Von Dr. **Augstein** in Bromberg. — II. Aus Prof. Hirschberg's Augenklinik. Der zeitliche Verlauf bei syphilitischen Erkrankungen des Sehnerven nach 150 Fällen. Von Dr. **Michael Januszkiewicz.**

Klinische Beobachtungen. Neuritische Atrophie des Sehnerven bei Mutter und Kind. Mitgetheilt von Dr. Max Linde.

Referate, Uebersetzungen, Auszüge. Ueber das Sarcom des Uvealtractus, von Emil v. Grósz.

Journal-Uebersicht. I. v. Graefe's Archiv für Ophthalmologie. XLI. 2. — II. Archiv für Augenheilkunde. XXX, 2—4. XXXI. 1. 2.

Vermischtes.

I. Beitrag zur Ectropium-Operation.

Von Dr. **Augstein** in Bromberg.

Nach einem Vortrage im Verein der Aerzte des Reg.-Bezirk Bromberg.

Es giebt gewisse Leiden, die der Arzt nicht gern erscheinen sieht. Wenn ein recht altes Ulcus cruris auftaucht, pflegt der Chirurg ebenso wenig entzückt zu sein, wie der Nerven-Arzt vom Anblick der hysterischen Dame. Eine ähnliche Stelle nimmt das Ectropium in der Augenheilkunde

Digitized by Google

ein. Fragen wir uns nach dem Grunde dieses Missbehagens, so entdecken wir einen inneren Zwiespalt. Man fühlt ziemlich sicher, dass man wenig helfen kann; aber es soll geholfen werden, und in der Erinnerung schweben so viel schöne Sachen, die man in Lehrbüchern und anderen Veröffentlichungen darüber gelesen hat, dass man sich, trotz schlimmer Erfahrungen, immer wieder daran wagt. So wird halb gezwungen der spröde Stein immer wieder bearbeitet, und mit der nöthigen Geduld kommt gar am Ende ein Kunstwerk heraus, oder zum Mindesten ein Resultat, das Befriedigung gewährt.

Sehen wir uns in den Lehrbüchern um, so finden wir fast überall eine kritiklose Aufzählung aller möglichen Operations-Methoden, die auf dem Papier nur weiter leben, weil ein berühmter Name ihnen das Leben gegeben. Aber es giebt Ausnahmen; Fuchs z. B. lässt fast alle unberücksichtigt und kommt im Kapitel „Operationen gegen Ectropium" nach wenig Worten zur Blepharoplastik, und damit ist eine sehr gute Kritik der sonst die Seiten füllenden zahlreichen Methoden gegeben.

Gehen wir näher auf das Ectropium ein, so finden wir drei das Wesentliche desselben bezeichnende Symptome:

1. Verlängerung des Lides.
2. Tieferstellung des Lides.
3. Vergrösserung der nach auswärts gedrehten Conjunctiva in wechselndem Grade, von kleinen Anfängen bis zur stärksten hypertrophischen Wulstung.

Damit sind drei Indicationen gegeben, denen genügt werden soll. Mit der hier wie überall gepriesenen ätiologischen Behandlung ist praktisch wenig zu erreichen. Bei jedem einigermassen bedeutenden Ectropium haben wir uns eben zur Operation zu entschliessen, gleichgiltig ob wir ein Ectropium paralyticum, senile oder cicatriceum vor uns haben. Eine Ausnahme mag das Ectropium sarcomatosum (s. luxurians, spasticum) machen. Es wird wohl in der Regel auch ohne Operation durch Behandlung der Bindehaut und Verband heilen, wie schon Arlt angegeben; natürlich wird es auch heilen, wenn man die Suturen nach Snellen anlegt, und ich glaube, dass dieselben von dieser Art des Ectropium ihren Ruf und ihre Ueberschätzung herleiten, denn bei den anderen Arten leisten sie nichts. Wir haben bei dem Ectropium spasticum ungefähr dieselben Verhältnisse wie bei der Paraphimosis penis, nur dass hier die Erscheinungen noch stürmischer sind; aber nach der Redressirung des einklemmenden Hautringes gehen sie zurück, ohne dass man eine Naht anzulegen nöthig hat.

Sehen wir uns nun die Operations-Methoden an, so sondern sie sich alle in zwei grosse Kategorien, die z. Th. der ersten und z. Th. der zweiten oben angegebenen Indication genügen sollen; natürlich wurden auch Combinationen der beiden vorgenommen.

zed by Google

Die Tarsoraphie nach Walter genügte meistens nicht allein zur Verkürzung des Lides; man excidirte ein dreieckiges Stück aus der ganzen Dicke des Lides, nach dem Vorschlage von Adams aus der Mitte des Lides; Arlt verlegte die Excision nach der Gegend der inneren Commissur, Ammon nach der äusseren und Szymanowski in die Schläfengegend. Sehr bemerkenswerth ist die Operation nach Kuhnt, der eine Excision der Conjunctiva vornahm, aber auch in Form eines Dreiecks, dessen Basis dem Lidrande zugekehrt war.

Von den Operationen zur Hebung des Lides hat der Quadrilaterallappen v. Graefe's und die Excision eines viereckigen Hautlappens nach Unterminirung der adhärenten Stelle von Friedrich Jaeger wohl nur ein historisches Interesse. Von bleibendem Werthe sind die Operationen von Dieffenbach und Warton Jones: die Hebung des Lides durch einen V-förmigen Schnitt, der die Narbe eines Y, bez. eines T ergiebt. Arlt will von diesem Verfahren niemals ein befriedigendes Resultat gesehen haben. Aber merkwürdig — an demselben Orte[1] lobt er ein Verfahren, „bisher 4mal mit gutem Erfolge geübt", dessen wesentlichster Act doch gerade in Hebung des Lides durch V-Schnitt besteht. Nach dem bekannten Bilde Arlt's (s. Figur) ist wohl vielfach operirt worden. 1. Act: V-Schnitt und Hebung des unterminirten Lappens *abd*; 2. Act: Abtragung des Lidrandes sammt Colienboden von *c* bis *d*, so dass nach der Reposition des Lappens die Hautwunde *co* an der bei *d* liegt. Also Verkürzung des Lides mit Hebung desselben combinirt, soll hier ein befriedigendes Resutat geben. Hat man aber in der That dies Ziel erreicht? Ich glaube, es dürfte nur ganz vereinzelt vorgekommen sein. In schwereren Fällen wulstet sich die hypertrophirte Bindehaut früher oder später wieder hervor und bedingt Entstellung; hat man doch aus dieser Erkenntniss zu dem heroischen Mittel gegriffen, für einige Wochen das obere Lid mit dem unteren zu vereinigen (künstliches Ankyloblepharon). Aber es kann durch diese Methode bei ausgiebigem Schnitt und ausgiebiger Lockerung des Lappens eine befriedigende Hebung des Lides erzielt werden.

So sind wir mit den hauptsächlichsten Methoden fertig und sehen, dass bei ihnen allen der dritten oben gegebenen Indication gar nicht genügt ist. So auffallend dies erscheinen mag, so leicht erklärlich ist es doch: die Bindehaut galt als ein Noli me tangere. Ich glaube, dass Fukala

[1] Graefe-Saemisch, 3. Bd., Arlt, Operationslehre S. 463.

Digitized by Google

einen wesentlichen Schritt vorwärts gethan hat, indem er die Scheu vor der Ausschneidung der gewulsteten Bindehaut überwand und dieselbe geradezu zur Methode erhob.[1] Wenn auch früher von einzelnen Operateuren ähnliche Excisionen gemacht worden sind, (— auch Zerstörungen mit galvano-caustischem und PAQUELIN'schen Brenner in Erwartung späterer Narbenschrumpfung —), so dürfte es doch sehr vereinzelt geschehen sein, und liegen meines Wissens keine Bekanntmachungen derselben vor.

Selbstverständlich wird nun die Zahl der Ectropien, bei denen man mit der FUKALA'schen Excision allein zum Ziele gelangt, doch nur eine geringe sein. Die Tiefstellung des Lides und die Verlängerung desselben kann dadurch nicht gehoben werden. Es muss eben eine zweckmässige Combination der früheren Methoden mit der Excision verbunden werden. Nachdem ich nun in 11 Fällen nach diesem Princip operirt habe, habe ich auch bei schwereren Fällen z. Th. so tadellose Resultate erhalten, wie sie mir vorher überhaupt nicht bekannt waren, so dass ich mir erlauben möchte, einzelne besonders anzuführen.

I. Arbeiter M. P., 47 Jahre alt, wurde am 27. April 1894 mit grossem Narben-Ectropium des rechten Unterlides aufgenommen und am 4. Mai geheilt entlassen. Die Photographie zeigt das Auge nach der Entlassung; leider ist vor der Operation kein Bild angefertigt, weil ich damals wegen der grossen Entstellung selbst nicht glaubte, ein befriedigendes Resultat zu erreichen; es entsprach das Aussehen aber so genau dem oben von ARLT angegebenen Bilde, dass ich mir die Maasse für den V-Schnitt und die Excision des Lidrandes nach jenem Bilde vor der Operation markirte; zum Schluss wurde die als Wulst doch vorquellende Bindehaut in ganzer Ausdehnung excidirt und der Lidrand mit dem Rest der Conjunctiva durch Nähte vereinigt.

II. Arbeiter T. G., 42 Jahre alt, wurde am 29. October 1894 mit Narben-Ectropium des linken unteren Lides aufgenommen und am 10. Nov. geheilt entlassen. *a* zeigt die Photographie vor, *b* nach der Operation. Hebung des Lides durch V-Schnitt, ohne Verkürzung des Lides, und Excision der Bindehaut wie oben.

III. Gastwirthssohn E. M., 19 Jahre alt, aus Tuchel, Narben-Ectropium des linken unteren Lides; *a* vor, *b* nach der Operation, genau wie II operirt.

Drei andere, ebenso operirte Fälle von Narben-Ectropien, gleichen so sehr dem letzteren, dass sie übergangen werden können. Besondere Erwägungen knüpfen sich noch an diejenigen Fälle, die ich mit Excision der Conjunctiva allein operirt habe.

[1] Berliner klin. Wochenschrift. 1891. Nr. 11.

IV. betrifft den 76 Jahre alten Rittergutspächter W. H., der ein Ectropium des rechten unteren Lides durch chronisches Ekzem der Gesichtshaut hatte. Da die Tiefstellung des Lides nicht bedeutend war, wurde er mit einfacher Excision operirt. Das Resultat war geringe Auswärtsdrehung des unteren Lides, die durch Höherstellung des Lides zu vermeiden gewesen wäre.

V. Kellner W. F., 22 Jahre alt, den 21. August 1895 aufgenommen, den 25. August geheilt entlassen. Er hatte im Juni einen Selbstmord-Versuch gemacht, bei dem die Revolver-Kugel in die rechte Schläfe eingedrungen war und nicht gefunden worden ist. Die anfängliche Protrusion des Augapfels hatte sich zurückgebildet; das Auge zeigte bei der Aufnahme Sehnerven-Atrophie und war völlig erblindet; sehr entstellend war ein grosses Ectropium der Bindehaut des unteren Lides, das das Auge völlig verdeckte, ohne die geringste Tiefstellung des Lides. Dasselbe — wohl richtiger eine, ursprünglich durch Blutstauung bedingte, Ectopie der Schleimhaut zu nennen — hatte sich in mehrwöchentlicher Beobachtung nicht verkleinert trotz Druckverband. Die einfache Excision ergab ein kosmetisch völlig befriedigendes Resultat und genügende Tiefe des Bindehautsackes. (*a* vor, *b* nach der Operation.)

VI. Frau M., 33 Jahre alt, am 7. Februar 1893 aufgenommen, am 16. Februar entlassen. Grosses Narben-Ectropium rechts oben und unten nach Verbrennung im 2. Lebensjahre. Beim Lidschluss geschah die Bedeckung der Hornhaut durch die ectropionirte Bindehaut. Einfache Excision oben und unten. Nach der Operation kosmetische Verbesserung, aber Schädigung der Cornea, auf der sich, weil sie unbedeckt blieb, Ulcera entwickelten.

Noch zwei weitere Fälle betrafen senile Ectropien, die durch einfache Excision gut heilten.

Fall VI hätte gar nicht oder mit nachfolgender Blepharoplastik des oberen Lides operirt werden müssen. Sonst ist in keinem Fall ein Schaden durch die Excision der Bindehaut eingetreten. Besonders beachtenswerth erscheint mir, dass ein Keil in der Ausdehnung des Ectropium mit der Basis nach der Oberfläche so herausgeschnitten wird, dass ein 3—4 mm hohes Stück von der Bindehaut des Lides übrig bleibt, welches durch Naht mit dem Lidrande vereinigt wird; zweckmässig wird der erste Schnitt dazu von der innern Lidkante dem Lide parallel nach unten in genügende Tiefe mit dem Messer geführt, der zweite Schnitt, der die Excision vollendet, mit der Scheere. Fall V konnte einzig und allein nur durch dreiste Excision operirt werden, da eine Verlängerung und Tieferstellung des Lides gar nicht vorhanden war. Fall IV zeigt, dass zu vollkommenem kosmetischen Erfolg selbst eine geringe Tieferstellung nicht vernachlässigt werden darf.

Digitized by Google

Fasse ich demnach zum Schluss meine Beobachtungen kurz zusammen, so ergiebt sich:

Die Excision der Bindehaut ist zur Ectropium-Operation nothwendig; sie genügt allein nur in wenigen Fällen; aber durch Combination mit Hebung und ev. Verkürzung des Lides können selbst in schweren Fällen befriedigende Resultate erzielt werden; zur Hebung des Lides empfiehlt sich am meisten der V-Schnitt.

Aus Prof. Hirschberg's Augenklinik.

II. Der zeitliche Verlauf bei syphilitischen Erkrankungen des Sehnerven nach 150 Fällen.

Von Dr. **Michael Januszkiewicz** aus Warschau.

Die Erkrankungen des Sehnerven in Folge erworbener Lues sind sehr verschiedenartig. Ihrer Entstehung nach kann man sie eintheilen in zwei Hauptgruppen: 1. in nichtentzündliche, denen verschiedene degenerative Processe im Sehnerven zu Grunde liegen und 2. in entzündliche oder Neuritiden, die häufig wieder in Atrophie ausgehen.

Die erste Gruppe, das heisst die nichtentzündlichen Erkrankungen des Opticus, theilen wir ein in genuine und spinale Atrophien.

Was die zeitlichen Verhältnisse, namentlich die Berücksichtigung des Intervalls zwischen Primäraffection und Auftreten des Sehnervenleidens anbelangt, so ist in der allgemeinen Literatur wie auch in den Lehrbüchern wenig darüber zu finden. Nur bei Knies finde ich die Mittheilung, dass die durch meningitische und gummöse Processe bedingten Sehnervenerkrankungen gewöhnlich spät auftreten, während die selbständige specifische Neuritis optica verhältnissmässig früh, nämlich 8—20 Monate nach der Infection zu erscheinen pflegt.

Wir gehen über zur Betrachtung unserer 150 Fälle mit Berücksichtigung der zeitlichen Verhältnisse der Opticuserkrankung. Wenn wir sie nach der oben angeführten Eintheilung beobachten, so sehen wir, dass sich unter den 150 Fällen 107 oder 71,3 % von nichtentzündlichen Erkrankungen des Sehnerven befinden, während der Rest von 43 Fällen oder 28,7 % auf Entzündungen kommt. Die erste Abtheilung zerfällt in 45 Fälle oder 30 % genuiner und 62 Fälle oder 41,3 % spinaler Atrophie. In der zweiten Abtheilung wurde die Entzündung 26 mal oder 17,3 % im acuten Stadium und 17 mal oder 11,3 % im Stadium der entzündlichen Atrophie beobachtet.

Digitized by Google

Wir müssen noch 6 Fälle erwähnen, die wir als zweifelhaft hinstellen und von denen 4 unter der Rubrik der genuinen Atrophie angeführt sind; 2 von ihnen hatten schwache Kniereflexe, 2 Miosis, während bei 2 Fällen von entzündlicher Atrophie die Kniereflexe fehlten. Wenn dies auch die einzigen Symptome sind, die auf eine spinale Erkrankung hinweisen, so können wir doch nicht mit Sicherheit sagen, ob sich mit der Zeit nicht noch andere gefunden haben würden.

I. Genuine Atrophien.

Geschlecht	Alter	Vor wieviel Jahren Infection	Zeit zwischen Infection und Sehstörung	Geschlecht	Alter	Vor wieviel Jahren Infection	Zeit zwischen Infection und Sehstörung	Geschlecht	Alter	Vor wieviel Jahren Infection	Zeit zwischen Infection und Sehstörung
W.	28	$2\frac{1}{2}$	2	M.	41	10	$8\frac{1}{2}$	W.	53	20	$19\frac{1}{2}$
„	51	20	18	W.	32	8	$7\frac{1}{2}$	M.	23	2	$1\frac{1}{4}$
M.	33	8	4	„	38	6	6	„	46	20	$19\frac{1}{2}$
„	38	15	14	M.	43	16	14	„	37	10	$9\frac{1}{2}$
„	40	11	10	„	48	30	$28\frac{1}{2}$	W.	41	20	17
„	30	8	7	„	32	8	7	M.	40	7	5
„	42	12	$11\frac{1}{2}$	W.	33	3	$2\frac{1}{2}$	W.	35	14	13
W.	41	11	10	M.	35	6	$4\frac{1}{2}$	M.	60	30	$29\frac{1}{2}$
M.	43	10	9	„	45	18	$16\frac{1}{2}$	„	45	1	$\frac{1}{2}$
„	35	10	$9\frac{1}{2}$	W.	33	3	$2\frac{1}{2}$	„	35	2	$1\frac{1}{2}$
„	36	15	6	M.	52	30	28	„	38	14	$13\frac{1}{2}$
„	40	12	$11\frac{1}{2}$	W.	63	20	17	„	35	10	$9\frac{1}{2}$
„	36	12	12	„	36	19	16	„	59	30	$29\frac{1}{2}$
„	48	9	8	M.	44	13	$12\frac{1}{2}$	„	39	20	16
„	60	10	9	„	44	8	7	W.	45	14	12

Wir ersehen aus unserer Tabelle, dass der Zeitraum zwischen der Infection und dem Anfang der Sehstörung sehr verschieden ist, die kürzeste Frist ist 6 Monate und zwar in 1 Falle, die längste 29 Jahre, in 2 Fällen. Am häufigsten trat die Sehstörung 5—10 Jahre nach der Infection, nämlich in 15 Fällen, aber auch ziemlich häufig bis 20 Jahre, auf.

Wenn wir diese Verhältnisse genauer betrachten, so ergiebt sich Folgendes: Von den 45 Fällen von genuiner Atrophie trat die Sehstörung ein:

nach	$\frac{1}{2}$	Jahre	1 mal
zwischen	1—3	Jahren	5 „
„	3—5	„	3 „
„	5—10	„	15 „
„	10—15	„	9 „
„	15—20	„	8 „
„	20—30	„	4 „

Digitized by Google

Was den weiteren Verlauf der Krankheit anbetrifft, so ist in 10 Fällen die Amaurose unter unseren Augen eingetreten, und zwar war der kürzeste Verlauf 6 Monate, der längste 5 Jahre. Was das Geschlecht anbelangt, so waren 28,8 % der Kranken Frauen und 71,2 % Männer.

II. Tabische Atrophien.

Geschlecht	Alter	Vor wieviel Jahren Infection	Zeit zwischen Infection und Sehstörung	Geschlecht	Alter	Vor wieviel Jahren Infection	Zeit zwischen Infection und Sehstörung	Geschlecht	Alter	Vor wieviel Jahren Infection	Zeit zwischen Infection und Sehstörung
M.	43	16	3	M.	36	12	10½	W.	38	5	3
„	36	14	14	„	43	22	19½	M.	47	20	19½
„	29	4	3	„	32	7	6	„	50	16	14
„	32	9	8	„	39	12	10	„	50	25	24½
„	29	8	3	„	37	12	10	W.	27	10	2
W.	31	10½	10	W.	36	6	4	M.	41	18	17
M.	51	25	23	M.	40	15	14	„	45	24	23
„	32	9	9	„	63	25	21	„	34	8	6½
„	38	14	13½	„	41	20	18	„	46	15	14
„	43	20	18	„	45	18	10	„	44	18	17
„	40	15	14	W.	38	16	12	„	48	9	7½
„	35	14	13½	M.	44	8	8	„	40	10	8
„	55	20	16	„	37	12	11½	„	45	22	21½
„	46	20	18	„	34	14	13½	„	34	10	9½
W.	47	20	18	W.	29	7	6½	„	52	24	19
„	48	20	19	M.	54	36	30	„	41	20	19
M.	41	10	5	„	43	13	11	„	50	25	24
„	36	15	15	„	45	10	9½	„	39	15	14
„	62	40	20	„	46	22	21	„	35	10	9½
W.	43	20	19½	W.	33	17	16				
M.	33	11	10½	M.	34	14	12				

Die Zeitschwankungen zwischen Infection und Krankheit sind auch hier bedeutend, nur mit dem Unterschied, dass hier als kürzeste Frist zwischen Infection und Sehstörung 2 Jahre gefunden wird (1 mal), als längste 30 Jahre (1 mal), in den meisten Fällen 5 bis 20 Jahre. Der Verlauf der Fälle gestaltet sich folgendermaassen:

nach	2	Jahren	1 mal
„	3—5	„	6 „
„	5—10	„	15 „
„	10—15	„	16 „
„	15—20	„	15 „
„	20—25	„	8 „
„	25—30	„	1 „

Digitized by Google

In 16,1 % waren die Kranken Frauen, in 83,9 % Männer. 10 Fälle sind während der Beobachtung erblindet. Am schnellsten trat die Amaurose nach 1 Jahre ein (bei einem Falle), am spätestens nach 8 Jahren. Die meisten Fälle kamen zur Beobachtung in den Anfangsstadien der Tabes, während bei 15 Fällen deutliche Ataxie notirt ist. Einmal trat die Sehstörung erst auf, nachdem die Tabes schon 14 Jahre bestanden hatte.

III. Acute specifische Neuritiden.

Geschlecht	Alter	Vor wieviel Jahren Infection	Zeit zwischen Infection und Sehstörung	Geschlecht	Alter	Vor wieviel Jahren Infection	Zeit zwischen Infection und Sehstörung	Geschlecht	Alter	Vor wieviel Jahren Infection	Zeit zwischen Infection und Sehstörung
W.	33	3½	3½	W.	48	13	13	M.	52	27	1
„	28	8	8	„	27	½	½	W.	22	½	½
M.	35	10	10	„	51	24	24	„	37	3	1
W.	21	3	3	„	35	¼	2½	„	36	4	3
M.	25	5	4	„	23	2	1½	M.	39	20	19
„	32	6	5½	M.	31	5	5	„	30	5	5
„	48	2	1½	„	21	3	2½	W.	39	15	15
W.	38	20	19½	„	48	27	27	„	26	1	1
„	39	14	1	„	49	28	28				

Hier sehen wir, dass die Krankheit grösstentheils schon früh auftritt, meistens 1 bis 5 Jahre nach der Infection, so bei 1 Falle 2½ Monate nach der Infection. Andererseits kommen aber auch Fälle vor, bei denen sie sich ausnahmsweise sehr spät zeigt; die späteste Frist ist 28 Jahre. Dann ist der Zusammenhang fraglich oder doch nicht direct. Im Einzelnen verliefen die Fälle in folgender Weise:

nach	2½ Monaten		1 mal
„	½—1	Jahre	6 „
„	1—3	Jahren	5 „
„	3—5	„	4 „
„	5—10	„	3 „
„	10—15	„	2 „
„	15—20	„	2 „
„	20—30	„	3 „

Bei 11 von den 26, mit Unguentum cinereum behandelten Fällen trat bedeutende Besserung ein und zwar besonders dann, wenn die Sehnervenerkrankung bald nach der Infection sich gezeigt hatte. In 4 Fällen ist der acute Process in Atrophie übergegangen.

Digitized by Google

IV. Neuritische Atrophie.

Geschlecht	Alter	Vor wieviel Jahren Infection	Zeit zwischen Infection und Sehstörung	Geschlecht	Alter	Vor wieviel Jahren Infection	Zeit zwischen Infection und Sehstörung	Geschlecht	Alter	Vor wieviel Jahren Infection	Zeit zwischen Infection und Sehstörung
M.	36	15	14	M.	33	4	2	M.	52	24	19
„	46	20	19	„	37	8	7	„	36	12	10½
W.	31	14	13	„	28	7	6	„	45	8	7
M.	40	14	14	W.	41	17	15	W.	34	10	9
„	56	30	26	M.	36	16	15½	M.	45	8	7
„	29	10	9½	„	53	30	28				

Die im Zustande der neuritischen Atrophie zur Beobachtung gelangten Fälle sind meistentheils spät nach der Infection erkrankt; die kürzeste Zeit, in der schon deutliche Atrophie beobachtet wurde, ist 2, die längste 28 Jahre. Bei der Zusammenstellung ergiebt sich:

nach	2	Jahren	1 mal
„	2—5	„	0 „
„	5—10	„	6 „
„	10—15	„	5 „
„	15—20	„	3 „
„	20—30	„	2 „

Bei keinem von diesen Fällen war Besserung nachgewiesen, die Sehschärfe sank allmählich bei allen, wenn es auch in der Zeit der Beobachtung nicht zur vollständigen Amaurose kam.

An Neuritis resp. Atrophie erkrankten 39,5 % Frauen und 60,5 % Männer.

Wenn wir einen Blick auf die 150 Fälle von Sehnervenerkrankung nach Lues zurückwerfen, so sehen wir, dass Neuritis **hauptsächlich** 1 bis 5 Jahre, Atrophie der Sehnerven 5—10 Jahre und länger nach der Infection vorkommt. Einzelne Fälle scheinen eine Ausnahme zu machen, doch ist bei der poliklinischen Beobachtung absolute Genauigkeit auf solchem Gebiete nicht zu erzielen.

Eine angenehme Pflicht ist es für mich, auch an dieser Stelle Herrn Geheimrath Hirschberg meinen verbindlichsten Dank für das mir überlassene Material auszusprechen.

Digitized by Google

Klinische Beobachtungen.

Neuritische Atrophie des Sehnerven bei Mutter und Kind.

Mitgetheilt von Dr. **Max Linde.**

Anfang November 1895 wurde in die Klinik des Herrn Prof. Hirschberg ein schwachsichtiges Kind, Marie O., von der Mutter gebracht mit der Angabe, dass die Eltern seit 2 Jahren bei dem Kinde eine Abnahme der Sehkraft beobachtet hätten. Es handelt sich um ein $3^1/_2$ jähriges aufgewecktes Kind von blasser Hautfarbe und zartem Wuchs. Das Kind ist 81 cm hoch[1] und für das Alter körperlich zurückgeblieben. Die Zähne sind normal. Es hat keine Drüsenanschwellungen und keinen Ausschlag. Am Schädel sind keinerlei Missbildungen zu beobachten. Das Kind ist schwachsichtig. Es erkennt grössere Gegenstände, wie z. B. die Uhr, in 4—5 Fuss, kleinere Dinge, z. B. ein Stück Zucker, in 1 — 2 Fuss. Im Raume findet es sich gut zurecht. Die Prüfung mit dem Augenspiegel ergiebt, dass bds. der Sehnerv kreideweiss ist. Die Umgebung desselben ist verwaschen; es finden sich keine peripheren wesentlichen Herde im Augengrunde. Das ophthalmoskopische Bild ist demnach das einer neuritischen Atrophie des Sehnerven.

Die Anamnese ergiebt, dass das Kind kurz nach der Geburt Blennorrhoe gehabt hat, dass es erst im Alter von $1^3/_4$ Jahren laufen gelernt hat, dass es erst sehr spät, nämlich zwischen dem 1. und 2. Lebensjahre die Zähne bekommen hat. Jedesmal, wenn ein Zahn durchbrach, stellten sich Krämpfe ein. Im Alter von $1^1/_2$ Jahren traten die Krämpfe, welche sich mit Bewusstlosigkeit und Schielen vereinigten, besonders heftig auf. Erst nach Durchbruch der Zähne liessen sie nach. Weitere Erhebungen ergaben, dass auch die Mutter schwachsichtig sei, und deshalb wurde auch diese einer Untersuchung unterzogen, wobei sich herausstellte, dass die Mutter denselben Befund zeigte.

Die Mutter giebt an, 26 Jahre alt zu sein. Der Vater ist früh an Typhus gestorben. Ihre Mutter lebt und ist gesund. Von ihren Geschwistern leben vier und sind gesund. Doch ist eine Schwester auffallend klein geblieben. Eine Schwester ist an unbekannten Ursachen im Alter von 2 Jahren gestorben. Pat. hat stets schlecht gesehen und hat in zarter Jugend viel an den Augen gelitten. Sie vermag aber genauere Angaben hierüber nicht zu machen.

Der Status ergiebt, dass auch die Mutter ausserordentlich in ihrem Knochenwachsthum zurückgeblieben ist. Der ganze Körperbau ist wohlproportionirt, doch sehr zart. Die Höhe vom Scheitel bis zur Sohle beträgt nur 1 m 16 cm. Die Zähne sind normal. Am Schädel keine Missbildungen. Die Augen sind lang gebaut und zeigen leichte Divergenz. Cornea und Iris normal. Die S. beträgt r. und l. Finger in 7—8 Fuss. (Gläser nicht besser), Sn $7^1/_2$ in 4 Zoll. Das Gesichtsfeld zeigt beiderseits ein centrales relatives Scotom von 5 — 10°. Die Peripherie ist etwas eingeengt.

Der Augenspiegel zeigt wie bei der Tochter beiderseits auffallend weisse Papillen. Die Grenzen sind ziemlich scharf, doch pigmentirt, auch ist die Sehnervenscheibe nicht rund, sondern eckig, besonders links. Atrophische Excavation ist nicht wesentlich, auch schimmert die Lamina cribrosa nur wenig durch. Die Gefässe sind normal. Es finden sich keine Herde im Augengrunde. Demnach muss auch in diesem Falle die Diagnose gestellt werden: neuritische Atrophie beider Sehnerven.

---

[1] Die Durchschnittsgrösse für dieses Alter beträgt 95 cm.

Digitized by Google

Es handelt sich jetzt um die Deutung des Falles. Die Literatur ergiebt nur eine geringe Ausbeute. Zwar hat Leber zuerst auf jene Fälle familiärer idiopathischer Neuritis optica aufmerksam gemacht, welche ohne nachweisbare Ursache durch Vererbung entstehen, meistens Geschwister und mit Vorliebe nur das männliche Geschlecht befallen, und zwar meistens in der Pubertät, und mit Atrophie endigen. Später haben andere Autoren (Mooren, Prouf, Alexander, Hirschberg, Pufahl u. a.) ähnliche Fälle veröffentlicht, sodass zur Zeit die Zahl der beobachteten Familien schon eine beträchtliche (ca. 20) ist. Aber mit dieser Form hat der oben berichtete Fall nichts zu thun. Es muss vielmehr angenommen werden, dass hier eine erbliche Krankheit bei der Mutter die Sehnervenentzündung bewirkte, und dass die Mutter ihrerseits dasselbe Virus ihrem Kinde vererbte zugleich mit einer Schwäche (locus minoris resistentiae) des Sehnerven. Das vererbte Virus befiel nun mit einer gewissen Wahrscheinlichkeit den schon schwachen Körpertheil. Als eine solche vererbbare Krankheit kennen wir aber nur die Lues. Dass es sich thatsächlich um eine syphilitische Affection handelt, wird nicht nur durch Diagnose per exclusionem wahrscheinlich, sondern lässt sich auch durch die Nackendrüsen bei der Mutter und den Kleinwuchs bei Mutter und Kind vermuthen. Die Krämpfe des Kindes bei der Zahnung sind wohl auf meningitische Reizung zurückzuführen. Uebrigens sind auch bei der Neuritis luetica Krämpfe beobachtet, wie Prof. Hirschberg dies als vorkommend beschrieben hat.

Demgemäss wurde dem Kinde eine Inunctionskur verordnet (0,5 Ung. hydrarg. p. d.) in der Annahme, dass hier die Atrophie noch nicht so lange besteht, dass nicht noch eine Hoffnung auf Besserung vorhanden wäre, wie das ja auch aus den Besserungen hervorgeht, die Prof. Hirschberg bei den an congenitaler luetischer Retinitis leidenden Kindern constatirte. Der Mutter wurde K.J. gegeben. Doch ist hier wohl Hoffnung auf Besserung ausgeschlossen.

Referate, Uebersetzungen, Auszüge.

Ueber das Sarcom des Uvealtractus, von Emil v. Grósz. (29 Fälle.) (Orvosi Hetilap. Szemészet. 1895. 4.)

I. Diagnose und Prognose.

Fuchs betont in seiner classischen Monographie über das Sarcom des Uvealtractus mit Recht, dass wir bezüglich der Prognose des Leidens wegen Mangel an entsprechenden Daten noch so ziemlich im Dunkeln herumtasten. Unsere Kenntnisse können wir auf eine einfache Weise erweitern, wenn wir das weitere Schicksal der Operirten verfolgen. Dass diesem Streben bei grossem Materiale besondere Schwierigkeiten entgegentreten, ist leicht verständlich.

Abgesehen von der Monographie Fuchs's, lieferten uns noch Hirschberg und Leber mit diesem Gegenstande sich befassende Studien, welche zur Klärung der Frage über die Prognose des Leidens beitragen.

Noch wichtiger ist es, die Diagnostik der Krankheit zu entwickeln. Zwar gehört das Sarcom der Uvea zu den selteneren Erkrankungen des Auges (nach Fuchs 0,06 %, nach Hirschberg 0,05 %, nach Freudenthal 0,04 %); ziehen wir jedoch die Bösartigkeit des Leidens und die traurigen Folgen in Betracht, so ist es von grösster Wichtigkeit, dass wir die Diagnose im allerersten Stadium stellen, da wir zu dieser Zeit die meiste Aussicht haben, eine dauernde Heilung zu erzielen.

Digitized by Google

Wir müssen daher bestrebt sein, unsere Kenntnisse nach beiden Richtungen hin zu ergänzen. Zu diesem Zwecke studirte ich die auf der Königl. ungar. Universitäts-Augenklinik des Prof. Wilhelm Schulek in den letzten 20 Jahren operirten Fälle. Das grosse einschlägige Material, ebenso der Umstand, dass ich in einer bedeutenden Anzahl von Fällen ausser der Diagnose und Operation Dank der Gefälligkeit meines Chefs auch die histologische Untersuchung ausführen konnte, bieten für Schlussfolgerungen eine sichere Basis.

Wir unterscheiden im Verlaufe der Krankheit bekannter Weise vier Stadien. Das letzte Stadium, (in welchem das Leiden durch Metastasenbildung schon allgemein geworden ist) berührt nicht mehr den Wirkungskreis des Augenarztes, ja nicht einmal den des allgemeinen Praktikers, da es ohnedies für den Kranken dann keine Hülfe mehr giebt. Im dritten Stadium (wenn die Geschwulst die Umhüllungen des Augapfels durchbrochen hat) ist die Diagnose leicht zu stellen. Desto schwerer kann das im ersten und zweiten Stadium sein. Im ersten Falle bleibt die kleine Geschwulst hinter der abgelösten Netzhaut verborgen, im letzteren wird der Einblick in das Auge durch die in Folge von Glaucom verursachte Trübung der Medien erschwert, wenn nicht unmöglich gemacht.

Von den Sarcomen des Uvealtractus kommt das der Choroioidea am häufigsten vor, das der Iris am seltensten. Nach Fuchs betrafen von 250 Uvealsarcomen nur 11, d. i. 4,4 $^0/_0$, die Iris. Unter unseren 29 Fällen kamen 3 Sarcome an der Iris vor; die Diagnose der letzteren ist, da das Uebel vor unseren Augen liegt, noch am leichtesten zu stellen. Die Entwickelung stellt sich gewöhnlich in der Form einer in der Vorderkammer sitzenden leber- oder dunkelbraunen Geschwulst dar. Das rasche Wachsen bietet den Hauptunterschied vom Melanom und der Mangel von Entzündungserscheinungen lässt auf den ersten Blick das Tuberculum und Gumma ausschliessen. Schwieriger ist die Diagnose der durch Netzhautablösungen gedeckten hinteren Sarcome. Die steil abfallende unbewegliche Ablation, die manchmal durchscheinenden eigenen Gefässe der Geschwulst, die dunklere Färbung, der Mangel anderer, Ablation hervorrufender Ursachen (Myopie, Trauma) und hauptsächlich die erhöhte oder wenigstens normale Tension bilden die Hauptstützpunkte der Diagnose. Es ist schon längst bekannt, dass die Spannung der Augen mit Netzhautablösung vermindert ist, hingegen ist die Tension desjenigen Auges, welches eine Geschwulst in sich birgt, schon vor Ausbruch der Symptome des Glaucoms eher erhöht (Graefe). Bei vollkommener Netzhautablösung lässt die an die Linse angedrückte abgelöste Netzhaut das Uvealsarcom vermuthen. Dass sich nach Einträufelung von Atropin ein Glaucomanfall einstelle, wenn hinter der abgelösten Netzhaut eine Geschwulst liegt, giebt keinen verlässlichen Stützpunkt. Mir gelangen diese Versuche auch bei wiederholten Einträufelungen nicht. Hirschberg empfahl für zweifelhafte Fälle die Punction der Sclera, da sich die Netzhaut, wenn die Ablösung nur durch subretinale Flüssigkeit verursacht wird, wieder anlegt, während, wenn hinter der Ablösung eine Geschwulst verborgen liegt, die Umrisse dieser schärfer hervortreten. Fränkel empfiehlt, dass wir unter Controle des Augenspiegels mittelst einer von der entgegengesetzten Seite eingeführten Starnadel die Consistenz der Ablösung, resp. der Geschwulst sondiren.

Fuchs modificirte dieses Vorgehen in der Weise, dass er den Einstich entsprechend der Ablösung macht und die Beweglichkeit der Nadel beobachtet. Jedoch werden nicht selten die Medien trübe und die Beurtheilung mittelst des Spiegels stösst auf neue Hindernisse. Die Durchleuchtung des Auges mit elektrischem Licht gelingt auch nicht immer.

Digitized by Google

Im zweiten Stadium ist eine Verwechselung mit primärem Glaucom leicht möglich. Als Unterscheidungspunkte können folgende dienen: beim Uvealsarcom tritt der Glaucomanfall dann ein, wenn das Auge schon ganz erblindet ist, die Schmerzen sind continuirende, das Auge ist steinhart, manchmal ist die Netzhautablösung trotz der getrübten Medien erkennbar, nur ein Auge ist ergriffen, die Iridectomie vermindert nicht die erhöhte Tension, die Füllung der episcleralen Gefässe ist auf einer Seite auffallend.

Alle diese Schwierigkeiten werden durch zufällige Umstände noch grösser. Das veranlasste mich, zur Sicherung der Diagnose neue Anhaltspunkte zu suchen.

Diesen Zweck verfolgend, begann ich mit der chemischen und mikroskopischen Untersuchung der aus den eröffneten, wegen Sarcom enucleirten Augen ausfliessenden Flüssigkeit. Die Untersuchungen wurden, mit Ausnahme des ersten Falles, den wir selbst untersuchten, durch die Herren Dr. B. Vas und Dr. G. Gava ausgeführt.

In den letzten 2 Jahren bot sich zu solchen Untersuchungen dreimal die Gelegenheit.

1. K. J., ein Mann von 65 Jahren. Das rechte Auge wurde 2 Stunden nach der Enucleation eröffnet; es entleerte sich 4 cm^3 dunkelbraunrothe Flüssigkeit (Panas fand die subretinale Flüssigkeit gewöhnlich strohgelb). Die Flüssigkeit ist von alkalischer Reaction, enthält viel Albumin, unter dem Mikroskope sind zahlreiche rothe, einige weisse Blutkörperchen und viele dunkelbraun pigmentirte Zellen von verschiedener Grösse sichtbar.

2. Frau V. M. Nach Eröffnung des Auges entleerte sich 4 cm^3 dünne, rothbraune Flüssigkeit von alkalischer Reaction. Die Untersuchung ergiebt Folgendes: Viel Serumalbumin (nach Scheerer bestimmt 1,2 $^0/_0$), Spuren von Gallfarbstoffen und Traubenzucker. Kein Pepton und Propepton. Alkohol, Aether, Alkalien und Eisenchloridlösung bringen an dem Farbstoffe keine Veränderungen hervor.

Mikroskopisches Bild: Wenig rothe, einige weisse Blutkörperchen, ausserdem in mässiger Anzahl grössere ovale und runde, gekörnte, da und dort Pigmentkörnchen enthaltende Zellen.

3. Sz. J. Aus dem 9 Tage nach der Enucleation eröffnetem Auge entleert sich 5 cm^3 rumfarbene, dicke, alkalische Flüssigkeit: In dem röthlichen Extract viel Serumalbumin; nach Ausfällen des Eiweisses bleiben wenig reducirende Stoffe zurück. Die mikroskopische Untersuchung giebt wegen gleichmässiger gelber Pigmentirung der geformten Elemente keine genügende Aufklärung. (Die Eröffnung des Auges geschah zu spät.)

In den zwei ersten Fällen enthielt die subretinale Flüssigkeit viele Pigmentzellen von verschiedener Grösse und Form und wir können mit Recht annehmen, dass diese Zellen aus der Geschwulst stammen.

Es kam mir nun der Gedanke, bei auf Sarcom verdächtigen Fällen die Punction der Sclera auszuführen und die so gewonnene Flüssigkeit mikroskopisch zu untersuchen. Ich musste mich jedoch vorerst überzeugen, ob nicht auch die aus anderen Netzhautablösungen gewonnene subretinale Flüssigkeit Pigmentzellen enthalte, welche aus dem Pigmentepithel herrühren. Zu diesem Zwecke liess ich die durch Scleralpunction aus anderen Netzhautablösungen gewonnene subretinale Flüssigkeit untersuchen. Im letzten Jahre bot sich hierzu dreimal die Gelegenheit. In allen drei Fällen handelte es sich um eine myopische Ablation.

1. 0,4 cm^3 wasserhelle, schwach alkalische Flüssigkeit, in welcher man Serumalbumin, reducirende Stoffe und ziemlich viel Kochsalz nachweisen kann.

Digitized by Google

Die mikroskopische Untersuchung ergiebt einige Rundzellen und sehr wenig Detritus.

2. 0,6 cm^3 hellgelbe, reine, alkalische Flüssigkeit, mässige Mengen Serumalbumin und wenig reducirende Stoffe enthaltend. Unter dem Mikroskop ist wenig amorphes Pigment, einige weisse Blutkörperchen und wenig Detritus sichtbar. Keine pigmentirten Zellen.

3. 0,4 cm^3 helle, wasserklare, alkalische Flüssigkeit, welche mittelmässige Mengen Eiweiss und wenig reducirende Stoffe enthält. Unter dem Mikroskope sind ausser einigen weissen Blutkörperchen wenige Pigmentkörnchen und Detritus sichtbar. Auch hier keine Pigmentzellen.

Aus diesen drei Fällen ist ersichtlich, dass in der subretinalen Flüssigkeit der aus anderen Ursachen entstandenen Netzhautablösungen keine pigmentirten Zellen vorzukommen pflegen.

Zuletzt machte ich auch in zwei an Sarcom verdächtigen Fällen die Punction. In beiden Fällen war das Leiden noch im ersten Stadium und nur eine theilweise Ablösung der Netzhaut vorhanden. Aber es gelang in diesen Fällen nicht, durch die Punction Flüssigkeit zur Untersuchung zu gewinnen, weil sich kein Tropfen entleerte. (Die Punction geschah mit dem Messer Graefe's und auch mit der Pravaz'schen Spritze.) Trotzdem auch dieser Umstand die Diagnose des Sarcoms sicherer stellte, willigten die Kranken dennoch nicht in die Enucleation ein. In Betracht ziehend, dass die Krankheit verhältnissmässig selten vorkommt und dass die Patienten gewöhnlich erst im dritten Stadium die Klinik aufsuchen, bot sich in den letzten 2 Jahren zur Probepunction nicht öfter die Gelegenheit.

Wenn ich nun dieses Experiment für zweifelhafte Fälle empfehle, bedeutet das noch nicht, dass ich mir über dessen Werth ein endgültiges Urtheil gebildet habe (hierzu dürften auch 10 Jahre nöthig sein), sondern ich sehe darin nur für weitere Versuche genügende Stützpunkte. Ich empfehle das Experiment um so eher, weil zugleich auch die von Hirschberg und Fränkel empfohlenen Probeversuche ausführbar sind.

Was nun die Prognose des Leidens betrifft, so konnten wir zur Beurtheilung dieser von 27 klinischen Fällen nur 14 verwenden. In 8 Fällen gelang es nicht, über das Schicksal der Kranken sichere Auskunft zu erhalten, während seit der Operation der letzten 5 Fälle noch keine 2 Jahre verstrichen sind, daher die Zeit für Schlussfolgerungen zu kurz ist.

Von den 14 Patienten blieben 3 vollkommen gesund, und zwar wurde der eine vor 10, der andere vor 7 und der dritte vor 14 Jahren operirt. Ein Kranker starb nach 7 Jahren, angeblich wegen eines anderen Leidens. Ein anderer stellte sich nach 5 Jahren mit orbitaler Recidive vor. 9 Patienten gingen bestimmt an Metastasen zu Grunde.

Auf diese Weise starben 64 % unserer Operirten an Metastasen. Wenn wir nur die noch lebenden 3 Fälle als gänzlich geheilt betrachten, so erhalten wir 21 %, rechnen wir auch den Fall eines Patienten hinzu, welcher nach 7 Jahren einem anderen Leiden erlag, so erhalten wir einen Heilerfolg von 28 %. Den Fall, dessen angeblich eine Woche vor seiner Wiederkehr entstandene Localrecidive wir nach 5 Jahren operirten, können wir nirgends anreihen.

Das Resultat ist bedeutend besser, wenn ich die von Herrn Prof. Wilhelm Schulek in der Privatpraxis operirten Fälle noch hinzurechne. Den einen operirte er Anfangs April 1878 und sah ihn im September 1882, also 4 ½ Jahre später, als vollkommenen gesunden Menschen wieder. Patient lebte noch am 25. Juni 1895 und war gesund.

Digitized by Google

Der andere Fall betrifft einen Mann von 63 Jahren, dessen Auge im Mai 1887 operirt wurde und der auch bis heute (8 Jahre später) gesund blieb.

Mit Hinzurechnung dieser beiden Fälle beläuft sich die Zahl der gänzlich geheilten auf 37 %.

Fuchs konnte von seinem grossen Materiale aus ähnlichen Gründen, wie wir, nur 15 Fälle zur Procentberechnung benützen. Von diesen lebte nur einer 4 Jahre nach der Operation, d. i. 6 %. 86 % starben, einer von den Operirten lebte, jedoch mit einer Localrecidive.

Günstigere Resultate erzielte Hirschberg. Der Tod trat bei 62 % in Folge der Metastasen ein, ein Kranker starb nach 6 Jahren nach Operation durch Localrecidiv (12 %), während 25 % der Fälle gesund blieben. (8 Fälle konnten zur Statistik benützt werden.)[1]

Von den von Freudenthal publicirten 27 Fällen konnten 16 zur Procentrechnung benützt werden. Von diesen waren 6 Fälle, d. i. 37 %, 3 Jahre nach der Operation gesund. (Es ist bemerkenswerth, dass bei einem Falle, der an Metastasenbildung zu Grunde gegangen, die Bauchgeschwulst erst 7 Jahre nach der Operation zum erstenmal constatirt werden konnte.)

Es ist selbstverständlich, je früher wir operiren, desto geringer ist die Wahrscheinlichkeit einer Recidiv- oder Metastasenbildung. Wir dürfen jedoch darin übereinstimmen, dass auch die im ersten Stadium ausgeführte Operation nicht unbedingt das Leben rettet. Von unseren 27 Fällen war nur einer im ersten Stadium und auch dieser starb an Metastasenbildung. In einem zweiten Falle, welcher im Beginne des zweiten Stadiums war, trat das Localrecidiv nach 5 Jahren auf. Es ist bemerkenswerth, dass es sich in beiden Fällen um eine Geschwulst der Iris handelte. Von unseren als gänzlich geheilt zu betrachtenden Fällen waren zwei im 2. und zwei im 3. Stadium.

Die in der Privatpraxis des Herrn Prof. Wilhelm Schulek operirten und vollkommen geheilten Fälle waren beide im 1. Stadium. Von den 27 auf der Klinik operirten Fällen war einer im 1., 9 im 2. und 17 im 3. Stadium.

Aus all diesem ist die ungünstige Prognose des Leidens und die Häufigkeit der Recidiven in genügender Weise ersichtlich. Die verschiedenen Resultate der Statistik vergleichend, können wir behaupten, dass im Allgemeinen $^1/_3$ der Fälle durch die Operation am Leben erhalten wird.

Leider ist auch die Thatsache zu constatiren, dass die Fälle überall, vorzugsweise aber bei uns, gewöhnlich erst in sehr vorgeschrittenem Stadium des Leidens zur Operation gelangen. Unter den 29 Fällen Freudenthal's waren noch 6 im 1. Stadium, unter unseren 27 Fällen nur einer.

Die Ursache ist meistens in der Indolenz der Kranken, oft in der Abneigung gegen die Operation, manchmal auch in der falschen oder zu späten Diagnose zu suchen.

Zuletzt habe ich noch einige Bemerkungen bezüglich des Alters und Geschlechtes der Kranken, sowie der topographischen Verhältnisse der Geschwulst zu machen. Von unseren 27 Kranken war der jüngste 22, der älteste 71 Jahre alt, das Durchschnittsalter beträgt demnach 45 Jahre (nach Fuchs 44, nach Lawford 58, nach Freudenthal 49 Jahre).

---

[1] Aber 1895 habe ich Folgendes veröffentlicht: 39 Fälle von Aderhautsarcom 1872—1895; 5 zu frisch, 10 ohne weitere Nachrichten: verwerthbar 24 Fälle. Mindestens ein Drittel stirbt 1—2 Jahre nach der Enucleation an Metastasen, ein Drittel bleibt dauernd geheilt, ein Drittel bleibt zunächst unbestimmt. (Vgl. 25jähr. Bericht, S. 78.) H.

Digitized by Google

Von den 27 Kranken waren 14 weiblichen Geschlechtes, d. i. 51 % (nach Freudenthal 20 %, nach Lawford 25 %, nach Fuchs 44 %).

Die Geschwulst hatte ihren Ursprung 3mal in der Iris, d. i. 11 % (Fuchs fand dies nur in 4,4 % seiner Fälle).

Journal-Uebersicht.

I. v. Graefe's Archiv für Ophthalmologie. XLI. 2.

1) **Zur Lehre von der Lage und Function der einzelnen Zellgruppen des Oculomotoriuskerns,** von Dr. O. Stuelp, I. Assist. an der Univ.-Klinik f. Augenkranke zu Strassburg i. E.

Ebenso wenig, wie sich die Anatomen über den Bau der Kernregion des Oculomotorius geeinigt haben, ist über die functionelle Bedeutung der Einzelkerne bis jetzt bei den Physiologen eine Einigung erzielt. Die faradische Reizung der Einzelkerne kann keine reinen Resultate geben, da die isolirt zu treffenden Punkte zu klein sind, und zudem die Nachbarschaft stets mit gereizt wird. Auch das Gudden'sche Verfahren hat keine Resultate erzielt. Gudden ging von der Voraussetzung aus, dass nach Exstirpation einzelner Augenmuskeln die Kerne der zugehörigen Oculomotoriuszweige degeneriren würden. Diese Annahme hat sich im Allgemeinen nicht bestätigt. Stuelp untersuchte die Kernregion an der Leiche eines 50jährigen, dem vor 34 Jahren ein Bulbus enucleirt worden war. Man durfte erwarten, dass der Kern des Levator-Astes intact, die Kerne der äusseren Muskeläste mässig und die der inneren Muskeläste stark atrophisch sein würden. An 150 Schnitten konnten aber durchaus keine degenerativen Zustände wahrgenommen werden.

Ein dritter Weg ist mehrfach, aber ebenfalls mit nur unvollkommenem Erfolge, betreten worden: die mikroskopische Untersuchung der Kernregion nach in vivo beobachteten Nuclearlähmungen. Leider war aus den Krankengeschichten häufig nicht ersichtlich, welche Muskeln gelähmt waren; in vielen Fällen mag der Zustand des Kranken eine genaue Untersuchung unmöglich gemacht haben. Wahrscheinlich wird aus diesen Untersuchungen, dass die Kerne für die Endzweige der inneren Muskeln im vorderen, die Kerne für die Nerven der äusseren Muskeln im übrigen Theile des Kerngebiets zu suchen sind.

Verf. schlug einen vierten Weg ein. Er bemühte sich, aus der klinischen Beobachtung partieller Nuclearlähmungen und besonders aus der Art der Combination von Lähmungen einzelner Oculomotoriuszweige Licht in die Frage zu bringen und stellte 229 Fälle zusammen. Die Schlussfolgerungen sind kurz folgende: Die Kerne der den Musc. ciliaris und Sphinct. iridis versorgenden Zweige müssen nahe bei einander liegen und zwar im vordersten Abschnitte des Kerngebiets. Das Centrum für den Ram. levat. palp. sup. liegt in der Nähe und jedenfalls in einer gewissen Entfernung von den Kernen der zu den äusseren Bulbusmuskeln gehenden Aeste. Nach rückwärts folgen die Kerne der Zweige für Rect. int. und Rect. sup., und zwar liegt der des Rect. int. der Mittellinie näher. Weiterhin nach rückwärts müssen die Kerne für den Rect. inf. und Obliq. inf. gelegen sein, der des Rect. inf. nahe bei dem des Rect. int. und näher der Mittellinie als der des Obliq. inf.

Digitized by Google

2) **Beiträge zur Lehre vom Glaucom,** von Dr. W. Koster, Gzn. aus Utrecht. Experimentelle Untersuchung aus dem Laboratorium von Prof. Leber zu Heidelberg.

Die Versuche des Verf.'s verfolgten zunächst das Ziel, die Folgezustände der Unterbindung aller und einzelner Wirbelvenen zu studiren. Nach der Unterbindung aller Wirbelvenen wird das Auge sogleich sehr hart, im Ganzen ausgedehnt, die Hornhaut vergrössert. Durch die starke Hyperämie angeschwollen drängt das Corp. cil. die Irisperipherie gegen die Cornea. Nach etwa einer Stunde zeigen sich Blutpünktchen auf der Iris, die Blutungen in die V. K. nehmen langsam zu, überziehen die Linse und füllen nach 2 bis 3 Stunden die ganze V. K. bis auf die Peripherie, wo die Iris der Cornea fest anliegt. Am nächsten Tage hat die Spannung gewöhnlich abgenommen. Es entwickeln sich an der Cornea Veränderungen, welche im Ganzen der Keratitis parenchymatosa entsprechen, und denen gleichen, welche Wagenmann nach Durchschneidung der Art. ciliar. beobachtete. Im Laufe der Zeit (2—3 Monate) wird das Blut der V. K. vollkommen wieder aufgesogen, aber nicht selten bleiben hintere Synechien, Trübungen der vorderen Linsenkapsel und selbst Totalstar zurück. Die Tension wird bald subnormal. Der weiche, in seiner Ernährung hochgradig beeinträchtigte Bulbus verfällt aber nicht der Atrophie. Injectionsversuche stellten fest, dass feine Gefässe an der Stelle der Emissarien der Vortexvenen eine collaterale Circulation herstellten. Die feinen Gefässe zwischen Retina und Chorioidea in der Nähe der Papille waren stets erweitert.

Die mikroskopische Untersuchung eines 4 Stunden nach der Unterbindung der V. vortic. enucleirten Auges zeigte eine weite Verbreitung rother Blutkörperchen und zwischen denselben freies Pigment und Pigmentzellen, welche aus der Pigmentschicht der Iris und des Corp. cil. stammen und von den austretenden rothen Blutkörperchen fortgeschwemmt sind.

Nach 3 Wochen sind die Stauungserscheinungen kaum noch ausgeprägt. Am auffallendsten sind die Veränderungen in der Retina, deren Structur an vielen Stellen nicht mehr erkannt werden kann; die Stäbchenschicht ist meistens ganz zerstört und durch ein reticuläres, fibrilläres Gewebe ersetzt. Vielfach wird bei albinotischen Kaninchen ein structurloses Pigment gefunden, welches wegen seines nachgewiesenen Eisengehalts als hämatogenes anzusehen ist. In späteren Stadien ist die Netzhaut häufig abgelöst, die rothen Blutkörperchen verschwinden ganz, Venen und Arterien zeigen normale Füllung, die periphere Irisverwucherung bleibt bestehen, nicht jedoch eine anfangs vorhandene homogene Zwischenschicht. Die eingehende Beschreibung der partiellen bzw. totalen Linsentrübungen würde hier zu weit führen; hervorgehoben sei nur, dass das Epithel der vorderen Kapsel gewuchert war, und dass auch die hintere Kapsel ein mehrschichtiges, grosszelliges Epithel zeigte.

Nach der Unterbindung von 2 und 3 Ven. vortic. wird das Auge zunächst etwas härter oder bleibt normal, später kann die Tension zeitweise die Norm überschreiten. Blutungen und Linsentrübungen bleiben aus. Mikroskopisch wurde in Iris, Corp. cil. und Chorioidea in Zellen eingeschlossenes Pigment aufgefunden. Die Netzhaut zeigte ähnliche Veränderungen wie nach der Unterbindung aller Ven. vortic.

In einem Resumé weist Verf. darauf hin, dass die Veränderungen der Netzhaut, die Kerat. parench. und die Starbildung auf die Circulationsstörungen im Bereiche der Chorioidea zurückzuführen sind. Wichtig ist auch, dass nach Unterbindung der Ven. vortic. die Peripherie der Iris mit der Cornea verwachsen kann.

Die Versuche haben ergeben, dass der Verschluss der Ven. vortic. in keinem

Digitized by Google

Falle das Krankheitsbild hervorrief, welches wir Glaucom nennen. Verf. folgert daraus, dass die Glaucomtheorien, welche als primäre Ursache der Krankheit eine Stauung im Gebiete der Ven. vortic. annehmen, nicht haltbar sind.

Ein sinnreicher Versuch zeigte, dass der Druck in der V. K. und im Glaskörperraum gleich ist.

Kann der sich aus der hinteren in die vordere Kammer bewegende Lymphstrom die Iris quer durchsetzen, oder nimmt er seinen Weg durch die Pupille? Ueber das offene Ende eines Glasröhrchens gespannte Iris und Chorioidea von Ochsenaugen lassen von einer Kochsalzlösung selbst bei einem Druck von 20 bzw. 10 mm Hg anfangs nichts durchfiltriren, erst später entstehen Risse, welche auch eine Tuscheverreibung durchlassen. Dagegen erweisen sich Iris und Chorioidea als gute Dialysatoren. Der Lymphstrom wird daher die Iris schwerlich quer durchsetzen. Andererseits zeigten Injectionsversuche, dass jedenfalls ein Theil der Augenflüssigkeit die Pupille passirt.

3) **Beiträge zur Tonometrie und Manometrie des Auges,** von Dr. W. Koster, Gzn. aus Utrecht. Experimentelle Arbeit aus dem Laboratorium von Prof. Leber in Heidelberg.

Bei dem Fick'schen Tonometer ist die Platte zu gross, als dass man die Wandspannung der Sclera oder Cornea vernachlässigen könnte. Thatsächlich ist die Kraft, welche erforderlich ist, um die Platte gleichmässig anzudrücken, nicht dem auf der Innenfläche des betreffenden Bezirks lastenden intraocularen Drucke gleich, sondern kleiner, weil die Wandspannung einen Theil des Druckes trägt. Andererseits würde eine wesentlich kleinere Platte einen zu geringen Druck brauchen. Macht man die Feder schwächer, so dass die Ausschläge grösser werden, so könnte die Brauchbarkeit des Instruments auch bei kleiner Platte erhöht werden. Ausserdem würde es zweckmässig sein, je nach der Grösse des Bulbus grössere oder kleinere Platten zu benutzen.

Die von R. A. Fick und A. Fick angestellten Probeversuche sind hauptsächlich deshalb nicht beweiskräftig, weil die Augen während des Aufsetzens des Tonometers nicht vom Manometer abgeschlossen wurden. Die vom Verf. gemachten Controlversuche zeigten, dass durch das Aufsetzen des Tonometers der Augendruck gesteigert wird, und dass auch bei grosser Uebung in der Handhabung des Tonometers die mit demselben gefundenen Werthe schwanken; man kann nicht genau sehen, wann die Platte anliegt.

Ueber den wirklichen Druck im Auge giebt nur das Manometer Aufschluss Mit dem Fick'schen Tonometer bestimmen wir, wie mit dem tastenden Finger, ob der Bulbus leicht oder schwer noch ein grösseres Quantum Flüssigkeit aufnehmen kann. Diese mögliche Raumvergrösserung ist aber ausser vom intraocularen Drucke auch abhängig von der Gestalt des Bulbus (Abweichung von der Kugelgestalt, cf. unten), von der Elasticität und Biegsamkeit der Hüllen und von der Schnelligkeit, mit der die Flüssigkeit das Auge verlassen kann. Für die Gesammtheit dieser Factoren giebt das Tonometer statt einer willkürlichen Abschätzung vergleichbare, in Zahlen ausgedrückte Werthe. Und darin liegt seine unverkennbare Brauchbarkeit.

Verf. hat bei Jung (Heidelberg) ein modificirtes Tonometer anfertigen lassen, dessen Beschreibung hier ebenso wenig wiedergegeben werden kann, wie die eines vom Verf. construirten ganz neuen Tonometers, bei welchem in sinnreicher Weise ein genaues Anlegen der Platte an die Hornhaut bewirkt, und zudem in dem Augenblicke, in welchem die Platte anliegt, durch das Einspringen einer selbstthätigen Feder der Indicator fixirt wird, so dass der gefundene Werth

gitized by Google

nach Abnahme des Instruments abgelesen werden kann. Auch dieser Apparat, dessen Brauchbarkeit durch Versuche erwiesen wurde, bestimmt nicht den wirklichen intraocularen Druck, sondern die Gesammtheit der oben genannten Factoren, und es empfiehlt sich daher, den Tonus nicht in Millimetern Hg, sondern in Gramm auszudrücken, deren Zahl mit dem Tonometer bestimmt ist.

Die Manometrie giebt nur dann zuverlässige Resultate, wenn die Canüle in die V. K. eingeführt wird. Glaskörpercanülen sind unbrauchbar. Durch eine dünne Canüle kann der dickflüssige Glaskörper nicht hindurchtreten, und dicke Canülen bewirken zu starke Verletzungen des Auges.

Schliesslich giebt Verf. das Ergebniss seiner Versuche über die Elasticität der Augenkapsel und über das Verhältniss von Volumenzunahme und Formveränderung des Auges zu der Höhe des intraocularen Drucks. Lässt man Flüssigkeit unter gewissem Druck in's Auge eintreten, so darf die Volumenzunahme nicht immer, wie geschehen ist, als elastische Dehnbarkeit des Bulbus gedeutet werden. Diese Dehnbarkeit ist nur ein Factor, mit dem gerechnet werden muss, ein zweiter Factor ist aber das Bestreben des Bulbus, Kugelgestalt anzunehmen. Um die Formveränderung des Bulbus genau messen zu können, bediente sich Verf. eines besonderen Tasterzirkels und für feinere Messungen eines Apparats, der aus einem Thermometerrohr besteht, welches an einem Ende in einen Trichter ausläuft. Ueber die Trichteröffnung ist eine elastische Membran gespannt, in deren Mitte an einer Platte eine Nadel befestigt ist. Wird die Nadel um 1 mm verschoben, so verändert sich der Stand der im Trichter und Rohr befindlichen gefärbten Flüssigkeit im Rohr um 180 mm. Bei den Versuchen wurden event. mehrere Trichter gleichzeitig an den Bulbus angelegt.

Die in verschiedenen Variationen an lebenden und todten Kaninchen- und Schweinsaugen angestellten Versuche zeigten im Wesentlichen, dass geringe Druckstufen eine relativ beträchtliche Ausdehnung der Bulbuswand besonders in einer Richtung bewirken, während bei höherem Druck die Ausdehnung nach allen Richtungen hin gleichmässig, aber in sehr geringem Maasse erfolgte. Der Bulbus sucht zunächst Kugelgestalt anzunehmen, und wenn diese möglichst erreicht ist, so dehnt sich die ganze Bulbushülle innerhalb minimaler Grenzen gleichmässig aus.

---

4) **Bacteriologische Untersuchungen über die Aetiologie der Keratitis und Conjunctivitis ekzematosa, nebst Bemerkungen zur Eintheilung, Aetiologie und Prognose der Hornhautgeschwüre**, von Dr. L. Bach, Privatdocent und I. Assistent der Univ.-Augenklinik in Würzburg.

Während Verf. bei früheren Versuchen unter Ekzemborken verschiedener Hautstellen häufig die Anwesenheit von Staphylococcus pyogenes aur. nachweisen konnte, ergaben die Züchtungsversuche mit dem Inhalte von Phlyctänen fast durchweg negative Resultate. Nur in einem Falle kamen Culturen von Staphyl. pyog. aur. auf Agar zur Entwickelung, und es gelang durch Impfung dieser Culturen bei Kaninchen und Menschen typische Phlyctänen hervorzurufen. Der Inhalt der Impfphlyctänen lieferte wiederum fast constant auf Agar und Gelatine Staphylokokkencolonien.

Die Erfahrung, dass in einem mehrere Tage alten Ulcus serpens häufig keine Bacterien mehr gefunden werden, und dass in Kaninchenhornhaut eingeimpfte Staphylokokken nach kurzer Zeit verschwinden, brachte Verf. auf die Vermuthung, dass dieselben Verhältnisse bei den Phlyctänen obwalten könnten. In der That gelang bei frischen Phlyctänen der Nachweis von Staphylokokken fast ausnahmslos. Ob dieselben in ihren eigenen Stoffwechselproducten oder unter dem Einflusse des strömenden Blutes so rasch zu Grunde gehen, lässt

Digitized by Google

Verf. dahingestellt. Für die letztere Annahme spricht, dass in den lockeren, blutreicheren Partien der Conjunctiva die Phlyctänen schwerer zur Entwickelung gelangen.

Von der Virulenz und Menge der Kokken, sowie von der Widerstandsfähigkeit des Organismus wird es abhängen, ob sich eine Phlyctäne oder Pustel entwickelt, beide sind nur graduell verschiedene Formen derselben Erkrankung.

Da für das Ekzem derselbe Erreger nachgewiesen ist, so empfiehlt sich die Bezeichnung Keratitis bezw. Conjunctivitis ekzematosa.

Zwischen Phlyctänen und Scrophulose besteht kein directer, sondern nur in soweit ein indirecter Zusammenhang, als scrophulöse Individuen in Folge ihrer empfindlichen Haut und ihrer Neigung zu Schleimhautcatarrhen leichter inficirt werden.

Hornhautgeschwüre werden fast ausnahmslos durch Mikroorganismen erzeugt. Ihr Sitz entscheidet über die grössere oder geringere Malignität. Centrale Geschwüre geben eine ungünstigere Prognose als periphere. Der Grund liegt wahrscheinlich darin, dass die peripheren Geschwüre den Blutgefässen näher liegen, welche einerseits die Stoffwechselproducte der Bacterien rasch fortführen und andererseits die Bacterien selbst vernichten. Bei den centralen Geschwüren können diese Heilfactoren erst später in Wirksamkeit treten, und zudem gelangen die Stoffwechselproducte der Bacterien in die vordere Kammer und erzeugen eitrige Iritis mit ihren Folgezuständen.

---

5) **Ueber die pathologische Anatomie und Pathogenese der sogen. Stauungspapille**, von Doc. Dr. Anton Elschnig in Graz. (Aus dem patholog.-anat. Institute.)

Die Trennung der bei intracraniellen Erkrankungen vorwiegend in Betracht kommenden Affectionen des Sehnerven, Neuritis und Stauungspapille, ist nie allgemein anerkannt worden, andererseits hat aber auch die Leber-Deutschmann'sche Theorie vielfache Anfechtung erfahren. Nach Leber stellt die Stauungspapille eine Entzündung der Papille dar, die Stauung ist Folge, nicht Ursache der Entzündung, welche durch phlogogene, aus dem Liq. cerebro-spin. stammende Substanzen hervorgerufen wird.

Verf. wendet mit Uhthoff die Bezeichnung Stauungspapille nur dann an, wenn die Papille eine Niveaudifferenz von mindestens 2—3 Dioptr. zeigt. Seine Untersuchungen führten ihn in Uebereinstimmung mit Leber zu dem Resultate, dass jede Stauungspapille, welche er zu untersuchen Gelegenheit hatte, aus einfacher Neuritis hervorgeht. Schwellung der Papille ohne Entzündung, also Oedem, hat er bei intracraniellen Erkrankungen nie gesehen. Die Netzhaut ist häufig an der Entzündung betheiligt, desshalb ist aber die Aufstellung einer besonderen Krankheitsform als Neuroretinitis nicht berechtigt.

Die eingehende anatomische Beschreibung von 15 Fällen intracranieller Neubildungen ergiebt, dass in 13 Fällen beiderseits Stauungspapille bestand, einmal auf einem Auge Stauungspapille, auf dem anderen Neuritis, einmal einerseits Neuritis, andererseits Neuroretinitis. In einem Falle entwickelte sich aus der Stauungspapille eine Neuroretinitis, welche in Atrophie überging. Die Netzhaut ist bei Stauungspapille überaus häufig erkrankt, „so dass ein strenger, gründlich beobachtender Dualist kaum jemals in die Lage gekommen wäre, ‚Stauungspapille' zu diagnosticiren."

Der Stauungspapille lag in allen Fällen eine chronische Entzündung der Papille zu Grunde. Die Volumszunahme der Papille ist durch entzündliches Oedem und durch Vorquellen des im Sclerotico-Chorioidealcanale gelegenen Seh-

Digitized by Google

nervenabschnitts bedingt. Dieses Vorquellen erkennt man aus der nach vorn convexen Form der Laminabalken. Die sonst beschriebene degenerative Aufquellung der Sehnervenfasern hat nur geringen Antheil an der Schwellung.

Die eigentlichen Entzündungserscheinungen finden sich hauptsächlich am Stütz- und Bindegewebe der Papille, an der Lamina, dem centralen Bindegewebsstrange und an den Gefässscheiden. Ueberall reichliche Kerne, welche sich z. Th. der Spindelform nähern, seltener polynucleare Leukocyten. Gewebsproliferation tritt frühzeitig auf, vielfach zeigt sich Verdickung der Gefässwände, einzelne kleine Gefässe erscheinen vollständig obliterirt. Dabei Neubildung von Gefässen und Bindegewebe, welches dem Granulationsgewebe ähnlich ist und sich nach vorne vorschiebt, um in älteren Fällen als faseriges Gewebe, dessen Zellen z. Th. endothelialen Charakter annehmen, die Papillenoberfläche zu überziehen.

An den Centralgefässen ist eine Caliberänderung als Zeichen einer Compression niemals sichtbar; auch wo ophthalmoskopisch die Arterien verengt erschienen, zeigte sich bei der anatomischen Untersuchung keine deutliche Verengerung des Lumens, sondern eine Verdickung der Wand.

Die Nervenfasern unterliegen verschiedenen Formen der Degeneration, Sclerose, varicöse Hypertrophie, gangliöse Degeneration, in herdförmiger Anordnung.

Die Netzhaut wird durch die Volumszunahme des intraocularen Sehnervengewebes von dem Rande des Chorioideallochs abgedrängt, auch schiebt sich das Papillengewebe zwischen Netzhaut und Pigmentepithel vor. Im Ganzen ist die Netzhaut in gleicher Weise verändert wie bei Neuroretinitis, die Erkrankung ist bei der Stauungspapille nur weniger intensiv und beschränkt sich mehr auf die Nachbarschaft der Papille.

Die Chorioidea zeigt in grosser Ausdehnung Durchsetzung mit Rundzellen und bindegewebige Verdichtung des Stromas. Ist nach der Stauungspapille Atrophie eingetreten, so besteht die Papille aus einem dichten, kernreichen und von Rundzellen durchsetzten Bindegewebe, in dem Nervenfasern spärlich oder gar nicht nachzuweisen sind.

Reiner Hydrops der Sehnervenscheiden ohne Entzündung derselben wurde bei Hirntumoren nie beobachtet.

Der Sehnerv erkrankt vorwiegend in seinem gefässführenden und canaliculären Abschnitte unter dem Bilde der chronischen interstitiellen Neuritis in herdweiser Anordnung. Die Degeneration des Sehnervenstammes ist Folge der Entzündung, für eine ascendirende oder descendirende Degeneration liegen keine Anzeichen vor. Eine frische Stauungspapille kann neben alten neuritischen Degenerationsherden des Sehnervenstammes, und vorgeschrittener Schwund der Nervenfasern in der Papille neben geringfügigen Degenerationserscheinungen im retrobulbären Sehnervenstücke bestehen. In 3 weiteren Fällen von Hirntumoren fand sich in den so untersuchten Augen nur Neuritis optica, aber keine Stauungspapille. Die anatomischen Veränderungen entsprachen ganz den bei Stauungspapille beobachteten, nur dass das Oedem fehlte. Diese Neuritis kann, braucht aber auch dann, wenn der Hirndruck erhöht ist, durchaus nicht in Stauungspapille überzugehen.

Endlich folgen 3 Fälle von Hirntumoren, bei denen die Papillen ganz normal waren, trotz Hirndruck, Hydrocephalus intern., Perineuritis und interstitieller Neuritis. Keine Spur von Oedem.

Bei 29 Fällen von intracraniellen Entzündungen wurde ebenfalls theils Stauungspapille (9), theils Neuritis intraocul. (10), theils normale Papille beobachtet.

Die anatomischen Veränderungen entsprachen genau den bei intracraniellen Tumoren gefundenen Verhältnissen. Die Veränderungen trugen keineswegs den Charakter einer acuten Entzündung, nur war die Bindegewebswucherung in Folge des frühzeitigen Todes der betr. Kranken weniger ausgeprägt. Niemals bestand Oedem ohne Entzündung.

Meningitis n. optici fehlte fast nie und war bei Entzündung der Papille stets vorhanden. Obgleich Theilerscheinung der intracraniellen Erkrankung, zeigte doch die Affection der Sehnervenscheiden manchmal eine andere Beschaffenheit als die der Meningen des Gehirns. Die Sehnervenscheiden können — abgesehen von dem basalen Stücke — bei acuter und abgelaufener Meningitis normal sein, in anderen Fällen können sie bei chronischer Meningitis acut entzündliche und umgekehrt bei acuter Meningitis chronisch entzündliche Veränderungen zeigen.

Wie bei den Neubildungen, so war auch hier selbst bei normaler Papille der Sehnerv in keinem Falle entzündungsfrei; und zwar erwies sich ganz besonders der gefässführende und canaliculäre Theil des N. optic. zur Entzündung disponirt. Von einer Neuritis descendens oder ascendens konnte niemals gesprochen werden.

Die früheren Theorien über die Entstehung der Stauungspapille sind unhaltbar. Es geht derselben kein Oedem vorher, sondern eine Neuritis, ohne diese keine Schwellung. Ebenso giebt es an der Lamina ohne Entzündung keine Schwellung. Die Compression der Centralgefässe ist nicht nachgewiesen. Die constant beobachtete interstitielle Neuritis kann mit der mechanischen Theorie nicht vereinigt werden. Für die Erklärung der Neuritis muss die Anwesenheit einer entzündungserregenden Substanz angenommen werden. Bei den intracraniellen Entzündungen ist dieselbe vorhanden, aber auch bei den Tumoren darf sie vorausgesetzt werden, da in der Nähe derselben und selbst an entfernten Stellen häufig chronische Meningitis beobachtet wird.

Erhöhung des intracraniellen Drucks übt unmittelbar keinen Einfluss auf das Aussehen der Papille. Die Thierexperimente sind mit Unrecht auf den Menschen bezogen worden. Uebrigens hat man neuerdings auch die Ergebnisse dieser Experimente in Zweifel gezogen.

Wenn auch feststeht, dass die Stauungspapille nur eine besondere Form intraocularer Neuritis ist, so kann doch die Frage, warum und unter welchen Verhältnissen sich aus der Neuritis eine Stauungspapille entwickelt, vorläufig nicht beantwortet werden. Scheer.

II. Archiv für Augenheilkunde. Bd. XXX. Heft 2 u. 3.

8) **Ueber einen Fall von Embolie der Centralarterie mit Freibleiben des temporalen Netzhautbezirks nebst Bemerkungen über die centripetalen Pupillenfasern,** von Prof. Dr. Laqueur in Strassburg.

---

9) **Ueber angeborene Nachtblindheit und Pigmentdegeneration,** von Dr. Colman W. Cutler aus New-York.

---

10) **Drei ungewöhnliche Fälle von Retino-Chorioideal-Degeneration,** von Dr. Colman W. Cutler aus New-York.

---

11) **Zur Casuistik und Aetiologie der Netzhautstränge,** von Dr. L. Caspar in Mühlheim a. Rhein.

Digitized by Google

An der Hand dreier neuer Fälle weist Verf. nach, dass die sogenannten Netzhautstränge (Chorio-retinitis striata) nichts anderes sind, als ein freilich seltenes Endstadium der Netzhautablösung. In einem der Fälle konnte C. die Umwandlung subretinaler Fibringerinnsel bei Amotio retinae in typische Netzhautstränge sich quasi unter seinen Augen vollziehen sehen, während bei dem zweiten Fall, wo es sich um eine stabile, partielle Netzhautablösung handelte, der Uebergang der hinter der abgelösten Partie durchscheinenden Gerinnsel in die weissen Stränge der wiederangelegten Netzhaut stellenweise auf das Deutlichste zu verfolgen war.

---

12) **Die Functionskrankheiten der Ora serrata und des Ciliartheiles der Netzhaut,** von Dr. Wilh. Schoen in Leipzig.

Sch. hat sehr interessante Untersuchungen über die normale und pathologische Beschaffenheit der Ora serrata und des Ciliartheiles der Netzhaut angestellt und kommt auf Grund dieser Forschungen zu theilweise ganz unerwarteten Resultaten. Zunächst ist die Feststellung dessen, was in der Gegend der Ora serrata als normal anzusehen ist, nicht ganz leicht. Ein ganzer Theil des Befundes, der in den Lehrbüchern der Anatomie als normal geschildert wird, ist als pathologisch anzusehen und auszuscheiden. Die functionellen Veränderungen in der besagten Gegend sind so häufig, dass sie zwar schon oft gesehen und beschrieben worden sind, fälschlicher Weise aber entweder als normal oder als Kunstproduct oder als Altersveränderungen aufgefasst wurden. — Die Zonulafasern entspringen mit ihrer Hauptmasse aus der Ora serrata, ausserdem aber noch von dem Epithel, welches als eine Fortsetzung der Netzhaut mit einer zweiten Epithelschicht das Pigmentepithel der Ciliargegend überzieht. Aus dem Glaskörper kommen keine Zonulafasern, die Hyaloidea bildet eine scharfe Scheidewand. Die Zonula ist keine Membran, sondern eine Schicht nebeneinander und übereinander liegender Fasern. Die Zonulafasern zerfallen in eine untere und obere Lage, die obere kommt von der Ora serrata, die untere von den Epithelien des Ciliartheils der Netzhaut. Jede Epithelzelle sendet eine feine Faser aus, die sich mit den benachbarten Fasern zu je einer Zonulafaser vereinigt. Die Epithelien des Ciliartheils in der Netzhaut sind in der Norm schön gebildete hohe Cylinderzellen, die eng aneinander anliegen und senkrecht auf der Unterlage stehen. Durch mechanische Einflüsse (Zerrung) bekommen nun diese Epithelien mehr Kegelform, berühren sich nur mehr mit ihrem Fusstheil und stehen gegen den Ciliarkörper hin schief geneigt, durch entzündliche Einflüsse aber erleidet der Ciliartheil der Netzhaut allerlei Veränderungen. Man findet hier sämmtliche Zellentartungs- und Wucherungsvorgänge, welche im Linsenkapselepithel dem Starprocess zu Grunde liegen. Mit der Zerstörung der Epithelzellen gehen auch die aus denselben entspringenden Zonulafasern zu Grunde und das Zonulafasersystem verliert dadurch immer mehr an Halt. — Die mechanischen Einflüsse machen sich noch deutlicher geltend an der Ora serrata und sollen deshalb erst später besprochen werden, die Entzündung aber erzeugt gewisse, bestimmte Krankheitsbilder und muss man eine acute, eine larvirte und eine latente chronische functionelle Entzündung der Pars ciliaris retinae unterscheiden. Die Cyclitis simplex acuta ist dasselbe, was bisher als Iritis serosa, Hydromeningitis, Descemetitis oder Uveitis bezeichnet wurde. Dieselbe ist lediglich als eine Functionskrankheit aufzufassen, bedingt durch übermässige Accommodationsanstrengung. Die Patienten haben stets uncorrigirte Hyperopie oder hyperopischen Astigmatismus und sind meist blutarme, zarte, weibliche Wesen, bei denen eine grössere Empfindlichkeit der Gewebe anzunehmen ist. Mit der Erkenntniss des eigent-

Digitized by Google

lichen Wesens dieser Krankheit ergiebt sich die Therapie von selbst, und Verf. konnte in einer Reihe von Fällen lediglich durch Einträufelung einiger Tropfen Atropin und Cocain und durch Verordnung der richtigen Brille in ein bis zwei Wochen Heilung erzielen, während sonst mit aller roborirenden Therapie oft viele Monate vergehen, ehe man einen Erfolg sieht. Die Beschläge im Pupillargebiet und auf der Rückwand der Hornhaut rühren von dem Detritus abgestossener Epithelien der Pars ciliaris retinae her. Die Ablagerung solcher Stoffe auf die Irisflächen und die veränderte, klebrige Beschaffenheit des Humer aqueus müssen als Ursache der Miterkrankung der Iris aufgefasst werden. Die Wucherung des Epithels des Ciliartheils der Netzhaut ist bedingt durch die Zerrung an den hinteren Zonulafasern bei der Accommodation. Dieser Einfluss der accommodativen Anstrengung spielt auch bei anderen Formen der Iritis eine gewisse Rolle und schafft für die allgemeine Noxe hier einen Locus minoris resistentiae. Ohne die Accommodationsanstrengung würden die Patienten gerade diese Lokalisation ihrer Syphilis, ihres Rheumatismus u. s. w. nicht bekommen haben. Die Cyclitis simpl. acuta verbindet sich oft mit Keratitis accommodativa. Es sind das zum Theil die als Keratitis profunda bezeichneten Fälle. Gelangt der Detritus nicht in die vordere Kammer, fehlen also die Beschläge, so handelt es sich um larvirte Cyclitis simplex acuta, es treten dann nur gewisse Reizerscheinungen zu Tage und es resultirt das Bild der iritischen oder keratitischen Reizung. Die dritte Art der Entzündung, die Cyclitis simplex chronica, bleibt während des Lebens latent, die anatomischen Veränderungen, welche beschrieben wurden, finden sich aber bei der Autopsie jedes accommodativ angestrengten Auges. Verf. hat Präparate von Augen mit Cataracta simplex, accommodativer Excavation und Glaucom in grosser Zahl, welche solche Veränderungen aufweisen. Die latente chronische Form der Cyclitis macht sich nicht als selbständiges Krankheitsbild geltend, sie wird nur zu einem Symptom unter anderen, die mehr hervortreten. — Die oben erwähnte Schwierigkeit der Unterscheidung zwischen Normalem und Pathologischem macht sich aber nun noch vielmehr geltend, wenn man feststellen will, wie die Zähne beschaffen sind, denen die Ora serrata ihren Namen verdankt. Die Zähne sind in verschiedenen Augen sehr verschieden entwickelt. An der Spitze und an den Rändern der Zähne sowohl, wie am Rande der übrigen Netzhaut werden die Fasern des Fasergerüstes unmittelbar zu Zonulafasern. Dies gilt für jede Bildungsform der Zähne. Der ganze Netzhautrand besteht aus dicht nebeneinander liegenden Zotten und Zöttchen, welche am Netzhautrande breiter sind, sich allmählich zuspitzen und schliesslich zu Zonulafasern werden. Die Entfernung der Zähne voneinander ist durchaus nicht constant, nähert sich jedoch einem Durchschnitt von 1,25 mm. Auf den ganzen Umfang kommen 47 bis 48 Zähne. Je drei Ciliarfortsätzen entsprechen ungefähr zwei Zähne. Schon hieraus und weiter aus dem Umstande, dass die Zähne nicht in gleichen Abständen voneinander stehen und auch nicht gleich gross sind, geht die Unmöglichkeit hervor, ein entwickelungsgeschichtlich begründetes Gesetz anzunehmen, nach welchem die Zähne immer den Zwischenräumen zwischen den Ciliarfortsätzen entsprechen müssten. Um nun zu ergründen, ob diese Zähne überhaupt normaler Weise vorhanden sein müssen, untersuchte Verf. Schweinsaugen und Kinderaugen und fand bei diesen die Grenzlinie der Netzhaut vollkommen gerade und ohne Zähne, nur mikroskopisch war sie besetzt mit etwa 850 Zähnchen, die jenen oben genannten Zotten und Zöttchen entsprechen. Der Begriff einer Ora serrata mit 47 bis 48 dem blossen Auge sichtbaren Zähnen muss also für das normale Auge fallen. Die 48 grossen, bisher als normal angesehenen Zähne sind in die pathologische

Digitized by Google

Anatomie zu verweisen. — Das Stützfasergerüst der Netzhaut setzt sich noch jenseits der Ora serrata fort, nicht blos in dem Epithel, sondern auch in den Zonulafasern. Die Zonulafasern zusammen mit den Epithelzellen sind modificirte Stützfasern. Die Zähne der Ora serrata sind also, wie schon gesagt, als pathologisch anzusehen, aber man findet auch noch gröbere Veränderungen an der Ora serrata und von diesen aus rückwärts gehend kann man auch die leichteren erworbenen Veränderungen, die Anfänge als solche erkennen. Als mechanisch bedingte Veränderung an der Ora serrata ist zunächst die Spornbildung anzusehen, die verursacht ist durch Herüberzerrung des sonst normaler Weise ziemlich steil gegen die Pars ciliaris abfallenden Netzhautrandes über diese letztere. An der Spitze des Sporns sieht man immer deutlich erkennbare derbe Zonulafasern. Der Bau des Sporns ist identisch mit dem der Zähne und es ist wohl ausser Zweifel, dass die Spornen und Zähne das Gleiche sind; erstere stellen auf dem Meridionalschnitt dasselbe Gebilde dar, wie letztere auf der Flächenansicht. Die Zähne sowohl wie die Spornen findet man in allen accommodativ angestrengten Augen, Zähne von sehr grosser Länge sind der wesentliche Befund bei absolutem Glaucom. — Ausserdem beobachtet man entsprechend der Basis der Zähne Heerde in der Netzhaut mit blasigen Hohlräumen, die eine Verdickung der betreffenden Netzhautpartie zur Folge haben. Sie sind besonders häufig bei alten Leuten, da bei diesen die Schädlichkeit schon längere Zeit gewirkt hat, als bei jungen Leuten, dürfen jedoch deshalb noch nicht als Altersveränderungen im eigentlichen Sinne des Wortes aufgefasst werden. An die Netzhautheerde schliessen sich auch Aderhautheerde an, die denen bei Chorioiditis dissem. sehr ähnlich sind. Um die genannten Netzhaut- und Aderhautheerde bilden sich nun weitere entzündliche Veränderungen in Form von Degenerations- und Wucherungsvorgängen, und so kommt sowohl eine Chorioretinitis orae acuta, als auch chronica zu Stande. Die Verzerrung der Ora serrata ist am Lebenden selbst nicht sichtbar, sondern nur in ihren Folgen zu erkennen, die wiederum zu den charakteristischsten Kennzeichen accommodativ angestrengter Augen gehören. Rückt die Ora serrata nach vorn, so gleiten um dasselbe Stück die Zonulafasern nach vorn, ebenso die Ciliarfortsätze und das ganze Linsensystem. Die Iris wird dadurch vorgetrieben, die Irisfalte verstreicht und die vordere Kammer wird flacher, so dass schliesslich die Iriswurzel an die Hornhaut angedrückt wird. Diese Erscheinungen können in ganz verschieden hohem Grade vorhanden sein; da aber Zähne von 3 mm Länge vorkommen, im Glaucomauge aber auch solche, die doppelt und dreifach so lang sind, so ist ein Vorrücken des Linsensystems um 3 mm ganz gut möglich. Dadurch tritt eine Zunahme der Refraction ein und bei Schrägstellung der Linse Astigmatismus. In letzter Linie führen diese Veränderungen zu Glaucom und Verf. hat seinerzeit schon nachgewiesen, dass dem Ausbruch von Glaucom fast immer besondere accommodative Anstrengung vorausging. Ist der beschriebene „Prolapsus lentis“ erst einmal ordentlich ausgebildet, so gehört Heilung zu den Unmöglichkeiten, nur ganz im Anfang leisten die Miotica noch etwas. Um bei entwickeltem Prolapsus lentis noch operativ zu helfen, wäre nicht mehr und nicht weniger nöthig, als in sämmtliche Zonulafasern einen Knoten zu schlagen und sie so zu verkürzen. Es giebt aber auch einen rein dynamischen Linsenprolaps, der vollkommen wieder zurückgehen kann, und der nur auf einem vorübergehenden Nachlass des Tonus der betreffenden Ringe und Meridionalfasern des M. ciliaris beruht. Versagen nun die äusseren Meridionalfasern, so entsteht das Bild des atonischen Glaucoms. Ein Uebelstand der Behandlung ist es, dass die Miotica auf alle Fasergruppen des M. ciliaris wirken, während man bei acutem Glaucom doch nur die eine,

Digitized by Google

bei atonischem Glaucom nur die andere anregend beeinflussen möchte. Darum können unter Umständen die Miotica die Erscheinungen verschlimmern.

13) **Ueber operative Behandlung des Xerophthalmus trachomatosus,** von Dr. N. Andogsky, Assistent an der akademischen Augenklinik von Prof. Bellarminoff (St. Petersburg).

Rubin hat auf dem letzten, 5. Congress russischer Aerzte gegen Xerophthalmus trachomatosus ein neues Operationsverfahren an einigen mit Erfolg behandelten Patienten demonstrirt. Nach seiner Ansicht wird ja selbst in schweren Fällen noch immer etwas Flüssigkeit zur Befeuchtung der Augapfeloberfläche abgesondert, es genügt aber nicht zur Feuchterhaltung, da es durch die weit offenstehende Lidspalte zu rasch wieder verdunstet. Rubin hatte nun die Idee, die beiden Lidränder in ihren seitlichen Partien anzufrischen und durch die Naht zu vereinigen mit Ausnahme eines kleinen, $^1/_2$ cm langen Stückes in der Mitte. Diese neue Lidspalte ist so klein, dass durch dieselbe nur wenig Flüssigkeit verdunsten kann, der Bindehautsack behält jetzt genug Feuchtigkeit und die Xerose der Hornhaut geht wieder zurück, soweit das noch möglich ist. — Verf. hat nun diese Rubin'sche Operation (betreffs der Technik der A.'schen Operation verweise ich auf das Original) 5mal bei Xerophthalmus trachomat. ausgeführt und zwar 2mal mit günstigem Resultat und in 2 Fällen mit relativ günstigem Resultat, insofern eine Besserung zu constatiren war. In dem 5., ganz verzweifelten Fall wurde wenigstens das subjective Gefühl der Trockenheit geringer, ohne dass jedoch die Sehkraft zunahm.

14) **Ueber Formaldehyd, angewandt zur Conservirung von menschlichen Leichenaugen für operative Uebungen an Fantomen,** von Dr. N. Andogsky.

Verf. hat zu diesem Zweck der Conservirung menschliche Leichenaugen 5 bis 7 Tage lang in eine 0,1 bis 0,5 %ige Formaldehydlösung gelegt. Waren die Augen ganz frisch, so erhielt sich die Durchsichtigkeit der Hornhaut, nur nahmen sie eine etwas härtere Consistenz an, waren sie nicht mehr frisch und schon etwas weich, so erlangten sie durch die Conservirungsmethode eine mehr oder weniger normale Consistenz; die Durchsichtigkeit der Hornhaut aber blieb unverändert, d. h. die Hornhaut behielt den Grad der Trübung unverändert bei, den sie schon hatte.

15) **Blindgeschossen beim Selbstmordversuch,** von E. Gottberg, pract. Arzt.

16) **Das Licht, unsere gelbe Salbe und die gewöhnlichen Salbenkruken,** von S. Holth, Drammen, Norwegen.

Verf. hat sich durch Versuche überzeugt, dass unsere gelbe Salbe sich bald grau färbt nicht unter dem Einfluss der Luft, der Temperatur oder des Salbenconstituens, sondern lediglich unter dem Einfluss des Lichtes, weshalb er empfiehlt, diese Salbe nur in lichtdichten Kruken mit lichtdichten Deckeln aufzubewahren.

17) **Die syphilitische Autoinfection und der harte Lidschanker,** von S. Holth, Drammen, Norwegen.

by Google

18) **Experimentelle Untersuchungen über die Infectionsgefahr penetrirender Bulbusverletzungen vom inficirten Bindehautsack aus nebst sonstigen Bemerkungen zur Bacteriologie des Bindehautsackes,** von Dr. Ludwig Bach, Privatdocent und I. Assistent an der Universitäts-Augenklinik zu Würzburg.

B. hat sich die Aufgabe gestellt, procentuarisch festzustellen, wie gross die Gefahr der Infection einer mit sterilem Instrument gesetzten penetrirenden Bulbuswunde ist, wenn der Bindehautsack mit unzähligen pathogenen Keimen überschwemmt ist. Die Versuchsanordnung war dabei die folgende: Mit einem sterilen Instrument wurde bei Kaninchen genau im Limbus eine 6 bis 8 mm lange penetrirende Wunde angelegt. Der Bindehautsack wurde entweder kurz vorher oder gleich nachher mit einer Staphylokokkenreinkultur, welche auf ihre Virulenz geprüft war, inficirt. Dann kam das Kaninchen ohne Verband zu den anderen in den Stall und wurde an den zwei nachfolgenden Tagen in Bezug auf das Aussehen der Wunde controllirt. Verf. nahm im Ganzen diesen Versuch 50 mal vor, und zwar wurde 25 mal der Bindehautsack vor dem Anlegen des Schnittes und 25 mal nach dem Anlegen des Schnittes inficirt. Das Resultat war einigermassen überraschend. Bei vorheriger Infection des Bindehautsackes trat 5 mal, also in 20 $^0/_0$ der Fälle, Infection der Wunde ein. In 3 Fällen ging das Auge durch Panophthalmie zu Grunde, in 2 Fällen ging die Eiterung zurück in 2 bis 4 Tagen, ohne dass etwa andere Massnahmen getroffen wurden, als Atropineinträufelungen gegen die Iritis. In den Fällen, wo erst nach dem Anlegen des Schnittes der Bindehautsack inficirt worden war, trat 2 mal, also in 8 $^0/_0$ der Fälle Infection der Wunde ein, 1 mal ging das Auge durch Panophthalmie zu Grunde, das andere Mal bildete sich die Eiterung zurück binnen 2 Tagen. — Ausserdem stellte B. 10 weitere Versuche an, indem er den Schnitt mit einer inficirten Lanze anlegte; in 9 Fällen ging dabei das Auge durch Panophthalmie zu Grunde, nur in 1 Fall trat keine Infection ein (das Kammerwasser war in diesem Fall unter sehr hohem Druck abgeflossen). — B. kommt auf Grund dieser Ergebnisse zu dem Schluss, dass zur Vermeidung der Infection einer Wunde das Hauptgewicht auf Sterilität der Instrumente zu legen ist. Haben wir eine Wunde an einer keimfreien Stelle angelegt, so ist die Gefahr der nachträglichen Infection aus dem Bindehautsack kaum mehr vorhanden. (?) Das Erreichen dieser beiden Ziele liegt aber in unserer Hand. Es genügt eben zur Infection einer Wunde nicht, dass pyogene Keime in oberflächliche Berührung mit derselben kommen, sondern die Mikroben müssen in die Gewebe mehr oder minder hineingepresst werden.

---

19) **Die subconjunctivalen Sublimatinjectionen.** Eine Antwort an Dr. Mellinger und Dr. Gutmann, von Dr. A. Darier in Paris.

---

20) **Zwei Fälle von Glaucoma malignum,** von Prof. E. Adamük in Kasan.

---

21) **Ueber die Bacterien im Conjunctivalsack des gesunden Auges,** von Dr. S. Lachowicz aus Wilna.

L. hat Untersuchungen angestellt über den Keimgehalt des Bindehautsackes von Leuten, die vollkommen gesunde Bindehaut aufwiesen und zwar erstreckte sich die Versuchsreihe auf 63 Augen von 32 Personen. Der bacteriologischen Untersuchung wurde dabei nur die Thränenflüssigkeit unterzogen; Schleimflocken kamen, als nicht ganz physiologisch, nicht in Frage. — Bacterien wurden nun in 19 Augen gefunden (31 $^0/_0$), in den übrigen Augen (69 $^0/_0$) fehlten sie. Unter

Digitized by Google

15 Personen der ersten Gruppe waren nur bei 4 Personen beide Augen keimhaltig. Von 20 Personen der zweiten Gruppe hatten 16 Personen keine Bacterien in beiden Augen, während die übrigen nur in einem Auge Bacterien besassen. Bei 11 Personen, die keimhaltige Bindehäute aufwiesen, fanden sich allein Kokken, nur 4 Personen hatten Bacillen. Unter den Kokken fanden sich Staphylococc. pyog. albus, Micrococc. candicaus, Streptococc. pyogenes, Sarcina lutea, Micrococc. cereus albus. Die Bacillen wurden nicht alle genau bestimmt, es fanden sich aber unter Anderen Bacillus fluoresc. putridus und Bacillus xerosis conjunctivae. Die gefundenen Mikroorganismen waren mit Ausnahme der Staphylokokken und Streptokokken fast lauter solche, die der Luft und dem Wasser angehören, einige waren einfach Saprophyten. Um sich nun klar zu werden über das Schicksal aller dieser Mikroorganismen, wenn dieselben in einen gesunden menschlichen Bindehautsack gelangen, nahm Verf. Impfversuche an seinen eigenen nachgewiesener Massen vollkommen keimfreien Bindehautsäcken vor. Er verwendete dazu Micrococc. candicaus, Bacillus sporiferus, Staphlococc. pyog. alb. (2mal), Bacill. fluoresc. putrid., Micrococc. coronat., Micrococc. cereus albus. Es traten auf keine der Ueberimpfungen, weder unmittelbar noch später, irgend welche Reizerscheinungen auf und Culturversuche mit der Thränenflüssigkeit der inficirten Augen, die nach Verlauf einiger Stunden bis eines Tages vorgenommen wurden, bewiesen, dass die Keime rasch von den Thränen weggespült werden und schliesslich vollkommen wieder aus dem Bindehautsack verschwinden. — Verf. hat damit festgestellt, dass im Gegensatz zu anderen Schleimhäuten die Bindehaut kein constanter Sitz der gewöhnlichen, uns bekannten Mikroorganismen ist. Die mitunter vorhandenen Keime stammen aus der Luft und verbleiben nur temporär im Auge; als Beweis dafür können gelten die spärlichen Culturen, die man durch Abimpfung erhält, wenn Keime vorhanden sind, ferner die geringe Anzahl der keimhaltig gefundenen Bindehautsäcke, und schliesslich das rasche Wiederverschwinden der künstlich eingeführten Mikroben, wobei übrigens die verschiedenen Arten wahrscheinlich verschieden rasch verschwinden. Alle angeführten Bacterien (ausser Streptococcus und Bacillus xerosis) sind für das gesunde Auge ganz indifferent.

---

22) Zum Accommodations-Mechanismus, von Prof. C. Schweigger in Berlin.

Verf. hat bei Staroperationen, wenn die Linse zufällig mit unverletzter Kapsel aus dem Auge getrieben wurde, gelegentlich in Fällen von Verflüssigung der Corticalis gesehen, dass die Linse nicht die senile flache Form aufwies, sondern mehr rund war, wie man das an jugendlichen Linsen post mortem findet. Da nun eine verflüssigte Corticalis eine besondere Elasticität nicht haben kann, so erklärt sich jene Thatsache lediglich aus der Elasticität der Linsenkapsel. Sch. glaubt nun, dass auch bei der Accommodation die Linse das Bestreben, der Kugelgestalt sich zu nähern, nur der Elasticität der Kapsel verdankt und dass die Linse selbst nur eine passive Rolle dabei spielt.

Es folgen **Referate**. Ancke.

Heft 4.

23) Bericht und Erfahrungen eines fahrenden Starstechers aus dem Ende des 19. Jahrhunderts, von Dr. med. O. Walter, Odessa.

---

24) Anatomischer Befund bei spontan entstandener Bindegewebsneubildung im Glaskörper (sog. Retinitis proliferans), von Dr. Rudolf Denig, Assistent an der Universitäts-Augenklinik zu Würzburg.

Digitized by Google

25) Zur pathologischen Anatomie der intrauterinen Augenkrankheiten und insbesondere der angeborenen Hornhauttrübungen, von Dr. Alexander Tepljaschin in Kasan.

Verf. hat die Augen eines Kindes, welches mit beiderseitiger centraler Hornhauttrübung zur Welt kam, mikroskopisch untersucht. Es fand sich dabei, dass die angeborenen Trübungen auf beiden Augen entzündlichen Charakters waren und als solche ein Resultat der pathologischen Veränderungen der Cornea im Uterus. Sie waren von entzündlichen Erscheinungen der anderen Theile des Auges begleitet. Die Trübung der Cornea des rechten Auges wurde durch das Vorhandensein einer interstitiellen Entzündung (Keratit. interst. diffusa) bedingt, während diejenige der linken Hornhaut durch Veränderungen, welche als „Keratitis, von der hinteren Wand der Cornea ausgehend" aufgefasst werden müssen, hervorgebracht waren. Es lag nämlich der hinteren Fläche der Cornea eine knotenförmige Verdickung der Iris an, welche die Structur eines Gumma hatte. — Verf. schliesst noch die Beschreibung zweier weiterer Fälle von angeborener Hornhauttrübung an. In dem einen Fall handelte es sich um ein cyclopisches, in dem anderen um ein mikrophthalmisches Auge. In diesen beiden Fällen war die Trübung als eine Entwickelungshemmung anzusehen, welche in dem ersten Fall durch zu geringe, in dem zweiten Fall durch zu reichliche Ernährung der betreffenden Hornhautpartie verschuldet war.

Es folgen **Referate.** Ancke.

Band XXXI. Heft 1.

1) Ueber Herpes Zoster der Regenbogenhaut im Verlaufe von Herpes Zoster frontalis, von Dr. E. Machek, Primararzt am galiz. Landesspital in Lemberg.

M. beschreibt einen interessanten Fall von Erkrankung der Iris im Gefolge eines schweren hämorrhagischen Herpes Zoster frontalis. Er fasst die Erkrankung der Iris wohl mit Recht als echten Herpes der Iris auf. Die Krankheit war charakterisirt durch starke Schmerzen und rasches Aufschiessen von Knötchen in der Iris, die bald unter Auftreten ziemlich starker Blutung platzten. Die Aehnlichkeit mit dem Verlauf der Herpeseruption auf der Haut war frappant, es fehlte eben nur in Anbetracht des Vorhandenseins des Kammerwassers die Schorfbildung. Der Pupillarrand war ringsum angelöthet und die vordere Kammer in der ersten Zeit sehr tief. Die Krankheit ging aus dem acuten Stadium bald in ein mehr chronisches über. Die Blutungen wiederholten sich ungemein häufig. Die Tension des Bulbus war während der ganzen Dauer der Krankheit herabgesetzt. Der Reizzustand ging schliesslich im Verlauf einiger Monate zurück unter Narbenbildung in der Iris, eine Restitutio ad integrum trat jedoch nicht ein.

---

2) Klinischer und anatomischer Beitrag zu den einfachen oder serösen Cysten der Bindehaut, von Dr. Giacomo Romblotti, gew. I. Assistent an der Universitäts-Augenklinik zu Pavia.

---

3) Ein Fall von traumatischem pulsirenden Exophthalmus mit Sectionsbefund, von Dr. med. O. Stuelp, I. Assistent an der Universitäts-Klinik für Augenkrankheiten zu Strassburg.

Der Fall verlief letal in Folge einer cerebralen Nachblutung. Die Section wies mit Sicherheit Basisfractur und eine Ruptur der sonst unveränderten Carotis interna im Sinus cavernosus nach.

---

4) **Ueber intermittirenden Exophthalmus**, von Dr. P. V. Richter, Assistent an der Münchener Universitäts-Augenklinik.

5) **Zur Kenntniss der sogenannten Doppelempfindungen**, von Dr. Richard Hilbert in Sensburg.

6) **Ueber die genaue Localisation grosser eiserner und stählerner Fremdkörper im Auge mit dem Sideroscop**, von Dr. Eduard Asmus, Assistent an der kgl. Universitäts-Klinik für Augenkranke in Breslau.

7) **Experimentelle Studie über die Ausbreitung subconjunctival injicirter Flüssigkeiten**, von Dr. Carl Mellinger und Dr. Domenico Bossalino.

Da einige Autoren die Ansicht ausgesprochen haben, dass die Ausbreitung subconjunctival eingespritzter Flüssigkeiten sich auf den vorderen Theil des Auges beschränke und deshalb Injectionen in die Tenon'sche Kapsel vorziehen, haben sich die Verff. die Aufgabe gestellt, zu untersuchen, wie weit Flüssigkeiten, die unter die Bindehaut gespritzt werden, sich im Auge, resp. in der Umgebung des Auges ausbreiten. Zu diesem Zwecke machten sie bei einer Reihe von Kaninchen Injectionen mit sterilisirter Tusche-Emulsion. Der Eingriff wurde ganz gut vertragen, und es stellten sich keinerlei Reizerscheinungen ein. Bei der mikroskopischen Untersuchung zeigte sich, dass die Tuschepartikel frei in den Lymphräumen lagen, nur einige wenige mit Tusche beladen Leucocyten konnten nachgewiesen werden. Aus den angestellten Versuchen ergiebt sich, dass subconjunctival injicirte Flüssigkeiten, den grossen Lymphspalten folgend, den ganzen Bulbus und Sehnerven umgeben. Ausserdem aber sind die Verff. auf Grund ihrer Befunde geneigt anzunehmen, dass die unter die Bindehaut eingespritzten Flüssigkeiten nicht nur das Auge und den Sehnerven umgeben, sondern auch durch vorhandene Communicationswege mit dem Suprachorioidealraum und dem Zwischenscheidenraum in Verbindung treten können.

---

8) **Ein weiterer Fall einseitiger, reflectorischer Pupillenstarre**, von Oberstabsarzt Dr. Seggel in München.

Verf. beschreibt wieder einen Fall von einseitiger, reflectorischer Pupillenstarre, der sich jedoch von dem seinerzeit veröffentlichten ersten Fall wesentlich dadurch unterscheidet, dass dabei nicht Mydriasis, sondern Miosis bestand. Die reflectorische Starre war in diesem zweiten Fall zweifelsohne angeboren. Das gleichzeitige Vorhandensein einer Miosis lässt sich jedoch weder erklären, wenn man die centrale Läsion, die die reflectorische Starre bedingt, in den centripetalen Theil des Reflexbogens verlegt (Meynert'sche Fasern), wie S. dies bei seinem ersten Fall that, noch auch, wenn man diese Läsion in den centripetalen Theil des Bogens verlegt, wie Heddaeus dies will (cf. das Referat S. 348 des C. f. A. 1893). S. ist vielmehr der Ansicht, dass die Miosis nicht central bedingt ist, sondern auf einen Mangel der elastischen Kräfte in der Iris selbst bezogen werden muss. Die reflectorische Starre ist in diesem Falle, wie gesagt, angeboren, und da in der ersten Zeit des Lebens nur die Reaction auf Lichteinfall das Spiel der Pupille, also auch die Erweiterung, vermittelt, so blieb die Pupille bei dem Ausfall der Lichtreaction in der miotischen Stellung stehen, wie wir sie bei ganz kleinen Kindern constant sehen.

---

9) **Eine weitere Beobachtung von dem Keratoconus entgegengesetzter Hornhautkrümmung (corrigirbare periphere Myopie und corrigirbare centrale Hyperopie in ein und demselben Auge)**, von Dr. Axenfeld, Assistent an der Universitäts-Augenklinik in Marburg.

Es folgen **Referate.** Ancke.

Digitized by Google

Heft 2.

11) **Zur Lehre vom binocularen Sehen,** von Dr. E. Jaesche, Dorpat.

12) **Zur klinischen Bedeutung bitemporaler Gesichtsfelddefecte,** von Dr. Georg Abelsdorff, Assistent an der Universitäts-Augenklinik zu Berlin.

Verf. will die Bezeichnung „temporale Hemianopsie" reservirt wissen für solche Fälle, bei denen der centrale Sitz der Läsion am Chiasma sicher angenommen werden darf, während die anderen Fälle, bei denen die Gesichtsfeldbeschränkung aller Wahrscheinlichkeit nach durch symmetrische Erkrankung der beiden Sehnerven bedingt ist, einfach als „bitemporale Gesichtsfelddefecte" geführt werden solle. [Vgl. A. f. O. II, 2, 284; D. Zeitschr. f. pr. M. 1878, Nr. 4 u. 5.]

13) **Casuistischer Beitrag zur Lehre von den Geschwülsten des Augapfels,** von Dr. G. Gutmann in Berlin.

14) **Bacteriologische Untersuchungen über den Einfluss von verschiedenen, speciell antiseptischen Verbänden auf den Keimgehalt des Lidrandes und Bindehautsackes,** von Dr. med. Ludwig Bach, Privatdocent in Würzburg.

B. hat bacteriologische Untersuchungen über den Keimgehalt von Bindehautsack und Lidrand angestellt an Augen, welche 24 Stunden lang (bei mehrmaligem Verbandwechsel) unter einfachem, nicht antiseptischem, trockenem oder nassem Verband resp. unter antiseptischem, nassem Verband gelegen hatten. Als Antisepticum wurde theils Hydrarg. oxycyanat. 1 : 5000, theils Sublimat 1 : 3000 benutzt. B. fand nun, dass wir durch den antiseptischen Verband nicht im Stande sind, mit einiger Sicherheit das fragliche Terrain steril zu machen, im Gegentheil, es findet auch unter dem sog. antiseptischen Verband meist eine mehr oder minder starke Vermehrung der schon vorhandenen Mikroben statt, wobei es gleichgültig war, welches von den beiden genannten antiseptischen Mitteln angewendet wurde. Die Keimvermehrung unter den nicht antiseptischen, feuchten oder trockenen Verbänden ist oft dieselbe wie unter den antiseptischen Verbänden, wenn auch öfters unter den ersteren die Zahl der Keime in erheblicherem Grade in die Höhe schiesst. Daraus lässt sich allerdings eine geringe desinficirende Wirkung der antiseptischen Verbände ableiten, die jedoch meist unerheblich und nicht constant genug ist, als dass wir in practischer Hinsicht wesentliche, ja nennenswerthe Vortheile von der Anlegung antiseptischer Verbände auf das Auge erwarten dürfen.

15) **Zur Blepharoplastik,** von Dr. Julius v. Siklóssy jun., I. Assistent der Augenabtheilung des St. Rochusspitals zu Budapest.

Es folgen **Referate.** Ancke.

Vermischtes.

Berichtigung.

Seite 276 Zeile 14 muss es heissen: weder im Hypopyon. Sch.

Um Einsendung von Separatabdrücken wird gebeten.

Verlag von Veit & Comp. in Leipzig. — Druck von Metzger & Wittig in Leipzig.

Digitized by Google

Centralblatt

für praktische

AUGENHEILKUNDE.

Herausgegeben von

Prof. Dr. J. Hirschberg, Geh. Med.-Rath, in Berlin.

Unter ständiger Mitwirkung der Herren Dr. Ancke in München, Dr. Berger in Paris, Prof. Dr. Birnbacher in Graz, Dr. Brailey in London, Prof. Dr. H. Cohn in Breslau, Doc. Dr. Cl. du Bois-Reymond in Berlin, Dr. Dahrenstaedt in Herford, Doc. Dr. E. Emmert in Bern, Dr. Ginsberg in Berlin, Prof. Dr. Goldzieher in Budapest, Dr. Gordon Norrie in Kopenhagen, Prof. Dr. Horstmann in Berlin, Dr. Issigonis in Smyrna, Prof. H. Knapp in New York, Prof. Dr. Krückow in Moskau, Dr. Kuthe in Berlin, Dr. Landau in Coblenz, Prof. Dr. Magnus in Breslau, Surg. Capt. F. P. Maynard in Calcutta, Dr. Michaelsen in Görlitz, Dr. van Millingen in Constantinopel, Dr. Moll in Berlin, Prof. Dr. J. Munk in Berlin, Dr. Neuburger in Nürnberg, Dr. Peltesohn in Hamburg, Doc. Dr. Peschel in Turin, Dr. Purtscher in Klagenfurt, Dr. M. Reich in Charkow, Dr. Scheer in Oldenburg, Prof. Dr. Schenkl in Prag, Doc. Dr. Schwarz in Leipzig, Dr. Spiro in Berlin, Dr. Stiel in Köln.

Monatlich ein Heft. Preis des Jahrganges 12 Mark. Zu beziehen durch alle Buchhandlungen des In- und Auslandes und die Postanstalten des Deutschen Reiches.

Supplement zum Jahrgang 1895.

Neue Instrumente, Medicamente etc. (S. 386.) Ein neues Discissionsmesserchen für Nachstaroperationen, von John E. Weeks.

Gesellschaftsberichte. (S. 386—423.) 1) Bericht über die 24. Versammlung der Ophthalmologischen Gesellschaft. — 2) Medicinische Gesellschaft in Giessen. — 3) Unterelsässischer Aerzteverein in Strassburg. — 4) Niederrheinischer Verein für Natur- und Heilkunde in Bonn. — 5) Medicinischer Verein zu Greifswald. — 6) Physikalisch-medicinische Gesellschaft zu Würzburg. — 7) Naturhistorisch-medicinischer Verein in Heidelberg. — 8) Physiologischer Verein in Kiel. — 9) 63. Annual meeting of the British Medical Association. — 10) Ophthalmological Society of the United Kingdom. — 11) Section on Ophthalmology, College of Physicians of Philadelphia. — 12) Medicinische Gesellschaft zu Dorpat. — 13) Deutscher ärztlicher Verein zu St. Petersburg. 14) Verein St. Petersburger Aerzte.

Referate, Uebersetzungen, Auszüge. (S. 423—435.) 1) Die Gummiknoten des Augengrundes, von J. Hirschberg. — 2) Ueber einige tuberculöse Entzündungen des Auges, von Prof. W. Manz.

Journal-Uebersicht. (S. 436—478.) I. Archiv für Augenheilkunde. — II. Annales d'oculistique. — III. Archives d'ophtalmologie. — IV. Recueil d'ophtalmologie. — V. Revue générale d'ophtalmologie. — VI. The Ophthalmic Review. — VII. The American Journal of Ophthalmology. — VIII. New York Eye and Ear Infirmary Reports. — IX. Wjestnik oftalmologii.

Bibliographie. (S. 478—585.) Nr. 1—350.

Literatur-Uebersicht vom Jahre 1895. (S. 586—616.)

Digitized by Google

Neue Instrumente, Medicamente etc.

Ein neues Discissionsmesserchen für Nachstaroperationen.

Von John E. Weeks.

W.'s Messerchen zeigt eine scharfe Krümmung der Art, dass die äusserste Spitze etwa 2 mm von der verlängerten Axe des Stieles abweicht. Einen Millimeter weit von der sehr feinen Spitze sind beide Krümmungen geschärft, von da ab nur die concave Seite. Bei dem Einstich in die V. K. muss man der Krümmung folgen, um nicht eine zu grosse Hornhautincision zu erhalten. W. nimmt folgende Vorzüge für sein Instrument in Anspruch: 1. Der Kapselschnitt erfolgt mit grösserer Leichtigkeit und Sicherheit. 2. Es wird ein geringerer Zug auf die Ciliarfortsätze ausgeübt. 3. Es lässt sich damit leichter in der V. K. arbeiten. 4. Die Spitze des Messers braucht nicht so tief in den Glaskörper einzudringen. (Med. Record. 28. Sept. 1895.) Peltesohn.

Gesellschaftsberichte.

1) **Bericht über die 24. Versammlung der Ophthalmologischen Gesellschaft.** Heidelberg 1895. Redig. durch W. Hess u. W. Zehender. (Stuttgart 1895.)

1. Sitzung am 5. August, Vormittags.

Sitzungspräsident: Argyll Robertson (Edinburg).

1) Ueber Erythropsie, von Ernst Fuchs (Wien).

Bei Bergtouren nach langer Wanderung über Schnee hatte F. schon öfter Rothsehen bemerkt; er studierte diese Erscheinung genauer, indem er sich nach längerem Marsch über Schneefelder in eine mässig dunkle Hütte begab. Sofort nach dem Eintritt blickt man auf eine Schachbrettfigur mit schwarzen und weissen Feldern; ferner muss man eine kleine schwarze Tafel bereit halten, welche mit Hülfe einer weissen Marke als Compimeter dient. Sofort nach dem Eintritt sieht man alle dunklen Objecte grün; bald darauf auch die helleren; in der zweiten Viertelminute nach dem Eintritt beginnt das Grünsehen in Rothsehen überzugehen; letzteres ist ca. 1 Minute nach dem Eintritt vollkommen, wird dann rasch ganz intensiv und verschwindet bald wieder, so dass oft nach 2—3 Minuten alles vorüber ist. Die Farbe der Erythropsie ist im Spectrum nicht vorhanden, sie besteht nämlich in schönem, hellem Purpur, und ist complementär dem Grün zu beiden Seiten der Linie F im Spectrum, welches an dieser Stelle während der Erythropsie grau erscheint, wie selbstverständlich währenddem auch andere gefärbte Gegenstände anders aussehen. Das Centrum wird selten roth gesehen, in der Peripherie auch nur bis 10—20°. Das Rothsehen der Aphakischen ist mit dem normaler Augen identisch, und gleichfalls durch Blendung veranlasst; sie sind im Allgemeinen besser dazu disponirt, wie überhaupt äussere Umstände, z. B. Pupillenerweiterung, grössere Meereshöhe, die individuelle Disposition beeinflussen; letztere ist auch sehr verschieden. Da die Erscheinung bei Exposition bloss eines Auges auch nur in diesem auftritt, je nach der verschieden starken Blendung in den verschiedenen Theilen des Gesichtsfeldes verschieden stark ist, schliesst F., dass sie in der Netzhaut ihren Sitz hat, und zwar bedingt ist durch das Sichtbarwerden des Sehpurpurs. Derselbe wird für gewöhnlich nicht gesehen, weil wir in Folge seiner beständigen

Digitized by Google

Gegenwart dafür abgestumpft sind; ist die Netzhaut durch längere Beleuchtung aber vollkommen ausgebleicht, so beginnt beim Eintreten in einen dunkeln Raum die Regeneration des Sehpurpurs, die Zapfen, welche selbst zwar keinen Purpur besitzen, werden durch purpurnes Licht beleuchtet, und es tritt nun das Rothsehen auf, welches in seiner Farbe auch genau mit der des Sehpurpur übereinstimmt.

In der Discussion berichtet Greeff über einen Fall von reiner Monochromasie, wobei das ganze Spectrum roth erschien, vom hellsten bis zum dunkelsten Roth, Haab über den Einfluss der Pupillenweite, indem bei einem Fall von Glaucoma simplex Erythropsie aufgetreten war, die erst schwand, nachdem durch andauernden Pilocarpingebrauch die Pupillen eng geworden waren, endlich Dufour über Rothsehen, das bei einem 14jährigen, wegen Glaucom iridectomirten Mädchen kurz nach Spitalaustritt an schneeigen Tagen auftrat, immer des Abends und bis zum anderen Morgen anhielt.

2) Ueber die operative Behandlung hochgradiger Myopie, von A. v. Hippel (Halle).

v. H. hat in den letzten 2 Jahren 60 Fälle operirt, darunter auch Fälle bis zu 55 Jahren; bei keinem fand sich die Andeutung eines Kernes; bei allen verlief die Linsenquellung nach der Discision gerade so, wie bei den Kindern. Die Indication hängt nicht so sehr von einer bestimmten Dioptrienzahl, als von dem Alter und der Verträglichkeit gegen Brillen ab. Bei Kindern unter 10 Jahren operirte er schon von 10 D ab, in den übrigen Fällen waren es 12—24 D. Es empfiehlt sich wegen des binocularen Sehens bei beiderseitiger hoher Myopie beide Augen zu operiren. In einem Drittel aller Fälle waren chorioidale Veränderungen, zuweilen auch Netzhautblutungen vorhanden, ohne den Erfolg zu beeinträchtigen. Die Technik besteht in kreuzweiser, kräftiger Discision nach völliger Pupillenerweiterung und, nach folgender völliger Linsentrübung, in Linearextraction ohne Iridectomie. Stets wurde später noch die hintere Kapsel discindirt. Einmal trat Iritis mit Pupillarverschluss, einmal croupöse Conjunctivitis mit Phthisis bulbi auf; sonst ungestörte Heilung. Die Refractionsdifferenz betrug zwischen 14 und 24 D, im Mittel ca. 19 D. Die Hornhautkrümmung bewegte sich innerhalb der physiologischen Grenzen; in $^5/_6$ der Fälle bestand Astigmatismus, dessen genaue Bestimmung vor der Operation sich deshalb empfiehlt, weil man ihn durch passend gewählte Lage des Schnittes im Limbus ganz oder theilweise ausgleichen kann. Die Sehschärfe wurde oft um das Vier- bis Zehnfache gebessert. Glaucom,[1] Netzhautablösung oder sonstige üble Folgen hat v. H. nicht gesehen, weshalb er die Operation als Fortschritt begrüsst.

3) Dasselbe Thema, von Sattler (Leipzig).

S. berichtet über 65 Augen. Die Patienten standen im Alter von 9 bis 62 Jahren (künstliche Reifung, Bogenschnitt), die meisten zwischen 10 und 20 Jahren; unter 12 D soll in der Regel nicht operirt werden, da sonst zu starke Hyp. eintritt; die Refractionsdifferenz betrug im Mittel 15,0 D; die directe Messung des Fernpunktes mit kleinster Druckschrift scheint bei hochgradiger Myopie noch am sichersten. Die Sehschärfe wurde 18 mal nicht, in den übrigen Fällen bis um das Dreifache erhöht, höher nicht. Myopische Complicationen waren vielfach vorhanden, ohne das Resultat zu beeinträchtigen. Zweimal trat Infection auf, mit noch leidlicher Sehschärfe am Ende. Viermal trat Netzhautablösung auf; einmal nach Faustschlag; im 2. Falle war das andere Auge längst durch Ablösung erblindet, die Operation hatte die Sehschärfe um das Dreifache gesteigert, 4 Wochen nach der Entlassung ohne bekannte Ursache Ablösung;

[1] Kommt aber vor. H.

Digitized by Google

in den beiden anderen Fällen hatte sich bei der Linearextraction Glaskörper gezeigt, so dass möglicher Weise ein Glaskörperstrang Schuld hat. Trotzdem hält S. die Gefahr der Netzhautablösung für keine Contraindication, da diese auch bei nichtoperirten Myopen auftritt. Die Operation besteht in Discision mit Vermeidung der Verletzung der hinteren Kapsel und 3—16 Tagen später vorgenommener Linearextraction mit Vermeidung aller eingreifenderen Proceduren.

In der Discussion zu 2) und 3) berichtet Fuchs über einen Schichtstarfall, complicirt mit hochgradiger Myopie, dessen Refraction trotz Discision zunahm, Rosenmeyer über einen ähnlichen Fall, der ausserdem noch atrophische Herde in der Nähe der Macula hatte und im Laufe der Zeit sein Sehvermögen fast ganz einbüsste. Schweigger hält es für wünschenswerth, dass die postoperative Hyp. nicht mehr als 4 D beträgt; er operirt deshalb bei einem Fernpunkt von höchstens 7 cm (oder weniger) = 15—16 D; die Refraction wird am besten objectiv ohne Gläser mit dem von ihm angegebenen elektrischen Augenspiegel gemessen. Nur wenn das aphakische Auge noch myopisch ist, hält er es für wünschenswerth, beide Augen zu operiren. Ostwalt spricht über die Ursache der grösseren Refractionsdifferenz bei aphakischen Myopen und führt aus, dass der Brechzustand des aphakischen Auges eben davon abhänge, wie weit die Netzhaut desselben sich vor dem Brennpunkt der Hornhaut befinde; die Axenlänge von F_{2c} beträgt 30 mm; erst bei 22 D Myopie wird das aphakische Auge emmetropisch; annähernd lässt sich die Refraction des myopischen Auges für den Fall der Aphakie vorhersagen, indem man die Dioptrienzahl des Correctionsglases des kurzsichtigen Auges durch 2 dividirt und den erhaltenen Werth von 11 D Hyp. (= der Refraction des aphak. emmetropischen Auges) abzieht. Thier fand gleichfalls, dass die Linsen hochgradiger Myopen erst viel später sclerosiren; er ist für ausgiebige Durchschneidung der Linse, da er nie Nachtheile, z. B. Glaucom, davon gesehen. Ferner ist nicht so sehr die Vervielfältigung der Sehschärfe zu betonen, als vielmehr der Umstand, dass Pat. dauernd das Glas tragen kann, welches ihm die beste Sehschärfe giebt; auch tritt für die Nähe ein sog. Ersatzaccommodationsgebiet ein. Die Netzhautablösung ist in keinen ursächlichen Zusammenhang (?) mit der Operation zu bringen, weshalb er sehr für die letztere ist. Schön bringt die Refractionsdifferenz in Zusammenhang mit der tieferen Lage der Linse bei hochgradiger Myopie, welche dadurch gesteigert wird. v. Schröder hat günstige Resultate. Elschnig glaubt gefunden zu haben, dass der Abfluss des Kammerwassers bei der Discision die Linsenquellung begünstige. Haab mahnt zur Vorsicht, namentlich um Glaskörperaustritt zu vermeiden, der spätere Ablösung zur Folge haben könnte. Sattler weist die Fälle von Fuchs und Rosenmeyer als nicht beweisend zurück.

4) Zur pathologischen Anatomie der eitrigen Keratitis des Menschen (nach mit Dr. Th. Axenfeld gemeinsam angestellten Untersuchungen), von W. Uhthoff (Marburg).

Nach historischem Ueberblick über die bisherigen relativ sparsamen Untersuchungen berichtet U. über seine eigenen an 11 Augen gemachten, darunter 5 mit eigentlichem Ulcus serpens, 4 mit Keratomalacie, resp. necrotisirendem Ulcus serp. im Lidspaltentheil, 2 mit beginnender Panophthalmie, anschliessend an ein perforirtes Ulcus. Die Membrana Descemetii ist durchweg intact, wenn keine Totalperforation der Cornea stattgefunden hat; jedenfalls ist eine Perforation derselben äusserst selten bei erhaltenen hinteren Hornhautschichten. Das Endothel dieser Membran ist vielfach abgelöst, zum Theil auch gewuchert. Die

Digitized by Google

Hornhautsubstanz selbst zeigt Oedem, Erweiterung der Saftlücken, Quellung, in der Umgebung des Ulcus gelegentlich Nekrose, jedoch keinen typischen Infiltrationsring, wohl weil die Veränderungen zu alt sind; Zellinfiltration von der Peripherie und vom Conjunctivalsack her; deutliche Beteiligung der Hornhautkörperchen regenerativ als Reaction auf den Entzündungsreiz. Das Epithel der Cornea fehlt oft auch in der Umgebung des Ulcus; doch ist letzteres oft an einer Stelle schon vom Epithel bekleidet, während es an anderer Stelle noch fortschreitet; oft auch tiefreichende Wucherung des Epithels bei Narben. Die Membrana Bowmanii ist faserig zerfallen, oft auch in der Umgebung des Ulcus. Das Hypopyon, ohne Perforation stets mikroorganismenfrei, stammt bei nicht perforirter Hornhaut zweifellos nicht aus der Hornhaut, sondern aus der Iris, Umgebung des Fontana'schen Raumes u. s. w. Iris und Corpus ciliare sind bei septischer Keratitis stark entzündlich infiltrirt. — Die Präparate werden nachmittags demonstrirt.

Wagenmann sah im Wesentlichen die gleichen Bilder; bei Perforation war die Membrana Descemetii eigenthümlich gespalten und aufgeblättert.

5) Ueber Conjunctivitis petrificans, eine ungewöhnliche Form von Conjunctivalerkrankung, von Th. Leber.

Bei der 23 jährigen, an Spitzenkatarrh leidenden, sonst gesunden Patientin traten in anfallsweisen, bald rechts, bald links sich zeigenden mässigen Entzündungen auf der Bindehaut weisse, opake Flecke auf, die kaum über die Oberfläche prominiren und aus veränderter Schleimhaut bestehen; allmählich stellen sie eine vollkommen trockene, steinharte, weisse Masse dar, die sehr fest haftet. Die Erscheinung ist bis jetzt noch nicht beschrieben, und auch L. kann sie nicht erklären. Parasiten wurden keine gefunden; kohlensaurer Kalk und Phosphorsäure liessen sich darin nachweisen; doch kann es sich nicht um gewöhnliche Verkalkung handeln. An der Oberfläche der Conjunctiva zeigten sich schollige Massen mit Riesenzellen; die Massen wurden mit Jod und Säuren mahagonibraun, mit gewissen Anilinfarben roth gefärbt. Die verkalkten Flecke wurden vorsichtig entfernt, und unter feuchter Wärme trat baldige Heilung ein. v. Hippel sen., Vossius, Brückner (Darmstadt), von dem auch der vorgestellte Fall stammt, haben schon ähnliche, leichter verlaufende Fälle beobachtet.

6) Ein Fall von echtem Lipom des Oberlides, von Vossius.

Halbwallnussgrosse Geschwulst bei einem 56 jährigen Manne in der inneren Hälfte des rechten oberen Augenlides, die sich ohne nachweisbare Ursache entwickelt hatte und sich als ein echtes Lipom erwies; sonst bestand keinerlei Adipositas. In der Litteratur finden sich derartige Lidgeschwülste sehr selten.

In der Discussion erwähnt Lange einen Fall von Mikrophthalmus, der an Stelle des Glaskörpers vollkommen ausgebildetes Fettgewebe zeigte, und v. Hippel jun. eine apfelgrosse Fettgeschwulst, die sich bei einem 7 jährigen Jungen von Geburt an entwickelt und den Boden der Orbita ganz nach unten gedrängt hatte sammt dem Bulbus; nach der Entfernung glich sich die Dislocation wieder etwas, jedoch nicht völlig aus.

7) Ueber die Kreuzung der Sehnervenfasern im Chiasma, von Michel.

Nach anatomischen Untersuchungen v. Kölliker's an eigenen Präparaten und denen von M. gefertigten finde im Chiasma des Menschen, des Hundes und der Katze völlige Kreuzung der Sehnervenfasern statt; wenn beim Hunde überhaupt ungekreuzte Bündelchen vorkommen, so können dieselben wegen ihrer

Digitized by Google

geringen Menge keine physiologische Rolle spielen, höchstens als centrifugale Ramón'sche Retinalfasern angesehen werden.

8) Experimentelle Studien über die sympathische Ophthalmie (mit Demonstrationen), von L. Bach (Würzburg).

Zahlreiche Wiederholungen der Deutschmann'schen Versuche, sowie Controllversuche haben niemals eine Bacterienüberwanderung längs der Sehnervenscheiden ergeben; ebensowenig fand sich nach Resection eines Sehnervenstückes eine Wiederherstellung der Verbindung zwischen dem Scheidenraum des centralen und peripheren Stückes. Dagegen fanden sich schon kurze Zeit nach Reizung der Ciliarnerven des erkrankten Auges mikroskopische Veränderungen am gesunden Auge, die als erste Entzündungsanfänge gedeutet werden müssen. Deshalb ist B. für die Ciliarnerventheorie und denkt sich die Ueberleitung des Reizes folgendermaassen: Von dem ersterkrankten Auge geht der Reiz centripetal durch die Ciliarnerven zum Ganglion ciliare, von da besonders durch dessen Radix sympathica zum Plexus caroticus des Sympathicus derselben Seite, hierauf durch den Circulus arteriosus Willisii zum selben Sympathicusgeflecht der anderen Seite, und nun wieder zum Ganglion ciliare und durch die Ciliarnerven zum anderen Auge.

Zimmermann fand ebenfalls in keinem Falle einen Verbindungsstrang im Sinne Deutschmann's bei Sehnervenresection, wenn das Thier noch längere Zeit lebte, eine Durchwanderung der centralen Narbe von den in Zellen eingeschlossenen Farbstofftheilchen; dagegen wurde nie die periphere Narbe erreicht.

2. Sitzung vom 6. August, Vormittags.

Vorsitzender: Prof. Fuchs, Wien.

9) Ein Fall von einseitiger Lähmung des Sphincter iridis, von Rindfleisch (Weimar).

Sphincterkernlähmung, möglicherweise durch Blutung im centralen Höhlengrau verursacht; nach einiger Zeit minimale Reaction bei Convergenz und beginnende Lähmung der vorher intacten Accommodation; durch Inunctionskur wurde Beides gebessert.

10) Ueber den Flüssigkeitswechsel in der vorderen Augenkammer, von Th. Leber (Heidelberg).

Um den Flüssigkeitswechsel in der Vorderkammer zu studiren, darf man keine diffusionsfähigen, gefärbte Substanzen, wie Ferrocyankalium oder Fluorescin, benützen, da das Lösungsmittel, das Wasser, in Ruhe bleibt und nur die Moleküle des gelösten Stoffes sich durch Diffusion weiter verbreiten. Der einfachste Weg ist vielmehr der, dass man am frischen todten Auge die Menge Flüssigkeit bestimmt, welche durch den Kammerwinkel in bestimmter Zeit nach aussen filtrirt. Derartige von Leber und Bentzen angestellte Versuche, sowie einige Beobachtungen an lebenden Augen mit Synchysis scintillans und Aphakie ergaben, dass zwar eine stetige Erneuerung des Kammerwassers stattfindet, dass dieselbe aber viel zu langsam erfolgt, als dass man das Recht hätte, von einer Strömung der Flüssigkeit zu sprechen, indem wahrscheinlich in einer Stunde der Inhalt der Vorderkammer nur ungefähr zweimal erneuert wird.

11) Ueber Keratitis parenchymatosa, von E. v. Hippel jun.

Wenn schon die einzelnen Statistiken je nach dem Krankenmaterial der betreffenden Gegenden erheblich schwanken, so spielt doch sicher die hereditäre Lues in der Aetiologie eine ausserordentlich wichtige Rolle. Doch haben nicht

Digitized by Google

alle Fälle diese Ursache. Unter seinen 80 (?) Fällen sind 28, von denen 14 nur anamnestische, 7 nur objective, 7 anamnestische und objective Anhaltspunkte für Tuberculose bieten; wie viele unter den 80 auf Lues beruhen, giebt v. H. nicht an; unter den 28 geben 15 gleichzeitig anamnestische und objective Anhaltspunkte für das Bestehen von Lues; es bleiben dann immerhin 13 Fälle, in welchen bei hochgradig tuberculöser Belastung oder sicheren objectiven Symptomen keine Anhaltspunkte für Lues zu finden sind. Von diesen 13 hatten 2 Andeutung von Hutchinson'schen Zähnen, 1 war der bekannte von v. H. anatomisch untersuchte Fall, 2 hatten hochgradige Schwerhörigkeit, ebenfalls derselbe darunter, 7 Drüsenschwellungen, 4 Gelenkerkrankungen. v. H. schliesst aus keinem dieser Symptome, wenn es allein vorhanden ist, auf Lues. Nach weiteren Ausführungen und Beweisgründen hält er es für gerechtfertigt, bei Abwesenheit von charakteristischen Zeichen für hereditäre Lues und Vorhandensein ausgesprochener tuberculöser Belastung oder tuberculöser objectiver Symptome mit grösster Wahrscheinlichkeit die Diagnose Keratitis parenchymatosa tuberculosa zu stellen. Die von Hirschberg als charakteristisch für Kerat. parenchymatosa luetica bezeichneten zurückbleibenden tiefen Hornhautgefässe, sowie die peripheren chorioretinitischen Veränderungen kann v. H. nicht als beweiskräftig für Lues gelten lassen, da sich beide auch bei tuberculösen Individuen gefunden hätten.[1] Für die Kerat. par. tuberculosa sind Knötchen der Iris als charakteristisch angegeben worden, doch sind solche auch bei hereditärer Lues beobachtet worden, freilich erheblich häufiger bei ersterer. Was die Therapie anlangt, so giebt es kein Mittel, das den Ausbruch der Krankheit auf dem anderen Auge verhindern könnte. Ist hereditäre Lues festgestellt, so ist, wenn keine Contraindication vorliegt, eine Schmier- oder Spritzkur das einzig Richtige. Alle übrigen Punkte will v. H. an anderem Orte besprechen.

In der Discussion berichtet Vossius, der gleichfalls die Lues nicht als ausschliessliche Ursache gelten lässt, über einige Fälle, die wahrscheinlich durch Rheumatismus veranlasst wurden. Michel schätzt als Ursache in 50 % hereditäre Lues, in 40 % tuberculöse Infection und in 10 % andere Veranlassungen. Innerlich empfiehlt er Guajacolpastillen. Wagenmann sah Kerat. par. nach Influenza, die unter Natr. salicyl. gut verlief; so häufig, wie Michel, sah er Tuberculose nicht als Ursache; soll letzteres der Fall sein, so müssen Zeichen von Lues fehlen, Tuberculose der Lunge oder anderer Organe nachzuweisen sein und zu irgend einer Zeit Knötchen auftreten. Sattler konnte Lues viel häufiger nachweisen, als gemeiniglich angegeben wird, bezieht dies aber auf locale Ursachen; bei Lues empfiehlt er vor Allem lange fortgesetzte Schmierkur, bei Tuberculose sah er von ganz kleinen Tuberculininjectionen Vortheil. Franke sah günstigen Einfluss von Kreosot bei Tuberculose. Uhthoff weist auf die Fälle hin, in denen Kerat. par. erst in den zwanziger Lebensjahren auf Grundlage von angeborener Lues entstand. Manz glaubt, dass erst weitere Beobachtungen lehren müssen, die tuberculöse Natur aus dem Verlauf und besonderen Veränderungen kennen zu lernen.

12) Ueber sog. vordere Ciliarnerven, von Axenfeld (Marburg).

Da die Ansichten über die vorderen Ciliarnerven noch auseinander gehen, hat A. Präparate und mikroskopische Schnittserien hergestellt, als deren Resultat sich ergiebt, dass von den Ciliarnerven da, wo sie hinten die Sclera durchbohren, feine Aestchen sich nach vorne abzweigen, die er episclerale Aeste der Ciliarnerven nannte, und die sich in dem Gewebe der Tenon'schen Kapsel und

---

[1] Tuberculose und Lues schliessen einander nicht aus. H.

Digitized by Google

im benachbarten Fett verloren; keinesfalls konnte er sie in die Sclera verfolgen. Sodann fand er vorn vor der Sehne des Internus bei seinen Schnittserien einen $1^1/_2$ mm dicken Nerven die Sclera durchbohrend und sich nach vorn und hinten in der Uvea verbreitend, dessen Herkunft noch nicht genau festgestellt werden konnte. Unsere Nervi ciliares „longi“ werden von den Franzosen richtiger als „directe“ Ciliarnerven bezeichnet. Wenn trotz regelrechter Neurotomie keine völlige Anästhesie eintritt, so sind nicht etwa die obigen episcleralen Zweige, sondern abnorme Aeste des Lacrymalis und besonders des Naso-ciliaris, welche erst vorn den Nerven verlassen, die Ursache. Deshalb ist die Operation von innen her rathsamer, und ferner die Neurectomie der blossen Durchtrennung vorzuziehen.

13) Prüfungsmethode des Druck- und Schmerzsinnes der Cornea und Conjunctiva, von Krückmann (Leipzig).

Ausführlicher Bericht über diese mittelst der von v. Frey angegebenen Reizhaare angestellten Versuche folgt im Graefe'schen Archiv.

14) Ueber Cauterisation bei Ulcus serpens, von W. Zimmermann (Jena).

Bericht über 83 Fälle, ohne wesentlich Neues zu bringen; in 40 Fällen reichte die einfache antiseptische Behandlung aus, in 43 musste cauterisirt werden. Die bekannten Vorzüge dieses Verfahrens werden hervorgehoben. Bei Thränensackleiden wurde erst sondirt und ausgespritzt; primäre Exstirpation des Sackes nie vorgenommen. Die Spaltung nach Sämisch neben der Cauterisation hat sich nur in den schwersten Fällen als nöthig erwiesen.

Schirmer exstirpirt in schweren Fällen den Thränensack; Schlösser spült ihn mit $1^0/_0$igem Quecksilberoxycyanid gründlich aus, und verwendet zum Verband mit Vortheil $1^0/_0$ige gelbe Pagenstecher'sche Salbe. Kalt und Thier empfehlen, vor der Cauterisation subconjunctivale Sublimatinjectionen anzuwenden; Bach, Nieden, Höderath sind für möglichst frühzeitige Cauterisation; v. Hoffmann empfiehlt einen von dem Instrumentenmacher Biondetti in Basel verbesserten Paquelin.

15) Beitrag zur Kenntniss der Veränderungen am Hintergrund hochgradig kurzsichtiger Augen, von Otto (Leipzig).

Die anatomisch nachgewiesenen buckelartigen Ausbuchtungen der Häute myopischer Augen wurden mit dem Augenspiegel lange Zeit nicht gesehen; erst Weiss, Caspar und Masselon theilen solche Befunde mit. O. zeigt an der Hand von Zeichnungen, dass es gar nicht so selten möglich ist, in hochgradig myopischen Augen die ausgesprochensten Schatten- und Stufenbildungen, entstehend durch kuppelartige Ausbuchtungen der verdünnten Augenhäute nach hinten (wirkliche Staphylome), zu beobachten, mittelst parallactischer Verschiebung, des Verhaltens der Netz- und Aderhautgefässe u. dgl. So können auch nur theilweise Auswölbungen sowie stärkere Ausbuchtungen innerhalb schon ausgebuchteter Stellen nachgewiesen werden. Zwischen 11 und 15 D finden sie sich in der Hälfte der Fälle, über 15 D werden sie nur selten, über 20 D nie vermisst. Das Lebensalter scheint nur insofern eine Rolle zu spielen, als so hochgradige Kurzsichtigkeit überhaupt erst jenseits des Kindesalters sich findet. In der Leipziger Klinik konnten solche Veränderungen bei 312 Myopen 55mal festgestellt werden. Zum Schlusse Demonstration der Abbildung eines hochgradig myopischen Auges, das nach Härtung in Formol zwischen Obliquus inferior und Rectus superior eine deutliche buckelartige Vorwölbung zeigt, die bis zum Aequator hinreicht.

Leber macht darauf aufmerksam, dass in der v. Graefe'schen Klinik schon in den 60er Jahren das Staphyloma posticum verum ophthalmoskopisch von den gewöhnlichen Fällen, wo die Ektasie allmählich in die normalen Theile übergeht, unterschieden wurde. Weiss ist von der so häufigen Beobachtung scharf begrenzter, stufenförmig abgesetzter Ektasien überrascht, da er trotz genauer Nachforschung dieselben viel seltener fand.

16) Bemerkungen über die glaucomatöse Excavation, von Elschnig (Graz).

An der Hand von anatomischen Präparaten sucht E. zu beweisen, dass, wie Schnabel zuerst hervorgehoben, typische glaucomatöse Excavation unabhängig von intraocularer Drucksteigerung vorkommen kann, durch vollständigen Schwund des intraretinalen und intrachorioidalen Sehnervenstückes veranlasst, ohne Compression oder Verlagerung der Lamina cribrosa; die Ursache dieser glaucomatösen Excavationen ist das glaucomatöse Sehnervenleiden.

17) Zur Eserinbehandlung des Glaucoms, von Groenouw (Breslau).

Auf Grund mitgetheilter Beobachtungen wendet sich G. gegen die dauernde Behandlung des Glaucoms mit Eserin in folgenden Schlusssätzen: Das Eserin ist ein sehr wirksames Palliativmittel zur Beseitigung der Prodromalerscheinungen oder eines einzelnen acuten Glaucomanfalles. Eserin vermag keine dauernde Heilung des Glaucoms zu bringen und macht die Iridectomie nicht überflüssig. Trotz dauernden Eseringebrauches kann der glaucomatöse Process doch fortschreiten, wie aus dem Auftreten einer Excavation der Sehnervenpapille hervorgeht.

In der Discussion zu 16) und 17) hebt Schön die Wichtigkeit richtiger Gläser hervor zur Verhütung des Glaucoms bei Ametropie, sowie den von ihm schon vor langer Zeit geführten Nachweiss, dass die glaucomatöse Excavation keine Druckaushöhlung sei, Dufour den schlechten Einfluss der Dunkelheit bei Glaucomen, da sie annähernd wirke wie ein Mydriaticum, endlich Schweigger die Schwierigkeit der Diagnose bei bestehender grosser physiologischer Excavation; es gebe keine ophthalmoskopisch festzustellende „typische" Druckexcavation.

3. Sitzung vom 7. August, Vormittags.
Sitzungspräsident: Prof. Dor.

18) Bemerkenswerther Fall von Gummigeschwulst des Ciliarkörpers, von F. Ostwalt (Paris).

Die Affection ist bis jetzt nur 10—12 mal beobachtet worden. Ein vor 14 Jahren inficirter, nur mit Jodkali behandelter Mann, der inzwischen gesund gewesen war, geheiratet und gesunde Kinder hatte, bekam eine ziemlich rasch in die Vorderkammer herein aus dem Kammerwinkel hervorwachsende gelbweissliche Geschwulst. Als energische mercurielle Kur eingeleitet wurde, zerfiel dieselbe sehr rasch und es trat völlige Heilung ein.

Vossius erwähnt einen Fall, wo während einer wegen Roseola und Condylomen eingeleiteten Schmierkur unter cyklitischer Reizung ein Tumor sich in ähnlicher Weise wie der obige entwickelt hatte, unter weiterer energischer Schmierkur aber wieder zurückging.

19) Zur Anatomie einer Ophthalmia hepatica, von Hori (aus Japan, zur Zeit in Heidelberg).

Der in der Klinik von Fuchs beobachtete Patient war an Lebercirrhose gestorben. Bei Lebzeiten hatte er an Nachtblindheit gelitten; der Augenspiegel

Digitized by Google

hatte getäfelten Fundus und Gefässveränderungen gezeigt; einige Tage vor dem Exitus bekam er tiefe Hornhautgeschwüre. Das Gesichtsfeld war mässig concentrisch eingeengt. Die mikroskopische Untersuchung ergab chronische Entzündung der Uvea, ausgehend von dem vorderen Abschnitt derselben, welche die übrigen Augenhäute in Mitleidenschaft gezogen hatte, ferner ein Streptokokkengeschwür der Cornea, wohl als Folge der durch den schweren Icterus verursachten Ernährungsstörung.

In der Discussion weist Leber auf den engen Zusammenhang zwischen Leberleiden und Hemeralopie hin, weshalb in jedem Fall von letzterer die Leber zu untersuchen sei; ihre Ursache dürfte in Netzhauterkrankung zu suchen sein, trotz des häufig negativen ophthalmoskopischen Befundes.[1] Weiss beobachtete bei Leberleiden Einengung des Gesichtsfeldes, Herabsetzung der Sehschärfe, leichte Ermüdbarkeit, sowie Xerose-ähnliche Veränderungen der Bindehaut. Meyer sah wiederholt bei Europäern, die in den Tropen leberkrank geworden, ausser den beschriebenen Erscheinungen kleine Pigmentflecke an den erkrankten Retinalgefässen. Uhthoff verweist auf das Vorkommen von Xerosis conjunctivae und Hemeralopie bei chronischem Alkoholismus; vielleicht bildet die Leber dabei das Bindeglied. Seggel beobachtete acute Hemeralopie in Folge starker Ueberblendung; der Pat. hatte ein Jahr zuvor schweren Icterus durchgemacht; die Leber ist noch genauer zu untersuchen.

20) Die Zurückziehung von Eisensplittern aus dem Innern des Auges, von O. Haab.

Unter 38 Linsen-, Glaskörper- und Retinalsplittern erzielte der grosse von H. angegebene Magnet in 60 % ein brauchbares Auge. In 5 misslungenen Fällen war der Splitter meistens zu klein, bezw. der Magnet noch zu schwach gewesen; wer also den stärksten Magneten besitzt, wird am wenigsten solche Misserfolge erleben. Der grosse Preis (jetzt 460 Fr.) dürfte nicht abschrecken. Das Verfahren sei einfach, rasch und schonend, da der Glaskörper nicht verletzt würde; Netzhautablösung wurde nie beobachtet, wenn nur der grosse Magnet angewendet worden war. Ist der Fremdkörper nicht genau bestimmbar, so sei letzterer auch von grossem Vortheil gegenüber dem kleinen Magneten von Hirschberg, der fast keine (?) Fernwirkung hat, aber so zu sagen die beste Pincette für Eisensplitter sei und deshalb durch die Anwendung des grossen Magneten doch nicht gänzlich (?) entbehrt worden kann. [Ich habe 3. VI. 96 i. d. Berl. med. G. geantwortet. H.]

In der Discussion betont Wagenmann, dass die Methode bei unbekanntem Sitz des Fremdkörpers mit Vortheil anzuwenden sei, in anderen Fällen dagegen wieder schaden könne; es besteht die Gefahr, dass durch die grosse Anziehungskraft der Splitter die Gefässhaut zerreissen könne; wenn bei unverletzter Linse der Fremdkörper sichtbar ist, sei es rathsamer, um die sicher zu befürchtende Linsenverletzung durch den nach vorne gezogenen Fremdkörper zu vermeiden, die Extraction durch Meridionalschnitt mittelst Hirschberg'schen Magneten zu machen, zumal bei kleinsten Splittern auch der vorne angesetzte grosse Magnet versage; Wagenmann führt einschlägige Fälle an. Seggel berichtet über eine frische Verletzung, bei der durch den grossen Magneten der Splitter unter Iriszerreissung in die Vorderkammer gezogen und daraus mittelst Schnitt und kleinem Magneten entfernt wurde. Thier: Ein in der Ciliargegend eingedrungener Fremdkörper hatte heftigste Reizerscheinungen

[1] Ich fand mehrmals: zahlreichste, ganz feine, weisse Fleckchen mit zierlichem Pigmentsaum, in der Peripherie; und buchte es als Ret. hepat. H.

Digitized by Google

gemacht; ein grosser Electromagnet machte intensiven Schmerz und das Gefühl, als ob das Auge ausgesogen würde. Am nächsten Tage war das Auge reizlos und schmerzfrei; offenbar war der Splitter vom Ciliarkörper weggezogen worden; später Scleralschnitt und Entfernung mit kleinem Magneten; volle Sehschärfe. Schlösser: Kleine Splitter können durch die Zonula, zwischen Linse und Iris in die Vorderkammer gezogen werden. Leber führt einen Fall an, in dem nach lange fortgesetzten vergeblichen Bemühungen mit dem grossen Electromagneten der sehr kleine Splitter mit Hirschberg'schen Magneten leicht geholt wurde; das anfangs gute Sehvermögen wurde durch Nachblutung in den Glaskörper herabgesetzt. Haab sah Linsenverletzungen, Blutungen, Zerrungen beim grossen Magneten nur selten, auch sind sie vermeidbar; die Diagnose sei mit demselben leichter, als mit dem Sideroskop von Asmus;[1] die Electromagneten der physikalischen Laboratorien seien oft nicht geeignet.

21) Nouvelles observations sur le traitement de l'ophthalmie purulente par les grandes irrigations, par Kalt (Paris).

Die von K. angegebene Behandlung eitriger Augenentzündangen, insbesondere auch der Neugeboreneneiterung, mittelst mehrmaliger Ausspülung des Bindehautsackes während der ersten Tage mit Kalium hypermanganicum-Lösung (1 : 3000) unter Zuhülfenahme eines zwischen die Lider eingeführten Trichters gab auch im letzten Jahre sehr gute Erfolge; 2 Liter laufen im Verlauf von 7—8 Minuten aus einem höchstens um 30 cm erhöhten Irrigator durch den Bindehautsack.

22) Ueber hysterische Sehschwäche, von O. Schwarz (Leipzig).

Die Abgrenzung der hysterischen Sehstörungen hängt von der Begriffsbestimmung der Hysterie überhaupt ab. Hysterisch sind alle diejenigen krankhaften Veränderungen des Körpers und seiner Functionen, welche durch seelische Vorgänge verursacht sind. Sch. bespricht nur die Formen der hysterischen Sehschwäche, die bisher noch nicht allgemein der Hysterie zugetheilt wurden, sieht also von der ausgesprochenen hysterischen Amblyopie ab, und hält für die häufigsten und wichtigsten Symptome: Herabsetzung der Sehschärfe ohne nachweisbare optische oder organische Störung, wenn sie durch Suggestion deutlich gebessert werden kann, concentrische Gesichtsfeldeinengung, Inversion der Farbengrenzen, Sensibilitätsstörungen an der Bindehaut (und Hornhaut).

In der Discussion berichtet v. Hippel jun. über hysterische Erblindung nach spontaner Linsenluxation in die Vorderkammer; die Linse konnte in den Glaskörper zurückgeschoben werden, die Amaurose blieb. Strychnininjectionen, sowie Elektrisiren bewirkten vorübergehende Besserung; die Linsenextraction brachte Heilung. Schwarz hat auch die günstige Wirkung der Elektricität beobachtet.

23) Ueber das Wachsthum des Auges, von Weiss (Mannheim).

Zahlreiche Messungen an den Augen Neugeborener und Erwachsener in verschiedenen Alterstufen ergaben bei ersteren 2290 mg Gewicht (Vol.: 2185), bei letzteren 7448 (7180). Während also das Gesammtgewicht des Körpers um das 21 fache zunimmt, wächst also das Gewicht der Augen nur um das 3,25 fache, ähnlich dem des Gehirns, das um das $3^3/_4$ fache zunimmt. Ihre Wachsthumscurven gehen ziemlich parallel und steigen beide in den ersten Lebensjahren steil auf. Das Wachsthum der Sclera im vorderen und hinteren Abschnitt ist ziemlich gleichmässig; die anatomischen Verhältnisse des myopischen Auges werden an anderer Stelle mitgetheilt.

---

[1] Das bestreite ich. Das Sideroskop arbeitet fehlerfrei. H.

Digitized by Google

I. Nachmittags-Sitzung vom 5. August.
Demonstration von Präparaten und Instrumenten.
Präsident: Prof. Vossius.

1) L. Bach demonstriert die zu seinem Vortrag über sympathische Ophthalmie gehörigen Präparate, ferner solche von den Lidnerven des Menschen und des Kaninchens, von der menschlichen Netzhaut nach Golgi-Cajal, endlich von angeborenem Kryptophthalmus beim Kaninchen.

2) Zehender demonstrirt ein Goniometer zur genauen Bestimmung des Schielwinkels.

3) Vossius und 4) Leber die zu ihren Vorträgen gehörigen Präparate. Leber demonstrirt ferner ein Teratoma corneae; letztere war ersetzt durch eine teratoide Bildung, die, Knorpelplättchen, zahlreiche acinöse, anscheinend fettsecernirende Drüsen und weite Gefässräume enthaltend und mit der geschrumpften Linse verwachsen, wahrscheinlich durch fötale Keratitis entstanden war; ein Epitheliom der Sclerocornealgrenze mit ungemein langsamen Verlauf (11 Jahre), drusige Excrescenzen der Glaslamelle der Chorioidea eines phthisischen Auges mit eigenthümlichem Bau, Präparate von angeborener doppelseitiger regressiver Cataract bei einem Kaninchen, wahrscheinlich durch intrauterines Trauma entstanden. In der Discussion erwähnt Vossius einen Fall von Narbenkeloid der Cornea auf dem Boden eines durch Diphtherie entstandenen adhärirenden Leukoms.

5) Ueber künstlichen Hornhautersatz, von Salzer (München).

Durch die Misserfolge der Transplantation lebender Hornhautsubstanz, sowie durch den Umstand, dass die Frage des künstlichen Hornhautersatzes noch nicht im Lichte der modernen Anschauungen über Fremdkörperwirkung und Entzündung betrachtet worden ist, veranlasst, hat S. neue Versuche mit befriedigendem Resultat vorerst bei Thieren, da kein geeigneter menschlicher Fall sich dargeboten, angestellt. Als Material wurde Bergkrystall und Platin verwandt, beides unlösliche Stoffe. Ein Quarzscheibchen von 4—5 mm Durchmesser, $^1/_2$ mm dick, steckt in einer ringförmigen Platinfassung von etwa 1 mm Breite, welche am Rande eine Anzahl feine Widerhäkchen besitzt und von möglichst zahlreichen und grossen Löchern durchbrochen ist, durch welche Gewebsstränge zur Befestigung durchwachsen. In näher beschriebener Weise wird diese Prothese an die Hinterfläche der Hornhaut eingeführt, dort lässt man sie einheilen, und dann erst wird davor eine Oeffnung angelegt, die Ränder derselben mit vorgezogener Conjunctiva bulbi bedeckt; das Ganze hat die Krümmung der vorher bestimmten Krümmung der Hornhaut. Ein Kaninchen trägt die an der Hinterfläche der (nicht trepanirten) Hornhaut befestigte Prothese schon 7 Monate, ohne dass sich an ihrer Hinterfläche eine Membran gebildet hätte.

6) Argyll Robertson demonstrirt eine aus dem Auge einer Missionärin, die in Westafrika gelebt, entfernte Filaria Loa, 7) Ostwalt ein Ophthalmophorometer, Pupillostatometer und selbstregistrirendes Ophthalmotonometer, 8) Hori ein neues Skiaskop.

II. Nachmittags-Sitzung vom 6. August.
Demonstration von Präparaten und Instrumenten.
Vorsitzender: Prof. Haab.

9) H. Snellen demonstrirt eine Erscheinung von Farbenzerstreuung an Benham's Kreisel, 10) O. Schirmer ein Pupillometer, bei welchem

igitized by Google

während der Messung das untersuchte Auge weder vom Instrument noch vom Kopf des Untersuchers beschattet ist.

11) Der Bau und das Wesen des Glioma retinae, von Richard Greeff (Berlin).

Untersuchungen nach der Golgi-Cajal'schen Methode zeigten, dass das Glioma retinae im Wesentlichen aus gewucherten Gliazellen besteht, welche mit ihren Fortsätzen einen dichten Faserfilz bilden, und aus ausgebildeten und in Entwickelung begriffenen Ganglienzellen und Nervenfasern. Da die Spinnenzellen (= Gliazellen) in der Retina nur in der Nervenfaser- und Ganglienzellenschicht vorkommen, das Gliom aber nicht ausschliesslich aus diesen Schichten seinen Ausgang nimmt, so ist dasselbe wahrscheinlich eine Geschwulst, welche aus einer Gewebsmissbildung in der Retina hervorgeht, wahrscheinlich aus den sog. versprengten Keimen. Der bisherige Name besteht also zu Recht; noch genauer wäre „Neuroglioma ganglionare".[1]

12) Ueber Hornhautveränderungen beim Neuroëpithelioma retinae, (Glioma,) von Wintersteiner (Wien).

Dieselben lassen sich in 3 Gruppen theilen: a) in solche, die durch Drucksteigerung hervorgerufen werden; ähnlich denen beim Glaucom, sind sie durch die physikalischen Eigenschaften der kindlichen Hornhaut modificirt; sie bebestehen in Megalocornea, Abflachung, Verdünnung, Rupturen der Bowman-schen und der Descemet'schen Membran; b) die entzündlichen treten als Keratitis neuroparalytica oder xerotica auf und zeigen keine Besonderheiten; c) von der Geschwulst selbst kann die Cornea ergriffen werden von der Corneoscleralgrenze her oder durch Einwanderung der Zellen direct von hinten her an den Rupturstellen der Descemet'schen Membran, oder endlich kann das Neuroëpitheliom von den Wundrändern einer geschwürigen Hornhautperforation hineinwachsen, sowohl zwischen die Hornhautlamellen als auch das Epithel in zwei Schichten spalten. In einem Falle fanden sich in neugebildeten Hornhautgefässen Geschwulstzellen, also Geschwulstembolien.

13) Wagenmann spricht über Riesenzellen, die er um ins Auge gedrungene Fremdkörper, um Cholestearin, bei traumatischer Cataract und spontaner Resorption einer spontan luxirten Cataract gefunden. Ausführliche Mittheilung folgt im v. Graefe'schen Archiv.

14) Ueber Spontanresorption seniler Cataracte, von E. v. Hippel jun.

Die Untersuchung einer in der Kapsel entfernten verflüssigten Cataract zeigte, dass, gleich wie in dem Mitvalsky'schen Falle, das Kapselepithel fast ganz zu Grunde gegangen war. Dadurch ist jedenfalls das Eindringen von Kammerwasser und in Folge dessen die Auflösung der Linse sehr begünstigt worden.

Sodann stellt v. Hippel jun. einen Patienten mit sehr ungewöhnlichem Netzhaut- bezw. Aderhautleiden vor, der erst noch weiter beobachtet werden muss; ausführliche Mittheilung später.

In der Geschäfts-Sitzung vom 5. August erhielt Leber durch Wahl die in diesem Jahre zur Vertheilung gekommene Graefe-Medaille.

Neuburger.

[1] Ein solches Wort giebt es nicht, wohl aber griech. γαγγλιώδης (Hipp.) und frz. ganglionnaire (D. de l'Ac.). H.

2) Medicinische Gesellschaft in Giessen. (Vereins-Beilage Nr. 30 der Deutsch. med. Wochenschr. 19. Dec. 1895.)

Sitzung vom 18. December 1894.

Hr. Vossius stellt zwei Fälle von Augenverletzungen vor, in welchen die Wiedereinheilung von abgelösten Corneallappen gelungen war.

Sitzung vom 5. Februar 1895.

Hr. Vossius berichtet über den gegenwärtigen Stand der Frage der operativen Behandlung der hochgradigen Kurzsichtigkeit und über 9 Fälle, die, mit Discission und meist folgender Linearextraction der Cataracta traumatica behandelt, ganz erhebliche Besserung des Sehvermögens erlangten. Schliesslich bespricht Vortragender die von ihm in letzter Zeit geübte modificirte Extraction der Cataracta senilis ohne Iridectomie. Es wird ein Lappenschnitt im Limbus corneae von $1^1/_3$ der Cornealperipherie (soll wohl heissen $^1/_3$?) mit einem mehrere Millimeter hohen Conjunctivallappen vollführt, die Linsenkapsel angeritzt und die Iris beim Linsenaustritt durch einen Spatel in der Vorderkammer zurückgehalten. Die Operation wird bei maximaler Mydriasis ausgeführt, erzielt durch Cocaïn-Atropin. Vorstellung einzelner derart operirter Fälle mit absolut runder Pupille.

Sitzung vom 14. Mai 1895. (Vereins-Beilage Nr. 3 der Deutsch. med. Wochenschr. 23. Jan. 1896.)

Hr. Vossius stelt ein 13jähr. Mädchen mit beiderseitiger angeborener multipler Augenmuskellähmung und linksseitiger Facialislähmung, rechtsseitigem Hohlfuss und Verkümmerung der Finger der rechten Hand vor, bespricht die Genese des Leidens und die einschlägige Literatur. Als Sitz des Leidens wurde eine Anomalie der Kernregion am Boden des vierten Ventrikels angenommen. (Ausführliche Veröffentlichung folgt anderwärts.) Neuburger.

---

3) Unterelsässischer Aerzteverein in Strassburg. (Vereins-Beilage Nr. 3 der Deutsch. med. Wochenschr. 23. Jan. 1896.)

Sitzung vom 4. Mai 1895.

Nucleare Ophthalmoplegie, complicirt mit spinaler Erkrankung, von Fürstner.

Der 18jährige, hereditär leicht belastete, sonst gesunde Pat. führt seine Erkrankung auf einen vor $^1/_2$ Jahre erlittenen Unfall zurück; während er auf der linken Schulter einen $1^1/_2$ Centner schweren Kartoffelsack trug, glitt er aus und fiel nach vorn. Seitdem heftige Schmerzen in den Schultern, denen bald Bewegungsunfähigkeit und Schwäche in beiden Armen folgte. Bei wiederholtem Examen stellte sich aber heraus, dass schon 14 Tage vor dem Unfall Doppeltsehen bestanden hat. R bestand bei der Aufnahme Abducenslähmung, bei Versuchen, den rechten Bulbus nach innen (?) einzustellen, traten lebhafte Zitterbewegungen auf. L bestand Ptosis, sowie Beweglichkeitsstörung nach allen Richtungen hin, am wenigsten nach oben. Die Pupillen reagirten prompt auf Licht und bei Accommodation, die rechte ist allmählich dauernd etwas weiter als die linke geworden. S = 1, On. Die Störungen sind allmählich etwas zurückgegangen, das erwähnte Zittern nur noch selten zu beobachten, nach jeder Galvanisation ist die Ptosis geringer, doch besteht auch ohne jeden therapeutischen Eingriff grosse Schwankung in der Intensität der Störungen, oft

Digitized by Google

während der ärztlichen Beobachtung. Hierzu gesellt sich bei vollkommen intacter Sensibilität eine Schwäche und Atrophie, L > R, der Mm. deltoidei, biceps, brachialis internus, triceps, pectoralis; an Stelle des l. Infraspinatus findet sich eine deutliche Vertiefung, Trapezius und Serratus sind nicht deutlich verändert. Der Functionsausfall ist bedeutend; die Arme können nicht bis zur oder über die Horizontale gehoben werden, von Wirkung des Triceps fehlt jede Spur. Bewegungen im Bereich der Vorderarme sind frei; Händedruck ungemein schwach. Bei der electrischen Prüfung sind mit starken faradischen Strömen Contractionen an den betheiligten Muskeln auszulösen, vom Erb'schen Punkt aus erfolgt nur eine partielle Contraction der in Betracht kommenden Muskeln; keine Entartungsreaction; Reflexe schwach, gerade noch auszulösen; sonstige Erscheinungen fehlen. In weiterer Ausführung erklärt Vortr., die Augenmuskellähmung sei nicht durch den Unfall bedingt, da schon 14 Tage vorher Diplopie bestanden hatte; es handle sich nach dem ganzen Bilde zweifellos um eine Kernaffection, deren eigentliche Ursache bei der negativen Anamnese bis jetzt nicht zu ermitteln sei. Von besonderem Interesse ist die Complication mit der bilateralen Muskelschwäche und Atrophie. Es sind ja schon Fälle bekannt, wo der Process sich von den Bulbärkernen aus nach unten ausbreitete. Hier ist die Affection trotz fehlender Entartungsreaction jedenfalls in die Vorderhörner zu verlegen. Die Intensitätsschwankungen der gesammten Störungen, die auffallend schnelle Ermüdung, ein Symptom, auf das Strümpell erst jüngst hingewiesen, sprechen dafür, dass es sich nur um functionelle Störungen handelt, und machen die Prognose günstig, wie auch aus der Strassburger Klinik von Hoche ein einschlägiger Fall von Ophthalmoplegia nuclearis mit voller Wiederherstellung veröffentlicht worden ist. Endlich spielt noch die etwaige Aetiologie durch das Trauma eine wichtige Rolle, da dasselbe vom Kranken angegeben wird, um eine Unfallsrente zu erhalten. Vortr. glaubt nicht, dass durch dasselbe organische Veränderungen, etwa Blutungen, gesetzt wurden, ebenso wenig, dass durch anderweitige Folgen des Trauma, Shok, Gemüthsbewegungen die functionellen Veränderungen im Rückenmark angeregt wurden. Dagegen lässt sich nicht bestreiten, dass der vorher schon vorhandene spinale Process durch das Trauma in seinem Fortschreiten begünstigt werden konnte.

Ueber eine neue Methode, stereoskopische Bilder darzustellen, von Wolff.

Die bisherigen Verfahren zur Herstellung stereoskopischer Bilder verschiedener, namentlich Hautkrankheiten zeigen ziemliche Mängel. Nach Besprechung derselben erwähnt W. ein neues Verfahren von Ducos du Hauron, nach dem Vorbilde, das von d'Almeida schon vor 60 Jahren angewendet wurde, angegeben. W. selbst war schon vor 2 Jahren selbständig darauf gekommen, dass es möglich wäre, indem man zwei stereoskopische Bilder in verschiedenen Farben, z. B. rechts grün und links roth, auf eine grössere Fläche projicirte und diese dann mit farbigen Complementärgläsern betrachten würde, die in umgekehrter Weise, d. i. rechts roth und links grün, vor die Augen gehalten würden, eine Reliefempfindung zu gewinnen. In ähnlicher Weise stellt Ducos du Hauron zwei Bilder, welche dem r. bezw. l. Auge entsprechen, her in rother, bezw. violettblauer Farbe, welche durch eine Brille mit umgekehrt gestellten, entsprechend gefärbten Gläsern betrachtet, prächtige Reliefempfindung geben.

Neuburger.

Digitized by Google

4) Niederrheinischer Verein für Natur- und Heilkunde in Bonn. Sitzung vom 17. Juni 1895. (Deutsche med. Wochenschr. 1896. Ver.-Beil. Nr. 5.)

Steiner (Köln): Ueber das Eintreten des Sehvermögens bei Neugeborenen.

Bei Reizungen des Sehcentrums bei Tauben und Säugethieren erhält man associirte Augenbewegungen und Kopfbewegungen nach der entgegengesetzten Seite; S. nimmt an, dass bei Eintritt dieser Bewegungen das Tier wirklich vollständig sieht. Durch Experimente fand er bei Katzen, die erst am 9. bis 10. Tage die Augen öffnen, am 14., bei Kaninchen am 15. Tage die zugehörigen Kopfbewegungen. Während die motorische Sphäre bei den genannten Thieren erst mit Eröffnung der Augen erregbar ist, ist sie beim Meerschweinchen nach Tarchanof gleich nach der Geburt vorhanden; S. konnte dies bestätigen; die Sehsphäre tritt aber erst mit dem 5. Tage in Action. Beim Hunde dauert es erheblich länger; mit 23 Tagen ist er noch blind; er läuft gegen die Möbel, folgt aber auf Zuruf, hört also schon früher. Mit 33 Tagen sieht er wohl, aber noch nicht peripher; die Sehsphäre ist am 34. Tage noch nicht erregbar. Am 40. Tage zeigte er vollkommenes Sehen; die Sehsphäre war jetzt auch erregbar. Es ist also die Sehsphäre bei den verschiedenen Thieren in verschiedener Zeit entwickelt; S. fand also nicht was er wollte; er wollte finden, wann ein Thier nach der Geburt sah, fand aber nur, wann sein Sehen ein vollkommenes ist. Beim Menschen lassen sich natürlich solche Versuche nicht anstellen. Nach Raehlmann können Kinder von 5 Wochen sehen, körperlich aber erst mit 5 Monaten; also ist bei den Kindern auch die Sehsphäre erst im fünften Monat entwickelt. Neuburger.

---

5) Medicinischer Verein zu Greifswald. Sitzung vom 6. Juli 1895. (Münch. med. Wochenschr. 1895. Nr. 43.)

Grünwald demonstrirt ein Fibro-Adenoma cysticum der Thränendrüse.

Der Tumor hatte sich bei einer 53jähr. Frau im Verlaufe von $4^1/_2$ Jahren spontan entwickelt; er gehörte dem oberen Lappen der Drüse an, war taubeneigross und mit der Umgebung nicht verwachsen, von einer bindegewebigen Kapsel umgeben, im Centrum zerfallen, peripher mit hirsekorngrossen Cysten, sonst von glatter, leicht schwammiger Beschaffenheit. Mikroskopisch ist nichts von normalem Drüsengewebe zu sehen; kleinere und grössere mit abgeflachtem Epithel ausgekleidete Hohlräume sind in breit entwickeltes Bindegewebe eingesenkt; nirgends infiltratives Wachsthum in den Bindegewebsspalten; der Tumor ist als gutartig anzusprechen. O. Schirmer hebt hervor, dass der Bulbus nach aussen unten dislocirt war, nicht nach innen unten, wie man hätte erwarten sollen.

Franke: Ueber einseitiges Weinen bei Facialislähmung. (Anderweitig veröffentlicht.) Neuburger.

---

6) Physikalisch-medicinische Gesellschaft zu Würzburg. Sitzung vom 20. Juni und 18. Juli 1895. (Münch. med. Wochenschr. 1895. Nr. 32.)

L. Bach: Experimentelle Untersuchungen über das Zustandekommen der sympathischen Ophthalmie mit Demonstration. (S. Bericht über die Versammlung d. Ophth. Gesellsch. Heidelberg 1895.)

Digitized by Google

7) **Naturhistorisch-medicinischer Verein in Heidelberg.** Sitzung vom 11. Juni 1895. (Münch. med. Wochenschr. 1895. Nr. 33.)

Dr. v. Hippel stellt einen Fall von spontaner Linsenluxation mit hysterischer Amaurose vor. (S. Bericht über die Versammlung d. Ophth. Gesellsch. Heidelberg 1895.)

---

8) **Physiologischer Verein in Kiel.** Sitzung vom 7. Jan. 1895. (Münch. med. Wochenschr. 1895. Nr. 28.)

Prof. Völckers: Nachkrankheiten bei Star-Operationen.

Oefters treten nach Star-Operationen Entzündungen auf, die auf Infection von aussen nicht zurückgeführt werden können, besonders wenn Kapselstücke in die Hornhautwunde eingeklemmt werden; diese heilen nach Durchschneidung des Kapseltheiles sofort. Er beobachtete auch am 10. Tage nach der Operation und bisher guter Heilung Iritis, Glaskörpertrübung, später Hypopyon. Der Kranke hatte früher schwer an Beri-Beri gelitten. Unter Natr. salicyl. heilte das Hypopyon etc. vollkommen. Neuburger.

---

9) **63. Annual meeting of the British Medical Association,** held in London, 30. Juli bis 2. August 1895.

Section of ophthalmology. (Brit. med. Journal. 1895. 19. Oct. — The Ophth. Rev. 1895. Aug. and Sept.)

Der Präsident Henry Power bespricht in der Begrüssungsrede die Entwickelung der Augenheilkunde seit Entdeckung des Augenspiegels durch Helmholtz und betont die Unerlässlichkeit physikalischer und mathematischer Vorkenntnisse für den Augenarzt.

Case of acromegalie with ocular complications, by A. H. Benson, Dublin.

38jähriger Pat., der nach einer Verletzung eines Beines vor 9 Jahren träge, schläfrig und dick wurde, sein Sehen ist seit 2—3 Jahren gestört. Keine erbliche oder erworbene Diathese. Starker Raucher, centrales Farbenscotom, bitemporaler Farbendefect. S beiderseits = $^{6}/_{60}$. Nach Aufgeben des Rauchens und Jodkaligebrauch stieg S wieder auf $^{6}/_{6}$, und blieb 2 Jahre gut. Er rauchte wieder und in 2 Monaten war S wieder nur $^{5}/_{60}$; zu dieser Zeit bot er den charakteristischen Anblick der Akromegalie und hatte irreguläre bitemporale Hemianopsie. Tabletten von Thyroidextrat, aber am nächsten Tage bestand nur mehr Lichtperception; es wurde frisches Thyroidextract gegeben und nach 7 Wochen war S wieder = $^{6}/_{6}$. Sein Gewicht hatte abgenommen, sein Gesichtsfeld sich verbessert.

Meyer (Paris) beobachtete 3 Fälle von Akromegalie, von denen 2 Augensymptome hatten. S war gesunken auf $^{6}/_{12}$ — $^{6}/_{18}$; vollständige temporale Hemianopsie, mit leichter Abblassung des Sehnerven; in dem einen Falle bestanden noch ausgesprochene tabetische Symptome, in dem anderen ausser der Akromegalie keine Störung des Wohlbefindens. Seine Patienten leben noch; die bisherigen Autopsien hatten theils Veränderung der Zirbeldrüse ergeben, theils nicht. Das Merkwürdige an Benson's Fall sei die Wiederherstellung des so sehr gesunkenen Sehvermögens.

Swanzy (Dublin) bemerkte, dass die Akromegalie, obwohl erst in der Neuzeit beschrieben, schon eine alte Krankheit sei, indem an dem im Museum des Trinity College in Dublin aufbewahrten Skelett des irischen Riesen Cornelius

Digitized by Google

Magrath, der am Anfange des vorigen Jahrhunderts gelebt hatte, markante Zeichen dieser Erkrankung vor 2 Jahren festgestellt wurden. Die Sella turcica war so erweitert, dass eine kleine Wallnuss darin Platz hatte; die Grube für das Chiasma und die Processus clinoidei posteriores waren verschwunden.

Little (Manchester) sah nur einen Fall von Akromegalie mit Augensymptomen; 30jähriger Mann, dessen linkes Auge seit 3—4 Wochen sich verschlechtert hatte; S = $^6/_{18}$; Sehnerv ganz leicht blass. Nach einem Monat war jedoch schon deutliche Atrophie zu sehen, keine Neuritis, Gesichtsfeld aussen-oben eingeengt; nach weiteren 2 Monaten unter fortschreitender Atrophie nur mehr S = Jäg. 20. Rechts stets normal.

Panas (Paris) beobachtete eine 35jährige Frau mit typischer Akromegalie, der epileptische Anfälle vorhergegangen waren, und Hypertrophie der Schilddrüse. Der Urin enthielt reichlich Zucker und Eiweiss. Bitemporale Hemianopsie mit scharfer Trennungslinie in der Mittellinie, als Beweis dafür, dass die im vorderen Chiasmawinkel gelegene Hypophysis in Folge ihrer Vergrösserung comprimirend wirkte. Als Grundursache sieht er eine Veränderung des Centralnervensystems an, welche Vergrösserung der Schild- und Zirbeldrüse, Diabetes und Albuminurie, sowie die epileptischen Anfälle erzeugt hatte.[1]

Fuchs (Wien) glaubt, das centrale Scotom in Benson's Falle rühre nicht von einer Tabakamblyopie her, sondern stehe mit der Hemiopie in Zusammenhang. Er beobachtete einen Fall, bei dem ein Tumor des intracraniellen Sehnervenstückes angenommen wurde, überspringend auf die andere Hälfte des Chiasma. Es bestand complete Blindheit des einen und temporale Hemiopie des anderen Auges. Dieser Hemiopie war ein centrales Scotom vorhergegangen, welches später wieder verschwand, und es stellte sich normale Sehschärfe wieder ein. Das Scotom war wohl durch entzündliches Oedem in Folge des Tumors entstanden, welch letzteres auf das sehr empfindliche papillo-maculares Bündel gedrückt hatte.

Hill Griffith (Manchester) beobachtete einen Fall von ausgebreitetem Sarcom der Schilddrüse, ohne dass die Gesichtsfelddefecte hierbei irgend etwas Charakteristisches geboten hätten, wie z. B. Halbblindheit.

Snell (Sheffield) beobachtete Akromegalie bei einem Manne ohne Augenstörungen. Benson's Fall beweise die Wichtigkeit wiederholter Gesichtsfeldprüfung.

On injecting chlorine water in to the vitreous.

G. A. Berry (Edinburgh) theilt die Ergebnisse weiterer Versuche mit Injectionen von Chlorwasser in den Glaskörper mit. Nach Incision der Bindehaut im Aequator zwischen den Sehnen des Rectus inferior und externus wird ein Gräfe'sches Messer eingestossen und hierauf die Nadel einer Injectionsspritze bis zur Mitte des Glaskörpers geführt und 4 Theilstriche frisch bereiteten Chlorwassers langsam injicirt, dann die Bindehaut genäht. Mässige Chemosis folgt, ohne weitere Schädigung. Ist der Glaskörper schon eitrig infiltrirt, so tritt Verschlechterung ein; doch hofft B., bei weiteren Versuchen zu finden, wie sich der Ausbruch septischer Entzündung, namentlich nach Entfernung von Metallstückchen, verhüten lässt.

Argyll Robertson sah die meisten Fälle Berry's und kann die günstige Wirkung bestätigen, vorausgesetzt, dass die Eiterung noch nicht zu weit vorgeschritten war.

[1] Auch ich fand bei einer 25jähr. Kranken Mendel's mit Akromegalie Scheuklappenkr. (Hemianops. bitemp.), r. S = $^1/_{30}$, l. $^1/_{60}$. H.

Digitized by Google

Optometry by the subjective method.

G. J. Bull (Paris) glaubt, dass der richtige Weg der Refractionsbestimmung mittelst der subjectiven Methode der sei, zuerst den Astigmatismus zu bestimmen und dann erst das allenfalls noch nothwendige sphärische Glas zu ermitteln. Er stellt zuerst mit Hülfe eines Systems gekreuzter Linien (Einzelheiten darüber s. in seinem Vortrage in The Ophthalmic Review, Sept. 1895) den Meridian der schwächsten Refraction fest, corrigirt denselben und hierauf den dazu senkrechten. (Die directe Messung mit dem Augenspiegel scheint immer noch am einfachsten und sichersten zu sein. Ref.)

Essential shrinking of the conjunctiva.

C. G. Lee (Liverpool) berichtet über einen Fall von Pemphigus conjunctivae, in welchem das Sehvermögen beiderseits auf Lichtperception reducirt war; im ersten Auge war die Krankheit complicirt mit einer Blase des Oberlides, die bis auf den blossen Knochen des Orbitalrandes hinabführte.

Choroidal Sarcoma in infancy.

John Griffith (London) beobachtete bei einem $2^1/_2$jährigen und 4jährigen Kinde unzweifelhaftes pigmentloses Sarcom der Chorioidea. Er hält überhaupt diese Affection im Kindesalter für häufiger als bisher angenommen wurde, stellt die Ansicht auf, dass das Gliom der Retina ein Sarcom wäre und verwirft den Ausdruck „Gliom" überhaupt. (S. seinen Vortrag in The Ophth. Rev., Sept. 1895.)

Hereditary congenital nystagmus associated with head movements.

Angus Mac Gillivray (Dundee) sah zwei Reihen, in welchen die Vererbung des Nystagmus, verbunden mit Kopfbewegungen, durch vier Familiengenerationen hindurch verfolgt werden konnte. (Einzelheiten, sowie den Stammbaum s. in seinem Vortrage, The Ophth. Rev., August 1895.) Der Nystagmus war horizontaler Art und die Kopfbewegungen bestanden durch's ganze Leben hindurch, beides gleich von der Geburt an, unabhängig vom Zahnen oder anderen Ursachen, mit Ueberspringung einzelner Glieder oder auch einer ganzen Generation. Alle waren körperlich und geistig gut entwickelt. Die Freigebliebenen zeigten keine anderen Störungen oder Missbildungen. Die Vererbung erfolgte durch die weiblichen auf die männlichen Kinder. Die Bewegungen in diesen Fällen scheinen eine Art Bindeglied zu sein zwischen dem Kopfschütteln in der Kindheit und dem Zittern im Alter.

Snell (Sheffield) beobachtete oft Nystagmus bei Vater und Sohn, ohne jedoch Vererbung anzunehmen, vielmehr, da beide Bergleute waren, die gleiche schädigende Beschäftigung für die Ursache ansehend.

G. Walker (Liverpool) beobachtete oft beträchtliche Verringerung des Augenzitterns nach Correction bestehender Ametropie, und glaubt, auch die Vererbung desselben könne abhängig von der Ametropie sein.

Lloyd Owen (Birmingham) sah auch Familiennystagmus durch die weiblichen auf die männlichen Kinder vererbt; alle waren übersichtig.

Demonstrationen. Koster (Utrecht): Neues Tonometer zur Bestimmung des Druckes im Auge. — Gayet (Lyon): Photographien, welche den Nutzen der Photographie beweisen sollen bezüglich der Aufnahme des Auges vor, während und nach der Behandlung.

A new theory of erythropsie.

Fuchs (Wien) kommt nach eigenen Beobachtungen bei Besteigung schneebedeckter Berge zum Schlusse, dass Rothsehen ein gewöhnliches Vorkommen bei

Digitized by Google

gesunden Augen sei; er konnte es willkürlich hervorrufen bei Leuten, denen er die Linse entfernt hatte, dadurch, dass er sie in den Schnee sandte. Es kommt so zu Stande, dass das Auge die Entstehung seines Sehpurpurs sieht, der vorher durch die lange Einwirkung blendenden Lichtes zerstört worden war. (Näheres s. The Ophth. Rev., August 1895, und 24. Versammlung der Ophthalmolog. Gesellschaft zu Heidelberg 1895.)

The tests for colour blindness.

Edridge-Green schlug vor, nach kurzer Besprechung des über die Farbenblindheit Bekannten, farbige Gegenstände aus verschiedenem Materiale als Proben zu verwenden, ebenso farbige Flammen, wenn nöthig, modificirt durch Neutralglas, welche die Lichtfarbe wohl für den Farbenblinden, nicht aber für den Normalsichtigen ändert.

The influence of the cerebrum and cerebellum on eye movements.

Dr. Risien Russell führte nach Beschreibung seiner früheren einschlägigen Versuche aus, dass es möglich sei, sogar an Hunden und Katzen das Vorhandensein getrennter Centra in der Hirnrinde für die einfachen Augenbewegungen nachzuweisen. Bei Intactsein aller Augenmuskeln ergiebt sich als unveränderliches Resultat der Reizung der frontalen Augensphäre des Grosshirns Bewegung beider Augen nach der entgegengesetzten Seite; war diese Bewegung durch Durchschneidung des Rectus externus des entgegengesetzten und des Rectus internus des gleichseitigen Auges unmöglich gemacht, so war es gelungen, das Vorhandensein einer Stelle zu zeigen, deren Reizung einfache Aufwärtsbewegung der Augen zur Folge hatte. Nach Durchschneidung dieser Muskeln konnte auch ein Centrum für die Abwärtsbewegung nachgewiesen werden. Aufgabe dieser Centren scheint es zu sein, durch ihre Thätigkeit untergeordnete Centren zu reizen, welche dann erst die verlangte Bewegung zur Ausführung gelangen lassen. Bezüglich der Aufgaben des Kleinhirns hatte R. schon früher gezeigt, in Uebereinstimmung mit anderen Autoren, dass die Entfernung einer Hälfte desselben Abweichung der Augen nach der entgegengesetzten Seite zur Folge hat. Klinische und pathologische Erfahrung lehrt, dass letzteres auch eintritt bei Reizung einer Grosshirnhemisphäre, während bei Zerstörung einer solchen die Augen nach der zerstörten Seite gerichtet sind. Bezüglich der Differentialdiagnose müssen also noch andere Symptome beigezogen werden, z. B. bei Zerstörung einer Grosshirnhälfte mit Hemiplegie und Augenstörungen betrifft die Extremitätenlähmung die entgegengesetzte Seite, während die Augen nach der zerstörten Seite hinsehen; bei Zerstörung einer Kleinhirnhälfte dagegen betrifft eine etwa vorhandene Extremitätenlähmung die gleiche Seite, während die Augen nach der entgegensetzten Seite gewendet sind. Ist keine eigentliche Ablenkung der Augen vorhanden, besteht aber die Unmöglichkeit, die Augen nach der Seite der Kleinhirnläsion zu drehen, so kommen die Resultate halbseitiger Brückenläsion in Betracht, bei welcher nämlich ähnliche Unfähigkeit besteht, die Augen nach der Seite der Läsion hin zu drehen, aber bei Beschädigung der Brücke besteht gekreuzte, bei der des Kleinhirns gleichseitige Extremitätenlähmung. Also bei Läsion der Brücke können die Augen nicht von den gelähmten Gliedern wegsehen, bei der des Kleinhirns können sie diese nicht ansehen. R.'s Experimente zeigten ihm weiter in einem Falle von Kleinhirnerkrankung mit anderen allgemeinen und Augensymptomen, dass diese letzteren von Beschädigung des Mittellappens des Kleinhirns herrühren könnten; doch war hier auch Gehirndruck vorhanden, so dass die Beschädigung der Abducenten

Digitized by Google

dadurch nicht ausgeschlossen war. Die weiteren Möglichkeiten einer Erkrankung der Nervenkerne mit secundärer Erkrankung des Kleinhirns und umgekehrt machen die Diagnose noch verwickelter. (S. auch The Ophth. Rev., Aug. 1895.)

Errors of refraction in neurasthenic women.

H. Macnaughton Jones betont die Wichtigkeit der Correction etwa bestehender Ametropie bei neurasthenischen Frauen; von 270 Frauen, die ihn wegen Störungen der Beckenorgane consultirten, klagten 53 über Kopfschmerz; von diesen hatten eine erhebliche Anzahl mehr oder weniger starken hyperopischen Astigmatismus; durch Correction desselben wurden 27 ganz oder theilweise von ihren Kopfschmerzen befreit.

On the question of latent hypermetropia in the visual examination of candidates for the public services.

W. M. Beaumont (Bath) verlangt bestimmte Vorschriften bezüglich der latenten Hyperopie bei den Candidaten für den öffentlichen Dienst.

The surgical treatment of dislocation of the lens into the anterior chamber.

George Mackay (Edinburgh) fragt die Collegen nach ihrer Erfahrung bezüglich der Dauererfolge der Reducirung der dislocirten Linse. Er fand als bestes Verfahren, die Linse mit einer Nadel zu fixiren und dadurch sowohl dem Messer aus dem Wege bringen zu können während des Hornhautschnittes, als auch andererseits ihr Versinken in den Glaskörper zu verhindern, während der Hebel hinter sie geführt wird.

A new operation for trichiasis.

Kenneth Scott (Cairo) hatte mit den gewöhnlichen Methoden gegen Trichiasis, die er sehr häufig zu beobachten hat, keine durchschlagenden Erfolge; letztere bekam er erst durch folgendes neue Verfahren, mittelst dessen er unter 374 Operationen nur 9 Misserfolge hatte, die auf Deformation des Lides durch frühere Operationen zurückzuführen sind. Durch einen Schnitt auf der Conjunctivalfläche des Lides, ungefähr 2 mm vom Rande entfernt und parallel zu demselben wird der Tarsus in seiner ganzen Dicke durchtrennt seiner ganzen Länge nach, der so abgetrennte Rand, der die Haare trägt, wird mit zwei Pincetten nach aussen gebogen; eine mit einem Silberdraht armirte Nadel wird in der Mitte des Lides eingestochen von aussen her, durch den oberen Theil des Tarsus nach unten hin geführt, in der Mitte des abgetheilten Randes ausgestochen, in die ursprünglich vordere Fläche des unteren abgetrennten und evertirten Tarsaltheiles wieder eingeführt und endlich am freien Lidrande in der Mitte zwischen den Wimpern und der Conjunctivalkante ausgestochen; zwei gleiche Nähte werden innen und aussen angelegt; die beiden lang gelassenen Enden jeder Naht werden für sich zusammengedreht und dadurch wird das untere Tarsalstück dauernd evertirt, die Pincetten werden abgenommen. Die langen Enden werden dann noch weiter geführt unter die Haut der Augenbraue, bezw. beim Unterlide zur Wange, um die so gewonnene Lidstellung zu fixiren. Die Operation dauert nur 3—4 Minuten, die Nähte bleiben 5—7 Tage liegen. Weitere Einzelheiten s. im Originale (The Ophth. Rev., Sept. 1895).

Episcleritis periodica fugase.

Ernst Fuchs (Wien) bespricht auf Grund der an 23 Fällen, von denen er einige typische anführt, gemachten Erfahrung diese seltene Erkrankungsform.

Digitized by Google

Dieselbe besteht in einer heftigen Entzündung der Conjunctiva bulbi und besonders des darunter liegenden episcleralen Gewebes. Von acuter Conjunctivitis unterscheidet sie sich durch das Fehlen einer Secretion und durch die Beschränkung auf die Conjunctiva bulbi, von welcher manchmal auch nur ein Quadrant ergriffen ist. Von gewöhnlicher Episcleritis unterscheidet sie sich durch das Fehlen der Knotenbildung und durch ihr äusserst rasches Wiederverschwinden ohne Hinterlassung jeglicher Spuren. Sie besteht vorwiegend in einem heftigen Oedem des episcleralen Gewebes; auch die tieferen Gewebe nehmen oft Theil an der Hyperämie, wie dies bewiesen ist durch die Beobachtung von Schmerz bei Accommodation oder Bewegungen des Augapfels, von spastischer Miosis, von Spasmus des Ciliarkörpers und dadurch erzeugter vorübergehender Kurzsichtigkeit. Oft stellt sich heftige Lichtscheu, Thränenfluss und Schmerz als Begleiterscheinung ein; letzterer kündigt oft die Entzündung an, von welcher selbst noch Nichts zu sehen ist. In der Regel dauert die Entzündung nur wenige Tage; sie erscheint in regelmässigen Zwischenräumen von einigen Wochen bis Monaten. Ihr Verlauf ist beim gleichen Falle oft verschieden. Die Erkrankung dauert in der Regel mehrere Jahre; unter 23 Patienten ergaben sich nur 7 als völlig geheilt, während bei einem die Krankheit schon 20 Jahre dauert. Die Behandlung ist, wie sich hieraus schliessen lässt, meist machtlos. Diät, insbesondere mit Rücksicht auf gichtische Diathese, und Hydrotherapie können oft den Verlauf mildern. Wirksamer sind Chinin und salicylsaures Natron, von denen jedes schon dauernde Heilung erzielt hat. Die Erkrankung wurde zuerst beschrieben von Hutchinson (1884) als „hot eye“, später von Nettleship. Beide halten sie für ähnlich der recurrirenden Iritis, welche ja dabei vorkommen mag, von F. jedoch noch nicht beobachtet wurde. Burnett betrachtet sie als vasomotorische Störung. F. beobachtete sie sehr häufig bei Männern im mittleren Alter, seltener bei Frauen. Hutchinson und Nettleship beschuldigten die Gicht als Ursache, während F.'s Erfahrung nicht dafür spricht, wenn sie auch nicht gänzlich auszuschliessen ist. In einigen Fällen war Gelenkrheumatismus und Intermittens vorhergegangen; man muss sich hüten, die bei letzterer während des Fieberanfalls zuweilen auftretende Conjunctivitis mit der vorliegenden Erkrankung zu verwechseln. In vielen Fällen konnte keine Ursache ermittelt werden. F. glaubt, dass die Prädisposition durch irgend eine Diathese, z. B. Gicht, Malaria u. s. w., verursacht ist, während die Ursache des eigentlichen Anfalls oft nur rein äusserlich, z. B. Temperaturwechsel, sein kann. Er betrachtete die Störung anfangs als vasomotorisch oder angioneurotisch, verwandt mit Urticaria, die auch in einigen seiner Fälle mit vorhanden war. Bei genauerer Betrachtung überschritten die Erscheinungen jedoch beträchtlich die des nichtentzündlichen Oedems.

Berry (Edinburgh) hält die Erkrankung für bekannt bei allen Ophthalmologen, wenn auch unter verschiedenen Namen. Wahrscheinlich ist sie identisch mit der „Subconjunctivitis“ v. Graefe's. Sie ist möglicher Weise in einigen Fällen der Vorläufer ernsterer Erkrankung, z. B. von Iridocyclitis, Scleritis u. a.

Emrys Jones (Manchester) beobachtete drei einschlägige Fälle; in einem äusserst hartnäckigen erzielte er durch Peritomie dauernden Erfolg; er wendete sie daher auch bei den anderen zwei an, gleichfalls Besserung erzielend.

Pristley Smitt (Birmingham) hält die Affection für schwer definirbar; sie sei verwandt mit Episcleritis, Urticaria, Heufieber und Herpes, und zu diesen localen kämen oft allgemeine Ursachen, wie Gicht, Rheumatismus und andere Stoffwechselanomalien, zu deren Beseitigung ihm eine Trinkcur (Morgens und Abends heisses Wasser) sehr nützlich erscheint.

Digitized by Google

Critchett hält Rheumatismus für die Ursache; er sah sehr gute Erfolge von Salicyl, Chinin, heissem Wasser innerlich und warmen Bädern.

A discussion of the diagnosis of orbital tumours.

I. H. R. Swanzy (Dublin) bespricht ausführlich die Diagnose der Orbitaltumoren nach ihren drei Hauptpunkten, nämlich ob überhaupt ein Tumor vorhanden ist, ob er auf die Orbita beschränkt ist oder die Nachbarhöhlen ergriffen hat, und drittens endlich welcher Art derselbe ist. Eines der Hauptzeichen ist der Exophthalmus, vorausgesetzt dass der Tumor schon eine gewisse Grösse hat und nicht ganz hinten in der Orbita sitzt; zwar kommt derselbe auch bei anderen Erkrankungen vor, aber während hierbei der Bulbus meist gerade nach vorne gedrängt ist, zeigt sich bei Tumoren, in der Regel wenigstens, gleichzeitig eine seitliche Verschiebung entsprechend der Entwickelung der Geschwulst von der einen oder anderen Wand der Orbita. In seltenen Fällen nur, z. B. bei Lymphomen, sind beide Augen ergriffen; meist nur eines, — ein weiteres Unterscheidungsmerkmal gegenüber anderen Ursachen des Exophthalmus. Die seitliche Verschiebung fehlt meist bei Geschwülsten innerhalb des Muskeltrichters, z. B. bei Sehnervengeschwülsten. Differentialdiagnostisch wichtig ist auch die allmähliche und langsame Entwickelung des Exophthalmus bei Geschwülsten. In zweiter Linie kommt die Palpation in Betracht; bei tiefer Lage und Kleinheit des Tumor freilich unmöglich, giebt sie andererseits die genaueste Kenntniss über Sitz, Grösse und Consistenz desselben. Stets empfiehlt sich hierbei ein Vergleich mit der gesunden Orbita. Sehstörungen sind oft, jedoch nicht immer vorhanden, abhängig von der Lage der Geschwulst zum Sehnerven und ihrer langsamen oder rascheren Entwickelung. Doppeltsehen ist auch oft vorhanden in Folge seitlicher Verschiebung des Augapfels. Schmerz ist zuweilen vorhanden, oft neuralgischer Art und in starkem Maasse, meist abhängig von Druck auf die in der Orbita verlaufenden Trigeminusäste. Manche Art der Tumoren ist mehr geneigt, Schmerz zu erzeugen, wie später gezeigt werden soll. Verringerte Beweglichkeit des Auges kommt sehr häufig vor, theils mechanisch durch die Raumbeengung in Folge des Tumors verursacht, theils durch Muskel- oder Nervenlähmung von Seiten der Geschwulst bedingt. Deutlicher Exophthalmus ohne erhebliche Beweglichkeitsbeschränkung lässt auf eine Geschwulst innerhalb des Muskeltrichters schliessen. Ob der Tumor auf die Orbita beschränkt ist oder schon die Nachbarhöhlen ergriffen hat, lässt sich nur entscheiden, je nachdem nur die eben geschilderten Symptome oder auch noch andere vorhanden sind. Ueber den primären Ausgangspunkt kann oft nur die Anamnese und die Entwickelung der Symptome Aufschluss geben. Die im Sinus frontalis entstehenden Geschwülste sind gewöhnlich Schleimpolypen oder Osteome. Erstere breiten sich häufig auf den Sinus ethmoidalis aus und dann erst auf die Orbita, den Bulbus nach unten aussen verdrängend. Manchmal besteht Supraorbitalschmerz und manchmal Durchwucherung zur Nase heraus. Die Diagnose ist oft dunkel. Die Osteome wachsen langsam, meist ohne Schmerz, verdrängen bei Durchbruch in die Orbita den Bulbus nach unten und vorne. Anlass zu irrthümlicher Diagnose ist manchmal dadurch gegeben, dass ein im Sinus frontalis entstehender Tumor dessen untere Wand, oder bei Ausbreitung in den Sinus ethmoidalis das Thränenbein in die Orbita vorwölbt und so ein Osteom der Orbitalwand vortäuschen kann. Letztere können oft durch den Sinus frontalis hindurch die Schädelbasis zerstören, ohne dass Cerebralsymptome dies kund thun. Im Sinus ethmoidalis entstehen gleichfalls meist Myxome oder Osteome; in die Orbita durchgebrochen, verdrängen

Digitized by Google

sie den Bulbus nach vorn und aussen. Bei Myxomen kann man dann oft an der inneren Orbitalwand Fluctuation nachweisen, während auch die Osteome meist leicht zu palpiren sind. Auch die Nase und der Mund sind stets zu untersuchen wegen event. Verdrängung des Septums oder des harten Gaumens. Auch Enchondrome, Fibrome und maligne Geschwülste entspringen hier manchmal. Vom Os sphenoidale oder dessen Sinus entspringende Geschwülste, Osteome, Polypen und Sarcome brechen selten nach der Orbita, häufiger nach dem Naso-Pharyngealraume durch, welcher daher stets zu untersuchen ist, und sind im Anfange nicht sicher zu diagnosticiren. Geschwülste der Highmoreshöhle brechen zuweilen in die Orbita durch, den Bulbus nach oben verdrängend, durch Druck auf den Infraorbitalis oft Schmerzen machend. Gehirngeschwülste wachsen selten in die Orbita hinein durch die Fissura sphenoidalis oder durch das Foramen opticum; eine Diagnose ist nur möglich, wenn zuvor Gehirnsymptome bestanden; ebenso können Geschwülste der Zirbeldrüse hineinwachsen; Polyurie und bitemporale Hemianopsie können dann die Diagnose stützen. Umgekehrt wachsen häufiger Orbitalgeschwülste längs des Sehnerven oder durch das Orbitaldach hindurch in die Schädelhöhle. Welcher Art die Geschwulst ist, lässt sich im Anfange bei tiefem Sitze nicht diagnosticiren, und auch später oft erst durch Punction oder exploratorische Excision. Doch lassen sich gewisse Symptome, Schmerz, Beweglichkeit, Pulsation, Consistenz, congenitaler Ursprung, für die Diagnose sehr verwerthen. Schmerzfrei sind in der Regel die gutartigen Geschwülste, während bei bösartigen oft schon frühzeitig über Schmerz geklagt wird. Mangelhafte Beweglichkeit des Auges kann bei jeder Art von Tumoren vorkommen, je nach ihrem Sitze oder Grösse, doch ist es charakteristisch für bösartige, dass schon in sehr frühem Stadium derselben fast gänzliche Bewegungslosigkeit eintritt, wofür Verf. einen Belegfall anführt. Pulsation der Geschwulst oder des Augapfels, sowie dem entsprechend Geräusche, vom Pat. und vom Arzte gehört, kommen bei Gefässgeschwülsten vor, sowie auch bei anderen malignen, gefässreichen Tumoren. Congenital sind in der Regel nur Encephalocelen oder Dermoidcysten. Letztere machen oft, ursprünglich klein, erst durch späteres Wachsthum, z. B. während der Pubertät, sich bemerkbar. Erstere sitzen meist am inneren Orbitalwinkel, fluctuiren, sind halbdurchsichtig und können, wenn sie sich nicht, wie es zuweilen vorkommt, abgeschnürt haben, durch Druck zum Verschwinden gebracht werden unter gleichzeitigem Auftreten cerebraler Symptome. Die Palpation giebt meist sicheren Aufschluss über die Art der Geschwülste; doch ist dabei zu beachten, dass manche maligne Geschwülste durch ihre Härte ein Osteom und andererseits wieder durch falsche Fluctuation in Folge ihrer Weichheit eine Cyste oder dergl. vortäuschen können und in beiden Fällen erst die Probepunktion Aufschluss geben kann. Osteome sind meist etwas kugelig, unbeweglich mit einer Orbitalwand zusammenhängend. Wahre Fluctuation findet sich bei Cysten, Meningocelen, Mucocelen aus dem Sinus ethmoidalis, Abscessen, und in seltenen Fällen bei Cysticercus und Echinococcus. Letzterer macht gewöhnlich sehr heftige Ciliarneuralgie. Die Fluctuation wird am besten so geprüft, dass die eine Hand den vorgetriebenen Augapfel zurückdrängt, während die Finger der anderen auf der Geschwulst liegen. Manche Cysten sind mit Knochen- und malignen Geschwülsten vergesellschaftet; manche Dermoidcysten, die Cholesteatome fluctuiren nicht. Bezüglich der Sarcome ist auf die Worte Berlin's verwiesen: wenn wir einen soliden Tumor treffen mit körniger Oberfläche, weder fluctuirend, noch pulsirend, weder zusammendrückbar, noch steinhart, nicht zusammenhängend mit dem Gehirn, noch ausgehend von den Lidern, dem Augapfel, der Thränendrüse, dem

Digitized by Google

Sehnerven oder den Nachbarhöhlen, müssen wir ein Orbitalsarcom annehmen. Naevus der Orbita ist congenital, fast immer mit einem der Lider vergesellschaftet. Sehnervengeschwülste drängen das Auge fast genau in der Sehaxe nach vorn, ohne Beweglichkeitsbeschränkung desselben, verursachen frühzeitig Erblindung, keinen Schmerz, sind weich, wachsen langsam. Geschwülste der Thränendrüse lassen sich aus ihrem Sitze und der Verdrängung des Augapfels diagnosticiren. — Trotz alledem wird vielfach eine richtige Diagnose erst nach der Operation zu stellen sein.

II. Pseudo-Malignant tumours of the orbit.

Panas (Paris) bespricht die vielfach schon gemachte Beobachtung, dass ein sicher diagnosticirter Orbitaltumor unter der Einwirkung eines intercurrirenden Erysipels oder innerlich genommener Medicin verschwunden sei; man nahm dann fast stets eine syphilitische Geschwulst an. Nach Besprechung der einschlägigen Litteratur, unter Anderem der Beobachtung Esmarch's von 40 Fällen von Sarcomen und Lymphadenomen syphilitischen Ursprungs, die specifischer Behandlung getrotzt hätten, bestreitet er auf Grund seiner Erfahrung, dass die obige Annahme über die syphilitische Natur der innerlich geheilten Geschwülste richtig sei. Er theilt mehrere Fälle mit von ein- oder doppelseitiger Orbitalgeschwulst, die zum Theil auch mittelst Probeexcision mikroskopisch untersucht werden konnten und aus Rundzellen bestehend für Sarcome gehalten wurden. In einigen war Ozaena oder adenoide Wucherungen in der Nase und deren Nebenhöhlen vorhergegangen und P. glaubt an die Möglichkeit einer Infection von da aus und dadurch bedingte Lymphadenombildung in der Orbita. Sämmtliche Fälle wurden dauernd geheilt bei interner Darreichung von Jodkali oder Arsen; in einem wurde Tinctura Conii gegeben. Um den infectiösen Ursprung zu beweisen, hat Delbet Thierversuche angestellt, und zwar mit positivem Erfolge. Aus dem Milzblute einer an allgemeiner Lymphadenombildung erkrankten Frau konnten Culturen angelegt werden; diese erzeugten beim Hunde das gleiche, letal endende Krankheitsbild und aus dem Blute desselben konnten die gleichen Culturen wieder gezüchtet werden. Bezüglich der Orbita sind ja schon mehrere Fälle bekannt von Schwellung der Thränendrüsen, gleichzeitig mit der der Parotiden, Submaxillar- und Cervicaldrüsen. Als Ursache können allgemeine Infectionen dienen, wie Gonorrhoe, Influenza, Mumps u. dgl.; vielleicht auch Syphilis. Die Schwellung ist vorwiegend doppelseitig, auch von Uterinstörungen manchmal abhängig, in einem Falle mit plastischer Chorioiditis verknüpft. Zum Schlusse stellt er folgende drei Sätze auf: Bei Vorhandensein von Orbitalgeschwülsten, die für Sarcom gehalten werden, soll man, selbst wenn die mikroskopische Diagnose ebenso lautet, an einen infectiösen Ursprung denken und erst nach Misslingen interner Therapie zur Operation schreiten. Es empfehlen sich hierfür Quecksilber, Jod, Arsenik, sowie die Serumtherapie mit dem aus Erysipelculturen gewonnenen Serum oder mit den reinen Culturen. Die Ursache der Infection ist stets genau zu suchen, namentlich die Nase mit ihren Nebenhöhlen und der Rachen zu beachten.

Hill Griffith (Manchester) beobachtete ein Sarcom der Orbita mit ungewöhnlich heftigen Entzündungserscheinungen, das den ganzen Augapfel umwachsen, und fragt an, ob es sich empfehle bei Exophthalmus, ohne dass andere Symptome vorhanden seien, die tieferen Theile der Orbita durch eine exploratorische Operation zu untersuchen.

Fuchs (Wien) beobachtete ein Rhinosclerom beider Orbitae, welches sich

Digitized by Google

von der Nase her durch die Spitze der Orbita entwickelt hatte. Der Fall zeichnete sich durch frühzeitigen Beweglichkeitsverlust der Augen aus.

Argyll Robertson unterstützt die von Panas ausgesprochenen Sätze.

Nettleship erwähnt einen Fall von Exophthalmus mit Hypertrophie und halbsolidem Oedem der entsprechenden Schläfengrube, der durch die letzten 5 Jahre vollkommen stationär geblieben ist.

Spencer Watson beobachtete doppelseitigen Exophthalmus, welcher durch Entfernung beider unterer Muscheln nebst anderen nasalen Wucherungen geheilt wurde.

Adams Frost beobachtete symmetrische Geschwülste in beiden Thränendrüsen, deren eine excidirt ein kleinzelliges Rundzellensarcom zeigte, während die andere unter Jodkali geheilt wurde.

Case of acute orbital phlegmone following a dental abscess.

H. E. Juler und Morton Smale berichten über folgenden Fall: 15jähr. Junge, der wenige Tage zuvor gestürzt war, wird gebracht mit allen Zeichen acuter Orbitalphlegmone. Das Auge war verloren, wurde entfernt und durch viele Incisionen in's umgebende Orbitalgewebe viel stinkender Eiter entfernt. Pat. klagt über Schmerzen im oberen Molarzahn; derselbe wird auch entfernt. Ein Abscess an seiner Wurzel communicirte mit dem Antrum und dieses durch eine Oeffnung an seinem Dache mit der Orbita. Nach Herstellung freier Drainage trat baldige Heilung ein.

Carcinoma of the body of the sphenoid: complete Blindness of both eyes.

H. E. Juler und W. J. Harris: Mammacarcinom, entfernt. Nach 2 Jahren plötzliche Erblindung eines Auges ohne intraoculare Veränderungen. Dann trat Exophthalmus auf, Ptosis, Verringerung der Beweglichkeit, völlige Ophthalmoplegie. Am linken Auge der gleiche Verlauf. Die Autopsie ergab secundäres Carcinom des Keilbeinkörpers.

A discussion on the question of operating in chronic glaucoma.

E. Nettleship: Die Frage, ob chronisches, nicht entzündliches Glaucom besser verläuft ohne oder mit Operation, ist immer noch nicht gelöst. Des weiteren erhebt sich die Frage, ob das ohne Druckerhöhung verlaufende chronische Glaucom überhaupt Glaucom sei oder eine besondere Form der Sehnervenatrophie mit Aushöhlung der Papille. Vortr. entscheidet sich für ersteres und meint überhaupt, durch die letztere Anschauung werde eine dem Glaucom gegenüber unthunliche abwartende Haltung des Arztes bewirkt. Die Lamina cribrosa sei in diesen Fällen eben sehr nachgiebig, so dass die Spannung zu gering ist, um vom Finger wahrgenommen zu werden. Ferner fragt sich, ob eine Operation noch Besserung verspricht, wenn der Gesichtsfelddefect, besonders in Sectorenform, schon nahe an den Fixirpunkt heranreicht, und nicht vielmehr den Verlust des letzteren nach sich zieht. N.'s Erfahrungen sprechen für die Operation: nur in wenigen Fällen brachte sie Verschlechterung, während in einer ganzen Anzahl das Gesichtsfeld gleich blieb wie zuvor. Ceteris paribus ist die Operation um so riskanter, je grösser die Spannungserhöhung ist. Soll die Operation besser frühzeitig erfolgen, oder erst wenn die Krankheit schon sehr vorgeschritten und wenig mehr zu verlieren ist? Vortr. ist entschieden für frühzeitige und zwar zunächst einseitige Operation, wenn beide Augen ergriffen sind, da die Iris und der Ciliarkörper noch wenig atrophisch sind, Linsen-

Digitized by Google

luxation und innere Blutung weniger zu befürchten, und andererseits Wiederherstellung des Kammerwinkels eher zu erwarten ist. Er schiebt das in die Operation gesetzte geringe Vertrauen grossentheils auf den Umstand, dass meist zu spät operirt wird. Da bei frühzeitiger Operation oft im Prodromalstadium operirt wird ohne erhebliche Veränderungen am Sehnerven und Gesichtsfeld, und diese Fälle, sich selbst überlassen, theils acutes, theils chronisches Glaucom mit allen Folgen bekommen hätten, kann kein Zweifel sein, dass die Iridectomie im Prodromalstadium, wo sie bei sorgfältiger Ausführung auch wenig Gefahr mit sich bringt, viele Leute vor Erblindung schützt. Wirkt ein Mioticum gut, so kann die Operation im Prodromalstadium verschoben werden; doch hat es sein Bedenken, den Patienten ein solches in die Hand zu geben, da die Befürchtung gerechtfertigt ist, sie würden sich nicht zur rechten Zeit wieder vorstellen. Bei entwickeltem chronischen Glaucom sind nur sehr alte Leute und solche, bei denen Complicationen die Prognose verschlechtern, von der Operation auszunehmen. Andererseits ist bei jungen Leuten die Operation unerlässlich, zumal hier im Verlaufe das Ligamentum suspensorium und die Blutgefässe oft sehr schwach werden; deshalb macht N. hier auch bei genügend tiefer Vorderkammer den Einschnitt weiter vorn als bei alten Leuten. Die Iris wird oft stellenweise atrophisch; solche Stellen sind bei der Iridectomie zu vermeiden. Unter Glaucom-Operation versteht N. in erster Linie die Iridectomie; Sclerotomie führt er nur aus, wenn die eben genannte Operation nicht dauernd hilft, nachdem er mit derselben, nach Wecker's Methode primär ausgeführt, keine Erfolge gehabt hatte. Priestley Smith's Scleralpunktur als Vorläufer der Iridectomie hat er nur zweimal bei acutem Glaucom ausgeführt, ohne Nachtheile davon zu sehen. Die nachfolgende Iridectomie war dadurch sicher erleichtert, da enge Vorderkammer bestanden hatte.

Fuchs (Wien) hat die Operation bei chronischem Glaucom aufgegeben, ausser bei Druckerhöhung. Er macht die Iridectomie, nur bei nachfolgender abermaliger Druckerhöhung die Sclerotomie.

Meyer (Paris) ist mit N.'s Ausführungen völlig einverstanden; er macht immer die Iridectomie, gleichviel wie Sehschärfe und Gesichtsfeld ist. Nur hält er den Begriff „Glaucom“ für enger; er sah Fälle mehrere Jahre hindurch mit stets zunehmender Sehnervenaushöhlung ohne besonderer Veränderung des centralen und peripheren Sehens, welche er nicht für Glaucom hält.

Gayet (Lyon) betrachtet die Sclerotomie auch nicht als genügend; gewöhnlich macht er die Iridectomie, scheint diese zu gefährlich, die äquatoriale Punktion.

Critchett ist für frühzeitige Operation; er hält cystoide Narbe für sehr vortheilhaft.

Priestley Smith hebt den Mangel einer sinngemässen Bezeichnung dessen hervor, was man unter „Glaucom“ versteht. Für ihn ist ausschlaggebend für die Diagnose die Druckerhöhung. Fehlt diese, so handelt es sich um Anderes, z. B. physiologische Excavation mit Sehnervenschwund. Der Gebrauch eines guten Tonometers würde jedoch diese Fälle immer seltener machen; das von Koster vorgezeigte zeige einen Fortschritt, doch müsse seine praktische Verwendbarkeit erst erprobt werden. Seine Erfahrung über operative Behandlung des chronischen Glaucoms laute: In allen Fällen, wo noch rettungswerthes Sehvermögen da sei, soll bei sonstig gutem Zustand des Patienten operirt werden, da es die einzige, wenn auch nicht sichere, Methode sei, welche die Erblindung hintanhalten könne. Hierbei ist vor allen Dingen zu vermeiden Linsenverlagerung und innere Blutung. Ersteres kann dadurch verhindert werden, dass durch

Digitized by Google

vorhergehende Scleralpunktur das Auge weicher gemacht wird, letzteres durch sorgfältigste Beachtung des allgemeinen Zustandes und Verhaltens des Patienten, lässt sich aber trotzdem nicht immer vermeiden. Der gute Enderfolg der Operation hängt davon ab, dass es gelingt, eine dauernde subconjunctivale Fistel zu erzeugen, damit das Auge dauernd weich bleibe. Dauernde Erhaltung des Sehvermögens ist trotz allen Anforderungen entsprechender Operation nicht immer möglich, da der Opticus, gleich anderen Nerven nach theilweiser Atrophie, wie in vorgeschrittenen Glaucomfällen, sehr geneigt ist zu weiterem Zerfall, besonders bei nicht genügender Ernährung des Nervensystems überhaupt. Daher sind Ueberanstrengung, Kummer und Sorge, Appetit- und Schlaflosigkeit möglichst zu verhindern.

Little (Manchester) ist gleichfalls für Iridectomie schon im Prodromalstadium, da früher oder später doch Glaucom ausbreche, und zwar für Bildung einer cystoiden Narbe, für Sclerotomie nur, wenn die Iridectomie schon gemacht ist. Weitere Einschränkung des Gesichtsfeldes sei ganz unabhängig von der Operation.

Henry Power macht seine Behandlung abhängig von dem mehr oder weniger vorgeschrittenen Stadium. Einige Fälle, die nur von geistiger Anstrengung herrührten, heilten unter Eserin durch Allgemeinbehandlung. Sclerotomie sei nutzlos bei chronischem Glaucom.

Panas behandelt zuerst mit Eserin-Pilocarpin-Salbe, um angeblich Bindehautreizung zu vermeiden; die Anwendung geschehe 4 mal täglich, da Experimente gezeigt, dass die Wirkung nur 5 Stunden anhalte. Nützt dies nichts, macht er zuerst die Sclerotomie, und erst wenn diese wirkungslos, die Iridectomie.

Swanzy ist für frühzeitige Operation; erreicht der Gesichtsfelddefect aber schon den Fixirpunkt, operirt er nicht mehr, da vielfach das Sehen nur schlechter wird.

Adams Frost ist in letzter Zeit davon abgekommen, die Iridectomie als nützlich zu betrachten; sie hält die Krankheit nicht auf. Er macht höchstens frühzeitig die Sclerotomie.

J. G. Mackinlay operirt frühzeitig; der Einschnitt soll sehr weit hinten gemacht werden.

Treacher Collins fand bei anatomischer Untersuchung die cystoide Narbe bedingt durch eine Iriseinlagerung in die Wunde; durch diesen stets nachgiebigen Punkt werde weitere Drucksteigerung verhindert.

R. Williams (Liverpool) zieht die Sclerotomie vor; sie sei einfacher.

G. Walker (Liverpool) hält es für wesentlich, Refractionsanomalien, besonders Hypermetropie zu corrigiren. Er hat die Iridectomie schon vor 20 Jahren aufgegeben. Um eine wirksame cystoide Narbe zu machen schlägt er einen Conjunctivallappen durch die Einschnittswunde in die Vorderkammer herein.

On the uttur neglect of the eyesight question in board of trade inquiries into shipping disasters.

T. H. Bickertson (Liverpool) bespricht die schon lange zu Tage getretenen Missstände bei der Seh- und Farbenprüfung der Seeleute und beklagt das bisherige Verhalten der betreffenden englischen Behörden gegenüber den ärztlichen Eingaben um Abstellung derselben. Einerseits würden Leute als Lehrlinge zugelassen und erst nachdem sie mehrere Jahre auf den Schiffen zugebracht, durch Prüfung als farbenblind erkannt, zurückgewiesen und so geschädigt, andererseits sogar Officiere durch die verschiedenen Prüfungsmethoden erst nach vielen Jahren ohne Entschädigung wegen Farbenblindheit entlassen. Daher soll

Digitized by Google

eine einheitliche, auf ärztlichen Vorschlag hin als gut erkannte Prüfungsart eingeführt werden, und diejenigen, welche sich als unbrauchbar erweisen, nachdem sie schon lange thätig gewesen, in anderen angemessenen Aemtern vom Staate angestellt werden. Die Einzelheiten haben speciell nur für England Interesse.

Nachdem dem Präsidenten der Dank der Section ausgesprochen worden war, wurden die Verhandlungen geschlossen. Neuburger.

---

10) Ophthalmological Society of the United Kingdom.

Sitzung vom 13. Juni 1895. (The Ophth. Rev. Juni 1895.)

Ophthalmia nodosa.

Lawford beobachtete bei einem Knaben eine Entzündung des r. Auges, verursacht durch Haare der Bärenraupe, Bombyx rubi; letztere war gegen das Auge gefallen und es wurden aus dem unteren Theile der Conjunctiva später zwei Haare entfernt, während in den tieferen Theilen des Auges keine gefunden wurden; die Entzündung hatte mit Remissionen 6 Monate gedauert, ohne wesentliche Schädigungen des Auges zu hinterlassen. Er bespricht sodann die bis jetzt, fast alle in Deutschland, beobachteten nicht sehr zahlreichen Fälle dieser von Sämisch mit obigem Namen belegten Erkrankung mit genauer Literaturangabe. Dieselbe betraf stets Landbewohner und gewöhnlich Kinder, und kam vorzugsweise im August bis October vor. Weitere Einzelheiten sind in diesem Centralbl. schon an anderer Stelle mitgetheilt worden gelegentlich des Referats über einschlägige Fälle. L. hält die Entzündung für toxischen Ursprungs, hervorgebracht durch ein in den Haaren, die mit Drüsen zusammenhängen, enthaltenes Gift.

Hartridge glaubt, die lange dauernde Reizung sei verursacht durch das Wandern vergrabener Haare und nicht durch Einbringen eines Giftstoffes bei der anfänglichen Verletzung.

Donald Gunn erwähnt einen Bericht, für dessen Wahrheit er allerdings nicht einstehen kann, dem zufolge die indischen Truppen häufig Augenentzündungen bekommen sollen, verursacht durch eine glatthäutige grüne Raupe, die während des Schlafes über die Augen hinwegkriecht.

Lawford erwidert, dass die Haare nicht lange wandern würden, sondern bald eingekapselt würden und dann bis zu ihrer Entfernung stationär blieben. Ferner seien oft gerade Iris und Corpus ciliare entzündet, ohne dass sich Anzeichen fänden von durchgedrungenen Haaren. Die Entzündung bei den indischen Truppen sei von vorliegender Erkrankung ganz verschieden.

Nine cases of chancre of the eyelids and conjunctiva.

Snell beobachtete neun Primäraffecte an den Lidern und der Conjunctiva, von denen zwei am Canthus internus, einer am C. externus, drei am Ober- und einer am Unterlid, einer an der Augapfel- und einer an der Lidbindehaut sassen. Die Patienten waren $2^1/_2$, 4, 11, 20, 21, 28, 29, 30 und 55 Jahre alt. Die spärlichen Veröffentlichungen in den Verhandlungen der Gesellschaft liessen daran denken, dass seine Beobachtungen aussergewöhnlich seien; aber S. glaubt dies nicht, vielmehr dürfte das Krankheitsbild nicht immer richtig gedeutet werden.

Nach Bulkley sind 4 % aller Schanker extragenital. Die Diagnose ist im Allgemeinen nicht schwer. In allen Fällen waren die praeauricularen, manchmal auch die submaxillaren Drüsen geschwollen, als charakteristisches Merkmal. Die Art der Infection war gewöhnlich schwer festzustellen; einmal soll die Amme

Digitized by Google

durch ein syphilitisches Kind gekratzt worden sein; in einem Falle waren Mutter und Kind, in einem anderen Vater und Mutter syphilitisch. Zwei waren Spielkameraden, die kurz hinter einander in Behandlung kamen; einmal war es der Insasse eines Logirhauses, wo vier Handtücher für 18 Leute genügen mussten.

Marshall sah einen ähnlichen Fall bei einem 20jährigen; derselbe hatte ein Geschwür, das erst durch antisyphilitische Behandlung geheilt werden konnte.

Hill Griffith hebt die Schwierigkeit der Diagnose hervor, die erst durch Ausbruch secundärer Erscheinungen gesichert sei. Verwechslungen sind hauptsächlich möglich mit Vaccinepusteln, die häufiger vorkämen als man annimmt (doch sei hier die locale Entzündung stärker), und mit tuberculösen Geschwüren (und mit Carcinom?).

Bronner hat 8—10 Fälle gesehen und hält die Affection gleichfalls für nicht so selten. Bei den geringen Beschwerden kämen die Patienten oft so spät in ärztliche Beobachtung, dass die wahre Natur des Geschwüres nicht immer sichergestellt werden kann.

Demonstrationen: H. Secker Walker: Sarcom der Iris; Epitheliom der Cornea und Conjunctiva; Colobom der Iris und Chorioidea. — Devereux Marshall: Cystisches Sarcom des Ciliarkörpers. — Morton: Mikroskopische Präparate einer Gesichtsgeschwulst. — J. B. Lawford: Eigenartig pigmentirte Ablagerungen in der Linse. — H. Work Dodd: Congenitale Netzhautpigmentirung. — Silcock: Angeborene vordere Synechie; Tuberculose des Auges, in Heilung. — Nettleship: Retinitis proliferans. — Doyne: Acromegalie; Degeneration der Netzhautarterien. — Bevor: Ophthalmoplegia externa.

Sitzung vom 5. Juli 1895. (The Ophth. Rev. Juli 1895.)

The Association of certain forms of Myopia with disease of the nose and pharynx.

Dr. Batten beschreibt nach kurzer Wiederholung seines früheren Vortrags, dem zufolge verschiedene Arten von Kurzsichtigkeit durch constitutionelle Krankheiten verursacht würden, eine derartige mit Nasen- und Rachenerkrankung vergesellschaftete. Die Hauptzüge dieser Form sind: das Vorhandensein localisirter hinterer Staphylome entweder in unmittelbarer Nachbarschaft des Sehnerven oder an der nasalen Seite des Fundus; Zerrung des Sehnerven nach der Richtung des Staphyloms hin; ödematöser Zustand des prominenten Sehnervenrandes. Dieses Oedem, oder diese „Pseudo-Neuritis", ist secundär und wird durch die Zerrung des Sehnerven bedingt. Die Veränderungen des Nasenrachenraumes bestehen in adenoiden Wucherungen, vergrösserten Tonsillen, Septumdeviationen, krankhaften Abweichungen durch Nasen- oder Stirnverletzungen verursacht, ferner durch Ozaena, Syphilis der Nasenknochen und chronische Otorrhoe. Er führt Fälle an, in denen die Kurzsichtigkeit unmittelbar dem Beginne einer der erwähnten Erkrankungen folgte; das Oedem zeigt an, dass die Grundursache noch einwirkt; die Sehschärfe ist selten gut trotz niederen Grades der Myopie, und besonders schlecht bei Staphylom auf der nasalen Sehnervenseite. Der ganze Zustand ist ein Anzeichen progressiver Myopie, und sowohl das Oedem als die Zerrung verschwinden zugleich mit dem Fortschreiten der Kurzsichtigkeit.

E. A. Browne hält noch stärkere Beweisführung für nothwendig, als sie vom Vortr. gegeben worden sei, für diejenigen, die sich mit dem Gegenstand noch nicht befasst hätten. Manche Factoren, z. B. vorhergehender Scharlach, Rheumatismus müssten eliminirt werden, da sowohl diese wie überhaupt andere

Digitized by Google

erschöpfende Krankheiten bekanntlich manchmal Beginn oder Steigerung der Kurzsichtigkeit zur Folge haben.

Spencer Watson bedauert, dass von Batten nichts über den Zusammenhang in ätiologischer Beziehung vorgetragen worden sei. Er beobachtete bei interstitieller Keratitis syphilitischen Ursprunges Entwickelung von Kurzsichtigkeit[1] und erklärte sich dies in der Weise, dass durch die Erkrankung das ganze Auge weicher und dadurch mehr zur Ausdehnung neigend wurde. Aehnlich dürfte es mit den oben erwähnten Nasenerkrankungen constitutionellen Ursprungs sein.

Batten erwidert, über die constitutionellen Erkrankungen habe er schon früher vorgetragen. Was den vorliegenden Gegenstand betrifft, so bestehe ein enger Zusammenhang zwischen den Sphenoidzellen und -Fissuren und der Blutversorgung des Auges. In gewissem Maasse könne dieses als Endorgan betrachtet werden, und Störungen der letzteren könne zu Veränderungen führen analog denen der kolbigen Finger.

Indian oculist's instruments.

Adams Frost zeigt einen vom Surgeon-Captain Drake-Brockman der Gesellschaft geschenkten vollständigen Instrumentensatz eines indischen Oculisten und beschreibt die Operation. Es wird kein Versuch zur Asepsis, ja nicht einmal zur gewöhnlichen Reinlichkeit gemacht; das Unterlid wird evertirt, mit einer Lancette ein Einschnitt in der Ciliargegend gemacht und die Linse mittels einem durch diesen eingeführten Instrument niedergedrückt. Die meisten Augen gehen durch Panophthalmie oder Secundärglaucom zu Grunde.[2]

Surg.-Col. Drake-Brockman erwähnt die Schwierigkeit, solche Instrumente zu erlangen, die durch viele Generationen durch von Vater zu Sohn überliefert werden. Weniger als 10% nur können als erfolgreich behandelte Fälle betrachtet werden.

Demonstrationen: E. H. Cartwright: Modification der Thomas'schen Anordnung von Holmgren's Wollprobe. — Fischer: Symmetrische Ulcera beider Hornhäute. — D. Marshall: Beiderseitiger Enophthalmos.

Zum Präsidenten für 1895/96 wird E. Nettleship gewählt.

Sitzung vom 17. October 1895. (The Ophth. Rev. Oct. 1895.)

Der neue Präsident E. Nettleship dankt für die Wahl, betont in seiner Antrittsrede die Wichtigkeit der Einrichtung von Specialabtheilungen in den allgemeinen Krankenhäusern und hebt eine grosse Reihe von noch strittigen Punkten in der Augenheilkunde hervor, deren Erforschung sehr dankenswerth wäre, deren Aufzählung hier im Referate jedoch zu weit führen würde.

Four cases of bilateral glioma of the retina cured by enucleation of the two eyes.

Treacher Collins erinnert an eine frühere Arbeit, in der Lawford und er bewiesen, dass kein Fall verbürgt sei von Recidiv eines Glioms, das erst später als 3 Jahre nach der Enucleation eingetreten wäre, weshalb nach dieser Frist jeder Fall, der bis dahin recidivfrei geblieben sei, als dauernd geheilt betrachtet werden müsse. Sodann theilt er folgende 4 Fälle mit: Knabe, mit 5 Monaten R, nach 3 Jahren L Enucleation wegen Gliom; $3^1/_2$ Jahre nach

[1] Vgl. Hirschberg, Netzhautentz. b. ang. Lues. D. med. W. 1895. Nr. 26 u. 27.
[2] Vgl. dagegen C.-Bl. f. A. 1894. S. 48. 52. 559. H.

Digitized by Google

Entfernung des zweiten Auges völliges Wohlbefinden. Mädchen, mit 5 Monaten L, nach 9 Monaten R Enucleation; nach $4^1/_2$ Jahren gesund. Mädchen, mit 10 Monaten L und mit $2^1/_4$ Jahren R Enucleation; 4 Jahre später völlig gesund. Knabe, mit $1^1/_3$ Jahren bds. Enucleation; nach $3^1/_4$ Jahren völlig wohl.

Lang sah 3 derartige Fälle, darunter 2 von den oben beschriebenen. Im dritten wurde das eine Auge mit 15 Monaten entfernt; 9 Monate später wird auf dem anderen Gliom entdeckt, Enucleation anfangs verweigert, erst später wegen Schmerzen erlaubt; dann secundärer Knoten im Nacken. Das Kind war nicht gestorben, bis es 8 Jahre alt war.

Lawford führt einen Fall an, in welchem das eine Auge schon im Alter von 2 Monaten enucleïrt wurde; $2^1/_2$ Jahre später Erkrankung des anderen; Enucleation verweigert, erst nach 3 Jahren gestattet, als die Nerven ergriffen waren.

Pristley Smith erwähnt ein Kind, das er in einem Blindeninstitut gesehen, dem angeblich beide Augen in der frühesten Kindheit entfernt worden waren wegen „Krebs", vermuthlich wegen Gliom.

E. Nettleship sah einen weiteren Fall, dem vor 1892 beide Augen entfernt worden waren, und der heute noch ganz gesund ist.

Detachment of choroid.

C. Devereux Marshall beobachtete in letzter Zeit drei einschlägige Fälle. 20jähriger, wegen Glaucom iridectomirt, bekommt nach 3 Tagen sehr starke Schmerzen, als deren Ursache sich eine subchorioidale Blutung findet. Enucleation; völlige Ablösung der Chorioidea und Netzhaut. Der zweite Fall betraf gleichfalls ein Glaucom, bei einem 60jährigen; Iridectomie, Phthisis bulbi, Enucleation. Ausgedehnte Ablösung der Ader- und Netzhaut; der Zwischenraum ausgefüllt mit neugebildetem Gewebe, das cystenähnliche Hohlräume enthält. Die mikroskopische Untersuchung zeigt, dass es die stark verdickte Lamina suprachorioidea und Lamina fusca ist; die kleinen Hohlräume enthalten Pigment und sind wahrscheinlich Lymphcanäle. Endlich drittens ein 68jähriger, der nach Starextraction $S = {}^6/_{12}$ hatte und Jäger Nr. I las, aber 6 Monate später erblindete. Wegen Vermuthung einer Neubildung wird das Auge entfernt. Es fand sich fast völlige Ablösung der Ader- und Netzhaut, nur an den Durchtrittsstellen der Gefässe und Nerven fehlte sie, wodurch vier ballonförmige Ablösungen entstanden. Der Zwischenraum enthielt nur seröses Exsudat. Der erste Fall ist ähnlich dem durch ausgedehnten Glaskörperverlust hervorgerufenen Zustand und kommt gelegentlich nach Starausziehung vor, aber hier trat die Blutung erst 3 Tage nach der Operation auf, bei der überdies kein Glaskörper verloren ging. Der letzte Fall ist sehr ungewöhnlich. Die Ablösung ist wahrscheinlich das Resultat einer Hyalitis, die zu Glaskörperschrumpfung führte, einer Chorio-Retinitis, sowie endlich einer Exsudation zwischen Chorioidea und Sclera. Die Diagnose vor der Enucleation ist sehr schwierig. Die Spannung ist gewöhnlich vermindert als Unterscheidungsmerkmal einfacher Ablösung gegenüber der durch Neubildung bedingten.

Jessop fragt, ob Fälle bekannt wären von vermindertem Druck bei intraoculärer Neubildung.

E. Nettleship fragt nach Fällen, in denen die richtige Diagnose vor der Enucleation gestellt wurde. Verminderte Spannung sei im frühesten Stadium von Neubildungen nicht sehr ungewöhnlich.

Priestley Smith und Treacher Collins sahen letzteres trotz vielfachen Nachforschungen bis jetzt noch nicht.

Digitized by Google

Demonstrationen: Ernest Clarke: Seltene Form von Nystagmus. Orbitaltumor. — Mott und Treacher Collins: Exophthalmus mit Trigeminus-Hemianalgesie. — Kenneth Campbell: Anophthalmus. — A. S. Morton: Snellen's Operation gegen Symblepharon. — Higgens: Ungewöhnliche Form von Conjunctivitis. — Lawford: Retinitis circinata.

Sitzung vom 14. November 1895. (The Ophth. Rev. Nov. 1895.)

Three cases of exophthalmic goitre with severe ocular lesions.

Jessop: 40jährige, verheirathet, nie gravid gewesen, Menses immer unregelmässig, keine Vergrösserung der Thyreoida, aber colossaler Exophthalmus bds. Deshalb bds. theilweise Tarsorrhaphie. Trotzdem nach 4 Tagen Entwickevon Hornhautgeschwüren, die aller Therapie trotzend zum Verlust beider Augen unter Staphylombildung führten. Pat. lebt noch, ist aber sehr schwach. 35jährige, verheirathet, mit colossalem Exophthalmus und Zerstörung beider Hornhäute; R Enucleation. Pat. wurde geisteskrank und starb. 24jährige, mit extremem Exophthalmus; r. Auge, zerstört, wird enucleïrt; L wiederholte Anfälle oberflächlicher Hornhautgeschwüre. — J. referirt weiter über 25 berichtete Fälle, die 7 Männer und 18 Frauen betrafen. Das Resultat bei ersteren war schlechter, indem 4 starben; das Alter schwankt zwischen 38 und 56 Jahren. Die Frauen standen zwischen 18 und 52 Jahren; 2 starben, 10 verloren beide Augen. Von drei mit partialer Tarsorrhaphie behandelten Frauen verloren zwei beide Augen, eine wurde mit gutem Sehvermögen geheilt; doch war hier die Ulceration nur oberflächlich.

Little sah keinen Fall, der Lidvernähung nothwendig gehabt hätte.

Power hatte in dem zweiten oben von Jessop erwähnten Falle das Auge wegen andauernder Schmerzen entfernt; er dachte, es sei vielleicht hinter dem Auge etwas. Er glaubt nicht, dass die Ulceration durch Exponirung entstehe, da sie oft in Fällen fehle, die selbst während des Schlafes die Augen nicht schliessen.

Mackenzie Davidson hatte eine Patientin, die beide Augen verlor, geisteskrank wurde, später aber geheilt wurde. In einem anderen Falle machte er die Tarsorrhaphie, und die Cornea blieb bds. gesund. In einem dritten Falle wurde die Oberfläche der Hornhaut völlig zerstört.

Lang machte in einem Falle die Tarsorrhaphie, aber die Nähte, die jedoch sonst weiter keinen Schaden machten, gaben nach und bds. wurde die Hornhaut zerstört.

Johnson Taylor hält völlige, nicht theilweise, Vernähung für richtig, und zwar sobald die Hornhaut afficirt ist.

Lawford vereinigte in einem Falle mit grossem Exophthalmus und Hornhautgeschwür die Lider in der Mitte statt am Canthus, mit sehr gutem Resultate; er hält die Vereinigung der Lider für prophylaktisch sehr wirksam.

Der Präsident E. Nettleship hat 5 Fälle Basedow'scher Krankheit gesehen mit Hornhautbeschädigung. Er ist für Lidnaht; doch muss sie ganz fest ausgeführt werden, sonst schadet sie. Er bevorzugt Drahtnähte. Ein Fall betraf einen 52jähr. Mann mit extremem Exophthalmus und Hornhautgeschwür, der sich nach der Lidnaht wohl befand. Alle Fälle vertrugen keinerlei Umschläge oder Verband.

Jessop bittet bei dem Mangel an Beobachtungen, alle Fälle genau mitzutheilen.

Digitized by Google

The treatment of detached retina.

Wray berichtet über folgenden mit Erfolg operativ behandelten Fall von Netzhautablösung. Das Sehen begann 1885 schlechter zu werden, 1893 zuerst untersucht zeigte er ungefähr die halbe Netzhaut abgelöst. Die Spannung war entschieden erhöht, aber Schmerz hatte nie bestanden. Das andere Auge, seit vielen Jahren in Folge durchbohrender Verletzung erblindet, wurde im Interesse des jetzt erkrankten Auges entfernt. Pat. kam erst im Januar 1895 wieder mit sehr ausgedehnter Ablösung, viel stärker als vorher, so dass trotz Klarheit der Medien der Sehnerv nicht zu sehen war. Die Spannung war noch merklich erhöht, die Hornhaut leicht neblig. Es wurden nur mehr Handbewegungen in 4—6 Zoll wahrgenommen. Am 7. April wurde durch Punktion der Ablösung eine trübe, gelbliche Flüssigkeit entleert. Hierauf Bettruhe, Atropin, fester Verband. Tägliche Pilocarpininjectionen wurden, weil nicht vertragen, schon nach 3 Tagen wieder aufgegeben. Eine Woche später zeigte sich zwar noch beträchtliche Ablösung, aber S war gestiegen auf Fingerzählen in 3—4 Meter. Nach einigen Tagen Erholung, nochmalige Operation; diesmal stieg S auf $^6/_{24}$ bei guter Beleuchtung und schwankte seitdem bis zu $^6/_{36}$. Die Netzhaut scheint überall anzuliegen; es zeigt sich, wie gewöhnlich in solchen Fällen, eine gewisse chorio-retinale Atrophie mit Pigmentirung am Sitze der ursprünglichen Ablösung, Gesichtsfeld ist sehr eingeschränkt. Der Fall beweist, dass selbst bei ausgedehnter und lange bestehender Netzhautablösung die operative Behandlung günstig wirken kann. Von Pilocarpincur ist wenig zu erwarten, besonders bei älteren und herzkranken Leuten. Da auch Druckverband und lange dauernde Bettruhe schwer zu ertragen sind, auf der anderen Seite gänzlicher Verlust des Sehens in Aussicht steht, ist es besser gleich zu operiren, zumal bei Asepsis die Operation keine Gefahr hat. Zudem ist, um Functionsverminderung zu vermeiden, baldigste Wiederanlegung der Netzhaut zu erstreben, und die Aufsaugung eines einigermaassen grossen subretinalen Exsudats dauert ohne Function zu lange, um die gewünschte und gegen die Wiederkehr einer Ablösung sehr wichtige anatomische Vereinigung der wieder angelegten Netzhaut zu erreichen. Ungeeignet für die Operation sind die Fälle, wo die Macula mitabgelöst ist, der Glaskörper Stränge, Membranen oder grosse Hämorrhagien enthält, die Ablösung total ist oder die Spannung niedriger als — 3 ist. Gutes Resultat wurde veröffentlicht in einem frischen Falle mit $T - 2$. Clavelier's Experimente bewiesen, dass Ströme von 5 Milliampères 1 Minute lang angewendet werden können, ohne mehr als vorübergehende Glaskörpertrübung zu erzeugen, und von anderer Seite wurden unter 11 so behandelten Fällen drei Besserungen und zwei Heilungen erzielt. Möglicher Weise wirkt hier bei der Electrolyse der in situ befindliche Pol flüssigkeitsentziehend. Die gegen constitutionelle Ursachen gerichtete Therapie, z. B. gegen Gicht, Rheuma, Syphilis, wirkt zu langsam, als Unterstützung wirkt sie später zweifellos gut.

Devereux Marshall hält eine Differentialdiagnose bei einer Neubildung durch die Punktion für unwahrscheinlich, da der Tumor sich nicht abbröckele und keine Theilchen mit der Flüssigkeit zu Tage träten.

Jessop sah nach der Punktion Recidiv und Verschlimmerung. Durch Ruhe und Pilocarpincur legte sich in einem Falle die Netzhaut wieder an, und das wiederangelegte Gebiet wurde stark pigmentirt.

Little operirte schon oft, erzielte damit nur zwei völlige dauernde Heilungen, ohne Operation sah er aber nie Heilung.

Secker Walker liess die Flüssigkeit abfliessen unter gleichzeitiger Injection

Digitized by Google

physiologischer Kochsalzlösung in den Glaskörper.[1] Einmal trat vorübergehendes Glaucom auf. Die Retina blieb aber nur 5 Wochen angelegt.

Lang sah unter einfacher Ruhecur zwei Heilungen, von Punktionen aber nach den verschiedensten Methoden keinen Erfolg.

Tweedy sah von den Operationen der verschiedensten Art nur Besserung, keine Heilung, und bezweifelt sogar die Diagnose in letzteren Fällen.(?) Trotzdem hält er die Scleralpunktur für richtig. Durch Ruhe und Pilocarpincur verbesserte er einmal die S von Handbewegungen auf Jäger I, bei einer Kurzsichtigen. Das Resultat bestand einige Zeit.

E. Nettleship sah die letzte Patientin 17 Monate später gesund, ohne Zeichen einer Ablösung.

Power glaubt, frischer Glaskörper von Hunden oder Katzen könnte in den Glaskörper injicirt durch Druck die Netzhaut wieder anlegen.[1]

Johnson Taylor fragt, ob Jemand Abführmittel gebraucht habe als ableitende Behandlung.

Grimsdale sagt, Frost hätte Glaskörper vergeblich zu injiciren versucht, da er nicht durch die Spritze ging.

Neuburger.

Sitzung vom 12. December 1895. (The Ophth. Rev. Dec. 1895.)

Case of retinitis circinata.

Hartridge berichtet über einen Fall, in welchem die Fovea im Bilde einer grauen Degeneration erschien mit einer Fülle weisslicher Depots in der Nervenfaserschicht von der Netzhautmitte ausgehend, ohne Netzhautblutungen. H. hält ihn für ein frühes Stadium der Retinitis circinata, während Holmes Spicer sich mehr für eine albuminurische Retinitis ausspricht, weil in allen unzweifelhaften Fällen von R. circinata die Gruppirung der Exsudatherde eine gänzlich davon verschiedene ist. Eine Nephritis lag aber nach H. nicht vor.

Rare form of nystagmus.

Ernest Clarke demonstrirt einen jungen Mann, Juwelier, dessen Sehschärfe beim Gebrauch beider Augen zusammen = $^6/_6$ ist, während bei Verschluss eines Auges das unbedeckte sofort heftig zu oscilliren beginnt. Grimsdale zeigt drei ähnliche, nur nicht so deutlich ausgesprochene Fälle. Nach Dr. Habershon zeigt dieser Patient keinerlei nervöse Krankheit, scheint aber doch neuropathisch veranlagt, weil alle Reflexe bei ihm etwas erhöht sind. Dr. Ormerod macht darauf aufmerksam, dass Pat. erst den Nystagmus zeigte, nachdem er bei seiner Thätigkeit als Juwelier die Uhrmacherloupe zu gebrauchen angefangen hatte.

Superficial peripheral chorioiditis.

Dr. Rayner Batten zeigt einen Fall von Chorioiditis peripherica, dessen Ursprung ihm dunkel erscheint. Es handelt sich um eine 40jähr. Frau, welche frei von allen Krankheiten schien. B. vermuthet eine Späterscheinung von Lues hereditaria, worin ihm Holmes Spicer beipflichtet, weil längs der kleineren Venen zarte weisse Linien bemerkbar seien, die eine gewöhnliche Erscheinung dabei sind.

Embolism of the central artery.

Marcus Gunn sah bei einem jungen anämischen Mädchen ohne alle Herzaffectionen das klinische Bild einer Embolie der Centralarterie auftreten.

[1] Nicht neu.

Digitized by Google

Obwohl in dem Caliber der Gefässe keine nennenswerthe Veränderung zu constatiren war, war doch der typische kirschrothe Fleck in der Fovea deutlich. G. vermuthet deshalb und mit Rücksicht auf die nachfolgende partielle Besserung, dass es sich vielleicht um eine Blutung in den Sehnerv gehandelt haben könne, welche die Circulation im Sehnerv beeinflusste.

Hartridge sah in einem Falle von Embolie schon nach $2^1/_2$ Stunden das charakteristische Oedem der Netzhaut.

Bickerton und Batten sahen Fälle, wo die Gefässveränderungen nur sehr mässig ausgesprochen waren.

Retrobulbar optic neuritis.

Holmes Spicer demonstrirt einen 68jähr. Raucher, der seit 7 Monaten an fortschreitender Neuritis retrobulbaris krankt. Die Sehnerven schienen sehr bleich und leicht geschwollen. Trotz Abstinenz konnte der fortschreitende Verfall des Sehvermögens nicht aufgehalten werden. Während Griffith die Blässe der Papillen für eine Tabaksintoxication als zu hochgradig findet und Taylor an eine Combination mit Alkoholismus denkt, Dr. Habershon dagegen den Fall als ein Mittelding zwischen der Tabaksamblyopie und den von Leber beschriebenen Familien-Atrophien ansprechen möchte, erklärt Nettleship, dass bei alten Leuten die allmähliche Verschlimmerung einer Tabaksamblyopie nichts Ungewöhnliches sei.

Recurrent paralysis of third nerve with migraine.

Dr. Ormerod und Spicer demonstriren einen Fall von recidivirender Oculomotoriuslähmung bei einem 15jähr. Knaben, dessen erste Attacke in sein zweites Lebensjahr fiel. Mit 7 Jahren erkrankt er zum zweiten Mal und seitdem etwa alle 9—10 Monate. Der linke Opticus schien etwas atrophisch; einzelne Muskeln erholten sich gar nicht mehr von ihrer Lähmung.

Double ptosis

Waren Tay zeigt eine doppeltseitige Ptosis mit Convergenzlähmung und Parese der Interni. Eisen und Strychnin helfen schnell.

Paralysis of both internal recti, demonstrirt von Collins.

Peripapillary atrophy of choroid of unusual character, von Donald Gunn gezeigt. Peltesohn.

11) Section on Ophthalmology, College of Physicians of Philadelphia.

In der am 17. December 1895 abgehaltenen Sitzung, welcher Dr. Wm. F. Norris präsidirte, wurden folgende Vorträge gehalten:

Geo C. Harlan machte einige Bemerkungen über den sog. Cornealreflex bei der Ophthalmoskopie im directen Bild. William Thomson erwähnt hierzu seine Versuche mit Convex- und Concavlinsen und die gefundenen interessanten entoptischen Phänomene bei dem Gebrauche künstlicher Augen oder anderer kleiner Objecte mit einem dem menschlichen Auge gleichen Krümmungsradius. Er konnte so leichte Hornhaut- und Linsentrübungen entdecken und hält die Methode für werthvoll zur Bestimmung der Durchsichtigkeit der Augenmedien.

Howard F. Hansell sprach über die entoptische Erscheinung von Glaskörpertrübungen bei uncorrigirter Myopie; bei geeigneter Correction verschwinden sie. Charles Shaffner glaubt, dass einige entoptische Erscheinungen bei Myopie abhängig seien von Störungen in der intraocularen

Circulation, welche eine geringgradige entzündliche Reaction hervorriefen, und dass so erzeugte Glaskörpertrübungen nur allmählich oder überhaupt nicht gänzlich verschwänden.

Charles A. Oliver sprach über den therapeutischen Werth des Scopolaminum hydrobromicum bei plastischer Iritis. Im Beginn und im Frühstadium derselben ist das Mittel sehr wirksam; wenn längere Anwendung nöthig ist, wie in manchen chronischen Formen mit subacuten Exacerbationen, scheint die gute Wirkung nicht so anzudauern und Abwechslung mit Atropin gut zu sein. Vergiftungen sah er nie.

Charles Hermon Thomas zeigte die verbesserte Form von Steven's Tropometer, durch welches eine vergrösserte Ansicht der Cornea gegenüber einer Scala erscheint, wodurch die Stellung derselben zu messen und latente Heterophorie oder Heterotopie zu bestimmen ermöglicht ist. Thomson erwähnt kurz einen Fall, bei dem erst das Instrument eine richtige Diagnose ermöglichte.

William Zentmayer zeigte einen Fall von cilio-retinaler Arterie deren zwei Hauptäste sich bis zur Maculargegend erstreckten. Neuburger.

12) **Medicinische Gesellschaft zu Dorpat.** (St. Petersb. med. Wochenschr. 1895. Nr. 28.)

Sitzung vom 28. September 1894.

Truhart spricht über Paralyse und Parese der Augenmuskeln, indem er besonderes Gewicht legt auf die intracraniellen Lähmungen und deren Localisation corticalen cerebralen und nucleären Ursprungs. (Der Vortrag wird in extenso publicirt werden.)

Sitzung vom 19. October 1894.

Jaesche spricht über das binoculare Sehen. Die allgemein bestehende Annahme, dass die Lage des Scheinbildes eines Gegenstandes bei Lähmung eines Augenmuskels von der darauf aufgewendeten Willensanstrengung bestimmt werde, steht im Widerspruch mit bereits feststehenden Beobachtungen und leicht zu wiederholenden Versuchen, deren Vortr. einige hervorhebt, aus denen erhellt, dass die Richtung der Blicklinie auf einen Punkt des Blickfeldes nur dann richtig aufgefasst wird, wenn dieselbe durch willkürliche Bewegung erfolgt. Für das Sehen mit beiden Augen lässt sich durch Versuche feststellen, dass unter Umständen Punkte, auf welche die Blicklinien gerichtet werden, nicht an den Stellen des Blickfeldes gesehen werden, auf welche die Blicklinien eingestellt sind, und dass zwei getrennte Punkte, auf welche je eine Blicklinie eingestellt ist, einfach, verschmolzen erscheinen, ihre Lage im Blickraum jedoch sich ändern kann, je nach der Stelle, wo beide Blicklinien sich schneiden oder wo sie bei Convergenz zusammentreffen würden. Daraus und aus weiteren Beobachtungen ergiebt sich, dass die Lage des Scheinbildes bei Augenmuskellähmung davon abhängt, dass die krankhafte Ablenkung einer Blicklinie nicht zum Bewusstsein kommt, sondern dass diese als mit der gesunden zusammenfallend aufgefasst wird, und um so viel als die gelähmte Blicklinie hinter der Einstellung der gesunden zurückbleibt, wird der von dieser fixirte Gegenstand dem kranken Auge erscheinen als ein um eben so viel von eben diesem Gegenstand abgewichenes Scheinbild.

Im Anschluss daran und an seinen letzthin gehaltenen Vortrag über Augenmuskellähmungen berichtet Truhart über einen Fall von isolirter, vollständiger Lähmung des l. Abducens bei einem jetzt 9jährigen Mädchen,

Digitized by Google

welches nach Angabe der Eltern zufolge einer Erkältung im Bade schon in den ersten Tagen des extrauterinen Lebens zu schielen begonnen hätte; im dritten bezw. vierten Lebensjahre hätte die Kleine häufig an Magenverstimmungen, an Uebelkeit und Erbrechen gelitten, wobei jedoch die zu Rathe gezogenen Aerzte ausdrücklich eine effective Erkrankung des Magens ausgeschlossen hätten, ferner habe sie in früheren Jahren die Gewohnheit gehabt, den Kopf in eigenthümlicher Stellung, mit starker Drehung nach links aussen, zu halten. Daraus schliesst Vortr., dass das Kind seiner Zeit beim binocularen Sehakt in hohem Grade von Doppelbildern belästigt gewesen sei und dass eine gegenwärtig constatierte Scoliose als secundäre Folgeerscheinung der immer wiederkehrenden Kopfverdrehung aufzufassen sei. Des weiteren bespricht Vortr. den in diesem Centralbl. schon referirten Fall von Eliasberg von einer in den ersten Lebensmonaten erworbenen Augenmuskellähmung. Neuburger.

13) **Deutscher ärztlicher Verein zu St. Petersburg.** (St. Petersb. med. Wochenschr. 1895. Nr. 28.)

Sitzung vom 21. November 1894.

v. Schroeder stellt eine Patientin vor, an welcher er die Exstirpation des Thränensackes nach Kuhnt ausgeführt. Man schneidet medianwärts vom Thränensacke dicht am Thränenbein ein, dessen Crista anterior eine sichere Orientirung bietet, und schneidet den Sack nach Ablösung vom Knochen mit ein paar Scheerenschlägen in toto aus. An der vor 4 Tagen operirten Pat. ist bereits Heilung per primam eingetreten und kaum eine lineäre Narbe sichtbar. Als Indication gilt Thränensackeiterung bei vorzunehmenden Operationen am Bulbus, Ulcus corneae in Folge dieser Eiterung, erfolglose Behandlung durch Spaltung und Ausspritzung, endlich Caries des Knochens. Vortr. machte auch in seinen Fällen die Wahrnehmung, dass das Auge nach Exstirpation des Thränensackes wohl mit Thränen gefüllt ist, aber kein Ueberfliessen derselben stattfindet. Neuburger.

14) **Verein St. Petersburger Aerzte.**

Sitzung vom 14. Februar 1895. (St. Petersb. med. Wochenschr. 1895. Nr. 21.)

Blessig bespricht einen von ihm gemeinsam mit Dr. Dombrowski beobachteten Fall von gummöser Erkrankung der Orbita, der mittleren Schädelgrube und des Gehirns, worüber in diesem Centralb. schon berichtet wurde (1895. Nov.).

Sitzung vom 19. September 1895. (St. Petersb. med. Wochenschr. 1895. Nr. 40.)

Blessig legt eine Sammlung von in Glycerin-Gelatine eingebetteten Präparaten des Auges vor. Die Präparate betreffen theils pathologisch veränderte Menschenaugen (mit intraocularen Tumoren, Totalstaphylomen, Fremdkörpern im Augeninnern etc.), theils normale Thieraugen. Die Methode ihrer Herstellung stammt von Pristley-Smith, der gelegentlich des VII. internationalen Ophthalmologen-Congresses in Heidelberg 1888 eine wunderschöne Sammlung derartiger Präparate ausstellte und die Methode in den Verhandlungen des Congresses ausführlich beschrieb. Seitdem ist das Verfahren in ophthalmologischen Kreisen allgemein bekannt und vielfach in Gebrauch, doch dürfte es sich auch auf anderen Gebieten zur Herstellung anschaulicher und dauer-

Digitized by Google

hafter makroskopischer Präparate vorzüglich eignen. Das ursprüngliche Verfahren von Pristley-Smith bestand kurz in Folgendem: Härtung des Auges in Müller'scher Flüssigkeit, Halbirung desselben in gefrorenem Zustande, vorbereitende Behandlung des Präparates (des halbirten Auges) mit Chloralhydratlösung (5 %), und mit Glycerinlösung (15 %, 25 %, 50 %), Einbettung desselben in Gelatine, die mit Wasser und Glycerin (1:8:8) unter Zusatz einiger Tropfen Carbolsäure hergestellt ist, in eigens dazu bestimmten Glasnäpfchen. Vortr. schliesst die letzteren gleich nach Erkalten der Gelatine luftdicht mit Canadabalsam ab, wobei sich die Gelatine und das Präparat in derselben Jahre lang unverändert erhalten. Zur Härtung benutzt er seit 2 Jahren ausschliesslich das Formalin (anstatt der früher auch von ihm angewandten Müllerschen Flüssigkeit). Das Formalin erhält die Farbe des lebenden Gewebes und die Durchsichtigkeit der brechenden Medien des Auges fast unverändert, wodurch das Präparat wesentlich an Frische und Schönheit gewinnt.

Sitzung vom 31. October 1895. (St. Petersb. med. Wochenschr. 1895. Nr. 50.)

Germann spricht unter Krankenvorstellung über eine neue Methode zur Färbung von Hornhautflecken. Eine kleine dolchförmige Lanze ist an der vorderen Rippe mit einer Rinne versehen, welche von der Basis bis zur Spitze reicht. Nach Befeuchtung dieser vorderen Fläche mit chinesischer Tusche wird möglichst oberflächlich am Rande des Leucoms in der Richtung zum Centrum desselben eingestochen. Bevor die Lanze zurückgezogen wird, führt man eine zarte Drehung derselben nach rechts und links aus, wodurch die Wundtasche zum Klaffen gebracht und der Farbstoff durch Capillarattraction zunächst an den Seiten der Lanze eingeführt wird. Dann drückt man mit der wiederum gerad gehaltenen Lanze gegen die hintere Wand der Tasche und zieht das Instrument langsam heraus. Es hinterbleibt dann bei richtiger Ausführung ein schwarzes Dreieck. So geht man um die ganze Peripherie des Leucoms herum. Die zwischen den einzelnen Dreiecken bleibenden grauen Leucomstreifen färbt man dann später mit der Stichelung. Die Lanzenführung verlangt einige Uebung. (Uns scheint die alte Methode mittelst Stichelung und Fixirung des Bulbus mit Gummipincette mindestens ebenso sicher, einfacher und leichter zu sein. — Ref.) Neuburger.

Referate, Uebersetzungen, Auszüge.

1) **Die Gummiknoten des Augengrundes,** von J. Hirschberg. (Beiträge zur Dermatologie und Syphilis. Festschrift, gewidmet Georg Lewin zur Feier seines 50jähr. Doctorjubiläums am 5. November 1895.)

Dass die Syphilis das Auge verhältnissmässig häufig in Mitleidenschaft zieht, weiss man ziemlich so lange, als jene Seuche überhaupt durch genauere Beschreibung den Aerzten bekannt geworden.[1] Die syphilitischen Entzündungen des dunklen Augengrundes, besonders der Netzhaut und Aderhaut, des Sehnerven, sind durch den Augenspiegel in klares Licht gestellt worden. Aber von Gummiknoten (Syphilomen) des Augeninnern ist weder in den Lehrbüchern der

[1] Vgl. Proksch, Gesch. d. vener. Krankh. II. S. 171. 1895.

Syphilis, noch in denen der Augenheilkunde[1], noch endlich in den Sonderschriften über syphilitische Augenkrankheiten zusammenhängend und erschöpfend gehandelt worden. Heisst es doch sogar in der trefflichen Abhandlung Mauthner's[2]: „Wenigstens wurde noch niemals ein gummöser Knoten in einer in Folge von Lues entzündeten Retina mit dem Ophthalmoskop wahrgenommen." Und selbst Alexander (Syph. und Auge. 1889. S. 77) sah nur einen Fall mit zwei Gummiknoten der Aderhaut (von 1,5, bezw. 1 mm Hervorragung) in einem späten Stadium des Verlaufes, und citirt nur zwei Fälle von Gummi des Sehnerven (S. 104).

Gelegenheit zu anatomischen Untersuchungen ist selten, der anatomische Beobachtungsstoff dürftig.

Klinische Beobachtungen, namentlich der früheren Entwickelungsstufen dieser seltenen Krankheitsformen, können nur durch Jahrzehnte lang fortgesetzte Prüfung eines grösseren Krankenmaterials in einiger Vollständigkeit gesammelt werden, so dass man in der Lage ist, nach eigener Anschauung eine Beschreibung zu liefern.

Alle Theile des Augapfels können Sitz von Gummiknoten werden, mit Ausnahme derjenigen, die man früher als die Feuchtigkeiten des Auges zu bezeichnen liebte; zu diesen wurden, ausser dem Kammerwasser, noch die Linse und der Glaskörper gerechnet. Die Linse ist ein Abkömmling der Deckzellenlage, der Glaskörper ein zellenarmes Schleimgewebe. Die Hornhaut, welche zu den Bindesubstanzen gehört, aber keine Blutgefässe besitzt, kann erst dann, wenn sie zuvor durch syphilitische Entzündung von einem neugebildeten Blutgefässnetz durchzogen ist, Sitz von Gummiknoten werden: dies äusserst seltene Ereigniss habe ich bei angeborener Lues beobachtet.

Die Augapfelbindehaut, die Lederhaut, die Regenbogenhaut und der Strahlenkörper, die Aderhaut, die Netzhaut, der Sehnerv werden gelegentlich Sitz von Gummigeschwülsten. Sowie die letzteren grösser werden, dringen sie von ihrem Ausgangspunkte weiter in die Nachbarschaft vor, z. B. von der Lederhaut auf den Strahlenkörper; ausserdem entstehen durch Fernwirkung des Entzündungsreizes noch Reizungen und Entzündungen der empfindlicheren, gefässreichen Theile des Augapfels, z. B. der Regenbogenhaut.

Bemerkenswerth ist das verhältnissmässig frühzeitige Auftreten solcher Gummiknoten im Auge, wobei ich vollständig absehe von der papulösen Regenbogenhautentzündung, die man früher vielfach, heute noch gelegentlich als gummös bezeichnet: möglicher Weise spielt die Zartheit der Augengewebe und ihr Gefässreichthum hierbei eine wichtige Rolle.

Die Behandlung ist meist recht wirksam; jedoch nicht immer. Namentlich, wenn die Kranken selbständig die Behandlung zu früh unterbrechen, kann schon durch Gummiknoten der Lederhaut und des Strahlenkörpers Erblindung des Augapfels eintreten. Vollends bei solchen Geschwülsten des Augengrundes. Nur über diese will ich genauere Mittheilungen machen.

Zwei Hauptfälle sind zu unterscheiden: I. Der Gummiknoten der Aderhaut. II. Der Gummiknoten des peripheren Sehnervenendes. Beide ziehen die Netzhaut in Mitleidenschaft.

I. Bei einem Menschen, der an erworbener Lues leidet, tritt (entweder schon im ersten Jahre, oder erst einige Jahre nach der Ansteckung) Seh-

[1] Ich habe die besten und neuesten daraufhin noch einmal durchgesehen und will durch Aufzählung negativer Befunde den Leser nicht ermüden.
[2] Zeissl, Syph. 4. Aufl. 1882. S. 584.

Digitized by Google

störung eines Auges und Schmerzhaftigkeit desselben auf. Deutliche Erscheinungen der Syphilis (papulöse und andere Hautausschläge, Kehlkopfgeschwüre u. dgl.) sind noch vorhanden oder kurze Zeit zuvor vorhanden gewesen. Das Auge selber ist auch äusserlich geröthet, gelegentlich sogar eine umschriebene, rothe Anschwellung der Lederhaut nachweisbar. Die Sehstörung macht rasche Fortschritte und erreicht bald einen hohen Grad. Die Diagnose wird durch das Augenspiegelbild geliefert.

Die Netzhaut ist vorgedrängt durch eine weisse, knotenförmige Neubildung, die in dem eigenen Gewebe der Netzhaut, hauptsächlich aber in dem darunter liegenden der Aderhaut ihren Sitz hat. Auch nach aussen, bis zur Lederhaut, kann die Neubildung durchschlagen und durch Fortleitung des Entzündungsreizes die Regenbogenhaut in Mitleidenschaft ziehen und Glaskörpertrübung veranlassen. Der Verlauf ist langwierig, auch mit inneren Blutungen und Sehnerventzündung complicirt; aber unter gründlicher Behandlung ist Heilung möglich, mit Erhaltung und Wiederherstellung des Sehvermögens. Doch bleibt im Gesichtsfelde meistens ein umschriebener Ausfall, entsprechend dem Sitze der Gummigeschwulst.

Fall I. Am 14./IX. 1891 kam der 28jährige O. M. zur Aufnahme.

Im März 1891 hatte er sich ein Geschwür an den Geschlechtstheilen zugezogen und Drüsenanschwellung in der Schenkelbeuge. Nach 8tägigem Bestehen suchte er Behandlung nach, welche nach seiner Angabe in örtlicher Einreibung von grauer Salbe bestand. Bald nach Pfingsten bekam er eine Halsentzündung, die durch Einathmungen und innerlichen Gebrauch von Jodkali bekämpft wurde.

Nach einiger Zeit folgte ein Gesichtsausschlag.

Am 10./IX. 1891 verspürte er im rechten Auge Schmerz und Tags darauf Sehstörung.

Am 12./IX. 1891 zeigte er auf der Stirn einen aus kleinen Papeln bestehenden Ausschlag; ferner, bei der Untersuchung mit dem Kehlkopfspiegel, eine Entzündung unterhalb der Stimmbänder (Laryngitis subglottica ulcerosa). Die Bindehaut des rechten Augapfels ist mässig geröthet; ganz oben, am Aequator, besteht eine flache, rothe Hervorwölbung der Lederhaut, auf Druck sehr empfindlich.

Die lichtbrechenden Theile des Auges sind durchsichtig. Der Sehnerveneintritt ist verwaschen, nicht wesentlich hervorragend, bis auf eine zarte Gefässneubildung gerade am oberen Rande; alle Venen gestaut. Nach oben, etwa 10 mm oberhalb des Sehnervenrandes, sitzt eine mächtige Herderkrankung, die etwa 10 mm lang (von rechts nach links), etwa 4 mm breit (von oben nach unten) und stark hervorragend scheint; sie besteht aus zwei dicht aneinander stossenden, bläulich weissen Knoten, deren Gewebe die Netzhautgefässe theilweise verschleiert. Die innere Herderkrankung entspricht der äusserlich sichtbaren Erhebung der Lederhaut und bewirkt im Gesichtsfelde des rechten Auges unten einen Ausfall an der Peripherie (vom 38. Grad bis 60. Grad), während die centrale Sehschärfe noch fast normal geblieben ist. Das linke Auge ist normal.

Als zwei Tage später (14./IX. 1891) der Kranke zur Aufnahme kam, war die Wucherung aussen, wie innen etwas stärker geworden, Regenbogenhautentzündung hinzugetreten, die Sehkraft des kranken Auges etwas schlechter geworden.

Der Kranke wurde im Dunklen gehalten, Atropinlösung in das rechte Auge eingeträufelt und graue Salbe, wie üblich, in die Haut eingerieben.

Digitized by Google

17./IX. 1891 nimmt die Reizung des Auges noch zu. 24./IX. ist der ganze Glaskörper trüb, durch staubförmige, zum Theil zusammengeballte Theilchen, Sehkraft nur $^1/_{12}$, mit Gesichtsfeldbeschränkung nach unten: die Gummigeschwulst oben im Augengrunde nicht mehr deutlich zu sehen. Trotz starker Erweiterung der Pupille besteht heftige Entzündung der Regenbogenhaut. (Gewebe grünlich, feine Niederschläge auf der Vorderkapsel, feine Punkte in der Hornhaut, allgemeine Röthung der Augapfelbindehaut rings um die Hornhaut.)

Nach 20tägiger, gründlicher Einreibung (5./X. 1891) ist die Sehkraft besser ($S = ^1/_3$, Gesichtsfeldverdunkelung unten), die Reizung geringer. Die bläuliche Masse am Augengrunde ist geschwunden; man sieht daselbst einen Entfärbungsherd, in dem ein Stück von einem grösseren Aderhautgefässe mit verdickten Wandungen auftaucht. (Narbe der Aderhaut.)

Im weiteren Verlaufe (2./XI. 1891) trat die Entzündung des Sehnervenkopfes mehr in den Vordergrund: derselbe ist geschwollen, von weisser Ausschwitzung durchsetzt, undeutlich begrenzt; Glaskörpertrübungen noch deutlich, Aderhautherd wie zuvor. ($S \leqq ^1/_6$. Gesichtsfeldausfall unten vom 38.—60. Grad.)

Die Behandlung wurde fortgesetzt. 28./XI. war S wieder $^1/_3$ (bis $^1/_2$), Gesichtsfeldausfall unverändert. Die Entzündung des Sehnerven ist abgelaufen, Verfärbung zurückgeblieben, sowie ein graublaues Flöckchen im Glaskörper, einige Millimeter vor dem Sehnerven. Auf der Aderhautnarbe ist jetzt eine feine, schwarzgraue Pigmentirung der Netzhaut hinzugekommen. Von hier ziehen feine, halbdurchscheinende Fasern mit dunkleren Punkten nach vorn durch den Glaskörper.

Am 30./XII. 1891 ist die Sehkraft des rechten Auges fast normal, ($^{15}/_{20}$'; Sn $1^1/_2$ in 7",) doch bleibt der untere Gesichtsfeldausfall vom 38. bis 60. Grad, entsprechend dem Sitze der früheren Gummigeschwulst.

Bemerkenswerth ist in diesem Falle das frühzeitige Auftreten der „tertiären" Neubildung, noch im ersten Jahre nach der Ansteckung. Wer will, mag den Fall zu der galoppirenden Form der Lues rechnen.

Fall II. Am 13./III. 1894 kam in die öffentliche Sprechstunde Frau J. F., 28 Jahre alt, ziemlich schwächlich. — 4 Jahre zuvor hatte sie ein primäres Geschwür an den Lippen gehabt und danach Geschwüre zwischen den Zehen. Sie wurde in einem hiesigen öffentlichen Krankenhause mit Einreibungen behandelt. Seit $2^1/_2$ Jahren ist sie verheirathet. Zuerst erfolgte ein Abort. Sie begab sich zum Herrn Collegen Lassar, der sie einer Einspritzungscur unterzog. Dann gebar sie ein lebensfähiges Kind, das aber Ausschläge im Gesicht und am Hintern bekam. Vor 8 Wochen erkrankte ihr rechtes Auge unter Flockensehen und Nebel; erst in letzter Zeit trat dazu Röthung und Schmerz. Das rechte Auge ist auf Druck empfindlich, rings um die Hornhaut geröthet, die letztere von feinen Punkten durchsetzt, die Pupille rund (aber schon am 22./III. durch eine untere Verwachsung zackig), der Glaskörper staubförmig getrübt. Der Sehnerv ist unverändert, die Netzhautvenen erweitert; im oberen Drittel, anfangend vom Sehnerven, die Netzhaut leicht geschwollen und getrübt (ödematös). In dieser trüben Netzhaut sitzt innen-oben (an der Arteriola nasalis superior) ungefähr 5 mm vom Sehnerven entfernt, ein etwa 4 mm grosser, rundlicher, hervorragender Herd von bläulicher Farbe mit heller Randzone und verdeckt theilweise die Netzhautgefässe. Die Sehkraft des erkrankten Auges ist erheblich herabgesetzt, entsprechend der schon 8wöchentlichen Dauer des Leidens, nämlich auf $\leqq ^1/_{12}$; dazu besteht, entsprechend dem Herde des Augengrundes, im Gesichtsfelde ein seitlicher Ausfall, vom 20. bis 40. Grad, nach aussen-unten

Google

vom Fixirpunkte. Der Ausfall ist umgeben von einem Ringe undeutlichen Sehens, der, zungenförmig sich umbiegend, in die unteren und inneren Theile des Gesichtsfeldes hineinreicht. Die Kranke wurde vom Herrn Collegen Lassar weiter behandelt, wie es ihr Kräftezustand erlaubte; 5./IX. 1894 hatte sie wieder 35 Einspritzungen durchgemacht und fühlte sich wohl.

Das Augenleiden zeigte zunächst erhebliche Verschlimmerung.

2./IV. 1894 war das Auge bis auf Lichtschein (Wahrnehmung von Handbewegungen) erblindet und auch ein grosser Ausfall in der oberen Hälfte des Gesichtsfeldes hinzugetreten. Die untere Hälfte des Glaskörpers ist von undurchleuchtbaren (blutigen) Trübungen erfüllt, die Gummibildung oben scheint verkleinert.

9./IV. 1894. Finger excentrisch auf 2 Fuss ($S = {}^1/_{100}$), die blutige Beschaffenheit der Glaskörpertrübung ist deutlich nachweisbar.

15./IV. 1894. Nach 32 Einspritzungen bedeutend besser; Finger in 6 Fuss, ringförmiger Ausfall im Gesichtsfelde. Die Glaskörpertrübung ist einem Gitter oder Korbgeflecht ähnlich. — 3./VII. 1894. Finger in 8 Fuss. Statt des geschwulstähnlichen Herdes sieht man jetzt eine helle, narbige Stelle, umgeben von zarter Pigmentveränderung.

18./VII. 1894. Sn C in 15′, $S = {}^1/_{14}$.

7./VIII. 1894. Rückfall (offenbar neue Blutung in den Glaskörper). Das Auge wurde völlig verdunkelt, nach 4 Tagen aber wieder klarer; als sie sich am 15./VIII. 1894 vorstellte, war $S = {}^1/_{70}$. (Finger auf 3 Fuss.)

6./IX. 1894 konnte das Auge wieder feine Druckschrift lesen (Sn 2 in 6″ mit + 6″). Der Glaskörper ist klarer, obwohl er noch Flöckchen beherbergt. Der Herd ist gut sichtbar, verkleinert, flach, grau mit heller Mitte. Eine feine Arterie zieht gerade hindurch und wird für eine kurze Strecke durch Pigment verdeckt.

3./I. 1895. $S = {}^1/_2$. Gesichtsfeld normal: eine wunderbare Besserung.

Ich habe noch andere Fälle der Art beobachtet, kleinere Gummiknoten der Ader- und Netzhaut auch schon 1888 (Centralbl. f. Augenheilk. S. 164) beschrieben.

II. Die gummöse Erkrankung des peripheren Sehnervenendes[1] habe ich bereits (in Eulenburg's Realencyclopädie. 2. Aufl. Ophthalmoskopie) kurz, aber genau beschrieben; doch sind meine Mittheilungen bisher in die Lehrbücher noch nicht übergegangen, ja sogar nicht einmal in der so umfangreichen Sonderschrift von Alexander beachtet worden.

„Bei gummöser Neubildung im Sehnerven hinter dem Augapfel, wodurch der Nerv fingergliedstark anschwellen kann, kommt es zu der stärksten Stauungspapille mit starker Trübung des Sehnerveneintritts, sowie der benachbarten Netzhautzone und mit fetzigen Trübungen, die weit in den Glaskörper hervorragen. Dabei ist die Sehkraft des befallenen Auges völlig vernichtet. Die richtige Diagnose, selbst unter ungewöhnlichen Verhältnissen, z. B. bei Damen der besten Privatpraxis, und die sofort eingeleitete energische Einreibungscur hat mir wiederholentlich glänzende Heilungen gewährt. Zurück bleibt nichts als eine Erweiterung des Mariotte'schen Flecks, woraus die Kranken sich nichts machen, und eine nichtssagende Pigmentveränderung um die Sehnerven, die an einzelnen Blutgefässen weiter in die Netzhaut hineinstrahlt."[2] Ferner ebendaselbst: „Eine

[1] Wohl zu unterscheiden von der doppelseitigen Stauungspapille in Folge von gummöser Hirnhautentzündung. Diese Erkrankung habe ich hier nicht zu besprechen.

[2] „Auch Bindegewebsbildung auf dem Sehnerveneintritt" habe ich in meinem eigenen Handexemplar hinzugefügt.

Digitized by Google

milchweisse gesättigte Trübung ergiesst sich vom Sehnerven auf etliche Millimeter nach allen Richtungen hin in die Netzhaut, deren Blutgefässe ebenso wie die Umrandung des Sehnerven vollständig verdeckt sind. Die Sehstörung ist sehr bedeutend. Unter dem Einflusse der Behandlung zerfällt die gleichförmige Trübung in kleine Inseln; schliesslich verschwinden auch diese; eine nichtssagende Pigmentveränderung um den abgeblassten Sehnerven ist der Ausgang. Ein mittleres Sehvermögen kann erzielt werden.

Wahrscheinlich handelt es sich um gummöse Entzündung des Sehnerven hinter dem Augapfel (Neuroretinitis gummosa). Die Schwellung presst die Netzhaut-Schlagader zusammen; in Folge der gehinderten Blutströmung kommt es, wie in den Fällen von Embolie, von acutester Blutleere durch Blutverlust u. s. w., zu einer starken Trübung der Netzhaut."

Mein ehemaliger Assistent, Herr Dr. Scheidemann, hat eine vorzügliche Beschreibung und farbige Abbildung eines meiner Fälle von gummöser Entzündung des Sehnerveneintritts (im Arch. f. Ophth. XL, I) geliefert. Ich verweise auf diese Mittheilung und will nur in Kürze Folgendes hervorheben:

Fall III. Der 32jährige zog sich August 1893 einen Schanker zu. November 1893 Ausschläge (Hg), Februar 1894 Regenbogenhautentzündung des linken (Hg), Mitte Mai erst Verschleierung, dann plötzlich in der Nacht vom 25.—26. Mai Aufhebung der Sehkraft des rechten Auges: acute Regenbogenhautentzündung; an Stelle des Sehnerveneintritts sieht man einen breiten, rundlichen, hellgraugelben Knoten von 2 mm Hervorragung. Unter gründlicher Hg-Behandlung bildete sich der Knoten wieder zurück. Aber erst am 10./IX. 1894 vermochte das Auge wieder feine Druckschrift zu lesen.

Anmerkung.

Die syphylitische Geschwulst (Syphilom) wird heutzutage ziemlich allgemein mit dem Worte Gumma (oder Gummi) bezeichnet. Ueber die Rechtschreibung und Beugung dieses Wortes sind heftige Streitigkeiten entbrannt, welche demjenigen recht überflüssig erscheinen, der die Entwickelung dieses Sprachstammes berücksichtigt.

Das Wort Gummi stammt aus der altägyptischen (hieroglyphischen) Sprache und findet sich bereits vielfach im Papyrus Ebers, welcher um das Jahr 1500 v. Chr., also vor etwa 3400 Jahren, niedergeschrieben ist.[1]

Die ägyptische Schrift, welche die in der Mitte der Worte vorkommenden Selbstlaute zumeist nicht ausdrückt, schrieb qmy (oder k^{e}miy) und bezeichnete damit den Klebstoff, der auch bei uns heute noch Gummi heisst. Das Wort ist in der Schreibweise KOMH (sprich Kommi) in das Koptische[2] übergegangen, das aus dem Aegyptischen sich herausgebildet hat, wie das Italienische aus dem Lateinischen. [Allerdings findet es sich nur in einem kopt. Wörterbuch.]

Die Griechen übernahmen von den Aegyptern den in der Heilkunde so vielfach gebrauchten Klebstoff und seinen Namen. Sie wussten[3], wenigstens

[1] Vgl. Hirschberg. Aegypten. 1890. S. 68.

[2] Aber nicht in das Hebräische. Haltlos ist die Annahme von Kraus, dem ebenso gelehrten, wie urtheilslosen Verf. des med. Lexicon (3. Aufl. 1844. S. 430), dass almugim (1. Kön., 10, 11) und algumim (2. Chron. Cap. 2, 7, sowie Cap. 9, 10) das Wort qmy darstelle und bedeute. Almugim, die ursprüngliche Lesart, bedeutet eine kostbare Holzart aus Ophir nach allen neueren Erklärern. Uebrigens dürfte almugim aus dem Sanskritworte valgukam (Sandelholz) herstammen. Vgl. Hunter, The Indian Empire, London 1893, S. 210, Note 3.

[3] Athenaeus 2 p. 66. E. [Lebte 170 bis 230 n. Chr. in Alexandria und in Rom.]

Digitized by Google

in der späteren, gelahrteren Zeit, dass der Sprachstamm ein fremder sei; bezeichneten damit hauptsächlich die Ausschwitzung der ägyptischen[1] Akazie und schrieben das Wort τὸ κόμμι, gebrauchten es sowohl ohne Biegung (τοῦ κόμμι, τῷ κόμμι), als auch in τοῦ κόμμεως, τῷ κόμμει gebogen. (Beide Formen bei Hippocrates und Galen.)

Die Römer übernahmen von den Griechen, wie die gesammte Heilkunde, so auch dieses Wort, schrieben es cummi, das sächlich und biegungsunfähig war, oder lieber cummis, das weiblich war und in cummim, cummium gebogen wurde. Die Schreibart cummis ist bei Plinus die der besten Handschriften; somit auch der kritischen Ausgabe von Julius Sillig (Hamburg und Gotha 1852). Später scheint die Schreibweise gummi oder gummis üblicher geworden zu sein. Auch cumma, gumma, selbst gummus (männlich, 2. Fall gummi) und gumen (guminis) findet man bei späteren Schriftstellern, wie Palladius[2] u. A.

Im mittelalterlichen Latein der Nichtärzte sucht man das Wort vergebens. Wenigstens konnte ich es in dem zehnbändigen Glossar. med. et infim. latin. überhaupt nicht auffinden. Doch kommt, nach freundlicher Mittheilung des Herrn Collegen Pagel, gummi arabic. in dem Areolae St. Amandi, auch in der Augenheilkunde des Alcoatim, gummi albotin (terebinth.) bei ersterem, g. prunorum bei Mesue, g. cerasi bei Mondeville vor.

Nach dem Wiedererwachen der Wissenschaften haben die neulateinischen Aerzte hauptsächlich der Form gumma (gummatis) für ihre Zwecke sich bemächtigt.[3] Diese ist auch in die latinisirende Sprache der Heilkunst unserer Tage übergegangen. Wenn einzelne Forscher uns eine bestimmte Schreibart des Wortes (gummi) aufzwingen wollen, so ist das eher Willkür, als Gesetz der lateinischen Sprache.[4]

Ueberhaupt ist es mir zweifelhaft, ob der Name für die syphilitische Geschwulst von dem Worte für Klebstoff herkommt. Behauptet ist ja oft, dass die Geschwülste von der gummi-artigen Festigkeit und Schnellkraft ihren Namen führen. Diese Behauptung reicht bis in das erste Jahrhundert der Syphilisbeschreibung zurück. Bei Fallopia[5] heisst es:

Isti tumores quum contineant materiam crassam: quae est veluti gummi eliquatum, ideo gummata gallica vocantur a medicis. Ferner[6] bei demselben: Tumores ateromaticos, quae gummata vocantur assumpta similitudine ab arboribus, quoniam in morbo gallico crescunt tubercula aemulantia gummas arborum.

Am meisten bekannt und berühmt ist der Satz von van Swieten[7]: Gummi solet vocari tumor, ex ipsa ossis substantia enatus, talis tenacitatis et mollitiei, ut digitis cedat, fere uti solent gummi ex arboribus stillantia et concreta, dum radiis solaribus mollescunt, vel nondum perfectam duritiem acquisiverunt. Die Länge dieser rationalistischen Erklärung verdächtigt ihre Ursprünglichkeit. Denn bei einigen der ältesten Syphilisbeschreiber finde ich, dass das Wort,

---

[1] ἀκάνθη, spina Aegyptiaca. Vgl. Herodot 2,96; Strabo 17, S. 809; Theophrast. H. Pl. 4, 2, 8; Plin. XIII, 66; Diosc. V. I. Schon die Aegypter sprachen vom Gummi der Akazie (sndt.).

[2] Im 4. Jahrh. n. Ch.

[3] Massa (1532) gebraucht neben gummata auch die ungebeugte Form gummi (Aphr. 105 D, apostemata dura sive gummi). Desgl. Almenar (1502); Alex. Traj. Petron. (1556) hat gummitio, gummositas.

[4] Denn Plinius, der der classischen Art des Lateinischen am nächsten steht, schreibt cummis.

[5] 1523—1562 n. Chr. Opera omnia. Venet. 1584. Vgl. Aphrod., 820.

[6] De morbo gallico liber. Patavii 1564. Aphr. 781, c.

[7] Commentar. in Boerhaavii aphorismos. Leyden 1741—1742. I, 939.

Digitized by Google

zur Zeit jener sogenannten epidemischen Verbreitung der Seuche, zuerst vom Volke gebraucht und danach erst in die Sprache der Aerzte aufgenommen wurde. Vgl. Nicol. Massa (De morbo gallico. Venet. 1536. I, 46): Praeterea sunt apostemata dura, adhaerentia panniculis et ossibus, ut sunt ossa furculae pectoris, crurum et frontis, quae a vulgaribus gummata appellantur. Und ferner Aphr. I, 43: Hanc eandem materiem videmus quotidie in apostematibus duris, quae vulgares gummata appellant, nam quando inciduntur aut ex se rumpuntur, sunt plena materiae albae, viscosae. Endlich I, 44, E: apostemata dura mala, quae vulgaria[1] gummata appellant.

Man braucht nur Glossar. med. et inf. lat. nachzusehen: Vulgares, vulgus, plebs. Ferner: Vulgariter, lingua vulgari, vernacula. Danach möchte man auch noch Juan Almenar (1502, Aphr. I, 362) herbeiziehen: Qui nodos habent, qui gummi vulgariter appellantur, difficilius ceteris curantur.

Man kann also wohl zulassen, dass, wie die ganze Krankheit ihren ersten Namen (Franzosenkrankheit, morbus gallicus) aus der Volkssprache geschöpft hat[2], so auch das Wort gumma aus der Sprache des Volkes in die der Aerzte übergegangen ist. Dann muss man nach einem volksthümlichen Stamme des Wortes suchen. Ihn zu finden, wäre es nothwendig, die Volksliteratur jener Zeit, namentlich die italienische, daraufhin genauer zu durchforschen. Aber vermuthungsweise möchte ich daran erinnern, dass Knoten, Geschwulst oder Beule[3] auf italienisch Gomma hiess. Vgl. Gloss. med. et inf. latin: A) „Gumba, tumor, Ital. Gomma.[4] Inquisit. anno 1270. ap. Murator. V, Antiqu. Ital. med. aevi col. 102: Et proprio juramento firmavit, quod ipsa habuit et habebat duas Gumbas sive bocias, unam in pectori, alteram in spatulis."

B) „Bocia (ital. bozza) = ulcus s. apostema."

C) „Comba, Cumba = Curvatura."

Das Wort ist im Spanischen erhalten, auch in italienischen Mundarten (gomba, comask.) und soll nach Dietz' Gewähr von concava herstammen. (Etym. Wörterb. d. roman. Spr. 3. Aufl. I, 134. 1869.)

Die Aerzte, welche den einfach beschreibenden Volksausdruck Gomma aufnahmen, haben ihn bald umgeändert und mit einer geelehrten Deutung versehen.

---

[1] Druckfehler für vulgares.

[2] Vgl. Proksch, II, 149 „nach dem Sprachgebrauche des gemeinen Volkes (vulgo dicitur, vulgus appellat)".

[3] Und so (tubercula, tumores Gallici, nodi) wurden die Gummiknoten bei den ältesten Syphilisbeschreibern genannt.

[4] Allerdings möchte man nach dem vorzüglichen Wörterbuche von Manuzzi schliessen, dass das Wort gomma erst nach dem Jahre 1500 n. Chr. volksthümlich geworden ist. M. giebt drei Belegstellen:

a) Firenzuola (Agnolo, geboren 1493 zu Florenz), Rime burlesche, p. 130:

non dorma mai la notte, per le doglie,
E sia ripien di gomme d'ogn'intorno.

b) Canti Carnascialeschi (p. 432), andati per Firenze dal tempo del Magnifico Lorenzo de' Medici fino all' anno 1559:

Anzi di doglie, e gomme e piaghe infetti,
Non trovano spedal che gli raccetti.

c) Rime burlesche v. Giovanni della Casa (geb. 1503 in Mugello), testo a Penna p. 17:

Gotte, gomme, dolor, doglie franciose.

Heutzutage ist gomma den Italienern der „Gummiknoten".

Digitized by Google

2) Ueber einige tuberculöse Entzündungen des Auges[1], von Professor W. Manz. (Separatabdruck aus der Münch. Med. Wochenschr. Nr. 45. 1895.)

Unsere Kenntnisse von den tuberculösen Erkrankungen des Auges haben, seitdem die Diagnose einiger derselben durch die anatomische Untersuchung erhärtet war, eigentlich nur ziemlich langsame Fortschritte gemacht. Nach und nach sind allerdings alle Theile des Auges, wenigstens die gefässhaltigen, gelegentlich als Sitz tuberculöser Neubildung und Zerstörung erkannt worden, nachdem eine Zeit lang fast ausschliesslich die Aderhaut dafür in Anspruch genommen war; es hat, kann man sagen, die Tuberculose im Sehorgan in unserer Erfahrung ein immer grösseres Terrain gewonnen, wozu auch die verfeinerte Diagnostik der inneren Augenaffectionen das Ihrige beitrug. Immerhin schienen derartige Krankheitsfälle, etwa mit Ausnahme der Miliartuberculose der Chorioidea, doch noch mehr oder weniger zu den Seltenheiten zu gehören; man konnte jedenfalls nicht behaupten, dass diese Localisation der Tuberculose der in manchen anderen Organen an Häufigkeit auch nur nahe käme. Erst in den letzteren Jahren hat sich bei einigen Augenärzten eine andere Meinung gebildet; es sind besonders die Erfahrungen, welche man auf der Würzburger Augenklinik gemacht hat, in einem Bezirk, in dem, wie es scheint, Tuberculose sehr verbreitet ist, die für eine viel grössere Häufigkeit der Augentuberculose zu sprechen scheinen, hat doch Prof. Michel für die Regenbogenhautentzündung allein in 50 % diese Aetiologie in Anspruch genommen, eine Annahme, welcher wohl zur Zeit noch nicht viele Collegen beipflichten werden.

Zu der schon länger in zwei verschiedenen Formen, der miliaren und der grossknotigen, bekannten Erkrankung der Chorioidea kamen zunächst zwei weitere Localisationen der fraglichen Krankheit: die in der Bindehaut und in der Regenbogenhaut; insbesondere erregte die letztere bald allgemeineres Interesse, da man hier gegenüber einer Geschwulstbildung, welche man seither, sofern nicht Syphilis zu Grunde lag, als eine ziemlich harmlose, indifferente Neubildung (Granuloma iridis) anzusehen gewohnt war, die Diagnose nicht selten ändern musste. Unterdessen hatte man nun auch die Impftuberculose des Kaninchenauges kennen gelernt und war nun vorbereitet, analoge Veränderungen auch beim Menschen zu beobachten. — In der That wurden auch Fälle bekannt, in welchen die kleinen Knötchen in der Iris zu grösseren zusammengingen, welche die Corneo-scleralgrenze durchbrachen und das Auge in einer Weise ruinirten, wie man das von der syphilitischen Iritis nicht zu sehen gewohnt war. Ein solcher Verlauf und Ausgang entsprach nun am besten der Vorstellung, welche man von der Entwickelung der chronischen Tuberculose in anderen Organen hatte, und man erkannte darin hin und wieder eine Bestätigung der Diagnose auch da, wo, wie nicht selten, der Nachweis des Koch'schen Bacillus misslungen war und vielleicht auch das Thierexperiment zu keinem sicheren Ergebniss geführt hatte. Sehr bald erstand nun auch die practische Frage, was mit einem solchen tuberculös kranken Auge zu geschehen habe. Die ophthalmologische Gesellschaft in Paris hat sich wiederholt mit diesem Thema beschäftigt, wobei die Ansichten und Rathschläge sehr auseinander gingen: die Einen riethen zu sofortiger Wegnahme des doch jedenfalls der Zerstörung verfallenen Organes, um die weitere Ausbreitung der Krankheit im übrigen Körper zu verhüten, die Anderen erklärten die Operation für nutzlos, da nicht anzunehmen sei, dass das Auge der primäre und einzige Sitz derselben sei. Die meisten Redner gingen

---

[1] Nach einem auf dem XVI. oberrheinischen Aerztetag in Freiburg gehaltenen Vortrag.

Digitized by Google

dabei doch von der Ueberzeugung aus, dass die in Rede stehende Irisaffection, sofern sie eine tuberculöse, unheilbar sei. Trat doch einmal Heilung ein, verschwanden die Knötchen, so meinte man die Diagnose aufgeben zu müssen. Diese Meinung entsprach ja im Wesentlichen der, welche über die Prognose der Tuberculose überhaupt immer noch vorherrschte; wie diese, so ist auch der Glaube an die Unheilbarkeit dieser specifischen Augenkrankheit in neuerer Zeit sehr erschüttert worden. Verschiedene Krankheitsfälle, darunter auch einige von mir beobachtete, haben uns eines Anderen belehrt.

Wenn man eine Organerkrankung, auf einer bisher unbekannten oder noch wenig bekannten ätiologischen Basis ruhend, studirt, so wird man natürlich in dem Krankheitsbilde Symptome aufsuchen, durch welche sich dieses etwa von einer gleichnamigen Affection anderen Ursprunges unterscheidet. Der Unterschied kann dabei ausser in den einzelnen Symptomen auch im Verlauf der Krankheit oder auch in den Erfolgen einer besonderen Therapie liegen, wie das z. B., wenn auch nicht ganz uneingeschränkt, für die Quecksilberbehandlung mit Bezug auf syphilitische Localaffectionen gilt. Für die tuberculösen würde ja das Tuberculin vielleicht ein solches Prüfungsmittel sein können, wenn man bei entzündlichen inneren Augenleiden dessen Anwendung wagen will.

Was den Krankheitsverlauf betrifft, so gehören die der Tuberculose verdächtigen Augenentzündungen meistens zu den chronischen Veränderungen, wobei die entzündlichen Symptome zeitweise und dem Grade nach sich sehr verschieden verhalten können. In diesem Verhalten liegt manchmal auch der Ausdruck einer scheinbaren Heilung, wie dies ja auch für andere Organe gilt; mit diesen scheinen jene Ophthalmien auch die öfteren Remissionen und Exacerbationen gemein zu haben.

Wenn wir die nun schon ziemlich zahlreich gewordenen Beschreibungen der einzelnen Fälle von Iritis tuberculosa überschauen, so kann uns nicht entgehen, dass das Krankheitsbild, in welchem Anfangs die knötchenförmigen Exsudate die beherrschende Erscheinung waren, doch recht mannigfaltig sich gestalten kann, sowohl durch die späteren Veränderungen in der Iris selbst, als durch die Betheiligung ihrer Nachbarschaft, die schliesslich auf fast alle Theile des Augapfels sich erstrecken kann. Von diesen hat die Betheiligung der Hornhaut, welcher man wegen ihrer Gefässlosigkeit früher die Fähigkeit, für sich allein tuberculös zu erkranken, abgesprochen hatte, neuerdings ganz besondere Bedeutung gewonnen.

Als ein Beispiel einer solchen tuberculösen Augenentzündung erlaube ich mir nun einen Krankheitsfall vorzuführen, den ich seit lange zu beobachten in der Lage war.

G. S., Krankenschwester, 30 Jahre alt, consultirte mich zum erstenmale im Jahre 1892. Sie hatte schon als Kind viel an „Drüsen“ gelitten, so auch wieder vor 10 Jahren. Der Vater ist an einem Lungenleiden ziemlich früh gestorben, ein Bruder gegenwärtig mit Hämoptysis behaftet. Im December hatte sie die Gesichtsrose, welche sich vor einigen Wochen wiederholte. Vor 2 Jahren litt sie einige Zeit an Bluthusten. Nach dem ersten Gesichtserysipel entzündete sich zuerst das rechte, dann das linke Auge. Nach einer vorübergehenden Besserung trat eine rasche Abnahme der Sehkraft ein.

Status am 26. Febr. 1892. Gesicht etwas gedunsen, an der linken Halsseite, besonders unter dem Unterkieferwinkel, zahlreiche harte, vergrösserte Lymphdrüsen und Narben von solchen, auch am Kinn eine tief eingezogene Drüsennarbe. (Eine von dem Hausarzte vorgenommene Untersuchung der Brust hatte kein Resultat gegeben.)

Digitized by Google

Beide Augen leicht thränend, die Lider etwas geschwollen, mässige Lichtscheu; an den Bulbi eine nicht sehr bedeutende, mehr episclerale als conjunctivale Injection.

Rechtes Auge: Auf der Sclera, nahe dem Hornhautrand ein kleines weissgraues Knötchen neben einem flachen grauen Fleck; in der Hornhaut ausgedehnte, vom Rand ausgehende sclerosirte Trübungen, die nasale Hälfte rein. Vorderkammer tief, Pupillarrand mehrfach adhärent. In der Kammerbucht, auf der Iris und auf einigen hinteren Synechien kleine, zum Theil confluirende grauweisse Knötchen, ebensolche an der Hinterfläche der Hornhaut und in dieser selbst; Iris eigenthümlich graugrün verfärbt, ihre Zeichnung sehr verändert.

Linkes Auge zeigte ähnliche Veränderungen, nur erscheint hier die Hornhauttrübung noch dichter, die hinteren Synechien sehr breit, der Pupillarrand nur nach unten innen und nach aussen oben an einer kleinen Strecke frei.

Der Augenspiegel gab nur einen schwachen, durch Kapselauflagerungen vielfach unterbrochenen Reflex, Details des Augengrundes waren nicht erkennbar. Die Augäpfel waren nicht stärker gespannt und nicht besonders druckempfindlich. Die Sehkraft war sehr gering; links wurden nicht einmal Finger gezählt, rechts nur in nächster Nähe.

Die Therapie bestand in Anwendung von Atropin, warmen Umschlägen, Diaphoretica.

Im weiteren Verlauf, den ich nur summarisch erzählen will, trat bald eine gewisse Besserung in subjectiver und objectiver Beziehung ein: Aufhellung der Hornhaut, Abnahme der Hyperämie, Klärung der Pupille. Die Knötchen auf der Sclera verschwanden, auch die in der Hornhaut verminderten sich an Zahl und Grösse, die in der Kammerbucht blieben immer noch sichtbar.

S. war Mitte April R $^1/_{12}$, L $^1/_{24}$ geworden. Später verschwanden die Knötchen in Hornhaut und Iris und lösten sich einige Synechien. Die Iris war deutlich atrophisch, theils grau, theils braun gefärbt. Der Augengrund, jetzt gut sichtbar, erwies sich als normal.

Ende Juni trat Patientin aus der Behandlung, nachdem die Veränderungen in Iris und Cornea noch mehr zurückgegangen, die Augen ganz reizlos geworden waren und die Sehschärfe sich R auf $^3/_4$, L $^2/_5$ gehoben hatte, so dass Patientin mit $+ 2{,}75$ die feinste Druckschrift lesen konnte. Dieser günstige Zustand dauerte bis zum März des laufenden Jahres an. Da entzündeten sich ohne bekannte Ursache beide Augen wieder und kam Patientin am 2. April wieder mit folgendem Befund zu mir:

Linke Gesichtshälfte geschwollen; an der linken Halsseite eine grosse, bis zum Ohr reichende, an einer Stelle aufgebrochene Lymphdrüsengeschwulst, die Lider geschwollen, starkes Thränen und Lichtscheu. Conj. bulbi stark geröthet und etwas chemotisch, am unteren Bulbustheil drei kleine Geschwüre mit gefässreicher Umgebung. Vorderkammer tief, Pupille eng, stark verzogen, Iris sehr verfärbt. Cornea zeigt einige (ältere) Trübungen.

Am rechten Auge fällt ganz besonders die Conj. bulbi auf durch eine eigenthümlich porzellanweisse Farbe und geringe Schwellung, die ihr das Aussehen eines geringwerthigen künstlichen Auges giebt.[1] Diese Conj. zieht über den Hornhautlimbus herüber, in der Hornhaut selbst sitzen mehrere graue sclerotische Flecken, Pupillenadhäsionen wieder vermehrt. Der temporale Theil der Iris fast bis zur Berührung an die Cornea angedrängt. Rechts ist der Augenhintergrund nur schlecht, links etwas besser sichtbar, wenigstens die

[1] Von mir als Porzellan-Auge beschrieben. (C.-Bl. 1885, S. 26.) H.

Nachbarschaft der Pupille; es fanden sich auch diesmal keine Abnormitäten, ausser einigen Glaskörpertrübungen. Die Sehschärfe war wieder auf schwache Lichtempfindung gesunken.

Diesmal verordnete ich ausser den früher benützten örtlichen Mitteln Fowler'sche Lösung, welche nur kurze Zeit, und später Kreosotpillen, welche lange genommen und recht gut ertragen wurden.

Auch diesmal besserte sich der Zustand des linken Auges bald, die Entzündung ging ziemlich rasch zurück, die übrigens nie bedeutende Schmerzhaftigkeit hörte auf, nach einigen Wochen war auch die Sehschärfe wieder = $^1/_5$.

Dieser günstige Verlauf erfuhr noch zweimal eine jedoch nur kurz dauernde Unterbrechung durch einen Entzündungsanfall. Beim zweiten traten unter mässigen Reizungserscheinungen in der Cornea einige kleine graue Knötchen auf, von welchen eines ausgekratzt und, ohne bacteriellen Befund zu ergeben, untersucht wurde. Schon Anfangs Juli war das Auge wieder ganz reizlos und da ich vor einigen Tagen die Kranke sah, hatte ihr linkes Auge $^2/_9$ Sehschärfe, das rechte, welches sich an der letzten Entzündung nur wenig betheiligt hatte, $^2/_3$; beide lasen feinen Druck. Das Allgemeinbefinden war jetzt ein sehr gutes, die Diarrhoe, an welcher Patientin schon seit lange gelitten hatte, hatte seit mehreren Wochen ganz aufgehört.

Im Juni wurde durch Herrn Hofrath Schinzinger eine Exstirpation der Drüsengeschwulst am Halse vorgenommen und das Präparat auf dem pathologischen Institut untersucht, Herr College Ziegler constatirte Drüsentuberculose. Eine Impfung auf das Kaninchenauge, welche ich ausführte, ergab nach etwa 3 Wochen eine tuberculöse Entzündung mit langsamer Zerstörung des Bulbus.

Trotz des oben erwähnten günstigen Befundes in Bezug auf die Function trugen beide Augen noch bedeutende Spuren der überstandenen Krankheit: die eigenthümliche Chemose der Bindehaut und ein geschrumpftes Exsudat in der Kammerbucht am rechten, sclerosirte streifige Trübungen in der Hornhaut, eine atrophische Verfärbung der Iris mit einer verzogenen Pupille auf beiden Augen; dagegen fehlte jedes Zeichen von Reizung.

Ich werde wohl kaum Widerspruch erfahren, wenn ich die eben besprochene Augenkrankheit als eine tuberculöse Entzündung auffasse, welche sich hauptsächlich im vorderen Bulbusabschnitte abspielte. Es wäre ja vielleicht auch an einen Zusammenhang mit dem Gesichtsrothlauf zu denken, allein wenn derselbe auch etwa den Anstoss gegeben haben sollte, so wird jene Annahme doch durch die Anamnese wie durch die Untersuchung der Halsdrüsengeschwulst wohl ausser Zweifel gesetzt und noch durch das Thierexperiment gestützt. Es ist nun die Frage, ob wir auch ohne diese Belege, aus dem klinischen Bild und dem Krankheitsverlaufe allein zu jener Diagnose berechtigt wären? Wenn wir diesen Fall mit den in der letzten Zeit von verschiedenen Autoren unter derselben Diagnose beschriebenen zusammenhalten, so scheint mir darin allerdings etwas so Charakteristisches vorzuliegen, dass die specifische Natur der chronischen Entzündung nicht zu verkennen ist und wir damit auch in anderen analog verlaufenden Fällen die richtige Prognose stellen und eine rationelle Therapie einleiten können. Ein charakteristisches Merkmal scheint mir vor Allem in dem Auftreten von kleinen grauweisslichen Knötchen in verschiedenen Theilen des Bulbus — Conjunctiva, Cornea, Sclera, Iris, Kammerbucht —, ein anderes auch in dem eigenthümlichen Verlauf zu liegen. Durch letzteren scheiden aus unserer Betrachtung schon als eine besondere Form diejenigen Fälle aus, welche entsprechend der gewöhnlichen Impftuberculose des Kaninchenauges in wenigen Wochen zur Zerstörung des Auges führen, Fälle, die besonders dem

Digitized by Google

Kindesalter anzugehören scheinen. Schwieriger zu beurtheilen sind aber die chronischen mit günstigem Ausgang, der nun ein sehr verschiedener sein kann, mit grösserer oder, wie bei meiner Kranken, nur geringer Beschränkung der Function. Worin überhaupt der mildere Verlauf begründet ist, ob in der Qualität oder Quantität des Virus selbst, oder in dem Alter des Patienten oder in seiner Constitution, wissen wir bis jetzt nicht. Von besonderer Wichtigkeit aber und in Stellung der Prognose zur Vorsicht mahnend sind die oft ziemlich langen Remissionen mit vollständigem Zurücktreten der entzündlichen Erscheinungen, welche bei vielen derartigen Kranken, wie auch bei mehreren von mir beobachteten vorgekommen sind. Aehnliches begegnet uns allerdings auch bei syphilitischen Augenentzündungen, die jenen überhaupt in vieler Beziehung am nächsten stehen und darum der differentiellen Diagnose die meisten Schwierigkeiten bieten werden, und doch ist gerade hier eine möglichst frühzeitige Entscheidung wegen der Therapie so besonders wichtig. Es muss für einen solchen Kranken geradezu unheilvoll werden, wenn sein Leiden fälschlich für syphilitisch gehalten und mit Quecksilber und Jod „energisch" behandelt wird. Ein solcher Missgriff wäre um so mehr zu beklagen, nachdem wir jetzt, abgesehen von Diät- und klimatischen Curen, auch Arzneimittel besitzen, welche auf tuberculöse Localleiden günstig einzuwirken scheinen.

Da wir wohl nur selten Gelegenheit haben werden, auf Grund einer mikroskopischen Untersuchung der im Auge gesetzten Krankheitsproducte die Diagnose zu stellen, so werden wir uns eben an die klinischen Symptome halten müssen, und es fragt sich, ob das, was uns bis jetzt davon bekannt ist, dazu hinreicht. In der That scheinen die in den letzten Jahren von verschiedenen Beobachtern publicirten Fälle, wenn auch nicht gerade ein einheitliches Krankheitsbild, so doch so viel Charakteristisches zu bieten, um daraus wenigstens mit einer gewissen Wahrscheinlichkeit die tuberculöse Natur gewisser Entzündungen des vorderen Bulbusabschnittes zu erkennen. Auf diese Merkmale heute näher einzugehen, erlaubt mir die meinem Vortrage zugemessene Zeit nicht; ich kann nur sagen, dass auch meine eigenen Beobachtungen mich das annehmen lassen. Viel schwieriger würde sich aber die Sache gestalten, wenn sich häufiger bewähren sollte, was wenigstens einzelne Augenärzte behaupten, dass auch diejenigen Hornhaut- oder Regenbogenhautentzündungen, welche unter dem uns lange bekannten Bilde der Keratitis parenchymatosa oder Iritis serosa verlaufen, echt tuberculöse Affectionen sein können. Während wir bisher für diese Fälle Lues, insbesondere L. hereditaria oder Rheumatismus als Ursache anzunehmen besonders geneigt waren, wofern uns nicht, wie nicht gerade selten, die Aetiologie trotz genauester Nachforschung unbekannt bleibt,[1] müssen wir jedenfalls künftighin auch dort jenen anderen Ursprung in Betracht ziehen und unsere Therapie danach einrichten. Jedenfalls wird durch diese Erfahrungen der Arzt fernerhin um so mehr aufgefordert sein, nicht jede parenchymatöse Keratitis oder etwa mit Knötchenbildung einhergehende Iritis ohne weitere Prüfung mit Mercur oder Jodkali oder Salicylsäure zu behandeln, sondern in jedem Falle möglichst genau die auf die ganze Familie sich erstreckende Anamnese zu erheben und seine Untersuchung auf alle Organe auszudehnen, in denen die Tuberculose sich bemerkbar zu machen pflegt, — ein solches Vorgehen wird ihn gewiss in den meisten Fällen von in Frage stehender Augenentzündung vor einem verhängnissvollen Missgriff bewahren.

[1] **Ich habe etliche Male** Lues von der Amme her nachgewiesen. H.

Journal-Uebersicht.

I. Archiv für Augenheilkunde. Bd. XXXI. Heft 1 (Fortsetzung).

16) Ueber eine einfache Methode der Verödung des Thränensackes, von Geh. Sanitätsrath Dr. Dürr in Hannover.

D. empfiehlt eine von ihm seit 11 Jahren geübte Methode der Verödung des Thränensackes als besonders praktisch.

Er führt durch die Mitte des angespannten Ligamentum palpebr. med. einen 2,5 cm langen, 5 mm oberhalb des Lidrandes beginnenden Schnitt. Dann führt er das Messer in die Tiefe bis zum unteren Nasengang und spaltet den Canal ausgiebig. Nun wird ca. 0,1 g Wiener Aetzpaste nach unten, etwas weniger nach oben in Charpiehülle in den Thränencanal geschoben und dort $1\frac{1}{2}$ Minuten belassen. Darauf wird eine Charpiewieke eingelegt, um Blutungen zu verhindern; der Pat. bekommt Eisumschläge. Die Reaction ist gering, die Heilung erfolgt meistens nach 12 Tagen.

Nur in 4,6 % der Fälle gelang die Operation nicht beim ersten Male. Ihre Vorzüge sind Einfachheit und Schnelligkeit der Ausführung neben der Sicherheit des Gelingens.

17) Experimentelle Untersuchungen über die Bedeutung des Pneumoniecoccus in der Pathologie des Auges, von Dr. Ludwig Bach, Privatdocenten und I. Assistenten an der Universitäts-Augenklinik Würzburg.

Der Diplococcus pneumoniae vermag in der Pathogenese von Augenerkrankungen eine bedeutende Rolle zu spielen. In die Hornhaut eingeimpft führte er jedoch stets nur leichte Affection des Gewebes herbei, so dass B. seine Bedeutung bei Bildung von typischem Ulc. progrediens corneae für gering hält.

18) Ueber die räumlichen Beziehungen des Licht- und Farbensinnes, von Dr. Guillery, Stabsarzt in Köln a. Rh.

Die Aufgabe, welche Verf. sich stellt, ist festzustellen, ob eine gegenseitige Ergänzung der Netzhautelemente der Art besteht, dass die Schwäche eines Reizes für Licht- und Farbensinn ersetzt werden kann durch die Grösse der gereizten Fläche. Die in dieser Beziehung angestellten älteren Versuche sind meist nicht einwandsfrei, ihnen fügt Verf. neue hinzu. Letztere bestätigen den Satz in der Form, dass Licht- wie Farbensinn in demselben Sinne abnehmen, wie die Grösse der gereizten Netzhautfläche. Dieses gesetzmässige Verhalten bewährte sich bei den verschiedensten Modificationen der Versuche. Auch im Gebiete des Raumsinnes ist die Grösse des gesammten Netzhautbildes, nicht der Sehwinkel für die Beurtheilung eines Eindruckes maassgebend, wenn man auf bestimmte Formen verzichtet und einfache Prüfungsobjecte wählt. Die gegen letztere Methode gemachten Einwendungen werden im Folgenden vom Verf. entkräftet.

19) Ueber Circulationsstörungen und Spannungsveränderungen des Auges bei Aderhautsarcom, von Dr. H. Baron Krüdener in Warschau.

Die Arbeit enthält die Beschreibung von neun mit Tumoren behafteten Augen mit Rücksicht auf die durch die Geschwülste verursachte Drucksteigerung.

Fall 1 und 2 wiesen keine Spannungsänderung auf; in Fall 3, 6, 7 war der Druck höher, in Fall 8 und 9 niedriger als normal. Fall 4 und 5 boten das Bild des Glaucoma absolutum.

Digitized by Google

Eine Prädilectionsstelle für die Entstehung des Sarcoms ist der zwischen Sehnerv und Aequator gelegene Chorioidealtheil und betrifft hier die Haller'sche Gefässschicht. Auffallend stark sind im Gegensatz zu den Arterien die kleinen Venen und Capillaren betheiligt. Bei der Umwandlung der Gefässwände in Tumormasse verlieren diese ihre Elasticität, wodurch die Störungen der Circulation veranlasst werden. Die regulirende Thätigkeit der Aderhaut fällt theilweise fort und die Venenstämme und Wirbelvenen sind dem intraocularen Drucke ausgesetzt. Durch die theils damit, theils mit directem Verschluss des Gefässlumens durch Tumormasse bedingte Verlegung des Abflusses steigt der intraoculare Druck bis zur Höhe des Druckes in der Ophthalmica an. Diese Drucksteigerung giebt Anlass zu starker Exsudation in den Glaskörperraum, diese ihrerseits bewirkt eine Erhöhung des intraocularen Druckes. Das Wachsen der neugebildeten Massen als Ursache der Drucksteigerung ist stets überschätzt worden. Der grösste Druck ist erreicht, wenn der Arteriendruck bei Herzsystole gleich dem des Augeninneren geworden ist.

---

20) Drei Fälle einseitiger reflectorischer Pupillenstarre, von Dr. Fritz Schanz, Dresden.

Die Fälle, in denen an sonst normalen Augen eine Pupille auf Licht reagirt, während die andere reflectorisch starr ist, aber accommodativ reagirt, sind in der Literatur selten. Verf. theilt drei hierzu gehörige Fälle mit.

Für ihre Erklärung hält er die Ansicht von Heddäus für die beste, nach welcher Accommodations- und Sphincterkern in keiner directen Beziehung stehen, aber der Ramus iridis n. III. sich aus zwei Wurzeln zusammensetzt, die aus beiden Kernen entspringen. Durch Zerstörung des Sphincterkernes resp. der zugehörigen Wurzel entsteht einseitige reflectorische Starre, wird auch der andere Kern resp. Wurzel ergriffen, so ist absolute Pupillenstarre gegeben.

---

21) Ein Hornhautmikroskop und ein Netzhautfernrohr mit conaxialer Beleuchtung, von Dr. Fritz Schanz, Augenarzt in Dresden.

Das erstere Instrument soll eine Verbesserung des Lupenspiegels darstellen. Das Licht eines über einem einfachen Mikroskop angebrachten Glühlämpchens wird durch ein total reflectirendes Prisma auf ein vor dem Objectiv gelegenes durchbohrtes Spiegelchen geworfen. Letzteres wirft das Licht in der Axe des Mikroskops in das untersuchte Auge.

Beim Netzhautfernrohr tritt in dem geschilderten Apparate ein Fernrohr an Stelle des Mikroskopes.

---

22) Ein Fall von Splitterbruch des äusseren Augenhöhlenrandes mit Einkeilung und Festwachsen eines Splitters unter dem Dach der Augenhöhle, von Dr. G. Brandenburg in Trier.

Ein Knochensplitter, durch Hieb mit einem unreinen Instrumente (Bierflasche) verursacht, stellte sich auf die hohe Kante und heilte so reactionslos unter dem Dache der rechten Augenhöhle ein. Als Folge traten Stellungs- und Beweglichkeitsstörungen des Auges und auffallender Weise schwere nervöse Symptome von Seiten des Herzens ein. Die Entfernung des Splitters führte Besserung resp. Heilung herbei. Spiro.

Digitized by Google

Die Originalartikel aus den letzten Heften der englischen Ausgabe, berichtet von Privatdocent R. Greeff in Berlin.

Heft I.

1) Ueber Augenaffectionen bei Gehirnsyphilis mit Beobachtungen an fünf neuen Fällen, von Ch. Zimmermann in Milwaukee.

Der innige Zusammenhang zwischen Gehirn und Auge bringt es mit sich, dass bei Gehirnleiden das Auge sehr häufig betheiligt ist. Verf. bespricht die Augensymptome bei Gehirnsyphilis und fügt Beobachtungen über fünf neue Fälle hinzu. Der erste zeigt Hemianopsie und doppelseitige Papillitis nach basaler gummöser Meningitis, im zweiten Falle blieb eine syphilitische Endarteritis obliterans der linken mittleren Arteria cerebralis ohne Augenerscheinungen, wobei ein Blutabschluss durch die vielen Anastomosen verhindert wurde. Im dritten war Lähmung eines dritten Nerven mit gekreuzter Hemiplegie durch syphilitische Erkrankung der linken Seite des Pons verursacht, der vierte zeigte eine partielle Lähmung des Nerv. III. aus basaler Ursache. Der fünfte Fall ist ein Beispiel von Lähmung des sechsten Nerven, bedingt durch eine basale gummöse Meningitis.

---

2) Klinische Beiträge, von Dr. J. Spalding, Portland.

a) Empyem der Orbita nach ausgedehnter Nekrose des Alveolarfortsatzes des Oberkiefers entstanden durch Phosphordämpfe.

b) Ein Fall von seit 30 Jahren unverändert bestehendem einseitigen Oedem beider Augenlider mit Exophthalmus und partieller Atrophie des Nervus opticus.

---

3) Bleibendes centrales Scotom nach Betrachtung einer Sonnenfinsterniss mit einseitiger vorübergehender und sich drehender Hemianopsie, von Dr. A. Duane, New-York.

Heft II.

1) Ueber die streifenförmigen Erkrankungen der Retina (Retinitis striata) und ihren wahrscheinlichen Ursprung aus Blutungen, von W. A. Holden, New-York.

Von den drei Arten der streifenförmigen Erkrankung der Retina, die wir kennen, wissen wir nunmehr bestimmt, dass zwei derselben durch Blutung hervorgerufen werden, während die Genese der dritten Art noch unbekannt ist.

In dem ausführlich mitgetheilten Falle finden sich die Characteristica aller drei Formen: 1. bläulich weisse membranöse Gebilde in der Gegend der Mac. lutea, 2. ein System verzweigter Streifen von dunkelbrauner Farbe, 3. gelblichweisse Streifen, doppelt so breit wie letztere. Die Entstehung der Streifen aus Blutungen konnte verfolgt werden. Es ist wahrscheinlich, dass die Verschleppung des Blutfarbstoffes durch die präexistirenden Lymphbahnen der Retina geschieht und diese die schliessliche Gestalt der Streifen bedingen.

---

2) Ueber Retinitis diabetica, von Oskar Dodd, Chicago.

D. stellt aus der Literatur solche Fälle von Retinitis diabetica zusammen, bei denen Albuminurie fehlte, und fügt drei solche neu beobachtete Fälle hinzu. Es findet sich am häufigsten die von Hirschberg Retinitis centralis punctata diabetica genannte Form. Helle glänzende Flecken, untermengt mit kleinen Blutungen, nehmen den centralen Theil der Retina ein. Die Flecken sind meist klein, unregelmässig begrenzt und zeigen selten sternförmige Anordnung um die

Digitized by Google

Macula. Zuweilen sind im nasalen Theil oder längs der temporalen Gefässe Flecke und Blutungen vorhanden.

Bei einer anderen Klasse von Fällen sind grössere Flecke und Blutungen über den ganzen Fundus verstreut. Oedem der Retina und der Papille sind im Gegensatz zur Retin. albumin. sehr selten. Embolie der Centralarterie ist zwei Mal beschrieben. Selten kommt eine rein hämorrhagische Form der Retinitis diabetica vor.

3) **Ueber die Figur des Linsensternes beim Menschen und einigen Vertebraten,** von P. Fridenberg.

Die gewöhnlich in den Lehrbüchern abgebildete Figur des Linsensternes mit seiner regelmässigen Theilung in neun oder zwölf Strahlen ist falsch. Verf. fand nur ein bis zwei Mal einen dreistrahligen Stern. Unter 100 untersuchten Linsen zeigten ungefähr $^1/_5$ vier Strahlen, $^2/_5$ eine fünfstrahlige, der Rest eine siebenstrahlige Figur des Sternes. Die Figur am Linsenpol ist selten die eines wahren Sternes, da die Winkel zwischen den Strahlen ungleich sind. Die Strahlen gehen ausserdem nicht vom Pol aus, sondern von einer durch den Pol gehenden Laterallinie. Auch die Theilung der Strahlen ist unregelmässig.

Bei Säugethierlinsen liess sich die Sternfigur der Linse als einer natürlichen Structur entsprechend durch die einfachsten Methoden sichtbar machen.

---

4) **Ein Fall von doppeltem Scotom der Chorioidea,** von C. A. Veasey, Philadelphia.

---

5) **Ein alveoläres Fibrosarcom des Nervus opticus,** von E. Finlay, Havana.

---

6) **Traumatische Lähmung des Nervus abducens,** von C. Zimmermann, Milwaukee.

---

7) **Ein Fall von anomaler Diplopie. Strabism. div. mit gleichnamigen Doppelbildern; zwei Fixationspunkte in einem Auge,** von Dr. Harvey, Providence.

8) **Einseitige congenitale Fistel des Thränensackes über und parallel mit dem unteren Tränenröhrchen gelegen,** von J. Dunn, Richmond.

---

9) **Ein zweiter Anfall von Papillitis nach neuritischer Atrophie beider Sehnerven,** von G. Schweinitz und G. Thompson, Philadelphia.

---

10) **Die Verschiebungsprobe (parallax test) zum Nachweis der Heterophorie,** von J. Duane, New-York.

Verf. erhält durch seine Probe auch dann Resultate, wenn andere Methoden versagen.

Pat. fixiert bei aufrechter Kopfhaltung einen etwa 12 Fuss entfernten weissen Fleck (1—2 cm Durchmesser), welcher sich auf schwarzem Hintergrund von grosser Ausdehnung befindet. Giebt Pat. bei abwechselndem Bedecken der Augen an, dass der Fleck sich gegen seinen Hintergrund bewegt, so besteht Diplopie, deren Art durch die Bewegungsrichtung des Fleckes gegeben ist. Den Grad der Diplopie giebt dasjenige Prisma an, welches die Bewegungen aufhören macht.

Spiro.

Heft 3.

23) **Ueber den Mechanismus des Ectropion sarcomatosum,** von Prof. Dr. Emil von Wolfring, Warschau.

Nach der älteren Auffassung ist die Entstehung des Ectr. sarc., wie es sich oft in Folge von chronischen Erkrankungen der Conjunctiva, besonders nach chronischer Blennorrhöe entwickelt, durch die excessive Schwellung der Uebergangsfalte verursacht. Die geschwollene Partie sucht aus der Lidspalte hervorzudringen, zieht die am Tarsus fest haftende Bindehaut mit und stülpt so das Lid um. Die Umstülpung ist eine dauernde, wenn der Tarsus erweicht war. Verf. schreibt nun der Zugwirkung des M. levator palpebr. super. eine wichtige Rolle bei der Entwickelung des Ectr. sarcom. zu.

Die durch krankhafte Processe verursachte Schwellung der Uebergangstheile der Conjunctiva beruht, wie zahlreiche Präparate zeigen, hauptsächlich auf pathologischen Veränderungen im Drüsenapparate. Die tiefer eingebetteten Drüsenpackete (zum Theil Krause'sche Drüsen und tarsoconjunctivale Drüsen des Verf.'s) ziehen die mittleren und hinteren Ansatzportionen des Lev. palpebr. in Mitleidenschaft und hemmen deren Thätigkeit. Die wenig beeinträchtigte vordere sehnige Ansatzschicht lockert bei den fortwährenden Hebeversuchen das Bindegewebe zwischen dem Tarsus und ihrer Ausbreitung. Die Entfernung der letzteren von der vorderen Tarsalfläche wird grösser und die Faserbündel des M. orbic. oculi werden in die Höhe gezogen. Erweicht hierbei, wie gewöhnlich in der Entwickelung des Ectr. sarc., das Tarsusgewebe, so kann der unelastische Tarsus nicht mehr den in seiner Substanz liegenden Theil des M. orbic. oculi, den M. Riolani, in seiner Lage erhalten, dieser folgt dem Zuge und der freie Lidrand ist ectropionirt.

---

24) **Wird nach subconjunctivalen Sublimatinjectionen Quecksilber in's Augeninnere resorbirt? Experimentelle Untersuchungen nebst Bemerkungen über die Resorptionswege von Farbstofflösungen nach Injection unter die Bindehaut,** von Dr. O. Stülp, Mülheim a. d. R.

Zur Beantwortung der Titelfrage stellte Verf. eine Reihe von Untersuchungen an und kommt zu dem Resultat, dass es auch mit der bis jetzt empfindlichsten chemischen Methode ebenso wie auf mikroskopischem Wege unmöglich ist, in den inneren Theilen von Augen, welche mit den üblichen subconjunctivalen Sublimatinjectionen behandelt sind, Quecksilber nachzuweisen. Von Anderen erlangte positive Resultate sind auf Fehler der Untersuchungsmethoden zurückzuführen.

Versuche mittelst Farbstofflösungen, die ähnliche Diffusionsbedingungen haben, wie die Sublimatinjectionen, ergaben Folgendes. Die Lösung drang nie über die Sclera hinaus in's Augeninnere, färbte Conjunctiva und subconjunctivales Bindegewebe und nahm hauptsächlich ihren Abfluss nach hinten zwischen den Augenmuskelbündeln in das orbitale Zellgewebe. Angesichts dieser Ergebnisse sucht Verf. die Wirkung der Sublimatinjectionen in einem Reize, welcher die Lymphcirculation beschleunigt, den Stoffwechsel erhöht und die schädlichen Stoffe aus dem kranken Organe schneller entfernt.

---

25) **Drei Fälle eigenthümlicher streifiger Pigmentirung des Fundus,** von Dr. B. Walser, Wien.

Verf. berichtet eingehend über zwei Fälle von streifiger Pigmentirung des Fundus, bei denen im Wesentlichen sich peripapilläre graue Ringe fanden, von denen grau-bräunliche Streifen radiär abgingen. Die Peripherie war unregel-

Digitized by Google

mässig pigmentirt. In Betreff der Aetiologie ist W. geneigt, vor der Annahme einer sehr frühzeitigen Retinitis oder der directen Entstehung aus Blutungen nach der Geburt, der Annahme einer indirecten Entwickelung aus Blutungen den Vorzug zu geben. In Folge von Schwellung der Retina, eventuell auch der Papille, durch massenhafte Blutungen würde hierbei die Netzhaut concentrisch und radiär gefaltet, so dass man die sonst nothwendige Annahme von präexistirenden Bahnen, denen die Pigmentirung folge, nicht zu machen brauche. Ein ähnlicher dritter Fall wird kurz angeschlossen.

---

26) **Ueber die Häufigkeit der Localtuberculose des Auges, die Beziehungen der Tuberculose des Auges zur Tuberculose der übrigen Organe, nebst Bemerkungen über die Diagnose und Prognose,** von Dr. Rudolph Denig, Assist.-Arzt an der Univ.-Augenklinik Würzburg.

D. wendet sich gegen die Auffassung der Localtuberculose des Auges als eine secundäre. Durch eine eingehende Literaturdurchsicht und Beobachtungen an über 200 Patienten in den verschiedensten Stadien der Tuberculose kommt er zu der Annahme einer Localtuberculose im Sinne einer primären Ansiedelung des Infectionsstoffes im Auge. In einer grossen Zahl der Fälle waren sonstige Zeichen der Tuberculose zu keiner Zeit beobachtet, ferner blieb der Process häufig auf das Auge beschränkt, endlich ist bei ausgebrochener Tuberculose anderer Organe die Betheiligung der Augen ein seltenes Vorkommniss.

Seltener ist eine andere Form der Localtuberculose des Auges, die Verf. als Metastase von einem primär erkrankten Herd im Körper auffasst. Das Zustandekommen derselben ist durch acuten Charakter der Primärerkrankung begünstigt.

Zur Diagnose will D. den klinischen Befund der Knötchen-Iritis, der häufigeren Form der Augentuberculose, und der Aderhautknötchen mehr als bisher herangezogen wissen.

Die Prognose ist bei der ersten Form quoad vitam im Allgemeinen günstig, bei der zweiten ungünstig.

---

27) **Zur Anatomie einer Ophthalmia hepatica,** von Dr. med. Hori, Stabsarzt aus Japan.

Nach einer Besprechung der bisher veröffentlichten Fälle, in denen Augenerkrankungen mit Erkrankungen der Leber in Zusammenhang gebracht sind, beschreibt Verf. einen Fall von Pigmententartung des Fundus, bei welchem Cirrhosis hypertr. hepatis cum ictero gravi bestand. Nach dem genau mitgetheilten mikroskopischen Befunde handelte es sich um chronische Entzündung der Uvea, welche die übrigen Augenhäute in Mitleidenschaft zog, ferner um ein Streptokokkengeschwür der Hornhaut. Dem Grade der Chorioidealveränderungen entsprechen die der Retina. H. lässt die Frage offen, ob der Zusammenhang der Erkrankung des Auges mit der Leber durch mangelhafte Zufuhr von Nährmaterial oder abnorme Blutbeschaffenheit verursacht ist. Spiro.

Ergänzungsheft. Beiträge zur Augenheilkunde. Festschrift zur Feier des 70. Geburtstages Herrn Geh. Med.-Rath Prof. Dr. R. Förster in Breslau gewidmet.

1) **Ueber weitere mit dem Sideroskop gemachte Erfahrungen,** von Dr. Eduard Asmus, Augenarzt in Düsseldorf, bisher Assistent an der Kgl. Univ.-Klinik für Augenkranke in Breslau.

Seit der ersten Veröffentlichung des Verf.'s hat das Sideroskop einige Veränderungen in der Ausrüstung erfahren. So ist es auf Astasirung der Nadel

Digitized by Google

durch Einschieben einer zweiten Magnetnadel eingerichtet und erreicht durch diese einfache Vorrichtung eine in allen Fällen genügende Empfindlichkeit. Die Aufstellung des Ablesungsfernrohres erfolgt jetzt gesondert von der Skala. Zur Frage nach der Häufigkeit, in welcher Fernrohruntersuchung nothwendig wird, ist A. in der Lage, folgende Zahlen zu geben: Von 69 Fällen von Eisen- oder Stahlsplitter im Auge waren die Nadelausschläge 18 Mal nur mit dem Fernrohr, dagegen in 51 Fällen makroskopisch und zwar maximal zu sehen. Bei weiteren 24 Fällen, in welchen auch mit dem Fernrohr keine Ablenkung zu sehen war, sprach meist schon Anamnese und äussere Untersuchung gegen die Annahme von Eisen im Auge.

Für die Bestimmung von Sitz und ungefährer Grösse des Fremdkörpers, ergaben sich folgende Anhaltspunkte. Bringt bei Annäherung des verletzten Auges nur ein kleiner Bezirk desselben maximalen Nadelausschlag hervor, so ist der Sitz des Splitters bezeichnet. Vergleicht man die Ablenkung in den einzelnen Meridianen bei Fernrohrablesung, so ergeben sich Schlüsse auf die Grösse des Stückes. Grössere Splitter bewirken in grösseren Bezirken maximalen Ausschlag. Um sie zu localisiren, wird eine zweite, feststehende, Magnetnadel herangezogen. Dieselbe wird mit dem entgegengesetzten Pole dem bei der Untersuchung in Betracht kommenden Magnetnadelende so lange genähert, bis schliesslich nur eine kleinste Partie des Bulbus den Gegenzug der feststehenden Nadel überwindet. Diese Hülfsnadel kann in den neuen Apparaten leicht angebracht werden.

Die eben beschriebene Methode ist leicht modificirt von besonderem Werte bei der Localisation subcutaner Eisensplitter, die meist grösser und stärker magnetisch sind, als die im Auge vorkommenden.

Sitzt der Fremdkörper, wie nur selten zutrifft, in Theilen des Auges, die der Untersuchung nicht direct zugänglich sind, so giebt eine Fernrohruntersuchung in allen Meridianen bei möglichst stark rotiertem Auge Aufschluss.

In allen Fällen, die eine starke Annäherung des Auges an den Apparat erheischen, ist es zweckmässig, vorher zu cocaïnisiren.

Unter den neun beobachteten Fällen kam nur ein Mal ein Irrthum in der Diagnose vor. Es wurde eine Ablenkung auf einen Fremdkörper im Auge bezogen, während sie durch einen in der Augenbrauengegend eingeheilten Stahlsplitter verursacht war. Bei einigen Fällen lenkte der enucleïrte Bulbus ab, während bei der Section kein Eisen zu finden war. Hierbei trifft die Schuld wohl die nicht genügende Feinheit der Untersuchungsart.

Der Fall, dass durch das Sideroskop ein Eisensplitter ausgeschlossen wurde, während sich nachträglich ein solcher fand, kam nicht vor.

In dem einzigen Falle, wo die Diagnose unsicher blieb, weiss Pat. nichts von einer Verletzung. Das Sideroskop gab minimale Ausschläge. Es könnte sich um einen vor langer Zeit in's Auge eingetretenen Splitter handeln, der zum grössten Theile oxydirt ist. Solche Fälle sind nach den bisherigen Erfahrungen äusserst selten.

Die Magnetoperationen der localisirten Splitter wurden bei 34 Fällen 23 Mal mit Glück, 14 Mal ohne Erfolg unternommen. Von den ersteren 23 Patienten behielten 11 einen Theil der Sehkraft, 2 waren schon vor der Operation erblindet.

Der Zeitraum zwischen Unfall und Operation schwankte in den erfolgreichen wie erfolglosen Fällen zwischen 1. Tage und Monaten. Ein bereits erblindeter Pat. wurde sogar erst nach 16 Jahren von dem Fremdkörper befreit.

Digitized by Google

2) **Ueber Sehnervenlähmungen nach Schädelcontusionen in forensischer Beziehung,** von Dr. Oswald Baer, pract. Arzt in Hirschberg.

Fälle von Sehnervenlähmungen nach Schädelcontusionen stellen dem Arzte in forensischer Beziehung eine schwere Aufgabe. Ist doch der Nachweis eines causalen Zusammenhanges zwischen Sehstörung und Verletzung nur bis zum Grade höchster Wahrscheinlichkeit, nicht mit absoluter Sicherheit zu führen. Vor Allem gilt es die Simulation auszuschliessen, welche, wie Verf. an einem drastischen Beispiele zeigt, auch auf diesem Gebiete als Folge der modernen Unfallsgesetzgebung sich breit macht.

Unter 8000 Fällen von Augenkranken beobachtete B. etwa 20, die bei intactem Bulbus auf eine traumatische Lähmung des Sehnerven durch Contusion des Schädels bezogen werden mussten.

Das klinische Bild ist kein einheitliches, gemeinsam ist allen Fällen nur die Fractur des Canalis opticus. Schwere und Art der Verletzung bedingen eine ausserordentliche Verschiedenheit der Einwirkung auf den Sehnerven. Dies erhöht die Unsicherheit des Urtheils.

Als bemerkenswerthes Ergebniss der Beobachtungen stellt B. den Satz auf: Ohne Sugillation der Conjunctiva keine Fractur des Canalis opticus.

---

3) **Der Lupenspiegel,** von Dr. Hugo Magnus, Prof. an der Univ. Breslau.

Der Lupenspiegel hat sich, nachdem er durch Hirschberg[1] und vor fünf Jahren vom Verf. in die Praxis eingeführt worden ist, bei der Untersuchung der brechenden Medien des Auges als unentbehrlich bewährt. Er ist besonders wichtig bei der Beobachtung der Anfangsstadien der Linsentrübung, die er frühzeitig zu diagnosticiren ermöglicht. Auch die wissenschaftliche Erkennung des Vorganges der Starbildung hat sehr grossen Vortheil aus der Anwendung des Instrumentes gezogen. Unsere Kenntnisse von der Pathologie der Linse sind durch dasselbe erweitert und Aussicht auf weitere Erforschung derselben eröffnet.

---

4) **Verordnungen für Kurzsichtige,** von Dr. Julius Trompetter, Augenarzt in Cleve.

T. giebt jedem jugendlichen Kurzsichtigen auf seinen Fall bezügliche Anordnungen gedruckt resp. schriftlich mit, so dass der Beaufsichtigende die Anweisung genau vor sich hat. Der Augenbefund ist zur Selbstcontrolle des Pat. ebenfalls aufgezeichnet.

---

5) **Ueber die beste Form der Gesichtsfeldschemata,** von Dr. A. Groenouw, Privatdocenten der Universität Breslau.

Verf. erörtert die Art der Aufzeichnung der Gesichtsfeldschemata mit centraler, mit orthographischer Projection und vermittelst Abwickelung der Kugeloberfläche auf der Tangentialebene. Die erste Form ist nicht gebräuchlich. Vor der durch orthogonale Projection gewonnenen Form giebt G. der dritten, speciell dem Förster'schen Schema, den Vorzug, da diese einen nahe am Aequator gelegenen Gesichtsfelddefect weniger verzerrt aufzeichnen.

---

6) **Ein Lidhalter mit paralleler Bewegung der Arme,** von Dr. A. Groenouw, Privatdocent an der Universität Breslau.

---

7) **Die Doppelversorgung der Macula lutea und der Förster'sche Fall von doppelseitiger homonymer Hemianopsie,** von Dr. H. Wilbrand, Augenarzt am Allgemeinen Krankenhause zu Hamburg.

---

[1] C.-Bl. f. A. 1886, S. 333 u. 1888, S. 216; D. m. W. 1888, Nr. 25; Eulenburg's Realencycl. II. Aufl., 1888, XIV, 641. H.

Digitized by Google

Der von Förster im Jahre 1890 veröffentlichte Fall, der bei doppelseitiger homonymer Hemianopsie nach rechts und links vom Fixirpunkt kleine Gesichtsfeldreste aufwies und durch diesen Befund geeignet schien, die Lehre von der Doppelversorgung der Macula lutea stark zu erschüttern, ist zur Section gekommen. Verf. schliesst aus der Vergleichung des klinischen mit dem anatomischen Befunde, dass sich der Fall gerade mit der angeführten Lehre am besten deckt und eher geeignet ist, sie zu stützen, als sie in Frage zu stellen.

---

8) **Einiges über Accommodation**, von Dr. A. Eugen Fick, Privatdocent an der Hochschule Zürich.

1. Vom Accommodiren der Uebersichtigen.

Die merkwürdige Thatsache, dass es Uebersichtige giebt, welche trotz ausreichender Accommodationsbreite nicht im Stande sind, auf einen fernen Gegenstand scharf einzustellen, hat zu verschiedenen Erklärungen Anlass gegeben. Ungenügend ist der Hinweis auf den Zusammenhang von Accommodation und Convergenz, wonach der Abstand des fixirten Objectes Parallelstellung der Gesichtslinien und damit Accommodationsruhe erfordere, denn die Erscheinung ist auch bei einäugig fixirenden Uebersichtigen beobachtet. Einleuchtender ist die v. Schroeder'sche und die ähnliche, selbständige, Erklärung Claude du Bois-Reymonds. Letzterer nimmt an, dass ein einjähriges Kind bei stärkster Zusammenziehung seines Ciliarmuskels eine Leistung von 20 Dioptrien hervorbringe. Theilt man diese Gesammtleistung in 20 Theile, so bringt jede einzelne, jede „Entonie", eine Dioptrie Accommodation hervor. Nun wird im Alter die Accommodationsbreite geringer, nicht aber die Anzahl der Entonien. Die gewohnheitsmässig zum Fernsehen weiter verwendete Zahl von Entonien bringt später eine immer geringere Leistung zu Stande. Daraus müsste das Verhältniss der latenten zur gesammten Uebersichtigkeit sich ergeben. Verf. sind die beobachteten Zahlen nicht genau genug, er schlägt vor, die Ausnahme anzunehmen, dass irgend welche Umstände den Uebersichtigen veranlassen können, sich auf Verwendung einer anderen Entonienzahl einzuüben. Das ist auf künstlichem Wege möglich, man kann z. B. bei einem jungen Individuum mittelst Atropin dauernd die ganze Uebersichtigkeit latent machen, und es kommt höchst wahrscheinlich auf natürlichem Wege wirklich vor. Es sind die Bedürfnisse, nach denen sich die Angewöhnungen richten.

2. Ungleiche Accommodation.

Verf. vertheidigt den viel bestrittenen Standpunkt, dass beide Augen ungleich accommodiren können, in längerer Polemik gegen Hess und beruft sich auf neue Beobachtungen.

3. Vom Accommodiren der Astigmatiker.

Nach neuen Untersuchungen schliesst sich Verf. der Ansicht an, dass die Astigmatiker nicht von ihren verschiedenen Brennlinien beim Sehen für Ferne und Nähe Gebrauch machen, sondern es vorziehen zu accommodiren und stets dieselbe Brennlinie auf der Netzhaut zu erhalten.

---

9) **Ueber Adaption und Adaptionsstörung (acute Hemeralopie). Nachtrag zu meiner Arbeit „Ueber Hemeralopie etc."**, von Dr. Hans Krienes, Stabsarzt, commandirt als Assistent zur Kgl. Univ.-Klinik für Augenkranke in Breslau.

Unter Adaption versteht Verf. einen Vorgang, der hauptsächlich gebunden ist 1. an die Production der Sehstoffe (Sehroth u. s. w.) seitens der Chorioideal-

drüse (Pigmentepithel + Aderhaut), 2. an die Vorwanderung des retinalen Pigmentes bei Belichtung des Augengrundes.

Im normalen Auge entspricht einer Steigerung des Verbrauches von Sehstoffen eine Steigerung des Ersatzes; zu starken Verbrauch bei zunehmender Helligkeit verhindert das Vorwandern des retinalen Pigmentes.

Versagt einer der angeführten Factoren, so tritt Adaptionsstörung ein, bei leichteren Graden in Form von Verlangsamung der Adaption, bei länger dauernden Störungen als Hemeralopie.

Die Entstehung der letzteren hat eine besondere Disposition zur Voraussetzung. Ihre Symptome bestehen

1. in einer Einschränkung des Adaptionsgebietes nach oben und unten. Für Centrum und Peripherie sind Sehschärfe, Licht und Farbensinn, regelmässig der für Blau herabgesetzt, die unterste Reizschwelle ist erhöht.

2. ist die Adaption innerhalb des eingeschränkten Gebietes unvollkommen. Zwischen Erregung und Empfindung besteht ein Missverhältniss, mit abnehmender Helligkeit sinkt die Unterschiedsempfindlichkeit unverhältnissmässig stark.

Neben einigen anderen Symptomen findet sich ausserdem bei Fällen von acuter Hemeralopie ophthalmoskopisch mehrfach das Bild eines Netzhautödems neben der Pigmentarmuth.

Es folgt eine ausführliche Casuistik.

---

10) Einige Vorversuche über die Abhängigkeit der Sehschärfe von der Helligkeit, von Hermann Cohn.

Die bisher zur Feststellung der Beziehung der Sehschärfe zur Beleuchtungs-Intensität (J) angestellten Untersuchungen ergaben sehr wenig übereinstimmende Resultate. Sie litten, abgesehen von individuellen Schwankungen, auch an Schwankungen der Beleuchtung. Letztere schloss C. bei seinen 18 Bestimmungen der S aus, indem er künstliches Licht anwandte und die Abstufung der Beleuchtung gleichzeitig mit dem Weber'schen Polarisations-Episkotister genau bestimmte. Es ergaben sich grosse Verschiedenheiten. Die einzelnen Augen brauchten, um gleiche S zu erreichen, sehr verschiedene Beleuchtungs-Intensität. Diese schwankte für volle S zwischen 1,6 und 16 Meterkerzen.

Die individuellen Verschiedenheiten machen es unmöglich, ein mathematisches Gesetz aufzustellen. Die erhaltenen Zahlen bedeuten etwa, dass S 1 : S 0,75 : S 0,5 sich verhalte wie J 100 : J 71 : J 33.

Verf. setzt seine Versuche fort. Spiro.

II. Annales d'oculistique. 1895. März.

1) Étude clinique et anatomique des kystes séreux ou simples de la conjonctive, par M. le Dr. G. Rombolotti.

---

2) Le mot „astigmie". — L'astigmie chez les opérés de cataracte, par M. le Dr. Georges Martin.

M. möchte statt der Bezeichnung Astigmatismus die Bezeichnung Astigmie eingeführt wissen. Abgesehen davon, dass diese Bezeichnung kürzer ist, ist sie auch richtiger. Whewel, der das Wort Astigmatismus einführte, ging von der falschen Voraussetzung aus, dass das griechische Wort *στίγμα* einen mathematischen Punkt bedeute. Nun bedeutet aber *στίγμα* „Stich" (man nennt ja die Wundmale Christi auch Stigmata) und nicht Punkt. Einen Lichtpunkt nannten die Griechen *στιγμή, ῆς* und da die modernen Worte, die von der griechischen Endung *η* abgeleitet werden, auf ie endigen, so ist es richtiger Astigmie zu

sagen.[1] Wir nennen einen Apparat zur Bestimmung dieses Refractionsfehlers auch Astigmometer, müssten aber, wenn Astigmatismus die richtige Bezeichnung wäre, ihn Astigmatometer nennen. — M. macht darauf aufmerksam, dass es nicht richtig ist, anzunehmen, dass in allen Fällen die Astigmie nach Staroperationen im Verlauf von 3 Monaten einen constanten Grad erreicht, der keine Aenderung mehr erfährt. M. hat im Gegentheil sowohl weitere Abnahme, als auch weitere Zunahme gesehen. In einem Fall, den er ausführlich beschreibt, hatte die Astigmie vom 10. Juni bis 6. October von 6 D abgenommen bis auf 2,5 D. Nach einer völlig reizlos verlaufenen Capsulotomie stieg die Astigmie wieder auf 3,5 D, erreichte ungefähr den alten Stand (2,25 D) erst bis zum April des nächsten Jahres und sank dann bis zum Juni, also erst nach Verlauf eines ganzen Jahres seit der Extraction, auf den definitiven Stand von 1,5 D.

3) **Un cas de carcinome du limbe conjonctival chez un enfant de quatorze ans**, par M. le Dr. Rogman.

4) **De l'ostéome sous-conjonctival**, par M. Galtier (de Nîmes).

5) **Suture de la cornée pour renversement du lambeau cornéen après une opération de cataracte**, par M. le Dr. A. Trousseau.

Bei einem staroperirten Auge, welches schon verloren schien, insofern sich am 3. Tage nach der Operation der Hornhautlappen umschlug und auf keine Weise dauernd zu reponiren war, erzielte Verf. mit der Hornhautnaht volle Heilung.

6) **Quelques instruments**, par M. Nicati.

Pince serre-fine à iridectomie: Diese Irispincette mit gekreuzten Branchen ist sehr leicht und kann an der Iris, sobald dieselbe einmal gefasst ist, hängen bleiben, was für jene Operateure sehr angenehm ist, die nicht ambidexter sind. Dann hat sie den Vortheil, dass das gefasste Stück Iris immer mit der constanten Kraft der Feder gedrückt wird und nicht mit dem fortwährend wechselnden Druck der Finger.

Ecarteur palpébral sans arrêt: Dieser Blepharostat hat keine Schraube zum Feststellen, sondern seine Federkraft ist so stark gewählt, dass sie gerade genügt, die Lider von einander zu halten. Der Vortheil liegt darin, dass sich dieser Ecarteur rascher entfernen lässt als der gewöhnliche Sperrelevateur.[2]

Eleveur palpébral pour l'opération de la cataracte: Dieser Elevateur, dazu bestimmt, den Finger des Assistenten zu ersetzen, der das obere Lid hält, besteht nur aus einer einfachen, rechtwinklig abgebogenen Drahtschlinge, die, da sie nicht hakenförmig, rückläufig gekrümmt ist, nie durch die zusammengekniffenen Lider im Auge zurückgehalten werden kann, sondern sich jederzeit leicht entfernen lässt.

Couteau à cataracte: Es handelt sich um ein sehr schmales dreieckiges Messer, welches sich leichter einstechen lässt, als das v. Graefe'sche.

Couteau linéaire: Dieses Messer ist sehr schmal und lässt sich sowohl als Messer, wie auch als Nadel zur Discission verwenden. Es passirt die vordere Kammer, da es äusserst schmal ist, auch dann, wenn dieselbe sehr verengt ist.

Es folgen **Sitzungsberichte** und **Referate**. Ancke.

[1] Der Ausdruck ist und bleibt schlecht, lässt sich aber nicht durch bessere, wie Amphikentrosis, ersetzen. H.

[2] Haben wir seit vielen Jahren. H.

Digitized by Google

April.

1) Du strabisme vertical alternant et des déviations symmétriques verticales moins prononcées que le strabisme, par M. Geo. T. Stevens.

2) La puissance de l'oeil et l amplitude d'accommodation, par M. Weiss, professeur agrégé de physique à la Faculté de Paris.

Das Auge nimmt bei einer bestimmten Accommodation um einen bestimmten Werth an Brechkraft zu. Die einen Autoren nun setzen diesen Werth gleich der Brechkraft einer im vorderen Brennpunkt des Auges stehenden Linse, welche bei fehlender Accommodation diese ersetzt, die anderen Autoren gleich der Brechkraft einer solchen Linse, die sie sich an der Stelle des Knotenpunktes des schematischen Auges denken. Beides ist nach den Untersuchungen von W. nicht richtig. Denn während z. B. beim schematischen Auge nach Listing zur Accommodation auf einen Punkt, der 10 cm vor dem vorderen Brennpunkt des Auges liegt, das Auge eine Zunahme an Brechkraft im Werth von 6,5 D bedarf, muss man zur Erreichung des gleichen Zweckes eine Linse von 10,0 D an die Stelle des vorderen Brennpunktes setzen resp. sich eine solche von 8,3 D an die Stelle des Knotenpunktes gesetzt denken. Man bekommt also, je nachdem man die Zunahme an Brechkraft nach den drei verschiedenen Methoden berechnet, drei ganz verschiedene Werthe. — W. schlägt nun vor, künftighin die Brechkraft eines Systems anzusehen als den reciproken Werth der Focaldistanz multiplicirt mit dem Brechungsindex des letzten Mittels. Berechnet man unter Zugrundelegung dieser Definition der Brechkraft eines optischen Systems die Accommodation, so findet man sie gleich dem Werth einer Linse, welche in der Hauptebene des schematischen Auges stehend die Accommodation zu ersetzen im Stande wäre.

3) La conjonctivite diphtérique; son traitement par le sérum antitoxique, par M. le Dr. V. Morax.

Verf. hat 4 Fälle von Conj. diphth. mit Roux'schem Heilserum behandelt. Dieselben heilten auffällig rasch, 2 davon sogar schon nach 4 Tagen und zwar nach einer einzigen Injection von 10 ccm. Morax räth deshalb in allen Fällen, die diphtherieverdächtig sind, die Serumtherapie anzuwenden, die an sich ungefährlich ist, und ausserdem, wenn die geringste Absonderung besteht, noch mit Arg. nitr. zu ätzen, das nach seinen persönlichen Erfahrungen, entgegen der hergebrachten Ansicht, auch bei pseudomembranösen Conj. günstig wirkt, zum Mindesten aber nicht schadet. — M. ist übrigens der Meinung, dass sich klinisch kaum eine sichere Diagnose der echten Augendiphtherie machen lässt, nur die bacteriologische Untersuchung ergiebt Aufschluss, ob man es wirklich mit Diphtherie zu thun hat. Sourdille war der Ansicht, dass die Schwere des Verlaufs abhängig sei von der Virulenz der Diphtheriebacillen und der zufällig beigemischten anderen pathogenen Mikroorganismen. Nach den Erfahrungen von Uhthoff und Morax scheint dies nicht richtig zu sein, insofern auch bei Anwesenheit von Staphylokokken und Streptokokken die Fälle mitunter sehr milde verliefen. M. ist vielmehr der Ansicht, dass der Verlauf der Krankheit abhängt von der Art der primären Läsion, die zur Zeit der secundären diphtherischen Infection schon vorhanden war. Ist eine phlyctenuläre Eruption bei einem Kinde, welches diphtherisch inficirt wird, auf die Bindehaut beschränkt, so ist der Verlauf ein gutartiger, ist jedoch die Hornhaut schon nicht mehr intact, so wird der Ausgang begreiflicher Weise ein schlimmerer sein.

Digitized by Google

4) **Étude clinique sur l'oeil artificiel,** par M. Pausier (d'Avignon).

5) **Ischémie rétinienne et atrophie optique survenues à la suite d'un traumatisme cardiaque,** par M. Valude.

6) **Paralysie complète de la troisième paire gauche chez un enfant de quatre ans; guérison,** par M. O. de Spéville.

Es folgen **Sitzungsberichte** und **Referate**. Ancke.

Mai.

1) **La sclérotomie postérieure et la sclérectomie dans le glaucome,** par M. H. Parinaud.

Verf. empfiehlt bei allen Formen von Glaucom, bei denen die Wirkung der Iridectomie zweifelhaft erscheint (eventuell auch als präparatorische Operation vor der Iridectomie), die hintere Sclerotomie. Er führt dieselbe 8 mm vom Hornhautrand zwischen M. ext. und inf. aus, indem er ein Graefe'sches Starmesser 6 mm tief einsticht, sodann die Klinge in der Wunde dreht und einen zweiten, zu letzterer senkrechten Schnitt ausführt, so dass eine T-förmige Oeffnung entsteht. Bei dieser Operation soll möglichst jede entzündliche Reizung vermieden werden, damit die Scleralwunde sich nicht durch wucherndes Gewebe schliesst. Während die Bindehautwunde binnen Kurzem per primam zuheilt, bleibt die Scleralwunde dauernd offen. Bei schweren Fällen nun, besonders bei malignem und absolutem Glaucom, macht P. statt der Sclerotomie die Slerectomie, indem er aus der Sclera einen kleinen Lappen ausschneidet und dann entweder sofort oder bei sehr starker Hypertonie erst nach Verheilung der Bindehautwunde mit dem Messer die freiliegende Aderhaut durchsticht.

2) **Anévrisme artériel de la carotide interne au niveau du sinus caverneux gauche; communication avec le sinus sphéroidal droit, hémorrhagies nasales; mort; autopsie,** par M. le Dr. Guibert.

3) **Prolapsus traumatique de la glande lacrymale orbitaire,** par M. G. Haltenhoff.

Es folgen **Sitzungsberichte** und **Referate**. Ancke.

Juni.

1) **Du strabisme vertical alternant et des déviations symmétriques moins prononcées que le strabisme,** par M. Geo. T. Stevens.

2) **Myopie, cataractes centrales et leucomes centraux,** par M. le Dr. Rourc (de Valence).

Verf. erklärt die Myopie, die man fast immer bei Augen mit central gelegenen Trübungen der brechenden Medien antrifft, durch die sphärische Aberration der in solchen Fällen zum Sehen benutzten seitlichen Partien der brechenden Systeme. Er rechnet nach, dass bei Benützung eines Stückes der brechenden Medien, welches 3 mm von der optischen Axe entfernt ist, schon eine Myopie von 3,1 D resultirt.

Digitized by Google

3) **Des rapports de l'amplitude d'accommodation avec la refraction statique**, par M. Fromaget.

F. hat interessante Untersuchungen angestellt über die Accommodationsbreite bei den verschiedenen Refractionszuständen an den Augen von 408 Gymnasiasten bis zu 20 Jahren und 250 Studenten bis zu 30 Jahren. Die Untersuchung erstreckte sich nur über vollkommen sehscharfe Augen mit geringen Refractionsanomalien; der Nahepunkt wurde mit Hülfe des Badal'schen Optometers gemessen. Es stellte sich nun dabei heraus, entgegen der allgemeinen Ansicht, dass die Accommodationsbreite, vorausgesetzt, dass keine Brille getragen worden war, bei gleichem Lebensalter am grössten war bei den Hypermetropen, weniger gross bei den Emmetropen, am geringsten aber bei den Myopen. Beispielsweise war die durchschnittliche Accommodationsbreite der Zwanzigjährigen bei Hyperopie 10,36 D, bei Emmetropie 9,62 D, bei Myopie 8,37 D. Dieser Unterschied fand sich jedoch nicht bei denjenigen Individuen, die ihren Refractionsfehler richtig corrigirt hatten, vielmehr wiesen dieselben genau dieselbe Accommodationsbreite auf, wie die gleichalterigen Emmetropen. Diejenigen Myopen, die zufällig zu starke Gläser trugen, hatten sogar eine Accommodationsbreite, die grösser war als die der gleichalterigen Emmetropen und ebenso gross wie die der gleichalterigen, nicht brillentragenden Hyperopen. In einem Fall von ungleich starker Myopie auf den beiden Augen eines Individuums, welches auf beiden Seiten gleiche Gläser trug, dergestalt, dass das eine Auge übercorrigirt, das andere nicht genügend corrigirt war, fand sich auf dem übercorrigirten Auge eine relativ zu grosse, auf dem anderen Auge eine relativ zu kleine Accommodationsbreite. Aus diesen Erfahrungen erhellt, dass die Accommodationsbreite — wenigstens im jugendlichen Alter — abhängig ist von der Kraft des Ciliarmuskels, und dass diese um so grösser ist, je grössere Anforderungen im Allgemeinen an den Muskel gestellt werden. [Aber $\Delta \leqq 0{,}06$!]

---

4) **De l'emploi des injections sous-conjunctivales massives**, par M. L. de Wecker.

W. tadelt es, dass bei den subconjunctivalen Sublimatinjectionen nur homöopathische Dosen eingespritzt werden, die keinen Effect haben können. In Fällen von septischer Infection des Auges, aber nur in solchen, macht er auch subconjunctivale Sublimatinjectionen, jedoch wendet er viel grössere Dosen an, indem er wiederholt $^1/_2$ bis 1 Spritze einer Lösung 1 : 2000 injicirt. Dieser Lösung setzt er noch etwas Eser. salicyl. zu resp. — bei Complication von Seiten der Iris — Atropin oder Scopolamin. Diese Einspritzungen sind angeblich bei gleichzeitigem Gebrauch von Cocain nur wenig schmerzhaft und es tritt rasche Besserung ein, und zwar ohne dass noch andere therapeutische Massnahmen getroffen werden, ausser vielleicht die Auskratzung einer eitrig belegten Stelle.

---

5) **Note sur le nystagmus familial**, par M. H. Andeoud.

---

6) **Paralysie traumatique du muscle droit externe à la suite d'un contusion de l'apophyse mastoide du même côte**, par M. H. Armaignac.

Es folgen **Sitzungsberichte** und **Referate**. Ancke.

Digitized by Google

August.

1) **Sur la curabilité de l'uvéite sympathique,** par Rogman.

Im Anschluss an zwei frühere Beobachtungen sympathischer Iridocyclitis werden zwei weitere Fälle mitgetheilt, in denen durch Atropin, Mercur und Jod dauernde Heilung erzielt wurde.

2) **Étiologie et traitement des ulcères infectieux de la cornée,** par Abadie.

An Stelle der Cauterisation, die stets Narben setzt und so das Sehvermögen beeinträchtigt, werden subconjunctivale Injectionen von Sublimat (2 Tropfen einer Lösung von 1,0 : 1000,0) empfohlen; ausserdem ist die Spaltung und Durchspritzung der Thränencanäle geboten. Mehrere Krankheitsgeschichten sprechen für diese Behandlungsweise.

3) **La sclérotomie interne,** par de Wecker.

Die genaue Beschreibung und Theorie ist im Original nachzulesen.

4) **Examen ophtalmoscopique à l'image renversée sur les yeux fortement myopes,** par Demicheri.

5) **Sur une tumeur rare endobulbaire (sarcome endothélial),** par Parisotti.

Es handelt sich um ein Endothelialsarcom, dessen Ausgangspunkt in der Chorioidea gefunden wurde. Die Netzhaut war abgelöst, und die Diagnose Tumor konnte gestellt werden. Eine genaue Beschreibung der mikroskopischen Präparate ist beigegeben.

September.

1) **La chromatopsie des hystériques,** par Pansier.

Die Störungen der Farbenperception bestehen entweder in Blindheit für eine oder mehrere Farben, oder in einer relativen Verschiebung der Grenzen für farbige Objecte im G.F., und zwar so, dass im extremsten Falle nicht Weiss in der Peripherie zuerst wahrgenommen wird, wie im normalen G.F., sondern Roth oder Blau. Die Ursachen für diese in jedem Falle anders auftretenden Farbenstörungen sind nicht in den lichtempfindlichen Organen, sondern in den höchsten Centren zu suchen. [Oder in der Untersuchungs-Art.]

2) **Statistique sur le trachome,** par van Millingen.

Das Trachom ist eine infectiöse und contagiöse Krankheit, welche mit dem Fortschreiten der Civilisation und Volkshygiene abnimmt. Reinlichkeit ist das beste Vorbeugungsmittel. Die Krankheit kommt sowohl in bedeutender Höhe wie in der Ebene vor, und keine Race ist immun.

3) **Le curettage hydraulique de la cornée,** par Santarnecchi.

S. empfiehlt bei Hornhautgeschwüren die befallene Partie durch kräftiges Aufspritzen einer $1\,^0/_{00}$ Sublimatlösung zu reinigen. Er bedient sich dazu der Anel'schen Spritze. Die necrotischen Theile stossen sich bald ab, und die Verletzung ist mit Rücksicht auf die folgende Narbenbildung eine geringe. — Nachbehandlung mit Atropin und Verband.

Digitized by Google

4) **De la possibilité de voir son propre cristallin. Utilité pratique de la „phakoscopie" pour le diagnostic des fines opacités cristallimenues et pour l'étude du développement de la cataracte,** par Darier.

Um die entoptischen Bilder gut wahrzunehmen, halte man eine biconcave Linse von — 40 D in einer Entfernung von 1 cm vor das Auge und sehe im Dunkelzimmer nach einer Kerze, die in einem Abstand von 5 m brennt. Im Zerstreuungskreise heben sich mit überraschender Deutlichkeit Linsen- und Glaskörpertrübungen, feinste Tröpfchen auf der Hornhaut u. s. w. ab. Die Methode ist event. geeignet, die Entwickelung einer Cataract zu studiren.

---

5) **La kératite interstitielle dans la syphilis acquise,** par Trousseau.

Die diffuse Keratitis in Folge von erworbener Lues befällt häufiger das weibliche als das männliche Geschlecht und bleibt meist auf ein Auge beschränkt. Recidive scheinen selten. Das betr. Auge wird zwischen Ende des ersten und Beginn des dritten Jahres nach der Infection befallen. Die Initialsymptome sind meist nicht so schwer wie bei Keratitis in Folge von hereditärer Lues. Auch ist die Vascularisation der Hornhaut nicht sehr ausgebreitet. Dagegen sind Affectionen der Iris und Chorioidea häufig. Die Heilung durch Hg wird in der Mehrzahl der Fälle binnen 5—12 Wochen erreicht.

---

6) **Angiome kystique de l'orbite; électrolyse,** par Valude.

---

7) **Complication rare après l'extraction du cristallin,** par Spéville.

Wenn sich nach einer Staroperation die Vorderkammer nach Ablauf von 3—4 Wochen noch nicht hergestellt hat und die Hornhaut sich trübt, so soll sofort eine Iridectomie gemacht werden. Bald darauf bildet sich die Kammer, und die Hornhaut wird klar.

October.

1) **A propos d'un cas d'irido-choroïdite suppurative terminée par la guérison,** par Morax.

Ein an chronischer Urethritis und gonorrhoischem Rheumatismus leidender Mann erblindet auf einem Auge mit Schmerzen innerhalb von 24 Stunden fast völlig unter dem Bilde der eitrigen Iridochoroiditis. Ungefähr 14 Tage später sehr schnelle Besserung unter Gebrauch von Atropinträufelung und Calomel nnerlich. Nach 1 Monat war S = $^1/_3$. M. ist geneigt, die Besserung für eine ispontane zu halten und die Prognose der gonorrhoischen Choroiditis im Allgemeinen günstig zu stellen.

---

2) **Des injections sous-conjonctivales de sublimé dans la myopie avec lésions des membranes profondes,** par Bourgon.

B. kommt an einer Reihe von Fällen zu dem Resultat, dass die subconjunctivalen Sublimatinjectionen bei hochgradiger Myopie mit Veränderungen des Augengrundes keinen therapeutischen Effect haben. Scheint ein solcher vorzuliegen, so ist er auf die Schonung und Ruhe der Augen während der Behandlung zu beziehen.

---

3) **Pathogénie de la myopie,** par Bitzos.

Digitized by Google

4) **Phlegmons de l'orbite; complications de l'influenza,** par Pergens.

Drei Fälle von Orbitalphlegmone im Verlauf von Influenza. Die bacteriologische Untersuchung ergab in allen Fällen Staphylokokken, einmal combinirt mit Friedländer'schen Pneumokokken. Die ophthalmoskopische Untersuchung wurde nur einmal vorgenommen und zeigte eine Stauungspapille. Zwei Fälle endeten tödtlich.

5) **Manifestations oculaires du vanillisme,** par Guérin.

Die Schädigungen, die durch übertriebenen Genuss von Vanille oder durch deren Verarbeitung bedingt werden, sind im Allgemeinen dieselben, wie sie durch viele andere Kohlenwasserstoffe hervorgerufen werden. Speciell die Augen werden von Drucksteigerung befallen, die häufig unter dem Bilde eines Glaucoma simplex verläuft und auf Miotica zurückgeht. Ophthalmoskopisch ist eine Congestion der Papille sichtbar. Verf. erklärt die grosse Zahl von Glaucom in Gouadeloupe als mögliche Folge von Vanillismus.

November.

1) **Documents servant à l'histoire de l'extraction de la cataracte; essai historique,** par Sulzer.[1]

2) **L'importance relative des affections labyrinthiques et oculaires dans l'étiologie du vertige,** par Boyer.

Sehr häufig ist die Ursache von Schwindelanfällen nicht in den halbzirkelförmigen Canälen oder im Centralorgan zu suchen, sondern in dem mangelhaften Gleichgewichtszustande der äusseren Augenmuskeln. Eine Reihe von Krankheitsgeschichten zeigt, wie durch eine passende Tenotomie die Anfälle beseitigt werden können.

3) **Nouveau procédé de pupille artificielle par l'iritomie à ciel ouvert,** par Lagrange.

Statt der Iridectomie an Augen, in denen sich noch die Linse befindet, empfiehlt L. für gewisse Fälle seine Iridotomie. Er legt einen ca. 5 mm langen Schnitt im Limbus oder 1 mm davor durch die Cornea, fasst die Iris am Sphincter, zieht sie heraus und geht jetzt mit einer Branche der Pinces-ciseaux hinter, mit der anderen vor den Pupillarrand. Ein Schlag durchtrennt den Sphincter, worauf die Reposition durch Massage oder den Spatel bewirkt wird. Dieselbe wird unterstützt durch Eserin, das kurze Zeit vor der Operation eingeträufelt worden ist. Hauptsächlich sind es die besseren optischen Verhältnisse, die durch die Iridotomie im Gegensatz zur Iridectomie geschaffen werden, welche das Verfahren bei Leucom, Centralstar und gewissen Fällen von Keratocomie empfehlen. [Nicht neu.]

4) **De la curabilité de l'irido-choroidite sympathique,** par Laqueur.

Fünf Fälle von sympathischer Entzündung, welch letztere in keinem Falle durch die Enucleation des verletzten Auges coupirt werden konnte. Nichts desto weniger hat die Behandlung stets mit der Enucleation zu beginnen. Alle fünf Fälle wurden mit relativ sehr gutem Sehvermögen, nöthigenfalls nach einer Pupillenbildung entlassen. — L. ist geneigt, den günstigen Ausgang auf Rechnung des jugendlichen Alters der betr. Patienten zu setzen.

[1] Ungerecht gegen A. G. Richter. H.

5) **Explication du fait que les lentilles contraires de force égale ne se neutralisent par complètement,** par Prentice.

Alfred Moll.

III. Archives d'ophtalmologie. 1895. März.

1) **Empyème du sinus maxillaire compliqué d'ostéo-périostite orbitaire avec perforation de la voute; abcès du lobe frontal et atrophie du nerf optique; mort,** par Panas.

2) **Un essai d'application de la sérotherapie a la diphthérie conjonctivale,** par Gayet.

Ein Fall von bacteriologisch sicher gestellter Conjunctivaldiphtherie mit Roux'schem Heilserum behandelt. Die Membranen begannen erst 7 Tage nach der Injection sich zu lösen, um am 10. ganz zu verschwinden. — Verf. bestreitet daher in diesem Falle den günstigen Einfluss des Serums, empfiehlt aber trotzdem seine principielle Anwendung in jedem Falle von Diphtherie.

3) **Observations cliniques sur le traitement chirurgical du strabisme,** par Landolt.

4) **Enophthalmos avec exophthalmie intermittente à volonté,** par van Duyse et Bribosia.

Es handelt sich um einen jungen Mann, dessen rechtes Auge bei starker körperlicher Anstrengung oder beim Bücken deutlich aus der Augenhöhle heraustritt. Derselbe Effect wurde erreicht, wenn man die rechte Vena jugularis comprimirte. Auf der Höhe der so hervorgerufenen Veränderung trat eine Erweiterung der Pupille ein. Eine ophthalmoskopische Veränderung war während des Bestehens des Exophthalmus nicht nachzuweisen. Dagegen bestand gleichnamige Diplopie, die nach Zurückweichen des Auges noch eine Zeit lang anhielt. Verff. erklären den nach Belieben hervorzurufenden Exophthalmus aus der vermehrten Füllung der Kopfvenen, wie eine solche durch Muskelanspannung oder Compression der Jugularis bedingt wird. Die Pupillenerweiterung ist eine Folge von reflectorischer Sympathicusreizung, die ihrerseits wieder durch die Zerrung ausgelöst wird, die die Ciliarnerven durch den vorgetriebenen Bulbus erfahren.

5) **Une observation de tuberculose primitive du corps ciliaire et de l'iris,** par Lagrange.

In der Vorderkammer des betr. Auges eines sonst gesunden 7jähr. Knaben fand sich eine röthliche Masse, die an eine bösartige Neubildung des Corpus ciliare denken liess. Deshalb Enucleation. Bei der anatomischen Untersuchung ergab sich typisches tuberculöses Gewebe. Bacillen waren sehr spärlich vorhanden. Im 37. Präparat wurde ein einziger entdeckt, in den folgenden noch zehn weitere nachgewiesen.

6) **Recherches sur l'embryogénie et l'anatomie comparée de l'angle de la chambre antérieure chez le poulet et chez l'homme. — Muscle dilatateur de la pupille,** par Gabriélidès.

Im Original nachzulesen.

Es folgen **Referate.**

Digitized by Google

Mai.

1) **Du verre correcteur de presbyopie,** par Landolt.

Aus mehr praktischen, die Nahe-Arbeit berücksichtigenden, als theoretischen Gründen stellt L. eine Tabelle auf, aus der im Gegensatz zu der bekannten Donders'schen hervorgeht, dass der Emmetrop früher als allgemein üblich Convexgläser erhalten soll, dass diese dagegen im Laufe der Jahre nie so stark gezählt werden, wie Donders es will. Die Landolt'sche Tabelle stellt sich, in Dioptrien ausgedrückt, folgendermaassen dar:

Alter	L.	Donders	Alter	L.	Donders
40 Jahre	0,25	0	60 Jahre	2,5	4
45 „	1	1	65 „	2,75	4,5
50 „	1,5	2	70 „	3,5	4,5[1]
55 „	2	3			

2) **Six cas d'ostéomes du sinus frontal,** par Coppez.

Dabei fand sich 2 Mal Stauungspapille, 1 Mal Atrophie nach einer solchen, während in 3 Fällen der ophthalmoskopische Befund negativ war.

3) **Étude sur la chirurgie oculaire de Pellier de Quengsy,** par Terson.

Geschichtliche Studie, die im Original nachzulesen ist.

4) **Échelle optométrique,** par Parent.

Leseproben, die durch Hinzufügen von kleineren Buchstaben gestatten, eine Sehschärfe, die grösser als 1 ist, genau zu bestimmen.

Es folgen **Referate.**

Juni.

1) **Description anatomique d'un oeil atteint d'ulcère cornéen avec hypopyon,** par Nuel.

2) **Zones hysterogènes de l'organe de la vue,** par Berger.

Bei einem 27jährigen, sonst gesunden Manne rief die Sehprüfung einen hysterischen Anfall hervor mit Globus, Anästhesien u. s. w. — Für die hysterogene Zone wird die Netzhaut des linken, mit hypermetropischem Astigmatismus behafteten Auges angesehen, da nach Verbinden dieses Auges der Anfall nicht eintrat. Das Gesichtsfeld war sowohl vor wie im Anfall concentrisch eingeschränkt. Die Therapie bestand in Ausschluss des linken Auges vom Sehact.

3) **Sur le diagnostic ophtalmoskopique de l'astigmatisme,** par Guilloz.

Es folgen **Referate.**

August.

1) **Contribution anatomique à l'étude de la pathogénie de l'hémorrhagie expulsive après l'extraction de la cataracte,** par Rohmer et Jacques.

Drei Fälle profuser Blutung nach der Starextraction in Augen, die keine Zeichen von Glaucom dargeboten hatten, geben den Ausgangspunkt der vorliegenden Untersuchung. Zwei Mal stellte sich die Blutung einige Stunden nach

[1] Wir kommen aus mit 50 = 1, 60 = 2, 70 = 3. H.

Digitized by Google

der Operation ein und führte zur Enucleation, ein Mal ereignete sie sich sofort nach dem Hornhautschnitt. Als Ursache dieses üblen Zufalls galt bisher die Drucksteigerung in den Arterien bei Arteriosclerose und dann die fettige Entartung der Gefässhäute. Beide Momente können bei Herabsetzung des intraocularen Druckes zu Blutungen Anlass geben. Als dritte in Betracht kommende Ursache fügen die Verff. die innige Verbindung zu, in welcher die Gefässwände der Ciliararterien bei ihrem Durchtritt durch die mehr oder weniger starre Sclerotica mit dieser stehen. So kommt es, dass die einmal geborstenen Gefässe sich nicht retrahiren können und weiter bluten, ein Verhalten, wie es ähnlich bei Blutungen aus der Diploe des Schädels getroffen wird. Hiermit stimmt überein, dass nach der Enucleation des Auges die Blutung sofort steht, als Zeichen der nunmehr möglichen Retraction der durchschnittenen Gefässe.

2) **Contribution à l'étude des suppurations de l'oeil et de l'orbite consécutives aux affections des régions et cavités voisines,** par Villard.

Im ersten der drei mitgetheilten Fälle handelt es sich um eine Thrombophlebitis zuerst der rechten, dann der linken Orbita eines 3jähr. Kindes. Die Erkrankung schloss sich an eine Furunkulose der Nase an, dauerte 1 Monat und endete tödtlich durch Pyämie. Im zweiten Falle schloss sich eine Phlegmone der Orbita an eine Angina an. Durch Incision und antiseptischen Verband wurde Heilung erzielt. Der letzte Fall ist eine eitrige Chorioiditis im Gefolge einer Angina simplex. Tod durch Septicämie.

3) **Contribution à l'étude des kystes séreux simples de la conjonctive,** par Rogman.

Diese Cysten sind nicht so selten, wie im Allgemeinen angenommen wird. Sie haben ungefähr die Grösse einer Phlyctäne, sitzen im subconjunctivalen Gewebe und sind halbdurchscheinend röthlich. Ihre Structur ähnelt der der Conjunctiva. Sie verdanken ihre Entstehung den zahlreichen conjunctivalen Falten und Crypten, die sich im gegebenen Falle abschnüren und so zu Hohlräumen werden.

4) **Forme paradoxale de l'expérience de Scheiner,** par Reiss.

September.

1) **Des pseudoplasmes malins de l'orbite,** par Panas.

Ein grosser Theil der Neubildungen in der Orbita geht auf innere Medication völlig zurück, ist also ähnlich den Gummibildungen nach P. auf infectiösen Ursprung zurückzuführen. Mehrere Beobachtungen sprechen für diese Ansicht. So bekam ein mit Ozäna behaftetes Individuum bds. Exophthalmus, als dessen Ursache eine Infection des orbitalen Zellgewebes mit Ozänamicroben angesehen werden musste. Eine Frau zeigte nach der Extraction von Nasenpolypen Exophthalmus, der auf einen infectiösen Process zurückgeführt wurde und durch eine Arsencur geheilt werden konnte. Diese und ähnliche Fälle veranlassen P. bei Tumoren der Orbita, welche unter dem Bilde des Sarcoms auftreten, an Infectionsgeschwülste zu denken. Man suche daher nach dem Ausgangspunkte des Processes und behandle mit Quecksilber, Jod, Arsen und ähnlichen Mitteln. Eventuell kommt auch die künstliche Erzeugung von Erysipel behufs Auflösung der Geschwulst in Betracht.

Digitized by Google

2) **Tumeur congénitale embryonnaire à tissus multiples (nerveux et conjonctifs) de l'orbite,** par Lagrange.

Der Tumor hatte sich während des intrauterinen Lebens entwickelt und bei der Geburt die Grösse einer mittelgrossen Birne. Er füllte die Orbita prall aus und erstreckte sich in die Schädelhöhle. Mit dem Opticus und dem Augapfel hing er nicht zusammen. Die histologische Untersuchung liess ihn als Gliom erkennen, das ein sehr spärliches embryonales Bindegewebe enthielt.

3) **Tumeur orbitaire avec envahissement secondaire de la sclérotique et de la cornée,** par Coppez fils.

Nach der sehr eingehenden mikroskopischen Untersuchung handelte es sich im vorliegenden Falle um ein malignes Lymphom der Orbita.

October.

1) **Altération de la macula lutea,** par Nuel.

Besonderheiten des mikroskopischen Befundes bei der Sternfigur der Retinitis albuminurica.

2) **Un nouveau procédé d'opération dans l'entropion et le trichiasis,** par Lagleyze.

Nach Umkehrung des Oberlides werden sechs Nadeln im Niveau des oberen Tarsusrandes durch die Conjunctiva ein- und in der Ciliarlinie ausgestochen, so dass sie ihren Weg also zwischen Tarsus und Haut im Muskel nehmen. Während die Nadeln noch zum Theil im Muskel stecken, wird Conjunctiva und Tarsus nahe dem Ciliarrande und parallel zu diesem durchschnitten, die Nadel völlig durchgezogen und die Fäden geknüpft. Der Grad des so herzustellenden Ectropiums ist abhängig von der Stärke, mit der man die Fäden zusammenzieht. Ist das Ectropium nur ein partielles, so genügen weniger Nadeln.

3) **Contribution à l'étude des endothéliomes de l'orbite,** par van Duyse.

4) **De l'égalité de grandeur des images rétiniennes dans l'emmétropie et dans les cas d'amétropie corrigée,** par Guilloz.

5) **Note sur la question des verres de travail,** par Katz.

K. verordnet die Nahegläser für Presbyopen nach folgender Tabelle:

40 Jahre	0,75 D.	60 Jahre	3,0 D.
45 „	1,5 „	65 „	3,25 „
50 „	2,0 „	70 „	3,5 „
55 „	2,5 „		

November.

1) **Fibrome épibulbaire,** par van Duyse et Bribosia.

Die Neubildung war angeboren, sass theils der Cornea, theils der Sclera auf und war mit einem kleinen Colobom des Oberlides combinirt.

2) **Traitement du glaucome chronique simple,** par Abadie.

Entmuthigt durch den Misserfolg der Iridectomie und der Sclerotomie bei Glaucoma chron. simpl. wendet A. seit längerer Zeit systematisch Eserin in

Digitized by Google

$^1/_4$—1 % Lösung an. Er hat davon sehr gute Resultate gesehen. Noch besser ist die Wirkung, wenn die täglich ein Mal vorzunehmende Einträufelung mit folgender innerer Medication verbunden wird: Täglich 1,0—2,0 Natr. bromat. und jeden zweiten Tag 0,3—0,4 Chinin. sulfur. — Nach Ablauf eines Monats, wenn der Druck normal geworden, giebt er die Pulver noch wöchentlich ein Mal. Diese Therapie wird nöthigenfalls dauernd fortgesetzt.

---

3) **Contribution à l'étude des endothéliomes de l'orbite**, par van Duyse. (Suite.)

---

4) **Statistique générale des cas de diphthérie oculaire traités par le sérum antitoxique**, par H. Coppez et Funck.

Bei wahrer, durch den Löffler'schen Bacillus hervorgerufener Augen-Diphtherie ist das Serum ein gutes Prophylacticum. Sodann hält es die allgemeine Infection hintan, und endlich bewirkt es, nach Ausbruch der Diphtherie injicirt, eine sehr schnelle Lösung der Croupmembranen.

---

5) **Deux cas de kératite interstitielle n'ayant pas comme cause la syphilis héréditaire**, par Trantas.

Der erste Fall wurde nach acquirirter Lues beobachtet, der zweite nach Influenza. — In letzterem handelte es sich nicht um eine wahre interstitielle Keratitis, sondern nur um eine etwas tiefere Infiltration, wie sie nach Influenza nicht gerade selten beobachtet wird. (!)

---

6) **Un cas de filaire dans la chambre antérieure d'un oeil humain**, par van Duyse.

Die mikroskopische Untersuchung des aus der Vorderkammer einer Negerin extrahirten und in Alkohol gehärteten Wurmes ergab ein Exemplar der sog. Filaria sanguinis.

Alfred Moll.

IV. Recueil d'ophtalmologie. 1895. April.

1) **Notes sur les affections occulaires que j'ai rencontrées pendant mon voyage en Perse**, par Galezowski.

Ausser den Krankengeschichten seiner beiden kaiserlichen Patienten, die an Conjunctivitis bezw. Verstopfung der Thränenpunkte litten, zählt G. noch 3 Fälle auf, die seine besondere Aufmerksamkeit erregt haben:

1. Eine Endarteriitis der Art. centr. ret. mit Amamose beider Augen in Folge von perniciöser Intermittens.
2. Eine Perineuritis optica gichtischen Ursprungs.
3. Einen besonderen Fall von hämorrhagischem Glaucom.

Im übrigen beständen $^3/_4$ aller Augenleiden in Persien in Affectionen der Thränenwege mit ihren Folgen.

Auf den Besuch G.'s in Persien ist die Gründung eines Lehrstuhls für Ophthalmologie und einer Augenklinik in Teheran zurückzuführen.

---

2) **De la coincidence de l'hémianopsie hétéronyme temporale et du diabète insipide. — Étiologie syphilitique, traitement spécifique, guérison**, par Spanbok et Steinhaus.

Die Verff. glauben, dass die Combination des Diabetes insipidus mit der sog. Scheuklappenkrankheit (beide äusseren Hälften des Gesichtsfeldes fehlten)

Digitized by Google

eine rein zufällige sei. Keinesfalls könne ein syphilitisches Product an der Spitze des IV. Ventrikels die Gesichtsfelddefecte bedingen, und ebenso wenig habe eine Affection des Chiasma den Diabetes zur Folge. Vielmehr müssen an beiden Stellen anatomische Veränderungen supponirt werden. Die Erscheinungen gingen übrigens auf specifische Behandlung völlig zurück.

3) **Histoire d'une fistule lacrymale ancienne rebelle**, par Armaignac.

4) **Études ophthalmologiques**, par Chauvel. (Suite.)

Es folgen **Sitzungsberichte.**

Mai.

1) **Double décollement rétinien chez un enfant de 4 ans**, par Teillais.

Nach Erwägung aller möglichen Ursachen der vorliegenden Erkrankung kommt Verf. zu dem Schlusse, dass Netzhautblutungen, die im Verlauf von Keuchhusten aufgetreten waren, die Netzhautablösungen veranlasst haben.

2) **Sur les meilleur mode de traitement des hernies de l'iris**, par Grandclément.

Jeder sich selbst überlassene Irisvorfall birgt grosse Gefahren in sich (Staphylom, Infection). Da ein Vorfall durch Atropin resp. Eserin nur sehr selten zu beeinflussen ist, soll die chirurgische Behandlung in ihr Recht treten. In Betracht kommen: Excision, Cauterisation und Incision. Verf. empfiehlt die letztere, und zwar soll der Vorfall in seinem grössten Durchmesser gespalten werden.

3) **Iritis d'origine nasale**, par Fage.

Verf. lässt die doppelseitige Iritis resp. Iridochorioiditis von dem Löwenberg'schen Coccobacillus abhängen, der sich auf der Nasenschleimhaut und im Conjunctivalsack vorfand. Im Kammerwasser war derselbe nicht vorhanden. (Sollten nicht beide Affectionen, Ozaena und Iritis, von der gleichen Ursache, nämlich Lues, abhängen? Ref.)

4) **Résultates de l'opération de l'entropion et du ptosis par les procédés de Gillet de Grandmont**, par Bourgeois.

Im Original nachzulesen.

Es folgen **Gesellschaftsberichte.**

November.

1) **Colobome de la gaine du nerf optique**, par Strzeminski.

Es handelt sich um ein Colobom des Sehnerven in einem emmetropischen Auge mit voller S und normalem G.F. Der obere Theil des Coloboms war röthlich, mit einer Depression von 0,5 D, während der untere, bei weitem grössere weissliche Abschnitt ungefähr 3 D vertieft war. Die oberen Arterien und Venen entspringen aus dem röthlichen Theil, während die unteren ausserhalb des Coloboms hervorkommen.

2) **Études ophtalmologiques**, par Chauvel. (Suite.)

Digitized by Google

3) Les mots ophtalmologiques, par Dracoulidès.

Etymologische Studie über die Worte: Astigmatismus, Emmetropie, Hypermetropie, Myopie, Anisometropie.

4) Chorio-Rétinite pigmentaire spécifique en voie de guérison par le traitement aux frictions mercurielles, par Houdart.

Eine ca. 30jährige Frau ohne bekannte specifische Antecedentien litt an Retinitis pigmentosa (spec.) mit ihren charakteristischen Symptomen. Nach mehrjährigem Gebrauch von Hg erweiterte sich das G.F. und S nahm zu. Der Augenspiegel zeigte noch periphere Retinitis pigmentosa mit normalen Papillen.

5) Nouvelles conditions d'aptitude visuelle pour les écoles militaires, par Kopff.

December.

1) Nouveau procédé opératoire contre le trichiasis avec entropion, par Trantas.

Nach voraufgeschickter Tarsotomie werden durch den die Wimpern tragenden Lidrand von aussen nach innen 4—5 Fäden gelegt und durch den oberen Theil des Tarsus geführt. Die Fäden werden nach Erforderniss angezogen und inwendig geknüpft. Auf diese Weise werden die Wimpern nach aussen gekehrt.

2) Observations cliniques, par Galezowski.

1. Traumatische Iritis mit specif. Chorioretinitis.
2. Iritis und Chorioretinitis bei Lues hereditaria.
3. Iritis mit Keratitis punctata und Chorioiditis.

3) Aptitude visuelle paur la marine et l'école navale, par Kopff.

Alfred Moll.

V. Revue générale d'ophtalmologie. 1895. März.

1) Un cas de goitre exophtalmique, par le Dr. Augiéras (de Laval).

Bei einer arthritischen Hysterica von 20 Jahren, die seit einem Jahre an Basedow litt, wurde der Zustand durch salicylsaures Natron (nach Chibret) bedeutend gebessert. Nur blieb die Schlaflosigkeit und irreguläre Herzthätigkeit bestehen und wurde erst behoben, als eine gleichzeitig bestehende Hypertrophie an der unteren Nasenmuschel galvanocaustisch beseitigt wurde.

Es folgen **Referate.** Ancke.

April.

Enthält nur **Referate.**

Mai.

Enthält nur **Referate.**

Juni.

Enthält nur **Sitzungsberichte.** Ancke.

Digitized by Google

VI. The Ophthalmic Revie . 1895. März.

1) **Simple optical notes,** by Ernest Maddox.

2) **A case of lenticonus posterior,** by William George Sym.

Der Fall betraf nur ein Auge und bestand bei der 52jähr. Pat. anscheinend schon seit frühester Kindheit. Die Linse zeigte keinerlei Trübung von einer Art. hyaloidea waren keinerlei Spuren vorhanden. Der Lenticonus stellt sich lediglich als eine umschriebene örtliche Steigerung der Linsenconvexität dar, deren Ursache vielleicht in einer Störung der embryonalen Ernährung zu suchen sei.

3) **Damage to vision caused by watching an eclipse of the sun,** by James W. Barrett.

Pat. zog sich bei Beobachtung einer Sonnenfinsterniss ein centrales Skotom zu, obwohl sie ihr Auge durch eine vierfache Lage von farbigen Gläsern geschützt hatte, von denen zwei dunkelblau, eins roth und eins gelb war. Das im Ganzen sehr zarte Skotom zeigt sich noch nach drei Monaten unverändert.

Es folgen **Referate** und ein **Gesellschaftsbericht.** Peltesohn.

April.

1) **Cases of amaurosis after injury of the head? Haemorrhage into the optic nerve sheath,** by E. Nettleship.

In den ersten der mitgetheilten Fälle war innerhalb zwei Stunden nach dem Trauma (Fall mit dem Kopf gegen eine Rinnsteinkante) auf beiden Augen die Sehkraft völlig erloschen. Erst nach 14 Tagen begann eine Besserung, welche aber nicht weit fortschritt. Endausgang einfache Sehnervenatrophie. Bei dem zweiten Pat. war nur ein Auge zwei Tage nach dem Unfall ergriffen; sechs Tage darnach trat Nasenbluten auf. Hier war der ophthalmoscopische Befund nach 14 Tagen normal und hob sich sehr schnell die Sehschärfe. Der dritte Patient, welcher mit dem Kopf in einen Kohlenbehälter auf das Gesicht gefallen war und einen schweren doppelten Kieferbruch davongetragen hatte, war vier oder fünf Tage nach dem Unfall auf dem linken Auge total blind; ausserdem acquirirte er eine complete Abducenslähmung des anderen Auges. Das ophthalmoscopische Bild zeigt schliesslich eine Sehnervenatrophie und ähnelte einer Embolie.

2) **On the use of large probes in the treatment of lacrymal obstruction,** by Simeon Snell.

S. ist dem Beispiele Theobald's gefolgt und verwendet ebenfalls mit Erfolg und ohne jeden Nachtheil für die Saugkraft des Thränenapperats die dicksten Sonden. Die dünnsten betragen 1,25—1,5 mm, die dicksten gehen bis 4 mm. Nur sehr wenige Fälle blieben ungeheilt, die meisten fuhren viel besser als zu jener Zeit, wo er die dünnen Sonden verwendete.

3) **The removal of powder grains from the cornea and skin by the galvano-cautery,** by Edw. Jackson.

Es folgen noch **Referate,** u. A. über die operative Beseitigung der Myopie.
Peltesohn.

Digitized by Google

Mai.

1) **Short notes of a case of natural cure of pterygium**, by Kenneth Scott, Cairo.

S. sah bei einer Kranken eine centrale Hornhautdelle, gänzlich klar und durchsichtig, mitten in einem, in ihrer nächsten Umgebung nur noch in Spuren bemerkbaren, aber nach dem Hornhautrande zu noch unverkennbaren Pterygium und schliesst aus der Angabe der Pat., dass sie in den letzten 10 Jahren zunehmend schlechter gesehen habe, bis nach dem Einsetzen einer sehr schmerzhaften Entzündung das Sehvermögen seinen alten Stand wiedergewann, dass hier eine natürliche Heilung des Pterygiums vorliege.(?) Der Ulcerationsprocess in der Hornhaut habe das Gewebe des Flügelfells zerstört und die Hornhaut selber nur oberflächlich betroffen. Eine Operation war an dem Auge niemals versucht worden.

Es folgen **Referate** und ein **Gesellschaftsbericht**. Peltesohn.

Juni.

1) **Which canaliculus to slit in probing the nasal duct**, by J. B. Story, M. D.

Verf. macht auf die schon von Weber und Arlt hervorgehobenen Vorzüge der Schlitzung des oberen Thränenröhrchens gegenüber der des unteren aufmerksam, veranlasst durch den Umstand, dass mehrere neuere Lehrbücher darüber nichts enthalten, oder sogar die des unteren empfehlen.

2) **An operation for the advancement of a rectus muscle**, by Freeland Fergus, M. D.

Verf. wendet seit einer Reihe von Jahren folgende Methode zur Vorlagerung mit bestem Erfolge an; sie soll geringere Faltung der Conjunctiva und weniger entzündliche Reaction im Gefolge haben. Entsprechend dem unteren und oberen Rand des Muskels werden zwei horizontale, ziemlich parallele Schnitte durch die Conjunctiva gemacht vom Cornealrande bis zum Lidwinkel hin, ein Schielhaken befreit den Muskel von all seinen Verwachsungen; zwei Nähte werden durch den so gebildeten Lappen von Conjunctiva und Muskel hindurchgeführt, eine oben, eine unten, ziemlich nahe dem Lidwinkel und jede für sich geknotet; der Muskel wird unmittelbar vor diesen Knoten durchschnitten und von dem Lappen so viel als nothwendig zwischen dieser Durchschneidungsstelle und der Cornea abgeschnitten, nur eine kleine Sehneninsertion übrig gelassen, hierauf durch letztere beide Nähte hindurchgeführt, eine oben, eine unten, beide unter der Conjunctiva weitergeführt und entsprechend den Enden des verticalen Hornhautdurchmessers oben, bezw. unten ausgestochen und dann geknotet, jede für sich. Die Nachbehandlung ist die gewöhnliche; die Nähte sollen nicht zu früh entfernt werden, deshalb auch aus Seide bestehen.

3) **Referate**, darunter u. A.

a) Observations and experiments on the pathologie of Graves' disease, by Walter Edmunds (London). (Patholog. Society. 1895. 21. Mai.)

Von 20 Hunden, die nach Entfernung der Schilddrüse die Substanz dieser Drüse per os oder subcutan erhielten, konnten nur zwei erhalten werden; bei einigen wurde der Exitus etwas verzögert und die Paroxysmen von Dyspnoë etwas hinausgeschoben. Unter 8 so behandelten Affen konnte keiner gerettet

Digitized by Google

werden. 2 g Cocaïn. muriat. subcutan injicirt bewirkten bei Affen Tod unter Convulsionen und Athmungsstillstand. Dosen von $^1/_4$ g bewirkten Schläfrigkeit, Unfähigkeit zu stehen, Pupillenerweiterung, merklichen Exophthalmus und Erweiterung der Lidspalte; vorherige Durchschneidung des Halstheiles des Sympathicus verhinderte fast völlig den Exophthalmus. Ob die Basedow'sche Krankheit primär verursacht sei durch Vergrösserung und Ernährungsstörung der Schilddrüse und dadurch bedingte Vergiftung des Körpers, wofür die durch Cocaïn hervorgerufenen ähnlichen Erscheinungen zu sprechen scheinen, oder durch Functionsstörung einiger Abschnitte des Centralnervensystems und dadurch bedingte Reizung des Sympathicus, wofür wieder verschiedene klinische Beobachtungen zu sprechen scheinen, lässt Verf. unentschieden.

b) Notes of two cases of acromegaly, by W. B. Ransom (Nottingham). (Brit. med. Journ. 1895. 8. Juni.)

Zwei typische Fälle von Acromegalie mit der interessanten Besonderheit bitemporaler Hemianopie, welch letztere wahrscheinlich durch Compression des Chiasma durch die gewucherte Zirbeldrüse entstanden ist.

Juli.

1) A case of binasal hemianopia, by Henry Eales.

Der 75jährige, früher gesunde Pat. sieht seit ca. 18 Monaten schlechter, besonders R, im Anschluss an eine Nagelbett-Eiterung des r. Daumens (mit Schwellung der Achseldrüsen), welche zum Verlust der Phalanx geführt hatte. Die Functionsprüfung ergiebt das seltene Resultat binasaler Hemianopie, nahezu mit der Mittellinie abschneidend; doch sind beide Gesichtsfeldhälften sehr eingeschränkt, R > L; O: chronische Neuritis optica. Verf. nimmt eine bilaterale Entzündung der Optici an vorwärts des Chiasma, letzteres jedoch zu beiden Seiten noch symmetrisch stark ergreifend, über deren Ursache sich jedoch bei dem im Allgemeinen gesunden Pat. nichts Gewisses sagen lässt. Unter Jodkali keine Besserung.

---

2) Note upon a condition of the pupil following extraction of cataract, by T. B. Schneideman, M. D. (Philadelphia).

Verf. beobachtete bei einer grossen Zahl Staroperirter, dass der obere Theil der Pupille meist frei ist von Star- oder Kapselresten und bringt dies mit der Art der gewöhnlichen, im oberen Theil erfolgenden Eröffnung der Kapsel und Entfernung der Linse nach oben hin in ursächlichen Zusammenhang. Deshalb empfiehlt er, um einen zum Sehen besser verwerthbaren, centralen, Theil der Pupille klar zu bekommen, die Cystotomie etwas unterhalb der Pupillenmitte mittelst einer horizontalen Incision zu vollführen, und den oberen Lappen dann nicht durch das Cystotom, sondern durch ein Graefe'sches oder Knapp'sches Messer von unten nach oben zu spalten. Seine Erfahrung darüber ist jedoch noch gering. In neun so behandelten Fällen war keine Nachstaroperation mehr nöthig.

---

3) Referate, darunter u. A.

a) Hereditary nystagmus, by Andeoud (Geneva). (Annales d'Oculistique. 1895. Juni.)

10jähr., sonst gesundes, intelligentes Mädchen mit Nystagmus rotatorius, nicht rhythmisch, während des Schlafes aufhörend, zeitweise unterdrückbar. O: beide Papillen theilweise abgeblasst, wahrscheinlich in Folge von Neuritis.

Digitized by Google

S bds. = $^{1}/_{8}$. Gelegentlich Tremor der Hände und Füsse. Interessant ist die Anamnese; das Augenzittern begann schon in frühester Kindheit; durch drei Generationen mütterlicherseits sind oder waren im Ganzen sechs gleiche Fälle zu beachten, die theils noch mit Hydrocephalus, Neurasthenie, Alkoholismus und Epilepsie vergesellschaftet waren. Auch väterlicherseits starke erbliche Belastung, besonders durch Alkoholismus, sowie Geisteskrankheit.

b) A second attack of papillitis occurring in a case of postneuritic atrophy of the optic nerves, by G. E. de Schweinitz and A. G. Thomson (Philadelphia). (Arch. f. Ophtalm. XXIV. 2.)

Neurotisch stark hereditär belasteter Pat. kommt wegen epileptischer Anfälle, die seit $^{5}/_{4}$ Jahren bestehen. Keine Verletzung oder Infection vorhergegangen. Das Auge zeigt gutes Verhalten. Nach weiteren $^{5}/_{4}$ Jahren sind die Sehnerven leicht hyperämisch, oberer und unterer Rand verschleiert, Venen gefüllt, Lymphscheiden merklich infiltrirt; sonstige Verhältnisse normal. Ein Jahr später beiderseitige starke Neuritis mit frischen Blutungen; S bds. $^{20}/_{20}$. G.F. normal. Wegen Verdacht auf Gehirntumor wird in der Gegend des rechten motorischen Centrums trepanirt, ohne Erfolg. Die starke Sehnervenschwellung (+ 6 D) nimmt allmählich ab; Veränderungen der Macula, ähnlich den albuminurischen, stellen sich ein, doch ist der Urin normal. Nach 9 Monaten typische postneuritische Atrophie, der Sehnerv R ist besonders temporal, der linke im Ganzen abgeblasst. S R = $^{20}/_{20}$; L = $^{3}/_{200}$. G.F. normal. Farbenperception gut. Nach einem weiteren Jahre ist Erblindung eingetreten unter starkem Kopfschmerz und Erbrechen. Sehnerv bds. wieder stark geschwollen (+ 6 D), von graulicher Farbe, Arterien eng, Venen gestaut mit weissen Rändern. Pupillenstarre. Macularveränderungen noch sichtbar; sonst ist die Retina gut. — Verff. erklären den seltenen Fall durch einen zeitweiligen Stillstand im Wachsthum der trotz negativen Befundes bei der Operation unterhalb des motorischen Centrums angenommenen Geschwulst.

August.

1) **On erythropsia,** by E. Fuchs, M. D. Prof. in Wien.

S. Bericht über „The annual meeting of the British Med. Association" in London, Juli 1895 (Brit. med. Journ. 1895. 19. Oct.), und 24. Versammlung der Ophthalmologischen Gesellschaft, Heidelberg 1895.

2) **The influence of the cerebrum and cerebellum on the eye movements,** by J. S. Risien Russel, M. D.

S. am gleichen Ort wie oben.

3) **Hereditary congenital nystagmus associated with head movements,** by Angus M'Gillivray, M. B.

S. am gleichen Ort wie oben.

4) **Referate,** darunter u. A.

A contribution to the study of oedematous neuritis of intra cranial origin, by Rochon-Duvigneaud (Paris). (Archives d'Ophtalmol. 1895. Juli.)

Zwei Sectionsbefunde von Stauungspapille bei einem 20jähr. Mädchen und einem jungen Manne mit Grosshirn- bezw. Kleinhirn-Gliom. Ersterer Fall stellt mehr das pro-, letzterer das regressive Stadium dar; in beiden das Bild der

Digitized by Google

Neuritis, im ersteren stärkere Ausdehnung der Nervenscheide, von der Lamina cribrosa bis zum Foramen opticum hin abnehmend. Einzelheiten darüber sowie über die daran geknüpften Erwägungen sind im Original nachzusehen. Verf. weist sowohl die reine Stauungs- als auch die reine Entzündungstheorie zurück, nimmt vielmehr die Theorie von Parinaud an, der zu Folge eine Lymphstagnation das Primäre ist, welch letztere dann wieder erst die Entzündung hervorruft.

September.

1) **Optometrie by the subjective method,** by Dr. George J. Bull (Paris).

---

2) **Choroidal sarcoma in infancy,** by John Griffith.

---

3) **The radical operative treatment of trichiasis,** by Kenneth Scott (Cairo).

S. Ref. über 1., 2. und 3. in dem Bericht über „The annual meeting of the British Med. Association", London, Juli 1895.

---

4) **Referate,** darunter u. A.

a) Accommodation in the lensless eye, by A. E. Davis (New-York). (Manhattan eye and ear hospital reports. 1895. Jan.)

Zwei weitere Fälle dieses merkwürdigen Zustandes, deren einer einen 42jähr. Mann betrifft, der nach Entfernung der Cataract mit + 11,5 $^{20}/_{10}$ und mit gleichem Glase Jäg. I von 8—22" liest, während der andere einen 13jähr. Jungen betrifft, der nach Entfernung beider Linsen R mit + 13 $^{20}/_{300}$ liest (Kapseltrübung), dagegen L mit + 16,0 $^{20}/_{20}$ und Jäg. I von 10—18". Die genaueste Untersuchung, deren Einzelheiten im Original nachzusehen sind, ergab keine genügende Aufklärung nach einer der bestehenden Theorien. Und mit Verf.'s Erklärung, die betr. Patienten besässen die Geschicklichkeit, die Zerstreuungskreise auszulegen (s. die bedeutende Sehschärfe), ist auch nicht viel mehr als eine Umschreibung des Phänomens geliefert.

b) Report on the value of objective tests for the determination of ametropia. (Journal of the American Medical Association. 1894. Sept.)

Alle Mitglieder des Comités waren einig darüber, dass die subjective Bestimmung der Refraction sehr wesentlich sei und eine wichtige Unterstützung der objectiven Methoden bilde. Vor letzteren besitze die Ophthalmoskopie den Vorzug, die Refraction der einzelnen Punkte des Augengrundes bestimmen zu lassen und überhaupt leicht anwendbar zu sein, dagegen sei es oft schwer, die latente Hyperopie zu ermitteln. Die Ophthalmometrie lasse nur die durch die Hornhautkrümmung verursachte Refraction erkennen, sei zur Bestimmung des Astigmatismus und dessen Axe eine wichtige Unterstützung anderer Methoden und Zeitersparniss. Endlich die Skiaskopie sei eine sehr genaue und zuverlässige Methode, nur wenn zwischen der Sehzone (Macula) und dem anderen Augengrunde erhebliche Refractionsdifferenzen bestünden, sei sie schwierig und ungenau, ähnlich bei engen Pupillen.

October.

1) **Abnormal associated movements of the eyelids,** by Walter W. Sinclair, M. B. (Ipswich).

Verf. stellt zuerst 13 Fälle zusammen, grösstentheils aus der Literatur, zum Theil auch selbst beobachtete, von angeborener Lidsenkung, in welchen bei

Digitized by Google

Abwärts- oder Seitwärtsbewegung des Unterkiefers Hebung des Lides erfolgte, sodann 13 der Art, bei welchen die Hebung nur bei Abwärtsbewegung, und 2, bei denen sie nur bei Seitwärtsbewegung des Unterkiefers eintrat, weiter 4 von associirter Bewegung des Lides und Unterkiefers, ohne dass Ptosis vorhanden war, und endlich 4 Fälle von associirter Contraction des Levator palpebrae superioris und des Rectus internus, und knüpft daran einige Bemerkungen. Sodann theilt er als wichtigsten Theil seiner Arbeit, weil noch nichts der Art veröffentlicht worden sei, 5 Fälle mit von Parese oder Paralyse des einen Rectus externus, bei welchen Einwärtsbewegung des betr. Auges associirt ist mit Contraction des Orbicularis oculi und Retraction des Augapfels. Sie betrafen Kinder von 4—10 Jahren; die Affection bestand meist schon mehrere Jahre, ohne dass eine bestimmte Ursache nachgewiesen werden konnte; in 3 Fällen war auch der Internus des betr. Auges geschwächt oder gelähmt. In einem Falle bestand fortwährend Enophthalmus, in den anderen leichte Verengerung der Lidspalte, ohne dass jedoch die Weite der Lidapertur als solche geringer gewesen wäre als auf dem gesunden Auge. Da die Fälle sich in vielen Punkten gleichen, können wir uns darauf beschränken, nur einen derselben (Nr. 4) als Typus anzuführen. 10jähr., sonst gesundes Mädchen gesunder Eltern; seit dem vierten Jahre angeblich ist das l. Auge kleiner; keine Ursache anzugeben. Das l. Auge zeigt Enophthalmus, scheint jedoch voll entwickelt und ebenso gross als das r. zu sein. Bewegungen des r. nach allen Richtungen gut, des l. gut bis auf die Auswärtsbewegung über die Mittellinie hinaus (Abducensparese). Wenn Pat. nach rechts sieht, wird die Lidspalte links viel enger, besonders beim Blick nach rechts unten; der Enophthalmus scheint sich nicht wesentlich zu vergrössern (dagegen in anderen Fällen, wo vorher nur leichte Einziehung bestanden hatte, wird jedes Mal der Augapfel deutlich zurückgezogen). Keine Ptosis, Trigeminus, Facialis gut, ebenso Pupillenreaction. S bds. = $^6/_5$; O:n. Völlig dürften diese Fälle ebenso wie die oben erwähnten Associatiosbewegungen erst erklärt werden, wenn einmal genaue anatomische Untersuchung vorliegt. Zu den 3 Fällen mit gleichzeitiger Schwäche des Internus giebt Parker, gestützt auf Mendel's Hypothese, dass der den Frontalis und Orbicularis oculi versorgende Facialistheil central aus dem Oculomotoriuskern innervirt würde, die Erklärung, dass beim Blick nach innen in Folge der Schwäche des Internus eine stärkere Anspannung auch der anderen Theile des Oculomotorius und dadurch eben Verkleinerung der Lidspalte erfolge. Doch lässt diese Theorie die anderen Fälle, wo bestimmt keine Internusparese vorhanden war, unberücksichtigt. Verf. gesteht zu, hierfür keine Erklärung zu wissen.

---

2) **Angio-neurotic oedema of the ocular conjunctiva**, by G. Melville Black, M. D.

32jähr., bis dahin gesunder Kellner zeigt seit 12 Stunden, nachdem vorher leichte Reizung vorhanden gewesen, starke Schwellung und Röthung der Lider beiderseits, dazwischen drängt sich eine Falte der gelblichen, stark chemotischen Conjunctiva vor; die Cornea gut; Lichtscheu und Schmerz, sonst keine Veränderung an den Augen; eingeleitet wurde die Schwellung von starken Schmerzen in den Augen, längs des Nervus supraorbitalis, im Hinterkopf, an den Schultern und in der Regio lumbalis. Urin hochgestellt, reich an Uraten und Phosphaten, frei von Eiweiss und Zucker; abgesehen von leichten Magenbeschwerden (Aufstossen) und Verstopfung keine Veränderung sonst zu finden, ebenso wenig eine Ursache für die Erkrankung.· Unter Eisumschlägen nach 3 Tagen völlige Heilung; Augenhintergrund normal. Verf. fand in der Literatur nur drei ähnliche Fälle.

Digitized by Google

einer war nach Quecksilbervergiftung, einer nach 1 Gran Chinin und einer ohne Ursache ähnlich dem mitgetheilten entstanden; bei letzterem zeigten kleine excidirte Stückchen der Conjunctiva starke Ansammlung von Lymphzellen. Die Lehrbücher enthalten im Allgemeinen wenig über das angio-neurotische Oedem (Verf. führt Arbeiten von Allen, Crocker, Quinke, Strubing, Hartzell an); da dieses vorzugsweise im Gesicht sitzt, und auch die Schleimhäute nicht verschont, steht Verf. nicht an, den beobachteten Fall als hierher gehörig zu betrachten.

3) **Referate.**

November.

Enthält nur **Referate** aus Zeitschriften, die an anderer Stelle dieses C.-Bl. besprochen werden. Neuburger.

December.

1) **The operative treatment of entropion and trichiasis,** by John B. Story.

St. erinnert anlässlich der Kenneth Scott'schen Publication im Septemberheft an sein schon 1885 beschriebenes und seitdem in etwa 400 Fällen bewährtes Verfahren gegen Entropium und Trichiasis. Dasselbe, ein Ableger der Methode van Millingen's(?), besteht in der Spaltung des Lidrandes in der bekannten Weise und Einpflanzung von Lippenschleimhaut. Es gehört also zu derjenigen Gruppe von Operationen, bei welchen kein Substanzverlust am Lid gesetzt wird und keine Deformität zur Folge hat. Nach St. stirbt der eingepflanzte Schleimhautlappen niemals ab, wenn er nur ordentlich eingenäht worden ist.

2) **Carcinoma involving iris and ciliary body,** by William Robertson.

Das Präparat, von einer 75jährigen Patientin stammend, ist von extremer Seltenheit, insofern es sich um ein primäres Carcinom handelt, welches von der Iris seinen Ausgangspunkt genommen und später erst den Ciliarkörper ergriffen hatte. Eine ausführliche Beschreibung des Präparats ist von Dr. Buchanan geliefert.

Es folgen **Referate** und **Gesellschaftsberichte.** Peltesohn.

VII. The American Journal of Ophthalmology. 1895. Juni.

1) **Congenital fistulae of the lachrymal sac,** by Dunbar Roy.

Verf. veröffentlicht einen jener seltenen Fälle von angeborener doppelseitig-symmetrischer Capillarfistel des Thränensackes. Er betraf ein farbiges Mädchen von 14 Jahren, das seit der Geburt eine feine, tropfenförmige Absonderung klarer Thränen gezeigt hatte, ohne je ein Krankheitssymptom gehabt zu haben. Bowman's Sonde Nr. 1 konnte mit Mühe die Oeffnung passiren.

2) **A contribution to the experiences in removing the lens in high-grade myopia,** by Adolf Alt.

Zu dem Capitel der operativen Beseitigung hochgradiger Myopie liefert A. einen interessanten Beitrag. Bei einem 17jähr. Myopen mit leichter Dislocation beider Linsen nach unten und ausgedehnten Aderhautveränderungen entschloss er sich, als die Linsensenkung einen gefahrdrohenden Verlauf nahm,

Digitized by Google

überdies von dem zu jeglicher Arbeit untauglichen Pat. gedrängt, die Discission zu machen. Der Erfolg war auf dem einen Auge ein vollständiger; die Myopie von 20 D war in Emmetropie übergegangen, die Sehschärfe von $^{18}/_{200}$ auf $^{20}/_{50}$ gestiegen. Der Erfolg dauert unverändert schon 3 Jahre an. Dagegen zeigte sich auf dem zweiten, in ganz gleicher Weise operirten und ebenfalls reactionslos heilenden Auge, nachdem die Medien durchsichtig geworden, eine Netzhautablösung in der äusseren Hälfte, die vorher nicht bestanden hatte. Die Anwesenheit von Chorioidalveränderungen an sich kann also, so bedenklich sie machen muss, als eine Contraindication nicht angesehen werden. Verf. vermuthet, dass eine Aderhauterkrankung, die lediglich durch die Dehnung des Bulbus verursacht ist, in dieser Hinsicht gefährlich sein kann, dagegen solche, die mit adhäsiver Entzündung einhergeht, eher gegen eine Netzhautabhebung schützt. So erklärt er sich in seinem Falle die gänzlich verschiedene Wirkung der Operation auf beiden Augen.

---

3) **Paresis of the oculomotor nerve in combination with acute pneumonia**, by Adolf Alt.

Die Beziehungen zwischen Pneumonie und Augenmuskellähmung, wie sie Westhoff in unserer Februarnummer beleuchtet hat, illustrirt in anderer Art ein Fall von Oculomotoriuslähmung, wie ihn A. bei einer 36jähr. Pat. beobachtet hat. Seine Kranke wurde im Verlaufe der Lähmung von einer acuten Pneumonie befallen und während der Reconvalescenz von der Lähmung wiederhergestellt. Auch Baumgarten in St. Louis sah einen Strabismus convergens während einer Pneumonie schwinden.

Es folgen **Gesellschaftsberichte** und **Auszüge**.

August.

A case of primary carcinoma of the sphenoidal sinus, by Dr. Dombrowski.

D. beschreibt einen Fall von primärem papillären Carcinom des Sinus sphenoidalis bei einer 50jähr. Frau. Die Diagnose konnte intra vitam gestellt werden, doch wurde die Section zur Bestätigung bezüglich des genauen Ursprungs der Geschwulst leider nicht gestattet. Die Literatur dieser Primärgeschwülste des Sphenoidalsinus, zumal des Carcinoms, ist sehr spärlich. Berger und Tyrman erwähnen nur zwei Publicationen von Albert und Behring-Wicherkiewicz, und sonst kommen nur Polypen, Osteome und Exostosen in wenigen Fällen in Betracht. Das Symptomenbild dieser Sinusgeschwulst bestand zuerst nur in Kopfschmerzen, später Druckerscheinungen am Sehnervenstamm in der Sella turcica, Exophthalmus, Amblyopie, Gesichtsfeldbeschränkung, Atrophie, erst auf dem einen, zuletzt auf dem anderen Auge; Erscheinungen von Seiten der Nasenhöhle und schliesslich Cerebralsymptomen. Ueber den Ausgangspunkt der Geschwulst, welche zwischen der hinteren Partie der mittleren Nasenmuschel und der Nasenscheidenwand sich herausdrängte, konnte kein Zweifel bestehen. Die einzige andere Möglichkeit war, dass, wie es in seltenen Fällen vorkommt, der Sinus ethmoidalis so weit nach rückwärts reichte, dass der Sinus sphenoidalis unter der Sella turcica lag, eine abnorme Situation, die Berger-Tyrman in ihrer Zusammenstellung auch erwähnen. In diesem Falle würde der primäre Sitz im Ethmoidalsinus zu suchen gewesen sein. Der anfangs latente Verlauf dieser Fälle ermahnt zur Vorsicht, in scheinbar unerklärlichen Beobachtungen

Digitized by Google

von beginnender Sehnervenatrophie auch an diese Ursache zu denken. Verf. glaubt bei recht frühzeitiger Diagnose durch energisches operatives Vorgehen von der Stirn aus unter Umständen helfen zu können.

Es folgen **Gesellschaftsberichte** und **Auszüge.**

September.

Neuritis optica descendens consequent upon nasal treatment, by Adolf Alt.

Während die durch Galvanocausis der Nasenschleimhaut hervorgerufenen Sehstörungen, wie sie seit Ziem und Berger bekannt geworden sind, in der Regel eine Reflexamblyopie mit Gesichtsfeldeinengung oder Sehstörungen in Folge Hyperämie des Bulbus und insbesondere des Ciliarkörpers zu sein scheinen, hat Verf. bei einem 38jähr., luetisch inficirten Mann eine echte Neuritis optica mit späterer Abblassung der Papille unmittelbar und einzig in Folge wiederholter Cauterisation in der Nase auftreten sehen. Mit dem Cessiren der Galvanocausis besserte sich das Auge wieder allmählich von unbestimmter Lichtscheinperception auf Fingerzählen und besonders schnell nach Strychnin-Injectionen, so dass es nach 18 Tagen wieder eine $S = {}^{20}/_{30}$ hatte. Die Syphilis in diesem Falle konnte nach A. keineswegs als Ursache, höchstens als begünstigendes Moment angesehen werden.

Es folgen **Auszüge.** Peltesohn.

October.

1) **Dermoid tumors of the conjunctiva**, by Dr. S. C. Ayres (Cincinnati).

Beschreibung dreier Fälle dieser verhältnissmässig seltenen Affection, ohne weitere Besonderheiten.

2) **Referate.**

Hysterical amblyopia and amaurosis. Report of five cases treated by hypnotism, by J. Arthur Booth, M. D. (Read before the Americ. Neurolog. Assoc., Boston 1895, 5. Juni.)

Vier weibliche und ein männlicher Patient, welche theils beiderseits mehr oder weniger herabgesetzte Sehschärfe mit bedeutender Gesichtsfeldbeschränkung hatten, ohne jedoch bei freiem Umhergehen irgendwie anzustossen, theils nur auf einem Auge Sehstörung meist in Form völliger Erblindung zeigten. Die Diagnose wurde gesichert durch den Mangel irgend welcher sichtbaren Veränderungen am Auge, andererseits durch das Vorhandensein vieler anderer Zeichen von Hysterie. Endlich bewies auch der Erfolg der Behandlung den hysterischen Ursprung, indem durch mehrere hypnotische Sitzungen mit einer Ausnahme alle Fälle vollständig geheilt wurden.

3) **Nachruf** auf den am 13. Juni 1895 in Boston verstorbenen Ophthalmologen Henry W. Williams.

November.

Lymphangioma cavernosum of the orbit, with an original case, by Dr. S. C. Ayres (Cincinnati).

53jähr., sonst gesunder Mann kommt mit deutlichem Exophthalmus R, der sich seit 3 Jahren entwickelt hat. Es besteht Neuritis optica, S ist gesunken

Digitized by Google

auf Fingerzählen in 3′; die Beweglichkeit des Auges war unverringert. Es konnte keine Geschwulst gefühlt werden, doch wurde eine solche in der Spitze der Orbita angenommen. Pat. kam erst nach 6 Monaten wieder mit stärkerem Exophthalmus, das Auge stand um 8 mm gegenüber dem l. vor, Neuritis optica, beschränkter Beweglichkeit des Auges, starken Kopfschmerzen und verringerter Intelligenz. Auch jetzt konnte die Geschwulst noch nicht gefühlt werden. Bei der Operation konnte der Augapfel nicht erhalten bleiben, da die vom Muskeltrichter ausgegangene elastische Geschwulst den Wänden der Orbita eng anlag; sie war 35 mm lang, 22 mm am äusseren und 13 mm am inneren Ende dick. Die mikroskopische Untersuchung zeigte viele Lymphzellen, grosse und kleine, viele Hohlräume, grösstentheils mit Endothel ausgekleidet und gleichfalls Lymphzellen enthaltend, keine Blutgefässe, keine Drüsenformation, ergab also die Diagnose: Lymphangioma cavernosum. Verf. fand in der Literatur bisher nur drei solche Fälle, einen von Förster und von Wiesner, beide in Graefe's Archiv, und einen von Dunn. Er bespricht dann die verschiedenen Theorien über die Entwickelung der Lymphangiome überhaupt.

Es folgen **Referate.** Neuburger.

December.

A congenital tumor consisting chiefly of muscular and nerve-tissue, by Adolf Alt.

In Graefe's Archiv, Bd. XXXII, beschreibt Wiesner das Vorkommen von Muskelgeschwülsten in der Orbita. Im Gegensatz zu seinem Falle, wo die Muskelfasern glatt waren und embryonalen Typus zeigten, beobachtete A. bei einem 11jähr. Knaben eine aus einem voll entwickelten gestreiften Muskel- und Nervengewebe zusammengesetzte Geschwulst, welche unter der Mitte des oberen Orbitalrandes aus der Augenhöhle hervorwuchs, knorpelhart und mit dem Periost sehr fest verwachsen war, auf Druck schmerzte und als periostales Sarcom diagnosticirt wurde. Die oberflächlichen Schichten bestanden fast nur aus gestreiften Muskelfasern, welche in losem Bindegewebe mit ziemlich viel Fettgewebe eingelagert war; weiter in der Tiefe machten dieselben dem Nervengewebe Platz, welches in sich vielfach kreuzenden Bündeln zusammenliegende Fasern enthielt. Mit Wiesner führt A. den Ursprung dieser sonderbaren Geschwulst auf Ueberreste eines während der Entwickelung verlagerten embryonalen Gewebes zurück.

Es folgen **Gesellschaftsberichte** und **Auszüge.** Peltesohn.

VIII. New York Eye and Ear Infirmary Reports. Vol. III. Part. I. 1895.

1) **A contribution tho the patology of embolism of the central artery of the retina,** by Wilbur B. Marple, M. D.

56jährige Frau, seit zwei Tagen links erblindet, zeigt das typische Bild der Embolie der Arteria centralis Retinae. Erst nach 7 Wochen kam sie wieder, sie hatte inzwischen an Gelenkrheumatismus gelitten, mit sehr schmerzhaftem Glaucom; der Bulbus wurde enucleirt, unter Cocaïn, da ernsthafte Herzaffection Chloroform und der Zustand ihrer Nieren Aether nicht räthlich erscheinen liessen. Der gehärtete und gefärbte Bulbus zeigte in Meridionalschnitten, die durch das mitentfernte $2^1/_2$ mm lange Sehnervenstück gingen, unmittelbar ($^1/_{10}$ mm) hinter der Lamina cribosa an einer Stelle, wo die Centralarterie fast unter rechtem Winkel abbiegend zur Papille heraufstieg, den $^1/_7$ mm langen,

Digitized by Google

$^{1}/_{9}$ mm dicken, hyalinen Embolus, gerade an der Biegungsstelle war das Gefässlumen sehr verengt. Vor und hinter dem Embolus befinden sich rothe Blutkörperchen im Gefäss, dessen Intima hypertrophisch ist und beträchtliche Kernvermehrung zeigt. Die Vene zeigt viel geringeres Kaliber als die Arterie, und enthält nur ganz wenig Blutkörperchen. Die Papille, 1,5 mm im Durchmesser, ist kaum ausgehöhlt, zeigt beträchtliche Kernvermehrung. Der Sehnerv zeigt starke Neuritis interstitialis und Neurovaginitis, mit Weigerts Haematoxylin gefärbt, völlige Atrophie der Nervenfasern; abgesehen von der Verdickung der Wand der Centralarterie in Folge der schon angegebenen Intima-Hypertrophie zeigen sich nirgends Gefässveränderungen. Das Gefässlumen wird durch den Embolus so ziemlich, aber nicht ganz vollständig ausgefüllt; dieser ist stellenweise in beginnender Organisation. Die Retina zeigt keine Veränderungen im Pigmentepithel, wie sie Elschnig beschrieben; Stäbchen und Zapfen scheinen auch normal; die Hauptveränderungen betreffen die inneren Schichten; die Ganglienzellen sind verschwunden, nur wenig Kerne sind noch da; die Nervenfaserschicht zeigt nur noch nahe der Papille Fasern, ist an andern Stellen stark mit Zellen infiltrirt; dort ist auch die Netzhaut merklich ödematös. Die Iris ist atrophisch, der Iriswinkel verschlossen, wie bei Glaucom. — Derartige Sectionsbefunde von Embolie der Centralarterie existiren bisher nur 14, welche Verf. alle in ihren Hauptzügen kurz anführt. Bei allen ist ein Herzleiden die Ursache; der Embolus wurde nur in 11 Fällen gefunden, und 8 mal war er wie hier gerade hinter der Lamina cribrosa. 5 mal war das rechte, 9 mal das linke Auge befallen; 7 Frauen, 6 Männer. Das Alter war einmal 30, 33, zweimal 45, in den übrigen Fällen über 50 Jahre. Nur in 3 Fällen (v. Gräfe, Manz u. Verf.) wurde der Embolus durch Längsschnitte seiner ganzen Ausdehnung nach klargelegt. Die Retinalveränderungen beschränken sich fast durchweg auf die inneren Lagen, wie auch durch anderweitige Untersuchungen die baldige Necrose von Ganglienzellen, die ihrer Blutversorgung beraubt sind, festgestellt wurde. Der Sehnerv war völlig atrophisch; als directe Ursache ist wohl nicht so sehr die Embolie, als vielmehr die, wie auch hier, sich anschliessenden entzündlichen Veränderungen anzusehen. Das häufige Nachfolgen von Drucksteigerung (in 30%) spricht für die Abhängigkeit der letzteren von Circulationsstörungen. Wichtig für die Beurteilung ist auch der Umstand, dass das oben beschrieben Auge durch Operation, nicht durch Section, gewonnen wurde, nachdem die Drucksteigerung auch noch nicht lange bestanden, so dass sowohl postmortale als auch secundäre Veränderungen nicht vorhanden waren.

---

2) Case of pseudo-membrane of the conjunctiva, by Dr. Richard H. Derby.

7jähriges sonst gesundes Mädchen kommt mit Entzündung links, die angeblich schon einen Monat bestehen soll; in der Familie oder Nachbarschaft keine Diphtherie; eine Haut hätte sich angeblich unter dem Ober- und Unterlid gebildet, die sich manchmal abgestossen wie ein Abguss des Auges. Die Untersuchung zeigte eine feste fibrinöse Membran auf jedem Lid, leicht abziehbar bis auf die Uebergangsfalten, wo sie fest anhängt an einem Granulationsgewebe; die Bindehaut darunter war ganz glatt. Nach Cantholysis wurde die Membran entfernt, die Uebergangsfalten mit Höllenstein energisch getupft; ein centrales, gut vascularisirtes Hornhautgeschwür bestand schon; nach 24 Stunden hatte sich die Membran wiedergebildet; abermalige Entfernung und Tuschirung der Uebergangsfalten; mehrmalige Wiederholung; Entlassung nach 3 Wochen mit leichter centraler Hornhauttrübung. Eine Woche später wieder Membranbildung

Digitized by Google

am Oberlid; jetzt tägliche Entfernung derselben und Jodoformeinsträuung auf die Uebergangsfalten; einen Monat später Entlassung, nachdem sich längere Zeit keine Membran mehr gebildet. 5 Jahre später kommt Pat. wieder mit Abscess des rechten Unterlides mit abermaliger Membranbildung, jetzt R., an beiden Lidern; die Membran lässt sich leicht entfernen, die Bindehaut darunter granulirend und leicht blutend; nach 5 Tagen Infiltration der ganzen Hornhautperipherie, Centrum klar; die Membranbildung findet immer wieder von Neuem statt; Abscess in der Gegend des Thränensackes; leichte Temperatursteigerung und Appetitlosigkeit; der Abscess wird geöffnet. Pat. blieb noch 6 Wochen in Behandlung mit geringer Veränderung, die Membran bildet sich immer noch, aber seltener und ist leichter zu entfernen. Die Hornhaut freilich war ganz staphylomatös geworden, und das Auge wird enucleirt. — Ein Stück der Membran bewirkt in der Vorderkammer eines weissen Kaninchens plastische Ausscheidung und Irishyperämie; doch bald trat Besserung ein, die Membran wird auch resorbirt. Zwei kleine Stückchen Abscessmembran bewirken in der Vorderkammer eines schwarzen Kaninchens keine wesentlichen Veränderungen und werden resorbirt. Auf Nähr-Agar und Glycerin entwickeln sich von der Pseudomembran kleine Colonien kurzer Bacillen, nichts Charakteristisches bietend für Löffler'sche Bacillen; aus der Abscessmembran entwickeln sich Strepto- und Staphylokokken; eine Emulsion Streptokokken bewirkte bei einem Kaninchen, in die Vorderkammer gebracht, Panophthalmie. Die bakteriologische Untersuchung gab also keinen Anhaltspunkt für die Ursache der Membran, welche sich als Fibrinmasse mit einzelnen rothen und weissen Blutkörperchen und Epithelzellen darstellte. Für die Zerstörung des Auges sind wohl die Streptokokken verantwortlich zu machen.

---

3) A case of empyema of the ethmoidal cells. Operation from the orbit, speedy recovery, by Dr. Gruening.

Während die rhinologische Literatur ein häufiges Vorkommen von Erkrankungen der Ethmoidalzellen verzeichnet, ist gleichzeitige Betheiligung der Orbita relativ selten; diese seltenen Fälle sind dafür um so schwerer. Doch geben gerade diese von der Orbita her operirten Fälle ein so günstiges Resultat, dass Verf. vorschlägt, überhaupt alle Fälle von Ethmoidal-Erkrankungen von der Orbita her zu eröffnen, weil man so die erkrankten Stellen besser untersuchen und Krankhaftes leichter entfernen und endlich die Zellen durch Anlegung einer Gegenöffnung nach der Nase zu besser durchspülen könne. Der einzige Vorwurf, das Entstehen einer Narbe im Gesicht, falle nicht ins Gewicht, zumal sie sich im Schatten der Nasenwurzel und des oberen Orbitalrandes befinde. Ein 14jähriger Junge, der eine haselnussgrosse Geschwulst am inneren Orbitalrand hatte, hinter dem Ligamentum canthi internum, die, mit Eiter gefüllt, von den Ethmoidalzellen ihren Ursprung hatte, wurde durch diese Operationsmethode bald geheilt.

---

4) The status of our knowledge of the aetiological factor in acute contagious conjunctivitis, by John E. Weeks, M.D.

Nachdem Robert Koch 1883 und Haensell 1886 zuerst Mittheilung gemacht von dem Vorkommen eines kleinen Bacillus bei der acuten, mit starker schleimig-eitrigen Absonderung verbundenen Conjunctivitis, gelang es Verf. 1886, unabhängig von den erwähnten Beobachtern, den Bacillus zu entdecken, rein zu züchten und seine Infectiosität nachzuweisen. Vorliegende Arbeit soll den jetzigen Stand darlegen, nachdem Verf.'s Behauptungen inzwischen durch ausführliche Arbeiten anderer Autoren (Kartulis, Morax, Cuenod) bestätigt

worden sind. Die Krankheit ist natürlich von dem acuten Trachom, der Blennorrhoe und anderen specifischen Erkrankungen zu trennen; sie dauert 2—3 Wochen, ihre Prognose ist gut, Hornhautaffectionen selten, sie ist bei Erwachsenen schwerer als bei Kindern; das Secret ist sehr ansteckend, wie einige Versuche beweisen. Complicationen sind Phlyctänen, Pseudomembranen, Trachom, Ulcus corneae. Unter dem Mikroskop findet man im Secret und in Bindehautschnitten sehr zarte 1—2 μ lange, 0,25 μ dicke, leicht färbbare Bacillen, die sich nach Gram nicht färben. Ihre Züchtung ist sehr schwer; erst nach vielen Versuchen gelang es Verf., auf Beefpepton mit $^1/_2\,^0/_0$ Agarzusatz bei 37^0 kleine, perlartig glänzende Colonien zu erzielen, die schon am 5. Tage wieder absterben, so dass die Abimpfung zwischen 2.—4. Tag erfolgen muss. Verf. erhielt zuerst zwei Arten, die oben beschriebene und eine keulenförmige; letztere ist nicht pathogen; erstere dagegen erzielt im Conjunctivalsack typische acute Conjunctivitis, in derem reichlichen Secret sich wieder die gleichen Stäbchen zeigten. Die Einzelheiten, Literaturangaben, sowie photographische Abbildung s. im Original.

---

5) **A case of vaccinia blepharitis,** by D. W. Hunter, M.D.

3jähriges Kind, nicht geimpft, wurde ca. 1 Woche vorher von einem geimpften Kinde, das seinen eigenen Arm zerkratzt hatte, am rechten Augenlide gekratzt; unter starker Lidschwellung und schleimig-eitriger Absonderung sind jetzt am Unterlide typische Vaccinepusteln zu sehen, das Kind ist sehr unruhig, schläft schlecht, Schwellung der Präauriculardrüsen, Parotis und Submaxillaris, Vaselineinreibung, innerlich beruhigende Mittel. Nach 10 Tagen Heilung mit Cilienverlust, Narbenbildung ohne Stellungsänderung des Lides.

---

6) **Narrowing of the palpebral fissure in a case of recovering peripheral facial palsy,** by F. G. Esson, M.D.

Vor 18 Monaten durch Sturz vom Pferde auf die linke Schläfe linksseitige Facialislähmung; jetzt Verkleinerung der linken Lidspalte durch Secundärcontractur; auch andere, von Facialiszweigen versorgte Gesichtsmuskeln zeigen ähnlichen Zustand.

---

7) **A geometrical system of opaque lines in the cornea: on undescribed sequela of interstitial keratitis,** by Percy Fridenberg, M.D.

30jährige Patientin, seit 15 Jahren verheirathet, hatte 9 Kinder, von denen 6 leben mit gutem Sehvermögen, kommt um sich ein Glas verschreiben zu lassen. Sie ist hochgradig kurzsichtig, die Sehschärfe wird durch Gläser wenig gebessert, äusserlich scheinen beide Augen sonst normal. Sie sieht vorzeitig gealtert aus, und die Anamnese ergiebt hereditäre Lues; sie hatte vor 13 Jahren Keratitis parenchymatosa; gleichzeitig wurde sie sehr schwerhörig in Folge einer Affection des inneren Ohres. Der Augengrund zeigt alte Chorioiditis disseminata und nach Pupillenerweiterung sieht man in der Hornhaut eigenthümliche, stark reflectirende, gerade verlaufende, theils parallele, theils unter verschiedenem Winkel sich schneidende Linien; wie erwähnt, ist mit blossem Auge in der Hornhaut keine Trübung zu sehen, während die beschriebene Figur so regelmässig wie eine mathematische sich darstellt. Verf. giebt die Hypothese, dass die Linien durch Ansammlung von Fettkügelchen in den cornealen Lymphräumen entstanden seien, durch vorzeitiges Altern der Patientin, analog der Bildung des Arcus senilis; da die frühere Entzündung der Circulation und Ernährung der Hornhaut gestört, so habe sich diese Fettinfiltration über die Lymphcanäle der Hornhaut ausgedehnt. — Während Verf. in der Ueberschrift mit grossen Worten von

Digitized by Google

„einem unbeschriebenen Folgezustand der Keratitis interstitialis" spricht, citirt er selbst im Verlauf seiner Abhandlung die bekannten Veröffentlichungen von Hirschberg über die in der Hornhaut nach parenchymatöser Keratitis zurückbleibenden Gefässe mit Beifügung einer einschlägigen Zeichnung des letztgenannten Autors, in welcher dieser „einen eigenthümlichen geradlinig verlaufenden und verästelten Streifen" beschreibt, „der wohl eine stark brechende Flüssigkeit, aber nicht Blut enthält, da er bei Drehung des Spiegels (Wechsel des Einfallswinkels) bald dunkel, bald hell erscheint". Ueber diesen zum mindesten eigenthümlichen Widerspruch in seiner Darstellung setzt sich Verf. leicht weg mit den Worten: „H. scheint dieser Figur nicht viel Aufmerksamkeit gezollt zu haben, und giebt keine Erklärung ihrer auffallend sonderbaren Form". — Sapienti sat! [In Eulenburg's Real-Encycl. II. Aufl., Ophthalmoscopie, 1888, hat Hirschberg die Lymphspalten der Hornhaut beschrieben und abgebildet.]

---

8) Tabulated report of forty cases of ophthalmia neonatorum, by H. A. Francisco, M.D.

Jeder Fall wurde bacteriologisch untersucht, 30mal fanden sich Gonokokken, 10mal nicht, einigemal dafür die oben unter No. 4 von Weeks beschriebenen Bacillen der acuten catarrhalischen Conjunctivitis. Erstere brachen stets am oder vor dem 4. Tag aus, wurden also bei der Geburt inficirt; sämmtliche schweren Fälle waren gonorrhoisch. So lange noch ein Tropfen Eiter da war, konnten auch Gonokokken gefunden werden. Die Durchschnittsdauer der gonorrhoischen Fälle war 53, der nicht gonorrhoischen 36 Tage. Die Behandlung bestand im Allgemeinen in Eisumschlägen und Auswaschen mit Borsäure zu Hause und in täglichem Aetzen mit Arg. nitr. in der Klinik (1—4 %, je nachdem). Die Erfolge zeigten auch hier wieder das schon anderweitig beobachtete Resultat, dass bei entsprechender, frühzeitiger Behandlung jeder Fall von Blenorrhoea neonatorum ohne jegliche Sehstörung zu heilen ist; denn die schlecht auslaufenden Fälle ($6^2/_3$ % der Augen in Staphylom, 5 % schwere, 10 % leichte Sehstörung) kamen sämmtlich schon mit Hornhautgeschwüren zur Klinik, nachdem sie auswärts gar nicht oder nicht entsprechend behandelt waren. Wie nothwendig andrerseits auch strenge gesetzliche Massnahmen sind, geht daraus hervor, dass, abgesehen von 1—2 Fällen, die Hebammen die Mütter durch tröstliche Versicherung stets davon abhielten, rechtzeitig ärztliche Hülfe in Anspruch zu nehmen. Die nicht gonorrhoischen Fälle zeigten keine Hornhautaffection.

---

9) Summary of cataract operations N.Y. Eye and Ear Infirmary, Oct. 1. 1893, to Oct. 1. 1894. Compiled by H. A. Francisco, M.D. House Surgeon.

Die Einzelheiten der 124 Cataractoperationen sind im Original nachzusehen; sämmtliche wurden im Bett gemacht, fast alle unter Cocain, 75 % waren einfache Extractionen, 21 % mit Iridectomie, 6 % Linearextractionen und Discisionen, Irisprolaps fand sich bei den einfachen Extractionen in $14^4/_9$ % (darunter waren mehrere Fälle, die das 75. Lebensjahr überschritten hatten), bei denen mit Iridectomie in $11^1/_2$ %. Die durchschnittliche Sehschärfe unmittelbar bei der Entlassung betrug $^{20}/_{70}$, die endgültige $^{20}/_{35}$; unter den ersteren waren $21^1/_8$ % mit $S = \frac{1}{\infty}$, von diesen erheischte ein Theil Nachoperationen; 2 % mit S = 0; unter den letzteren nur 6 % mit $S = \frac{1}{\infty}$; 2 % mit S = 0; dagegen auch 8 % = $^{20}/_{15}$.

Digitized by Google

10) **Extraction of iron from the eye by means of a galvano-magnet,** by Dr. George H. Cocks.

24 Stunden nach der Verletzung; das keilförmige Eisenstück berührte mit seiner Basis noch die Hornhaut, während seine Spitze, durch die Pupille hindurchgehend, in der Linse nach oben hin lag; die Iris war unverletzt. Bei der Frische des Falles versuchte man unter Cocain mittelst des grossen Magneten das noch in der Hornhautwunde innen liegende Stück durch diese wieder auszuziehen, vergebens; nur die in der Linse liegende Spitze senkte sich etwas. Pat. wurde sofort ätherisirt, direct unter der Wunde ein Einschnitt gemacht, Linsenmasse kam heraus, fast gleichzeitig auch der Splitter, der an einen während des Einschnittes möglichst nahe gehaltenen kleinen Elektromagneten hinflog. Gute Heilung; die Iris legte sich freilich an beide Hornhautwunden an. Auge schmerzlos; S = Lichtschein. Neuburger.

IX. Wjestnik oftalmologii. 1895. Januar-Juni.

1) **Ueber Skiaskopie,** von A. Schimanowsky.

---

2) **Ueber einige Methoden objectiver Refractionsbestimmung des Auges — Skiaskopie, Vasoskopie, Schmidt-Rimpler's und Fick's Methoden,** von S. M. Segall.

Auf Grundlage angestellter Experimente verwirft Segall Leroy's Theorie über die Art der Entstehung der Schatten im untersuchten Auge. Seine Experimente sprechen dafür, dass die Erklärung Landolt-Parent's die richtige ist, d. h. dass der Schatten auf der Netzhaut des untersuchten Auges enstehe. Je geringer die Abweichung der Refraction des untersuchten Auges von normalem Brechzustande (E), d. h. je geringer die vorhandene M oder H, um so schneller das Vorbeihuschen des Schattens. Je geringer die vorhandene M oder H, um so intensiver und schärfer begrenzt lassen sich die Schatten beobachten (?). Die von Schmidt-Rimpler wie Fick angegebenen Methoden sind nach Segall für die Praxis werthlos. (?)

---

3) **200 Fälle ambulant ausgeführter Cataractextractionen,** von F. P. Poljakow.

In 11 Fällen nachträglicher Irisvorfall (extrahirt mit Iridectomie), Iritis und Iridochorioiditis in 12 Fällen. Hornhauteiterung in 7 Fällen. Panophthalmitis entwickelte sich in 2 Fällen. Die Kranken quartiren sich nach Belieben in der Stadt (Twer) ein und werden meist schon am 9. Tage nach der Operation nach Hause entlassen. Der erste Verbandwechsel erfolgt meist nach 4 Tagen; danach stets nur das operirte Auge verbunden. Ueber die erzielte Sehschärfe werden keine Angaben gemacht.

---

4) **Ein Fall von acutem Glaucomanfall nach Cocaïngebrauch,** von P. Radswitzky.

Am 25. Mai 1894 wurde der 50 a. n. Patient wegen Glaucoma chronic. simplex auf dem linken Auge iridectomirt. Am 26. Abends beim Verbandwechsel findet sich Alles befriedigend. Aus Versehen erhält Pat. in das operirte Auge 2 Tropfen einer 4 procentigen Cocaïnlösung. Am 27. Morgens, nach sehr schlechter Nacht, wird typischer Glaucomanfall constatirt und das Auge wurde sclerotomirt. (!)

Digitized by Google

5) Ueber Formaldehyd, von P. N. Barabaschew.

Eine Lösung von 1:2000 bis 1:4000 Formaldehyd (pharmaceutische Bezeichnung ist Formalin) verursacht leichtes, schnell schwindendes Gefühl von Brennen im Conjunctivalsack und Thränenträufeln. Dabei tritt alsbald das Bedürfniss häufig zu schnäuzen auf. Diese Lösungen empfiehlt er bei einfachen chronischen Reizzuständen der Bindehaut. Das Mittel soll Trachom gut beeinflussen (?). Acute Blennorrhoe der Bindehaut soll bei Gebrauch von Formaldehyd 1:1000 schneller vergehen. Besonders gut soll das Formaldehyd jedoch infectiöse Hornhauterkrankungen beeinflussen (1:1000). Beim Gebrauch von Lösungen, die stärker sind als 1:2000, muss vorher cocaïnisirt werden. Alle Augentropfen empfiehlt er in Lösungen von 1:4000 Formalin anfertigen zu lassen.

---

6) Ueber Conjunctivitis pseudomembranacea, von Z. Eliasberg.

Es werden zwei Krankengeschichten mitgetheilt. Bacteriologische Untersuchungen fehlen. Solange sich die häutigen Absonderungen zeigten, beizte er nicht, sondern massirte mit rother Quecksilbersalbe ($^1/_2 {}^0/_0$). Beizungen folgten erst dann, nachdem die Conjunctiva anfing „pus bonum et laudabile" abzusondern. Beide Fälle gingen übrigens gut trotz gleichzeitig bestehender Hornhautaffection.

---

7) Zur Frage der operativen Behandlung des Xerophthalmus, von R. Rabinowitsch.

Die Vernähung der Lidspalte bis auf eine kleine, $^1/_2$ cm weite Oeffnung gegenüber der Hornhautmitte hat mehrfach gute Dienste geleistet. Auch R. sah in einem Falle Besserung, welche sofort schwand, als er auf Verlangen des Pat. die vernähte Lidspalte wiederum erweiterte.

---

8) Bericht über die Augenerkrankungen, wie Operationen am Auge aus dem Nolinskischen Landschaftshospitale (Gouvern. Wjatka), sowie über die Behandlung einiger Augenkrankheiten mit subconjunctivalen Sublimatinjectionen, von A. Kortnew.

Vom Januar 1893 bis Juli 1894: 2100 Pat. 215 Operationen; darunter 46 Extractionen. Ueber die Resultate der Extractionen etc. fehlen Angaben. Die Sublimatinjectionen empfiehlt er besonders bei infectiösen eitrigen Hornhauterkrankungen. Folgen Krankengeschichten.

---

9) Protokolle des Moskauer augenärztlichen Zirkels für das Jahr 1894.

Es fanden neun Sitzungen statt. Vorgetragen und discutirt wurde über folgende Themata: Lojetschnikow: Ein Fall von Neuritis optica im Anschluss an Retinitis pigmentosa. Derselbe: Ueber die sog. „Follikel" in der Augenschleimhaut als einen normalen, physiologischen Befund. Adelheim stellte einen Patienten vor mit „prolongements anormaux de la lame criblée — d'après Masselon". Die Sehschärfe war normal. Pat. hatte sich vorgestellt, um eine Arbeitsbrille zu erhalten. Derselbe: Ein Fall von doppelseitiger Hemianopsia inferior.

Golowin demonstrirte einen Pat. mit eigenthümlichen Veränderungen in der Gegend der Macula lutea beider Augen. Sehschärfe rechts Finger in 3 m, links $^1/_{10}$. Entzündungserscheinungen fehlten vollkommen.

Maklakow stellt eine Pat. vor mit angeborenem Colobom der Iris, Corp. ciliare, Chorioidea et retinae, während der gehemmte Sehnervenkopf eine sehr tiefe colobomartige Ectasie zeigt.

Digitized by Google

Ewetzki demonstrirt mikroskopische Präparate eines Pigmentsarcoms der Iris und Corp. ciliare.

Krjukow machte eine Mittheilung „über subconjunctivale Sublimatinjectionen bei Chorioretinitis macularis myopica". 3 Fälle, kein Resultat.

Ewetzki: Ein Fall von bacillärer Panophthalmitis nach Cataractextraction. Am 5. Tage nach der Extraction wurde das Auge entfernt. Im Exsudat der vorderen Kammer wie im Glaskörper massenhaft Bacillen, ähnlich dem Bacillus salivarius septicus. Impfungen an Kaninchen verursachten eitrige Entzündungen. Derselbe Bacillus wurde auch im Eiter des Thränensackes gefunden.

Krjukow stellt eine Frau vor mit Geschwulst am Corpus ciliare oc dextri. Die Diagnose lautete: wahrscheinlich Sarcom; jedoch ist ein Gumma nicht auszuschliessen. Mit der Enucleation sollte gewartet werden.

Golowin demonstrirt einen Fall von Epicanthus und Blepharoptosis congenita. Soll nach Panas operirt werden.

Lojetschnikow demonstrirte einen Fall von Retinitis proliferans Manz.

Radswitzki: Ein Fall von Glaucom in Folge von Cocaïngebrauch — veröffentlicht und bereits referirt.

Lojetschnikow zeigt den Apparat „Liseur à miroirs" der Firma Larousse in Paris. Ersetzt die Lupe und ermöglicht das Lesen feiner Schrift.

Fedorow: Ueber die Thätigkeit der Augenärzte, welche im Sommer 1894 in den Kusznezkischen Kreis des Saratowschen Gouvernements geschickt worden.

Sawitsch stellt einen jungen Soldaten vor mit Colobom der Aderhaut und des Sehnerven und geringem Mikrophthalmus dieses Auges. Sehschärfe: Finger in 1' und links = $^{20}/_{50}$. Wie hat der Mann eingestellt werden dürfen?!

Lojetschnikow: Ein Fall von ausgebreitetem Colobom der Aderhaut an der Stelle der Macula lutea.

R. Katz: Zur Diagnose der Sehnervnetzhautleiden bei bestehenden Trübungen der brechenden Medien. Aus der St. Petersburger Augenheilanstalt. Hier soll die Functionsprüfung, insonderheit der „totale Lichtsinn" Aufschluss geben. Katz untersuchte den totalen Lichtsinn 1. an normalen Augen, 2. an Augen mit Trübungen der brechenden Medien, 3. an Augen mit diagnosticirten Erkrankungen der Sehnerven und der Netzhaut.

Tabellen bringen die Resultate. Es ergab sich, dass ein Auge mit Trübungen der Hornhaut oder Linse, oder mit Trübungen beider Theile, fast ebenso gut Licht empfindet, wie ein ganz klares Auge. Der Lichtsinn zeigt sich aber sogleich mehr oder weniger herabgesetzt, wenn Sehnerven- oder Netzhauterkrankungen vorliegen. Einige im St. Petersburger Augenhospital klinisch beobachtete Fälle beweisen die Brauchbarkeit der Katz'schen Methode. Der Versuch wird folgendermaassen angestellt. Pat. wird in ein möglichst dunkles Zimmer gesetzt. Vor den Pat. in 1 m Abstand stellt man eine gewöhnliche Stearinkerze. Das zu untersuchende Auge bleibt ungedeckt, das andere wird fest verbunden resp. mit der Hand fest gegen Licht abgeschlossen. Pat. wird nun aufgefordert, das zu untersuchende Auge leicht, wie zum Schlaf, zu schliessen. Man zündet nun eine zweite Kerze an, und indem man dieselbe abwechselnd beschattet und wiederum frei leuchten lässt, entfernt man sich vom Pat. mit dieser zweiten Kerze. Ein normales Auge merkt noch in 4—5 m Abstand die Zu- und Abnahme des Lichtes der zweiten Kerze. Ebenso verhalten sich getrübte Augen. Bei vorhandenen Sehnerv- und Netzhautleiden wird die Zunahme und Abnahme des Lichtes der zweiten Kerze nur in bedeutend geringerem Abstande, als 4—5 m, erkannt.

Rudnew: Casuistische Mittheilungen aus dem Mologaschen Hospitale (Gouv. Jaroslaw).

1. Antipyrin bei Neuritis descendens.
2. Erblichkeit bei Glaucom.
3. Glückliche Cataractextraction bei chronischer Blennorrhoe.
4. Einfluss wiederholter Punktionen der Hornhaut auf die Aufsaugung discindirter Schichtstare.

Nach vorausgeschickter Discission punktirte er alle 10 Tage — in Summa 5 Mal — die Hornhaut. R. will hierbei in 8 Wochen das erreicht haben, was sonst erst in 18 Wochen erreicht wurde — ein reines Pupillargebiet. Die Patientin war 25 Jahre alt. Wahrscheinlich sind doch bei jedesmaliger Punktion der Hornhaut auch Bröckel der Linse mit abgegangen. Zu rechter Zeit ist dieses Alles auf ein Mal durch eine einzige ausgiebige Punktion wohl sicher zu erreichen.

S. L. **Segal** (Nowotscherkask): Bericht über die Ambulanz und Station am Hospital der Gesellschaft Donscher Aerzte für das Jahr 1894. 1530 Patienten. Von 621 Conjunctivalerkrankungen 123 Trachom. Senile Cataracte 132. Auf der Station 175 Patienten. 7, zeitweilig 10 Betten. 193 Operationen. Extractionen 126 — darunter 56 ohne Iridectomie.

Juli-October. (St. Petersb. med. W. 1895. Lit.-Beil. Nr. 9 u. 10.)

1) **Zur Casuistik der Neubildungen auf dem Sehnervenkopfe,** von P. Prokopenko.

18jähriger Bauer, seit 8 Jahren krank, sehr zurückgeblieben in der Entwicklung, Oedem der Beine und des Gesichtes, Ascites, Dilatatio cordis, Albuminurie bis 4,9 $^0/_{00}$; hyaline und granulirte Cylinder. S R = $^{10}/_{100}$; L = $^{10}/_{20}$. O: L n., R: Gefässe stark geändert und anämisch. In der Macula grau-weissliche und schwärzliche Fleckchen. An der Stelle des Sehnerveneintrittes eigenthümliche Neubildung, bis zur Mitte des Glaskörpers vorragend. Der vordere Theil ist gefässlos, rundlich, breit und von blau-weisser Farbe. Fünf verschieden dicke Stränge gehen von ihm ab, lösen sich in feine, durchsichtige Fäden auf und verlieren sich im Glaskörper gegen die Peripherie der Netzhaut. Der untere Theil ist kleiner, ebenfalls rundlich und von grau-weisslicher Farbe. Das Ganze wächst baumförmig aus der Papille heraus. G.F. nicht eingeschränkt. T etwas —. Seit $1^1/_2$ Jahren wird Abnahme der Sehkraft bemerkt. Verf. vermuthet Sarcom oder Myxosarcom. Enucleation verweigert. [Kann angeboren sein.]

---

2) **Casuistik: 1. Ein Fall von Thrombosis sinus cavernosi; 2. Arteria hyaloidea persistens,** von J. Günzburg.

Im ersten Fall wurde ein $9^1/_2$jähriges Mädchen gebracht mit stark geschwollenem Oberlid R. Es hatte sich nach Ausquetschung eines Hordeolums ein Lidabscess entwickelt, der sogleich gespalten wurde, wobei necrotisches Gewebe entfernt werden musste. Nach 4 Tagen Exophthalmus erst r., dann l., hohes Fieber, Lidödem. Rechts Regio mastoidea ödematös. Bewusstlosigkeit. Unter Schwankungen und Wiederkehr des Bewusstseins zog sich der Zustand noch über 6 Wochen hin bis zum Tode. Sonstige chirurgische Eingriffe wurden nicht vorgenommen.

---

3) **Ueber Arbeitsbrillen,** von R. Katz.

Correcturscala der Presbyopie.

Digitized by Google

4) **Ein Fall von recidivirender Neuritis optica,** von R. Katz.

5) **Ein Fall von Wiederkehr des Sehvermögens nach zweiwöchentlicher absoluter Blindheit,** von R. Katz.

Beiderseits acute Stauungspapille zweifelhaften Ursprungs, durch Schmiercur gebessert. Pat., der 2 Wochen lang nicht einmal mehr Lichtschein besessen, konnte wieder allein umhergehen.

6) **Bericht über zwei Jahre augenärztlicher Thätigkeit im Dorfe (im Podolischen Gouvernement),** von D. Daragan.

2278 Kranke. Trachom 390, Thränenableitungswege 115, Linse 238 Fälle. Trachombehandlung: Ausquetschen, Arg. nitr., Cuprum. Entropium und Trichiasis wurden nach Watson-Junge nebst Schleimhautüberpflanzung operirt. Extraction 86 Mal, stets mit Iridectomie. Wundeiterungen 2 Mal. Iridectomien 60, darunter 17 bei Glaucom. Neuburger.

Bibliographie.

1) Zur Casuistik des Keratoconus, von Dr. J. Hirsch, Augenarzt in Karlsbad. (Prager med. Wochenschrift. 1895. Nr. 36.) Beiderseitiger Keratoconus bei Mikrophthalmus mit geschrumpfter verkalkter Linse bei einem 61jähr. Manne. Schenkl.

2) Ueber die Function der Thalami optici. Eine experimentelle Studie von Dr. Pietro Castellino in Genua. (Wiener med. Wochenschrift. 1895. Nr. 32 u. 33.) Zur mechanischen Zerstörung von Hirnpartien bedient sich C. eines Troicarts, der mit 2 kleinen sichelförmigen Messerchen armirt ist die vor der Troicartspitze fixirt werden können. Mit diesem Instrumente wurden mehr oder minder ausgedehnte Läsionen in verschiedenen Schichten der Sehhügel gesetzt. Er erhielt die bekannten Manègebewegungen mit der Tendenz zum Hinstürzen nach der der Läsion entgegengesetzten Seite, motorische Schwäche und eigenthümliche Stellung der vorderen Extremitäten, beinahe complete Amaurose; in späteren Stadien: das Laufen in Zickzackbewegungen mit der Tendenz bald nach der einen, bald nach der anderen Seite zu fallen, und ein unrichtiges Abschätzen der Abstände von Objecten. Er schliesst daraus, dass die Sehhügel Complementärorgane der motorischen Centren, speciell Centren des Muskelsinnes sind; sie sollen die Organe sein, mit denen wir die Distanzen der uns umgebenden Objecte schätzen. Schenkl.

3) Keratomykose (beginnende Keratomalacie) bei einem mit Lues congenita haemorrhagica behafteten Säugling, von Dr. E. Zirm. Aus der Augenabtheilung der Olmützer Landeskrankenanstalt. (Wiener klin. Wochenschr. 1895. Nr. 34 u. 35.) Bei einem mit hämorrhagischer Form congenitaler Lues behafteten 6 Wochen alten Kinde kam es wenige Tage vor dem letalen Ende in Folge grosser Schwäche zu Keratomalacie, an die sich eine Keratomykose anschloss. Die Kokken, die von den nekrotisch zerfallenden Epithelzellen aus in das Parenchym der Cornea gedrungen waren, entstammten aller Wahrscheinlichkeit nach Ulcerationen der Lider. An den Hornhäuten fanden sich ausser diffuser Trübung streifenförmige, das Hornhautniveau überragende Trübungen von porzellanweisser Farbe, die stellenweise aus kleinen rundlichen Höckerchen zusammengesetzt erschienen. Weisse prominirende Punkte fanden sich auch in der Mitte der Hornhäute. Die Bindehaut war auffallend blass, trüb durchscheinend, speckartig glänzend. Schenkl.

Digitized by Google

4) Ueber Episcleritis periodica fugax, von Prof. E. Fuchs in Wien. (Wiener klin. Wochenschr. 1895. Nr. 34.) Mit Episcleritis periodica fugax bezeichnet F. eine in wenigen Tagen ablaufende Entzündung der Bindehaut und des episcleralen Gewebes, die einerseits ohne Secretion, andererseits ohne Knotenbildung einhergeht und ohne Veränderungen zurückzulassen vorübergeht. Es handelt sich hauptsächlich um ein starkes entzündliches Oedem des episcleralen Gewebes. In heftigen Fällen betheiligen sich auch die tieferen Theile an der Hyperämie, es treten Schmerzen bei der Accommodation oder bei Bewegungen des Auges auf, und können Krampfzustände des Sphincters, der Pupillen und des Ciliarmuskels vorkommen. Das Leiden kann sich mehrere Jahre, mit (in ziemlich regelmässigen Zwischenräumen wiederkehrenden) Anfällen, hinziehen. Die Therapie ist machtlos. Liegt der Erkrankung eine uratische Diathese zu Grunde, so bringt nicht selten eine Behandlung des Grundleidens Besserung des Augenleidens mit sich; in mehreren Fällen waren Anhaltspunkte für Malaria vorhanden.

Schenkl.

5) Ueber Pyämie mit Chorioiditis metastatica, von Regimentsarzt Dr. L. Schmeichler in Brünn. (Wiener med. Wochenschr. 1895. Nr. 34 u. 35.) Sch. veröffentlicht 3 Fälle von Pyämie mit Chorioiditis metastatica. In 2 Fällen war die Aetiologie nicht sicher zu stellen. Bei dem einen Falle lag eine Excoriation der linken Ferse vor, die aber zur Zeit des Auftrittes des pyämischen Fiebers bereits geheilt war; im zweiten Falle konnte nur an eine Influenza gedacht werden; bei dem dritten Falle war eine Cystitis mit Abscessbildung am rechten Vorderarme und Infiltrat am Oberschenkel vorhanden. Die Chorioiditis war in allen 3 Fällen eines der ersten und markantesten Symptome der Blutvergiftung.

Schenkl.

6) Ueber eine Methode, experimentelle Embolien am Centralnervensystem zu erzeugen. Vorläufige Mittheilung von Prof. Singer. (Prager med. Wochenschr. 1895. Nr. 23.) Bei den Versuchen über experimentelle Embolien am Centralnervensysteme bedient sich S. eines eigenen Instrumentes, welches gestattet, ganz kleine, bestimmt dosirbare Mengen der embolisirenden Masse zu injiciren. Zur Erzeugung von Embolien der Retina und des Grosshirns wird in die Carotis interna eine Menge von 2—3 mm^3 beim Kaninchen, 5—8 mm^3 beim Hunde injicirt. Beim Kaninchen treten hierbei in der Mehrzahl der Fälle Embolien der Netzhautgefässe auf und lässt sich das Eintreten dieser Veränderungen mit dem Augenspiegel direct beobachten.

Schenkl.

7) Ueber die Methode klinischen Forschens und Lernens. Vorlesung, gehalten am 27. April 1895 beim Antritt des Lehramtes an der ersten Augenklinik in Wien, von Prof. Schnabel. (Prager med. Wochenschr. 1895. Nr. 28.)

8) Ueber die mechanische Behandlung des Trachoms nebst Anwendung des Sublimats, von Dr. W. Geiger, Kreis- und Spitalsarzt in Muraszombat. (Wiener med. Wochenschr. 1895. Nr. 28.) Ausdrücken, Ausschaben der Trachomkörner mit darauffolgendem Abreiben der Bindehaut mittelst eines in einer Sublimatlösung (1:2000) getränkten Wattetampons. Schenkl.

9) Ein Beitrag zur Frage vom Zusammenhang zwischen der Mikroaphakie und der sogenannten spontanen Linsenluxation, von Dr. B. Fiala in Prag. (Wiener med. Presse. 1895. Nr. 26.) Als Ergänzung zu den von Mitvalsky in den klin. Monatsblättern f. Augenheilkunde mitgetheilten Fällen von Mikroaphakie berichtet F. über einen dritten derartigen von Mitvalsky beobachteten Fall, bei dem es sich um eine spontane Luxation

Digitized by Google

der Linse in die Vorderkammer, Glaskörperverflüssigung und beginnende Cataracta handelte. Als Reste einer überstandenen Iritis fanden sich vereinzelte Synechien. Die extrahirte Linse erwies sich als verkleinert; die Kapsel war jedoch prall gespannt und zart, die Form ganz normal. F. hält die Ansicht Mitvalsky's aufrecht, dass Mikroaphakie derzeit als die einzige begreifliche Ursache der spontanen acquirirten Linsenluxation in die Vorderkammer wie auch in den Glaskörper angesehen werden muss. Schenkl.

10) Luxatio bulbi, aus der böhmischen Augenklinik des Prof. Dr. Schöbl in Prag von Dr. H. Chalupecky, klin. Assistenten. (Wiener klin. Rundschau. 1895. Nr. 28 u. 29.) Bei einem 15jährigen Tagelöhner, der mit einer Heugabel in das Auge gestochen worden war, fand sich ausser einer Risswunde in der oberen Fascia tarso-orbit. eine solche am oberen inneren Theile der Conj.; der Augapfel war nach aussen dislocirt, die Lider zeigten sich trichterförmig eingesunken. Beweglichkeit des Augapfels erhalten, aber beschränkt; Pupille etwas erweitert, S = 0. Reposition des Augapfels, normale Beweglichkeit, negativer Augenspiegelbefund. Allmähliche Wiederkehr des Sehvermögens bis zu S = 6/18 (Sn I bis 20 cm mit + 2 D), G.F. etwas verengt. Der 2. Fall betrifft eine an Paranoia leidende Patientin, bei der in Folge von Selbstverstümmelung ein vollständiger Prolaps des Bulbus eingetreten war; an der Bindehaut fanden sich zahlreiche Einrisse. Der innere und obere gerade Augenmuskel waren abgerissen. Das Augeninnere war unsichtbar, da die Cornea durch Austrocknung trübe geworden war. Es trat Panophthalmitis ein, die zur vollständigen Atrophie des Bulbus führte. Schenkl.

11) Einen Fall von Neuritis optica saturn. stellte Assistent Dr. L. Müller in der Sitzung der k. k. Gesellschaft der Aerzte in Wien am 14. Juni 1895 vor. (Wiener klin. Wochenschr. 1895. Nr. 25.) Die seit 2 Jahren erkrankte Patientin hatte sich durch ein Cosmeticum eine chronische Bleivergiftung zugezogen. Es bestand beiderseits Neuritis optica, nebstbei waren Arthralgien und Cephalalgien vorhanden; Kolik, Obstipation, Lähmungen, Schwund der Extremitätenmuskeln waren nicht nachweisbar. Der Rand der Zunge zeigte blaugrauen Belag. Nach Jodkali und Bädern trat Besserung ein. Schenkl.

12) Ueber Netzhautablösung und ihre Behandlung durch Ophthalmotomia posterior., von Prof. Dr. X. Galezowski in Paris. (Wiener klin. Rundschau. 1895. Nr. 30.) Die Netzhautablösung beruht nach G. auf einer Veränderung der Lymphwege, welche normaler Weise den in der Gegend des Corp. ciliare abgesonderten Flüssigkeiten als Abflusswege dienen. Ausser den bekannten localen Ursachen führt G. noch Rheumatismus und Gicht als Ursache an. Mittelst eines von ihm construirten nadelförmigen Ophthalmotom führt er eine doppelte Ophthalmotomie aus, die er im Bedarfsfalle auch ein zweites Mal wiederholt. Er hat diese Operation bereits 7 mal vorgenommen, 5 mal resultatlos, 2 mal mit bemerkenswerthem Erfolge. Schenkl.

13) Ueber einen seltenen Fremdkörper in der Augenlinse, von Dr. H. Chalupecky, Assistenten an der böhm. Augenklinik in Prag. (Wiener klin. Rundschau. 1895. Nr. 30.) Beim Bersten eines mit Minium gefüllten Fasses wurde einem mit demselben beschäftigten Fabriksdiener ein Quantum des farbigen Pulvers gegen das Auge geschleudert, durchschlug Cornea und Iris und blieb im Centrum der vorderen Linsenkapsel sitzen. Die Verletzung fand beiläufig vor einem Jahre statt. Eine Cornealnarbe ist nicht zu sehen, dagegen ist die Perforationsstelle an der Iris durch eine graue Narbe gekennzeichnet und finden sich im Centrum der vorderen Linsenkapsel nebst einer tafelförmigen Trübung 2 intensiv rothgefärbte Flecke. Aehnliche rothe Trübungen, zu strahlen- und

Digitized by Google

sternförmigen Figuren angeordnet, zeigt auch die Linse. An der Iris ist eine intensiv rostfarbene bis grünliche Decoloration, die Ch. auf Imbibition des Irisgewebes durch den eingedrungenen Farbstoff bezieht, bemerkbar. Schenkl.

14) Blepharoplastics, by Peter D. Keyser, M. D. (Wills Hospital Reports. 1895. Vol. I. Nr. 1. Philadelphia.) 5 Fälle von plastischen Operationen am Lid, meist Ectropium durch Verbrennung. Die Lappen wurden zum Theil stiellos vom Oberarm her verpflanzt, möglichst dünn, mit gutem Erfolg, theils gestielt von der Umgebung der Lider her. Die Schwierigkeit war in letzteren Fällen oft darin gelegen, dass durch ausgedehnte Verbrennungen auch die Umgebung des Auges in Narbengewebe verwandelt war, und letzteres eignet sich bekanntlich schlecht zur Transplantation. Verf. kam in einem solchen Falle, nachdem ein vom Arm genommener Lappen nicht anheilte, dadurch zum Ziele, dass er das Narbengewebe Monate lang (in einem Falle 14 Monate) mit Fetteinreibungen massirte; die narbige Haut wurde dadurch wieder so geschmeidig und in Falten abhebbar, dass ein von derartigem Narbengewebe genommener gestielter Lappen sehr gut anheilte und die Entstellung beseitigte. Neuburger.

15) Eye-strain a cause of nocturnal enuresis, by George M. Gould, M. D., Philadelphia (Medical News 1894. 15. Dec.) Mehrere Fälle von Enuresis nocturna bei Kindern, die meist auch sonst „nervös" waren, im Alter von 6—14 Jahren, meistens Mädchen, welche mehr oder weniger starken Astigmatismus hatten. Nachdem sie geeignete Gläser trugen, verschwanden nicht nur die nervösen Beschwerden, in einem Falle auch Chorea, sondern auch die zum Theil sehr schwere Enuresis nocturna, manchmal plötzlich, manchmal allmählich. (Suggestion? —) Neuburger.

16) Evisceration of the eyeball, by L. Webster Fox, M. D., Philadelphia. (The Med. Bulletin. 1895. Juni.) Die ersten 2 Eviscerationen gaben Verf. schlechtes Resultat; es erfolgte eine so starke Reaction, dass er den Stumpf später noch entfernte. Die weiteren 5 waren besser; zwar erfolgte im ersten noch eine starke Reaction, aber das Endresultat war gut; man hat Acht zu geben, den Ciliarkörper, die Chorioidea und Sehnervenkopf auch vollständig zu entfernen und nur die reine, weisse Sclera zurückzulassen; die Höhle wird steril tamponirt; dann kommt eine aseptische Glaskugel hinein, über welche die Sclera und Conjunctiva mit Nähten geschlossen wird; darauf wird später das künstliche Auge gesetzt. Der cosmetische Effect ist zwar sehr gut; ob diese Kugel aber auf die Dauer gut ohne sympathische Reizung vertragen wird, dazu dürfte u. E. doch wohl längere Beobachtung der Pat. nöthig sein. Neuburger.

17) An ideal result following double tenotomy in a case of convergent strabismus, by Dr. Theobald. (Bulletin of John Hopkins Hospital. Baltimore. 1895. April.) 37jähriger Mann, der seit dem 4. Lebensjahre angeblich nach einem Fall rechtsseitiges, starkes Einwärtsschielen hat; $RS = {}^{20}/_{30}$, $L = 1$. Ueber Doppeltsehen ist nichts angegeben. Es wird der rechte Internus tenotomirt, 3 Tage später auch der linke, weil nach der ersten Operation noch beträchtliches Schielen bestand. Tags darauf, und dies ist das Merkwürdige an dem Fall, besteht trotz 33jährigen vorhergegangenen Schielens vollkommen binocularer Sehact; Prismen von $4—5^0$, Basis auf- oder abwärts, bewirken noch kein Doppeltsehen; erst solche von $7—8^0$ werden nicht mehr überwunden. Neuburger.

18) Personal experiences with a glass eye, by Silicia. (Medical Record. 1895. 4. Mai.) Während häufig gerathen wird, künstliche Augen in schwache Borsäurelösung oder Wasser über Nacht zu legen, fand Verf., der selbst kein Arzt ist, dass dadurch ein Auge nicht viel länger als 6 Monate hält; seitdem er sein Auge nicht mehr in Wasser legt, hält es 4mal so lange; er

Digitized by Google

bewahrt es über Nacht in Wachstuch in einem Schächtelchen auf, nachdem er es unmittelbar nach der Herausnahme in einfachem, kalten Wasser gereinigt. Morgens vor dem Einsetzen wäscht er die Augenhöhle reichlich mit Wasser und etwas Seife aus, ebenso das Auge; Antiseptica gebraucht er nie. Er wischt das Auge nie mit Watte ab; wenn sich Schleim ansammelt, kann er mit einer Hand das Auge so geschickt entfernen und abwischen mit Hilfe eines einfachen Seidentuches, dass ein Zuschauer meint, er habe sich nur eine Thräne abgewischt. So lange er es noch über Nacht in Wasser legte, passirte es ihm einmal bei einem plötzlichen Witterungswechsel, dass er Morgens das Auge in einen Eisklumpen eingeschlossen fand; er brach Stück für Stück ab und bekam das Auge unbeschädigt frei. [Laues Wasser thut es auch.) Neuburger.

19) Ein Fall von Diphtheritis der Conjunctiva, behandelt mit Bering's Diphtherie-Heilserum, von Sanitätsrath Dr. Königshöfer in Stuttgart. (Württ. Med. Corresp.-Bl. 1895.) Eine der schwersten Formen von Diphtherie der Conjunctiva bei einem 2jährigen, sonst gesunden Kinde, die vorher jeder Behandlung getrotzt hatte, heilt in 10 Tagen, vom Tage der ersten Einspritzungen (Serum Nr. 1) an gerechnet, ja, der eigentliche diphtheritische Process, bei dem sich stets Löffler'sche Bacillen nachweisen liessen, ist schon am 2. Tage nach der 2. Einspritzung beendigt; unter ganz ungewöhnlich massenhafter Secretion stiessen sich die Beläge ab; ein seichtes Cornealgeschwür war spurlos ausgeheilt. Sieben Tage nach der 2. Einspritzung entwickelt sich unter Fieber (bis 40,6) und Appetitlosigkeit ein impetigoartiger Ausschlag über Gesicht und Hals; nach 14 Tagen Fieberlosigkeit und Besserung des Allgemeinbefindens; über einen Monat nach der 2. Einspritzung zeigt sich Knöchelödem und Eiweiss in dem stets untersuchten und bis dahin frei gefundenen Urin. Nach 10 Tagen war auch dies verschwunden und das zwar abgemagerte, aber sonst gesunde Kind erholte sich bald wieder. Neuburger.

20) Ueber die Entstehung, Verhütung und Wartung bei der eitrigen Bindehautentzündung der Neugeborenen. (Vortrag, gehalten in der Section Aussig des Wiener Unterstützungsvereins für Hebammen am 25. Oktober 1894 von Dr. Julius Wanka, Augenarzt in Aussig a/Elbe.) Der kurz und klar gehaltene Vortrag entspricht allen diesbezüglichen Anforderungen. Inhaltlich wäre zu erwähnen, dass W. in Anbetracht des Umstandes, dass bei den wenigsten Entbindungen Aerzte zugegen sind und Aetzmittel in Laienhänden schaden könnten, nach entsprechenden Verhaltungsmassregeln bei der Geburt und dem Bade den Hebammen folgendes Verfahren bei jedem Neugeborenen nach dem ersten Bade empfiehlt; von einer Lösung von übermangansaurem Kali (2,5 g : einem Viertel Liter Wasser) wird in ein Glas reinen Wassers so viel gegossen, dass letzteres hell weinroth erscheint, mit darin eingetauchten Wattebäuschchen werden die Augen zuerst von aussen gut gereinigt, dann nach sanftem Oeffnen der Lidspalte 3—4 mal durch sanftes Ausdrücken der Watte überrieselt. Neuburger.

21) Scrophulöse Augenentzündungen des Kindes. (Pest. med.-chir. Presse. 1895. Nr. 19.) Höltzke empfiehlt neben Behandlung des Grundleidens Calomeleinstäubungen, bei inficirten Hornhautgeschwüren 3—4 mal täglich $^1/_4$ Stunde lang warme Umschläge mit 5 %iger (? Ref.) Sublimatlösung, event. 2 mal täglich feuchter Sublimatverband (mit Gummipapier), bei Nachlass der entzündlichen Erscheinungen gelbe Salbe, Atropin nur bei entzündlicher Betheiligung der Iris. Bei Neigung zu Recidiven Fortsetzung der Calomeleinstäubung jeden 2.—3. Tag, und vor Allem Behandlung etwaiger Nasenaffectionen oder Gesichtseczeme. (Nach einem Refer. in d. „Therapie d. Gegenwart". 1895. Nr. 7.) Neuburger.

Digitized by Google

22) Der Ophthalmometer von Reid, von Dr. Lucciola. (Klinik des Prof. Reymond. — Giornale d. Accademia di Med. di Torino. 1895. S. 223.) Verf. hat die Ophthalmometer von Helmholtz, Javal-Schiötz, Leroy-Dubois, Reid (1872 u. 1893) verglichen und findet den letzteren als den vorzüglichsten, weil 1. die Gesichtslinie bei der starken Annäherung des Instrumentes genauer mit dem Centrum des Ophthalmometers zusammenfällt, 2. die keratoskopischen Scheiben stärker beleuchtet und darum die Bilder deutlicher sind, 3. die Präcision der Beurtheilung des Contactes der 2 Bilder grösser ist. 4. Mit dem Instrumente Javal's erhält man bei schwachem regelrechten As gewöhnlich 0,25 bis 0,50 D mehr, als bei der subjectiven Prüfung, bei starkem As meist 0,5 bis 1 D weniger; bei regelwidrigem As meist 0,25 bis 0,75 D weniger, weshalb leicht 0,25 bis 0,50 D regelwidriger As übersehen werden kann. Mit dem Reid'schen Instrumente erhält man meist ein wenig höhere Grade als mit dem Javal'schen. Daher ergiebt das erstere bei schwachem regelrechten As Resultate, die sich um Weniges mehr von denen der subjectiven Prüfung entfernen, hingegen den letzteren näherstehende Resultate bei starkem regelrechten und bei regelwidrigem As. Daher werden leichte Grade regelwidrigen As nach Reid erkannt, während sie nach Javal der Beobachtung entgehen. 5. Die absoluten Maasse des Cornealastigmatismus erhält man genauer mit den Ophthalmometern von Reid und Javal, mit den anderen Instrumenten sind die Fehler grösser. 6. Der Ophthalmometer Reid erlaubt Messungen in verschiedenen Stellungen des Körpers, so z. B. in 2 Fällen von Linsenluxation ergaben sich bei Bettlage bedeutend geringere Werthe als bei sitzender Stellung. Peschel.

23) Eine neue Cataractextractionsmethode, von Dr. Bajardi. (Klinik des Prof. Reymond. — Ibid. S. 243.) Verf. räth, um bei der Extraction ohne Iridectomie den Irisvorfall zu vermeiden, eine der Extractionswunde parallele Iridotomie hinzuzufügen. Aehnliches hatten Taylor und Manolescu vorgeschlagen (Annales d'ocul. CX.). Bei 35 derartigen Extractionen hatte Verf. 2 mal Glaskörpervorfall, 1 mal Irisvorfall, 5 mal partielle Adhärenzen der Iris an die Cornea. Peschel.

24) Variationen der Cornealkrümmung in Folge der Entleerung des Humor aqueus, von Dr. Bajardi. (Klinik des Prof. Reymond. — Ibid. S. 251.) Die bisherigen Arbeiten über diesen Gegenstand (Reymond 1866 u. 1874, Albertotti und Tartuferi 1881, Paci 1885) kommen darin überein, dass durch die Entleerung R zunimmt und dies stärker bei M, wo die Vorderkammer tiefer ist, dass die Zunahme der R geringer ist, als dem Vorwärtsrücken der Linse entspricht, wahrscheinlich in Folge von Krümmungsveränderungen der Linse und der Cornea. Bei aphakischen Augen erhielten die Einen Zunahme, die Anderen Abnahme von R. Verf. fand bei einem Myopen ophthalmometrisch keine Aenderung der Cornealkrümmung, bei einem anderen Myopen Auftreten eines starken Cornealastigmatismus durch Abnahme der Krümmung im horizontalen und besonders Zunahme im verticalen Meridian. Bei Hypermetropen constatirte er ausser der Zunahme von R um 3 bis 4 D, keine Veränderung der Accommodationsbreite und Auftreten eines starken Cornealastigmatismus vorzugsweise durch Zunahme der Krümmung im verticalen Meridian. Uebrigens kann man mit dem Ophthalmometer nach der Paracentese bei der Weichheit des Bulbus einen fortwährenden Wechsel der Cornealkrümmung constatiren, namentlich bewirkt jeder Lidschlag momentane Zunahme resp. Abnahme der Krümmung im verticalen resp. horizontalen Meridian. Der nach der Paracentese auftretende As nimmt z. B. bei Blick seitwärts, nach innen oder nach aussen, bedeutend ab in Folge Zunahme der Krümmung im horizontalen Meridiane. Peschel.

Digitized by Google

25) Aetiologie und Kur einiger pseudomembranösen Conjunctivitisformen, von Dr. Pes. (Klinik des Prof. Reymond. — Giornale d. Accademia di Med. di Torino. 1895. S. 393.) Verf. erinnert unter eingehender Literaturangabe (64 Nummern) an die von Valude (1894) und Van den Bergh (1894) gegebenen, noch unzureichenden Eintheilungen der verschiedenen Formen pseudomembranöser Conjunctivitis und bespricht die Therapie. Coppez (1894) war der erste, der das Behring'sche Serum bei Conjunctivitis diphtherica erfolgreich anwandte. Unter den veröffentlichten Fällen sind solche, wo nur Streptokokken constatirt wurden und wo die Serumtherapie auch unwirksam blieb; ferner solche, wo der Klebs-Löffler'sche Bacillus allein oder mit pyogenen Strepto- und Staphylokokken oder mit dem Diplococcus Fraenkel bacteriologisch nachgewiesen wurde. Verf. wandte auf Reymond's Rath in 4 Fällen Seruminjectionen an, nämlich 2 schweren und 2 leichteren croupösen Formen. In drei dieser Fälle wurde durch Culturen der Diphtheriebacillus auch mit Eiterkokken associirt nachgewiesen, in einem nur der Staphylococcus pyog. aureus. Die mikroskopische Untersuchung der Pseudomembranen ergab nie mit Sicherheit den Diphtheriebacillus. Die Seruminoculation wurde stets vor der bacteriologischen Feststellung der Diagnose, die 3 Tage erforderte, vorgenommen und hatte stets glänzende Resultate, selbst in dem Falle, wo nicht Diphtheriebacillen gefunden wurden. 1 Injection genügte, es folgte Temperaturerhöhung von 1° von 1 Stunde Dauer während 1 bis 2 Tagen, sonst keine Störung. Verf. weist nunmehr darauf hin, dass der Xerosebacillus, den er mit Reymond (Accad. med. Torino. 1883) Bacillus des Sebum meibomianum nennt, da er in diesem normal vorkommt, sowie der Pseudobacillus diphthericus, welcher in verschiedenen pathologischen Zuständen der Conjunctiva in dieser nachgewiesen worden ist, beide nicht pathogen sind und dass es zweifelhaft ist, ob diese 2 Arten nach der Ansicht der Einen wahre Diphtheriebacillen mit abgeschwächter Virulenz sind oder nach der Ansicht anderer Autoren Species sind, die dem Diphtheriebacillus verwandt sind. Letzterer wurde überdies von Escherich (1893) im normalen Conjunctivalsack gefunden und zwar virulent. Verf. kann sich über die 3 von Martin (1892) separirten Formen des Diphtheriebacillus und ihren Virulenzgrad nicht aussprechen. Peschel.

26) Die Suggestion im wachen Zustande in der Augentherapie, von Dr. Grosso. (Klinik des Prof. De Vincentiis, Napoli. 1895.) Ein Mädchen mit doppelseitiger Amaurose und mangelnder Pupillarreaction, ein anderes mit einseitiger Amaurose, ein drittes mit Blepharospasmus bilateralis toxicus, sämmtliche mit hysterischen Erscheinungen (Anästhesien, auch der Conjunctiva, Globus hystericus etc.) wurden in 1 Sitzung durch die blosse ernste Aufforderung des Arztes, die Finger zu zählen resp. das Auge zu öffnen, eventuell unter Beihülfe eines Händedruckes, geheilt. Ein 12jähr. Mädchen mit Anästhesie der Conjunctiva und Cornea führte sich kleine Kalksteinchen ins Auge ein, fingirend, dass sie daselbst entständen unter parästhetischen Erscheinungen. Ernste Verweisung des Arztes heilte die Parästhesie und die Manie der Einführung der Fremdkörper, aber nicht die Anästhesie. Verf. empfiehlt auch event. zu hypnotisiren, auch die suggestive Chirurgie, wie sie von Debono und Angelucci letzthin geübt worden ist. Peschel.

27) Operation des totalen Staphyloms, von Prof. Gallenga, Parma. (Rassegna di Scilaze med. 1894. Nov.) Verf. macht mit Graefe's Messer Punction und Contrapunction, vollendet aber den Schnitt nicht, eine Brücke lassend. Beide Oeffnungen werden darauf durch Abtragung eines Streifchens mittelst Pincette und Scheere etwas erweitert. Peschel.

Digitized by Google

28) Troubles de la sensibilité du globe oculaire et de ses annèxes dans l'ataxie locomotrice, par E. Berger. (Médecine moderne. 1894. Nr. 93.) Sensible Störungen am Auge wurden bereits von Westphal in Fällen beobachtet, wo es sich nicht um reine Tabes, sondern um combinirte Erkrankungen der Rückenmarksstränge handelte. Sämmtliche neueren Autoren machen der Sensibilitätsstörungen des Auges sowie seiner Umgebung fast gar keine Erwähnung. In den von B. mitgetheilten Fällen bestand reine Tabes (ohne Complication mit Hysterie). Nachgewiesen wurden folgende Sensibilitätsstörungen: Herabsetzung der Empfindlichkeit der Hornhaut, Berührung derselben löste keinen Lidschluss aus. In demselben Falle bestand falsche Localisation: die Berührung der Hornhaut wurde als Berührung in der Schläfengegend wahrgenommen. In mehreren Fällen von Tabes bestand umschriebene Anästhesie (für tactile und thermische Reize) oder falsche Localisation der Bindehaut. An den Lidern beobachtete B. nur fehlerhafte Localisation von tactilen Reizen. B. berichtet ferner über peri-orbitäre Anästhesie sowie über fehlerhafte Localisation bei Berührung der Stirn, Schläfe und Wange. (Es kamen Irrthümer von mehreren Centimetern vor.) Die Sensibilitätsstörungen des Auges und seiner Umgebung, welche auf circumscripte periphere Neuritis der Trigeminusfasern zurückzuführen sein dürften, kommen sowohl bei beginnender, als bei bereits vorgeschrittener Tabes, in schweren sowie in leichten Fällen vor, andererseits können sie selbst in schweren Fällen fehlen. In Fällen, wo Sehnervenatrophie ohne jedes andere Symptom als Initialerscheinung von Tabes auftritt, kann (bei Ausschluss von Hysterie) der Nachweis der Sensibilitätsstörungen mit Wahrscheinlichkeit für das Bestehen von Tabes diagnostisch verwerthet werden. B. berichtet ferner über Parästhesien der Bindehaut, welche analog den (und manchmal gleichzeitig mit) Parästhesien der Haut bei Tabikern vorkommen. Eine leichte Bindehaut-Injection, welche in derartigen Fällen beobachtet wird, ist wahrscheinlich nur auf mechanische Reize (Reibung des Auges durch den Kranken) zurückzuführen.

29) Gallicin, ein neues Präparat der Gallussäure und seine Anwendung in der Augenheilkunde, von C. Mellinger. (Corresp.-Blatt f. Schweizer Aerzte. 1895. 15. April.) Gallicin ist der Methyläther der Gallussäure und löst sich leicht und farblos in heissem Wasser, warmem Methyl- und Aethylalkohol und Aether. Auf der Baseler Universitäts-Augenklinik bewährte es sich, stets in Pulverform wie Calomel eingepudert, sehr gut bei der catarrhalischen Conjunctivitis, die mit chronischer Schwellung der Schleimhäute, geringer oder zäher Secretion verläuft und mit Ekzem der Lidränder einhergeht. Ferner wurde es mit Erfolg gebraucht bei catarrhalischen Zuständen nach eitriger Infection, bei acutem und chronischem Folliculareatarrh, bei Catarrhen nach Cataractextraction, bei phlyctänulären Entzündungen, wo wegen vermehrter Secretion Calomel nicht angezeigt ist, und bei der superficiellen Keratitis. Das Mittel, welches sehr leicht ist und mit 1 g eine genügende Dosis repräsentirt, ist von M. bereits 1 Jahr hindurch verordnet worden. Peltesohn.

30) Beitrag zur Statistik der Kurzsichtigkeit, von Dr. Emil Bock. (Das österr. Sanitätswesen. 1895. 4.) B. hat in 6 Jahren unter 8306 Privatpatienten 673 Myopen gehabt, die ihn ihrer Kurzsichtigkeit wegen consultirten, also 8,1 %. [Cohn giebt im Gegensatz dazu einen Procentsatz von 16,8 % an, vermuthlich, weil sich seine Untersuchungen auf eine Stadt mit Hochschule und anderen zahlreichen Bildungsanstalten beziehen.] Verf. rubricirte seine Myopen von verschiedenen Gesichtspunkten aus und kam dabei zu folgenden Ergebnissen: 16,6 % litten an fortschreitender Kurzsichtigkeit und nicht weniger als 18,42 % besassen mangelhafte Sehschärfe (unter $^6/_{36}$). Die gewöhnlichen

Digitized by Google

Complicationen der Kurzsichtigkeit wurden in zahlreichen Fällen constatirt u. z. Staphyloma posticum in 40 %, Glaskörpertrübung und Choricretinitis in 20,3 %, Netzhautablösung in 3,5 %. Die meisten Fälle von Myopie aller Grade lieferte das Alter von 10—25 Jahren. Die hoch- und höchstgradigen Kurzsichtigen mehrten sich im Alter von über 30 Jahren, wo die durch jahrelange Naharbeit belasteten Augen anderweitig erkrankten und deshalb augenärztliche Hülfe verlangten. Auffallend ist das Ueberwiegen des männlichen Geschlechts, sei es, dass die Anforderungen der Schule grössere sind, sei es, dass weniger Mädchen als Knaben nach dem 14. Jahre überhaupt die Schule besuchen, oder dass Eitelkeit das Bedürfniss nach Augengläsern bei dem weiblichen Geschlecht mehr unterdrückt. Die grösste Anzahl der Myopen fällt in die Jahre der Schulzeit.
Peltesohn.

31) Névroses de sécrétion de la glande lacrymale, larmoiement et sécheresse de la conjonctive dans le goître exophthalmique, par le Dr. Emile Berger. (Arch. d'Ophtalm. 1894. Février.) Verf. folgert aus einigen selbst beobachteten Fällen von Basedow bezüglich der vermehrten und verminderten Thränensecretionen, welche bisher mechanisch erklärt worden ist, dass 1. Hypersecretion allen anderen Symptomen, auch dem Exophthalmus, um Jahre vorausgehen kann, 2. auch bestehen bleiben kann, wenn der Exophthalmus völlig zurückgegangen ist; 3. verminderte Thränensecretion bis zu einer sehr lästigen Trockenheit der Bindehaut gleichfalls zu einer Zeit auftreten kann, wo der Exophthalmus bereits geschwunden ist. Es handle sich also offenbar nicht um mechanische, sondern um veränderte Innervationserscheinungen an der Thränendrüse, wie sie beim Basedow analog auch durch Polyurie und Hyperhidrosis sich geltend machen.
Peltesohn.

32) Die Basedow'sche Krankheit. Preisgekrönte Arbeit von Buschan. (Leipzig und Wien 1894.) Die erschöpfende Monographie des Verf.'s bringt nächst einem historischen Ueberblick, aus dem hervorgeht, dass die Krankheit eigentlich die Parry'sche heissen müsste, und der Besprechung der einzelnen Symptome, der pathologischen (negativen) Anatomie und Notizen über das Vorkommen des Leidens eine Kritik der verschiedenan Theorien. Insbesondere eingehend wird die „Vergiftungstheorie" seitens der Schilddrüse von Gauthier und Möbius kritisirt und bekämpft. Verf. vergleicht die Symptome des Basedow mit den Erscheinungen nach plötzlichem intensivem Schreck; um sie aber in Erscheinung treten zu lassen, sei eine ererbte Schwäche des Nervensystems nothwendig. Thatsächlich sei fast immer nur ererbte oder früh erworbene Disposition nachweisbar. Eine solche kann durch Herz- oder Constitutionskrankheiten in der Ascendenz bedingt sein. Das Wesen der Krankheit sei offenbar als eine Neurose des gesammten Grosshirns resp. Centralnervensystems aufzufassen, wie Hysterie, Epilepsie u. ä. Nach dem Verf. müsse man streng unterscheiden zwischen einem genuinen Morbus Basedowii (hereditäre Belastung, nervöser Choc, Vielseitigkeit der Symptome, Vorherrschen nervöser Erscheinungen), primären, oder idiopathischen und dem symptomatischen oder secundären Morbus Basedowii durch primären Druck, Mediastinaltumoren, Darm-Atonie, Wanderniere u. s. w., mit nicht so vielseitigen und namentlich nicht nervösen Erscheinungen. Bezüglich der Therapie betont Verf. besonders das hygienische Regime und warnt vor medicamentöser Vielgeschäftigkeit. Für gefährlich hält er die chirurgische Behandlung, welche in der Statistik mit 8,1 % Todesfällen figurirt. Eigentliche Heilungen wurden kaum beobachtet, sondern nur Besserungen, wie sie auch durch andere, weniger eingreifende Mittel erreicht werden. Peltesohn.

Digitized by Google

33) Thyreoidismus. Die Beziehungen zum Basedow und zur Hysterie, von M. Béclère. (Gazette méd. de Paris. 1894. 20. October.) Eine 31 jährige, an Myxödem leidende Frau hatte irrthümlicher Weise in 11 Tagen 92 g Drüsensubstanz genommen und erkrankte sehr bald mit Pulsbeschleunigung, Arythmie, Temperatursteigerung, Schlaflosigkeit, Aufgeregtheit, Polyurie, Glycosurie, Albuminurie, unvollständiger Paraplegie, Wallungen und Schweissen, Athembeschleunigung, vorübergehendem Tremor und Exophthalmus. Das Symptomenbild bot eine frappante Aehnlichkeit mit dem Morbus Basedowii, sodass man dadurch auf den Gedanken kommen musste, ob nicht letztere ebenfalls durch eine Hypersecretion der Schilddrüse bedingt sein könnte. Verf. sah später bei der Kranken auch hysterische Anfälle auftreten und glaubt, dass sie, wie es bei anderen Intoxicationen ebenfalls der Fall ist, durch den Thyreoidismus als agent provocateur hervorgerufen waren. Peltesohn.

34) Beitrag zur Casuistik des Morbus Basedowii, von R. Hitschmann. (Aus der Klinik von Prof. Fuchs.) (Wiener klin. Wochenschr. 1894.) Nr. 49 u. 50.) H. beobachtete bei einer 36 jährigen, neuropathisch belasteten Frau neben allgemeinen Erscheinungen des Basedow linksseitigen Exophthalmus mit Graefe'schem Phänomen, linksseitiges Klaffen der Lidspalte, tiefere Einstellung des Bulbus, beiderseits abnorm häufigen Lidschlag, auffallende Leere in der Gegend der Schilddrüse, geringe Einschränkung des Gesichtsfeldes, gesteigerte Sehnenreflexe, Romberg'sches Phänomen. Wegen der Halbseitigkeit der Erscheinungen denkt Verf. an eine Affection der Medulla oblongata und zwar an Vascularisationserscheinungen im Gebiete der Endarterien, welche die Medulla oblongata versorgen. Durch Ernährungsstörungen könnten dann einseitige oder gekreuzte Symptome zu Stande kommen und hieraus die Formes frustes des Basedow entstehen. Peltesohn.

35) Ueber einen Fall von Menstrualpsychose mit periodischer Struma und Exophthalmus, von Ernst Thoma. (Allg. Zeitschr. f. Psychiatrie. Bd. 51. p. 590.) Ein 26 jähriges, sonst intelligentes Mädchen, verfiel nach kurzer Erregung in einen stuporösen Zustand. Dabei bestand eine mässige Struma und Exophthalmus. So oft der Termin der Menses herannahte, traten kurze, aber oft sehr intensive Erregungszustände ein, während welcher die Strumā und der Exophthalmus abnahmen. Durch Digitalis konnte der Stupor hintangehalten werden. Verf. nimmt an, dass eine venöse Stase der Hirngefässe den Stupor bedingt, während die Augenhöhle und die Schilddrüse eine Art Receptaculum für das aus der Schädelkapsel verdrängte Blut darstellen. Peltesohn.

36) Ueber die Basedow'sche Krankheit, von Leop. Hirschberg. (Wiener Klinik. 1894.) H. hat für seine fleissige Zusammenstellung nicht weniger als 722 Arbeiten durchsichtet. Er bleibt bei dem Namen Basedow, weil dessen Vorgänger Parry, Graves, Trousseau u. A. wohl die Symptome einzeln beschrieben, aber ihre Zusammengehörigkeit nicht erkannt hätten. Von allen Theorien billigt er die Sattler'sche allein, wonach eine leichte Läsion im Bereich des Vagus-Centrums sich mit einer Störung an einer umschriebenen Stelle des centralen vasomotorischen Apparates verbindet. Die Heilungen nach Exstirpation der vergrösserten Schilddrüse sind mit Skepsis zu betrachten. Als beste Therapie empfiehlt H. die galvanische Behandlung. Peltesohn.

37) Ueber einen Fall von motorischer Aphasie, zugleich ein Beitrag zur Frage nach der anatomischen Grundlage, der Pupillenstarre, von Dr. J. Kostenitsch. (Deutsche Zeitschr. f. Nervenheilk. 1893. IV.) Ophthalmoskopisch fand sich bei dem 54 jährigen, luetisch inficirten Pat.

Digitized by Google

gar nichts, auch die Functionen des Auges waren intact bis auf Miosis und Starre der Pupillen bei Lichteinfall. Die Section ergab ein normales Verhalten der Ganglienzellen der Oculomotoriuskerne, der intranuclearen Nervenfaserung und der Oculomotoriuswurzeln. Nur in einem genau bestimmten Theil der unteren Kerngruppe bestand Schrumpfung und Verkleinerung der Nervenzellen. Diese Veränderung bringt K. in Beziehung zu der klinisch beobachteten reflectorischen Pupillenstarre. Peltesohn.

38) L'opération de la cataracte simplifieé, procédé du Dr. A. Trousseau, par Tennant. (Paris 1894. Steinheil.) In der vorliegenden Arbeit wird das Trousseau'sche vereinfachte Verfahren der Cataract-Extraction genau geschildert. Dasselbe besteht im Wesentlichen darin, dass zur Operation nur ein einziges Instrument, das Graefe'sche Messer, gebraucht wird. Während die linke Hand des Operateurs die Lider auseinanderhält, vollführt die rechte den Lappenschnitt von ungefähr $^1/_3$ der Hornhautcircumferenz, stets nach oben und nahe dem Limbus. Während das Messer durch die Pupille geht, wird mit der Spitze die Linsenkapsel gespalten und dann contrapunktirt. Die Entbindung der Linse wird bewerkstelligt, indem der Messerrücken sich an den unteren Theil der Cornea anlegt und einen sanften Druck nach oben ausübt.[1] Der Vortheil des Verf.'s soll vor allem in der Verminderung der Infectionsgefahr bestehen, indem ausser dem Messer kein Instrument mit dem Auge in Berührung kommt. Dagegen wird nach Angabe der beigefügten Statistik Glaskörperverlust durchaus nicht vermieden, was bei dem Fehlen jedes ev. einen Druck auf das Auge ausübenden Instrumentes wie Sperrer und Fixirpincette um so merkwürdiger erscheint, als gerade in der Emancipation von Sperrer und Pincette, die im Moment von üblen Zufällen nicht schnell genug zu entfernen seien, ein Vortheil des Verfahrens erblickt wird. Alfred Moll.

39) Gliosarcom des Kleinhirns, von Calantoni. (Giorn. d. scienze med. XV. p. 121.) Verf. schliesst aus einem Falle, dass das sehr frühzeitige Auftreten von Amaurose bei Hirntumor auf Sitz im Cerebellum schliessen lasse. Peschel.

40) Starke Entziehungen von Glaskörpern aus dem Kaninchenauge, von Vitt. Cereseto. (Gazz. d. ospit. XV. p. 482.) Verf. machte an dem nach vorn leicht luxirten Bulbus hinter dem Aequator oben eine ca. 2 mm lange Incision und entleerte durch Druck Glaskörper. Dieser wurde in Watte aufgefangen und gewogen. Sofort ist der Glaskörper nicht mehr durchsichtig, zeigt graue Streifen. 2 Wochen nachher hat der Glaskörper allmählich seine Transparenz wiedererlangt. Die entzogene Glaskörpermenge schwankte zwischen 30 und 40 cg, bei einem Totalgewichte des Glaskörpers von 150 cg. Verf. verspricht Studien über dauernde Alterationen des Bulbus nach übermässiger Glaskörperentleerung, sowie über Reproduction des Glaskörpers. Peschel.

41) Eine seltene Alteration der Fontana'schen Räume in einem glaucomatösen Auge, von U. Sarti. (Aus der Universitätsklinik Bologna, Prof. Tartuferi; Bulletino della Società med. chirurg. di Bologna, Anno 64, p. 147.) Bei Glaucom wurde der Fontana'sche Raum mehr oder weniger durch Adhärenz der Iris an die Cornea verlegt gefunden, oder (Schnabel) durch dichte Infiltration vermittelst Eiterkörperchen, oder (Tartuferi 1882) diese Verlegung fand vermittelst Verdichtung der Balken des Fontana'schen Raumes statt, welche homogenes Aussehen hatten. Einen ähnlichen Fall beschreibt Verf. Das Auge war wegen Glauc. absol. enucleirt. Es wird genaue Beschreibung des

[1] Wer es sieht, muss es bewundern. H.

Digitized by Google

mikroskopischen Befundes der Cornea und ihres Epithels gegeben, der Bowman-schen Membran, der Linse, Iris, Choroidea und Retina. Der Fontana'sche Raum zeigt keine Zwischenräume zwischen den Trabekeln des Ligamentum pectinatum in Folge von Verdichtung der letzteren, welche von homogenem Aussehen sind und keine Spur mehr von Endothelzellen und deren Kernen aufweisen. Peschel.

42) Einfluss des Magneten und anderer Reize auf das Gesichtsfeld, von S. Ottolenghi. (Archivio di Psichiatria, Torino. Vol. 14. p. 139.) Bei einem neurotischen Individuum erweiterte sich das Gesichtsfeld für weiss und Farben nach halbstündiger Application eines starken Magneten an die betreffende Schläfe. Dasselbe Individuum war wenig empfindlich gegenüber Metallen, Blei und Zink jedoch verursachten ihm leichtes Wärmegefühl, Gesichtsfeld blieb aber unverändert. Der faradische Strom verengte das Gesichtsfeld, während der constante dasselbe unverändert liess. Inhalation von Amylnitrit erweiterte bei demselben Individuum, sowie bei einer zweiten Versuchsperson das Gesichtsfeld. Bei demselben Individuum erweiterte sich das Gesichtsfeld im Zustande des Monoideismus, d. h. ausserordentlicher Aufregung, wo der Betreffende das Experiment des Erkennens der Gedanken ausführte. Die Einengung des Gesichtsfeldes durch Ermüdung bei lange fortgesetzter Prüfung ist kein Phänomen physiologischer Art, sondern pathologisch, Folge einer aussergewöhnlichen Ermüdung der Retina. Peschel.

43) Aetiologie der Dacrycystitis der Neugeborenen, von Dott. F. Mercanti. (Accad. Fisiocritici di Siena. Serie IV. Vol. IV. p. 275.) Verf. bringt den bacteriologischen Befund eines derartigen Falles in einem 3 Tage alten Kinde. Man konnte im rechten Auge, welches keine Conjunctivitis zeigte, Eiter durch Druck auf den gefüllten Thränensack entleeren. Linkes Auge normal. Eltern waren frei von Syphilis. Im Eiter wurden kleine Bacillen gefunden, die in Culturen pathogene Eigenschaften zeigten. Dieser Bacillus erwies sich in den angestellten Experimenten als zur Gruppe der von Hüppe „typhusähnlich“ genannten, wie Bacterium coli commune (Escherich), das als pathogen hinlänglich nachgewiesen ist. Verf. hat zwar mehrere Charaktere des gefundenen Bacillus als verschieden von denen des Bact. coli erkannt, neigt sich aber doch der Meinung zu, dass es sich bei der Vielgestaltigkeit des letzteren um eine seiner Formen handelte, die vielleicht als verschiedene Species zu differenziren sein dürften. Peschel.

44) Ueber das Vorkommen und die Bedeutung des sogenannten Verschiebungstypus des Gesichtsfeldes, von Dr. Peters. (Deutsche Zeitschrift f. Nervenheilkde. Bd. V.) Während manche Autoren, z. B. Förster, O. König, Wilbrand, bei der traumatischen Neurose bestimmte characteristische Gesichtsfeldveränderungen finden wollen, hat Verf. bei seinen Untersuchungen concentrische Einengung des Gesichtsfeldes bei traumatischer Neurose verhältnissmässig selten gefunden, selbst wenn er die normale Gesichtsfeldgrenze als 90 und 60 im horizontalen Meridian annahm. Ferner fand Peters: Der sogenannte Förster'sche Verschiebungstypus kommt bei Gesunden vor, sowie auch bei Nervenkranken; man darf ihn deshalb nicht als ein objectives Symptom der traumatischen Neurose gelten lassen. P. nimmt an, dass derselbe nicht als ein Ausdruck der Ermüdung angesehen werden dürfe, vielmehr sei er wahrscheinlich bedingt durch eine Störung oder mangelhafte Entwicklung einer Innervation, welche Erregungen von jedem Netzhautpunkt zu beiden Tractus optici leitet, während bei aufgehobener oder gestörter Innervation die Netzhaut in drei Zonen zerfällt, von denen die mittlere Eindrücke zu beiden und die äusseren Eindrücke nur zu einem Tractus fortpflanzen. Der Verschiebungstypus bedeutet eine

Digitized by Google

relative Insufficienz der optischen Nerventhätigkeit, bedingt durch den plötzlichen Uebergang der Objecte von einer besser versorgten Zone zu einer weniger gut versorgten. (Fortschr. d. Med. 1894. Nr. 20.) Neuburger.

45) Beiträge zur Physiologie und Pathologie der Horhautrefraction, von Dr. med. Adolf Steiger, Augenarzt in Zürich. (I. Theil. Wiesbaden 1895. 136 Seiten.) Die Ergebnisse dieses I. Theiles obiger Arbeit sind schon berichtet (s. Centralbl. 1894. S. 381). Verf. hebt in der Einleitung die Wichtigkeit auch geringer Grade von Astigmatismus weniger oft für die Sehschärfe, als für die Ausdauer des Sehorgans hervor und empfiehlt dementsprechend jeden Fall von Asthenopie zu ophthalmometriren. Die historischen Einzelheiten, Tabellen und Curven sind im Original nachzusehen. Das Literaturverzeichniss wird den in dieser Frage Weiterarbeitenden willkommen sein. Neuburger.

46) Ueber Keratoplastik, von Prof. Dr. Fuchs in Wien. Vorgetragen in der 27. Section der Versammlung deutscher Naturforscher und Aerzte. (Wiener klin. Wochenschr. 1894. Nr. 45.) F. hat 30 Fälle mittelst der totalen Keratoplastik operirt, und zwar: Fälle von Keratitis parenchymatosa mit dichten, unaufhellbaren Trübungen, flache dichte Hornhautnarben mit vorderer Synechie und nur schmalem Randsaume durchsichtigen Gewebes, totale und partielle Staphylome. Das Material für die Keratoplastik lieferten Kaninchen, Hunde, enucleirte menschliche Augen und die Augen todtgeborener, noch frischer Kinder. Von den 30 eingepflanzten Hornhautstückchen sind 11 nicht eingeheilt, wobei aber das verwendete Material keine Rolle zu spielen schien, sondern mechanische Ursachen für das Nichteinheilen verantwortlich gemacht werden mussten. Das Material betreffend, bevorzugt F. die menschliche Hornhaut; die sehr dünne Kaninchenhornhaut empfiehlt er nur für Operationen am kindlichen Auge. Er bediente sich eines Trepans von 4—5 mm Durchmesser, welche Grösse ihm die besten Erfolge zu geben schien. Ganz kleine Lappen trüben sich rasch, ganz grosse verschieben sich leicht, selbst wenn man Hilfsmittel zu ihrer Fixirung anwendet. Auf Freimachung der angewachsenen Iris wurde nach Entfernung der Narbe stets grosse Sorgfalt verwendet. Der Verlauf der Heilung gestaltete sich in allen Fällen so, dass nach einigen Tagen (zumeist 4 Tagen) der Lappen vom Rande her sich trübte und unter fortschreitender Vascularisation die Trübung endlich eine vollständige wurde; in einigen Fällen trat später eine theilweise Wiederaufhellung des Lappens ein. F. glaubt, dass die eingepflanzten Lappen, so lange sie klar bleiben, mit dem Rande der Hornhautlücke nur durch Fibrin verklebt sind und vermittelst Diffusion ernährt werden. Die Verwachsung beginnt erst mit der Zellvermehrung am Rande der Hornhautlücke, auf welche Zelleneinwanderung, in den Lappen Vascularisation desselben und fortschreitende Trübung folgt. Die Trübung des Lappens ist somit Folge der eigentlichen Einheilungsvorgänge. In keinem Falle gelang es F., den eingeheilten Lappen vollständig durchsichtig zu erhalten. In dieser Beziehung ergaben die besten Erfolge 2 Fälle von Keratitis parenchymatosa. In 12 Fällen von dichten, aber flachen Narben blieb der Lappen nur 2 mal ein wenig durchsichtig; auch in 8 Fällen von Staphyloma totale erhielt sich der Lappen nur einen Monat durchsichtig. In 8 Fällen von partiellem Staphylom heilte der Lappen 5 mal gut an, trübte sich, blieb aber fest und flach, so dass das Auge vor den schädlichen Folgen einer ectatischen Narbe dauernd sichergestellt wurde. F. empfiehlt namentlich derartige Fälle für die Keratoplastik zu verwerthen. Schenkl.

47) Aus der I. Augenklinik des Hofrathes Prof. Dr. Stellwag von Carion. — Spontane Aufsaugung eines Altersstares bei unverletzter Linsenkapsel, von Dr. F. Schramm, Aspirant und Demonstrator der I. Augenklinik.

Digitized by Google

(Wiener klin. Wochenschr. 1894. Nr. 37 u. 39.) Bei einer 82jähr. Patientin, bei der vor 20 Jahren reife Cataracta des linken Auges nachgewiesen worden war, fand man an diesem Auge einen von der Linsenkapsel eingeschlossenen sehr kleinen Kernrest in die vordere Kammer luxirt. Ein vorangegangenes Trauma wird von der Patientin in Abrede gestellt; auch fanden sich weder an dem Bulbus noch an der Linsenkapsel Zeichen eines solchen. Linienförmige Trübungen, die sich im Pupillarbereiche nachweisen liessen, wurden als feinste Falten der Linsenkapsel gedeutet. Ausserdem fanden sich Glaskörpertrübungen und eine genuine Sehnervenatrophie dieses Auges; das rechte Auge war vor Jahren einer Staroperation mit Erfolg unterzogen worden. Schenkl.

48) Ein Beitrag zur electrischen Reaction des Auges, von Prof. Dr. J. Lombroso und Dr. J. Levi in Florenz. (Wiener med. Blätter. 1895. Nr. 1 u. 2.) Zur Prüfung der electrischen Reaction des Auges bedienen sich die Verfasser einer breiten Electrode die auf das Genick, und einer zweiten, kleineren, die auf das Auge gelegt und hier durch eine Binde fixirt wird. Ihre Methode besteht im Aufsuchen des Minimums der Reaction, in der Prüfung der Reaction bei ein M. A., und bei zwei M. A., wobei stets die gleiche polare Succesion angewendet wird. Versuche wurden angestellt bei: Tabes, Atroph. musc. prog., Paralysis periph. facialis, Polyneuritis chronica, Neurosis traum., Hysterismus und Neurasthenie. Aus den Beobachtungen ging folgendes hervor: Die Methode wird gut ertragen und eignet sich zur practischen täglichen Untersuchung. Bei Hysterismus und Neurasthenie erleidet die normale Sehschärfe keine Veränderung, die der galvanischen Reaction speciell eigenthümlich wäre. Das Minimum variirt. Immer sind Unterschiede zwischen der Sensibilität des einen und des anderen Auges vorhanden. Die Hyperästhesie ist bei Neurasthenie grösser; die Farben werden nur wenig oder gar nicht percipirt. Die polaren Reactionen erreichen immer die bekannte physiologische Concordanz, nur beim Stromminimum nach AnS zeigte sich keine Gleichmässigkeit in der Regularität der ersten Reactionen. Bei Verminderung der Sehschärfe blieb die Reaction normal. Die Anisometropie nimmt keinen Einfluss auf die Sensibilität der Reaction. Bei Gesichtsparalysen fand sich die Hyperästhesie an der kranken Seite. Bei den übrigen Erkrankungen war häufig normale Reaction vorhanden. War aber die Reaction alterirt, so ergab sich manchmal ein Vorherrschen der Reaction der AnÖ, oder eine Gleichheit der Oeffnungs- und Schliessungsreactionen, oder Beides zusammen; ausserdem Abweichungen von der Regel bei der Farbenperception. Das Vorherrschen der AnÖ zeigte auch ein Fall von Neurosis traum. (bei negativem Augenbefunde); ein anderer Fall zeigte, da wo eine Verminderung der Sehschärfe eintrat, ein Ueberwiegen der Oeffnungen. Schenkl.

49) Ueber Entfärbung des Pigmentes in mikroskopischen Schnitten und eine neue Untersuchungsmethode des accommodirten und nichtaccommodirten Auges, von Dr. L. Müller, I. Assistenten der Klinik des Prof. Fuchs. (Wiener klin. Wochenschrift. 1895. Nr. 4.) Die Celloidinschnitte kommen aus 70 % Alkohol, zunächst in destillirtes Wasser, dann sofort in unverdünnten Wasserstoffsuperoxyd. Das Pigment entfärbt sich darin aber nur dann, wenn man die Schnitte durch längere Zeit dem directen Sonnenlichte aussetzt. Nachdem man sie 48 Stunden in der Flüssigkeit liegen gelassen hat, werden sie wieder, und zwar nur für kurze Zeit in Alkohol gebracht. Im Winter und an trüben Tagen gelingt die Entfärbung erst nach entsprechend längerer Einwirkung des H_2O_2. Durch die Entfärbung leidet die Structur der pigmentführenden Zellen in keiner Weise, ihr Plasma, sowie ihr Kern bleiben unversehrt. M. hat weiter den Versuch gemacht während der Härtung enucleirter

Digitized by Google

Augen die Iris mit starker miotischer oder mydriatischer Pupille zu fixiren. Es gelang ihm dies an zwei menschlichen Augen die enucleirt werden mussten, und deren vordere Abschnitte normal waren. Durchschnitte durch den vorderen Abschnitt dieser Augäpfel zeigten deutlich die Lage des Corpus ciliare und der Linse bei weiter und enger Pupille, und die Veränderungen die bei der Accomodation vor sich gehen. Sie demonstrirten die zuerst von Helmholtz durch Rechnung gefundenen Angaben über Form der ruhenden und accommodirten Linse und gaben genauen Aufschluss über die während der Accommodation am Ciliarkörper vor sich gehenden Veränderungen. M. gibt die gefundenen Maasse der Linse am atropinisirten und eserinisirten Auge an und macht auf eine Reihe weiterer Befunde, die bei der Accommodation in Betracht kommen und an den Schnitten deutlich sichtbar sind, aufmerksam. Schenkl.

50) Ueber die Accommodation des Fischauges. Vortrag gehalten von Th. Beer in der Sitzung des physiologischen Clubs in Wien am 30. October 1894. (Wiener klin. Wochenschrift. 1894. Nr. 49.) Viele Fische sind myopisch und besitzen eine Accommodation für die Ferne, die durch Aenderung des Linsenortes zu Stande kommt. Die Linse wird durch den Retractor lentis der Netzhaut genähert; Durchschneidung dieses Muskels vernichtet das Accommodationsspiel der Linsenbewegung; die Iris spielt, wie bei den höheren Vertebraten keine wesentliche Rolle beim Zustandekommen der Accommodation; die Retraction der Linse findet am raschesten bei den agilen und schnellschwimmenden Fischen statt. Die Accommodationsbreite variirt bei den verschiedenen Species um mehrere Dioptrien und reicht wahrscheinlich aus um das Auge bis auf parallele Strahlen einzustellen; Atropin vernichtet das Accommodationsspiel; electrische Reizung bewirkt keine Linsenbewegung. Schenkl.

51) Ueber die sogenannte Stauungspapille von Doc. Dr. A. Elschnig in Graz. (Wiener klin. Wochenschrift. 1894. Nr. 51.) Bei der anatomischen Untersuchung von 45 Stauungspapillen konnte sich E. überzeugen, dass dem ophthalmoskopischen Bilde der Stauungspapille eine Entzündung des Sehnervenkopfes, mit entzündlicher Schwellung des gesammten Papillengewebes, Herausquellen der Papillensubstanz aus den Sclerochorioidealcanale und Abdrängen der Netzhaut vom Rande des Chorioidalloches entspricht. Die Entzündungserscheinungen sind namentlich am Stütz- und Bindegewebe der Papille ausgesprochen. Zellige Infiltrationen finden sich in den Lücken der Laminabalken, an den grösseren und in der Umgebung der kleineren Gefässe; Gliasäulen und Nervenfaserlager sind kernreicher; Proliferationsvorgänge lassen sich schon frühzeitig an den Blutgefässen, an der Basis der physiologischen Excavation, und im intermediären Gewebe der Papille constatiren. Diese entzündlichen Veränderungen erstrecken sich immer noch ein Stück über die Netzhautschichten namentlich in der Nervenfaserschicht, hin. Die hochgradige Volumszunahme der Papille wird vorwiegend durch das entzündliche Oedem des Gewebes bedingt; erst in zweiter Linie kommen hier die diffuse Hyperämie, die Blutungen und die Quellung, Verdickung der Nervenfasern in Betracht. Die Hauptursache der bleibenden Papillenschwellung bei atrophirender Stauungspapille ist das neugebildete Bindegewebe, wozu noch das früher erwähnte Herausquellen der Papillensubstanz aus dem Sclerochorioidealcanale kommt. Deutliche Compressionserscheinungen an den Centralgefässen des Sehnerven fanden sich niemals. Central-Arterie und Vene waren meist gleichmässig erweitert. In keinem Falle von Tumor cerebri oder intracraniellen Entzündungen fand sich ein reines Oedem der Lamina oder des übrigen Papillengewebes, dagegen wiederholt Entzündung der Papille ohne Schwellung und Stauung. In jedem Falle von Stauungspapille und intraocularer

Digitized by Google

Neuritis, ausserdem in zweien von drei Fällen von Tumor cerebri mit normalen Papillen konnten chronische Perineuritis constatirt werden, die meist nicht gleichmässig über den Sehnervenstamm verbreitet, sondern herdweise angeordnet war. Ampullenförmige Ausdehnung des Zwischenscheidenraumes kam nur in etwa der Hälfte der Fälle von Stauungspapille (darunter einmal einseitig bei beiderseits gleichem Grade von Stauungspapille) zur Beobachtung; in keinem Falle, in dem die Papille entzündet war, war der Sehnervenstamm entzündungsfrei; in allen Fällen zeigte er das Bild einer interstitiellen Neuritis, die sich bis über das Chiasma hinaus fortsetzte und zumeist einen herdförmigen Charakter erkennen liess. Die Prädilectionsstellen dieser Neuritis sind der gefässführende und der canaliculäre Theil des Sehnerven. In diesen beiden Hauptlocalisationen ist oft das Alter der Veränderungen ein sehr verschiedenes, so dass bald an dem einen, bald an dem anderen Orte intensivere Degenerationserscheinungen hervortreten, und die Annahme nahelegen, dass die einzelnen Sehnervenabschnitte von einander unabhängig erkranken. Eine descendirende Neuritis liegt somit nicht vor, und die Stauungspapille kommt daher nicht durch eine solche zu Stande. Da aber auch ein vom Gehirne auf den Sehnerven und die Papille sich fortsetzendes interstitielles Oedem an letzteren nicht nachgewiesen werden konnte, überdies in den untersuchten 21 Tumorfällen niemals, ausser in unmittelbarer Umgebung des Tumors ein interstitielles Hirnödem constatirt wurde, so kann die Stauungspapille auch von einem solchen nicht abhängig gemacht werden. Von Wichtigkeit scheint weiter, dass typische Ampulle an Augen gefunden wurde, die keine Stauungspapille zeigten, dass sich Stauungspapille mit und ohne Ampulle vorfand, und sie in Fällen fehlte, in denen durch längere Zeit intensiver Hindruck bestanden hatte. Nach den Resultaten der anatomischen Untersuchungen stellt E. die Möglichkeit der mechanischen Entstehung der Stauungspapille und der Neuritis intraocularis in Abrede und bezeichnet die Stauungspapille als eine besondere Form der Neuritis intraocularis, von welcher letzteren sie sich durch den besonderen Grad der Schwellung, Volumszunahme und Prominenz unterscheidet. Schenkl.

52) Aus der Augenklinik des Prof. E. Fuchs. Beitrag zur Casuistik des Morbus Basedowii, von Dr. Richard Hitschmann, Secundärarzt. (Wiener klin. Wochenschrift. 1894. Nr. 49 u. 50.) Einen Fall von Morbus Basedowii der den Trousseau'schen formes frustes beizuzählen ist, beschreibt H. Derselbe betrifft eine 30jährige, aus neuropathischer Familie stammende, selbst sehr reizbare, aber gut genährte Person, bei der: Palpitationen, Anfälle von besonders starkem Herzklopfen mit Dyspnoë und Hitzegefühl, Tremor der Extremitäten, linksseitiger Exophthalmus, linksseitiges Graefe'sches Phänomen, linksseitiges Klaffen der Lidspalte, tieferer Stand des linken Bulbus, geringe Gesichtsfeldeinschränkung, Kopfschmerz, Paraesthesien, gesteigerte Patellar- und Tricepsreflexe, und Bracht-Romberg'sches Phänomen nachgewiesen wurden. Struma fehlte; der Lidschlag war statt selten, sogar vermehrt. H. glaubt, dass sich dieser Fall am ungezwungensten erklären liesse, wenn man die Basedow'sche Krankheit als Neurose, als functionelle Störung des gesammten Nervensystemes betrachtete. In diesem Falle hätte man es mit einer spontan an einem neuropathisch veranlagten Individuum aufgetretenen Neurose mit Vorherrschen der psychischen und vasomotorischen Sphäre zu thun. Schenkl.

53) Aus der Universitäts-Augenklinik des Prof. E. Fuchs. — Ueber Vaccine-Blepharitis, von Dr. J. Cohen. (Wiener klin. Wochenschrift. 1894. Nr. 52.) C. theilt 3 Fälle von Vaccine-Blepharitis mit; 2 Fälle betreffen erwachsene Personen, ein Fall ein 5jähriges Kind. Bei allen 3 Fällen zeigten

Digitized by Google

sich als erste Symptome der Erkrankung, Schwellung und Oedem der Lider mit mehr oder minder heftigen Schmerzen und Anschwellung der präauricularen Drüsen. In 2 Fällen wurden diese Symptome auch von mässigen Fieber begleitet. 2 Fälle zeigten exquisite Impfgeschwüre. In einem dieser Fälle war das Impfgeschwür mit einem speckigen Belag bedeckt und erstreckte sich fortschreitend auf beide Lidränder. Der Belag erwies sich als ein croupöser; das Geschwür liess keine Narbe zurück. Bei einem Falle kam es im Verlaufe der Erkrankung des rechten Lides, zum Auftritte einer wirklichen Impfpustel des linken Unterlides. Bei dem Kinde entwickelten sich schon nach 4tägigem Bestande der Affection typische Impfpusteln am Rande beider Lider. Von den ersten Symptomen bis zum vollständig entwickelten Krankheitsbilde vergingen durchschnittlich 4—10 Tage, dann erfolgte Rückbildung und restitutio ad integrum. Zu Narbenbildung kam es nicht; nur in einem Falle blieb ein leichtes Ankyloblepharon zurück. Die bacteriologische Untersuchung des Geschwürsbelags ergab Streptococcus pyogenes. Bei den zwei, Erwachsene betreffenden Fällen fand die Uebertragung durch Impfpusteln geimpfter Kinder statt. In dem dritten Falle übertrug das geimpfte Kind das Virus auf das eigene Auge. Schenkl.

54) Einen Fall von Iristuberculose demonstrirt Primärarzt Dr. Adler in der Sitzung des Wiener mediz. Doctoren-Collegiums am 17. Januar 1895. (Wiener med. Blätter. 1895. Nr. 3.) Bei der an Lungentuberculose leidenden Patientin fanden sich die typischen Erscheinungen der Knötchentuberculose an der Iris; die Cornea war in Mitleidenschaft gezogen, die Pupille zum grössten Theil mit Exsudat verlegt. Am Boden der Kammer fand sich Hypopyon, welches offenbar zerfallenden Irisknötchen entstammte. Schenkl.

55) Vorschlag einer Augenspiegelmodification von Dr. C. Kunn in Wien. (Wiener klin. Rundschau. 1895. Nr. 2.) Die Modification des Augenspiegels besteht darin, dass Concav und Convexgläser auf gesonderten Scheiben angebracht sind und zwar Concav 1, 2, 3, 4, 5, 6, 8, 10, 20, 30, 0·5 und Convex 1, 2, 3, 4, 5, 6, 7, 8, 10, 20, 0·5; für die stärkeren Correctionsgläser werden Combinationen benützt. Ist man von einer bestimmten Nummer ausgegangen, so weiss man ohne die Nummerirung anzusehen, welche Linse sich vor dem Auge befindet; in der Mehrzahl der Fälle kommen nur einfache Linsen in Verwendung. Der Spiegel lässt sich leicht zerlegen und reinigen. Schenkl.

56) Ein weiterer Beitrag zur Conjunctivitis diphtheritica, von Prof. W. Uhthoff in Marburg. Nach einem Vortrag, gehalten im Marburger Aerzte-Verein am 4. Juli 1894. (Berliner klin. Wochenschrift. 1894. Nr. 34.) Verf. theilt 4 im Jahre 1894 von ihm beobachtete Fälle von Conjunctivitis diphtheritica mit, bei welchen die Conjunctivalerkrankung unter dem Bilde einer relativ leichten, gutartigen Conjunctivitis crouposa verlief ohne wesentliche Complicationen von Seiten der Hornhaut und ohne Zerstörung und nachherige narbige Veränderungen des conjunctivalen Gewebes. Und doch konnte bei 3 Fällen durch die bacteriologische Untersuchung das Vorhandensein von virulenten Diphtheriebacillen nachgewiesen werden, welche, auf Meerschweinchen, Kaninchen u. s. w. übertragen, sowohl die schwersten localen diphtheritischen Veränderungen der Conjunctiva hervorriefen, als auch eine tödtliche Intoxication verursachten. Beim 4. Fall trat eine tödtliche Halsdiphtherie ein, bevor die bacteriologische Untersuchung der Pseudomembranen im Bindehautsack vorgenommen wurde. Ein Fall bekam Nasendiphtherie. Während des isolirten Bestehens des Conjunctivalprocesses war das Allgemeinbefinden bei allen 4 Fällen, so gut wie gar nicht gestört. Die Erkrankung blieb bis auf einen Fall einseitig, obschon ein besonderer Schutzverband auf dem anderen Auge nicht angelegt wurde. In

Digitized by Google

2 bis 4 Wochen war der Conjunctivalprocess im Wesentlichen abgelaufen. Lebensalter $1^1/_2$ bis 6 Jahre. Der Verlauf der Conjunctivalerkrankung war immer ein relativ gutartiger, trotzdem bei jedem der bacteriologisch untersuchten Fälle neben den Diphtheriebacillen auch Streptokokken und Staphylokokken nachgewiesen wurden. — Verf. hält es nicht für ausgeschlossen, „dass gelegentlich im intacten Conjunctivalsack virulente Diphtheriebacillen vorkommen können, ohne wesentliche Reactionen zu machen.“ Für diese Annahme spricht: 1. dass an anderen Körperstellen das Gleiche beobachtet wurde (Angina mit und sogar ohne Bildung von Pseudomembranen bei Nachweis virulenter Diphtheriebacillen, Rhinitis fibrinosa); 2. dass der Process bei fast allen Fällen einseitig war und blieb; 3. dass bei den Thierversuchen die intacte Conjunctiva sich wenig empfänglich für virulente Diphtheriebacillen zeigt und erst die Verletzung der Conjunctiva den Impfversuch positiv ausfallen lässt. — Weiter macht Verf. aufmerksam auf die relative Häufigkeit der Combination der Conjunctivitis diphtheritica mit Ausschlag im Gesicht. Erfahrungsgemäss ruft Ekzem in der Umgegend des Auges leicht Blepharoconjunctivitis hervor und gibt somit eine Prädisposition für diphtheritische Infection. Bei einem der Fälle gelang es, von der äusseren wunden Haut ebenfalls virulente Diphtheriebacillen in grosser Menge zu züchten. — Die Cornealaffection bei Conjunctivitis diphtheritica (eiterige Hornhautentzündung mit Hypopyon) wird nach der Ansicht Uhthoff's und anderer Autoren gewöhnlich nicht direct durch die Einwirkung der Diphtheriebacillen hervorgerufen, sondern durch das Eindringen von Eitererregern (Staphylokokken und Streptokokken) aus der Umgebung. Injectionen von virulenten Diphtheriebacillen in Bouillonkultur oder Aufschwemmung in den Glaskörper riefen niemals eine heftige eiterige Entzündung resp. Pantophthalmie hervor, offenbar aus dem Grunde, weil Eitererreger in dem abgeschlossenen Glaskörper keinen Zutritt finden konnten. — Diphtheriegift ohne lebende Bacillen (Abtödtung durch einstündiges Erhitzen bis auf 55°) in die scarificirte Conjunctiva gebracht war nicht geeignet, einen localen diphtheritischen Conjunctivalprocess hervorzurufen, trotzdem es toxisch auf den Gesammtorganismus wirkte. Die strenge Trennung der eigentlichen Conjunctivitis diphtheritica von der sogenannten Conjunctivitis crouposa ist demnach aufzugeben.[1] Für die Praxis, besonders in Bezug auf die Prophylaxe der Diphtherie, geht aus den vorliegenden Beobachtungen hervor, dass man namentlich zu Zeiten von Diphtherieepidemien auch den leichteren Formen croupöser Conjunctivitis grosse Beachtung zu schenken und die Patienten eventuell streng zu isoliren hat. Kuthe.

57) Ueber das Vorkommen von Störungen des Sehorgans bei gewissen Stoffwechselanomalien, speciell bei harnsaurer Diathese. Vortrag, gehalten in der Abtheilung für Augenheilkunde der 66. Versammlung deutscher Naturforscher und Aerzte in Wien, von Prof. Dr. O. Bergmeister in Wien. Vortr. theilt die Krankengeschichten von 4 Fällen mit, bei denen im Gefolge von harnsaurer Diathese Erkrankungen eines Auges (3 Fälle) oder beider Augen (1 Fall) auftraten. Bei allen Fällen zeigte sich eine auffällige Form von hinterer polarer Linsentrübung, welche in einer Gruppe feiner Pünktchen in der Gegend des hinteren Linsenpoles bestand, ähnlich einem Beschlag im Centrum der tellerförmigen Grube. Diese Form ist so charakteristisch, dass man daraus schon den Verdacht einer vorliegenden Stoffwechselanomalie schöpfen kann. Bei einem Falle wurde die Trübung durch eine entsprechende Diätkur zum Verschwinden gebracht; bei einem anderen schritt sie jedoch fort, indem

[1] Das möchte ich nicht zugeben. H.

Digitized by Google

sich im Laufe von 4 Jahren Aequatorialtrübung und totale Trübung der vorderen und hinteren Corticalis hinzugesellte. Glaskörpertrübung war bei 3 Fällen vorhanden und fehlte nur bei einem Falle, welcher überhaupt als der leichteste verlief. Ein Fall zeigte wiederholte Attaquen von Retinitis leichteren Grades, welche jedesmal gleichzeitig mit der Vermehrung der Harnsäurebildung auftrat, jeder Behandlung trotzte und nur bei einer länger fortgesetzten strengen Diätkur zum Ablauf gelangte. Hämorrhagien in der Netzhaut waren bei keinem der Fälle zu constatiren. Einmal verlief die Erkrankung unter dem Bilde einer Retinitis proliferans. Kuthe.

58) Ueber latente Hypermetropie. Vortrag, gehalten in der Berliner Ophthalmologischen Gesellschaft am 19. Juli 1894. Von Docent Dr. Cl. du Bois-Reymond. (Zeitschrift für Psychologie und Physiologie der Sinnesorgane. Bd. VIII.) Vortr. ist unabhängig von de Schröder (1882. Arch. d'Ophth. de Panas, Landolt, Poncet II. p. 289—307) zu derselben Erklärung des Verhältnisses zwischen manifester und latenter Hypermetropie gekommen wie jener und stellt die Theorie auf: Der practische Fernpunkt, entsprechend der latenten Hypermetropie des ersten Lebensjahres, bleibt für die Muskelthätigkeit durch das ganze Leben bestehen und bildet die Grenze zwischen manifester und latenter Hypermetropie, vorausgesetzt, dass keine Brille gebraucht wird, und dass die Refraction sich nicht ändert. Indem er die von Donders nur bis zum zehnten Lebensjahre ermittelte Presbyopie-Curve hypothetisch bis ins erste Jahr verlängert, nimmt er als höchste Accommodationsbreite eine solche von 20 D an und gelangt so zu der Proportion $Hl : Ht = A : 20$, wobei A die Accommodation des jedesmaligen Lebensalters bedeutet. Die mit Hülfe dieser Proportion theoretisch gefundenen Zahlen der aufgestellten Tabelle stimmen fast genau mit denen überein, welche Hirschberg mit Hülfe von Augenspiegel und Brillenkasten practisch gefunden hatte. (Dr. L. Daniel. Aus Prof. Hirschberg's Augenklinik. Ueber den Einfluss des Lebensalters auf das Verhältniss der manifesten zur totalen Hypermetropie. Centralbl. f. Augenh. 1883. VII. S. 193—207.) Kuthe.

59) Die dunklen Punkte in der Myopielehre, von Dr. med. J. Stilling. (Zeitschr. f. Schulgesundheitspfl. 1895. Nr. 1.) Pflüger hatte durch seine Untersuchungen die Richtigkeit des Hauptgrundsatzes der Stilling'schen Theorie über die Entstehung der Myopie anerkannt, wollte jedoch noch andere Momente daneben zu Recht bestehen lassen, da einige Punkte, die mit der Stilling'schen Theorie unvereinbar seien, sonst dunkel bleiben. Dem hält Stilling entgegen, dass der Bau der Orbita nur ceteris paribus einen ganz bestimmten Einfluss auf die Höhe der Myopie nehme, dass dies jedoch nicht der Fall sein könne, wenn vier andere Factoren bedeutende Abweichung von dem durchschnittlichen Verhalten zeigen, nämlich 1) die Höhe der Trochlea, 2) der Verlauf der Obliquussehne, 3) die Hornhautkrümmung und 4) die Wachsthumstendenz des Auges. Auch sei zur Beurtheilung des gegebenen Falles daran zu erinnern, dass St. einen wesentlichen Unterschied mache zwischen der einfachen „Wachsthumsmyopie" und jener diletären Form, die als Hydrophthalmie des Bulbus aufzufassen sei. Ancke.

60) Trachom und Conjunctivitis folliculosa; ihre Behandlung mit der Rollpincette, von Schmidt-Rimpler. (Berl. klin. Wochenschr. 1895. Nr. 1.) Ein Beweis für die Unität des Trachoms und der Conj. follic. ist weder klinisch noch ätiologisch zu erbringen. Anatomisch besteht manchmal eine gewisse Aehnlichkeit zwischen beiden Affectionen, und auch die Differentialdiagnose macht zuweilen Schwierigkeiten. Was die Behandlung des Trachoms anbelangt, so wird in neuerer Zeit den mechanisch wirkenden Mitteln

Digitized by Google

eine erhöhte Bedeutung beigelegt. Schmidt-Rimpler bevorzugt die Knapp'sche Rollpincette, deren Walze er eine Länge von 8 mm gegeben hat, um die in den Winkeln sitzenden Körner besser erreichen zu können. Häufig kürzt einmaliges Ausquetschen den Krankheitsverlauf erheblich ab. Schwerere Fälle müssen allerdings über ein Jahr fortgesetzt controlirt werden, wenn man mit einiger Sicherheit von Heilung sprechen will. Bei Conj. follic. wendet Schmidt-Rimpler die Rollpincette nur in den widerspänstigen Fällen an, die den gewöhnlichen adstringirenden Mitteln nicht weichen. Alfred Moll.

61) I. L'optomètre de Young et son emploi. II. Recherches sur les changements optiques de l'oeil pendant l'accommodation. III. Théorie des changements optiques de l'oeil pendant l'accommodation, von Tscherning. (Archives de Physiologie. 1894, Octobre. 1895, Janvier.) Verf. bezieht sich auf eine an derselben Stelle erschienene Arbeit vom Jahre 1894, in der er Untersuchungen mitgetheilt hat, die beweisen, dass das wesentlichste Phänomen bei der Accommodation darin bestehe, dass die Vorderfläche der Linse sich nach der Peripherie zu abflacht. Hierdurch erhält die Mitte der vorderen Linsenfläche indirect eine grössere Krümmung, und die Refraction wird in Folge dessen hier erhöht. In der vorliegenden Arbeit werden nun die einzelnen bei der Accommodation beobachteten Erscheinungen mitgetheilt. — 1. Um die Betheiligung der einzelnen Abschnitte der vorderen Linsenfläche bei der Accommodation zu untersuchen, entwirft T. nicht zwei (wie Helmholtz), sondern drei Purkinje'sche Bilder von Flammen, die in einer Geraden aufgestellt sind. Bekanntlich vollführen Purkinje'sche Bilder bei der Accommodation eine Bewegung nach dem Centrum der Linsenfläche zu. Aus dem Umstande nun, dass die drei im Ruhezustande in einer Geraden stehenden Bilder bei Accommodation eine Curve darstellen, deren Scheitel nach der Mitte der Pupille sieht, schliesst T., dass die Krümmung der Linsenfläche vom Centrum nach der Peripherie abnimmt. Ein weiterer Beweis dafür ist, dass das mittlere Bild kleiner wird als die seitlichen. — 2. Es wird an mehreren mit dem Young'schen Optometer bei Accommodations-Anstrengung gemessenen Augen der Unterschied zwischen der Refraction in der Mitte der Pupille und ihren seitlichen Theilen dargelegt. Es ergiebt sich, dass auch die Hinterfläche der Linse ihre Gestalt ändert, und zwar stellt ihr Durchschnitt bei Accommodation eine Parabel dar, während die Vorderfläche hyperbolisch gekrümmt ist. — 3. Beobachtet ein myopisches Auge einen entfernten leuchtenden Punkt, so sieht es einen Zerstreuungskreis. Accommodirt nun das Auge, so concentrirt sich der Glanz in der Peripherie derart, dass ein leuchtender Ring erscheint, der eine dunklere Scheibe umgiebt. — T. erklärt auch diese Thatsache mit seiner Theorie der Accommodation. Der dem mittleren Gebiet der Pupille entsprechende Theil des Zerstreuungskreises vergrössert sich bei Accommodation, während der peripherische im Verhältniss der geringeren peripheren Linsenkrümmung weniger wachse. So komme es, dass die innere Zone des Zerstreuungskreises z. Th. mit der äussersten zusammenfalle und jenen stärker glänzenden Ring bilde. — 4. Hält man eine Nadel vor die Pupille und beobachtet einen entfernten Lichtpunkt, so stellt im Ruhezustande der von der Nadel geworfene Schatten in den meisten Fällen eine gerade Linie dar. Accommodirt nun das Auge, so biegt sich der Schatten, und zwar sieht der Scheitel der Krümmung nach der Peripherie zu zum Zeichen dafür, dass die Refraction im Centrum eine grössere ist als in der Peripherie.

In der mit III. bezeichneten Arbeit werden die eben beschriebenen Phänomene nach optischen Gesetzen erklärt. Alfred Moll.

62) I. Die Sensibilität der Conjunctiva und Cornea des menschlichen Auges. II. Zur Prüfung des Drucksinnes, von Willibald A. Nagel. (Arch. für die ges. Physiologie. Bonn 1895. Bd. 59.) Verf. kritisirt in erster Linie die Arbeiten von Max v. Frey, welcher die Empfindlichkeit der verschiedenen Körpertheile gegen schwache, eng localisirte mechanische Druckreize zu bestimmen unternahm. Der genannte Autor verwendet zu diesem Zwecke Haare von verschiedener Stärke und misst die Kraft, welche nöthig ist, ein solches Haar durch Druck auf sein freies Ende zu krümmen. Ausser den mechanischen benutzte Nagel thermische, mechanische und electrische Reize zu seinen weiteren Versuchen. Er kommt zu sehr eingehend mitgetheilten Resultaten, die hauptsächlich physiologisches Interesse bieten und im Original nachgelesen werden müssen. Alfred Moll.

63) Ueber die Frage, ob zwischen den Netzhäuten eines Augenpaares ein sympathischer Zusammenhang besteht, von A. Eugen Fick. (Vierteljahrsschrift der naturforschenden Gesellschaft in Zürich. 1895.) Engelmann hatte die Behauptung aufgestellt, dass Belichtung nur eines Auges eines Dunkelfrosches Innenstellung des Pigments und der Zapfen in beiden Augen zur Folge habe. Denselben Effect sollte blosse Belichtung der Haut haben. Die erste Behauptung setzte voraus, dass der Sehnerv doppelsinnig leite, eine Eigenschaft, die durch den zweiten Versuch bewiesen zu werden schien, indem hier der Lichtreiz durch sensitive Nerven zum Centralorgan geführt und von da durch „retino-motorische" Fäden des Sehnerven auf die Netzhaut reflectirt würde. Diese gegen das Gesetz von der specifischen Sinnesenergie sprechenden Versuche unterzieht Fick in der vorliegenden Arbeit einer Nachprüfung. Was nach F. die Untersuchung ausserordentlich schwierig macht, ist die Thatsache, dass es wohl gelingt, durch verschiedene Mittel, wie Belichtung, Wärme, Electrizität, Erstickung und langsames Absterben der Zellen, Innenstellung des Pigments hervorzurufen, dass wir aber bisher noch nicht in der Lage sind, durch Absperren des Lichtes oder sonstige Massnahmen eine vollständige Aussenstellung zu bewirken. A priori müsste also erst bewiesen werden, dass die Engelmann'schen Frösche vor Anstellung der Versuche Aussenstellung des Pigments und der Zapfen darboten. Was die experimentelle Nachprüfung selbst anbelangt, so durchschnitt F. einigen Fröschen den rechten Opticus und setzte sie für längere Zeit in's Dunkelzimmer. Wurde nun das linke Auge für sich allein belichtet, so zeigte sich bei der nachfolgenden selbst makroskopischen Betrachtung doch Innenstellung in beiden Augen. Es ist aber nicht bloss Uebertragung von einem auf das andere Augen möglich trotz vorausgeschickter Durchschneidung eines Sehnerven, sondern es ist auch möglich, die Lichtwirkung auf das eine, das belichtete Auge zu beschränken, trotz unversehrter Sehnerven. — Zu diesem Versuche benutzte man Lichtfrösche und belichtet nur das eine Auge mittelst einer diffusen schwachen Lichtquelle. Nach 3—4 Stunden zeigt sich Innenstellung nur im belichteten Auge; das andere hat Aussenstellung, welche, da es sich um Lichtfrösche handelt, erst während der Belichtungszeit eingetreten sein kann. Durch diese Versuche glaubt F. die Engelmann'sche Angabe von der doppelsinnigen Leitung im Sehnerven widerlegt zu haben.

Alfred Moll.

64) Zur Nachbehandlung Staroperirter nach eingetretener Infection. — Nach einem in der ophthalmologischen Section der 66. Versammlung deutscher Naturforscher und Aerzte in Wien gehaltenen Vortrage, von Wicherkiewicz. (Therap. Wochenschr. 1895. Nr. 6.) Bei Infection der Wundränder selbst räth W., den Galvanocauter, Höllenstein-

Digitized by Google

lösung oder den Stift selbst anzuwenden, Sublimat 1 $^0/_{00}$ einzuträufeln, event. auch subconjunctivale Sublimateinspritzungen zu machen. Hat die Infection tiefere Theile ergriffen, so soll die Wunde baldigst gesprengt werden, damit die Vorderkammer mit physiologischer Kochsalzlösung ausgespült werden kann. Letztere Procedur darf, falls der Effect ausbleibt, mehrmals wiederholt werden. Bedeckt die Exsudatmasse auch die Hinterfläche der Cornea, so verwendet W. Sublimat 1:20000 als Spülflüssigkeit, was er sonst nicht thut, weil die Descemetis selbst auf geringe Mengen von antiseptischen Substanzen sehr empfindlich reagirt. Ist keine Aussicht auf Erhaltung der Sehkraft vorhanden, so spritzt W. 1—2 Tropfen einer 1 $^0/_{00}$ Sublimatlösung direct in den Glaskörper, möglichst in die Nähe des Hauptinfectionsherdes. Die Entzündung selbst bekämpft er durch Mydriatica, die er abwechselnd gegen Miotica vertauscht, um den Tonus der Iris zu erhalten. Auch Blutegel kommen in Betracht. Von Umschlägen verwendet W. zuerst kalte Haben diese nicht den gewünschten Erfolg, so geht er zu warmen über, in der theoretischen Voraussetzung, dass kalte Umschläge die Entwickelung der Mikroben hemmen, warme dagegen die Diapedese und Phagocytose unterstützen, mit anderen Worten, dass sowohl die Kälte wie die Wärme ihre Berechtigung hat. — 2 Fälle, die das Verfahren illustrieren, werden genau mitgetheilt. Alfred Moll.

65) Ein Fall von recidivirenden Glaskörperblutungen in Folge von Menstruationsstörungen, von Pressel. Dissertation. Würzburg 1894. Ein noch nicht menstruirtes, jedoch im Entwickelungsalter befindliches Mädchen erbricht Blut zu der Zeit, zu der normaler Weise die Menses hätten auftreten sollen. Sodann treten in regelmässigen Zwischenräumen von 3—6 Wochen mindestens 15 Anfälle von Glaskörperblutungen bald rechts, bald links auf; die Blutungen cessiren in dem Augenblick, in welchem die Menses eintreten. Das einzige Mal, dass während ihres weiteren Lebens die Menses ohne physiologische Ursache unregelmässig werden, kommt es zu einer leichten Glaskörperblutung. Später wird die Pat. von einer diffusen Keratitis befallen, die einer antiluetischen Cur weicht. Nach der Ansicht des Verf.'s hat sich also auf der Basis der hereditären Lues eine Gefässerkrankung entwickelt, die zu abnormer Brüchigkeit der Endarterien führte. Als es dann in Folge der die Menstruation vorbereitenden Fluctionen zu höherer Spannung im arteriellen System kommt, die ventilartig wirkende menstruelle Blutung jedoch in Folge von zurückgebliebener Entwickelung des Uterus ausbleibt, vermögen die Gefässe nicht zu widerstehen, und es erfolgen Magen- und Glaskörperblutungen. Alfred Moll.

66) Les ophthalmies du nouveau-né, par E. Valude, médecin de la clinique nationale ophthalmologique des Quinze-Vingts. (Paris 1895). Nicht nur die eigentlichen Augenkrankheiten beim Neugeborenen, sondern auch ihre Beziehung zum Allgemeinzustande und ihre Folgen sind in dem handlichen Buche sehr übersichtlich zusammengestellt. Alfred Moll.

67) Hand-Atlas der sensiblen und motorischen Gebiete der Hirn- und Rückenmarksnerven zum Gebrauch für practische Aerzte und Studirende, von Prof. Dr. C. Hasse, Geh. Med.-Rath und Director der kgl. Anatomie in Breslau. In vorzüglichen Bildern werden die einzelnen Nervengebiete durch bestimmte Farben von einander unterschieden und so zu klarster Anschauung gebracht. Alfred Moll.

68) Ein Fall von Augen- und Rachendiphtherie behandelt mit Behring'schem Heilserum, von Dr. J. Hoppe. (Deutsche med. Wochenschr. 1895. Nr. 12.) Ein Fall von Conjunctival-Diphtherie, bei dem 24 Stunden nach einer Injection von Serum Nr. II die diphtherische Membran sich in toto abziehen

Digitized by Google

liess. Bald darauf völlige Heilung, ohne weitere Erkrankung der bereits infiltrirt gewesenen Cornea. Alfred Moll.

69) Ueber die Erkennbarkeit des Sehpurpurs von Abramis Brama mit Hilfe des Augenspiegels, von Dr. Abelsdorff, Assistent an der Universitäts-Augenklinik zu Berlin. (Sitzungsberichte der kgl. Preuss. Academie der Wissenschaften zu Berlin. XVIII. 1895.) Die bisherigen Versuche, den Sehpurpur im lebenden Auge ophthalmoscopisch wahrzunehmen, scheiterten deshalb, weil die Farbe desselben von der dahinterliegenden Aderhautröthe nicht isolirt werden kann. In Folge dessen war zu erwarten, dass ein die Aderhaut verdeckender weisser reflectirender Hintergrund, wie er sich im Retinaltapetum darstellt, die Wahrnehmung des Sehpurpurs gestatten würde. Ein geeignetes Object für derartige Versuche ist der Bley. Wird dieser Fisch 4 Stunden lang im Dunklen gehalten und dann ophthalmoscopirt, so ist die Netzhaut an der Stelle des Tapetums, also oberhalb der Papille prachtvoll roth, im Uebrigen aber schwarzgrünlich. Dass die rothe Farbe wirklich auf den Sehpurpur zu beziehen ist, geht aus dem Umstande hervor, dass dieselbe bei längerer Belichtung einer gelb-weissen Platz macht. Um umgekehrt die Regeneration des Sehroths zu beobachten, wird ein Fisch $^1/_2$ Stunde mit Auer'schem Gasglühlicht geblendet und dann 3 Stunden in's Dunkle gebracht. Hier verwandelt sich die gelbweisse Farbe vor dem Tapetum wieder in die rothe. Nur einmal misslang der Versuch, weil ein nicht mehr ganz lebensfrischer Fisch benutzt wurde, bei dem die Regenerationsfähigkeit des Sehroths bereits gelitten hatte.

Alfred Moll.

70) Ueber die Entwickelung der Sinnessphären, insbesondere der Sehsphäre, auf der Grosshirnrinde des Neugeborenen, von Prof. Dr. med. J. Steiner. (Sitzungsberichte der Kgl. Preuss. Academie der Wissenschaften zu Berlin. XVI. 1895.) Nach Untersuchungen von H. Munk, Schaefer und Steiner selbst beantwortet die electrisch gereizte Sehsphäre diese Reizung mit associirten Augenbewegungen und einer Kopfbewegung, welche nachweisbar Folgen des Sehens sind. Diese Methode benutzt Steiner in der vorliegenden Arbeit, um den ersten Beginn der Reactionsfähigkeit der Sehsphäre festzustellen. Bei allen zu den Versuchen benutzten Thierspecies zeigte sich zunächst, dass die Reizbarkeit der Sehsphäre auf der Hirnrinde später erscheint als die der motorischen Sphäre, und zwar um so später, je höher organisirt das betreffende Gehirn ist. So erscheint die Reizbarkeit der Sehsphäre bei Katze und Kaninchen zum ersten Male 14 resp. 15 Tage nach der Geburt, d. h. 4—5 Tage nach bereits bestehender Reactionsfähigkeit der motorischen Sphäre. Junge bis zu 34 Tage alte Hunde sehen noch nicht. Erst von diesem Zeitpunct an bekommen sie die Fähigkeit, direct zu sehen, während excentrische Objecte noch nicht wahrgenommen werden. In Uebereinstimmung hiermit ist bei Hunden dieses Alters die Sehsphäre dem electrischen Strom gegenüber noch unerregbar. Erst am 40. Tage zeigt sich die charakteristische Reaction. In Bezug auf neugeborene Kinder werden die Untersuchungen von Rählmann mitgetheilt, welche ergeben, dass die Fähigkeit, einen Gegenstand zu fixiren, sich in der 5. Woche findet, während das peripherе Sehen sich erst im 5. Monat einstellt.

Alfred Moll.

71) Vierter Bericht über die Abtheilung für Augenkranke im Landesspital zu Laibach (vom 1. Januar bis 31. December 1894.) Unter 301 Operationen 78 Staroperationen, und zwar 44 Staroperationen mit dem Lappenschnitte und Iridectomie, 7 Staroperationen mit dem linearen Schnitte, und 27 Zerschneidungen des Stares. In 2 Fällen von Staroperation mit dem

Digitized by Google

Lappenschnitte kam es nach normaler Operation zur Wundeiterung. Beide Pat. litten an chronischem Bindehautcatarrh mit Blepharitis und Ectropium. Schenkl.

72) Ueber einen Fall von Hydrops des Sinus frontalis dexter, von Dr. Nietsch, Secundärarzt des allgem. Krankenhauses in Iglau. (Prager med. Wochenschrift. 1895. Nr. 15.) Die ersten Symptome der Erkrankung traten bei der 18jähr. Patientin vor 11 Jahren, an eine Scarlatina sich anschliessend, auf. Bei der Aufnahme der Kranken in das Krankenhaus fand sich an der rechten Seite der Nasenwurzel ein Hühnerei grosser, fluctuirender schmerzloser Tumor, der den Bulbus nach unten und aussen drängte, seine Beweglichkeit jedoch in keiner Weise behinderte. Das Sehvermögen, sowie der Augenspiegelbefund normal. Bei der Operation fand sich das Thränenbein und die Umgebung usurirt; nach der Spaltung des Periostes entleerte sich eine grosse Menge rothgrauer, zäh-dickflüssiger Massen und lag die rechte Stirnhöhle frei. Die entleerten Massen erwiesen sich als mit reichlichen, stark verfetteten Leukocyten durchsetzten Schleim. Schenkl.

73) Beitrag zur Statistik der Kurzsichtigkeit, von Sanitätsrath Dr. E. Bock in Laibach. (Das österreichische Sanitätswesen. 1895. Nr. 4.) B. zählt unter 8306 Augenkranken 673 Kurzsichtige, die ihn lediglich ihrer Kurzsichtigkeit wegen consultirten. An der Hand dieses Materiales sucht er einen Beitrag zur Beantwortung der wichtigsten, für die Statistik der Myopie in Betracht kommenden Fragen zu liefern. Die einzelnen Fragen sind in Tabellen übersichtlich angeordnet. Schenkl.

74) Einen Fall vollständiger Erblindung durch Bandwurmmittel demonstrirt Dr. E. Grosz in der Sitzung der k. Gesellschaft der Aerzte in Budapest am 26. Januar 1895. (Wiener med. Presse. 1895. Nr. 7.) Ein 29jähr. Tischler, der früher ein gutes Sehvermögen hatte (nur soll das linke Auge stets schwächer als das rechte gewesen sein), erblindete nach einer Bandwurmcur vollständig. Der Augenbefund beschränkte sich im Beginne auf maximale Dilatation der Pupillen bei normalem Augenhintergrund, später trat progressive Atrophie der Papillen ein. Pat. hatte nach einer Dosis Ricinusöl in halbstündigen Pausen, 32 Kapseln enthaltend je 8 g Ext. filicis maris aeth. und Extractum punic. gran., genommen. Schenkl.

75) Mumps der Thränendrüsen, von Primärarzt Dr. H. Adler in Wien. (Wiener med. Presse. 1895. Nr. 7.) Ein 18jähr. Hochschüler bekam im Gefolge einer fieberhaften Parotitis eine Anschwellung der Thränendrüsen beider Augen. Die Oberlider erschienen durch eine uneben höckerige Geschwulst vorgetrieben; die Conjunctiva des Uebergangstheiles war chemotisch geschwellt, leicht geröthet, es bestand mässige Ueberabsonderung. Im Uebrigen, ausser leichtem Exophthalmus, keine Veränderungen. Vollständige Heilung trat erst in der 7.—8. Woche ein. Schenkl.

76) Einen Fall von Gumma der linken Orbita demonstrirte Doc. Dr. Königstein in Wien in der Sitzung des Wiener med. Clubs am 13. Febr. 1895. (Wiener med. Presse. 1895. Nr. 8.) Die Geschwulst, die im Stirnbeine sass und sich über den Orbitalrand auf die obere Augenhöhlenwand erstreckte, war kleinapfelgross, elastisch, weich, fluctuirend. Es bestand nebenbei bedeutender Exophthalmus, Herabsetzung der Sehschärfe, mangelhafte Beweglichkeit des Bulbus, und konnten ausgeprägte Stauungserscheinungen constatirt werden. Eine ähnliche Geschwulst war auf der rechten Seite des Unterkiefers vorhanden; das linke Knie war schmerzhaft und geschwollen. Energischer Jodkaligebrauch brachte die Geschwulst der Orbita in wenigen Tagen zum Schwinden. Schenkl.

Digitized by Google

77) Einen Fall von Sehnervenverletzung demonstrirte Dr. A. Szili in der k. Gesellschaft der Aerzte in Budapest am 12. Januar 1895. (Wiener klin. Rundschau. 1895. Nr. 8.) Es handelte sich um eine typische Sehnervenverletzung durch Messerstich, bei der in diagonal entgegengesetzter Richtung zur Verletzung ein empfindlicher Quadrant der Netzhaut übrig blieb. S. schliesst daraus, dass wenigstens zum Theil die Lagerung der lichtempfindlichen Elemente der Retina der Anordnung der entsprechenden Nervenfasern im Sehnerven vollkommen entspricht. Schenkl.

78) Ueber die im Gefolge der Belichtung auftretenden galvanischen Vorgänge in der Netzhaut und ihren zeitlichen Verlauf. Vortrag gehalten von S. Fuchs in der Sitzung des Physiologischen Clubs in Wien am 4. Decbr. 1894. (Wiener klin. Wochenschr. 1895. Nr. 11.) F. legte sich die Frage vor, ob man bei dem gegenwärtigen Stande unserer Kenntnisse von den objectiven Veränderungen, welche im Gefolge der Belichtung im Sehnervenapparate auftreten, nicht Mittel hätte, nachzuweisen, dass die Erregung und die durch sie bedingte Lichtempfindung später auftritt, als der sie auslösende Reiz. F. hat vorerst einmal die Reactionszeit gemessen, wenn der Anblick eines electrischen Funkens als Reiz benutzt wurde und ebenso die Reactionszeit bei directer electrischer Reizung der Retina. Das Ergebniss dieser Versuche machte die Existenz eines Stadiums der latenten Sinnesreizung sehr wahrscheinlich. Zur Beantwortung der oben gestellten Frage zog F. nur die Untersuchung des zeitlichen Verlaufes der photoelectrischen Schwankungen bei instantaner Belichtung heran und bediente sich dabei des Bernstein'schen Rheotomverfahrens. Es gelang ihm damit nachzuweisen, dass nicht allein die Erregung, sondern auch die Lichtempfindung erst eine messbare Zeit nach dem Eintreffen des Reizes beginnt. Schenkl.

79) Zwei Fälle von Infection mit Vaccine-Gift, von Dr. F. Harnisch. (Corr.-Blatt des Vereins deutscher Aerzte in Reichenberg. 1894. Nr. 8.) Ein 4jähr. Kind zeigte 8 Tage nach der Impfung Pusteln am Lidrande des rechten Auges. Einem $3^1/_2$jähr. Kinde wurde das Vaccine-Gift von seiner, kurze Zeit vorher geimpften Schwester auf das rechte Auge übertragen und erzeugte confluirende Pusteln, die beide Lider und die ganze Umgebung des Auges bedeckten. Schenkl.

80) Seltene Localisation des syphilitischen Primäraffectes, von. Dr. F. Harnisch. (Corr.-Blatt des Vereins deutscher Aerzte in Reichenberg 1894. Nr. 7.) In einem Falle fand sich ein specifisches Geschwür am linken unteren Augenlide unterhalb des äusseren Augenwinkels, in einem zweiten Falle an der Uebergangsfalte des oberen und unteren Lides. Schenkl.

81) Die Oxydation von Fremdkörpern im Auge und ihre praktische Bedeutung, von Dr. R. Gruber, Assistent der I. Wiener Augenklinik. (Allgemeine Wiener med. Zeitung. 1895. Nr. 5 u. 6.) Einem 48jähr. Eisenarbeiter drang vor 3 Jahren ein Eisensplitter in das linke Auge, durchschlug die Linse und rief Erscheinungen entzündlich quellender Cataract hervor. Seit dieser Zeit befand sich der Fremdkörper in der Vorderkammer, ohne irgend welche Entzündungserscheinungen erzeugt zu haben. Ende des Jahres 1894 wurde der Eisensplitter operativ entfernt. Die chemische Untersuchung ergab, dass das Eisenstück aus reinem Eisenoxyd bestand und vollständig frei von Eisenoxydul war. Die praktische Bedeutung der Oxydation von Fremdkörpern im Auge betreffend, hebt G. Folgendes hervor: Die chemische Reizwirkung eines eingedrungenen Eisensplitters beruht auf Diffusion von an seiner Oberfläche gelöstem doppelt kohlensaurem Eisenoxydul, jedoch kann diese Lösung und chro-

Digitized by Google

nische Reizung nur bei metallischem Eisen und Eisenoxydul erfolgen, nicht aber bei reinem Eisenoxyd oder bei von einer dichten Oxydhülle überzogenen Fremdkörpern; alle diejenigen Momente, die einer Diffusion hinderlich sind, begünstigen die oberflächliche Oxydation; mit einer Oxydhülle bereits umschlossene Fremdkörper können nachtheillos nachträglich in ein Medium wandern, in welchem sie vor ihrer Oxydation durch Lösung und Diffusion der oberflächlichen Partien schwere Folgezustände hervorgerufen hätten; hat sich ein Fremdkörper einmal mit einer dichten Oxydhülle umgeben, so ist er einer weiteren chemischen Veränderung nicht mehr zugänglich. Schenkl.

82) Ein Lidheber bei Ectropium, von Trompetter in Cleve. (Klin. Monatsbl. f. Augenh. 1895. Januar.) Um bei messerscheuen Patienten das ectropionirte Unterlid in die richtige Lage zu bringen, giebt T. ein Zwickergestell (je nachdem mit sphärischen oder planparallelen Glasern) an, an dessem unteren Rande ein ca. $2\frac{1}{2}$ cm langer gut abgerundeter Metallbügel senkrecht zur Glasfläche angelöthet ist. Bei prominentem Bulbus ist derselbe schmal, ca. 2 mm, bei tiefliegendem breiter, ca. 3—4 mm. Der Zwicker wird etwas tiefer angesetzt und der Bügel schiebt ganz von selbst das Lid in die Höhe. Um nicht schneidend zu wirken, darf er nicht zu dünn sein. Neuburger.

83) Aristol in der Augenheilkunde, von Heuse in Elberfeld. (Therap. Mon. 1895. Februar.) Bei indolenten Hornhautgeschwüren mit eitrigem Grunde, in welchen die bisher gebräuchlichen Mittel im Stiche liessen, bewirkte Aristol in Pulverform rasche Reinigung des Geschwüres. Zur Reparation der Ulcera trägt es nicht bei. In 5% Salbe bewährte es sich auch gut bei ulceröser Blepharitis, wobei es wegen seines geringen Reizes einen gewissen Vorzug vor der gelben Präcipitatsalbe besitzt, und bei hartnäckig recidivirenden Hordeolis. (Abds. in die Cilien zu reiben). Neuburger.

84) Temperaturmessungen im Conjunctivalsack des Menschen, von R. Giese, Assistenten an der Universitäts-Augenklinik zu Göttingen. (Arch. f. Augenheilk. XXVIII. 3.) Als mittlere Temperatur des Conjunctivalsackes unter 30 Messungen fand G. 35,72 gegenüber 37,18 unter der Zunge. Bei fast allen mit entzündlichen Erscheinungen verbundenen Augenkrankheiten war die Temperatur erhöht. Hinsichtlich der Einwirkung kalter und warmer Umschläge fand G. direct entgegengesetzte Resultate wie Silex (cf. dies. Centralbl. 1893. S. 574), nämlich unter 33 Fällen 30mal Erhöhung der Temperatur durch warme, Herabsetzung durch kalte Umschläge; nur in 3 Fällen war es umgekehrt. Nasse, kalte Compressen setzen die Temperatur mehr herab als trockene Eisbeutel, da erstere besseres Leitungsvermögen besitzen und sich besser anschmiegen. Neuburger.

85) Foreign bodies in the eyeball, with report of clinical cases, by J. Hobart Egbert, M. D. (The Med. and Surg. Reporter. Philadelphia. 1894. 22. Decbr.) In Folge einer Explosion zahlreiche Steinsplitter in beiden Hornhäuten, rechts eitrige Iritis mit Hypopyon; Entleerung des letzteren; links ein Splitter auf der Iris und ein weiterer in der luxirten Linse; zunächst antiseptische Behandlung der zahlreichen Hornhautulcerationen bds.; dann links Iridectomie zur Entfernung des Splitters, sowie präparatorisch für die spätere Extraction der luxirten Cataract. Bei der Entlassung bds. gutes Sehvermögen. — Wenige Stunden zuvor war dem 35jähr. beim Hämmern ein Stahlsplitter in's linke Auge geflogen. Scleralwunde schläfenwärts in der Ciliargegend; intraoculare Blutung. Exspectative Behandlung. Nach $2\frac{1}{2}$ Tagen Schmerz und beginnende Entzündung. Unter Aethernarcose Erweiterung der ursprünglichen Wunde; 3mal erfolgloses Einsenken des Magneten; zuletzt wird derselbe entlang den inneren

Digitized by Google

Wundlefzen geführt und bringt den Splitter, der sich offenbar bei den vorhergehenden Versuchen an diesen abgestreift hatte. Scleralnaht. Antiseptischer Verband. Vor der Operation nur Lichtschein, 5 Stunden darnach $^{2}/_{200}$, nach einer Woche $^{20}/_{200}$; bei der Entlassung gutes Sehvermögen. — Dem 22jähr. war Morgens beim Drillbohren ein Stück des abgebrochenen Bohrers mit grosser Gewalt in's rechte Auge geflogen. Nachmittags Cornealwunde unten am Limbus; Iris- und Linsendurchbohrung; Glaskörperblutung. Exspectative Behandlung. Nach 40 Stunden starker Schmerz und Entzündung. Wegen des hohen Grades der letzteren Enucleation; der Splitter fand sich hinter dem Auge in der Orbita.

Neuburger.

86) Beitrag zur Lehre von den septischen Erkrankungen. Pyämie mit wesentlicher Localisation in der Musculatur und metastatischer Ophthalmie, von Edwin Pfister. Inaug.-Diss. Zürich 1895. (Aus dem Privatlaboratorium von Dr. Hanau.) Die an Pyämie verstorbene 21jähr. Patientin hatte neben ausgedehnten Muskeleiterungen, Pleuritis, Gonitis, eine metastatische Ophthalmie des linken Auges, welch letzteres auch eingehend mikroskopisch untersucht wurde und eine starke Zellinfiltration fast aller Häute, sowie massenhaft Kokkeninvasion zeigte; die Streptokokken sassen vorzugsweise im Gewebe selbst, seltener in den Gefässen; im Glaskörper, sowie in der Vorderkammer fanden sich Reinculturen davon. Die Sclera war am wenigsten verändert. Neuburger.

87) Eye-strain headache, by S. Bishop, M. D. (The Med. Bulletin. 1895. Januar. Philadelphia.) Der Artikel hebt den häufigen ursächlichen Zusammenhang hervor zwischen Kopfschmerzen und Refractions- bez. Muskelanomalien am Auge, welche nicht corrigirt sind, und empfiehlt daher in jedem derartigen Falle zuerst eine gründliche Untersuchung der Augen.

Neuburger.

88) Die Bedeutung des Schnupfens der Kinder, von Dr. Emanuel Fink in Hamburg. (Heft 2 der zwanglosen Abhandlungen aus dem Gebiet der Nasen-, Ohren- etc. Krankheiten. Halle 1895.) In seiner eingehenden interessanten Darstellung der Bedeutung des Schnupfens bei Kindern und dessen Folgezuständen kommt Verf. auch auf die von der Nase herrührenden Augenerkrankungen. Insbesondere die Phlyctänen, Thränensackleiden und gewöhnliche Conjunctivitis hängen in den meisten Fällen von acuter oder chronischer Rhinitis ab. Wenn Verf. die Wichtigkeit der Nasenerkrankungen für die Aethiologie der Augenerkrankungen hervorhebt, so können wir ihm nur voll und ganz beistimmen; die Behauptung jedoch, dass dieser Zusammenhang „von den deutschen Ophthalmologen, mit wenigen Ausnahmen, noch nicht genügend gewürdigt wird", müssen wir entschieden zurückweisen, wie auch die neueren Lehrbücher der Augenheilkunde Verf.'s Behauptung widerlegen.[1] Auch die Angabe Ziem's, welche Verf. citirt, dass $^{2}/_{3}$ aller Augenkrankheiten von Nasenaffectionen herrühren oder in ihrer Entwickelung begünstigt werden, scheint uns zu weit zu gehen.

Neuburger.

89) Ueber Nosophen, von Dr. Seifert, Privatdocent in Würzburg. (Wien. klin. Wochenschr. 1895. Nr. 12.) Nosophen, Tetrajodphenolphtalein, erwies sich bei Rhinitis hypersecretoria als austrocknendes Pulver von hervorragendem Werthe. Bezüglich der weiteren pharmacologischen und therapeutischen Einzelheiten müssen wir auf das Original verweisen. Ein Theil der behandelten Fälle stammte aus der Würzburger Augenklinik; sie litten an Conjunctivitis eczematosa, abhängig

[1] Bläschen-Catarrh entsteht von der Nasenschleimhaut aus. (Hirschberg, Therap. Monatshefte, Febr. 1888.)

Digitized by Google

von einer Rhinitis hypersecretoria. Ueberhaupt führt dieses Zusammenarbeiten zwischen Augen- und Nasenklinik, wie es nach des Verf.'s Worten „vielleicht in keiner anderen Augenklinik“ — in anderen auch! Ref. — „als in der Augenklinik von Würzburg“ stattfindet, bei vielen Lid-, Thränensack- und Bindehauterkrankungen wesentlich rascher und gründlicher zum Ziel. Neuburger.

90) Bemerkungen zur Tuberculose des Auges, von Dr. Ludwig Bach, Privatdocent in Würzburg. (Münch. med. Wochenschr. 1895. Nr. 18.) Während man früher ein Entstehen von Tuberkeln in dem gefässlosen Gewebe der Cornea für unmöglich hielt, wurde diese Auffassung von Hänsell zuerst widerlegt; später bewiesen Michel-Bongartz, v. Hippel das Entstehen der Keratitis parenchymatosa auf tuberculöser Basis; Verf. sprach dann in einer weiteren Mittheilung von der Möglichkeit einer tuberculösen Ursache der sog. sclerosirenden Keratitis und bringt jezt zwei neue mittheilenswerthe Fälle. Ein 17jähr., hereditär belastetes Mädchen mit Zeichen abgelaufener Drüsen- und Knochentuberculose und Affection der rechten Lungenspitze zeigt bei mässiger Ciliarinjection L am oberen Hornhautrande drei circumscripte, grau-gelbliche Knötchen, die in kaum nennenswerther Weise das Hornhautniveau überragen; Irishyperämie; O:n, S L = $^1/_2$. R (absolut normal) = 1. Mit Atropin und Kreosot entlassen, stellt sie sich nach über 2 Monaten wieder vor; Allgemeinbefinden das gleiche; das nie entzündungsfrei gewesene Auge zeigt jetzt ausser den alten drei, jetzt grau-weissen Knötchen noch eine ganze Anzahl neu gebildeter; im Ligamentum pectinatum waren Knötchen weder früher noch jetzt sichtbar; in der Sclera, ca. 1 mm vom Limbus entfernt, sind zwei kleine, leicht schiefergraue höckerige Hervorragungen; Iritis mässigen Grades: geringe diffuse Glaskörpertrübung; Papille etwas hyperämisch, Grenzen leicht verwischt, geringe venöse Stauung, S = $^1/_6$. G. F., Farben n. R absolut normal. Die tuberculöse Natur dieser Erkrankung ist zwar nicht stricte bewiesen, doch höchst wahrscheinlich. Im Anschluss an diese höchst wahrscheinlich primäre Affection der Hornhaut theilt Verf. einen zweiten Fall mit, von ähnlicher Anamnese und Allgemeinbefund bei einem 18jährigen Mädchen, wo primär Aderhaut und Netzhauterkrankung, dann Iritis und nahezu gleichzeitig damit ähnliche Knötchen im Ligamentum pectinatum und am Hornhautrand auftraten. Weder bei diesen, noch den anderen, vom Verf. beobachteten Knötchen der Hornhaut kam es zur Einschmelzung der Oberfläche, zu einem Geschwür, im Gegensatz zu den schon erwähnten, von Hänsell experimentell erzeugten Knötchen. Die bis jetzt berichteten tuberculösen Hornhauterkrankungen gründeten sich nur auf klinische und anatomische Befunde; sie bleiben vorläufig Wahrscheinlichkeitsdiagnosen, bis es gelungen ist, in den beschriebenen Krankheitsherden den Tuberkelbacillus nachzuweisen; dieser Nachweis dürfte nur gelingen durch Auskratzen eines solchen Knötchens in relativ frischem Stadium und Einpflanzung in die Vorderkammer des Kaninchens. Verf. erinnert hier an den früher von ihm beschriebenen Fall Kirchner, wo es im Anschluss an Knötchen im Ligament. pectinat. zu parenchymatöser Hornhauttrübung kam und später in der tuberculös erkrankten Bindehaut der Nachweis von Bacillen nur auf diese Weise gelang. Bürstenbinder zwar hat die Vermutung ausgesprochen, dass in den mild verlaufenden Fällen von Tuberkulose des Auges, speciell der Iris, vielleicht überhaupt keine Bacillen in's Auge gelangen, sondern die Entzündung durch Ptomaine bewirkt würde, die in anderen tuberculös erkrankten Organen entstünden; freilich ist dies bis jetzt durch nichts bewiesen. Am Auge sind das Ligament. pectinat. und der Corneoscleralrand vorzugsweise der Sitz tuberculöser Knötchen; möglicherweise sind Circulationsverhältnisse Ursache dieser Prädilection. Neuburger.

Digitized by Google

91) **Die Heilung der trachomatösen und scrophulösen Keratitis durch Lidlockerung, Blepharochalasis,**[1] von Dr. G. **Schwabe**, Augenarzt in Leipzig. (Deutsche med. Wochenschr. 1895. Nr. 20.) Die Operation soll die Lider vom Bulbus abheben und dadurch die schädliche Einwirkung der verkrümmten Lider beim Trachom auf die Hornhaut aufheben, sowie bei der scrophulösen Keratitis durch Erweiterung der Lidspalte günstig wirken. Bezüglich ihrer Einzelheiten müssen wir auf die beigegebenen Illustrationen verweisen. Sie besteht aus 3 Theilen: Spaltung der äusseren Lidcomissur mit geknöpfter Scheere, sorgfältige Schliessung dieser rhombischen Wunde durch dichtgelegte Nähte, welche nur einen schmalen Rand der Conjunctiva und der äusseren Haut vereinigen dürfen; sodann Entfernung eines ca. 20 mm langen Hautlappens am Oberlid über dem Tarsus bei geschlossenem Auge und eines ca. 10 mm langen, am äusseren Drittel des Unterlides; bei der ebenfalls dichten Naht dieser Wunden ist Mitfassen des Orbicularismuskels zu vermeiden. Der Grad der Operation ist natürlich dem einzelnen Fall sorgfältig anzupassen, dem Stadium der Erkrankung, der natürlichen Lidspaltöffnung, dem Alter des Pat. u. dgl., um sorgfältige Vernarbung zu erzielen und Ectropion und ähnliche Stellungsanomalien zu vermeiden. Ein Hauptaugenmerk ist auf die Symmetrie beider Lidspalten zu legen. Das Gesicht des Operirten nimmt freieren, lebendigeren Ausdruck an, weil die anfängliche Verlängerung der Lidspalte durch energische Hebung des Oberlides nach einiger Zeit völlig ausgeglichen wird. Verf. hat die Operation 510 mal gemacht mit auffallend gutem Erfolge. Dieser erklärt sich durch die Befreiung des Augapfels vom abnormen Liddruck, durch Herstellung einer regeren Luftcirculation zwischen Cornea und Lid, durch bequemere Behandlung etwa neu aufsprossender Granulationen. Das Verfahren empfiehlt sich besonders, wenn dauernde ärztliche Ueberwachung unmöglich und das Pupillargebiet der Cornea durch Pannus oder Geschwürsbildung bedroht ist. **Neuburger.**

92) **Ueber die Ermüdung des Auges und die Methode der Bestimmung des Grades derselben,** von R. **Katz**. (Wratsch. 1895. Nr. 4 u. 5. — Literaturbeilage Nr. 4. zur St. Petersb. med. Wochenschr.). Die asthenopischen Beschwerden beruhen entweder auf Abnormitäten des Muskel- und Accommodationsapparates, oder auf übermässiger Empfindlichkeit der Netzhaut für Licht oder auf chronischer Conjunctivitis. Das Versagen der Netzhaut bei der beständigen Inanspruchnahme wird verhindert durch wiederholten Lidschlag, Bewegung der Bulbi und beständige Entfernungsveränderung des zu beobachtenden Gegenstandes (**Fick**). Der vermehrte Lidschlag deutet direct auf eine Ermüdung des Auges, so dass bei Ausschluss conjunctivaler Reizung und nervöser Erkrankungen, z. B. Chorea, die Zahl desselben in der Minute als Massstab für die Ermüdung gewonnen werden kann; doch muss die Untersuchungsdauer bei vergleichenden Prüfungen sich auf den gleichen Zeitraum erstrecken, der Gegenstand, mit dem man sich beschäftigt, muss der gleiche sein, vor der Untersuchung ist eine kurze Erholungszeit einzuhalten. Der **Marey**'sche Myograph kann zur Aufzeichnung benutzt werden in einer hier nicht näher zu beschreibenden Weise. Die Zahl des Lidschlages in den ersten 5 Minuten betrug bei electrischer Beleuchtung 5, in den folgenden 13; bei Gasbeleuchtung 9 bez. 19; bei kärglichem Tageslicht 25 bez. 43; bei gewöhnlichem Tageslicht in der ersten Viertelstunde 20, in der zweiten 34. **Neuburger.**

93) **Die Krankheiten der Augen in ihrer Beziehung zu den Allgemeinerkrankungen des Organismus,** von **Natanson** (St. Petersburg

[1] Aber **Aëtius** VII, 68: *καλοῦσι δὲ οἱ ἰατροὶ τὴν τῶν βλεφάρων χάλασιν φαλάγγωσιν ἢ πτῶσιν.* (**Hirschberg**, Wörterb. d. A. S. 87.)

1895.) Dieses (erste derartige) in russischer Sprache geschriebene Buch erfährt in der St. Petersb. med. Wochenschr. (1895. Nr. 18) eine sehr günstige Beurtheilung und wird auch zur Uebersetzung in andere Sprachen empfohlen.
Neuburger.

94) Ein neues Desinfectionsmittel aus Naphthaproducten (Desinfectin), von Dr. S. Bartoschewicz, Privatdocent in Charkow. (Therap. Wochenschr. 1895. Nr. 24.) Naphtha wurde schon im Alterthum zur Einbalsamirung verwendet. In neuerer Zeit wurde dasselbe und Petroleum u. a. auch bei Diphtherie mit günstigem Resultat angewendet. Davon ausgehend, stellte Verf. aus Naphthaproducten ein neues wirksames Desinfectionsmittel, das Desinfectin dar, aus welchem man Emulsionen von verschiedenen Concentrationen bereiten kann. Bezüglich seiner Herstellungsweise, seiner Wirkung etc. müssen wir auf das Original verweisen. Es hat den Vorzug grosser Billigkeit. Ueber seine etwaige Verwerthbarkeit in der Augenheilkunde müssen erst Untersuchungen angestellt werden.
Neuburger.

95) Report of 118 cataract extractions; with Remarks, by David Webster, M. D. New York. (Manhattan Eye and Ear Hospital Reports. 1895. Jan.) Die Extraction mit Iridectomie wird nur gemacht in complicirten Fällen und bei mangelhafter Selbstbeherrschung des Pat.; sie wurde nur 5 mal, die einfache Extraction ohne Iridectomie dagegen 113 mal ausgeführt, in gewöhnlicher Weise, meist unter Cocain, mit Gräfe'schem Messer. Es waren 53 Männer, 65 Frauen. Der älteste Pat., eine Farbige, war angeblich 105, keinesfalls viel weniger als 100 Jahre alt; sie erhielt durch die combinirte Operation eine $S = {}^{20}/_{50}$. Glaskörper trat in $3^1/_2{}^0/_0$ aus; Iriseinklemmung während der Heilung in $4^0/_0$; Irisvorfall in $9^1/_2{}^0/_0$ (darunter einige über 75 Jahre); Iritis in $7^0/_0$; Streifenkeratitis nur in einem Fall, in welchem die Vorderkammer ausgespült worden war; eitrige Irido-Chorioiditis in 4 Fällen; Pupillarverschluss durch Iritis einmal; Nichtwiederherstellung der Vorderkammer einmal. Der Irisvorfall wurde abgeschnitten 7 mal, gebrannt 3 mal. Discision war nöthig in fast $24^0/_0$. (Erfolg ($S \geqq {}^{20}/_{200}$) war vorhanden in $88^0/_0$ (darunter 2 mal $S = {}^{20}/_{10}$, 3 mal $= {}^{20}/_{15}$, 9 mal $= {}^{20}/_{20}$), theilweiser Erfolg (Fingerzählen) in $6^0/_0$, Misserfolg in $5^0/_0$. Zum Schluss folgt eine ausführliche Tabelle.
Neuburger.

96) Papulöses Syphilid der Conjunctiva bulbi. Hr. G. Gutmann stellt im Verein für innere Medicin in Berlin am 27. Mai 1895 einen Pat. vor, der nach Acquisition eines Ulcus am Penis vor 8 Tagen Allgemeininfection gezeigt und zugleich über Schmerzen in der Ciliargegend des rechten Auges geklagt hatte. Es zeigte sich bald eine linsengrosse, bräunliche, flach-erhabene Geschwulst in der Conjunctiva bulbi. Syphilid über den ganzen Körper. — Hr. A. Blaschko erklärt durch den Beruf des Pat., der Schmied ist und bei grosser Feuerhitze arbeitet, die Erkrankung des rechten, dem Feuer zugewandten Auges, während im Allgemeinen das Auge durch das Verdampfen des Wassers an seiner Oberfläche keinen günstigen Nährboden für die Syphilis darbietet. (Deutsche Medic.-Ztg. 1895. Nr. 47.)
Neuburger.

97) Hochgradige Amblyopie nach Gebrauch von Acetanilid, von Dr. Richard Hilbert in Sensburg. („Memorabilien" 1895. Nr. 2.) Der 36jähr. kräftige Pat. hatte Morgens wegen Kopfschmerz 1 g Antifibrin genommen und da die Wirkung ausblieb, innerhalb $^1/_2$ Stunde noch weitere 2 g. Plötzlich hörte der Kopfschmerz auf, dagegen trat Schwindelgefühl ein und Ohrensausen, zugleich mit der bekannten, vom Antifebrin abhängigen subjectiven Geruchsempfindung. Vor Allem sank die Sehschärfe rapid auf beiden Augen. Verf. fand das Gesicht und sichtbare Schleimhäute blass, auf der Stirn kühler Schweiss; Pupillen

Digitized by Google

über mittelweit, reactionslos; mühsam werden Handbewegungen in $^1/_2$ m wahrgenommen, so dass eine erhebliche Gesichtsfeldeinengung besteht. Ophth.: Sehnerv abgeblasst, Gefässe verengt. Puls 64, Herztöne rein, Urin gut. Innerlich Cognac und Inhalationen von Amylnitrit. Schon nach der ersten besserte sich S unter Röthung des Kopfes, Abends bereits = $^6/_{12}$ und am anderen Tage S und G.F. normal; desgl. Pupillen und ophth. Befund. Der mit Chininamaurose ähnliche Symptomencomplex ist offenbar durch acute Anämie der nervösen Centralorgane entstanden, zu denen auch die Retina als Theil des Gehirns gehört, ebenso wie wahrscheinlich auch die anderen Intoxicationsamblyopien, und bildet eine Illustration zu den Gefahren des jetzt so beliebten Missbrauchs der neueren Antipyretica von Seiten des Publikums. Neuburger.

98) Keratitis parenchymatosa. (Pest. med.-chir. Presse. 1895. Nr. 22.) Dr. J. Siklóssy jun. fand auf der Augenabtheilung des St. Rochusspitales unter 176 ambulanten und 85 aufgenommenen Fällen von Keratitis parenchymatosa 30 % als durch hereditäre Lues veranlasst (Parinaud dagegen unter 32 Fällen 96 %, Despagnet unter 119 Fällen 14 %), 20 % durch Scrofulose; in 40 % liess sich keine Ursache ermitteln. Die Behandlung muss vor Allem die Grundursache angreifen. Von 85 Kranken standen 15 % im Alter von 0—10 Jahren, 45 % von 10—20, 30 % von 20—30 und 10 % waren älter als 30. — Goldzieher fand als Ursache meistens Lues hereditaria tarda und erinnert an die, von S. nicht erwähnten, von Hirschberg angegebenen, für diese Ursache charakteristischen, nach der Heilung zurückbleibenden Hornhautgefässe. — Feuer fand unter seinen Patienten nicht, dass die Mehrzahl hereditär luetisch wäre. (Nach einem Refer. in der „Therapie der Gegenwart". 1895. Nr. 7.) Neuburger.

99) Ueber die Netzhautentzündung bei angeborener Lues, von Menelaos Margaritti. (Inaug.-Diss. Berlin 1895.) Nach allgemeinen historischen Bemerkungen über die Beziehungen zwischen Syphilis und Auge, und eingehender Besprechung des Vorkommens, der Symptome, der Pathologie und Therapie der Netzhautentzündung bei angeborener Lues, nebst Literaturangabe, folgen 4 einschlägige Fälle aus Prof. Hirschberg's Augenklinik, welche darthun sollen, dass eine dauernde Heilung möglich ist, so dass die Kranken nach einer meist mehrjährigen antisyphilitischen Behandlung ein ziemlich befriedigendes Sehvermögen erlangen, selbst in schweren Fällen, da man durch eine ausdauernde Behandlung selbst ganz blinde Kinder hat öfters heilen gesehen. — Ein 10 Monate alter Knabe wird gebracht, weil er seit 4 Wochen beim Blick ins Helle die Hände vor die Augen hält. Nach Pupillenerweiterung sieht man deutliche Glaskörpertrübung und zahlreiche helle Heerde in beiden Netzhäuten. Da die Anamnese Lues congenita wahrscheinlich macht, wird sofort eine Quecksilbercur eingeleitet, indem 0,5 g Unguent. ciner. täglich eingerieben wird und nach je 5 Dosen eine mehrtägige Pause eintritt. Das Kind gedieh sehr gut, Ptyalismus trat nie ein; der Sehnerv war trübe und undeutlich; neben hellen, ausserordentlich zahlreichen, peripheren Stippchen finden sich auch einzelne, grössere, scharf umschriebene Heerde. Schon nach 6 Wochen sieht der Knabe offenbar besser, hält die Augen nicht mehr zu im Freien. Nach 140 Salben ist Befinden und Sehkraft gut; während der rechte Sehnerv gut, der linke etwas blass ist, haben die Stippchen und Flecke zugenommen. Das Kind bekam jetzt Syr. ferr. jodati. Nach einigen Monaten starke Condylomata ad anum, welche auf 30 Salben hin verschwanden. Nach Jahresfrist wiederholte sich das gleiche Spiel, während Sehkraft, Befinden und Augengrund gleich geblieben waren. — Im 2. Falle handelt es sich um einen $1^2/_3$ Jahre alten Knaben, der gebracht wird, weil er hauptsächlich mit dem linken Auge blickt, schlecht fixirt und bei

Digitized by Google

geringerer Beleuchtung an Hindernissen anstösst. Die Anamnese ergiebt Lues congenita, der Augendrund zeigt verschwommenen Sehnerveneintritt, kleine, helle Stippchen allenthalben in der Netzhaut, grauschwarze Heerde im Centrum. Nach 110 Salben à 0,5 g, $^1/_2$ Jahr später, ist Sehkraft und Befinden gut; es sind in der Peripherie noch die charakteristischen, hellen, scharf umrissenen Heerde hinzugekommen. Wieder $^1/_2$ Jahr später nach 130 Salben im Ganzen ist die Sehschärfe viel schlechter, der Knabe sah fast nichts mit beiden Augen. R. ist der Sehnerv gut, die Peripherie dicht gepflastert von Stippchen, im Centrum dunkle, graue Heerde. L. ist der Sehnerv trüb und blass, die Peripherie ganz hell durch zusammenfliessende Stippchen; im Centrum neben den dunkelgrauen, älteren Heerden frische Blutpunkte. Nach weiteren 42 Salben sieht das rechte gut, das linke auch. Ein Jahr später sieht er R. gut, L. mässig; Pigment in den Stippchen; traubenförmige, bläuliche Massen unten peripher. Nach 250 Salben im Ganzen, im 7. Lebensjahre sieht der Knabe R. gut, L. ziemlich. G.F. R. fast n, L. centraler Dunkelfleck von 10°. Augenbefund fast gleich, feine Glaskörpertrübungen. — Das 11 Monate alte Mädchen wird gebracht, weil es schlechter sieht, als die Mutter für sein Alter erwartet. Die Anamnese ergiebt Lues congenita als wahrscheinlich, der Augenspiegelbefund als gewiss. Das linke stärker erkrankte Auge zeigt ausgedehnte Trübung um den Sehnerven bis weit hinauf in die Peripherie; einzelne bläuliche Flecke, im Centrum grauschwarze Heerde, einzelne Glaskörperflocken. R. ähnlich, weniger ausgeprägt, nur im Centrum gleich. Das fast blinde Kind konnte nach 5 Monaten, nach 75 Salben, eine Stecknadel vom Boden aufheben. Nach 7 Jahren sieht es ziemlich, L. > R.; der rechte Sehnerv ist nasenwärts erblasst, zahlreiche helle Heerde. L. ist der Sehnerv gut; ein Netzwerk heller Streifen überzieht einen grossen Theil des Augengrundes; in der Peripherie grössere hellere Färbungen mit Pigment. — Der 4. Fall ist schon veröffentlicht in diesem Centralbl. Bd. XX. S. 104.

Neuburger.

100) The visual field as a factor in general diagnosis. (Bulletin of the John Hopkins Hospital, Baltimore. 1895. Jan.). Dr. G. E. de Schweinitz spricht in der Sitzung vom 17. Dec. 1894 der Hospital Medical Society über obiges Thema, hauptsächlich mit Rücksicht auf die Unterscheidungsmöglichkeit zwischen organischen und functionellen Affectionen des Nervensystems, insbesondere der Hysterie. Folgende Gesichtsfeldtypen finden sich bei letzterer. Einfache Einengung der Farbenfelder ohne Beeinträchtigung der Gesichtsfeldform im Ganzen. Einengung sowohl des Farben- als des übrigen G. F. im ganzen, mit besonderer Einengung für Grün. Theilweise oder vollständige Umkehr der normalen Farben G. F., insbesondere nach der Richtung, dass das rothe G. F. am grössten ist; dabei können die G. F. der einzelnen Farben normale Grösse haben oder dieselbe überschreiten. Ungewöhnliche Scotome oder Hemianopsien mit grösserer Einengung auf einer Seite; letztere fällt gewöhnlich auf die nämliche Seite wie die Anästhesie. Von besonderem Werth sind diese Zeichen bei Hinzutreten von Hysterie zu einer organischen Erkrankung. Sodann ist das G. F. von hervorragender Wichtigkeit für die Localisation intracranieller Erkrankungen. Die verschiedenen Formen der Hemianopsie und die hemiopische Pupillarreaction können differential diagnostische Bedeutung gewinnen für die Frage, ob die Läsion vor oder hinter den primären optischen Centren liegt. Verf. stellte dabei folgende Grundsätze auf: gewisse Hemianopsien legen die Anschauung nahe, dass den einzelnen Theilen der Retina gewisse Bezirke im Occipitallappen entsprechen, z. B. dass die Macula ihr ganz bestimmtes Centrum hat, wie ein Fall von doppelseitiger Hemianopsie beweist, in welchem ein ganz kleines centrales

Digitized by Google

G. F. um den Fixirpunkt erhalten blieb, während Verf. andererseits centrale Scotome beobachtete, ohne dass im Opticus selbst eine Veränderung zu constatiren war. Das Sehen setzt sich zusammen aus Farben-, Form- und Lichtwahrnehmung, welche ihre besonderen entsprechenden Centren in der Rinde des Occipitallappens oder vielleicht am hinteren Ende der Occipito-Temporalwindung haben; Verf. erklärt durch eine entsprechende Läsion die sog. Hemiachromatopsie, wovon er 2 Fälle beobachtete, wenngleich in dem Falle von Samelsohn das gleiche Symptom vorhanden war, wobei ein Gliosarcom den Tractus opticus, Thalamus opticus und Corpora quadrigemina comprimirt hatte. Obwohl Hemianopsie in der Regel ein directes Symptom ist, kann es doch auch durch „Fernwirkung" zu Stande kommen. Endlich wird noch hervorgehoben, dass durch die Hemianopsie die Localisation einer verhältnissmässig kleinen Affection möglich ist, während dies bei grösseren Beschädigungen oft nicht zu erreichen ist; so war in einem Falle ein grosser Tumor auf der zweiten und dritten Temporalwindung vorhanden, die vierte mitergreifend, ohne besondere Herdsymptome zu machen, während eine mit Hilfe der G. F. Symptome ermittelte kleine Cyste in der Gegend des Cuneus mit dem Trepan entfernt wurde (H. C. Wood, the University Med. Magazine. Vol. I). Neuburger.

101) Hints concerning the performance of the operation for the extraction of senile cataract, being a record of personal experience, by Hasket Derby, M. D., Boston (The Boston Med. and Surg. Journal. 1895. 31. Jan.) Angeregt durch den Artikel von Pagenstecher (Nov. Heft 94 der Monatsbl. f. Augenhlkde.) über praktische Winke zur Starausziehung giebt Verf. seine auf Grund 30jähriger Erfahrung gewonnenen Grundsätze. So lange das eine Auge noch völlig gut ist, operirt er das andere, selbst wenn dieses fast nichts mehr sieht, nicht; ferner wartet er in der Regel so lange, bis der Star völlig reif ist, da er bei Operation nicht völlig gereifter Stare die Heilung zuweilen complicirt sah. Nach seinen Erfahrungen findet er bei uncomplicirten Staren 85 % guten Erfolg, 2 % Verlust und 13 % schlechteren Erfolg. Er operirt die Kranken nicht in ihrer Behausung, sondern, wenn es irgendwie möglich ist, in seiner Klinik, und zwar lässt er den Pat. schon die Nacht vor der Operation in dem nachher bestimmten Zimmer schlafen, damit dieser nach derselben besser orientirt ist; auch nimmt der Pat. Abends zuvor ein warmes Bad. Eine Stunde vor der Operation werden die Lider und Umgebung mit Seife ordentlich abgewaschen. Dann wird eine dicke Compresse mit Sublimat (1:5000) getränkt darauf gelegt. Die Auswaschung des Conjunctivalsacks mit der gleichen Lösung geschieht erst, nachdem später durch Einträufeln einer 2 %ig. Cocainlösung das Auge unempfindlich gemacht ist, um unnöthige Reizung desselben zu vermeiden. Die Instrumente werden in kochendes Wasser gehalten, sorgfältig mit sterilisirten Lappen getrocknet und auf eine vorher mit Sublimat gewaschene Glasschale gelegt. Nur die Fixationspincette, wozu Verf. eine mit Gummibranchen nimmt, wie bei der Hornhauttätowirung wird in Alkohol gehalten, weil der Gummi durch das Kochen aufgeweicht würde. Selbstverständlich sind die Hände des Operateurs gründlich vorher gereinigt, desgleichen die eines event. Assistenten; Verf. operirt nämlich in der Regel ohne einen solchen, den er für überflüssig hält. Bei der Frage, ob Iridectomie oder nicht, entscheidet er sich nach Abwägung der bekannten Vorzüge und Einwände, für die Beibehaltung derselben, namentlich bei jüngeren, weniger erfahrenen Aerzten, da hierbei der Heilverlauf freier von Complicationen, besonders von Irisvorfall wäre. Der Schnitt liegt in der Sclerocornealgrenze oben, und umfasst über $^1/_3$ der Hornhautperipherie, ohne Conjunctivallappen. Danach wird die Fixationspincette

Digitized by Google

weggelassen, wieder etwas Cocain eingeträufelt, der Pat. angewiesen, nach unten zu sehen, keine Bewegung zu machen und die schmale Iridectomie vollführt. Darauf Entfernung des Sperrers, bei Blutungen wird das Auge etwas geschlossen, sodann mit der linken Hand das Oberlid sanft in die Höhe gehoben, die Kapsel mittelst Cystotom nach verschiedenen Richtungen gespalten und die Linse durch sanften Druck mit dem Daviel'schen Löffel entfernt. Corticalreste werden durch sanftes Schieben mit dem Unterlid herausbefördert; sollten die Wundränder zu wenig klaffen, so werden sie mit dem Daviel'schen Löffel, der mit dem Daumen und Zeigefinger der linken Hand geführt wird, aus einander gehalten, während der kleine Finger derselben Hand das Oberlid hebt; also auch hier ist keine Assistenz nöthig. Nachdem Iris und Kapselreste sorgfältig zurückgebracht, event. mit dem Spatel, ein Tropfen einer 1 $^0/_0$ig. Eserinlösung eingetropft ist, erfolgt aseptischer Verband. Die Schlinge ist für den Fall von Linsenluxation oder Glaskörpervorfall stets desinficirt bereit zu halten. Die Operation erfolgt am frühen Morgen und Abends erfolgt schon Verbandwechsel, ohne jedoch die von aussen frisch angefeuchteten Lider auseinander zu ziehen; letzteres geschieht überhaupt, wenn keine Schmerzen oder sonstige Störungen vorhanden sind, erst am 8. Tage; ein mit Atropin befeuchtetes Läppchen auf den Lidrand gelegt, bewirkt die zur Aufsaugung von Corticalis günstige Mydriasis. Das andere Auge wird am ersten Tage mit verbunden; der Verbandwechsel erfolgt dann, wie geschildert, täglich einmal. Am Nachmittag der Operation wird Pat. im Bett aufgesetzt, in der Regel schon nach 24 Stunden in den Lehnsessel gebracht, am dritten Tage sorgfältiges Umhergehen gestattet; am zweiten bis dritten Tage das Zimmer leicht erhellt und Vorlesen gestattet. So will Verf. die zuweilen auftretenden Gemüthsstörungen vermeiden. Neuburger.

102) Color blindness among asiatics. Die unter obigem Titel unter den Veröffentlichungen der deutschen asiatischen Gesellschaft von Tokio, Japan, 1894 erschienene Arbeit von Dr. F. B. Stephenson, U. S. N. giebt die Beobachtungsresultate an den Eingeborenen von Hawaii, Unalaska (Aléuten), Japan, China, Annam, Siam, einschliesslich der verschiedenen Nationen in Borneo, Singapore und anderen Theilen von Malakka. Keine dieser Racen scheint frei zu sein von Störungen des Farbensinnes. (The Boston Med. and Surg. Journal. 1895. 31. Jan.). Neuburger.

103) „Direct trituration" in ripening immature cataracts, by W. C. Pipino, M. D. Des Moines, Ja. (Med. Record. 1895. 2. Febr.) Bei 7 Fällen von künstlicher Reifung der Cataract durch directes Reiben der Linse ohne Iridectomie nach dem Verfahren von Boerne Bettmann sah Verf. die in der Regel erst nach 4—5 Wochen vollzogene Starausziehung ohne Complication und mit bestem Erfolge begleitet; nur muss das Reiben sehr sanft ohne Gewaltanwendung vor sich gehen. Neuburger.

104) Anophthalmus, by G. Sterling Ryerson, M. D. Toronto, Canada. (Med. Record. 1895. 5. Jan.) Neugeborener, sehr schwächlicher Knabe mit Klumpfüssen und analogen Stellungen der Hände zeigte wohl ausgebildete Augenlider und -Brauen, jedoch bds. war der Conjunctivalsack leer; nur in der Tiefe sah man als Rudimente der Augäpfel rundliche Erhabenheiten. Neuburger.

105) Syphiloma of optic chiasm producing bilateral temporal hemianopsia, by Chas E. Nammack, M. D. (Med. Rec. 1895. 9. Febr.). Der 34jähr. hatte sich vor $4^1/_4$ Jahren eine Initialsclerose zugezogen und sich sogleich in ärztliche Behandlung begeben; schon 6 Wochen später erlitt er einen Schlaganfall mit Bewusstlosigkeit, die rechtseitige Lähmung ging später wieder zurück. Nachdem er 4 Jahre lang mit ganz kurzen Pausen eine energische

Digitized by Google

antisyphilitische Cur gebraucht hatte, setzte er dieselbe aus. 4 Wochen später begannen die Kopfschmerzen, wegen welcher er jetzt das Hospital aufsucht. Er zeigt charakteristische Fissuren der Zunge. Facialis gut. Keine besondere Druckempfindlichkeit am Schädel. Normale Pupillen. Leichtes Schwanken bei geschlossenen Augen, beim Gehen leichtes Abweichen nach links. Kniezucken verstärkt. Fussklonus vorhanden. Bds. zeigt der Dynamometer gleiche Kraft. S bds. = $^{20}/_{20}$. Farbensinn normal. G. F. zeigt bitemporale Hemianopsie, und zwar ist um den Fixirpunkt bds. noch eine schmale temporale Zone erhalten, bis 15°, nach oben und unten davon schneidet das G. F. jedoch scharf in der Mittellinie ab. Die Diagnose lautete auf ein Gamma im Chiasma, und zwar wurde dasselbe im Chiasma selbst angenommen, nicht an der Aussenseite oder durch Compression wirkend, weil die Trennungslinie scharf die Mitte einhielt und andere Augennerven nicht betheiligt waren. Der therapeutische Erfolg der grauen Salbe und JK innerlich bestätigte die Annahme; die Hemianopsie verschwand vollständig. Das Besondere an dem Falle war seine Bösartigkeit: 6 Wochen nach der Infection schon eine Apoplexie und trotz lange fortgesetzter Cur stets Recidive. Neuburger.

106) Ueber 2 Fälle von Tuberculosis conjunctivae, von Bernhard Kahle. (Diss. inaug. Berlin 1895.) Nach allgemeinen Ausführungen und Literaturangabe folgen zwei in der Universitäts-Augenklinik in Berlin beobachtete Fälle. Der 6jährige, hereditär nicht belastete Knabe erkrankte mit $1^1/_2$ Jahren mit Knötchenbildung auf der Conjunctiva; Impfversuch fiel positiv aus. Vorgeschlagene Tuberculininjectionen wurden nicht erlaubt. Ohne jede specifische Behandlung heilte die Erkrankung, allerdings mit Zurücklassung starker Narbenbildung, besonders im unteren Conjunctivalsack. — Der 5jährige, hereditär belastete Knabe ist seit einem Jahre krank, von Geburt an schwächlich. Beide Lider, besonders rechts oben, stark geschwollen; am Unterlid ca. kirschkerngrosses Geschwür mit schmierigem Belag und zerfressenen Rändern; röthliche, miliare Knötchen. Auf der Hornhaut des stark gereizten Auges dichte Vascularisation mit hirsekorngrossen, gelblichen Infiltraten; in der Mitte überlinsengrosse Ulceration, dahinter gelbliche Schwarten; Vorderkammer aufgehoben; Iris nicht sichtbar. Jodoformeinstreuungen konnten die Weiterverbreitung des Processes nicht aufhalten. Wegen beginnender Larynxtuberculose wurde Pat. in die Klinik für Kehlkopfkranke verlegt; der Fall soll a. a. O. ausführlich beschrieben werden. — Therapeutisch empfiehlt Verf. möglichst gründliche Entfernung alles Erkrankten mit dem scharfen Löffel, sodann Galvanokaustik der Ränder und Schnittflächen. Hierauf dürften sich Tuberculininjectionen empfehlen, nicht sowohl zu Heilzwecken, als vielmehr um durch Auftreten oder Fehlen localer Reaction zu erkennen, ob die Operation gründlich alles Erkrankte entfernt hat. Neuburger.

107) Ueber das seborrhoische Eczem der Augenlider und seine Behandlung, von Prof. H. Leloir in Lille. (Therapeut. Wochenschr. 1895. Nr. 11.) Die nach Unna wahrscheinlich parasitäre Erkrankung breitet sich von ihrem ursprünglichen Sitz in der behaarten Kopfhaut Schritt für Schritt nach abwärts aus und ergreift mit Vorliebe jene Hautstellen, die sehr reich an Talgdrüsen sind, und darunter befinden sich besonders auch die freien Lidränder. Dieses Uebergreifen vollzieht sich in ganz schleichender Weise und man kann 4 Grade unterscheiden. Zuerst treten feine, weisse, pityriasisartige Schüppchen auf, die an Kleie erinnern und am freien Lidrand sitzend, von den Wimpern durchbohrt werden. Dann kommen entzündliche Reactionsvorgänge der Haut hinzu; dadurch verwandelt sich das trockene in ein nässendes Eczem; an Stelle

Digitized by Google

der Schüppchen treten Krüstchen, und durch meist eintretende Secundärinfection mit Eitercoccen dickere Krusten, unter denen sich oberflächliche Excoriationen bilden. Es erfolgt häufige Bildung von Gerstenkörnern und Ausfall der Cilien, welche jedoch meist rasch nachwachsen. Anders im dritten Stadium. Durch das Tiefergreifen der Entzündung entstehen oft Oedeme, namentlich am Unterlid; in Folge der chronischen Folliculitis und Perifolliculitis ergänzen sich die ausgefallenen Wimpern entweder gar nicht oder nur unvollständig und unregelmässig. Subjectiv wird über andauerndes Hitzegefühl in den Lidern geklagt. Das vierte Stadium endlich ist gekennzeichnet durch sclerosirende Dermatitis; die Lider sind beträchtlich verdickt; ein Theil der Wimpern ist unwiderruflich verloren, der Rest wächst fehlerhaft nach; es besteht Bindehautentzündung; dazu treten Lageveränderungen der Lider, Ectropium oder Entropium mit all ihren schädlichen Folgen für die Hornhaut. — Die Behandlung verspricht um so mehr Erfolg, je früher sie beginnt. Zunächst sind prophylactisch alle seborrhoischen Herde an anderen Körperstellen sorgfältigst zu behandeln mit häufigen Seifenwaschungen in Verbindung mit Anwendung von Schwefel, Theer, Resorcin, Pyrogallussäure. Speciell die Lider werden mit einer wässerigen Resorcinlösung (1 : 30), 1—2 Kaffeelöffel davon zu einer halben Tasse von heissem Kamilleninfus, gewaschen; Morgens und Abends der freie Lidrand mit schwacher Resorcinsalbe (event. gelbes Präcipitat) bestrichen; bei starker Secretion wird die Bindehaut mit Adstringentien behandelt. Ausserdem ist die Allgemeinbehandlung sehr wichtig: möglichste Schonung der Augen, Vermeiden der Arbeit bei künstlichem Licht, viel freie Luft; event. Badecur, Aufenthalt an der See. Behandlung arthritischer Diathese. Je nachdem innerlich Alkalien, Arsen, Laxantien, Schwefel. Neuburger.

108) Peculiar perversion of the color perception, by Homer M. Smith, M. D. Norwich N. Y. 11jähriges Mädchen, das vor 2—3 Monaten Scharlach gehabt ohne renale Complicationen, vor 8 Tagen noch ganz gesund war und keinerlei Verletzung erlitten, schleppt seitdem die Füsse etwas nach, ist sehr weinerlicher Stimmung; seit 5 Tagen sieht es weisse Gegenstände braun, überhaupt die Objecte kleiner und verzerrt. Der Gang wird incoordinirt, Kopfschmerz im Hinterhaupt und Stirn, Kribbeln und Prickeln in den Armen und Fingern, Rückenschmerz und Schmerzen beim Kauen im Temporo-Maxillargelenk. Die Untersuchung des Nervensystems ergab weiter keine Abnormitäten. Reflexe normal. Gehör gut. S R = $^4/_{XX}$, L = $^6/_{XX}$. Augenbewegungen normal, ebenso die Pupillen und Accommodation, G.F. bds. eingeengt, R mehr. Bei Prüfung der Farbenperception ergab sich nun das interessante Resultat, dass bds. die Farben in ihren Complementärfarben gesehen wurden, roth wird grün, grün wird roth, gelb als blau und umgekehrt, weiss als braun gesehen. Micropsie und Metamorphosie. Mässige Lichtscheu. Bds. monoculare Polyopie. Der Augenspiegel zeigt bds. diffuse Neuro-Retinitis, R stärker. Andere Organe gesund; kein Fieber; Bewusstsein ungestört; keine Krämpfe. Nach leichter Steigerung der Symptome und leichter Störung des Geruchs und Tastsinnes erfolgte unter Jodkali rasche Heilung und nach 4 Wochen war nur geringe Nervosität und leichte Erregbarkeit zurückgeblieben. — Die nervösen, bez. motorischen Störungen erklärt Verf. durch einen Herd in der inneren Kapsel, wahrscheinlich durch eine kleine Blutung bedingt. Die Störungen im Sehen und Gesichtsfeld sind auf die Neuro-Retinitis zu beziehen, diejenigen der Farbenperception dagegen, wie sie Verf. noch nirgends beschrieben fand, können nur hypothetisch erklärt werden, möglicherweise durch eine Läsion im benachbarten Sehhügel. Neuburger.

Digitized by Google

109) Zum Capitel der Farbenblindheit, von F. Beetz. (Münch. med. Wochenschr. 1895. Nr. 10) Die im Eisenbahnbetrieb verwendeten Signalfarben sind roth, grün, blau. Bald nach Einführung des neuerdings als Haltsignal bei Stationseinfahrt verwendeten Blau kam zu Verf. ein Locomotivführer, der angeblich bei nebligem Wetter dieses nicht zu erkennen vermöge, sondern mit Roth verwechsle. Bei näherer Ueberlegung ergiebt sich, dass dieses der Fall sein müsse, da die feuchte Luft die stärker brechenden Strahlen absorbirt und nur die rothen durchlässt; die Sonne erscheint aus demselben Grunde im dichten Nebel roth. Verf. untersuchte daraufhin die im Signaldienst verwendeten rothen, grünen und blauen Gläser spectroscopisch; die Versuchsanordnung muss im Original nachgesehen werden, desgl. die gefundene Tabelle. Er fand, dass das rothe Glas viel Roth, etwas Gelb, fast gar kein Grün bis Violett durchtreten liess, das Grüne Roth, Blau und Violett absorbirte, dagegen Gelb, Orange und Grün durchtreten liess, das blaue endlich im äussersten Roth (Gegend der Fraunhofer'schen Linie c) Roth durchtreten liess, desgl. ein wenig Grün und viel Blau und Violett, während der stärker brechbare Theil des Roth, sowie Gelb fehlen. Diese Untersuchung erklärt die Eingangs angegebene Mittheilung. Ebenso ist die Art der Beleuchtung von grosser Wichtigkeit, wie im Original näher ausgeführt wird; z. B. eignet sich Kerzenlicht schlecht zur grünen Signalscheibe, da es zu viel Roth durchlässt; an den Bayerischen Bahnen ist auch durchweg Petroleum in Verwendung bei den Signalen. Eine commissionelle Prüfung farbiger Gläser auf der Strecke ergab, dass es bei denjenigen blauen Gläsern, welche viel Roth durchliessen, keines beträchtlichen Wassergehaltes der Luft, d. h. keines deutlichen Nebels bedarf, um hinsichtlich der Farbe Zweifel entstehen zu lassen. Es ist deshalb wichtig, zu erfahren, dass es technisch möglich ist, ein Glas herzustellen, welches mit Vermeidung dieses Fehlers genügende Mengen von Licht durchlässt, wie Verf. an Proben aus der Ainmüller'schen Glasmalerei, sowie aus anderen Glasfabriken feststellen konnte, und dementsprechend bei der Bestellung solcher Signalgläser nach der erwähnten Richtung hin sorgfältig zu sein.

Neuburger.

110) Ueber einseitige Hyperästhesia retinae nach Trauma, von Dr. Cramer, Augenarzt in Cottbus. (Monatsschrift f. Unfallheilkunde 1895. Nr. 3.) Die verschiedenen Gesichtsfeldstörungen nach Trauma, deren Literatur Verf. anführt, treten fast alle nicht selbstständig, sondern meist im Gefolge einer, wenn auch latenten, allgemeinen Neurose auf. Im Gegensatz dazu steht der vom Verf. angeführte Fall. Ein 26jähriger Postillon stürzte mit der rechten Seite voran von einem Packetpostwagen auf das Strassenpflaster, wo er völlig bewusstlos liegen blieb. Erbrechen oder Blutungen traten nicht ein; auch äussere Verletzungen waren nicht sichtbar. Ausser der 2 Tage anhaltenden Bewusstlosigkeit sprach nur noch eine sehr erhebliche Pulsverlangsamung (48) für eine Gehirnerschütterung. Nach dem Erwachen fehlte jede Störung an den Gehirnnerven. Heftige Schmerzen, streng beschränkt auf die linke vordere Schädelhälfte. Verstauchung des rechten Schultergelenkes. Unter Eisumschlägen baldige Besserung und Dienstfähigkeit. Das linke Auge zeigte jedoch erhebliche Lichtscheu und Schwachsichtigkeit für Fern und Nah, die sich jedoch bei Vorhalten eines blauen Glases sehr besserte. G. F. allseitig um 20—40° eingeengt, mit blauem Glas etwas weiter, weder nach Förster, noch nach Wilbrand ermüdbar; kein Scotom; Farbengrenzen im Ganzen etwas eingeengt. R. alles normal. Die Untersuchung des Nervensystems und der sonstigen Organe ergab nichts Krankhaftes. Urin normal. Da Pat. seinen Dienst nicht unterbrechen wollte, erhielt er blaue Brille und innerlich Jodkali. Nach 14 Tagen allmähliche,

Digitized by Google

dauernde Heilung. Nach dem ganzen Bild hält Verf. die Erkrankung für local, und nicht von einer allgemeinen Neurose abhängig. Durch sog. Contrecoup sind in Folge des Falles auf die r. Seite auf der l. Schädelseite Blutungen der Pialgefässe entstanden, welche nicht ausgedehnt genug, um Reizungs- oder Lähmungserscheinungen zu machen, doch genügten, die oben angegebenen localisirten Kopfschmerzen hervorzurufen. Ebensolche geringfügige Blutungen nimmt Verf. in der Pialscheide des Sehnerven am Foramen opticum an. Die baldige Heilung lässt sich durch rasche Aufsaugung der jedenfalls geringfügigen Blutungen erklären. Neuburger.

111) Skin grafting on the ball of the eye for symblepharon, by Talbot R. Chambers, M. D., Jersey City. (Medic. Record 1895. 20. April.) Symblepharon durch Kalkverbrennung. Mehrfache plastische Operationen ohne Erfolg. Bewegung nach oben schmerzhaft; Auge in practischer Beziehung blind. Erst ein aus der Schläfe gewonnener Hautlappen, nach Entfernung des Narbengewebes direct auf den Augapfel gepflanzt, brachte ein günstiges Resultat. Bewegung des Auges frei. $S = {}^{10}/_{50}$. Bemerkenswerth war des Pat. Idiosynkrasie gegen Cocain, welches stets einen maniakalischen Anfall hervorrief; deshalb später immer allgemeine Betäubung. Neuburger.

112) Filamentary Keratitis, by A. L. Macleish, M. D. Los Angeles, Cal. (Medic. Record. 1895. 16. März.) Bei dem sonst gesunden jungen Pat., der seit mehreren Wochen an Entzündung des rechten Auges litt und jetzt erst wegen Verminderung des Sehens ärztliche Behandlung aufsuchte, fanden sich zwei confluirende Hornhautgeschwüre nach aussen vom Centrum der Hornhaut. Im unteren Theil derselben getrennt von diesen Herden war eine solide, durchsichtige, knopfförmige Erhebung, etwas weniger als 1 mm im Durchmesser. Am nächsten Tage fand sich daneben eine kleinere und am 4. Tage weitere zwei. Sämmtliche waren durchsichtig, erhoben sich unvermittelter von der Cornea als es Bläschen thun, ohne jede Infiltration der Umgegend. Bei Berührung mit einer Sonde unter der Lupe erwiesen sie sich als frei bewegliche Auswüchse auf einer rinnenförmigen Basis, die sich durch seitlichen Sondendruck in einen ca. 2 mm langen dünnen Faden entrollen liessen mit dünnem knopfförmigen Ende und durch die Bewegungen der Augenlider zusammengerollt waren. Die Geschwüre heilten bald, die Filamente blieben jedoch bestehen und wurden am 6. Tage mit der Sonde entfernt, wobei etwas Hornhautepithel an der Basis, aus welcher sich keinerlei Flüssigkeit entleerte, mitgenommen wurde; glatte Heilung ohne Bildung einer Macula. Weitere Filamente bildeten sich nicht. — Verf. sah diese Affection unter 7000 Augenkranken dieses eine Mal nur und führt die Literatur derselben an, aus welcher hervorgeht, dass sie eine primäre oder secundäre Erkrankung des Epithels darstellt; im vorliegenden Falle lässt sich kein ursächlicher Zusammenhang mit den Hornhautgeschwüren nachweisen.
Neuburger.

113) Two successful cataract operations on a dog, by Robert L. Randolph, M. D. (Bulletin of Johns Hopkins Hospital. Baltimore 1895. 15. Febr.) Während der bei Pferden nicht selten vorkommende Star meist complicirt ist, durch Entzündung (Mondblindheit) entstanden, ist dies beim Hunde, wo der Star auch nicht gerade selten ist, meist nicht der Fall. Verf. operirte einen 18 Monate alten, sonst gesunden Wachtelhund, der innerhalb 3 Monaten, wie die Prüfung zu ergeben schien, an uncomplicirtem Star erblindet war, unter Chloroform nach vorheriger Morphiuminjection mittels Discision. Nach 3 Wochen sah das Thier sehr gut auf dem operirten rechten; deshalb versuchte er auch das linke unter Cocain zu operiren; das Thier war jedoch zu unruhig dazu und

Digitized by Google

er musste wieder Chloroform nehmen; auch diesmal Operation und Heilung zufallsfrei mit bestem Erfolg. Das Fehlen der Accommodation schien keine Störung zu machen. Verf. erwähnt auch Fälle, wo sich durch Wucherung von der Kapsel aus eine zweite Linse gebildet hatte. Er führt die ihm zugänglichen Literaturangaben über Starbildung und -Operation bei Thieren, darunter auch bei Bären im Zoologischen Garten an. Die Extraction verwirft er wegen der Unmöglichkeit, das Thier so ruhig zu halten, dass die Wunde gut heilt bez. der Verband sitzen bleibt. Allgemeine Narcotisirung hält er für unerlässlich. Das Auge muss stets gut unter Atropin gehalten werden. Verband empfiehlt sich nicht, da das Thier dadurch erst recht auf das verletzte Auge aufmerksam wird, bez. den Verband zu entfernen sucht, vielmehr soll dasselbe in einem engen Stall reinlich gehalten werden, wo es sich möglichst wenig bewegen kann. Asepsie der Instrumente etc. ist selbstverständlich. Neuburger.

114) The criminal's eye. (The med. Record. 1895. 23. März.) Die an 18 anthropometrischen Stationen Russlands gemachten Untersuchungen ergaben folgendes Resultat: Diebe und Mörder besassen vorzugsweise kastanienbraune Augen, Räuber bez. schwere Diebe und Betrüger schieferfarbige, Vagabunden azurblaue, endlich die leichteren Verbrecher vorzugsweise „kastanienbraun-grüne“.

Neuburger.

115) Modifications in the ophthalmometer, by Frank D. Skeel, M. D. An Stelle der oft schwer verschiebbaren Klappe zum Beschatten des nicht untersuchten Auges ist eine um eine senkrechte, in der Mitte der Kopfstütze angebrachte Axe drehbarer Schirm angebracht, der je nach Bedarf nach rechts oder links geschlagen, das entsprechende Auge verdeckt. Der Träger der Kinnstütze ist hohl; mittelst einer Sperrklinke, an Stelle der bisherigen Klammer, kann derselbe durch Druck auf einen Knopf leichter beweglich und je nach Bedarf gehoben oder gesenkt werden. Endlich läuft der hintere Fuss des dreifüssigen Gestelles in einer Rinne und trägt eine hebelartige Vorrichtung, mittelst welcher das Fernrohr leicht gehoben oder gesenkt werden kann, damit, wenn einmal letzteres auf die Mitte der Hornhaut eingestellt ist, beim Heben oder Senken keine seitliche Verschiebung mehr stattfinden kann. (Erhältlich bei Meyrowitz in New York.) Neuburger.

116) Treatment of corneal ulcer. (The Therap. Gaz. 1895. 15. März.) Zeigler stellt darüber in dem New York Med. Journal v. 3. Nov. 1894 folgende Grundsätze auf: Das einfache Hornhautgeschwür ist eine rein locale Entzündung, vorzugsweise durch infectiöse Secrete erzeugt, weshalb in jedem Falle die Nase besonders zu untersuchen und nöthigenfalls zu behandeln ist; speciell bei Hypertrophie der Nasenschleimhaut bewährt sich Benzoëtinctur und fleissige Ausspülung sehr. Das Auge ist mit milden Antisepticis auszuspülen, z. B. Borsäure, ein Mydriaticum und, wenn nöthig, Wärme local anzuwenden. Auch ist die Diät und allgemeine Hygiene zu regeln, unter Umständen Salzbäder. Neuburger.

117) Ophthalmia neonatorum. (The Therap. Gaz. 1895. 15. März.) Lloyd Owen behandelt in der Birmingham Med. Review, Nov. 1894, die Prophylaxe und Therapie der Blenn. neonatorum in zusammenfassender Weise, ohne Neues zu bringen. Erwähnenswerth ist, dass er unter 714 Geburten in den letzten 6 Jahren, seitdem er regelmässig die Vagina mit schwachen antiseptischen Lösungen ausspülte und beim Kinde Credé's Verfahren anwandte, keine einzige Blenn. erlebte, während er vordem 10,8 % hatte. Neuburger.

118) Case of unilateral congenital ptosis, by Mary Putnam-Jacobi, M. D. New York. (The med. Record. 1895. 23. Febr.) Einjähriges, sonst gesundes, lebhaftes, gut entwickeltes Kind zeigte L. eine beträchtliche Ptosis; das

Digitized by Google

Auge schien kleiner zu sein als das rechte und mehr in die Orbita zurückgesunken, vom Oberlid bald theilweise, bald völlig verdeckt. Nicht nur der Levator palpebrae, sondern auch der Orbicularis schien schlecht entwickelt, was auf musculäre, nicht auf nervöse Störung hinwies. Das Lid zwinkerte häufig, das Auge zeigte oft Nystagmus. S scheinbar gut, sonst keinerlei Störungen am Auge. Verf. stellt die Literatur dieser seltenen Affectionen zusammen. Ursache war nicht zu ermitteln; da spontan bis jetzt Besserung eingetreten, wird vorerst nicht operirt. Neuburger.

119) The combined versus the simple extraction of cataract, by Frank W. Ring, M. D. (Read before the New York Academy of Medicine, Ophthalmic Section. 1894. Nov. — The Med. Record. 1895. 23. Febr.) Verf. stellte 1032 Fälle combinirter Starausziehung nach den Veröffentlichungen von Knapp, Agnew, Webster, H. Derby, Schoeler, Kerschbaumer zusammen, desgl. 1123 ohne Iridectomie von Knapp, Webster, New York Eye and Ear Infirmary, Schoeler, Manhattanspital, Schweigger, und fand durchschnittlich Glaskörpervorfall in 7,23 bez. 4,27 %; durchschnittliche Sehschärfe mit Vorfall 0,23, bez. 0,29 %; Iriseinklemmung 4,82 bez 4,0 %, Irisvorfall — bez. 8,66 %; Iritis 13,15 bez. 11,82 %; Vereiterung 1,91 bez. 1,3 %; Discission 27,61 bez. 33,04 %; völligen Erfolg 88,08 bez. 90,82 %; theilweisen Erfolg 7,45 bez. 6,3 %; Misserfolg 4,47 bez. 2,88 %; durchschnittliche Sehschärfe 0,34 bez. 0,48 %. — Hat schon jede andere Statistik ihre Misslichkeiten, so kann man aus der vorstehenden, ein so verschiedenartiges Material umfassenden, erst recht kein Urtheil über die Vorzüge bez. Nachtheile der einen oder anderen Methode gewinnen; z. B. glaubt Verf. selbst nicht, dass, wie aus der Tabelle hervorzugehen scheint, unter 1032 Starausziehungen mit Iridectomie überhaupt kein Irisvorfall eingetreten sei; bei peripherem Schnitt, unzweckmässigem Verhalten des Pat., schlechtem Verband, tritt er häufiger ein. Die weiteren Angaben über die Verhütung derselben, sowie über die Operationsmethoden, bez. deren Vor- und Nachtheile enthalten nichts Neues. Neuburger.

120) Casuistische Beiträge zur Kenntniss der präcornealen Sarcome, von Fritz Seiderer aus Freising. (Inaug.-Diss. Giessen 1895. — Aus der Univ.-Augenklinik zu Giessen.) Der erste Fall betrifft eine 58jährige Frau, der im Laufe des letzten Jahres schon zwei Mal kleine Geschwülste von der l. Hornhaut entfernt worden waren; sie kommt jetzt mit multiplen Melanosarcomen der Conjunctiva bulbi im Limbus corneae; sonst gesund, weiss sie keine Entstehungsursache anzugeben. Wegen der schnellen Recidive wurde das Auge entfernt. Nach $2^1/_2$ Jahren Geschwulstknoten in der Orbita und ca. 3 cm breite Geschwulst am Jochbeinkörper; Exenteratio orbitae, gründliche Entfernung der Wangengeschwulst. Nach 1 Jahre noch gesund. Die mikroskopische Untersuchung zeigt die erst entfernten Geschwülste als „in der Pigmentirung begriffenes Bindehautsarcom", die zuletzt entfernten als pigmentlos und auffallend gefässreich. — Der zweite Fall betrifft einen 60jährigen Bauern, bei dem sich vor 6 Jahren neben dem äusseren Hornhautrande R ein blassrothes Knötchen entwickelt hatte, das von einem Augenarzt angeblich gebrannt wurde. Pat. entzog sich weiterer Behandlung, blieb $2^1/_2$ Jahre frei von Beschwerden. Zu dieser Zeit begann an derselben Stelle ein neues Knötchen zu wuchern, anfangs langsam, das auch zur Seite „gewischt" werden konnte, allmählich aber beim Lidschlag heftige Beschwerden machte, weshalb Pat. das Auge zuband. Nun wuchs die Geschwulst sehr rasch, seit einigen Wochen hatte sich eine weitere am r. Ohr entwickelt. Aus der 2 cm weit klaffenden Lidspalte ragt eine nahezu viereckige Geschwulst von blassröthlicher Farbe heraus, die Stelle der Cornea

Digitized by Google

einnehmend und den vorderen Bulbusabschnitt vollständig verdeckend, 25 mm gross im Durchschnitt, mit theilweiser dunkelbrauner Färbung. Vor dem r. Ohr, dicht unterhalb des Jochbeins, unter der Haut eine etwa taubeneigrosse, ziemlich harte unbewegliche Geschwulst. Exenteratio orbitae, sowie Entfernung der zweiten Geschwulst, die sich in der Parotis entwickelt hatte, sammt den thrombosirten Venae jugularis und facialis anterior und posterior schaffen Erleichterung; doch erfolgte schon nach 3 Monaten Exitus unter grossen Schmerzen. Die mikroskopische Untersuchung ergiebt, dass auch hier die Geschwulst ihren Ausgang vom Limbus genommen und die Cornea einfach überlagert hat, ohne in das Parenchym derselben einzudringen; ihr Epithel ist freilich stellenweise beschädigt. Die Geschwulst zeigt gelappten Bau, Bindegewebssepta, dazwischen Spindelzellen, grösstentheils unpigmentirt. In der Nähe der Gefässe findet man aber auch pigmentirte Zellen von bräunlich-rother Farbe und intensivem Krystallglanz, die z. Th. am Rande von Blutextravasaten zwischen den Geschwulstzellen, z. Th. aber auch innerhalb der Extravasate gelegen sind und durch diese Anordnung die Herkunft des Pigments von dem Farbstoff der rothen Blutkörperchen bekunden, was auch auf chemischem Wege, durch Nachweis von Eisen in demselben bewiesen werde. Die in der Parotis entstandene Geschwulst bestand auch aus Spindelzellen verschiedener Grösse und Gestaltung. Die präcornealen Geschwülste im Allgemeinen sind sehr selten; unter 70,000 Patienten fand Noyes nur 28 Fälle. Sie gehen meistens vom Conjunctivalgewebe in dem gefässreichen Bezirke des Limbus corneae aus. Mit grossem Fleisse hat nun Verf. aus der ihm zugänglichen Literatur 56 Fälle derartiger vom Limbus ausgehender Geschwülste zusammengetragen und in Tabellen übersichtlich geordnet. Ausser anderem geht daraus hervor, dass über die Hälfte derselben pigmentirt ist, dass sie ferner äusserst malign sind, und in seltenen Fällen nur das Auge erhalten bleiben kann wegen der raschen Recidive. Ferner sind 8 Fälle mit Sicherheit auf ein Trauma zurückzuführen, dessen Bedeutung für die Entwickelung von Geschwülsten ja in neuester Zeit von Löwenthal bewiesen wurde. Neuburger.

121) Beitrag zur Kenntniss des Variolaparasiten, von Dr. v. Sicherer, Assistent an d. Univ.-Augenkl. in München. (Aus dem hygien. Institut in München. — Münch. med. Wochenschr. 1895. Nr. 34.) Verf. impfte in eine Hornhauttasche beim Kaninchen mit einer sterilisirten Nadel Spuren der einer Impfpustel vom Kinde direct entnommenen Lymphe ein und fand in jeder Epithelzelle ausserhalb des Kernes im Protoplasma einen etwas stärker tingirten, rundlichen, oft mehr ovalen, von einem hellen Hof umgebenen Körper, welcher mit dem von Guarnieri und L. Pfeiffer beschriebenen Variolaparasiten identisch ist. Es handelt sich also bei der Impfung mit Vaccinelymphe in die Kaninchencornea um eine ganz localisirte Infection, herbeigeführt durch den von den genannten Autoren als Erreger der Variola aufgefassten Parasiten (Cytoryctes-Guarnieri), welcher einen Zellschmarotzer darstellt, der nur das Protoplasma angreift, den Kern aber unberührt lässt, weshalb auch das Leben der Wirthszelle ziemlich lange erhalten bleibt. Neuburger.

122) Die Blennorrhoe neonatorum und deren Verhütung in der Schweiz, von Adolf Heim. (Inaug.-Diss. Bern 1895.) Mit grossem Fleiss hat Verf. die bisherigen statistischen Angaben über das Vorkommen der Blennorrhoe und die dadurch verursachten Erblindungen, über das Wesen, Erforschungsgeschichte, Bakteriologie und Prophylaxe dieser Erkrankung zusammengetragen und giebt sodann die mit gleicher Sorgfalt bearbeiteten Resultate einer auf Veranlassung von Prof. Pflüger in's Werk gesetzten Sammelforschung unter den Schweizer Aerzten für das Jahr 1892 bekannt. Wir müssen uns hier auf die

Digitized by Google

Wiedergabe der Hauptsätze beschränken: Es erkranken in der Schweiz jährlich wenigstens 400 oder 5 ‰ sämmtlicher Neugeborenen an Ophthalmoblennorrhoea. Von diesen 400 erleiden 60 bis 70 eine dauernde Schädigung ihres Sehvermögens, darunter sind 16 fast oder ganz blind. Auf Grund weiterer Berechnung ergeben sich dann für die ganze Schweiz 2500 Blinde gegenüber 2032 oder 1:1314 Sehende nach der Volkszählung von 1870, darunter 26 % durch Blennorrhoe. Die Bl. tritt in 80 % der Fälle doppelseitig auf; 85,4 % fallen auf die ersten 5 Tage nach der Geburt, dann nimmt die Zahl stark ab, um am 8. bis 10. Tage vorübergehend wieder etwas zu steigen. Von den günstig ausgegangenen kamen 70,1 %, von den ungünstig dagegen nur 43,3 % in den ersten 5 Tagen nach der Erkrankung in ärztliche Behandlung; von der ersten Kategorie hatten 94,4 %, von der letzteren dagegen nur 13,1 % bei Beginn der Behandlung intacte Hornhäute. Von den in den ersten 5 Tagen nach der Geburt erkrankten Kindern erlitten einen bleibenden Nachtheil für die Sehkraft 19,8 %, von den später Erkrankten bloss 10 %. Die Städte über 5000 Einwohner liefern doppelt so viel Erkrankungen, als sie eigentlich liefern sollten im Verhältniss sowohl zur Gesammt- als zur Landbevölkerung, desgleichen erkrankten die unehelich Geborenen $2^1/_3$ mal so häufig als die ehelich Geborenen. Von den Stadtkranken heilten 84,8 % ad integrum, von den Landkranken nur 71,2 %. Von den nicht ad integrum geheilten Stadtkindern wurden nach dem 5. Tage der Erkrankung ärztlich behandelt 33 %, von den entsprechenden Landkindern 65,38 %. Verf. fand, dass im Allgemeinen die Hebammen, namentlich auf dem Lande, viel Schuld haben an dieser verzögerten ärztlichen Hülfeleistung. Mehr als die Hälfte sämmtlicher Blennorrhoe-Kinder in der Schweiz gehört den bemittelten Bevölkerungsklassen an und die Verlustziffer ist dabei mindestens ebenso gross, als bei den ärmeren Klassen. Bezüglich der Prophylaxe bedauert Verf. im Allgemeinen das mangelnde Entgegenkommen der Behörden betreffs einer Blindenzählung, sowie die Nichtbetheiligung einiger, wenn auch weniger, Aerzte bei der obigen Sammelforschung, sodann im Speciellen die ungenügenden oder gänzlich fehlenden Vorschriften für die Hebammen, und endlich die Nachlässigkeit der Eltern. Als prophylaktisches Mittel hat sich Credé's Verfahren durchaus bewährt; da aber noch keine Uebereinstimmung herrscht über die Zweckmässigkeit der obligatorischen allgemeinen Einführung desselben, so ist zu erwarten, dass das Schweizervolk sich derselben ebenso heroisch widersetzen wird wie dem Impfzwang. Doch sollen die armen Kinder nicht die Unvernunft der erwachsenen Staatsbürger entgelten, und Verf. schlägt deshalb vor, in die über diesen Punkt völlig ungenügenden Vorschriften der Schweizer Cantone (mit zwei Ausnahmen) einen Paragraphen einzufügen, der die Hebammen verpflichtet, jedem Neugeborenen die Augen unmittelbar nach der Geburt mit einem trockenen Läppchen in zweckmässig und genau vorgeschriebener Weise äusserlich zu reinigen, die Berührung derselben mit dem Badewasser zu vermeiden, nach dem Bade die Hände sorgsam zu reinigen, sodann die Lidspalte zu öffnen und das Auge mit reinem abgekochten lauen Wasser durch mehrmaliges Ausdrücken von Wattebäuschchen auszuspülen, sowie zeitig auf ärztliche Hülfe zu drängen nach Ausbruch der Krankheit. Neuburger.

123) Zum Credé'schen prophylaktischen Verfahren, von Dr. F. Hosch. (Jahresbericht der Allgem. Poliklinik des Cantons Basel-Stadt. 1894.) Verf. bezweifelt, ohne die günstige Wirkung des obigen Verfahrens irgendwie in Abrede stellen zu wollen, dass dasselbe in dem Grade unübertrefflich sei, wie es von Cohn dargestellt wird. Gelegentlich von Refractionsbestimmungen an Neugeborenen in der Baseler Frauenklinik beobachtete er viele recht heftige

Conjunctivitiden mit schleimig-eitriger Secretion, und darunter auch eine regelrechte Ophth. neonat. — trotz Credé, und er erblickt darin eine grosse Gefahr, dass in Folge des der Einträufelung folgenden Reizzustandes eine wirkliche Blennorrhoe übersehen werden könnte. Deshalb ist er auch gegen obligatorische Einführung des Verfahrens, vielmehr sollen Mütter und Hebammen recht eindringlich auf die Gefahr aufmerksam gemacht werden, zu skrupulöser Reinlichkeit und sofortiger Auswaschung der Augen mit Borlösung u. dergl. und zu sofortiger Anzeige an den Arzt bei Ausbruch der Krankheit verpflichtet werden.

Neuburger.

124) Zur subconjunctivalen Injection, von Dr. F. Hosch. (Jahresbericht der Allgem. Poliklinik des Cantons Basel-Stadt. 1894.) Subconjunctivale Injection des weniger reizenden Hydrargyrum oxycyanatum (1 : 5000 steril. phys. Kochsalzlösung) bewirkten in 10 Fällen von Scleritis, Neuritis optica, Regenbogenhaut- und Hornhautentzündung verschiedener Art keinerlei Nachtheil, aber auch keinen Vortheil; allerdings war in den meisten Fällen schon vorher alles Mögliche versucht worden. Neuburger.

125) Schichtstar und Schichtstar-Operationen, von Richard Lessing aus Clettstedt. (Inaug.-Diss. Berlin 1895.) Nach kritischer Besprechung der Pathogenese des Schichtstares und der üblichen Operationsmethoden bringt Verf. eine Zusammenstellung über 49 Patienten, die seit 1887 an der Universitäts-Augenklinik in Berlin beobachtet wurden, deren Ergebniss sich mit dem von Hirschberg mitgetheilten deckt. Nämlich das männliche Geschlecht ist häufiger befallen, die Pat. kommen meistens in den ersten Jahren des Schulbesuchs zur Beobachtung, endlich wird die Sehkraft erheblich besser durch die Discission als durch die Iridectomie, und am besten durch die Lappenschnitt-Ausziehung, die allerdings für die seltenen Fälle von Schichtstar bei älteren Individuen aufbewahrt werden muss. Neuburger.

126) Ueber den Morbus Basedowii und seine Beziehungen zur Epilepsie, von Bernhard Kögel aus Karlsruhe. (Inaug.-Diss. Berlin 1895.) An der Hand eines in der Mendel'schen Poliklinik beobachteten Falles, der eine 55jährige Frau betrifft, die seit dem 9. Jahre an Epilepsie litt, seit ca. 5 Jahren aber immer seltener Anfälle bekam, dafür aber jetzt die allmählich hervorgetretenen typischen Symptome von Morbus Basedowii darbietet, und der einschlägigen Literatur sucht Verf. eine engere Beziehung zwischen beiden Erkrankungen zu beweisen, sowie überhaupt den Morbus Basedowii als eine primär durch Veränderungen im Nervensystem bedingte Krankheit darzustellen.

Neuburger.

127) Ueber die Sehschärfe im Alter, von Robert Ahlborg aus Altefähr a. Rügen. (Inaug.-Diss. Berlin 1895.) Die in der Universitäts-Augenklinik in Berlin angestellten Untersuchungen an 67 Personen ergaben folgendes Resultat, im Vergleich zu den von Cohn in der Landbevölkerung Schlesiens (in Schreiberhau) und Boerma und Walther in Armenhäusern, Strafanstalten, Polikliniken gefundenen Zahlen:

Alter	Cohn	Boerma u. Walther	Verf.
60 Jahre	$^{8,1}/_{6}$	$^{5,55}/_{6}$	$^{5,27}/_{6}$
70 „	$^{8,1}/_{6}$	$^{5,2}/_{6}$	$^{5,1}/_{6}$
80 „	$^{7,8}/_{6}$	$^{4,6}/_{6}$	$^{4,7}/_{6}$

Die Unterschiede sind wohl auf das in verschiedenen socialen Verhältnissen lebende Material zurückzuführen. Doch zeigt sich bei allen eine zunehmende Abnahme mit dem Alter. Bezüglich anderer interessanter Fragen, wie das Ver-

Digitized by Google

hältniss zwischen Sehschärfe und Refraction, das Verhalten beider Augen zu einander u. s. w. müssen wir auf das Original verweisen. Neuburger.

128) Ueber das Pterygium, von William Joseph Daly aus Baltimore. (Inaug.-Diss. Berlin 1895.) Geschichte, kritische Besprechung der Pathogenese, Aetiologie und Behandlung des Pterygiums auf Grund der vorliegenden Literatur. Neuburger.

129) Abbildungen der verschiedenen Formen von trockenen und nässelnden Papeln der Conjunctiva bulbi et palpebrarum demonstrirt Engel-Reimers (Hamburg) in der Abtheilung für Dermatologie und Syphilis der 67. Versammlung deutscher Naturforscher in Lübeck (Sept. 1895). Dieselben — bis jetzt für selten gehalten — finden sich thatsächlich recht häufig, und zwar nach den Untersuchungen im Hamburger Krankenhause bei etwa $10^0/_0$ aller Frühsyphilitischen. Sie werden aber ausserordentlich leicht übersehen, da sie keine Reizerscheinungen auf der Conjunctiva und keine subjectiven Beschwerden hervorzurufen pflegen. Derselbe demonstrirt Abbildungen von einem Gumma der Sclera (bei galoppirender Syphilis), das nach der Rückbildung zu einer circumscripten staphylomatösen Vorwölbung der Sclera führte. (Münch. med. Wochenschr. 1895. Nr. 48.) Neuburger.

130) Ueber Gefässveränderungen bei syphilitischen Augenerkrankungen, von Dr. Alexander in Aachen. (Berliner Klinik. Heft 90. Dec. 1895.) In dem auf der Naturforscherversammlung in Lübeck gehaltenen Vortrag werden nach geschichtlichem Rückblick über die syphilitischen Gefässveränderungen im Allgemeinen auch die am Auge, insbesondere am Uvealtractus und der Retina, vorkommenden besprochen. Es werden zwei Fälle angeführt von Retinitis centralis syphilitica; doch ist nach der gegebenen Schilderung des Augenspiegelbefundes der Zusammenhang zwischen den spärlichen Herden und den Gefässen nicht klar erwiesen; ebenso ist die Abhängigkeit eines weiteren mitgetheilten Falles von rasch vorübergehender primärer Sehnervenentzündung von einer Erkrankung der Art. centr. retinae nur hypothetisch. Da auch schon Fälle von Glaucoma syphiliticum als abhängig von Erkrankung der Chorioidalgefässe mitgetheilt sind, ferner Verf. glaubt, dass die bei parenchymatöser Hornhauterkrankung sich bildenden Gefässe auch nicht normal seien, da sie sich doch sonst nach Aufhören der Entzündung zurückbilden und nicht durch's ganze Leben bestehen bleiben würden, sondern erkrankte Wandungen besässen, neigt er zur Annahme, dass die meisten, wenn nicht vielleicht sämmtliche luetische Erkrankungen des Sehorgans den syphilitisch veränderten Gefässen ihre Entstehung verdanken, eine Annahme, deren wichtigstes Beweisstück, die pathologisch-anatomische Untersuchung, bis jetzt freilich noch vielfach aussteht. Neuburger.

131) Ueber die interstitielle Keratitis hereditär-luetischer Natur und ihren Zusammenhang mit Gelenksaffectionen, von Bruno Bosse. (Inaug.-Diss. Berlin 1895.) Verf. beobachtete i. J. 1894 an der kgl. Universitäts-Poliklinik in Berlin 54 Fälle von Kerat. interstitialis; darunter war bei 44 hereditäre Lues als sicher, bei 6 als wahrscheinlich anzunehmen. Ausser anderen Zeichen angeborener Syphilis fanden sich, wie auch schon von Anderen beobachtet, in 17 Fällen, also in $37^0/_0$, Gelenkaffectionen, meist doppelseitig wie die Kerat. interstit. Unter Anführung der Krankengeschichten werden diese näher besprochen, die von einfachen Arthralgien bis zu eitrigen Entzündungen sich steigern können, welch letztere oft für tuberculös gehalten und dem entsprechend behandelt werden zum Schaden der Patienten. Meist ist das Kniegelenk befallen und das weibliche Geschlecht bevorzugt, entsprechend dem häufigeren Vorkommen der Keratitis bei Mädchen. Beide grosse Gruppen, die

Digitized by Google

serösen wie die eitrigen Gelenksentzündungen, enthalten Formen, bei denen die Gelenkerkrankung eine secundäre, vom Knochen oder Knorpel fortgeleitete ist. Therapeutisch empfiehlt Verf. Jodkali, da er von der Schmiercur meist nicht den gewünschten Erfolg sah. Dies wundert uns, um so mehr als die Beobachtungen Hirschberg's, die merkwürdiger Weise in der sonst fleissigen Arbeit nicht citirt werden, gerade umgekehrt lauten. Ferner, so sehr wir auch mit Verf. taktvolles und decentes Vorgehen bei Erforschung der Anamnese wünschen, müssen wir doch andererseits betonen, dass eine Verheimlichung der Diagnose, „um den ehelichen Frieden nicht zu stören“, gerade in der Armen- und poliklinischen Praxis bei der häufigen Indolenz dieser Kreise schlimme Folgen haben kann, indem unsere kleinen Patienten nur zu bald wieder der ärztlichen Behandlung entzogen werden, wenn nicht die wahre Natur der Erkrankung und deren mögliche schlimme Folgen mit aller Schärfe betont werden. Dadurch wird doch nicht, wie Verf. sagt, „an der Auffassung von der Heiligkeit der Ehe gerüttelt“. **Neuburger.**

132) **Ueber ein bisher wenig beachtetes Symptom der hereditären Lues**, von Dr. M. Krisowski. (Aus Dr. Max Joseph's Poliklinik f. Hautkrankheiten in Berlin. — Berl. klin. Wochenschr. 1895. Nr. 41.) Dass „die linearen, radiär um den Mund gestellten Narben nur durch hereditär-luetische Processe zu Stande kommen können und daher für diese charakteristisch sind“, wie Verf. unter Besprechung eines einschlägigen Falles hervorhebt, hat Hirschberg bei Erörterung der Keratitis parenchymatosa e lue congenita schon vor Jahren betont, was Verf. entgangen zu sein scheint.[1] **Neuburger.**

133) **Ueber peripherische Lähmungen bei Tabes dorsalis**, von William B. Eaton aus Boston. (Inaug.-Diss. Berlin 1895.) Peripherische Lähmungen bei Tabes sind schon mehrfach beobachtet. Verf. fügt aus der Mendel'schen Poliklinik einen neuen Fall dazu: 34jähr. Mann, bei dem vor 5 Jahren eine Peroneuslähmung und eine Cystitis als initiale Symptome der Tabes vorausgegangen waren, der nach einer fünfjährigen Pause, während welcher nur die lancinirenden Schmerzen und vielleicht minimale atactische Störungen im Gange auf Tabes hindeuten konnten, von einer plötzlichen und completen Lähmung des l. Nervus peroneus, jedoch ohne erhebliche Sensibilitätsstörungen, befallen wurde. **Neuburger.**

134) **Beiträge zur Paralysis spinalis syphilitica**, von Ernst Wilhelm aus Bernau. (Inaug.-Diss. Berlin 1895.) Im Jahre 1892 hat Erb das im Titel genannte Krankheitsbild aufgestellt, dessen Hauptzüge bestehen in spastischer Parese der Unterextremitäten mit gesteigerten Sehnenreflexen, auffallend geringen Muskelspannungen, intensiver Betheiligung der Blase oder des Rectums, geringer oder fehlender, auf einzelne Qualitäten beschränkter und circumscript auftretender Sensibilitätsstörung. Verf. bringt drei im städtischen Krankenhause am Urban in Berlin beobachtete einschlägige Fälle, welche alle drei Männer betrafen, von denen unter energischer antisyphilitischer Behandlung der erste nur wenig, der zweite erheblich gebessert wurde, der dritte trotz aller Mittel unter zunehmender Kachexie starb. Die Untersuchung ergab ausgedehnte Degeneration des Rückenmarks vom 5. Dorsal- bis zum 2. Lumbalnerven, wahrscheinlich in Folge der auch gefundenen, wohl primären Veränderungen der Arterien und mehr noch der Venen, welche analog den von Heubner gefundenen in Wucherung der Intima und dadurch bedingten Verstopfung des Lumens bestanden. **Neuburger.**

---

[1] Hutchinson viel früher. H.

135) Erfahrungen über den Zusammenhang von Nasen- und Augenerkrankungen und Besserung resp. Heilung der letzteren durch Behandlung der Nasenerkrankung, von Dr. Ernst Winkler in Bremen. (Vortrag auf der 67. Naturforscher-Vers. in Lübeck. — Therapeut. Wochenschr. 1895. Nr. 42.) Die in Gemeinschaft mit dem Augenarzt Dr. Sylla angestellten Beobachtungen ergaben, dass im Kinderspital in Bremen unter 164 augenkranken Kindern 67, d. h. ca. 40 % Erkrankungen der oberen Luftwege, speciell der Nase hatten, und zwar waren es zum grössten Theile Hyperplasie der Rachenmandel und adenoide Vegetationen. Ebenso ergab sich in der Privatpraxis vielfach ein derartiges Zusammentreffen. Verf. führt die einzelnen Augen- und Nasenaffectionen auf und bespricht deren Zusammenhang, der theils ein directer sein kann durch den Thränencanal oder durch die Orbitalspalten, theils durch Blutstauung oder, wenn auch weniger, durch Nervenreizung bedingt sein kann. Dacryocystis, Phlyctänen und andere scrophulöse Erkrankungen sind häufig durch Erkrankungen der Nase hervorgerufen; bei einigen Patienten mit Nebenhöhlenerkrankungen war das Auge nicht besonders afficirt; keine Gesichtsfeldeinschränkung; manchmal Flimmern und chronische Conjunctivitis. Die Therapie des Nasenleidens wurde mit Rücksicht auf das Augenleiden eingeleitet; falls Ulcus corneae oder dergleichen, wobei eine Druckerhöhung im Augeninnern, wie sie durch Schreien und Pressen bei der Nasenoperation erzeugt und von Schaden werden könnte, vorhanden war, wurde zunächst die Nase nur einfach ausgespült. Später erst nach Bekämpfung der gefahrdrohenden Augensymptome begann die endonasale Therapie, meist mit dem Erfolge, dass die früher so häufigen Recidive des Augenleidens ausblieben. Neuburger.

136) Thätigkeitsbericht und Vermögensgebarung der Klar-schen Versorgungs- und Beschäftigungsanstalt für erwachsene Blinde in Böhmen in den Jahren 1892—94. Prag 1895. Die Anstalt beherbergt 50 männliche und 73 weibliche Blinde. Von hohem Interesse ist das Resultat der von der Anstalt mit behördlicher Unterstützung vorgenommenen Blindenzählung in Böhmen i. J. 1894, um so mehr als zum Vergleiche die auf gleichem Wege gewonnenen Zahlen von 1874 und 1884 vorliegen. Im Jahre 1874 trafen auf 5,106,069 Einwohner 4031 Blinde, also 1 Bl.: 1267 E., im Jahre 1894 auf 5,837,603 E. 4125 Bl., also 1 : 1415. Es ist also eine erfreuliche Abnahme der relativen Blindenzahl zu constatiren, und zwar ist diese wohl in erster Linie der Bekämpfung der Blennorrhoea neonatorum zuzuschreiben. Es standen nämlich i. J. 1874 bezw. 1894 im 1.—6. Lebensjahre 112 bezw. 81 Blinde, im 7.—14. 196 bezw. 233, im 15.—20. 157 bezw. 231, im 20.—45. 933 bezw. 985, im 46. und darüber 2361 bezw. 2595. Als „blind geboren" sind verzeichnet 481, bezw. i. J. 1894 464; vielleicht sind hier mehrere darunter, die erst in frühester Kindheit das Augenlicht verloren. An Blattern erblindete sind 1874 angegeben 366, 1894 373; ist diese Zunahme allerdings nur gering, so spricht doch diese erschrecklich hohe Zahl von 373 Menschen, die nach dem heutigen Stande unseres Wissens ihr Augenlicht nicht hätten verlieren dürfen, deutlich genug für die Einführung des Impfzwanges auch in Oesterreich und gegen die Treibereien unserer Impfgegner, deren frivole Bestrebungen nicht oft genug gebrandmarkt werden können. In Folge anderer Krankheiten erblindeten 1939 bezw. 2811, durch äussere Verletzungen 1015 bezw. 477; letztere auffällige Abnahme dürfte theils durch ungenaue Eintragung in die Fragebogen, theils wohl auch durch strenge Durchführung der Gewerbe- und Unfallverhütungs-Gesetzgebung bedingt sein. Die Schule besuchten 1351 bezw. 2807, in einer Erziehungsanstalt wurden erzogen 89 bezw. 201, ohne

jegliche Schulbildung blieben 2361 bezw. 1117. Also auch hier ein erfreulicher Fortschritt. Derselbe giebt sich auch zu erkennen in der Beschäftigungsstatistik der Blinden, welche zeigt, dass die Zahl der in Blindenanstalten versorgten Blinden um nahezu 100 gestiegen, dagegen die der blinden Bettler um fast 300 verringert ist, und dass sich bereits die Resultate des Unterrichtes im Korbmachen, Bürstenbinden und Deckenflechten in erfreulicher Weise bemerkbar machen. Hervorzuheben wäre noch aus dem über das segensreiche Wirken der Blindenanstalt ein erfreuendes Bild gebenden Bericht die aus dem Bericht des Vereins zur Fürsorge für die Blinden der Rheinprovinz in Düren pro 1889 abgedruckten Anweisungen an die Eltern zur Verhütung der Erblindung, namentlich durch Blennorrhoe, und zur Erziehung blinder Kinder, welche weiteste Verbreitung verdienen. Neuburger.

137) Wann ist das Sehvermögen „verloren"? Darf dieser Verlust auch dann angenommen werden, wenn die Möglichkeit offen gelassen ist, dass die Sehkraft des Auges durch eine Operation wiederhergestellt werden könne? St.G.B. § 224. II. Strafsenat. Urt. v. 6./III. 1895. (Entsch. d. R.G. Nr. 27, 1.) Aus den Gründen: Die Rüge einer Verletzung des § 224 St.G B.'s ist unzutreffend. Festgestellt ist, dass der August Cz. in Folge des von dem Angeklagten gegen ihn geführten Schlages das Sehvermögen auf dem rechten Auge, welches bis dahin völlig gesund gewesen sei, gänzlich verloren habe, da das Auge zwar noch für Lichteindrücke empfänglich, das Unterscheidungsvermögen, oder wie es an einer anderen Stelle des Urtheiles heisst, die Fähigkeit, äussere Gegenstände wahrzunehmen, jedoch erloschen sei. Diese Feststellungen rechtfertigen die Anwendung des § 224. (Vgl. Entsch. d. R.G.'s in Strafs. Bd. 14, S. 4. 118.) Allerdings wird in dem Urtheile die Möglichkeit offen gelassen, dass die Sehkraft des Auges durch einen operativen Eingriff wiederhergestellt werden könne; es ist indes hierauf kein Gewicht gelegt, da niemand gezwungen werden könne, eine Operation an seinem Körper vornehmen zu lassen, und es lediglich darauf ankomme, ob die Sehkraft, was im vorliegenden Falle zutreffe, gegenwärtig als verloren zu betrachten sei. Diese Erwägungen sind rechtlich zutreffend, da § 224 St.G B.'s Platz zu greifen hat, wenn das Sehvermögen in Folge der Körperverletzung verloren ging, während nicht erforderlich ist, dass die Körperverletzung die ausschliessliche Ursache jenes Verlustes gewesen sei. (Deutsche Med.-Ztg. 1895. Nr. 60.) Neuburger.

138) Beobachtung an blindgeborenen psychisch Kranken. (Psychiatr. Verein zu Berlin. 15./VI. 1895. — Deutsche Med.-Ztg. 1895. Nr. 60.) Hr. Juliusberger weist darauf hin, dass es eine nicht weiter zu erklärende Thatsache ist, dass wir überhaupt ein Nebeneinander in unserer Vorstellung von der Aussenwelt haben. Diese Grundthatsache unseres Erkenntnissvermögens wurde mit aller Entschiedenheit zum ersten Mal von Kant in seiner bedeutsamen Lehre von der Idealität des Raumes festgelegt. Dagegen ist es erst der physiologischen Psychologie gelungen, den Nachweis zu erbringen, wie wir in das einfache Nebeneinander unserer Empfindungen die nöthige Ordnung bringen, dass das in unserer Vorstellung vorhandene Bild dem äusseren Gegenstande ähnlich werde, der auf das Auge einwirkte. Der Blindgeborene hat mit dem Sehenden die „intelligible" Raumvorstellung gemein, wogegen seine „empirische" als nähere Bestimmung der letzteren eine unvollständige ist. Der vorgestellte Kranke erkennt durch Abtasten jeden Gegenstand; zeichnet man demselben aber auf seinen Handteller, der keinerlei Sensibilitätsstörungen aufweist, Zahlen, Buchstaben oder Figuren, so vermag er nicht aus der Aufeinanderfolge der getroffenen Hautstellen das entsprechende Bild zu finden. Dieses beruht auf der

Digitized by Google

Einengung des Raumsinnes der Haut, hervorgerufen durch den Wegfall der Erinnerungsbilder des gesammten centralen optischen Projectionsfeldes des Kranken. Die Unfähigkeit des letzteren, Schreiben und Violinspielen — im Klavierspiel besitzt er eine grosse Fertigkeit — zu lernen, wird erklärt aus der Unfähigkeit des centralen Projectionsfeldes der zur betreffenden Hantirung nöthigen Extremität, eine bestimmte Summe und Art scharf differenzirter Erinnerungsbilder zu sammeln, aufzuspeichern, deren Quelle hauptsächlich in Tast-, Gelenk- und Muskelempfindung zu suchen ist. Aus dem Wegfall der Erinnerungsbilder des centralen optischen Projectionsfeldes erklärt sich, dass der Kranke keine bleibende Maassvorstellung besitzt. Die Quelle der Wahnvorstellungen des Kranken beruht in seinem Gehörsinn; das Erklingen einer tiefen Frauenstimme ruft in ihm die heftigsten erotischen Empfindungen wach. Neuburger.

139) Ueber meine augenärztliche Thätigkeit in der Stadt Krasnyj vom 1. Juni bis zum 8. August 1894, von Dr. H. Baron Krüdener. (St. Petersb. med. Wochenschr. 1895. Nr. 23.) Ueber das segensreiche Wirken der „fliegenden Colonnen" in Russland wurde in diesem C.-Bl. schon an anderer Stelle berichtet. Verf. beschreibt hier des Näheren seine eigene Wirksamkeit innerhalb derselben. Wir müssen uns auf die Wiedergabe der Hauptthatsachen beschränken. Behandelt wurden 2800 Kranke, darunter allein 1416 an Trachom und dessen Folgezuständen. Wie nothwendig es ist, dass diesen Armen augenärztliche Hülfe zu Theil werde, beweist die Thatsache, dass 38 Personen durch Trachom bds. erblindet waren und nahezu 300 eine $S < {}^1/_{10}$ hatten. Obwohl Verf. schon in Dorpat viel Trachom gesehen, war er erstaunt über die Mächtigkeit der Wucherungen. Ohne näher auf die Behandlung des Trachoms einzugehen, erwähnt V., dass sämmtliche erweichte und durch regressive Metamorphose zu Grunde gegangene Massen sofort entfernt wurden und dann mit Cupr. sulf. oder Sublimat weiter behandelt wurde. Die Uebergangsfalte wurde 8mal, die Follikel 120mal mechanisch entfernt. Transplantation von Mundschleimhaut bei Trichiasis wurde 141mal unter Cocaïn (1% Lösung subcutan) mit bestem Erfolge ausgeführt und auch von den beständig am Orte befindlichen practischen Aerzten bald erlernt.[1] Wie wichtig dies in diesen von Trachom durchseuchten Gegenden ist, beweist Verf.'s Erfahrung, dass durch diese Operation Mancher seiner Beschwerden vollkommen los wurde und ein erträgliches Sehvermögen erlangte, der Jahre lang, nahezu blind, sich mit Schmerzen und Reizerscheinungen herumgetragen. Das Princip war, dem Lide so wenig als möglich an Substanz zu nehmen und demselben einen Theil gesunder Schleimhaut zuzuführen. Transplantationen von Frosch-Schleimhaut, Goldschlägerhäutchen u. dgl. hatten kein so gutes Resultat. Der mit Nähten befestigte Mundschleimhaut-Lappen heilte dagegen sehr gut an. Weniger gut gelang die Verpflanzung solcher Lappen in Fällen hochgradiger Tarsusschrumpfung und bei ausgiebigen Narben zur Wiederherstellung einer oberen Uebergangsfalte. 4 Fälle von Lagophthalmus arteficialis rühren vom „persischen Doctor" her, der wegen Trichiasis die Lider einfach abgeschnitten. Besonders schwierig war die Behandlung des Ulcus serpens (18 Fälle), da kein Kauterisirapparat zur Verfügung stand.[2] 53 Blinde wurden gezählt durch Ulcus corneae, darunter wahrscheinlich einige durch Blennorrhoe. Letztere kam häufiger bei Erwachsenen als bei Neugeborenen zur Beobachtung. Seine Erfahrungen über Glaucom, dessen Blindenzahl mit 19 an dritter Stelle kam, während im Ganzen 32 Fälle von Glaucom zur Beobachtung gelangten, will Verf. im Ganzen herausgeben. Unter 56 Cataract-

[1] Das allein kann uns in Posen und Preussen aufhelfen. H.

[2] Einen Schielhaken mit kleiner Olive macht jeder Messerschmied. H.

Digitized by Google

operationen, darunter 7 ohne Iridectomie, hatte Verf. nur zwei Verluste, und davon war einer auf das ganz unsinnige Verhalten des Operirten zu schieben. Refractionsanomalien waren sehr wenig vorhanden, dagegen sehr viele Analphabeten. Das Merkwürdige ist, dass aber gerade unter diesen 7 Myopen waren, von — 8,0 bis — 16,0 D, die sich nie mit Naharbeiten beschäftigt hatten, Feldarbeiter waren und von solchen abstammten, 3 mit voller, die übrigen mit verringerter Sehschärfe, ohne besonders gearteten Schädelbau, alles Zeichen, dass diese Myopie eine Erkrankung sui generis darstellt. Verhältnissmässig gross war die Zahl der Bildungshemmungen und -Anomalien, von denen Verf. einige Krankengeschichten anführt, sowie von besonderen Fällen von Cataract, Glaucom, Hydrocephalus, Netzhautablösung, die durch Scleralpunktion ganz erheblich gebessert wurde, freilich nur vorübergehend. Auch 2 Fälle von Amyloidgeschwulst der Bindehaut wurden beobachtet. Neuburger.

140) Einige weitere Fälle von Amblyopie in der Lactationsperiode, von Dr. Karl Heinzel. (Beitr. z. Augenheilk. v. Deutschmann. 1895. Heft XXI.) Verf. bringt einige weitere Fälle, wie er schon früher einen solchen beschrieben im XIII. Heft der genannten Beiträge, über welchen in diesem C.-Bl. schon berichtet wurde (April 1895). Neuburger.

141) Bericht über die Thätigkeit der fliegenden oculistischen Colonnen, von N. Andogsky, L. Bellarminow u. W. Dolganow. (Wratsch. Nr. 8—11. Lit. Beil. der St. Petersb. med. W. 1895. Nr. 5.) 21 Colonnen waren in verschiedenen Gouvernements thätig, 35,053 Kranke wurden behandelt und 6181 Operationen ausgeführt, deren genaue Angabe im Original nachzusehen ist. Erblindungen durch Trachom waren 713 vorhanden. Neuburger.

142) Ueber die Veränderungen der Netzhaut bei Infectionskrankheiten, von W. Dolganow. (Wratsch. Nr. 44 u. 45. — Lit. Beil. der St. Petersb. med. Wochenschr. 1896. Nr. 1.) D. fand nach fortgesetzten subcutanen Injectionen von Reinculturen von Streptococcus pyogenes aureus bei Thieren Durchtränkung des Sehnerven mit weissen Blutkörperchen, Oedem der Netzhautschichten, Veränderung der Gefässwände, albuminose Transsudation zwischen den Nervenfibrillen, Zerfall der Stäbchen und Zapfen, feinkörnige Transsudation zwischen Chorioidea und Netzhaut und in dem Glaskörper. Neuburger.

143) Ueber einige Bedingungen zur Entwickelung der Vereiterung der vorderen Augenkammer post operationem und über die Art der Verbreitung auf die tieferen Theile des Auges, von N. Andogsky. (Wratsch. Nr. 44. — Lit. Beil. der St. Petersb. med. Wochenschr. 1896. Nr. 1.) Vorläufige Mittheilung: Streptococcuscolonien entwickeln sich, wenn sie in nicht zu grosser Quantität in die vordere Augenkammer des Kaninchens gebracht werden, nur langsam, weil die Kokken von weissen Blutkörperchen ergriffen und von dem Lymphstrom durch den Fontana'schen Raum fortgespült werden. Grössere Mengen dagegen rufen Vereiterung der Vorderkammer und des Augeninnern hervor. Nach Entfernung der Linse ist die Quantität gleichgültig; es entwickelt sich stets Iridocyclitis und Panophthalmie. Neuburger.

144) Zur Bacteriologie und pathologischen Anatomie des körnigen Conjunctivalcatarrhs (Trachom und Conjunctivitis follicularis), von A. Tschemolossow. (Medicinskija pribawlenija k morskomu sborniku. Mai 1895. — Lit. Beil. der St. Petersb. med. Wochenschr. 1895. Nr. 8.) Bei der bacteriologischen Untersuchung des ausgepressten und auf Nährboden verpflanzten Follikelinhaltes wurden 9 mal Staphylococcus pyogenes aureus und albus, 8 mal ausserdem ein kurzes, dem Löffler-Bacillus ähnliches Stäbchen, 4 mal noch Staphylococcus pyogenes citreus gefunden. Die directe Untersuchung des

Digitized by Google

Detritus und von Schnitten durch den Follikel ergab weder beim Trachom noch bei der Conj. follicularis irgend welche Bacillen oder Kokken. Die Peripherie des Korns sowohl bei Trachom als bei Conj. follicularis bilden einkernige, stark färbbare Leucocyten, den Inhalt epitheloide, blasse, grosse Zellen mit mitotischen Figuren, und einzelne Capillaren; eine besondere bindegewebige Hülle wurde erst bei der Sclerosirung des Kornes beobachtet. Verf. schlägt vor, frische Fälle von Trachom und Conj. follicularis als körnige Entzündung der Bindehaut (Conj. granulosa acuta et chronica) zu bezeichnen und die Benennung „Trachom" nur den narbigen Veränderungen beizulegen. (Wenn Verf. das unser Erachtens überflüssige Bedürfniss nach einer neuen Namengebung fühlt, so sollte sie wenigstens sprachlich nicht so falsch sein wie die vorgeschlagene; denn τράχωμα heisst Rauhigkeit, bezeichnet eben die körnige Beschaffenheit der Bindehaut. — Ref.)

Neuburger.

145) Ueber Flüssigkeitsabsonderung im Auge, von Dr. Liebrecht (Hamburg). (67. Naturforschervers. in Lübeck. — Allg. med. Centr.-Ztg. 1895. Nr. 76.) Ueber die Zu- und Abflusswege des Flüssigkeitsstromes im Auge ist immer noch keine Einigung erzielt. Verf. suchte ähnlich wie Greef zum Ziele zu gelangen durch Punktion des Auges, jedoch nicht der Vorderkammer wie Greef, sondern des Glaskörpers durch die Sclera hindurch. Er fand darauf die gleichen Veränderungen wie Greef am Ciliarkörper, welche auf Flüssigkeitsabsonderung hinweisen, nämlich Blutüberfüllung, Flüssigkeitsaustritt, blasige Auftreibung des Epithels; er fand aber die gleichen Veränderungen auch an der Ader- und Netzhaut. Die weiteren Beobachtungen, Vertiefung der Vorderkammer nach der Punktion, lassen schliessen, dass die Zonula mit dem Linsensystem dem Uebertreten von Flüssigkeit aus dem Ciliarkörper in den Glaskörper erheblichen Widerstand bietet. Die Glaskörperflüssigkeit im scleralpunktirten Auge wird hauptsächlich von Ader- und Netzhaut ersetzt. Die Erscheinungen nach der Glaskörperpunktion lassen auch für das normale Auge den gleichen Flüssigkeitsstrom annehmen. Es wird also die Vorderkammer durch den Ciliarkörper, der Glaskörper durch Ader- und Netzhaut ernährt. Die nach der Punktion des Auges entstehenden Exsudate in der vorderen Hälfte des Auges färben sich nicht nach Weigert und sind daher nicht als Fibrin zu bezeichnen, wofür sie Greef gehalten.

Neuburger.

146) A case of temporary amblyopia from chocolate, by Casey A. Wood, M. D. (Chicago). (Med. Record. 14. Dec. 1895.) 54jähr. Mann, der wegen Geneigtheit zu Gichtanfällen sehr strenge Diät beobachtete, namentlich sich des Alkohols sehr enthielt, litt seit 20 Jahren an sehr häufig wiederkehrenden Anfällen von Flimmerscotom. Vor beiden Augen erschien eine radähnliche, weissliche, rotirende Masse, welche sich rasch vergrösserte, das ganze Gesichtsfeld erfüllte, so dass Pat. weiter nichts sah; nach einigen Minuten liess die Erscheinung nach, es trat Schwindel, Brechen und Kopfschmerz ein. In wechselnder Stärke und in wechselnden Zeiträumen traten die Anfälle auf, ohne dass sich eine Ursache oder eine Abhülfe hätte finden lassen. Als er wegen Magenbeschwerden eine Zeit lang keine Süssigkeiten ass, blieben die Anfälle aus, und als er eines Tages ein Stück Vanille-Chocolade gegessen hatte, kam ein heftiger Anfall. Dies fiel ihm auf, er ass nämlich gewöhnlich sehr viel Chcolade, und als er sich derselben gänzlich enthielt, traten keine Anfälle mehr auf. Versuche zeigten, dass das schädliche Agens weder in anderen Süssigkeiten, noch in Beimengungen der Chocolade, wie Vanille, Zimmt u. dgl. gelegen war, sondern in dieser selbst, gleichviel in welcher Form sie genommen wurde. Verf. nimmt eine Idiosynkrasie des Pat. gegen das in der Chocolade enthaltene

Digitized by Google

Alkaloid Theobromin an, und erklärt die grössere Toleranz gegen Cacao durch die geringere (?) Menge des darin enthaltenen Theobromin; zudem sei der Cacao häufig mit anderen Sachen verfälscht. Amblyopie durch Coffeïn wurde ja auch schon beobachtet. Neuburger.

147) Eine Gefässabnormität am vorderen Bulbus, von Dr. Topolanski, Augenarzt in Wien. (Wiener med. Blätter. 1895. Nr. 11.) Das sonst gesunde Auge zeigt auf der Irisfläche von aussen unten her eine Vene, die sehr dünn anfangend, in Schlängelungen dicker werdend, im Halbkreis bis in die Höhe der Pupillenmitte über die Irisfläche nach oben zieht und am Rande im Kammerwinkel verschwindet. An entsprechender Stelle, ca. 1 mm vom Hornhautrande nach aussen, tritt die Vene aus dem Augeninnern hervor, läuft als dickes Gefäss in der Conjunctiva nach aussen und verschwindet plötzlich am äusseren Winkel in die Tiefe. Derartige, meist am oberen Segment gelegene Irisvenen sah T. wiederholt bei Kaninchen. Neuburger.

148) Muskelmitbewegungen zwischen Auge und Nase, von Dr. Topolanski, Augenarzt in Wien. (Ibid.) Mitbewegungen zwischen Lidhebung und Kaubewegung sind schon mehrfach beobachtet worden. Verf. sah in einer grossen Zahl von Fällen, dass, wenn sich der Orbicularis palpebrarum zusammenzieht, gleichviel ob willkürlich oder unwillkürlich, leicht oder krampfhaft, an dem Nasenflügel derselben Seite eine quere Hautleiste vorspringt als Ausdruck der gleichzeitigen Contraction des Levator alae nasi. Die Erklärung liegt in den anatomischen Verhältnissen, indem der Musculus malaris, der theils in der nächsten Nachbarschaft des Orbicularis, theils aus demselben entspringt und sich in der Wangenhaut inserirt, in einem Theile bis hinab zum Nasenflügel reichen kann. Doch wurde eine Mitbewegung an einer dazwischen liegenden Hautpartie nicht gesehen. Neuburger.

149) Ueber die mechanische Behandlung einiger chronischen Conjunctivalerkrankungen, von Dr. A. Peters. (Therapeut. Monatshefte. Sept. 1895.) Verf. bespricht nach 3jähriger Erfahrung sein schon früher in Graefe's Archiv veröffentlichtes Verfahren der Abschabung der Conjunctiva. Nicht nur beim Trachom, sondern auch beim Frühjahrscatarrh, beim sog. Catarrhus siccus und auch beim acuten Conjunctivalcatarrh, insbesondere folliculärer Art und sonstigen Conjunctivalhyperämien unbekannter Art bewirkt dasselbe in den chronischen Erkrankungen viel raschere Heilung als medicamentöse Behandlung und in den anderen Fällen baldiges Verschwinden der subjectiven, oft sehr lästigen Beschwerden; von Adstringentien sah Verf. hierbei im Gegentheil nicht viel Gutes. Das Verfahren ist sehr einfach; ein gerades Lanzenmesser (F. A. Eschbaum, Bonn), vorn leicht abgerundet und nicht zu stumpf, deshalb auch nicht mit Hitze, sondern mit absolutem Alkohol zu sterilisiren, mit einer geraden und einer leicht convexen Kante wird nach guter Cocaïnisirung, die bei Wiederholungen oft entbehrt werden kann, senkrecht zur Tarsalfläche schabend auf derselben entlang geführt. Die Nachbehandlung besteht in der Anwendung kalter Umschläge bis zum nächsten Tage, und in den sehr seltenen Fällen fortbestehender Secretion wird am nächsten Tage Jodtrichlorid 1 : 2500 eingeträufelt. Verf. ist mit seinen Erfolgen sehr zufrieden. Bei Trachom und chronischen Fällen wird es anfangs alle 3—4, später alle 8 Tage einige Zeit lang wiederholt. Die Vortheile gegenüber den anderen mechanischen Behandlungen bestehen in sehr geringer Schmerzhaftigkeit. Die Blutung ist sehr gering. Die Wirkung wird durch Entfernung der kranken Epithelschicht und Anregung des darunter liegenden Gewebes zu reactiver Heilung erklärt. Weitere anatomische und bacteriologische Untersuchungen behält sich Verf. vor. Neuburger.

Digitized by Google

150) Zwei Fälle von vollständiger Erblindung in Folge von männlicher Hysterie, Heilung, von Dr. A. Barkan, Prof. d. Augen- u. Ohrenh. am Cooper Med. College, San Francisco. (Festschr. z. 25jähr. Jubil. d. Ver. deutscher Aerzte in S. Fr. 1895.) 32jähr., bisher gesunder, intelligenter Ingenieur wollte 4 Wochen vor der Consultation eine Flasche Catchup[1] öffnen, als diese in seiner Hand explodirte. Die Glasscherben schlugen in sein Gesicht und Augen. Er wollte, um das Blut abzuwischen, in die Küche gehen, glitt jedoch aus, fiel auf die linke Seite des Kopfes und blieb, weil allein zu Hause, angeblich 5—6 Stunden bewusstlos liegen. Er blutete weder aus der Nase noch den Ohren, erbrach jedoch auf dem Boden liegend. Beim Erwachen war er völlig erblindet, der Zustand dauerte mit heftigen Schmerzen im Hinterkopf eine Woche lang. Dann wurde gelegentlich L Licht erkannt. Dann nahm die Lichtempfindung wieder ab, besserte sich wieder etwas unter Morphium gegen die Schmerzen und Vesicatoren an den Schläfen und hinter den Ohren. Jetzt besteht grosse Empfindlichkeit gegen Licht, Pat. trägt die Augen verbunden, R eine ca. $1^1/_2'''$ lange geheilte Wunde am Limbus corneae, ganz geringe Reaction auf Licht, sonst bieten beide Augen ganz normale Verhältnisse. Handbewegungen dicht vor den Augen werden nicht erkannt, wohl aber R das Licht des Augenspiegels, aber falsch projicirt. L herrscht absolute Erblindung. Die Gemüthsstimmung war deprimirt. Von sonstigen hysterischen Zeichen erwähnt Verf. nichts, doch kommt er auf Grund des mitgetheilten Befundes, da Simulation aus äusseren Gründen auszuschliessen ist, zur obigen Diagnose. Unter Strychnin-Injectionen, Galvanisirung, kräftiger Diät, Eisen innerlich, Spaziergängen, kalten Abreibungen, Massage, Alles um dem Pat. keine Zeit zu lassen, über seinen Zustand nachzudenken, tritt in einigen Wochen völlige Heilung ein. Nach $1^1/_2$ Jahren kein Recidiv. — 30jähr. Steward, vor einem Jahre angeblich wegen „Wasser auf der Leber" behandelt, hatte vor einigen Monaten wegen rheumatischer Schmerzen von einem Apotheker Medicin genommen und merkte sofort darnach Abnahme seines Sehvermögens, nach einiger Zeit erst R, dann L völlige Erblindung. Heftige, constante Schmerzen im l. Auge und der l. Körperhälfte. Bds. normale Pupillenreaction. R Reste von Blenn. neon. Sonst beide Augen normal. R S = O. L werden Handbewegungen von oben nach unten, nicht aber von rechts nach links wahrgenommen. Pat. klagt über Gefühl von Confusion. Die Diagnose wurde hier durch die Behandlung bestätigt. Einmalige Galvanisirung bewirkt sofort Besserung, unter Faradisirung nach 3 Wochen Heilung.

Neuburger.

151) **Erythropie, zehn Minuten andauernd, in Folge von starker Erregung des Nervensystems, von Dr. Richard Hilbert in Sensburg. (Betz's Memorabilien 1894. 3. Heft.)** 63jähr., stark neurasthenische Frau sah, unmittelbar nachdem sie eine betrübende Nachricht erhalten hatte, alle Gegenstände in feurigem Roth, so dass sie erstaunt war, von anderen Leuten auf Befragen zu hören, dass diese rothe Beleuchtung von diesen nicht wahrgenommen wurde. Nach 10 Minuten war der Zustand für immer verschwunden, ohne dass andere hysterische Erscheinungen aufgetreten waren. Wie Verf. erwähnt, ist bei Hysterischen schon halbseitiges und rein peripheres Rothsehen beobachtet worden; er hält die genuinen Chromatopien für centralen, die farbigen Scotome für peripheren Ursprungs.

Neuburger.

152) **Atropin. (Sonderabdr. aus O. Liebreich's Encyklopädie. I. Bd. 1. Abth.)** Der von Laqueur geschriebene Artikel enthält die therapeutische

[1] Catchup, catsup, a liquor extracted from mushrooms, tomatoes, etc., used as a sauce. Webster, Dictionary. H.

Digitized by Google

Anwendung des Atropins, insbesondere in der Augenheilkunde in klarer und vollständiger Weise, und tadelt mit vollem Recht den häufig damit getriebenen, oft direct schädlichen Missbrauch. Nicht immer möchten 6—8 Tropfen einer 1% Lösung pro die genügen, um resistente Synechien zu sprengen (energische Atropinisation). In solchen Fällen kommt man nach Hirschberg besser zum Ziel durch zweistündliches Einträufeln von je 2 Tropfen, sowie dadurch, dass man täglich selbst dem Pat. innerhalb einer Stunde 6 mal je 2 Tropfen einträufelt, und in besonders hartnäckigen Fällen auch während der Nacht 2—3 mal einträufeln lässt, ohne in einem einzigen Falle bei verständiger Anwendung bedrohliche Erscheinungen zu sehen. Dann erlebt man allerdings die Freude, freilich oft erst nach einigen Tagen, breite Synechien trennen zu können; Fälle, die derartiger Atropinisirung trotzten, gaben auch dem Scopolamin nicht nach, wie Ref. beobachten konnte. Der 1% Atropinlösung Cocaïn zuzusetzen, ist auch nach H. sehr vortheilhaft zur grösseren Erweiterung der Pupille; doch genügte stets 2%, und scheint uns Verf.'s Vorschlag 4% wegen der Epithel schädigenden Wirkung des Cocaïns für dauernde Anwendung zu hoch zu sein. Neuburger.

153) Antisepsis und Asepsie auf chirurgisch-oculistischem Gebiete, von Dr. L. Grossmann, Primar-Augenarzt in Budapest. (Therapeut. Wochenschr. 1895. Nr. 29.) G. erwähnt die Versuche von Franke, die beweisen, dass es kaum gelingt, den Bindehautsack keimfrei zu machen; trotzdem empfiehlt er vor Operationen mit einer Lösung von Quecksilberoxycyanid (1:1500) denselben auszuspülen; der Reinigung der Lider ist gleichfalls grosse Sorgfalt zuzuwenden. Die von den Chirurgen geübte Reinigung der Hände u. s. w. ist selbstverständlich. Sodann folgt die Beschreibung des Hirschberg'schen Operationszimmers mit den Desinfectionsapparaten, welche dem Principe der Asepsie dienen sollen. Endlich folgt Verf.'s Verfahren zur Desinficirung der Instrumente: Auskochen in 1—2% Sodalösung (Schimmelbusch)[1], 10 Minuten Einlegen in 1% Quecksilberoxycyanidlösung, Abspülen mit absolutem Alkohol, Einlegen in desinficirte Glastasse, Bedecken mit in 5% Carbollösung getauchtem und ausgepresstem Tuche. Sterilisirung der Verbandstoffe in Wasserdampf von 100°. Warnung vor Gebrauch nicht sterilisirter Augentropfwässer. Neuburger.

154) Amaurosis toxica, von E. Grosz. (Orvosi hetilap. 1895. Nr. 9. Therap. Wochenschr. 1895. Nr. 33.) Der 29jähr. Pat. nahm im Laufe eines Tages 8 g Extract. filic. mar. aether. und 8 g Extr. punic. granati. Am gleichen und am nächsten Tage heftige Diarrhöen und am 3. Tage tagsüber Bewusstlosigkeit. Abends sah er noch das Lampenlicht; am nächsten Tage jedoch war er beim Erwachen vollständig erblindet. Es entwickelte sich allmählich eine Atrophia nervi optici, die sich nicht mehr zurückbildete. Die Pupillen waren sehr stark erweitert, was Verf. auf Wirkung des wirksamen Bestandtheils des Extr. punic. granati, des Pelletierin, setzt. Die Ursache der Erblindung und der Mydriasis sei eine periphere, wahrscheinlich eine Blutung in den retrobulbären Theil des Opticus, welche die temporale Sehnervenatrophie erzeugte. Die Erblindung ist als toxische, durch die eingenommenen Mittel erzeugte zu betrachten. [Extr. Gr., Pha. Aust., wird zu 4—12,0 gegeben!] Neuburger.

155) Ueber den relativen Werth meiner subcutanen Sublimat-Injectionscur zu anderen Quecksilbercuren, von Prof. G. Lewin. (Berl. klin. Wochenschr. 1895. Nr. 12.) Auf Grund 32jähriger Erfahrung an über 80,000 Syphilitikern kommt Verf. zu dem Schlusse, dass seiner Methode — von der Lösung von 0,6 Sublimat:100 Aq. dest. werden täglich 2 g Flüssigkeit, also

[1] Danach ist alles Weitere überflüssig. H.

Digitized by Google

0,012 g Sublimat injicirt — wenige oder fast gar keine der Schädigungen des Organismus anhaften, wie sie nach der Schmiercur und insbesondere nach der Injection unlöslicher Quecksilberpräparate gesehen wurden, als da sind Stomatitis, Enteritis, Nephritis, Embolien, Anämien, Nervenerkrankungen und selbst Todesfälle. Solange L. selbst die Injectionen ausführte, sah er bei 800 Kranken mit ca. 24,000 Injectionen keinen einzigen Abscess; selbstredend muss peinliche Sauberkeit herrschen. Die Methode hat ferner den Vortheil, dass sie jederzeit unterbrochen werden kann, ohne dass etwa nachkommende Schädigungen durch Quecksilber zu befürchten sind, wie bei den anderen Methoden, ferner, dass nöthigenfalls die Cur forcirt werden kann, indem man am Tage zwei-, ja dreimal die gewöhnliche Dosis von 0,012 g injiciren kann, da man eine etwaige Stomatitis oder Diarrhoe, die namentlich im Sommer leicht auftritt, leichter beherrschen kann, indem nach dem Aufhören der Injection kein Hg weiter resorbirt wird. Auch bezüglich der Wirkung auf das Syphilisgift ist die Sublimatmethode günstig, indem bei ihr Recidive, namentlich der Schmiercur gegenüber, seltener vorkommen, insbesondere maligner Art. Todesfälle sind bei der Sublimatcur noch keine, dagegen nicht wenige schon bei den anderen Methoden beobachtet worden. Zum Schlusse folgt ein umfangreiches Literaturverzeichniss. Neuburger.

156) Keratitis von eigentümlicher Art (scheibenförmige Trübung der Hornhaut mit eiterähnlichem Aussehen und Hypopyon) demonstrirte Prof. Czermak im Verein deutscher Aerzte in Prag (Sitzung vom 6. Dec. 1895). Da die eingeschlagene Jodbehandlung bedeutende Besserung herbeigeführt hat, so nimmt Vortr. die Erkrankung als eine luetische an. (D. M.-Ztg. 1896. Nr. 1.) Neuburger.

157) Anleitung zur Brillenverordnung für Aerzte und Studirende, von Dr. Stöwer in Greifswald. (Wien u. Leipzig, Urban & Schwarzenberg, 1895. 8°. 40 S. 1,60 M. Mit 24 Illustr.) Das Büchlein ist klar und verständlich geschrieben, enthält aber nicht mehr, als in jedem Lehrbuch der Augenheilkunde stehen muss und steht. (Deutsche Med.-Ztg. 1895. Nr. 55.) Neuburger.

158) Seh-Proben, von Prof. Dr. C. Schweigger in Berlin. (3. verb. Aufl. Berlin 1895. 4 M.) „Eine wesentliche Neuerung enthält die 3. Aufl. nicht; es sind nur einige Veränderungen der Zeilenfolge eingetreten, um besonders bei den kleinsten Nummern die Verwendbarkeit der Schriftproben zu steigern.“ Neuburger.

159) Verblutung aus der Lidconjunctiva, von Dr. Stoewer, Priv.-Doc. in Greifswald. (Deutsche med. Wochenschr. 1895. Nr. 6.) Ein 7 Monate altes Kind wird mit starker Anämie gebracht, nachdem seit mehreren Tagen auf dem l. Auge nur während des Schlafes aufhörende, allen Mitteln trotzende Blutungen aufgetreten waren. In der oberen Uebergangsfalte sitzt ein etwa halberbsengrosser blutender Tumor mit leicht gekörnter Oberfläche. Derselbe wird entfernt, die Wunde ausgekratzt und mit drei Nähten fest geschlossen. Die Blutung steht jetzt, aber die Schwäche war schon zu gross, nach 2 Tagen erfolgt exitus letalis. Bei der Untersuchung des Tumors, der aus Granulationsgewebe mit ziemlich zahlreichen kleinsten Gefässen bestand, zeigte sich, dass derselbe nirgends vom Epithel bedeckt war. Verf. findet darin die Disposition zur Entstehung der Blutung, welche durch die Reibung bei den Lid- und Augenbewegungen hervorgerufen werden musste. Vielleicht hätte frühzeitiger Occlusivverband beider Augen, nicht nur allein des blutenden, durch Beseitigung der Reibung die Blutung zu stillen vermocht. Neuburger.

160) A clinical and experimental study of the so-called oyster shucker's keratitis, by Robert L. Randolph, M. D. (Read before the 31. annual meeting of the Amer. Ophth. Soc., in New London, Conn., 17. and 18. July 1895. — Bulletin of the Johns Hopkins Hospital, Baltimore, Nov.—Dec.

Digitized by Google

1895.) Während Kohle, Eisen u. a. fremde Körper in der Cornea, wenn sie nicht inficirt sind, selten grosse Reizerscheinungen machen, beobachtete Verf. in Baltimore, welches an der austernreichen Küste von Maryland liegt, eine anderwärts sehr selten gesehene und nur einmal bisher, vor 15 Jahren von McDowell beschriebene Hornhautentzündung bei den Arbeitern, welche die Schalen der Austern öffnen, indem sie zuerst mit einem Hammer daraufschlagen und dann erst ein Messer zwischen die Schalen schieben. Dabei springt ein Stückchen Schale zuweilen in das Auge, und eben dadurch wird binnen kürzester Zeit eine heftige Entzündung mit starker Reizerscheinung verursacht; der Fremdkörper verschwindet bald in der entstehenden Infiltration. Merkwürdiger Weise sind in der Regel Leute befallen, die das Geschäft schon Jahre lang betreiben; es giebt ca. 6000 solcher Arbeiter in Baltimore; in Anbetracht dessen stellen die 65 vom Verf. beobachteten Fälle keine grosse Zahl dar. (Sehr selten dringt ein solches Schalenstückchen in's Augeninnere, glücklicher Weise, da das Auge in der Regel verloren ist.) Das Hornhaut-Geschwür heilt nach Entfernung des Fremdkörpers am besten unter Verband, mehrmaligem Einträufeln schwacher Sublimatlösung (1:4000) und gelegentlich eines Tropfens Atropin. Vielfach angestellte bacteriologische Untersuchungen ergaben wohl Bacterien, aber fast fast in jedem Falle wieder andere, so dass diese nicht die Ursache sein können, zumal Impfversuche an Kaninchenaugen erfolglos blieben; auch der Austernsaft machte, wenn steril, keine Entzündung, ebenso der Schlamm, in dem die Austern leben, nur vorübergehende Reizung. Als Verf. dagegen aus einem Blasrohr in ein Kaninchenauge Austernschalenstückchen, in ein anderes Kohlenstückchen blies, verursachte ein haften gebliebenes Stückchen ersterer Art bald heftige, eines letzterer ganz geringe Entzündung. Die Austernschale muss also das schuldige Agens, und zwar chemischer Natur, enthalten; nach anderen Untersuchungen besteht dieselbe zu mehr als 90% aus kohlensaurem Kalk, und mit letzterem konnte Verf. in der That in einer Reihe von Fällen, natürlich mit gereinigtem, eine heftige Entzündung in damit bestreuten Hornhautwunden erzeugen, so dass er nicht ansteht, diesen für die Grundursache zu halten.

Neuburger.

161) Fremdkörper in der Vorderkammer des Auges, von Dr. Topolansky, Augenarzt in Wien. (Wiener med. Wochenschr. 1895. Nr. 45.) Vor 22 Jahren war das Auge verletzt worden, ohne dass Pat. viel Werth darauf legte, da er keine Schmerzen hatte. Im Laufe der Zeit wurde das Sehvermögen schlechter, besserte sich aber wieder von selbst. Zufällig merkte Pat. nach Jahren, dass jedesmal beim Bücken „etwas über den Stern laufe“ und sah im Spiegel einen Fremdkörper im Augeninnern. Auch jetzt veranlasste er noch keine ärztliche Untersuchung. Gegenwärtig ist das Auge reizlos, die Hornhaut ist klar und durchsichtig bis auf die Descemet'sche Membran, welche bei seitlicher, nicht zu heller Beleuchtung diffuse rauchige Trübungen zeigt von gelblicher Farbe und unregelmässiger Begrenzung, ähnlich den zarten Trübungen bei bandförmiger Hornhautentzündung an der vordersten Hornhautschicht. Man kann sie entweder auf Verletzungen durch den frei beweglichen Fremdkörper oder auf chronische Entzündung des vorderen Bulbusabschnittes zurückführen, doch entscheidet sich Verf. für erstere Ansicht, da sonstige entzündliche Erscheinungen fehlen. Am Limbus corneae ist eine kleine Narbe zu sehen. Kammerwasser klar. Die Iris zeigt einen Stich in's Olivgrüne, etwas verwaschene Zeichnung und schlottert; Pupille ist enger als am anderen Auge, zeigt eine Spur von Reaction. Die Linse fehlt; an ihrer Stelle sind geringe Reste weisser membranöser Falten, welche die Mitte freilassen. Wenn der Patient den Kopf

Digitized by Google

nach abwärts neigt, so rollt aus dem unteren Kammerwinkel ein metallisch glitzernder, wie Eisen oder Stahl aussehender, ca. 3,1 mm grosser Fremdkörper hervor bis zur tiefsten Hornhautstelle, der beim Aufrichten des Kopfes über die Descemet'sche Membran wieder hinunterkollert und im Kammerfalz wieder spurlos verschwindet. Der Fall ist interessant einmal durch das lange Verweilen, sodann durch die freie Beweglichkeit des Fremdkörpers im Auge, ohne Schaden zu stiften. Verf. glaubt auf Grund der Leber'schen Versuche, dass der jedenfalls in die Linse geflogene Stahl- oder Eisen-, also an und für sich weniger gefährliche, Splitter dadurch in chemischer Beziehung unschädlich gemacht wurde, dass die eiweisshaltigen Linsenmassen eine Neutralisation der gelösten Theilchen bewirkten. Auch ist der Kammerfalz sehr günstig; auf der Iris z. B. liegend, hätte er wahrscheinlich doch Reizerscheinungen gemacht; jedenfalls war er aseptisch. Ueber Sehschärfe und weiteren Verlauf enthält die Arbeit nichts. Neuburger.

162) Ueber einen Fall von reactionslosem mehrjährigen Verweilen eines ungewöhnlich grossen Messingstückes im Auge; ein casuistischer Beitrag zu den Verletzungen des Auges durch Kupfer, von Wilhelm Hoesch. (Inaug.-Diss. Würzburg 1895.) Ein Arbeiter hatte sich durch Explosion der Patrone eines Militärgewehres an der Hand und am linken Auge verletzt; derselbe war sehr indolent, kam unregelmässig zum Arzt; einige Fingerglieder waren in Folge selbst ordinirter Carbolumschläge gangränös geworden und mussten entfernt werden. Auf die Verletzung des Auges, an dem nur eine anscheinend oberflächliche Wunde der Sclera und Bindehaut zu erkennen war, legte Pat., weil er keine Schmerzen empfand, keinen Werth, und er entzog sich bald weiterer Behandlung. Nach ca. 2 Jahren erst kommt er wieder in ärztliche Behandlung, um sich eine granulirende Excrescenz der Bindehaut des linken Auges entfernen zu lassen, die seit mehreren Monaten langsam gewachsen sein soll. Das Auge ist um $^1/_3$ verkleinert, reizlos, fühlt sich prall und hart an, wie ein phthisisches Auge, das von panophthalmitischen Schwarten oder Narbengewebe erfüllt ist, hatte eine abgeflachte, durchsichtige Hornhaut und Cataracta accreta, keinen Lichtschein. Beim Versuche, die aussen unten befindliche Wucherung zu entfernen, zeigt sich, dass sie die Spitze eines harten Gegenstandes bedeckt, der sich erst ausziehen lässt, als durch längeren Schnitt der Augapfel eröffnet wird, und sich als 30 mm langes, 10 mm breites, unregelmässig gezacktes Messingstück erweist, jedenfalls herrührend von der Hülse der früher explodirten Patrone. Heilung erfolgte glatt. Merkwürdig ist an dem Fall, dass ein so grosser Fremdkörper 2 Jahre lang im Auge war, ohne weder Panophthalmie noch überhaupt nennenswerthe Entzündung hervorzurufen; erst dann trat langsam Phthisis bulbi ein, in Folge wovon wohl erst das untere spitze Ende die Sclera durchbohrte. Das andere Auge war stets gut. Die Arbeit enthält auch eine eingehende Besprechung der Literatur über Verletzungen des Auges durch Fremdkörper, insbesondere durch Kupfer. Neuburger.

163) Ein Osteom der Orbita, von Sanitätsrath Dr. B. Steinheim in Bielefeld. (Deutsche med. Wochenschr. 1895. Nr. 51.) 42jährige, sonst gesunde Bäuerin kommt mit einer Geschwulst am inneren Winkel des linken Auges, in der Gegend des Thränensackes, die seit 4—5 Jahren allmählich gewachsen, anfangs ohne Beschwerden, jetzt stärkeres Thränen und Eitern, Kopfschmerz und mangelhafte Athmung durch die linke Nasenseite verursacht. S ist L schlechter geworden. Ursache nicht anzugeben, namentlich keine Verletzung. Der Bulbus ist erheblich protrudirt, nach aussen abgelenkt, frei beweglich, nur erreicht er den inneren Winkel nicht. Der Sehnerv ist atrophisch. Die

Digitized by Google

Geschwulst ist von normaler Haut bedeckt, mit dem unteren Orbitalrand verwachsen, erreicht den oberen nicht vollständig und erstreckt sich, allmählich an Höhe abnehmend, in die Augenhöhle; die linke Nasenöffnung ist völlig undurchgängig und durch Geschwulstmasse verschlossen. Die Knochenhärte führte zur richtigen Diagnose. Die mit Hammer und Meissel vollständig entfernte Geschwulst, wobei der Bulbus wegen Einbettung des Sehnerven in dieselbe nicht erhalten werden konnte, wog 20 g, war 37 mm lang, 29 hoch und 26 dick, hatte also die Orbita zum grossen Theil ausgefüllt; auch der in der Nase liegende Theil wurde entfernt; die dadurch entstandene breite Oeffnung schloss sich wieder. Heilung erfolgte zufallsfrei. Trotz der hier verhältnissmässig leichten Entfernung und der unter dem Schutz der Antiseptik erfolgten glatten Heilung hält es Verf. doch mit Berlin rücksichtlich der Gefahren für angezeigt, die Operation auf ganz bestimmte und der Diagnose mit Rücksicht auf die Basis der Geschwulst zugängliche Fälle zu beschränken. Die feste Basis lag hier in der inneren Seitenwand, daher der günstige Verlauf; der Ausgangspunkt lag im Bereich des Oberkieferfortsatzes, des Thränencanals und des Thränenbeins; von da aus war die Entwickelung zuerst in die Nasen-, dann in die Augenhöhle hinein erfolgt. Neuburger.

164) A case of breech-pin of gun in orbit: removal: recovery, by Charles Wenyon, M. D., Fatshan, Süd-China. (Brit. med. Journ. 12. Oct. 1895.) Ein junger Chinese war durch Explosion eines Gewehres an der rechten Nasenseite am inneren Augenwinkel verletzt worden; nach zweimonatlicher Misshandlung durch einen einheimischen Prakticus kam er mit starken Kopfschmerzen und verlorenem rechten Auge in Verf.'s Behandlung; angeblich war kein Fremdkörper in der schlecht verheilten Wunde, aus der Eiter floss. Doch Verf. zog aus der Orbita nach Erweiterung der Wunde den vollständigen, 3″ langen und 75 g schweren Verschlussstift des Hinterladers. In 10 Tagen trat hierauf Heilung ein. S blieb = O auf dem r. Auge. Neuburger.

165) Foreign body in orbit: the bill of a fish, by W. Burrell Thomson, Surgeon-Major, York. (Brit. med. J. 7. Dec. 1895.) Ein Corporal war beim Baden in Westindien von einem Fisch gestossen worden. Die eine halbe Stunde später vorgenommene ärztliche Untersuchung förderte aus einer kleinen Risswunde am rechten Orbitalrande einen in der Orbita fest eingekeilten, $2^1/_2$″ langen, $^1/_3$″ breiten, mit sechs Zähnen besetzten Fischschnabel zu Tage. Abgesehen von einer Conjunctivalwunde war der Bulbus intact, beträchtlich protrudirt, unbeweglich; leichte Ptosis; Pupille weit, langsam reagirend. S = Lichtschein. Es trat Sehnervenatrophie ein. Neuburger.

166) Case of diphtherial conjunctivitis implicating both corneae treated by antitoxin, by W. M. Hamilton, M. D., Patricroft, Lancashire, and A. Emrys-Jones, M. D., Manchester. (Brit. med. Journ. 7. Dec. 1895.) 12 Tage nach beginnender Desquamation eines leichten Scharlach-Anfalles begannen die Lider des einjährigen Patienten zu schwellen, und im Verlauf von 4 Tagen hatte sich bds. eine ziemlich schwere Conjunctivitis diphtheritica eingestellt, l. mit leichter Hornhauttrübung, r. mit Geschwürsbildung. Die Augen wurden anfangs mit Sublimataugenwasser, sodann mit Borglycerin ausgespült und mit Höllensteinlösung geätzt. Als am 5. Tage sich Beläge im Hals einstellten, wurden 10 g Antitoxin mit bestem Erfolge injicirt und am nächsten Tage wiederholt. Die Beläge im Hals und auf der Conjunctiva, welche ausserdem wie bisher weiter behandelt worden waren, stiessen sich ab; l. trat völlige Heilung ein, r. kam es zur Perforation; doch blieb das Auge erhalten und dürfte durch eine Iridectomie wesentlich gebessert werden. Neuburger.

Digitized by Google

167) A clinical study of 167 cases of glaucoma simplex, by William Zentmayer, M. D., and William Campbell Posey, M. D. (Arch. of Ophthalm. XXIV. Nr. 3.) Die an „Wills Eye Hospital" in Philadelphia gemachten Beobachtungen sind in dieser vorwiegend statistischen Arbeit niedergelegt und führen zu folgenden Schlusssätzen: Gl. simpl. kommt annähernd bei beiden Geschlechtern gleich oft vor, doch scheint das männliche etwas häufiger befallen zu sein(?); am häufigsten tritt es zu Beginn der fünften Lebensdekade auf (dies ist nicht richtig; die Verff. lassen den Hauptgrundsatz der Altersstatistik, die Zahl der in jeder Dekade Lebenden zu berücksichtigen, ausser Acht; vgl. „Altersstatistik des Glaucoms" im Jan.-Heft 1894 dieses C.-Bl. — Ref.). Alle Formen der Ametropie scheinen in gleicher Weise dazu geneigt zu sein. Beide Augen werden meist gemeinschaftlich befallen, wenn auch oft ein Zeitraum bis zu 20 Monaten dazwischen liegt. Als Durchschnittszeitdauer bis zur Erblindung ergab sich $2^1/_2$ Jahre.(?) Eines der constantesten Symptome ist die Sehnervenexcavation; doch kann sowohl sie, in ca. $20^0/_0$, wie auch häufiger das eine oder andere der drei weiteren Hauptsymptome, Gesichtsfeldeinengung, Abnahme der centralen Sehschärfe, Spannungszunahme fehlen. Trübung der Medien war sehr oft vorhanden. Enge der Vorderkammer kann vorhanden sein ohne Spannungserhöhung; dagegen ist das Umgekehrte sehr selten. Da die subjectiven Beschwerden oft nur gering sind, wird das Gl. simpl. häufig nur durch Zufall entdeckt. Therapeutisch wird zuerst stets Eserin versucht; schreitet die Gesichtsfeldeinengung innerhalb eines Monates vor, in ca. $20^0/_0$ der Fälle, so wird iridectomirt. In ca. $50^0/_0$ hält die Operation den Verlauf der Krankheit für 18 Monate durchschnittlich auf; wirkungslos ist die Iridectomie in $10^0/_0$ der Fälle. Aetiologisch war vor Allem Rheumatismus und Influenza(?) nachzuweisen.

Neuburger.

168) Comparative value of the administration of eserine and the performance of iridectomy in the treatment of simple glaucoma, based upon the clinical observations of 167 cases, by William Zentmayer, M. D., and Wm. Campbell Posney, M. D. (Wills Hospital Reports. Vol. I. Nr. 1. Philadelphia 1895.) Die am Schlusse der obigen Arbeit über die Behandlung des Glauc. simpl. mit Eserin oder Iridectomie gemachten Bemerkungen werden hier weiter ausgeführt und drei beweisende Fälle eingehend besprochen. Beide Verfahren wirken mehr ein auf die Besserung der Sehschärfe als des Gesichtsfeldes, am meisten aber auf die Herabsetzung des intraocularen Druckes.

Neuburger.

169) A study of muscae, with suggestions as to the physiology of intraocular nutrition, the etiology of cataract, glaucoma etc., by George M. Gould, M. D., Philadelphia. (The Med. News. 14. Sept. 1895.) Ausgehend von den subjectiven Gesichtswahrnehmungen, für welche er eine neue Eintheilung vorschlägt, beschäftigt sich Verf. vorzugsweise mit den „fliegenden Mücken". Dieselben stellen Producte der Gewebsmetamorphose, zu Grunde gegangene Zellen u. dgl. vor, stammen als Zerfallsproducte aus dem Glaskörper und befinden sich vor dem verticalen Aequator in der vom Verf. hypothetisch angenommenen „Camera aqueovitreosa", die hinten vom Glaskörper, vorn von der Linse und ihrem Aufhängeband und dem Ciliarkörper begrenzt wird. Die „Mücken" sollen die Wirkung des Lidschlages unterstützen, indem sie als schattengebende Körper die Netzhaut vor allzu starker, fortwährender Belichtung schützen(?). Ferner soll auch die erwähnte Camera wichtige Aufgaben erfüllen, die Excretionsstoffe der Glaskammer aufnehmen, die flüssigen zu den vorderen Abflusswegen leiten, für die festeren Theilchen dagegen als „Absatzbassin"

Digitized by Google

dienen, ferner möglicher Weise eine Reserve darstellen, um nach Abfluss des Vorderkammerwassers dieses wieder zu ergänzen, insbesondere nach Verletzungen mit einer leichter coagulirenden Flüssigkeit(?), endlich sollen die corpusculären, aus dem Glaskörper-Stoffwechsel herrührenden Elemente in dieser Camera, die angeblich deshalb(?) von den Anatomen noch nicht nachgewiesen werden konnte, weil sie eben mit Eröffnung des Auges sofort zerstört wird, durch das fortwährende Schütteln bei Bewegungen des Auges und durch eine verdauende Kraft der Flüssigkeit verkleinert und so zur Entfernung durch die vorderen Abflusswege geeignet gemacht werden; auch soll die Flüssigkeit in der Camera gewissermaassen als Puffer dienen, damit durch den Accommodations-Mechanismus keinerlei Reibung entsteht, andererseits der Glaskörper auch nicht direct gegen das Linsenband und die Linsenkapsel gepresst werden kann, wodurch die Filtration verhindert würde. Auf diese hypothetischen Annahmen baut Verf. eine Aetiologie der Cataract und des Glaucoms auf, als Folgezustände einer Störung der oben aufgezählten Functionen, und speciell für letzteres eine Therapie, die in Massage des Auges bestehen soll, welch letztere den gestörten Abfluss aus der Camera aqueovitreosa wiederherstellt. Ein derart behandelter, günstiger Fall wird angeführt. Neuburger.

170) Etiology and pathology of sympathetic ophthalmia, by Charles Zimmermann, M. D., Milwaukee. (The Med. and Surg. Reporter. 17. Aug. 1895.) Kurze Zusammenstellung der neuesten Literatur und der daraus sich ergebenden Gesichtspunkte über das Wesen der sympathischen Ophthalmie. Neuburger.

171) Advancement of the internal rectus by the method suggested by Dr. Melville Black, by J. A. Lippincott, M. D., Pittsburg. (The Med. and Surg. Reporter. 28. Dec. 1895.) Mittheilung dreier nach der obigen, im Arch. of Ophthalm., Juli 1895, veröffentlichten Methode mit bestem Erfolg operirten Fälle. Neuburger.

172) An additional word as to the treatment of Exophoria, by George M. Gould, M. D., Philadelphia. (The med. News. 18. Nov. 1893.) Erwiderung auf einige Einwürfe gegen Verf.'s Vorschläge zur Behandlung der Exophorie mittelst Prismen; die Ursache der Anomalie sei keine periphere, in den Muskeln oder Nerven gelegene, sondern eine centrale, bedingt durch mangelhafte Innervation und Coordination; die von ihm angegebene Methode verfolge den Zweck, die Convergenz der Augen einzuüben. Neuburger.

173) Scopolamine as mydriatic, by Arthur G. Hobbs, M. D., Atlanta. (The Refractionist, Boston 1895.) Das Mittel eignet sich sehr gut zu Refractionsbestimmung, weil es schon in sehr schwacher Lösung, $^1/_{20}$ bis $^1/_{80}$ %, die Accommodation bald lähmt, andererseits seine Wirkung bald vorübergeht. Auch zur Pupillenerweiterung zu diagnostischen Zwecken ist es zu empfehlen; so wurde es bei einigen Glaucomfällen ohne Schaden eingeträufelt, natürlich in schwacher Lösung; der Druck wurde nicht erhöht. Bei Iritis wirkt es in $^1/_2$ bis $^1/_5$ % Lösung stärker als Atropin; bei älteren Leuten ist es sehr zu empfehlen. Es ist sehr giftig, deshalb mit grosser Vorsicht einzuträufeln. Neuburger.

174) Fremdkörper im Augengrunde. (Arch. f. Augenh. 1895. Nr. 29.) Knapp spricht sich auf Grund reicher Erfahrung dahin aus, in vollkommen reizlosen Fällen sei es besser, die Entfernung des Fremdkörpers nicht zu versuchen, wenn derselbe bereits eingeheilt sei. Sieht man dagegen denselben bei frischen Fällen, so soll man nicht zuwarten. Sieht man ihn aber, bei bestehender Linsentrübung z. B., in frischen Fällen nicht, so soll man grössere Splitter mit dem Magneten zu entfernen versuchen, kleinere dagegen exspectativ behandeln.

Digitized by Google

Unbedingt soll letzteres geschehen, wenn ein Auge schon blind war und das andere durch Fremdkörper cataractös wurde. Auch nach längerem Verweilen kann ein ursprünglich reizloser Fremdkörper, wenn nicht genügend eingekapselt, noch Entzündung verursachen; zwei Fälle dafür werden angeführt. (Therapie d. Gegenwart. Sept. 1895.) Neuburger.

175) Visual perceptions as symptom of disease, by William Campbell Posey, M. D., Philadelphia. (University Medical Magazine, Dec. 1895.) Den subjectiven Gesichtswahrnehmungen wurde vor Erfindung des Augenspiegels grosses Gewicht beigelegt als diagnostischem Hülfsmittel. Fällt letzteres jetzt auch vielfach weg, so bieten diese Erscheinungen doch vieles Interessante und für manche Krankheiten Charakteristisches; Verf. bespricht deren Beziehungen zu den einzelnen Erkrankungen; wir können hier nur einen kurzen Ueberblick geben. Bekannt sind die Lichterscheinungen und Schreckbilder bei Epileptischen, ebenso die „Fortificationslinien" bei Migräne; complicirte Hallucinationen sind bei beiden Erkrankungen selten; Verf. bringt die Geschichte eines Falles von Migräne mit Hallucination innerhalb des erblindeten Theiles des Gesichtsfeldes. Farbenerscheinungen können vorhanden sein oder fehlen, Hysterie ist begleitet von verschiedenen Hallucinationen und Phosphenen, besonders von monocularer Diplopie und Polyopie, ähnlich der Alkoholismus. Ferner kommen Hallucinationen vor bei Reizung der Gehirnrinde durch Geschwülste des Gehirns oder andere Erkrankungen des Centralnervensystems, darunter homonyme hemianopische Hallucinationen. Auch bei Reizungen der Retina durch Erkrankung ihrer Elemente, bei Neuritis, bei Reizung eines Sehnervenstumpfes nach Enucleation treten Phosphene auf, als strahlende Sterne, auch mit Regenbogenfarben, oder auch als dunkle Flecke; letzteres besonders bei Affectionen der Macula oder des Sehnerven. Die Lichterscheinungen nach Blendung oder mechanischer Beschädigung des Auges durch Schläge u. s. w., bei Schliessung oder Oeffnung electrischer Ströme, bei überanstrengter Accommodation, bei Uebermüdung u. dgl., meist in Form von Lichtstrahlen, feurigen Funken, Kugeln oder Schnüren, ferner bei beginnender Cataract, sowie endlich die physiologischen „Mouches volantes" sind bekannt. Neuburger.

176) Some exceptional features in cataract extraction, by Swan M. Burnett, M. D., Prof. of Ophthalm., Washington. (Virginia Med. Monthly. July 1895.) Dank der technischen Fortschritte und der Asepsie ist die Lehre von der Cataract-Extraction auf einem gewissen Stillstand angelangt, freilich ohne dass das ideale Resultat, die Eliminirung der Fälle mit folgender S = O, erreicht wäre. Für die Hauptfrage, ob Iridectomie oder nicht, lassen sich keine neuen Gesichtspunkte mehr anführen, es muss dies dem persönlichen Ermessen und der Geschicklichkeit des Operateurs überlassen bleiben. Verf. operirt meist ohne Iridectomie. Die ideale Operation jedoch ist die Extraction der Linse in ihrer Kapsel ohne Glaskörperverlust durch eine intacte Pupille. Zurückbleibende Kapselreste stören oft sehr. Bei Kapseltrübung, luxirter Cataract oder Zerreisslichkeit der Zonula wurde dies Verfahren bisher schon geübt, freilich sehr oft unter Zuhülfenahme der Schlinge oder des Löffels; Verf. verwirft letzteres als schädlich und gefährlich wegen der Einführung eines weiteren Instrumentes in's Augeninnere; ebenso ist die Iridectomie hierbei oft von Schaden, weil der Glaskörper in solchen Fällen meist flüssig ist. Sodann führt Verf. drei Fälle an mit 68, 55 und 60 Jahren, wo er wegen Kapseltrübung, überreifer und verflüssigter Cataract, ohne Iridectomie die Linse sammt der Kapsel entfernte: ein Assistent hält das Oberlid, Verf. operirt stets ohne Sperrer, gegen Ende des Schnittes schon übt die Fixationspincette einen Druck von hinten

vorn aus, so dass nach völliger Beendigung desselben die Linse durch die Pupille tritt, der Druck wird dann ohne Fixation sanft fortgesetzt, sofort nach dem Austritt der Linse das Oberlid fallen gelassen; zieht die Iris sich nicht spontan ganz zurück, so kann man dies durch sanftes Reiben mit dem Oberlid meist leicht erzielen; absolute Ruhe des Patienten ist erforderlich, um sie nicht wieder hervorzupressen. In allen drei Fällen trat ohne Glaskörperverlust glatte Heilung und gutes Sehvermögen ein. In einem vierten Fall, der 6 Jahre zuvor schon von Verf. mit bestem Erfolg auf einem Auge extrahirt worden war, trat bei der Extraction auf dem anderen Auge, ohne Iridectomie und mit Zurücklassung der Kapsel, trotz peinlicher Asepsie am vierten Tage mässige Iritis auf, welche nach 10 Tagen mit Hinterlassung dreier leichter Synechien nachgelassen hatte. Am 16. Tage wurde der Patient, welcher sich stets sehr unzweckmässig und unfolgsam benommen hatte, entlassen mit leichter Conjunctivalinjection. Nach einer Woche kehrt er wieder mit Hypopyon, Infiltration der Wunde u. s. w., das Auge war verloren; angeblich hatte er stets ruhig zu Hause gelebt und keinen Excess begangen. Der Fall soll beweisen, dass trotz aller Sorgfalt sich ein schlimmer Ausgang nicht immer vermeiden lässt; es ist dies erst der zweite Fall, den Verf. verloren hat. (Die Entlassung dieses unzuverlässigen Patienten am 16. Tage dürfte wohl zu früh gewesen sein, nachdem schon Iritis vorhergegangen. Ref.) Neuburger.

177) The results of section of the trigeminal nerve, with reference of the so-called „trophic" influence of the nerve on the cornea, by William Aldren Turner, M. D. (Brit. med. Journ. 23. Nov. 1895.) In 18 gemeinsam mit Dr. Ferrier ausgeführten Versuchen von Durchschneidung des Trigeminus, indem 4 mal das Tuberculum Rolando zerstört, 2 mal die Corpora restiforma einschliesslich der aufsteigenden Trigeminuswurzel, 4 mal der Nervenstamm zwischen Varolsbrücke und Ganglion Gasseri, 8 mal nur der Ramus ophthalmicus und 2 mal die absteigende oder trophische Wurzel von Merkel in Verbindung mit dem oberen Kleinhirnschenkel durchtrennt wurde, bei denen sämmtlich als hervorstechendes Symptom Anästhesie der Cornea sich ergab, kam es nur 2 mal zu destructiven Processen und Panophthalmie; beide zeigten aber auch sonst noch septische Erscheinungen, Temperatursteigerung und localisirte Affectionen; in einem davon ergab die Section beginnende septische Meningitis. In einigen Fällen wurde leichte Hornhauttrübung beobachtet, entsprechend dem in Folge der Unempfindlichkeit der Hornhaut durch verringerten Lidschluss offengebliebenen Lidspaltentheil; doch hellte sich die Hornhaut bald wieder auf. Auch künstlich oder zufällig, durch Cauterisation, bezw. Collodium gesetzte Reizungen der Hornhaut heilten ohne Zwischenfall. In sämmtlichen Fällen mit Durchneidung des Ramus ophthalmicus wurde die Hornhaut genau anatomisch untersucht, zeigte aber keinerlei Veränderung. In Zusammenhalt mit den klinischen Erfahrungen nach Exstirpation des Ganglion Gasseri wegen Trigeminusneuralgie, die Verf. im Auszug mittheilt, folgert er aus den Versuchen, dass die mit Läsion des Trigeminus vergesellschafteten, sogenannten neuroparalytischen Symptome nicht Zeichen der Paralyse, sondern der Irritation des Nerven seien. Neuburger.

178) Transactions of the Ophthalmological Society of the United Kingdom. Vol. XV. Session 1894/95. (London, J. & A. Churchill, 1895.) Das vorzüglich ausgestattete, mit prächtigen Abbildungen versehene Buch enthält das Mitgliederverzeichniss, die Satzungen u. dgl., sowie die ausführlichen Sitzungsberichte der Gesellschaft, über welche in diesem Centralbl. bereits an anderer Stelle referirt ist. Zu erwähnen wäre noch die nicht referirte, satzungs-

gemäss zur Erinnerung an Bowman am 14. Juni 1895 von W. R. Gowers vorgetragene Bowman lecture über „Subjective visual sensations". Nach einleitenden Worten bespricht er die ohne äussere Veranlassung auftretenden subjectiven Gesichtswahrnehmungen, insbesondere die bei Epilepsie und Migräne vorkommenden, welche vor Allem durch ihren Ursprung in den cerebralen optischen Centren ausgezeichnet sind. Bei der Epilepsie treten sie im Vorstadium des Anfalls, in der sog. Aura epileptica auf als Licht- oder Farbenflecke, die sich ungeheuer rasch bewegen; sodann kommen auch complicirtere Erscheinungen, Personen, Gegenden, Schreck-Erscheinungen vor; dabei sind je nachdem auch Gehörs- und Geruchshallucinationen vorhanden. Als Farben werden gesehen grün, roth, blau, gelb; meist jedoch ein intensiver rothgelber Schein; das Roth geht oft in seine Complementärfarbe Grün über. Merkwürdig ist dabei, dass die Farben das ganze G.F. ausfüllen können, wenn schon normaler Weise z. B. für Grün nur ein beschränktes G.F. besteht. Sodann werden die peripheren Farbenwahrnehmungen, die mit den Gesichtserscheinungen verbundenen Bewegungen des Kopfes, Mikropsie und Makropsie besprochen. Das Ganze dauert meist nur wenige Secunden, dann tritt Bewusstlosigkeit und Krampfanfall ein; doch kann auch der Anfall ausbleiben und nur eine der eben beschriebenen Erscheinungen allein auftreten. Bei der Migräne treten die Erscheinungen auch zuweilen selbständig, meist jedoch als Vorboten heftigsten Kopfschmerzes, zuweilen mit Erbrechen, auf. Im Uebrigen sind sie ganz anderer Art. Sie dauern mehrere Minuten, sind viel einfacher; Personen, Gegenstände, Landschaften u. dgl. werden nie gesehen. Dr. Hubert Airy hat die an sich selbst beobachteten Wahrnehmungen schon 1868 genau beschrieben und abgebildet; er hat dem Vortragenden jetzt wieder einige neue Beschreibungen gegeben, welche vorgelegt werden, sowie die von einem Maschinen-Ingenieur, der gut zeichnete, gleichfalls an sich selbst beobachteten und abgebildeten Formen. Dieselben lassen sich ohne Abbildungen schwer beschreiben, weshalb wir diesbezüglich auf das Original verweisen müssen. Das bekannte „Fortifications-Spectrum" ist vorherrschend, Linien ähnlich Befestigungswerken in vorspringenden und zurückliegenden Winkeln. Dasselbe kann rund sein, einfach aus einer Reihe vorspringender Winkel gebildet, entweder fixirt oder sich hin und her bewegend, oder die von einer Zickzacklinie begrenzte helle Fläche kann immer grösser und grösser werden, oder im Centrum, das im Allgemeinen wenig ergriffen wird, entsteht ein schwarzer Fleck, der grösser und grösser werdend schliesslich von einer winkligen hellen Linie durchzogen wird u. dgl. m.; auch einem Heiligenschein ähnliche pericentrale Spectra werden gesehen. Die Farbenerscheinungen dabei sind verschieden: roth, blau, grün und orange; die in den Winkeln zusammenstossenden Linien sind sehr oft von verschiedener Farbe.

Neuburger.

179) Ophthalmia nodosa, by J. B. Lawford. (Ophth. Society's of the U. K. Transactions. Vol. XV.) 16jähriger Junge, dem ein Spielkamerad eine Bärenraupe gegen das r. Auge geworfen, kommt 2 Wochen später mit ziemlicher Reizung und Schmerzen; auf der Conjunctiva des Unterlides, die im Ganzen geschwollen ist, einige blasse papulöse Erhebungen, aus denen sich schliesslich zwei Raupenhaare entfernen lassen; nach 3 Wochen fast reizlos entlassen; nach 3 Monaten wieder starke Reizung und Lichtscheu, die in 4 Wochen vorüber waren, ohne dass diesmal besonderes gefunden wurde. Es dürfte in diesem Falle die Raupe Bombyx rubi gewesen sein. Sodann führt Verf. die nicht allzu umfangreiche Literatur an, die wir für spätere Arbeiten hier kurz wiedergeben: Pagenstecher (Bericht der Ophth. Gesellsch., Heidelberg 1883. Zehender's

Digitized by Google

klin. Monatsbl. XXI.), hier hatten sich auch auf der Iris Knötchen gebildet. Leopold Weiss (Arch. f. Augenh. XX. 1889. S. 341), Iritis durch Raupenhaare. Aug. Wagenmann (Arch. f. Ophth. XXXVI. 1. S. 126. 1890), Pseudotuberculöse Entzündung der Conjunctiva und Iris durch Raupenhaare. E. Krüger (Arch. f. Augenh. XXIV. und XXV. 1891—92. Arch. f. Ophth. XXII. 1893), Ophtalmia nodosa durch Raupenhaare Becker (Berl. klin. Wochenschr. 30. Mai 1892), Pseudotuberculöse Ophthalmie durch Raupenhaare. Hillemanns (Deutsche med. Wochenschr. 14. Juni 1894), Ophthalmia nodosa (Sämisch). (Nicht erwähnt ist: Ueber Entzündungen, insbesondere Augenentzündungen, hervorgerufen durch Raupenhaare, von Wilh. Störmann. Inaug.-Diss. Berlin 1894. — Ref.)

Neuburger.

180) Skiaskopy and its practical application to the study of refraction, by Edward Jackson, A. M., M. D. (112 S. 26 Illustr. Philadelphia, The Edwards & Docker Co., 1895. Preis 1 Doll.) Nach einleitenden Worten über die Geschichte der Skiaskopie bespricht Verf. in klarer, leicht fasslicher Weise die allgemeinen optischen Principien und die praktische Anwendung dieser Methode zur Ermittelung der verschiedenen Brechzustände des Auges unter Vermeidung algebraischer Formeln, dagegen mit Zuhülfenahme instructiver Zeichnungen und Abbildungen, da nach seiner Erfahrung dem Verständniss der Studirenden, für welche das Buch hauptsächlich geschrieben ist, damit am besten gedient ist; allgemeine Kenntniss der physiologischen Optik ist übrigens bei dem Leser vorausgesetzt. Die Methode hat die Vorzüge, unabhängig von des Patienten Mitwirkung zu sein, bei genügender Geschicklichkeit des Untersuchers die genauesten Resultate zu geben, wenig mehr Zeit als andere Methoden zu erfordern, keine kostspieligen, complicirten Apparate zu benöthigen, und endlich zu ermöglichen, die Refraction der Pupille in ihren einzelnen Theilen zu ermöglichen. Das Büchlein dürfte eine gute theoretische Anleitung zur praktischen Erlernung dieser Methode geben, für welche wie für andere auch fleissige Uebung die Hauptsache ist. Neuburger.

181) Ueber Skiaskopie und die Grenzen ihrer Verwendbarkeit, Vortrag in der Berl. militärärztl. Gesellsch. am 21. Mai 1895, gehalten von Oberstabsarzt I. Cl. Burchardt. (Deutsche militärärztl. Ztschr. 1895.) Nach klarer Erläuterung des Ganges der Lichtstrahlen bei der Skiaskopie und einfacher Erklärung des diagnostisch so wichtigen Umschlages der Lichtwanderung ohne mathematische Formeln, welche sich ohne Zeichnung hier nicht wiedergeben lässt, bespricht B. einerseits die Vortheile dieser Methode, welche in Bequemlichkeit und Schnelligkeit der Ausführung und Unabhängigkeit von der eigenen Accommodation bestehen, andererseits die Nachtheile, welche die Verwerthbarkeit derselben begrenzen und in dem verwirrenden Bild bei gleichzeitiger Benutzung der Hornhautmitte und deren seitlichem, meist anders gekrümmtem Theile, in der Schwierigkeit des Erkennens, welchen Theil der Netzhaut man gerade vor sich hat, endlich in der häufigeren Nothwendigkeit, Mydriatica anzuwenden, zu suchen sind. Auch bei intraocularen Geschwülsten, Netzhautablösung, Trübungen der brechenden Medien, insbesondere bei glaucomatösen Augen, ist die Refractionsbestimmung im aufrechten Bild überlegen. Für den Militärarzt insbesondere ist letztere Methode vorzuziehen, da die Skiaskopie nicht mit Sicherheit die Refraction einer bestimmten Stelle, z. B. der Macula, zu finden gestattet. Bei hochgradiger Kurzsichtigkeit lässt sich zweckmässig das schon früher von B. angegebene Verfahren mittelst des umgekehrten Bildes anwenden. Neuburger.

182) Ueber einige tuberculöse Entzündungen des Auges, von Prof. W. Manz. (Münch. med. Wochenschr. 1895. Nr. 45.) Der Tuberculose

Digitized by Google

als Ursache von Augenentzündungen wird in letzter Zeit immer mehr Aufmerksamkeit geschenkt; zu der schon bekannten Localisation in der Chorioidea kam die in der Bindehaut und insbesondere in der Regenbogenhaut. Eine derartige Beobachtung bei einer 30jährigen, hereditär belasteten, mit Vereiterung der Halsdrüsen behafteten Patientin wird mitgetheilt; es handelte sich um eine vielfach recidivirende beiderseitige Iritis mit Knötchenbildung auf der Iris und Sclera, welche M. als tuberculös auffasst; unter Atropin, warmen Umschlägen, Fowler'scher Lösung und Kreosot innerlich trat endlich ein reizloser Zustand beider Augen ein mit befriedigender S, allerdings mit verschiedenen Spuren der Entzündung. Da selten die Möglichkeit mikroskopischer Untersuchung der im Auge gesetzten Krankheitsproducte vorliegt, so fragt es sich, ob man aus den klinischen Symptomen die tuberculöse Natur gewisser Entzündungen des vorderen Bulbusabschnittes mit einer gewissen Wahrscheinlichkeit erkennen kann. Verf. bejaht diese Frage. Schwieriger dürfte die Sache werden, wenn, wie einzelne Autoren behaupten, auch die Keratitis parenchymatosa und die Iritis serosa tuberculöse Affectionen sein können. Jedenfalls ist in Folge dessen der Anamnese sowie der Untersuchung der zur Tuberculose disponirten Organe erhöhte Aufmerksamkeit zu schenken. Neuburger.

183) Einige seltene Augenerkrankungen. (Aus der königl. Univ.-Augenklinik Würzburg.) Von Dr. Rudolf Denig, Assistent. (Münch. med. Wochenschr. 1895. Nr. 34—36.) 1. Parenchymatöse Trübung der Hornhaut in Folge von Blitzschlag. Der Blitz hatte in nächster Nähe des 11jähr. Kindes eingeschlagen, ohne es direct zu treffen. Einige Stunden Bewusstlosigkeit. Oedem der Lider, das sich bald verliert; im Hornhautparenchym in den tieferen wie oberflächlichen Lagen zahlreiche strich- und punktförmige Einzeltrübungen, die nach 16 Tagen verschwunden sind, vermuthlich hervorgebracht durch die dicht neben dem Blitzstrahl auftretende, wie ein intensiver mechanischer Eingriff wirkende stürmische Electricitätsbewegung (Leber); das Hornhautepithel ist intact, ebenso das übrige Auge und der sonstige Körper. — 2. Doppelseitige Abducenslähmung nach Diphtherie. Mit Extremitätenparese, Gaumensegellähmung, ohne Accommodationslähmung. — 3. Veränderungen im Augenhintergrund bei allgemeinen Erkrankungen. a) Scorbut. Bei dem 23jähr. Scorbutkranken, der über Flimmern klagt, findet sich Oedem der Papillen, venöse Stauung, weissliche Flecken in der Netzhaut unabhängig vom Gefässverlauf, zahlreiche venöse Blutungen in derselben; gleichzeitig mit dem Abheilen des Scorbuts verschwanden auch die geschilderten Erscheinungen des Augenhintergrundes; die Blutungen wurden resorbirt. b) Lebercirrhose. Hier führte der Augenspiegel zur Diagnose des Allgemeinleidens. Der 32jähr. Wirth fühlt sich im Allgemeinen wohl, sieht aber seit 3 Tagen nicht mehr so gut wie bisher. Im Augengrund mässige venöse Stauung. Arterien eng, längs den Venen zahlreiche klumpenförmige Blutungen, Optici unbetheiligt. Die Allgemeinuntersuchung ergiebt Lebercirrhose im Stadium der Schwellung. Nach einiger Zeit sind die Blutungen resorbirt; die Leber etwas uneben; Icterus ist nie aufgetreten; subjectives Befinden gut nach bedeutender Einschränkung des Alkoholgenusses. Neuburger.

184) De l'examen de la vision chez le personnel des chemins de fer, par le Dr. J. de Lantsheere. (Rapport présenté à la conférence internationale concernant le service sanitaire des chemins de fer et de la navigation à Amsterdam, le 20 septembre 1895. Ch. Vande Weghe.) Beschreibt den Prüfungsmodus für die Candidaten für den belgischen Staatseisenbahndienst, dessen Einzelheiten nur für beamtete Aerzte Interesse haben dürften. Für die

Digitized by Google

Allgemeinheit zu erwähnen wäre der Vorschlag, besondere Bahn-Augenärzte aufzustellen; ferner die zu verlangende Sehschärfe; diejenigen Candidaten, welche Signale wahrzunehmen oder zu vermitteln haben, müssen auf einem Auge normale Sehschärfe, auf dem andern $^2/_3$ derselben haben; diejenigen, welche damit nichts zu thun haben, selbst aber Gefahren ausgesetzt sind durch Stations- oder Fahrdienst, müssen normale Sehschärfe, bezw. $^1/_2$ derselben besitzen; bei den schon im Dienst befindlichen Beamten dürfte für die erste Classe $^2/_3$ und $^1/_2$, für die zweite $^2/_3$ und $^1/_3$ genügen. Das Tragen von Brillen soll nur für die in Werkstätten oder Bureaux beschäftigten Leute gestattet sein. Die Hitze und die starke Beleuchtung, sowie die glänzenden Metalltheile der Locomotive ermüden und vermindern auch bei längerer Fahrt die Sehkraft der Maschinisten und Heizer, wie auch genaue Messungen am übrigen Fahrpersonal zeigten, dass Ueberanstrengung und Nachtdienst die Sehschärfe herabsetzen, ein Punkt, dem die Berhörden Aufmerksamkeit schenken sollen. Zur Prüfung des Farbensinnes genügt Holmgren's Probe allein nicht; es soll eine solche mit entsprechenden farbigen beleuchteten Gläsern folgen; doch ist es sehr wünschenswerth, dass einheitliches farbiges Glas und möglichst einheitliche Beleuchtung zum Signaldienst verwendet würde, was bisher noch nicht der Fall ist. Selbstverständlich muss der Farbensinn und das Gesichtsfeld der Beamten normal sein. Schliesslich sind noch von grosser Wichtigkeit periodische Prüfungen; auch soll nach jeder Allgemeinerkrankung die Sehschärfe etc. genau geprüft werden. Zum Schlusse die einschlägige Literatur. Neuburger.

185) Ueber die Neuritis Hypermetropum (Wolffberg), von Berthold Arnfeld in Breslau. (Inaug.-Diss. Würzburg 1895.) Die bei Myopen verkommende Hyperämie und Entzündung der Papille hält Förster für ein Anfangsstadium der typischen myopischen Veränderungen des Augengrundes und nennt sie, wie H. Cohn bemerkt, der ebenfalls diese Entzündung im Anfangsstadium der Myopie sehr häufig beobachtete, „Neuritis myopum".

Dem gegenüber erwähnt Wolffberg, dass alle diejenigen Hypermetropen, welche im Interesse einer wesentlichen Verbesserung ihrer Sehschärfe einen dauernden (Accommodations-)Tonus aufrecht zu erhalten vermögen, dieselben typischen Veränderungen im Augengrunde zeigen, wie die Myopen, und nennt letztere daher entsprechend „Neuritis Hypermetropen" („Diagnostischer Farbenapparat", Gebrauchsanweisung, Breslau 1894). Nach Wolffberg haben diese Veränderungen ihren Grund in einer mit Dehnung der Augenhäute verbundenen Zunahme der Refraction, die sowohl bei Myopen als bei Hypermetropen vorkämen. Wie der Myop durch Verlängerung der Achse des Bulbus zum stärkeren Myopen gemacht werde, so soll auch bei Hypermetropen durch Dehnung der Augenhäute, bedingt durch die Accommodation, eine Verlängerung der Achse des Bulbus, eine Abnahme der Hypermetropie, mithin auch eine Neuritis Hypermetropum eintreten können.(?) Obige Arbeit sucht nun diese Ausführungen W.'s durch theoretische Auseinandersetzungen, die sich zu kurzem Referat nicht eignen, und Anführung praktischer Beispiele weiter zu stützen. Neuburger.

186) Névrite optique d'origine blennorrhagique. (La Presse méd. 23. Februar 1895.) Panas beschreibt einen Fall, der an chronischer, seit mehreren Jahren bestehender Gonorrhoe leidend, lebhafte Schmerzen im Kreuze und an beiden Ischiadicis bekam und gleichzeitig auf dem r. Auge eine stärkere, L eine schwächere Papillo-Retinitis, wodurch S R auf Finger: $1^1/_2$ m herabgesetzt wurde, concentrische G.F. Einschränkung und Scotom unten innen auftrat, während L keine Functionsbehinderung sich zeigte. P. erklärt die doppelseitige Ischias als Folge einer spinalen Affection und die Neuritis optica

Digitized by Google

zusammen mit derselben als den Ausdruck einer gonorrhoischen Infection, welche von den unteren Teilen des Rückenmarks entlang bis zum Opticus gewandert sei. (Fortschr. d. Med. 1896. Nr. 3.) Neuburger.

187) Steilschriftvorlagen in Frankreich. (Zeitschr. f. Schulgesundheitspfl. 1895. Nr. 10 u. 11.) Da trotz eines auf Veranlassung von Prof. Javal von der Pariser Academie der Medicin ausgesprochenen Gutachtens für die Einführung der Steilschrift in den Schulen, kein Verleger in Frankreich den Muth gehabt hat, Vorlagen für Steilschrift herauszugeben, auch von pädagogischer Seite keine Initiative ergriffen wurde, hat J. selbst Vorlagen drucken lassen. Der Körper der Buchstaben ist 4 mm hoch, der lange Theil derselben misst ebenfalls 4 mm, die Breite beträgt 3 mm. Diese Maasse entsprechen denjenigen des im Handel üblichen quadrirten Papieres. Neuburger.

188) Zum Augenschutz bei abendlicher Naharbeit. Um zwei Hauptübelstände, die übergrosse Wärmestrahlung und die Blendung, zu vermeiden, hat Optiker Wolffs einen Lampenschirm, genannt Augenschutz, construirt, der sich sehr bewähren soll. Er besteht aus zwei breiten Flächen, die etwa 1,5 cm von einander entfernt, am Rande geschlossen sind; der obere und untere Rand weisen je sechs bis acht Oeffnungen von je 1 cm Durchmesser auf; durch die oberen soll die von der Lampe her erwärmte Zwischenluft nach oben hin abziehen, durch die unteren kühle einströmen. An der der Lampe zugekehrten Seite ist er mit weissem Glanzpapier überzogen, wodurch die Lichtstrahlen auf die Arbeitsfläche reflectirt werden und so bessere Beleuchtung schaffen. Da der Schirm den dem Schreibenden zugekehrten Theil der Lampenglocke verdeckt, so kann dieser weder die Flamme, noch die helle Lampenglocke erblicken, ist also auch vor Blendung geschützt; andererseits wird, da nur ein Theil der Glocke verdeckt wird, das Zimmer nicht verdunkelt. (Zeitschr. f. Schulgesundheitspfl. 1895. Nr. 10 u. 11.) Neuburger.

189) Vergleiche der verschiedenen Beleuchtungsarten sind von Prof. Geelmuyden im physiologischen Institut der Universität Christiania angestellt worden. Danach entsprechen 100 englischen Normalkerzen per Stunde:

Beleuchtungsmaterial	Verbrauchtes Material	Erzeugtes Wasser in g	Erzeugte Kohlensäure in g	Erzeugte Wärme-kilogramm-kalorien	Kosten in Pence
Gas (Schnittbrenner) .	1160 l	1044	805	6380	2279
„ (Argandbrenner) .	876 „	808	683	4820	1761
„ (Regenerativbr.) .	430 „	387	335	2370	874
„ (Inkandescenzbr.)	200 „	180	156	1100	403
Stearinkerzen . . .	830 g	847	2316	7140	17067
Gute Petroleumlampe	313 „	398	980	3440	637
Electr. Glühlicht . .	—	—	—	299	3225

Stearin und Petroleum können ausserdem Schwefel enthalten, der als Schwefelsäure in die Luft entweicht. (Zeitschr. f. Schulgesundheitspfl. 1895. Nr. 10 u. 11.) Neuburger.

190) Augenkrankheiten im Kindesalter. — Wie sollen sich Kinder zu Hause beim Schreiben und Lesen setzen? von Dr. F. Schanz in Dresden. („Für Haus und Schule." Beiträge zur Körper- und Geistespflege der Kinder. Dresden 1895.) Diese beiden Vorträge, gehalten im Gewerbe-

Digitized by Google

verein zu Dresden bei Gelegenheit der Ausstellung von Erzeugnissen für Kinderpflege, Ernährung und Erziehung, Sommer 1895, dürften ihren Zweck, dem Laien Aufklärung und Belehrung zur Verhütung schlimmer Folgezustände zu geben, durch ihre klare Sprache wohl erfüllen. Neuburger.

191) Anweisungen zur Erhaltung des Sehvermögens der Zöglinge der Militärerziehungs- und -Bildungsanstalten, von Staatsrath Dr. B. G. von Medem, Oberarzt am Petercadettencorps zu Poltawa. (Zeitschr. f. Schulgesundheitspfl. 1895. Nr. 8.) Bericht einer staatlichen Commission, enthält die allgemein gültigen hygienischen Vorschriften für Schulzimmereinrichtung, über Brillentragen u. dgl., sowie ein Verzeichniss derjenigen Krankheiten und Anomalien des Sehvermögens, welche die Aufnahme in obige Anstalten nicht gestatten. Neuburger.

192) Die Sehschärfe englischer Schüler hat A. St. Clair Buxton in London untersucht und in „The Lancet" veröffentlicht. Unter 2493 Schülern oberer und mittlerer Lateinschulklassen, sowie Privaterziehungsanstalten hatten nur etwas mehr als die Hälfte normale Augen. S betrug bei 63,54 % $^6/_6$ (darunter 10—15 % Hyperopen), bei 7,22 bezw. 4,33 auf einem Auge $^6/_6$, auf dem anderen $^6/_9$ bezw. $< ^6/_9$, bei 7,58 bds. $^6/_9$, bei 5,05 auf einem Auge $^6/_9$, auf dem anderen $< ^6/_9$, bei 12,27 auf dem einen $^6/_{12}$, auf dem anderen = oder $< ^6/_{12}$. Astigmatisch waren auf einem Auge 15 %, auf beiden Augen 17 %. (Zeitschr. f. Schulgesundheitspfl. 1895. Nr. 7.) Neuburger.

193) Ueber ägyptische Augenentzündung in Schulen schreibt Dr. Richter zu Marienburg. i. Westpr. in der „Zeitschr. f. Medicinalbeamte". Die von Zeit zu Zeit ausbrechenden Epidemien, namentlich in ländlichen Schulen, bei denen sich neben einigen echten Fällen von Conjunctivitis granulosa auch eine Reihe leichterer secernirender Bindehautcatarrhe mit geschwollenen Lymphknötchen, Conj. follicularis, findet, entstehen wohl dadurch, dass durch die Kinder einiger von Trachom durchseuchten Familien, welche sich in Ost- und Westpreussen nicht selten finden, die Ansteckungskeime in die Schule verschleppt werden und unter ungünstigen äusseren Verhältnissen, z. B. in stauberfüllten Schulen und bei trockener Witterung und staubreichen Winden, welche die Augen in einen prädisponirenden Reizzustand versetzen, auf andere Kinder übertragen werden. Zur Abhilfe müssen die ausgesprochenen Fälle selbstredend, aber auch die verdächtigen chronischen Reizzustände der Bindehaut, veranlasst durch Unsauberkeit und staubige Wohnungen, vielfach auf dem Boden der Scrophulose, isolirt, vom Schulbesuche ferngehalten und bis zur vollständigen Rückbildung der Follikelanschwellung ärztlich behandelt werden. (Zeitschr. für Schulgesundheitspfl. 1895. Nr. 2.)

194) Die Steilschrift auf der Naturforscherversammlung in Wien, 1894. (Zeitschr. für Schulgesundheitspflege. 1895. Nr. 7.) Director Emanuel Bayr begründete den von ihm aufgestellten Leitsatz: Die obligatorische Einführung der Steilschrift in die Schule ist eine hygienische Nothwendigkeit. Die steil schreibenden Kinder bewahren eine viel bessere Körperhaltung als die schräg schreibenden. Doch ist die Steilschrift kein Allheilmittel gegen schlechte Körperhaltungen; auch bei ihr muss der Lehrer thätig eingreifen. Der Einwand, dass sie sich nicht zur Schnellschrift eigne, sei durch die Praxis widerlegt. Andere meinen, sie sei nicht schön, doch hängt das vom Geschmack ab, und in der Schule handle es sich vor Allem um die Gesundheit der Schüler. Prof. Gruber stimmt den Ausführungen zu. Eine spätere Demonstration steil- und schrägschreibender Kindern in ihren Schulzimmern bestätigt dieselben auch. Neuburger.

Digitized by Google

195) Australische Arzneipflanzen für Deutschland. (Kölner Volkszeitung. 1895. 28. Juni.) Man schreibt uns aus Sidney, 11. Mai 1895: Eine deutsche Drogenhandlung sandte an das hiesige Ministerium für Landwirthschaft eine Anfrage behufs Erlangung einer Lieferung von dem Laube der Duboisia myoporoides. Dieser Baum wächst in reicher Fülle in Neu-Süd-Wales, besonders an der Nordküste. Das Alkaloid, welches aus den Blättern dieser Pflanze gewonnen wird und im Handel als Duboisin bekannt ist, übt eine ähnliche Wirkung auf das Auge aus wie Atropin.

Einen Beleg hierfür lieferte kürzlich ein Vorkommniss auf der landwirthschaftlichen Regierungsversuchsstation. Ein junger Mann war mit dem Fällen eines solchen Baumes beschäftigt, als ihm ein Tropfen des Saftes in's Auge spritzte. Die Pupille schwoll in Folge dessen zu einer ausserordentlichen Grösse an und die Geschwulst liess erst nach zwei Tagen nach. Das Duboisin ist in der Augenheilkunde besonders werthvoll. Innerlich angewandt, übt es eine schmerzstillende Wirkung aus. Nur wenige Blätter, zwischen den Zähnen zermalmt, genügen, um empfindungslos zu machen. Auch die Eingeborenen kennen die stark betäubende Wirkung der Blätter und nutzen dieselbe besonders beim Aalfang aus. Sie streuen grosse Mengen dieser Blätter in Buchten der Bäche, wo Aale vermuthet werden, und sobald das Wasser mit Saft durchzogen, kommen die betäubten Aale an die Oberfläche. Ebenso verstehen die Schwarzen, die heilkräftige Wirkung dieser Pflanze sich zu nutze zu machen. Das hiesige Ministerium für Landwirthschaft gab Auftrag, etwa 10 Centner Blätter der Duboisia myoporoides zu sammeln, welche jetzt in einem Zimmer des landwirthschaftlichen Ministeriums lagern und dort ihrer Verschiffung nach Deutschland harren. Vor ihrer Einschiffung werden sie indess noch der Besichtigung eines Sachverständigen der Regierungsförsterei unterworfen. Der Handelswerth dieser Blätter soll 40—50 Pfge. das Pfund betragen.

196) Ueber das Problem der Hornhautüberpflanzung, nach einem Vortrage von Dr. Eug. Fick, Priv.-Doc. in Zürich. (Corr.-Bl. f. Schweizer Aerzte. 1895. Nr. 15.) Bis zum heutigen Tage sind alle Versuche der Hornhautüberpflanzung in dem Sinne missglückt, als, wenn auch vollständige Anheilung erfolgt ist, der Lappen sich allmählich so sehr trübt, dass ein Gewinn für das Sehen nicht erzielt wird. Mikroskopisch untersuchte Hornhäute von Kaninchen, denen Lappen von neugeborenen Kätzchen eingepflanzt waren und eingeheilt zu sein schienen, ergaben Fick fast überall fehlenden anatomischen Zusammenhang zwischen Lappen und angrenzender Hornhaut, ferner eine ausserordentlich unregelmässige Structur des Gewebes und massenhaft mit Pigment vollgepfropfte Zellen in demselben, so dass schon deshalb von Durchsichtigkeit keine Rede sein kann; dabei fehlen Descemet'sche Haut und Endothel im ganzen Gebiete des Lappens. Leber's Schüler Wagenmann hatte aber schon früher gezeigt, dass Abkratzen des Endothels jede Hornhaut trübt. Ein zusammengeknüllter homogener Streifen in dem postcornealen Gewebe könnte vielleicht als Membr. Descemeti angesprochen werden. Dieses postcorneale Gewebe, welchem Neelsen und Angelucci die wesentliche Schuld am Misserfolge der Hornhautüberpflanzung beimessen, verlöthet den Lappen mit der Iris. Von dem Gedanken ausgehend, dass die embryonale Hornhaut zwar trüb, aber mit Blutgefässen ausgestattet sei und embryonales Gewebe eine auffallend grosse Lebensthätigkeit habe, konnte an die Möglichkeit gedacht werden, dass ein solcher Lappen leichter einheile und an einem neuen Orte zu einer fertigen, d. h. gefässlosen, durchsichtigen Hornhaut sich weiter entwickle. Allein auch diese Versuche schlugen fehl, wie es Sellerbeck, Neelsen, Angelucci und ein anderer Italiener

Digitized by Google

erfahren haben. Fick fand bei dieser Gelegenheit, wie früher Schöbl, dass ein embryonales, präcorneales Gefässnetz nicht existirt; ebenso fand er die Hornhaut, in dem Stadium der Durchsichtigkeit, und ebenso das ganze Thier noch so gallertartig, dass an eine Ueberpflanzung nicht zu denken war. Kaninchen sind nicht zu verwenden, man muss grössere Säugethiere opfern, um Embryonen zu bekommen, die, der Geburt noch fern, doch gross und derb genug sind, um die Hornhäute als Lappen zu benutzen. „Sollen die Versuche mehr sein als Herumtappen, so müsste man," meint Fick, „eine Herde von 20 Ziegen oder Schafen kaufen, die Thiere alle zur gleichen Zeit befruchten lassen und im Beginn der zweiten Hälfte der Tragzeit alle drei Tage eins der Thiere tödten und die Hornhäute der Embryonen zur Ueberpflanzung verwenden; die übrig bleibenden Embryonen würden zur histologischen Untersuchung fixirt. Man würde so eine Reihe von Entwickelungsstufen der Schafs- bezw. Ziegenhornhaut bekommen und könnte diese Präparate später vergleichen mit den durch die Ueberpflanzung erhaltenen Präparaten." Fick meint ferner, „wenn die Sache von genügender Wichtigkeit ist und der Versuchsplan einige Aussicht auf Erfolg hat, so bedürfte es vielleicht nur einer Anregung von einer gelehrten Gesellschaft, um die Leute, die die Klinke der öffentlichen Kassen und Institute in Händen haben, für die Frage zu interessiren. So könnte man z. B. daran denken, die Akademie der Wissenschaften in Berlin für die Frage zu erwärmen, die ja laut Zeitungsberichten kürzlich $1^1/_2$ Millionen Mark für wissenschaftliche Forschungen geerbt hat. Wenn diese Akademie sagen wir 5000 Mark für eine ganz bestimmte Versuchsreihe aussetzte, so würde sie ohne Zweifel die Frage wenn nicht practisch lösen, doch jedenfalls theoretisch mehr fördern, als seiner Zeit die Münchener medicinische Facultät gethan hat, durch Stellung der Preisaufgabe und Vertheilung der Preise." Emmert.

197) Ein Osteom der Orbita, von Steinheim. (Deutsche medicin. Wochenschr. 1895. Nr. 50.) und

198) Exostose de l'orbite, par Gallemaertz. (Bruxelles, La policlinique. 1895. Nr. 22.) Der erste Fall entwickelte sich bei einer Frau im Laufe von 5 Jahren ohne bekannte Ursache. Es bestand Atrophie des Sehnerven. — Im zweiten Falle ging der Geschwulstbildung ein Trauma voran. Das Auge selbst war gesund. Beide Fälle wurden operativ geheilt. Moll.

199) Cysticerques de l'orbite, par Lecomte. (Bordeaux, Cassignol. 1895.) Verf. kommt in seiner Arbeit zu folgenden Schlüssen: 1. Der Cysticercus der Orbita ist selten, besonders in Frankreich. 2. Seine Symptome sind dieselben, wie die der anderen Orbitaltumoren, nur dass er zu Entzündungen neigt. 3. Die Prognose ist ernst, wenn nicht schnell chirurgische Behandlung eintritt. 4. Die einzig richtige Therapie besteht in der Totalexstirpation des Tumors. Moll.

200) Quecksilberoxycyanid zur Behandlung der Blennorrh. neonat., von Dr. v. Sicherer, Assistent der Universitäts-Augenklinik in München. (Münchener med. Wochenschr. 1895. Nr. 49.) Eine Lösung von 1:500 dient zur reichlichen täglichen Bespülung der evertirten Lider. — Eine Neutralisation ist nicht nöthig. Zu Hause die gewöhnliche Eisbehandlung. — Selbst leichte Infiltrate gingen unter dieser Therapie zurück. Moll.

201) Zur Physiologie des Trigeminus, von F. Krause. (Aerztl. Verein zu Hamburg. 1895. 22. Oct.) Krause's Fälle von Exstirpation des Ganglion Gasseri sprechen scheinbar gegen die Theorie Goldzieher's, dass der Facialis der Innervator der Thränendrüse sei. Jedoch ist der Einwurf Franke's zu beachten, dass bei der Operation der dem Ganglion nahe gelegene

Digitized by Google

N. petrosus superf. maj., durch den die Anastomose zwischen Facialis und Trigeminus stattfindet, verletzt werden kann. Ferner glaubt K., dass dieser Nerv bei der Heilung durch Narbenbildung allmählich in seiner Leitung gestört werden könnte, und hierfür spricht die Beobachtung, dass bei einer intracraniellen Trigeminusexstirpation anfangs die Thränensecretion ungestört war, im späteren Verlaufe aber deutliche Verminderung der Thränenabsonderung eingetreten ist.
Moll.

202) Ueber die Fädchenkeratitis, von Monreal. (Dissertation. Giessen 1895.) Die Fädchenkeratitis wurde in Giessen in 0,5 % aller Fälle beobachtet, und zwar wurden hauptsächlich jugendliche Individuen betroffen. Fast bei allen Patienten lagen Anomalien der Hornhaut vor, die zu Veränderungen des Epithels führten. Theils waren es zufällige Verletzungen, theils operative Eingriffe, die dem Ausbruch der Fädchenkeratitis voraufgingen. Recidive waren häufig. Der histologische Bau der Fädchen stimmte mit den Angaben von Hess und Nuël überein. Der fibrilläre tauähnlich gewundene Axenstrang war oft von feinen Fibrillen umgeben und gab deutliche Hyalinreaction. Die Fibrillen stellten stark ausgewachsene Epithelzellen, bezw. deren Fortsätze dar. Der Eruption der Fädchen gingen immer kleine, Glasperlen ähnliche Epithelhügel oder Bläschenbildungen voraus. Letztere wuchsen zuweilen unter den Augen der Beobachter beim Streichen mit den Lidern über die Hornhaut zu Fädchen aus. Jedenfalls handelt es sich bei der Fädchenkeratitis um krankhafte Veränderungen des Epithels, welche mit anomalen Regenerationsprocessen in Verbindung stehen. Moll.

203) Zur Lehre von der parenchymatösen Keratitis, von Breuer. (Dissertation. Giessen 1895.) Unter den 72 beobachteten Fällen konnte nur 16 mal Lues als ätiologisches Moment angenommen werden und zwar wurde 3 mal acquirirte Lues festgestellt. 4 Fälle waren der Tuberculose verdächtig. Im Uebrigen wurde die parenchymatöse Keratitis auf Scrophulose, Hornhautverletzung, Erkältung, Influenza, Trachom u. s. w. zurückgeführt. Moll.

204) Ein Beitrag zu den Dynamit- und Pulververletzungen des Auges, von Beckmann. (Dissertation. Giessen 1895.) Ein Unterschied in der Gefährlichkeit beider Läsionsarten ist nicht festzustellen. In beiden Fällen erblinden 25 % der verletzten Augen. Moll.

205) Beiderseitige Erblindung durch retrobulbäre Neuritis, Restitutio ad integrum, von Beck. (Dissertation. Berlin 1895.) Ein Fall wurde auf Erkältung zurückgeführt, während der andere ätiologisch nicht erklärt werden konnte. Im ersten Falle war der Spiegelbefund normal, im zweiten schienen die Venen gestaut und die Papillengrenzen verwaschen. Moll.

206) Ueber das Absorptionsspectrum des flüssigen Wassers und über die Duchlässigkeit der Augenmedien für rothe und ultrarothe Strahlen, von Aschkinass. (Dissertation. Berlin 1895.) Das Absorptionsspectrum der Augenmedien, die ein Strahl bis zur Netzhaut zu durchlaufen hat, stimmt mit dem des Wassers ziemlich genau überein. Da nun die Entfernung vom Scheitel der Cornea bis zur Netzhaut 2,28 cm beträgt, kann man die Absorptionswerthe, die der Gesammtheit der Medien des menschlichen Auges zukommen, mit ziemlicher Annäherung ermitteln, wenn man die betreffenden Grössen für eine Wasserschicht von 2,28 cm Dicke berechnet. Aus diesen seinen Versuchen folgert A., dass die Ursache der Unsichtbarkeit der ultrarothen Strahlen in der Unempfindlichkeit der Netzhautelemente für dieselben zu suchen ist. Moll.

Digitized by Google

207) Die Beseitigung der Gefahr der Dacryocystoblennorrhoe bei der Staaroperation, von Dr. L. Blumenthal in Riga. (St. Petersb. med. Wochenschr. 1895. Nr. 15.) Es ist allgemein anerkannt, dass eine der schlimmsten Gefahren bei der Staaroperation die Erkrankung des Thränenableitungsorganes ist. Es ist desshalb dringend nothwendig, bei der Diagnose Cataracte senilis operabilis sofort auch den Zustand des Thränensackes zu prüfen. Die klassische Behandlungsmethode der Dacryocystoblennorrhoe mit Sonden und Spritze ist oft geradezu unausführbar wegen der Monate langen Dauer und der Schmerzhaftigkeit der Sondenkur. Die zweite, in neuerer Zeit besonders von Alfred Gräfe empfohlene Methode der blutigen Exstirpation oder der durch chemische Mittel erzielten Verödung des Thränensackes ist für ältere Leute sehr eingreifend und soll zudem nicht ganz sicher sein. Die dritte Methode besteht darin, temporär oder dauernd die Communication zwischen Conjunctiva und Thränensack aufzuheben a) durch die Unterbindung der Thränenkanälchen nach Eversbusch und b) durch die Galvanokausis nach vorheriger Durchspritzung des Thränenorganes durch die ungeschlitzten Kanälchen nach Haab. Verf. theilt sodann die ausführliche Krankengeschichte eines mit Hautfisteln, Verwachsungen des Thränennasenganges und Schlitzung eines Kanälchens complicirten Falles von Dacryocystoblennorrhoe bei Staar mit, aus welchem hervorgeht, dass die Haab'sche Methode Vorzügliches leistet, hebt aber als nothwendige Modification dieser Methode hervor, dass dann nach der Staaroperation der Verband schon am zweiten Tage wegzulassen sei, da durch den Verband verstärkte Sekretion der Bindehaut hervorgerufen werde und bei etwaiger Lockerung des Thränenkanälchenverschlusses eingedrungene Infectionsträger dann einen günstigeren Boden für ihre Ansiedelung fänden. Ferner empfiehlt er, falls die Sondirung und Durchspritzung des Thränenganges von den ungeschlitzten Kanälchen aus auf unüberwindliche Schwierigkeiten stossen und man somit vorher doch schlitzen müsse, lieber die Schlitzung am unteren Kanälchen vorzunehmen, anstatt am oberen. Am unteren Kanälchen bleibt nämlich nach der Schlitzung gewöhnlich ein Teil ungeschlitzt bestehen, der dann nach erfolgter Sondirung und Durchspritzung zur galvanokaustischen Verschliessung benutzt werden könne, während am oberen Kanälchen der Schlitz bis zum Thränensack geht und hier dann absolut nicht mehr(?) galvanokaustisch geschlossen werden kann. Kuthe.

208) Ein Fall von Glioma retinae, von Dr. L. Blumenthal in Riga. (St. Petersb. med. Wochenschr. 1893. Nr. 1.) Ein $2^1/_2$jähriger Knabe mit weisser getrübter Linse und sehr starker Drucksteigerung wurde zunächst vom Verf. iridectomirt, da die Diagnose Gliom noch nicht ganz sicher war. Dabei wurde festgestellt, dass es sich um eine bösartige Geschwulst handelte. Enucleation jedoch von den Eltern verweigert. Nach vier Wochen Durchbruch des Tumors durch die Iridectomiewunde. Nunmehr Enucleation. Nach 5 Monaten Recidiv, nach weiteren 2 Monaten Tod. Kuthe.

209) Ueber die Behandlung des Ulcus annulare catarrhale corneae, von Dr. L. Blumenthal in Riga. (St. Petersb. med. Wochenschr. 1893. Nr. 13.) Verf. empfiehlt bei Fällen von eitrigen Geschwüren und Infiltration der Hornhaut neben bestehenden Conjunctivalaffectionen die Pinselung der Bindehaut mit $3\,^0/_0$iger neutralisirter Bleilösung, welche er bei zwei Fällen von Ulcus annulare catarrhale, einem Fall von Ulcus corneae e phlyctaena und einem Fall von Infiltratum suppurativum corneae mit vorzüglichem Erfolge und ohne die gefürchteten Nachtheile (Präcipitate von Bleialbuminat) angewandt hat. Kuthe.

210) Ueber die operative Behandlung hochgradiger Kurzsichtigkeit, Vortrag von Dr. Peters, gehalten in der Sitzung der Niederrheinischen

Digitized by Google

Gesellschaft für Natur- und Heilkunde in Bonn am 19. November 1894. (Vereinsbeilage Nr. 29 der deutsch. med. Wochenschr.) Vortr. berichtet über einen Fall, bei welchem durch die Myopieoperation die Sehschärfe nicht gebessert wurde, trotzdem die Resorption der Linse in der gewünschten Weise stattgefunden hatte, und weist darauf hin, dass eine Einschränkung der bisherigen Indicationsgrenzen für die Myopieoperation nothwendig ist. Kuthe.

211) Ueber Geistesblindheit und Hemianopsie, von Dr. Noischewski. Nach einem Vortrage auf dem V. Pirogow'schen Kongress der russischen Aerzte. (Med. Obosrenije XLI, p. 616. Deutsche Med.-Ztg. 1895. Nr. 97.) Geistesblindheit, d. h. Verlust der Kenntniss der Gestalt der Gegenstände, ist entweder eine anamnetische, unter welcher man den Verlust der Vorstellungsumrisse der Gegenstände versteht, oder eine ataktische, bei welcher die Gegenstände nicht überblickt werden können. Vortr. berichtet über einen Fall von ataktischer Geistesblindheit, betreffend ein gebildes 17jähr. Mädchen, welches nach epileptoiden Anfällen an Gehirnentzündung und Geistesblindheit erkrankte. Bei normaler Sehschärfe konnten die grossen Punkte der Burchard'schen Tabellen selbst nicht in 1 m Entfernung von ihr gezählt werden, während Jäger Nr. 1 glatt gelesen wurde. Kuthe.

212) Ueber die Ursachen des Trachoms, von Dr. H. Baron Krüdener. Vortrag, gehalten auf dem VII. livländischen Aerztetage in Wenden. (St. Petersb. med. Wochenschr. 1895. Nr. 52.) Es muss als Thatsache angenommen werden, dass die Eruption von Follikeln in der Bindehaut durch mannigfache ursächliche Momente erfolgen kann und dass sich der Verlauf danach verschiedenartig gestaltet. Speciell die Ursache der Follikelbildung bei Trachom ist uns unbekannt. Wie wenig alle bisherigen Untersuchungen zu irgend welchen sicheren Schlussfolgerungen berechtigen, erhellen die vorzüglichen, leider nicht publicirten Untersuchungen Dr. J. Scherl's in dem Laboratorium der Dorpater Universitätsklinik, nach denen sich bei Trachom 24 verschiedene Arten von Mikroorganismen fanden. Auch Noiszewski's Darlegungen (der Mikroorganismus bei Trachom, Mikrosporon trachomatosum s. Jagium, von Dr. K. Noiszewski in Dünaburg, Prof. Hirschberg's Centralblatt für praktische Augenheilkunde 1891) haben Vortr. nicht zu überzeugen vermocht, da die charakteristischen Pilzfäden absolut nicht konstant in den zerfallenen Trachomfollikeln vorkommen und es dem Vortr. nicht gelungen ist, bei Kaninchen durch Impfungen oder Ueberpflanzung trachomatöser Uebergangsfalten das Krankheitsbild des Trachoms zu erzeugen. In dieser vorläufigen Mittheilung beschreibt nun Vortr. an der Hand von Abbildungen eigenartige körperliche Elemente, welche er an den Trachomfollikeln der Uebergangsfalte und der Hornhaut, im Pannus, an den Cilienwurzeln bei Trichiasis und im Sekret eitrigen Dacryocystitis bei Trachom constant in reichlichen Mengen vorgefunden hat, jedoch niemals bei dem Krankheitsbilde, welches man mit Sicherheit als Conjunctivitis follicularis zu bezeichnen pflegt. Sollte es gelingen, den Beweis zu erbringen, dass diese Gebilde zur Gruppe der Plasmodien gehören, so würden wir nach Ansicht des Vortr. der Deutung des Trachoms bald um Vieles näher gerückt sein. Kuthe.

213) Ueber Retinitis albuminurica, von Prof. Dr. L. Laqueur in Strassburg i. E. Klinische Vorlesung. (Ther. Wochenschr. 1895. Nr. 49.) Kuthe.

214) Zur Therapie des Schielens. Vortrag, gehalten in der zweiten Versammlung der Aerztevereine der Provinzen Schlesien und Posen am 8. Dez. 1895 in Breslau von Geheimrath Förster. Eine rationelle Therapie des Schielens würde Folgendes zu leisten haben: 1. Die Herstellung des einem normalen Auge zukommenden Accommodationsimpulses; 2. die Herstellung eines binocularen

Digitized by Google

Sehakts; 3. die Herstellung der normalen Muskellänge. — Ad 1. Dem ersten Erforderniss einer normalen Thätigkeit des tensor chorioichal können wir nachkommen durch geeignete Brillengläser. Ad 2. Ist ein monokulärer Sehakt ausgebildet, so gelingt es nur sehr selten, wieder ein richtiges Binoculär-Sehen herbeizuführen; es gehört dazu sehr viel Intelligenz, Fähigkeit zur Selbstbeobachtung und Ausdauer in der Uebung mit geeigneten stereoskopischen Objekten. Ad 3. Die Möglichkeit, einen binoculären Sehakt herbeizuführen, ist nur dann gegeben, wenn das dritte Erforderniss der Herstellung der normalen Muskellänge bereits erfüllt wurde. Dies geschieht durch die Schieloperation. Kuthe.

215) Prismen und erheuchelte einseitige Blindheit, von Dr. Conrad Fröhlich. (Klin. Monatsbl. für Augenhlkde. XXXIII. Jahrg. August. — Aerztl. Sachverständigen-Ztg. 1895. Nr. 19.) Verf. modificirt den bekannten Prismenversuch Alfred Gräfe's zur Entlarvung simulirter einseitiger Blindheit dahin, dass er statt des einfachen Prisma ein aus einem Stück geschliffenes Doppelprisma benutzt. — Ferner giebt er ein bewegliches Doppelprisma an, mit welchem man durch Entfernung der beiden Bases von einander, sodass ein schmaler Spalt entsteht, monoculare Triplopie hervorrufen kann. Während zuerst das angeblich blinde Auge verschlossen ist, färbt man nun durch Vorhalten eines rothen Glases bald alle drei, bald nur die Bilder der Prismen oder das Bild des Spaltes. Ist der Pat. auf diese Weise sicher gemacht, dass er mit dem gesunden Auge das Bild des Spaltes farbig sieht, lässt man den Spalt ungefärbt und hält das rothe Glas vor das angeblich blinde Auge. Wird nun weiter das mittlere Bild als farbig bezeichnet, so ist der Pat. der Simulation überführt. — Zur schnellen und sicheren Orientirung darüber, ob ein Simulant durch Belehrung von dem Zugeständniss von Doppelbildern gewarnt ist, verwendet man mit Vortheil ein (doppelbrechendes) Kalkspathprisma. Alle drei Apparate sind zu beziehen von Hess' Nachf., Berlin, Kommandantenstr. 41. Kuthe.

216) Noch ein Vorschlag zur Schätzung der Erwerbsunfähigkeit bei Augenverletzungen, von Dr. E. Heddaeus in Essen. (Klin. Monatsbl. für Augenhlkde. XXXIII. Jahrg. August. — Aerztl. Sachverständ.-Ztg. 1895. Nr. 19.) Verf. setzt die Einbusse an Erwerbsfähigkeit gleich dem Quadrate der Einbusse an Sehvermögen. Ist also das Sehvermögen um $^1/_{10}$, $^2/_{10}$, $^3/_{10}$ ... $^{10}/_{10}$ des bisherigen, d. h. auf $^9/_{10}$, $^8/_{10}$, $^7/_{10}$ ... 0 des bisherigen gesunken, so sinkt die Erwerbsfähigkeit um $(^1/_{10})^2$, $(^2/_{10})^2$ ... $(^{10}/_{10})^2$, d. h. um 1, 4, 9 ... 100%. — Das Gesammtsehvermögen beider Augen setzt sich zusammen aus: 1. der centralen Sehschärfe jedes einzelnen Auges; 2. dem peripheren Sehen oder Gesichtsfeld jeden Auges; 3. aus dem Binocularsehen. Da die centrale Sehschärfe des einzelnen Auges fast so gross ist, wie die Sehschärfe beider Augen zusammen, und da auch das monoculare Gesichtsfeld nur wenig kleiner ist, als das binoculare, so besteht der Werth des zweiten Auges für die Erwerbsfähigkeit fast ausschliesslich in der Ermöglichung des Binocularsehens. Daher wird die Erwerbsfähigkeit durch einseitige Sehstörungen nur insoweit vermindert, als eine Störung des Binocularsehens damit verbunden ist. Bezüglich der näheren Ausführungen muss auf das Original verwiesen werden. Kuthe.

217) Ueber das Problem der Hornhautüberpflanzung. Vortrag in der Züricher Aerztegesellschaft von Dr. A. Eugen Fick. Correspondenz-Blatt für Schweizer Aerzte Nr. 15. 1895. Nach einem kurzen Ueberblick über die Geschichte der Hornhautüberpflanzung erörtert Vortragender die Frage, woran es liegt, dass eine bereits angeheilte, also offenbar lebende und sich nährende Hornhaut trüb wird. Der histologische Befund bei 4 mit dem Microtom geschnittenen Hornhäuten am Kaninchen, denen Vortragender Lappen von neu-

Digitized by Google

geborenen Kätzchen eingepflanzt hatte, bestätigt und erweitert die Angaben Noelsen's und Angelucci's, dass eine Anheilung des Lappens nur dann möglich sei, wenn er nicht bloss von dem Schnittrande aus, sondern auch von der unteren Fläche her (durch Descemet'sche Haut und Endothel hindurch) ernährt werde; nach beendeter Heilung liege dann unter der Hornhaut ein neugebildetes Gewebe, das als undurchsichtige Narbe den Erfolg der Operation auch dann vereitele, wenn wirklich der Lappen selbst durchsichtig geblieben sein sollte. Der letzte Grund des Trübwerdens ist noch nicht bekannt. Man kann nur soviel sagen, dass der Lappen zwar lebt, aber kränkelt und dass dies Kränkeln die Einwanderung von Zellen, das Hineinwachsen von Blutgefässen verursacht, wodurch die Durchsichtigkeit des Lappens unwiederbringlich verloren geht. Das beste Lappenmaterial wäre also keineswegs ein der menschlichen Hornhaut möglichst ähnliches Gewebe, sondern ein Gewebe, das die bescheidensten Ansprüche bezüglich seiner Ernährung macht und die Abtrennung von seinem Mutterboden ohne wesentliche Störung seines Wohlbefindens vertragen kann. Ein solches Lappen-Material ist gegeben im embryonalen Gewebe. Aus den vorläufigen Versuchen, die Vortragender seit 3 Jahren damit gemacht hat, geht hervor, dass Kanichen sich dazu nicht eignen, sondern dass man unbedingt grössere Säugethiere opfern muss, um Embryonen zu bekommen, die einerseits der Geburt nach ziemlich fern, andererseits doch gross und derb genug sind, um die Hornhaut als Lappen benutzen zu können. Es wäre sehr wünschenswerth, dass die Academie der Wissenschaften oder eine gelehrte Gesellschaft so weit für diese Frage interessirt würde, dass eine grössere Summe für eine ganz bestimmte Versuchsreihe ausgesetzt würde. Kuthe.

218) Zur Statistik und Casuistik der Augenverletzungen unter besonderer Berücksichtigung der Berufsarten. Inaug.-Diss. von Curt Ulrich von Klein. Aus der Klinik des Herrn Geheimrath Schweigger. Berlin 1895. Unter den in der Zeit vom 1. Jan. 1893 bis 1. Juli 1894 in der Universitätsaugenklinik zur Behandlung gekommenen 19,006 Augenkranken befanden sich 1240 = 6,5 % poliklinisch und stationär behandelte Verletzte und zwar 927 = 74,8 % Männer, 200 = 16,1 % Frauen und 113 = 9,1 % Kinder. Ihrem Berufe nach waren unter den Männern 340 Metallarbeiter, 102 Bau- und Erdarbeiter, 32 Steinarbeiter, 44 Holzarbeiter, 17 Lederarbeiter und die übrigen nicht näher bezeichneten Berufsarten Angehörige. Kuthe.

219) Ueber concentrische Gesichtsfeldeinengung bezw. den Verschiebungstypus unter besonderer Berücksichtigung von Unfallverletzten. Inaug.-Dissert. von Karl Siemsen aus Schleswig. Berlin 1895. Verfasser berichtet über die Gesichtsfelduntersuchungen, welche er an ca. 100 Gesunden, 19 Fällen von Neurasthenie, 6 Fällen von Hysterie und 18 Fällen von Neurose post trauma vorgenommen hat und kommt zu folgendem Resultat: Es ist danach ausgeschlossen, das Phänomen der Gesichtsfeldeinengung wie auch des Förster'schen Verschiebungstypus als pathognomonisch für die Hysterie und Neurasthenie, resp. die traumatischen Formen derselben anzusehen, als dasselbe in mehr als der Hälfte der Fälle nicht nachweisbar ist. Es ist nicht als von Belang anzusehen, wenn bei der Untersuchung und Begutachtung Unfallverletzter dieses Phänomen fehlt. Kuthe.

220) Die Ermüdung des Gesichtsfeldes, neue Versuche mit kritischer Verwerthung der bisherigen Arbeiten von Carl Voges aus Hannover. Von der medicinischen Fakultät der Universität Göttingen gekrönte Preisschrift. Göttingen 1895. Verfasser unterzieht zunächst die von den verschiedenen Autoren aufgestellten Anschauungen über das Wesen der Gesichts-

Digitized by Google

feldermüdung einer eingehenden Kritik und theilt dann seine eigenen Untersuchungen mit. Unter den 154 von ihm geprüften Augenkranken, die in der weit überwiegenden Mehrzahl nicht nervöse Personen waren, liessen sich bei 87 Fällen überhaupt keine Ermüdungserscheinungen nachweisen; 67 Fälle zeigten Ermüdungseinschränkungen grösseren oder geringeren Grades, die aber in jedem einzelnen Falle nur solange bestehen blieben, als man den Untersuchten mehr sich selbst überliess, und sofort wieder verschwanden, wenn man den Untersuchten aufforderte, genauer Acht zu geben. Der Einschränkungsmodus bot in 19 Fällen das Bild der concentrischen Gesichtsfeldeinengung dar, in 42 Fällen traten die Ermüdungserscheinungen immer nur auf der temporalen Gesichtsfeldhälfte auf, in 5 Fällen stets nur auf einem Auge. Von den 46 Insassen der Göttinger Irrenanstalt, welche Verfasser weiterhin untersuchte, zeigten 13 Fälle Ermüdungseinschränkungen des Gesichtsfeldes, die aber ebenfalls sämmtlich durch die Aufforderung, besser Acht zu geben, wieder zum Verschwinden gebracht werden konnten, sodass danach sofort die zuerst festgestellten Grenzen des Gesichtsfeldes in jedem Falle wieder erreicht wurden. In den übrigen 33 Fällen blieben die Grenzen des Gesichtsfeldes bei jeder Untersuchung constant. — Ausser diesen 200 Fällen, bei welchen sich die Untersuchung auf den horizontalen Meridian beschränkte, hat Verfasser noch in 50 Fällen ebenfalls nach der Wilbrandt'schen Methode die Untersuchung im verticalen Meridian vorgenommen, um den Nachweis zu liefern, dass auch hier die Ermüdungserscheinungen durchaus nicht fehlen. Er konnte dieselben in 31 Fällen constatiren, 13 mal in Form der concentrischen Gesichtsfeldeinengung, 18 mal nur auf die untere Gesichtsfeldhälfte beschränkt. Aus diesen Untersuchungen ergiebt sich zunächst die Bestätigung der auch von Peter's festgestellten Thatsache, dass die Ermüdungserscheinungen des Gesichtsfeldes wohl ebenso häufig bei Personen zu beobachten sind, die frei von nervösen Störungen sind, als sie von anderen, namentlich von Wilbrand und König bei Störungen im Gebiet des Centralnervensystemes gefunden wurden. In Folge dessen muss es als ganz ungerechtfertigt erscheinen, den Ermüdungserscheinungen eine solche Bedeutung beizulegen, wie es von einzelnen Autoren geschehen ist. Es ist höchstens zuzugeben, dass Personen mit nervösen Störungen an und für sich wenig fähig sind, ihre Aufmerksamkeit längere Zeit so intensiv auf einen Gegenstand zu concentriren, und dass darum verhältnissmässig häufig bei ihnen Ermüdungserscheinungen des Gesichtsfeldes nachzuweisen sind. Verfasser glaubt nach alledem berechtigt zu sein, die Ermüdungserscheinungen des Gesichtsfeldes im Anschluss an Salomonsohn u. A. lediglich als eine Folge der physiologischen Schwankungen der Aufmerksamkeit zu betrachten. Kuthe.

221) The electro-magnet for the removal of iron particles from the eye, by S. Mitchell, Hornellsville N.-Y. (Med. Rec. 14. Sept. 1895). M. schliesst seinen Electromagneten im Bedarfsfall an Stelle seines Galvanometers an die electrische Hausleitung an, selbstverständlich unter Einschaltung eines Widerstandes, und erreicht damit eine stärkere Anziehungskraft, als er sie je vorher mit Hülfe von Batterien erhalten konnte. Peltesohn.

222) Glioma-operation, cautery, recovery, by William Clarence Boteler, Kansas City (Med. Rec. 31. Aug. 1895). Verf. spricht über das Glioma retinae auf Grund seiner persönlichen Erfahrungen (4 Fälle während 17 Jahren!) und der ihm bekannten Literatur (die erschöpfende Monographie Hirschberg's ist ihm nicht bekannt). Er kennt merkwürdiger Weise nur die Exenteration der Orbita als einziges Heilmittel, hat aber doch ein einziges Mal einen Erfolg damit gehabt. Peltesohn.

Digitized by Google

223) Gold spectacles as a cause of asthenopia, by W. H. Bates (Med. Rec. 19. Oct. 1895). Während gar nicht so selten von Seiten der Patienten über die Stahlbrillen Klage geführt wird, haben sich mehrere Brillenträger aus der Praxis B.'s zur Abwechselung einmal mit ihren Goldfassungen nicht befreunden können. Eigenthümlicher Weise halfen die schönsten Gläser nicht mehr, wenn das goldene Brillengestell die Nase berührte, bewährten sich aber sofort, wenn zwischen Gold und Nase ein Stückchen Papier oder Hartgummi gelegt wurde. Sobald letzterer durchgetragen war oder etwa leichtsinniger Weise mittelst Goldstiftchen befestigt wurde, war es mit der Freude gleich wieder aus. Die vier Patienten, welche dann stets von Kopfschmerzen und Asthenopie gequält wurden, waren über den Verdacht der Hysterie erhaben, aber alle vier waren — Damen! Peltesohn.

224) Methods of operating for cataract, by Surgeon-Captain G. H. Fink, Indian Medical Service (London J. & A. Churchill 1894). Die Bemerkungen des Verf. beziehen sich auf 500 Staaroperationen, die er im Grossen und Ganzen nach dem üblichen Schema, mit Iridectomie, absolvirt hat. Von besonderen Eigenthümlichkeiten des Verf. sei hervorgehoben, dass er die Augenwimpern vor der Operation kurz schneidet, vor der Entbindung der Linse die Vorderkammer mit Sublimat ausspült, und wenn die Iris vor das Messer fällt, sie durch einen besonderen Einschnitt in die Cornea-sclerallinie mittelst eines Keratom hindurch mit einem Häkchen zurückzieht, bevor er den Hornhautschnitt vollendet. Wenn er bei sofortiger Prüfung des Sehvermögens Grund hat unzufrieden zu sein, spaltet er ohne Weiteres die Glaskörpermembran mit dem Cystitom, um die spätere Secundär-Operation zu sparen. Gegen Corticalreste wendet er Jodkali an. Eine Nachstaaroperation hat er bei diesem Verfahren niemals zu machen brauchen. Er rechnet mit 90,6 % Erfolgen, 6,6 % Complicationen und 2,8 % Eiterungen. Die Sehschärfen werden nicht mitgetheilt. Peltesohn.

225) Recurrent oculomotor paralysis, by Dr. Knapp of Boston (Med. Rec. 21. Juli 1894). K. bringt anlässlich eines eigenen Falles von recidivirender Oculomotoriuslähmung bei einem 41 jährigen Mann eine Statistik von 40 einschlägigen Fällen (10 zweifelhaften ausserdem). Nur in sechs Fällen wurde eine vollständige Heilung zwischen den einzelnen Recidiven constatirt, und in vier weiteren blieben die Pupillen dilatirt. In sieben Fällen blieben zwar die ersten Intervalle ganz frei; dagegen zeigte sich später eine dauernde Parese. Der Eintheilung Senators in periodische und periodisch exacerbirende Fälle kann K. nicht beistimmen und vermag auch nicht die Analogie mit der Migräne, so gross auch in manchen Fällen die Aehnlichkeit sein mag, anzuerkennen. Drei Sectionsbefunde haben Läsionen ergeben, welche den Nerv selbst ergriffen hatten; ähnlich mag es in den meisten Fällen liegen. Peltesohn.

226) Transitorische Hemianopsie und concentrische Gesichtsfeldeinschränkung bei einem Falle von cerebraler Kinderlähmung, von Dr. König (Berl. Gesellsch. f. Psychiatrie. Sitz. v. 11. März 1895 nach D. M.-Z. Nr. 23). Ein 12 jähriges epileptisches Mädchen erkrankte im Anschluss an eine Reihe sich schnell häufender Anfälle an einem Ausfall der linken Gesichtsfeldhälfte mit Herabsetzung der centralen Sehschärfe. Bei der Rückbildung des Gesichtsfeldes zeigte sich eine allmählich fortschreitende Umbildung nach der Norm hin, wobei die Trennungslinie keineswegs immer durch den Fixationspunkt ging. Erst nach Wiederherstellung des Gesichtsfeldes begann auch die Sehschärfe sich zu heben. Während sonst bei Epilepsie nur die concentrischen Einengungen auftreten, zeigte sich hier also ein hemianopischer Defect. Doch steht letztere in keinem Widerspruch zu den Erfahrungen, weil

Digitized by Google

mit den epileptischen Krämpfen in diesem Falle eine Hemiplegie aufzutreten pflegte, bei welcher ja die halbseitigen Gesichtsfelddefecte nichts seltenes sind.
Peltesohn.

227) Bilateral exophthalmos; hemorrhagic neuro-retinitis; probable intracranial arterio-venous aneurism, by G. E. de Schweinitz (Intern. Med. Magaz. February 1895). Der in der Ueberschrift hinreichend charakterisirte Fall betraf einen 41 jährigen Patienten, welcher in einem Bergwerk verunglückt war. Er schliesst sich der grossen Klasse traumatischer pulsirender Exophthalmen an, deren Ursache in einer aneurysmatischen Erweiterung der Carotis interna und des Sinus cavernosus gesucht wird. Zur Frage der Heilung durch Unterbindung der Carotis communis trägt der Fall nicht bei, da Pat. der Operation widerstrebte. Verf. hat, um sich über die Chancen der Operation zu vergewissern, die bisher veröffentlichten 181 Fälle einer Durchsicht unterzogen. Er fand in 60 % der Fälle eine traumatische Ursache, sei es, dass das Trauma den Sinus direct durch eine Pistolenkugel oder ein scharfes Instrument getroffen hatte, oder indirect durch eine Basisfractur gewirkt hatte. Die Unterbindung der Carotis communis hatte von allen Heilversuchen noch die besten Resultate und dabei nur ein kleines Risico. Insgesammt sind 10,7 % Todesfälle nach der Operation verzeichnet; seit 1880 ist kein einziger der Operirten zu Grunde gegangen. S. räth deshalb zu frühzeitiger Anwendung der Unterbindung, da alle anderen Mittel doch versagen. Peltesohn.

228) The significance of albuminuric retinitis in pregnancy, by Rob. L. Randolph. (Bullet. of the Johns Hopkins Hosp. V. 41.) R. beschreibt 5 Fälle von Retinitis albuminurica gravidarum mit einem Sectionsbefund und leitet davon folgende Indicationen für unser Handeln ab: 1) Sehstörungen, welche in den ersten 6 Monaten der Schwangerschaft auftreten, und besonders in Gemeinschaft mit heftigen Kopfschmerzen, weisen häufig auf Retinitis albuminurica hin und erheischen, wenn der Augenspiegelbefund die Vermuthung bestätigt, die sofortige Unterbrechung der Schwangerschaft. 2) In den letzten 7 Wochen der Gravidität ist die Gefahr für das Sehvermögen nicht gleich gross und braucht an und für sich, wenn die Symptome nicht zu bedrohlich sind und das Augenspiegelbild nicht zu stark entwickelte und weit verbreitete Veränderungen zeigt, als directe Indication zur Einleitung der Frühgeburt nicht zu gelten. Denn es lehrt die Erfahrung, dass das Sehvermögen sich nach der Entbindung meist wieder vollständig hergestellt hat, ganz besonders, wenn die Retinitis erst in den letzten 2 Wochen aufgetreten war. 3) Es ist durchaus nicht zu befürchten, dass eine einmal beobachtete Retinitis bei jeder neuen Schwangerschaft wiederkehren muss, selbst wenn Kopfschmerzen sich einstellen, und der Urin Eiweiss enthält. So lange der Augenhintergrund frei bleibt, braucht man für das Auge nicht zu sorgen. Die Autopsie des einen Falles ergab in der Hauptsache: Starkes Oedem der gesammten Netzhaut, Hyperplasie der Neuroglia besonders in der Nervenfaserschicht und allenthalben in der Netzhaut verstreute hyaline Massen, namentlich in der äusseren Molecularschicht. Je näher der Papille, desto ausgeprägter waren die Veränderungen, die vordere Partie des Auges war intact. Fettige Degeneration der Müller'schen Fasern, wie sie Leber und Carl Theodor von Bayern beschreiben, wurde nicht constatirt, vielleicht weil der Bulbus in Müller'scher Flüssigkeit gehärtet worden war. — Die Blindheit führt Verf. auf das Netzhautoedem zurück, welches eine Störung der Leitungsfähigkeit der Nervenfasern zur Folge hat. Peltesohn.

229) Ophthalmo-neurologiske Aforisner on Hemianopsi, af Dr. Knud Pontoppidan. (Hosp. Tid. 1894. 4. R. II. 15.) P. theilt einen

Digitized by Google

seltenen Fall von Hemianopsie bei Dementia paralytica mit, welcher nach einem apoplectiformen Anfall mit hemiepileptischen Krämpfen constatirt wurde. Während die Lähmungserscheinungen (conjugirte Deviation der Augen nach rechts, Pupillenstarre, Facialislähmung u. s. w.) bald zurückgingen, hielt sich die Hemianopsie drei Wochen unverändert, bis die Lähmung vollständig verschwunden war. — Weiter berichtet Verf. über einen Fall von Hemianopsie nach Hirnblutung bei einem 52jährigen Potator mit eclamptischen Anfällen. Es bestand linksseitige Hemianopsie und blieb bestehen, als Pat. schon wieder hergestellt schien. Nach einem halben Jahr, in welchem Pat. dement geworden war, war nur noch ein sectorenförmiger Defect nach unten und aussen auf beiden Augen zu constatiren. — Von operativer Hemianopsie hat P. 2 Fälle gesehen, einmal nach Trepanation hinter dem Proc. mastoideus, wobei eine Scheibe Gehirn mit verdickter Pia entfernt worden war, das andere Mal nach Abmeisselung der Ränder eine Fractur mit Depression in der rechten Ohrgegend, wobei Eiter und nekrotisches Hirngewebe entfernt worden war. Heteronyme Hemianopsie kam bei einem 24jährigen imbecillen und epileptischen Manne mit totaler Rothgrünblindheit auf beiden Augen vor. Endlich führt Verf. eine vor der Regel mit Kopfschmerz auftretende, vorübergehende Hemianopsie an, wo im oberen Gesichtsfeld ein deutlicher Defect eintrat, welcher mit Paraesthesien in der ganzen rechten Körperhälfte und etwas Schwindel einherging. Nach einer halben Stunde brachen die Erscheinungen mit Erbrechen ab. Peltesohn.

230) The visual tests for railway servants and mariners, by J. B. Lawford. (Brit. Med. J. March. 23, 1895.) L. hat innerhalb 3 Wochen 2mal sich davon überzeugen können, wie wenig zuverlässig sich die Prüfungen der Eisenbahnbeamten und Seeleute in seinem englischen Vaterlande erweisen. Ein 30jähriger Locomotivheizer wurde nach 11jähriger Dienstzeit als Putzer und Heizer, als er sich zum Führerexamen meldete, als total rothgrünblind befunden. Seiner Zeit beim Eintritt in die Carriere war nichts entdeckt worden! Der 2. Fall betraf einen Matrosen mit hochgradiger Hypermetropie, welche sich im Alter von 33 Jahren geltend und ihn zum Ausguck unfähig machte. Wäre seine Ametropie in der Jugend festgestellt worden, so hätte er vor der Carriere gewarnt werden können, welche ihm so die besten Jahre seines Lebens gekostet hat. Peltesohn.

231) A case of scarlet fever complicated by abscesses of right eyelid and of tibia and by bronchopneumonia, recovery, by Mark Jackson. (Brit. Med. J., March 23, 1895.) J. sah bei einem 12jährigen an Scharlach erkrankten Knaben etwa 9 Tage nach Ausbruch des Fiebers ein leichtes Oedem der rechten Augenlider entstehen, aus welchem sich dann in 6 Tagen ein praller Abscess des Oberlids entwickelte. Weitere 8 Tage später barst die Schwellung und entleerte massenhaft Eiter. Die begleitenden Erscheinungen, ein Tibia-Abscess und eine Bronchopneumonie zeigten deutlich den pyämischen Charakter der Krankheit. Im Gegensatz zu den Ausführungen Macewen's über die pyogenic diseases of the brain and spinal cord, dass bei Sinusthrombosis die Augenerscheinungen einseitig beginnen, aber später doppelseitig sind, und wenn sie auf infectiöser Thrombose beruhen, stets letal endigen, blieb dieser Lidabscess auf das rechte Auge beschränkt und ging der Fall in Heilung aus. Peltesohn.

232) Zur Symptomatologie der functionellen Aphasien, nebst Bemerkungen zur Migraine ophtalmique, von Pick. (Berl. klin. Woch. 1894. Nr. 47.) Ein 27jähr. Mediciner, welcher ein ausschweifendes Leben geführt hatte, litt an recidivirenden eigenartigen Anfällen von Sehstörung. Es

Digitized by Google

zeigten sich im Gesichtsfeld grosse glänzende Scheiben, dann traten Scotome auf, welche die Gegenstände nur stückweise erkennen liessen. Gleichzeitig war das Bewusstsein getrübt und die linke Seite parästhetisch. Es entwickelt sich motorische Aphasie, Worttaubheit und Echolalie[1] für die Dauer mehrerer Stunden. Kopfschmerz hielt noch mehrere Tage an. Die Anfälle liessen allmählich an Intensität nach. Peltesohn.

233) **Note of a case of softening of the right angular gyrus, with left sided ptosis, by C. A. Herter.** (Journ. of nerv. and mental diseases. 1895. XX.) Bei einem 60jährigen Nephritiker mit Lungentuberkulose fand sich für eine linksseitige Ptosis mit geringer Mydriasis und verlangsamter Pupillenreaction als pathologischer Befund am hinteren Ende der fossa Sylvii im rechten Gyrus angularis ein umschriebener Erweichungsherd, der nur wenig in das subcorticale Gewebe eindrang. Peltesohn.

234) **Hémianopsie avec hallucinations dans la partie abolie du champ de la vision, par H. Lamy.** (Revue neurolog. 1895. 5.) Eine vor 13 Jahren luetisch inficirte 35jährige Frau litt an rechtsseitiger Hemianopsie mit Abblassung der Sehnervenscheibe, Polydipsie und Polyurie ohne Zucker. In der nicht mehr percipirenden Gesichtsfeldhälfte hatte sie Hallucinationen von stets gleichem Inhalt. Es war die Figur eines Kindes, von welchem aber nur die Augen und Stirn deutlich sichtbar waren. — In den von anderen Autoren mitgetheilten ähnlichen Beobachtungen, welche L. anführt, ist das dominirende Phänomen das Auftreten von Hallucinationen in einem Abschnitt des Gesichtsfeldes, der keine äusseren Eindrücke mehr percipirt. Die zumeist bizarre Hallucination ist stets deutlich und kommt dem Erkrankten in der Regel zum Bewusstsein als Hallucination. Die intellectuellen Functionen sind zumeist intact. In der Mehrzahl der Fälle gingen die Hallucinationen vorüber, während die Hemianopsie fortdauerte. Mitunter zeigte sich die Halucination nur im Moment, wo die Hemianopsie einsetzte, bisweilen nahm sie den Charakter einer echten sensoriellen Epilepsie an. — L. deutet seinen Fall als eine syphilitische Meningo-encephalitis in der Rinde des Occipitallappens, in der Nähe der Fissura calcarina. Peltesohn.

235) **A propos d'ophthalmophlégie nucléaire, par le Dr. Glorieux.** (La Policlinique. 1895 Nr. 3.) Der erste Patient erkrankt ohne Prodrome an rechsseitiger totaler Pupillenstarre. Die Ursache wurde in einer bestehenden Tabes gefunden. Ein anderer Fall betraf eine tabische Frau im atactischen Stadium, wo beiderseits eine vollständige Ophthalmoplegie mit Ptosis einsetzte, die sich theilweise auf beiden Seiten besserte. Peltesohn.

236) **De la paralysie du nerf moteur oculaire externe consécutive à la fracture du rocher, par Felix Lagrange** (Archiv. clinique de Bordeaux 1894. Nr. 5.). Nach einem Trauma mit Blutung aus Mund, Nase und Ohr entsteht eine stationäre Abductionslähmung der linken Seite. Drei Monate später lässt sich vor dem linken Tragus, in der Höhe der Ursprungsstelle des Jochbogens eine Narbe mit darunter fühlbarem Callus nachweisen, als Zeichen der dort stattgehabten Verletzung des Felsenbeines, die zur Zerreissung oder Quetschung des Abducens geführt hat. Peltesohn.

237) **Ueber das Verhalten der Hirnnerven bei den cerebralen Kinderlähmungen, von Dr. Koenig.** (Berl. Gesellsch. f. Psychiatrie u. s. w. Neurol. Centralbl. 1895. 17.) K. hat 72 Kinder aus der Idiotenanstalt in Dalldorf, wovon 17 zur Section gekommen sind, auf das Verhalten der Hirn-

[1] Der Name ist unverständlich und falsch (für *λαλιά ἠχώδης*). Möglich wäre — für Liebhaber *συνήχησις* oder Palillalia. H.

Digitized by Google

nerven untersucht, und macht bezüglich der das Auge versorgenden Nerven folgende Angaben: Strabismus im Allgemeinen und speciell Strabismus convergens bezw. Abducensparese. a) Strabismus divergens 3 Fälle, b) Strabismus convergens 1 Fall, (bei der Section der Externus sehr dürftig), c) einseitige Abducensparese 3 Fälle, d) doppelseitige Abducensparese 5 Fälle. In diesen 12 Fällen handelte es sich 2 mal um Früh-, 1 mal um Schwer-, die übrigen 9 mal um Normalgeburten. Nystagmus paralyticus 3 mal, Nystagmus mit Intentionszittern 1 mal. Eigenthümlicher, sehr langsamer Nystagmus rotatorius 1 mal. Opticusatrophie 12 mal, darunter 2 einseitige. Nur in 4 Fällen war der Schädel pathologisch. Den Zusammenhang zwischen Schädelmissbildung (Thurmschädel Hirschberg's) und Atrophie erklärt K. wie jener, dass er beide auf dieselbe Ursache, nämlich Meningitis zurückführt. Die Hirnerkrankung kann sowohl foetalen Ursprungs sein, als auch, und zwar häufiger, extrauterin auftreten.

Peltesohn.

238) Geistesstörung nach Cataractextraction, von R. Loewy, Basel. (Allgem. Zeitschr. f. Psych. Bd. 52. p. 166.) Der 78jährige Pat. L.'s begann am 2. Tage nach der einseitigen Starextraction zu deliriren, war desorientirt und ängstlich und riss sich den Verband ab. Es war ihm vorher nicht gesagt worden, dass er in ein Dunkelzimmer kommen würde. Die Besserung trat nach wenigen Tagen ein, ohne dass Pat. zum Bewusstsein seiner geistigen Störung, eines typischen Erregungszustandes bei seniler Demenz, gekommen war. Ob alle Psychosen nach Cataractoperationen denselben Charakter tragen, bleibt dahingestellt.

Peltesohn.

239) Ueber angeborene Beweglichkeitsdefecte der Augen, von Dr. K. Kummer. (Verein f. Psychiatr. u. Neurolog. in Wien, Sitzung vom 12. März 1895.) K. stellt 5 solche Fälle vor, darunter 3 Geschwister aus einer neuropathisch schwer belasteten Familie. Von dieser letzteren zeigten 2 Mädchen Beschränkung in der Wirkung der Seitenwender nach rechts und links bei erhaltener Convergenz, 1 Knabe nur linksseitige Abducenslähmung, aber ohne Secundärcontractur. Der 4. Fall, einen 17 jährigen Mann betreffend, verhielt sich genau wie die beiden Mädchen, hatte aber ausserdem sein Convergenzvermögen eingebüsst. Beim 5. Falle zeigten sich alle abducirenden Muskeln des linken Auges paretisch und ausserdem eine geringe Ptosis. Verf. hält diese congenitalen exterioren Ophthalmoplegien für nicht identisch mit dem sog. infantilen Kern- oder Augenmuskelschwund (Möbius), weil 1) das Leiden oft mit anderweitigen Bildungsanomalien verbunden erscheint, 2) bei Lähmung der Seitenbewegung doch die Convergenz erhalten bleiben kann, also die Interni wirksam sind, 3) Fälle beobachtet worden sind, wo nicht Fehlen des Muskels die Ursache des Ausfalls war, sondern der ganz normal entwickelte Muskel unwirksam blieb, 4) die Secundärcontraction immer fehlte, 5) das Uebel oft in mehreren Generationen einer Familie oder bei mehreren Mitgliedern einer Familiengeneration vorkommt, 6) weil Muskeln und Kerne in einschlägigen Fällen normal entwickelt gefunden worden sind. — Verf. hält aus diesen Gründen auch die Bezeichnung der angeborenen Augenmuskellähmung für schlecht gewählt.

Peltesohn.

240) Ueber einen Fall von Alexie[1] mit Farbenhemiopie, von Dr. Ziehl. (Naturforscherversamml. in Lübeck 1895. Neurolog. Section.) Z. berichtet über eine Frau mit vitium cordis, die nach einer heftigen Erregung plötzlich nicht mehr lesen konnte. Buchstaben erkannte sie nur sehr mangelhaft,

[1] Vgl. Note zu S. 556 und Wörterb. d. Augenheilk. S. 3. H.

Zahlen nicht mehr, wenn sie vierstellig waren, ausser Jahreszahlen. Schreiben konnte sie ungestört, aber ihr Geschriebenes nicht lesen. Die Gesichtsfelder für Weiss waren intact, dagegen bestand für alle Farben eine bilaterale rechtsseitige Hemianopsie, deren Trennungslinie vertical durch den Fixirpunkt ging. Sprachstörungen oder Lähmungen complicirten nicht das Krankheitsbild, welches noch ein Jahr bis zum Tode so anhielt. Peltesohn.

241) Beitrag zur Kenntniss der neuroparalytischen Augenentzündung und die Innervation des Geschmacks, von Dr. Scheier. (Berlin.) Ebenda. Sch. sah 2 Fälle von Trigeminusverletzung an der Schädelbasis, in denen mit Ausnahme des motorischen Astes der ganze Nervenstamm betroffen war. Während in dem einen Falle Ulcerationen an der Hornhaut und den Schleimhäuten des Mundes und der Nase auftraten, blieb der andere davon frei, obwohl hier noch eine Facialislähmung dazu kam, also das Auge allen Fremdkörpertraumen schutzlos preisgegeben war. Es seien deshalb die Entzündungen der Hornhaut immerhin nicht als traumatische aufzufassen, wie sie noch Krause in seiner jüngsten Arbeit über die Exstirpation des Ganglion Gasseri hinstellen möchte, sondern als wirklich neuroparalytische, trophische, bedingt durch die Durchschneidung der im Trigeminus verlaufenden trophischen Fasern, wie Meissner, Büttner und Samuel experimentell nachzuweisen versucht haben. Peltesohn.

242) Ueber Gesichtsfeldermüdung und Gesichtsfeldeinengung mit Berücksichtigung der Simulation, von Prof. Schmidt-Rimpler. (Ebenda.) Vortr. bestreitet, dass die Gesichtsfeldermüdung überwiegend bei nervösen Individuen vorkommt. Unter 154 Personen, von denen nur 4 nervöse Erscheinungen boten, fanden sich auf seiner Klinik 67 mal Ermüdungsgesichtsfelder (5° bis 35°) und unter 46 Insassen der Irrenheilanstalt nur 13 mal. Nach seiner Meinung ist das Ermüdungsgesichtsfeld lediglich der Ausdruck nachlassender Aufmerksamkeit und schwindet auf energische Aufforderung, Acht zu geben. Selbstverständlich tragen nervöse Zustände, auch körperliche Schwächezustände dazu bei. Aber ein objectives Symptom könne deshalb das Ermüdungsgesichtsfeld nicht genannt werden. Es ist natürlich, dass damit auch seine Bedeutung für die Simulation hinfällig wird; der Simulant kann die Ermüdung ebenso gut zeigen, wie der gewöhnliche Prüfling, ohne deshalb krank zu sein. Dagegen hat die concentrische Gesichtsfeldeinengung immerhin eine Bedeutung, da sie, freilich nur in seltenen Fällen, bei der traumatischen Neurose vorkommt. Aber es bedarf mannigfach vergleichender Messungen (z. B. in verschiedenen Entfernungen), um ihr reelles Vorhandensein zu constatiren und Simulation auszuschliessen. Peltesohn.

243) Empyem des linken Sinus frontalis, Perforation nach der Schädelhöhle hin, intradurale Eiterung, von Dr. Adolf Wallenberg in Danzig. (Neurol. Centrlbl. 1895, Nr. 20.) W. sah bei einer 52 jährigen Wittwe ein Stirnhöhlenempyem, weil die Erlaubniss zur Operation zu spät ertheilt wurde, tödtlich enden. Section und klinischer Befund deckten sich vollkommen. Es hatten complete Ptosis bei geringem Oedem der Oberlidgegend, Supraorbitaldruckschmerz, später motorische Aphasie bestanden. Es fand sich ausser den operativen Veränderungen die dura mater hinter dem Sinus frontalis in grösserer Ausdehnung gelbgrün verfärbt und glanzlos, und nach ihrer Eröffnung entleerte sich aus der Gegend der Fossa Sylvii eine grössere Menge stinkenden Eiters, welcher von der Perforationsöffnung nach hinten untergeflossen und sich zwischen Pia und Dura dort gestaut hatte. Bemerkenswerth war die Abwesenheit aller Augensymptome (kein Exopthalmus, keine Stauungspapille,

Digitized by Google

keine Beweglichkeitsbeschränkung) bis auf die Ptosis, welche wohl nur durch eine Infiltration der Endausbreitung des Levator palpebr. in Folge von Caries der inneren Uebergangsstelle von der horizontalen zur verticalen Stirnbeinplatte bedingt war. Diese Motilitätsstörung des Levator sollte aufmerksamer, als bisher in den Lehrbüchern geschieht, für die Symptomatologie der Stirnhöhleneiterungen beachtet werden. Kuhnt's Sammelwerk erwähnt zahlreiche Fälle mit deutlicher Ptosis. Die sonst fast immer mitergriffenen Superiores blieben bei W.'s Patientin unversehrt, vielleicht weil die cariöse Stelle der oberen Orbitalwand hier sehr weit vorne gelegen war. Peltesohn.

244) Ein Fall von einseitigem Weinen bei Facialisparalyse, von Dr. Franke. Greifswald. (Deutsche Med. Woch. 1895. Nr. 33.) F.'s Patientin zeigte eine vollständige linksseitige Facialislähmung und eine äusserst geringe Thränensecretion dieser Seite bei völlig intactem Trigeminus. Dieser Zustand war seit dem vor $^1/_2$ Jahr erfolgten Eintritt der Lähmung unverändert geblieben. — Bekanntlich schliesst Krause aus seinen Operationen am Ganglion Gasseri, dass der Trigeminus einen entschiedenen Einfluss auf die Thränensecretion hat, ausserdem jedoch ein anderer Nerv, jedenfalls der Facialis, daran betheiligt ist. F. erkennt diesen Standpunkt nicht an und führt die widersprechenden Befunde nach Krause's Operationen auf eine wechselnd starke Läsion des N. petrosus superficialis major zurück. Der Facialis sei der eigentliche Innervator der Thränendrüse und ihr Versagen bei Facialislähmung bedeute eine Läsion des Ganglion geniculi oder noch weiter central gelegener Partien. Peltesohn.

245) Ueber das Coma diabeticum, von Dr. Felix Hirschfeld. (Deutsche Med. Wochenschr. 27. Juni 1895.) Eine Voraussage des Coma diabeticum ist in keinem Falle möglich. Aber die Acetonausscheidung steht immerhin in gewissen Beziehungen zu dem Ausbruche des Coma. Eine häufige Ursache des letzteren bildete übergrosse Anstrengungen, Minderernährung mit Sinken des Körpergewichts, bisweilen die Einführung strenger Fleischdiät. Bisweilen schliesst sich das Coma an eine Narcose an, sei es, dass diese auf der Höhe der Acetonausscheidung von Einfluss ist oder durch ihre Wirkung auf das Herz oder das Gefässsystem indirect so gefährlich ist, dass es vielleicht angezeigt ist, Diabetikern lieber Aether zu reichen. Fieberhafte Erkrankungen an sich führen, wenigstens bei jüngeren Individuen, nicht das Coma herbei, vielleicht die Influenza ausgenommen. Erschöpfungszustände von Seiten des Herzens dürfen mit dem echten Coma nicht verwechselt werden, die Untersuchung des Urins auf Aceton, Acetessigsäure und Oxybuttersäure gewähren dafür sichere Anhaltspunkte. Für die Prognose sind zwei Gruppen zu unterscheiden. Die erste umfasst meist jüngere Leute mit beträchtlicher Glykosurie und raschem Verlauf der Erkrankung. Hier steigt die Acetonurie im Laufe von Monaten immer mehr an. Die zweite Gruppe bilden ältere Leute, bei welchen die Krankheit zuvor milde verlief; erst im Anschluss an eine Gangrän oder schwer fieberhafte septische Erkrankung tritt das Coma auf. Therapeutisch ist vor Allem prophylactisch durch Regelung der Muskelthätigkeit und durch zeitweilige Uebernährung, welche dem Kräfteverfall vorbeugen soll, Vorsorge zu treffen. Bei schon ausgebrochenem Coma wird eine vermehrte Zufuhr von Kohlehydraten empfohlen, aber mit wenig Nutzen bisher angewendet. Die Anwendung von Alkalien hat auch mehr in der Theorie als in der Praxis eine Rolle gespielt. Peltesohn.

246) Ueber das Coma diabeticum. Discussion zu dem obigen Vortrag von Prof. Hirschberg. (Deutsche Med. Woch. Vereinsbeilage Nr. 16.

1895.) H. hat nach zwei Staroperationen, bei welchen er kein Chloroform angewendet, sondern Cocain eingeträufelt hatte, das diabetische Coma beobachtet. Der erste Fall endete tödtlich. Er betraf eine 70 jährige Frau vom Lande, die, ohne es zu ahnen, im Urin 5% Zucker und Spuren von Eiweiss ausschied. Operation und erste Zeit der Nachbehandlung verlief durchaus glatt, am dritten Tage trat Appetitlosigkeit, am vierten Benommenheit auf. Schon am Beginn des sechsten Tages Exitus. Das Auge verhielt sich dabei bis zum Tode tadellos. Gangrän und Furunkel waren nicht vorhanden, übrigens auch bei vielen Diabetikern niemals von Einfluss auf die Staroperation gewesen oder Ursache eines Coma. Der zweite Fall betraf ein 17 jähriges Mädchen mit 6% Zucker und doppelseitigem Star. Eine Woche nach der Extraction des rechten Stars traten bedenkliche Vorzeichen eines drohenden Coma ein, das aber unter passenden Maassnahmen abortiv verlief. Peltesohn.

247) Colour blindness and defective eyesight in the personnel of the mercantile marine, by Mr. Bickerton, Liverpool. (Brit. Med. Journ. May 18, 1895.) B. giebt in einem Referat die Verhandlungen wieder, welche zwischen der Deputation der englischen Aerzte und dem Board of Trade gepflogen wurden. Die überreichte Adresse gipfelte in folgenden Vorschlägen, welche an Stelle der zur Zeit bestehenden unzulänglichen Bestimmungen treten sollen: 1. Kein Junge oder Mann soll unter die Mannschaft der Handelsflotte aufgenommen werden, bevor nicht sein Sehvermögen und Farbensinn erprobt worden sind. 2. Jeder Matrose soll erst angemustert werden, wenn er ein Zeugniss hierüber vorweisen kann. 3. Farbenblindheit und mangelhaftes Sehvermögen sollen ein Grund sein, einen bereits bestehenden Vortrag während der Lehrzeit zu brechen. 5. Schiffsoffiziere, welche nachträglich als farbenblind erkannt werden, sollen, sobald sich eine Gelegenheit hierzu bietet, als Beamte der Board of Trade beschäftigt werden, damit sie nicht in Folge ihrer Entlassung aus der bisherigen Stellung ihrem Ruin entgegenzugehen brauchen. 6. Die Untersuchung auf Sehkraft und Farbensinn selbst soll von vorgebildeten Medicinalpersonen vorgenommen werden, in einem speciell für diesen Zweck hergestellten Raum mit constanter künstlicher Beleuchtung, welcher in den grösseren Seestädten täglich öffentlich zugänglich sein müsste. Peltesohn.

248) Die Physiologie des Trigeminus nach Untersuchungen an Menschen, bei denen das Ganglion Gasseri entfernt worden ist, von Prof. Fedor Krause, Altona. (Münchener med. Wochenschr. 1895. Nr. 25 u. ff.) Die hochinteressanten Beobachtungen, welche der durch seine kühnen Trigeminusresectionen innerhalb der Schädelkapsel bekannt gewordene Verf. als Erster am Menschenmaterial machen konnte, ergaben eine Fülle für den Neurologen wichtiger Momente. Soweit das Auge in Betracht kommt, seien hier kurz folgende Auszüge wiedergegeben. Die Experimentalversuche im Augenblick der Durchschneidung des Trigeminus konnten mit Rücksicht auf die nothwendige Asepsis während und nach der Operation am Menschen nicht verfolgt werden. Es entzogen sich daher etwaige Veränderungen in Bezug auf Ex- und Enophthalmus, Lidspaltenöffnung, Pupillengrösse, Injection der Iris, Conjunctiva und Sclera seiner Wahrnehmung. Dagegen ergaben sich späterhin eine ganze Reihe von bestimmten Ausfallserscheinungen. In allen Fällen bestand eine dauernde und nach Jahren noch in Bezug auf Ausdehnung und Intensität unverändert vollkommene Anästhesie der Hornhaut und der gesammten Bindehaut. Aber beide bleiben, abgesehen von einer etwas geringeren Feuchtigkeit der Lider, äusserlich durchaus normal. Lidschluss tritt nur synergisch mit der gesunden Seite ein, wenn hier ein Reiz ausgeübt wird; er erfolgt aber ebenso oft, wie

Digitized by Google

er gewohnheitsmässig auf dieser Seite durch den Reiz der Luft und der Verdunstung ausgelöst wird. Daher kommt es beim Menschen nicht zu der Hornhauttrübung und -Geschwürsbildung. Die Spannung des Bulbus bleibt dauernd normal, ebenso der ophthalmoskopische Befund. In drei Fällen bestanden vor der Operation bereits entzündliche Veränderungen. In dem ersten Falle einer 71 jährigen Frau erwies sich jede örtliche Behandlung ihres chronischen eitrigen Bindehautcatarrhs als nutzlos, aber er blieb auch nach der Entfernung des Ganglion Gasseri unverändert. Der zweite 55jährige Patient hatte an einer Thränensackeiterung gelitten und bekam 3 Tage nach der Operation eine Keratitis, die sehr bald zum Hypopyon führte. Aber diese schwere infectiöse Entzündung heilte aus, obwohl der Trigeminuseinfluss fehlte, nur anscheinend viel langsamer, als gewöhnlich, sodass erst 9 Monate nach der Ganglionexstirpation das Auge offen bleiben konnte. Bei der dritten 70jährigen Patientin trat 2 Jahre nach der Operation bei mangelnder Schonung eine Keratitis superficialis ohne Geschwürsbildung nur auf der operirten Seite auf, heilte aber ohne Störung vollkommen aus. Es scheint also lediglich eine geringere Widerstandsfähigkeit gegen entzündungserregende Einflüsse auf der anästhetischen Seite vorhanden zu sein. An und für sich führt aber der blosse Ausfall der Trigeminuswirkung keine Störungen herbei. Man bedarf auch keiner Schutzmaassregeln, um das Auge vor der gefürchteten Keratitis neuroparalytica zu bewahren. Die Lidspalte der operirten Seite zeigt sich in zwei Fällen, auch 2 Jahre nach der Operation in der Ruhe enger, indem das Oberlid etwas tiefer herabgesunken war. In denselben Fällen bestand ein leiser Enophthalmus. Die Pupille zeigte ein verschiedenes Verhalten. Bei einer Patientin zeigten sich dauernd beide Pupillen gleich weit und gleich gut reagirend. Bei einem anderen Kranken schien die Pupille der operirten Seite etwas weiter und blieb relativ weiter bei Convergenz und Accommodation, obwohl sie sich dabei deutlich zusammenzog. Die Lichtreaction schien nicht so rasch und so ausgiebig, wie auf der anderen Seite. Noch markanter zeigte sich dieses Verhalten bei einer anderen Patientin. Sonstige Abweichungen im Verhalten der Pupillen liessen sich nicht feststellen. Irgendwelche Schlussfolgerungen lassen sich daraus ebensowenig ableiten, wie von dem bisher vorliegenden Material aus den Thierexperimenten. Offenbar sind individuelle Verschiedenheiten in der Function des Trigeminus vorhanden. Die Thränenabsonderung zeigte sich bei allen Operirten dauernd vermindert, jedoch wurde die Oberfläche des Auges genügend feucht gehalten. Es unterliegt demnach keinem Zweifel, dass dem Trigeminus ein wesentlicher Einfluss auf die Thränenfunction zukommt. Die zur Thränendrüse verlaufenden Fasern im N. lacrymalis und N. subcutaneus malae müssen also zum Theil dem Trigeminus von Hause aus angehören und nicht erst durch Anastomosen vom Facialis her ihm übermittelt sein oder auf sympathischen Bahnen vom verlängerten Mark her in ihn hineingelangen. Andererseits muss, da die Thränen nicht gänzlich versiegen, ein anderer Nerv, also wohl der Facialis, diese Function zum Theil vermitteln. Das Sehvermögen litt in keinem Falle. Peltesohn.

249) A problem in neurology. Peculiar iris-reaction with post-neuritic optic atrophy, by George M. Gould. (Journ. of Nerv. and Ment. Diseases. 1895. April.) G. beobachtete bei einem 12jährigen Mädchen, welches auf beiden Augen durch neuritische Sehnervenatrophie vollständig erblindet war, ein eigenthümliches Pupillenphänomen. Während beide Pupillen ganz weit und starr waren und selbst auf concentrirten Lichteinfall nicht reagirten, contrahirten sich beide Pupillen binnen einer halben Minute oder mehr, wenn das Kind bei diffusem Tageslicht oder Sonnenschein an ein offenes Fenster gesetzt wurde, bis

Digitized by Google

zur normalen Grösse. Die Contraction war eine so allmähliche und langsame, dass sie nicht wahrgenommen werden konnte. Auf dieselbe Weise, vielleicht etwas geschwinder, trat die Erweiterung der Pupillen ein, wenn das Kind sich wieder vom Fenster abwandte. Das Problem dieses Falles ist ein doppeltes. Es bleibt zu erklären, wie ein total atrophischer Sehnerv, der von der Peripherie her erkrankt gewesen war, der Vermittler einer Pupillenreaction werden, und wie ist es zu deuten, dass concentrirtes Licht nicht so energisch wirken kann, wie diffuses Tageslicht? Peltesohn.

250) Cataract operations between the ages of 80 and 90, with a table of cases, by Hasket Derby. (Boston Med. and Surg. Journ. 1895. Septemb. 26.) Aehnlich Higgens, welcher unter 925 Starfällen 19 sammelte, die über 80 Jahre alt waren, und darunter 17 volle Erfolge verzeichnen konnte, stellt D. 34 solcher Fälle hohen Alters zusammen. Er hatte 85 $^0/_0$ volle Erfolge, 6 $^0/_0$ partielle Erfolge und 6 $^0/_0$ Verluste; in 3 $^0/_0$ fehlten die Notizen. Es befanden sich darunter Fälle aus der vorantiseptischen Zeit. In Bezug auf die Prognose verhalten sich also diese ältesten Starpatienten nicht schlechter als die jüngeren Altersklassen. Peltesohn.

251) Hysterical amblyopia and amaurosis. Report of five cases treated by hypnotism, by J. Arthur Booth. (Americ. Neurolog. Association. — Bost. Med. Journ. 1895. Sept. 26.) Die Fälle zeichneten sich in der Regel durch das plötzliche Auftreten der Erscheinungen nach einem körperlichen oder geistigen Shock aus. Ausser einer gewissen Anästhesie der Cornea bei einzelnen Fällen liess sich am Auge kein objectives Symptom nachweisen. Die Patienten klagten über mangelhaftes Sehen, Supraorbitalschmerz und grosse Lichtscheu. Den ersten Fall heilte er innerhalb zwölf hypnotischen Sitzungen, einen zweiten in sechs. Beide hatten eingeengte Gesichtsfelder gehabt. Beim dritten Falle mit einseitiger Erblindung gelang ihm die Heilung in fünf Sitzungen, ebenso bei einem gleichen vierten Patienten; dagegen versagte seine Suggestionskunst gänzlich bei einem fünften Falle, der ebenfalls einseitig erblindet war. Bei allen Fällen war der Farbensinn intact und zeigten die Farbenfelder keine Verschiebung. Peltesohn.

252) A marked case of exophthalmus due to intra-orbital cyst, by Charles J. Proben. (Med. Rec. 1895. Aug. 24.) Pat. trug seinen Exophthalmus bereits 7 Jahre mit sich herum, als er, lediglich aus kosmetischen Rücksichten, den Verf. consultirte. Als Ursache fand sich eine den grösseren Theil der Orbita ausfüllende Cyste, welche, frei von Verwachsungen mit der Umgebung, den Bulbus langsam, aber sehr beträchtlich nach vorn und unten drängte, indem sie die den Augapfel umkleidenden Gewebe, den Sehnerv eingeschlossen, ohne Schaden dehnte. Der Opticus muss dabei fast 2 cm über seine natürliche Länge hinaus gestreckt worden sein. Peltesohn.

253) The cause and treatment of corneal ulcers, by S. Latimer Philipps. (Ibid.) P. theilt die Hornhautgeschwüre bezüglich ihrer Aetiologie in zwei Kategorien ein, einmal die grosse Zahl der durch constitutionelle Ursachen bedingten Schwärungen, und dann die hauptsächlich durch ein Trauma entstandenen. Letztere können durch jeglichen Fremdkörper herbeigeführt werden, die schlimmsten Eiterungen sah Verf. aber nach Verletzungen mit Getreidehalmen, welche eine unregelmässige Wunde setzen, in welche sich pathogene Keime leicht festsetzen; auch bei schiefstehenden Cilien. Ferner kommen als locale Ursachen Granulosa der Lider, Nasenleiden, acute und chronische Bindehautcatarrhe in Betracht. Bei der Behandlung achtet P. in erster Linie auf die

Digitized by Google

constitutionellen Veränderungen. Local sucht er bei acuten Geschwüren beruhigend, bei indolenten reizend zu wirken. Als souveränes Mittel wendet er die Galvanocause an, daneben mit vorzüglichem Erfolge auch die reine Carbolsäure, welche er mit einem feinen Sondenknopf auftupft, natürlich nur in allerkleinsten Mengen. Peltesohn.

254) The significance of eye symptoms in Bright's disease, by Dr. Frank van Fleet. (Med. Record. 1895. June 29.) Nephritis macht am Auge äusserliche und innerliche Erscheinungen. Zu den ersteren zählen das Lidödem und die Suffusionen der Bindehaut. Die Veränderungen am Hintergrunde des Auges betreffen die Blutgefässe und die Nerven, und manifestiren sich dementsprechend als Blutungen in die Netzhaut und Aderhaut oder als Neuritis, Retinitis und Neuroretinitis. Die schlimmste Bedeutung besitzt die Retinitis albuminurica, welche selten, ohne deutliche Spuren zu hinterlassen, zurückgeht. Sie bedeutet in den meisten Fällen das bevorstehendes Ende. In 80 % der Fälle folgte der Tod innerhalb 1—2 Jahren; eine Ausnahme machen nur die acuten Nephritiden und natürlich die Schwangeren. Von 6 Fällen, die Verf. während der letzten 22 Monate beobachtet hatte, war nur einer noch am Leben, und keiner von ihnen hatte eine Ahnung von seinem Leiden gehabt. — Ein anderes Symptom ist die Bright'sche Amaurose oder plötzliche Erblindung. Sie kann ohne alle ophthalmoskopischen Erscheinungen einhergehen und lediglich durch Urämie bedingt sein. Gewöhnlich kommt diese Form bei den acuten Erkrankungen vor und kann in vollständige Heilung ausgehen. — Dr. Blake White bemerkt in der Discussion, dass man bei diesen Fällen von Retinitis wiederholt den Urin untersuchen müsse, auch wenn mehrere Prüfungen negativ ausgefallen seien. Bezüglich der Prognose käme es sehr auf die Form der Nephritis an, von denen die Schrumpfung der Niere natürlich am verderblichsten ist. Dr. N. J. Hepburn ist der Ansicht, dass das typische Bild der albuminurischen Retinitis fast ausnahmslos für die chronische Form der Schrumpfniere spräche und darum prognostisch so trübe aussieht. Peltesohn.

255) Die Heilung der trachomatösen und scrophulösen Keratitis durch Lidlockerung, Blepharochalasis, von Dr. Gustav Schwabe, Augenarzt in Leipzig. (Deutsche med. Wochenschr. 1895. 16. Mai.) S. schreibt dem Liddruck eine eminent wichtige Rolle bei der Entwickelung der Hornhautleiden zu und sieht dementsprechend in der Lidlockerung einen bedeutenden Heilfactor. Er hat in 10 Jahren bei 510 Fällen die Blepharochalasis gemacht, um dadurch einmal den äusseren Lidwinkel zu vergrössern und zugleich durch Verkürzung der Haut am Ober- und Unterlid 1—2 mm dieselben von der gefährdeten Cornea abzuhebeln. (Die Einzelheiten der Operation sind aus einer Reihe von Zeichnungen ersichtlich.) Die Heilung des Pannus trachomatosus geht nach dem Verf. in 2—4 Wochen von Statten. Recidive sollen nur selten eintreten und leicht ablaufen. Die Erklärung sieht S. einmal in der Befreiung des Bulbus von dem abnormen Liddruck und dann in der Herstellung einer regeren Luftcirculation zwischen Cornea und Lid, die die Granulationsbildung erschwert und die Secretion vermindert und das Hornhautepithel gegen die ätzenden und inficirenden Eigenschaften des trachomatösen Secretes abhärtet (?). Die Lidlockerung gewährt den weiteren Vorzug, dass neu aufspriessende Granulationen sofort viel bequemer auf caustischem oder mechanischem Wege behandelt werden können. Aehnliche Vortheile bietet das Verfahren auch bei den scrophulösen und bei allen äusseren mykotischen und traumatischen Hornhautaffectionen. Verf. geht soweit, damit eine Heilung des bedrohten Auges in 2—3 Wochen fast absolut sicher zu garantiren. Peltesohn.

Digitized by Google

256) Ueber die Combination organischer und hysterischer Sehstörungen, von Dr. Samelsohn. (Deutsche med. Wochenschr. 1895. Nr. 13.) Bisweilen wird ein florides Augenleiden durch eine hysterische Amblyopie oder selbst Amaurose verdeckt. Einen solchen Fall hat S. beobachtet, wo auf dem einen Auge atrophische Verfärbung der Papille mit völliger Erblindung, auf dem anderen centrale Chorioiditis mit höchstgradiger Amblyopie und Gesichtsfeldeinengung als durch Hysterie complicirt sich herausstellte und auf diese Weise einer schnellen Heilung entgegengeführt werden konnte. Peltesohn.

257) Bemerkungen über einige äussere Krankheiten des Auges, von Dr. Walter Albrand. (Deutsche med. Wochenschr. 1895. Nr. 25 u. 26.) A. hat das Material der Schöler'schen Klinik gesichtet und fand, wie das auch von anderer Seite bekannt ist, in der Hälfte aller Fälle äussere Augenkrankheiten, darunter obenan mit fast 50 % die scrophulösen Formen. Eine zweite Gruppe umfasst: a) die Keratitis parenchymatose mit 0,93 % (nach Uhthoff nur 0,62 %), bei welcher Lues als Ursache in mindestens 47,9 % nachgewiesen werden konnte. Die Ansicht, dass die parenchymatöse Keratitis stets Theilerscheinung der Syphilis sei, auch wenn letztere nicht nachweisbar ist, theilt A. deshalb nicht. Er fand als andere Ursache 17 mal deutliche Rachitis, Diabetes, Influenza, Malaria und Gicht. In 3 Fällen glaubt er zur Annahme einer tuberculösen Infection der Cornea berechtigt zu sein. Traumen waren ebenfalls 3 mal voraufgegangen und vielleicht eine, allerdings nur indirecte Ursache der Keratitis geworden. In 23 Fällen liess sich gar keine Ursache eruiren. b) Die (Epi-) Scleritis mit 0,4 %. Sie kommt hauptsächlich bei Erwachsenen vor, überwiegend bei Frauen. Recidive traten sehr häufig, in 18,9 % auf. In 1/3 der Fälle wird nach kürzerer oder längerer Pause das zweite Auge ergriffen. Am häufigsten ist die diffuse Form, am hartnäckigsten aber die buckelförmige, welche sich mit Randinfiltration der Cornea (sclerosirenden) complicirt. In 11,3 % wird die Iris, in 7,55 % auch die Chorioidea betheiligt. Lues spielte in 15,1 %, Gelenkrheumatismus in 18,9 %, heftigere Muskelrheumatismen in 33,9 % eine Rolle. In einem Falle schien es sich um eine Miliartuberculose zu handeln, die sonst noch keine Symptome gemacht hatte. Wirkliche Gicht liess sich in keinem einzigen Falle nachweisen, in 26,6 % blieb überhaupt die Aetiologie im Dunklen. Therapeutisch weiss A. nichts Neues zu berichten, als dass Schöler mit Vorliebe die partielle Peritomie mit Abrasio des scleritischen Buckels macht. c) Die Iritis mit 2,52 %. Vorwiegend fand sie A. in seiner Zusammenstellung beim weiblichen Geschlecht und einseitig bleibend. Recidive wurden in 10,8 % der Fälle beobachtet, und zwar vorwiegend bei den rheumatischen Iritiden. Lues war nur in 23,7 % nachweisbar, Rheuma dagegen in 38,4 %. Die Recidive in diesen letzteren Fällen und das Fortschreiten des Processes auf die hinteren Partien des Auges konnten am ehesten durch die Iridectomie bekämpft werden, die im entzündungsfreien Stadium ausgeführt wurde. Unter den übrigen Ursachen der Iritis fanden sich Malaria, Influenza, Typhus, Febris gastrica, Lepra, und etwa in 2 % konnte Tuberculose in Betracht gezogen, wenn auch nur einmal mit Sicherheit verwerthet werden. Wenn auch diese Zahlen hinter den Anschauungen Michels über die tuberculöse Grundlage vieler uvealen Erkrankungen zurückbleibt, so bleibt doch immerhin die Aufforderung Quint's beherzigenswerth, der antituberculösen Allgemeinbehandlung mit Kreosot bei Iritis grössere Aufmerksamkeit zuzuwenden. Peltesohn.

258) Ein Beitrag zu den acut entstehenden Ophthalmoplegien, von Dr. A. Schule. (Archiv f. Psychiatrie u. Nervenkrankh. Bd. XXVII. S. 295.)

Digitized by Google

Sch. fand bei der Section eines 66jährigen Alkoholikers, der wenige Wochen vorher neben linksseitiger Hemiparese an Störungen verschiedener Augenmuskeln erkrankt war, atheromatöse Degeneration der grösseren und kleineren Arterien des ganzen Gehirns mit vielfachen Wandverengerungen und Blutungen in der Umgebung, ausserdem zahlreiche Erweichungsherde an indifferenten Stellen. Ein Herd, der sich vom rechten Hirnschenkel bis zur hinteren Vierhügelgegend erstreckt und den rechten Oculomotoriuskern zerstört hatte, konnte als Erklärung für die klinischen Erscheinungen herangezogen werden. — Ein weiterer Fall von vorübergehender Augenmuskelstörung betraf einen angehenden Tabiker.

Peltesohn.

259) Die Sensibilität der Conjunctiva und Cornea, von W. A. Nagel. (Pflüger's Archiv. Bd. LIX.) Die von v. Frey geleugnete Empfindungsfähigkeit der Binde- und Hornhaut für einfache Berührung wird von N. durch geeignete Application des Reizes theilweise nachgewiesen. Beide sind für Kältereize empfindlich, nicht so sicher für Wärme, insofern Berührung mittelst eines heissen Pinsels als nicht kalt und nicht warm bezeichnet wird. Die Empfindlichkeit sowohl für thermische, wie für tactile Reize ist an den verschiedenen Stellen verschieden deutlich, und auch individuell anders. Die Bindehaut des Oberlids ist fast anästhetisch dafür, die Carunkel dagegen meist für Wärme und Kälte gleich sensibel. Bei Berührung mit einem warmen Gegenstande tritt der Lidschlussreflex weit weniger stark auf, als bei Application von Kälte. Anästhetische Punkte der Cornea und Conjunctiva lösen gar keinen Lidschluss aus.

Peltesohn.

260) Ein Fall von Sarkom der Vierhügel und des linken Thalamus opticus, von Dr. J. von Scarpatetti. (Jahrb. f. Psych. u. Neur. 1895. Bd. 14.) Die klinischen Erscheinungen des 26jähr. Kranken waren fortschreitende Abnahme des Sehvermögens, ungleiche, starre Pupillen, beiderseitige Accommodationslähmung; später Stauungspapille, Parese beider Oculomotorii und Abducenten. Bei der Obduction fand sich ein Tumor, welcher die Vierhügel vollständig durchsetzte, die linke Haube mit der Schleife und nahezu den ganzen linken Thalamus einnahm. Oculomotorius- und Trochleariskern waren zerstört, dagegen der Abducens nur indirect betroffen. Peltesohn.

261) Du larmoiement hystérique, par E. Berger. (Progrès méd. 1895. 5. Oct.) Verf. hat von der in der Literatur kaum beschriebenen, von Lannelongue als sehr selten erwähnten Epiphora hysterica sechs Fälle gesehen und theilt sie ausführlich mit. B. fand das Symptom in jeder Phase der Hysterie und unabhängig von der Schwere der Erkrankung. Es dauerte bald Monate, bald Jahre und trat auch intermittirend auf. Meist war die Affection einseitig und auf dieser Seite dann die übrigens auf beiden Augen stets nachweisbare Gesichtsfeldeinengung stärker ausgesprochen. Fast stets bestand Blepharospasmus und sehr häufig Sensibilitätsstörung der Conjunctiva und Cornea. In einem Falle war dem Thränenfluss eine abnorme Trockenheit der Bindehaut voraufgegangen. Aufregungen und gelangweilte und unbefriedigte Stimmung vermehrten die Epiphora, Lustempfindungen trugen zu ihrer Verminderung bei. Die Behandlung musste vorwiegend psychisch sein, wie gewöhnlich bei der Hysterie. Peltesohn.

262) Recidivirende doppelseitige Amaurose mit nachfolgender temporaler Hemianopsie, von Th. Jewetzki. (Gesellsch. d. Neuropathologen zu Moskau. Sitzung vom 18. Nov. 1894. Neurol. Centralbl. 1896, 4.) J. erhob bei einem 19jährigen Landmann, der bereits 2 Jahre vorher ähnlich erkrankt war, folgenden Befund: Lichtstarre Pupillen, mässig weit, deutlich

Digitized by Google

ausgeprägter Hippus, normaler Hintergrund mit nur mässig ausgedehnten Venen, totale Amaurose, welche drei Wochen vorher binnen wenigen Stunden ohne Nebenerscheinungen eingetreten war. Als unter dem Einfluss antisyphilitischer Behandlung nach zehn Tagen das Sehvermögen wiederzukehren begann, zeigte sich sofort eine temporale Hemianopsie, wie sie auch nach dem ersten Anfall vor zwei Jahren vom Pat. bemerkt worden, damals aber allmählich geschwunden war. Während die Hemianopsie dies Mal stationär blieb, kehrte die Lichtreaction der Pupillen, anfangs mit hemiopischem Character (Wernicke'sches Symptom) zurück und die Sehkraft hob sich bis zu 0,5 bezw. 0,1. J. diagnosticirt eine partielle Zerstörung des Chiasma durch ein kleines Gummi am Türkensattel.

Peltesohn.

263) Ueber Hemianopsie bei Urämie, von Fr. Pick. (Deutsches Archiv für klin. Medicin. 1895. Bd. 56, S. 69.) P. beobachtete in vier Fällen chronischer Nephritis, welche er mittheilt, das Auftreten einer Hemianopsie im Anschluss an die urämische Amaurose. Die Erklärung dieses Zusammenhanges sucht er dadurch, dass die die Amaurose herbeiführende toxische Lähmung der beiderseitigen centralen Sehbahnen eine Hemisphäre stärker oder nachhaltiger geschädigt habe, als die andere. Eine Analogie dafür finde man in der Halbseitigkeit der bei Urämie auftretenden Krämpfe und Lähmungserscheinungen. Bezüglich der Art der Läsion im Gehirn sei die Möglichkeit nicht ausgeschlossen, dass die Urämie durch Beeinflussung der Vasomotoren des Gehirns zur Nekrose oder in einem Gefässe zur Gerinnung des Blutes und consecutiver Erweichung führen könne.

Peltesohn.

264) Ein Fall von papulösem Syphilid der Conjunctiva bulbi, von Dr. G. Gutmann. (Demonstr. im Verein für innere Medicin zu Berlin. Deutsch. med. Woch. 1895. Nr. 20.) G. stellt einen acht Wochen vorher syphilitisch inficirten 38jähr. Schmied vor, der gleichzeitig mit dem Auftreten der Allgemeinerscheinungen am Auge erkrankt war. Ein linsengrosser, flach erhabener Knoten von bräunlich-rother Farbe unten aussen in der Conj. bulbi, über der Sclera leicht verschieblich bei starker Röthung der gesammten Bindehaut und theilweise chemotischer Schwellung derselben, stellte das Krankheitsbild dar, welches mit Rücksicht auf die Anamnese zweifellos als Papel gedeutet werden musste und in der That nach der Inunctionskur mit Hinterlassung eines schwach bräunlichen Pigmentfleckes verschwand. — Herr Blaschko macht in der Discussion darauf aufmerksam, dass diese seltene Localisation in der Bindehaut in dem gegebenen Falle vielleicht dadurch sich erklären lässt, dass der in grosser Feuerhitze arbeitende Schmied mit dem erkrankten Auge dem Feuer mehr zugewandt war, und die Bindehaut nicht länger, wie bei anderen Menschen durch ihre stärkere Abkühlung in Folge ihrer Oberflächenverdampfung einen schlechten Nährboden für die Entwickelung der Papeln darbot. Peltesohn.

265) An Improved „Wool-Stick“ for Testing Colour Vision (mit Illustration). (Brit. med. Journ. Nr. 1836.) Eine englische Firma, Down Bros. hat das in Amerika seit 1880 beliebte, nach Holmgreen's Probe von Dr. Thomson eingeführte Wollprobenarrangement in verbesserter und verbilligter Form verfertigt, welche von Dr. E. H. Cartwright empfohlen wird. An einem einem Zeitungshalter ähnlichen Griff sind langfädige Wollbündel auf weisser Köperunterlage angebracht und einzeln numerirt, so dass sie leicht controlirt und nicht vermengt werden können. Handlich und übersichtlich kann es für die Mehrzahl der Fälle hinreichen, soll aber keineswegs für alle, auch wichtige Fälle die eigentliche Holmgreen'sche Probe verdrängen.

Peltesohn.

Digitized by Google

266) Hirngeschwulst und topische Diagnose, von Zeller. (Demonstration in der freien Vereinigung der Chirurgen Berlins. Sitzung vom 13. Mai 1895.) Andauernder Kopfschmerz, besonders in der Gegend des linken Scheitelbeins, das beim Beklopfen schmerzhaft ist, beiderseitige hochgradige Stauungspapille, bei sonst normalen Augenfunktionen, rechtsseitige Facialisparese und Hypoglossusparese liessen bei Z.'s Patientin, da auf Schmierkur keine Besserung eintrat, die Diagnose eines Tumor des vorderen unteren Theils der motorischen Region gerechtfertigt erscheinen. Die Operation liess diesen Tumor aber nicht finden. Wohl zeigte sich die Dura gänzlich pulsationslos und drängte sich nach ihrer Spaltung unaufhaltsam das Hirn aus der Öffnung hervor, aber eine Geschwulst verrieth sich weder dem Auge noch dem Finger. Aber die Beseitigung des gefahrdrohenden Hirndrucks wurde durch die Operation beseitigt und die Stauungspapille und Kopfschmerzen schwanden. Erst nach fast Jahresfrist, als die Section gemacht wurde, wurde der Tumor gefunden, freilich an ganz anderer Stelle. Es zeigte sich eine wallnussgrosse Geschwulst, die den linken Streifenhügel einnahm und lateralwärts, sowie schräg nach vorn einen Fortsatz in das weisse Mark hineinschickte. — Die Schwierigkeit und Unsicherheit der Diagnose, die hier nicht einmal durch den localisirten Kopfschmerz beim Beklopfen richtig geleitet wurde, hat ihren Grund in den ausgedehnten Fernwirkungen der Geschwülste und in der Aehnlichkeit der Erscheinungen bei Störungen der Centren und der verzweigten Leitungsbahnen. Grundsätze zu ihrer Unterscheidung stehen bisher noch nicht fest. Sonnenburg sieht die Indication zur Operation weniger bei den Tumoren, welche sehr rasch klinische Erscheinungen machen, heftigen Kopfschmerz und Lähmungserscheinungen und schnell auftretende doppelseitige Stauungspapille machen, weil es sich dann immer um diffuse Geschwülste handelt, als bei denjenigen Fällen, wo die Symptome sich ganz langsam entwickeln und ganz bestimmt auf gewisse Hirnabschnitte bezogen werden müssen und in bestimmter Reihenfolge auftreten. Denn diese deuten eher auf umschriebene Geschwülste, welche sich aus der Gehirnsubstanz ausschälen lassen. Peltesohn.

267) Subconjunctivaler Abscess auf eigenthümlicher ätiologischer Basis, von Dr. Hummelstein. (Niederrh. Gesellsch. für Natur- und Heilkunde zu Bonn. Sitzung vom 19. Nov. 1894.) H. fand beim Eröffnen eines kleinen Abscesses der inneren Hälfte der Augapfeloberfläche eine Cilie, die also durch die Bindehaut gedrungen und durch Mitschleppen infectiöser Stoffe den Abscess veranlasst hatte. Wahrscheinlich war, da jegliches Trauma bestimmt in Abrede gestellt wurde, die Wimper mit einem Ende in das untere Thränenpünktchen[1] gerathen und durch den Lidschlag dann weiter vorgetrieben worden; wenigstens sprach der Sitz des Abscesses gegenüber, etwas oberhalb des unteren Thränenpünktchens dafür. — Ophthalmia nodosa, durch Raupenhaare verursacht. Derselbe Vortr. demonstrirt einen neuen Fall von Raupenhaar-Knötchenentzündung, wie sie schon wiederholt von Bonn aus beschrieben worden sind. Die Knötchen sassen in der Bindehaut des Unterlids und des Augapfels; in einem steckt noch ein Haar. Ebenso fand sich eines in der Cornea, nahe dem Limbus des inneren unteren Quadranten in einer strichförmig infiltrirten Partie. Die Iris zeigte sich etwas trüb verfärbt, enthielt aber noch keine Knötchen. Peltesohn.

268) Ueber den Faserverlauf im Sehnerven des Menschen, von Dr. Emil Hüfler. (Deutsche Zeitschr. f. Nervenheilkunde. 1895. VII.) H.

[1] Wimper im Thränenpunkt, eine seltene, aber eigenartige Erkrankung. H.

Digitized by Google

untersuchte das Gehirn eines Paralytikers, welcher intra vitam eine Opticus-Atrophie gezeigt hatte, mittelst der Pal'schen Methode. Der rechte Opticus war gänzlich atrophirt, im linken fand sich im unteren äusseren Quadranten noch eine Anzahl von Faserbündeln erhalten. Eines dieser Bündel blieb in der mittleren Partie ungekreuzt und liess sich bis zum Tractus verfolgen, während seine untere, ventrale Portion in flachen Bogen gekreuzt verlief und dann lateralwärts sich wandte. Kurz bevor der directe Uebergang der gekreuzten Fasern aufhörte, gingen dorsal verlaufende Fasern ab, die sich bis zum Beginn der grossen Commissur verfolgen liessen und schräg nach hinten, oben und innen zu den basalen Opticusganglien zu ziehen schienen, welche sie durch das mediale Fasernetz unter einander verbanden. Sie schienen auch zweifellos zu den mehr nach hinten verlaufenden Commissurfasern Beziehungen zu haben. — H. glaubt, dass die ventral übergehenden Fasern die gewöhnlichen, gekreuzten Partien, in dem dorsalen Fasernetz aber Fasern ganz anderen Ursprungs sind. Vielleicht stellt das mediale Fasernetz durch seinen Anschluss an die Commissurfasern eine Verbindung mit dem medialen Kniehöcker uud dann eine solche mit den beiderseitigen basalen Opticusganglien her, aus welchen dann vermittelst der dorsalen Fasernetze Fasern zum gekreuzten und ungekreuzten Bündel gelangen. Die Zahl der vorher im linken Opticus verlaufenden Fasern schien grösser zu sein als die Summe der später in beiden Tractus vorhandenen; es schien also ein Theil auf dem Wege der dorsalen Faserzüge die directe Opticusbahn verlassen zu haben. Peltesohn.

269) Optische Aphasie bei einer otischen eitrigen Entzündung der Hirnhäute am linken Schläfenlappen mit Ausgang in Heilung, von H. Jansen. (Berl. Klin. Woch. 1895. 35.) Der 31jährige Patient erkrankte unter Schüttelfrösten mit Benommenheit, deutlicher Aphasie ohne Lähmungs- oder Reizungserscheinungen und ohne Stauungspapille. Bei der Trepanation fand sich eine Nekrose des Tegmentum tympani und der benachbarten Dura und ein kleiner extraduraler Abscess. Die Sprachstörung besserte sich, aber längere Zeit noch blieb eine partielle optische Aphasie bestehen, welche vermuthlich durch eine Läsion der Verbindungsbahn zwischen Hinterhaupts- und Schläfenlappen im Gebiet des unteren Scheitelläppchens bedingt wurde. Später genas Pat. vollkommen. Peltesohn.

270) Weitere Mittheilungen über die functionellen Gesichtsfeldanomalien, mit besonderer Berücksichtigung von Befunden an normalen Menschen, von Dr. W. König. (Deutsche Zeitschr. f. Nervenheilkde. 1895. Bd. VII.) K. hat, um die Einwendungen von Peters und Salomonsohn zu entkräften, 216 neue Individuen, anscheinend nicht nervöse Leute, einer Untersuchung unterzogen und 10 neue pathologische Fälle beigefügt. Er bleibt dabei, dass die concentrische Gesichtsfeldeinengung ein den übrigen Sensibilitätsstörungen der Hysterie gleich zu stellendes Symptom sei, welches zunächst psychisch bedingt ist. Die Gesichstfeldermüdung kommt bei intactem Nervensystem in ausgesprochenem Grade nicht vor, und ist bisweilen das einzige nachweisbare hysterische Stigma. Das Ermüdungsgesichtsfeld hat erst Giltigkeit, wenn die temporale Einschränkung mindestens 5—10° beträgt und constant immer wieder nachzuweisen ist. Peltesohn.

271) Beitrag zur Blepharoplastik, von Prof. Uhthoff. (Deutsche Med. Woch. 25. Juli 1895.) Die Blepharoplastik bei völligem Verlust des Lides mitsammt der Conjuctiva leidet in der Regel unter dem Uebelstand der hochgradigen nachträglichen Schrumpfung und Zusammenrollung des Lappens, wodurch nicht nur die Lappenwand gegen den Bulbus reibt, sondern auch der

Digitized by Google

Lidschluss unzureichend wird. U. benutzte einen Wink Samelsohn's, den dieser bisher nur für die operative Behandlung des Symblepharon verwerthet hat, um den aus der Stirn in der Verlängerung der Nasenwurzel entnommenen Lappen zu unterfüttern. Er hatte ein durch Carcinom zerstörtes Unterlid zu ersetzen und präparirte zuerst einen viereckigen dünnen Hautlappen, dessen Basis im Rande des oberen Lides gelegen war, um diesen dann schürzenförmig nach unten herunterzuschlagen und den nun freien Rand mit der Augapfelbindehaut zu vereinigen. Nachdem so der Bulbus völlig gedeckt und so zu sagen ein neuer Bindehautsack gebildet war, wurde auf die nach aussen gerichtete freie Wundfläche des Lappens der grosse gestielte Hautlappen aus der Stirn gelegt und mit ihm und ausserdem mit den Rändern des Defectes vernäht. Der Defect im oberen Lid und in der Stirn wurde durch Epidermisplättchen nach dem Thiersch'schen Verfahren gedeckt. Am siebenten Tage wurde dann die Brücke des ersten Lappens aus dem Oberlid horizontal gespalten und dadurch die Lidspalte wieder hergestellt. Beide Blätter des neuen Lides verwuchsen fest mit einander, der Bulbus blieb reizlos, und ein tiefer Conjunctivalsack blieb bestehen. Das Oberlid verträgt die Excision eines oberflächlichen, thunlichst dünnen Lappens ganz gut, nur ein mässiger Grad von Ptosis und eine gewisse Steifigkeit ist unvermeidlich. Peltesohn.

272) Atrophie des Opticus bei Tabes, von Moxter. (Demonstr. im Verein f. innere Med. zu Berlin. Sitzung vom 10. Juni 1895.) M. demonstrirt aus der Leyden'schen Klinik Präparate von der Netzhaut und dem Sehnerven eines Falles von tabischer Opticusatrophie. In der Netzhaut fehlt die Nervenfaserschicht vollkommen, und von den Zellen der Ganglienzellenschicht waren nur noch wenige zu erkennen. Ausserdem fehlten, vielleicht aber nur in Folge der Präparation, die Stäbchen- und Zapfenschicht. Der Sehnervenstamm liess in der Pal'schen Färbung nur spärliche feine, varicöse Linien erkennen, die durch das Chiasma zogen; dasselbe Bild zeigt sich durch den ganzen Opticus und den Tractus bis zu seinen Centren. Weiterhin im Pulvinar und Corp. genicul. laterale waren keine Veränderungen nachweisbar. Also erweise sich der Process als ein rein peripherischer, der centripetal fortschreitet und in der Netzhaut selbst beginnt, analog der Faseratrophien in den hinteren Wurzeln der Tabiker, die ebenfalls von der Peripherie aus, event. zwischen Spinalganglien und Rückenmark beginnend, in die Hinterstränge einstrahlen. Peltesohn.

273) Bemerkungen über Exophthalmus, von Dr. H. Salomonsohn in Berlin. (Deutsche medicin. Wochenschr. 1895. Nr. 28.) S. wendet sich gegen Fürst's Behauptung (in seinen „Bemerkungen zum Morbus Basedowii"), dass das physiologische und pathologische Verhalten der äusseren Augenmuskulatur für die Lage des Bulbus in der Orbita in Bezug auf Enophthalmus oder Exophthalmus gänzlich irrelevant sei. Das Mass der Prominenz sei von drei Factoren abhängig: 1. von der Fülle des hinter dem Bulbus befindlichen Orbitalfettes, das bei allgemeiner Lipomatose zunehmen könne und sonstigen den retrobulbären Raum beengenden Geschwülsten, Periostitiden, Exostosen, Haemorrhagien etc. 2. kommt der Muscul. orbital. Mülleri in Betracht, vielleicht nur indirekt, insofern seine Contraction die durch die Fissura orbital. inf. gehenden Venen comprimirt und somit eine Stauung im retrobulbären Gewebe erzeugt. Allerdings sind experimentelle Reizungen dieses Muskels vermittelst des Sympathicus negativ ausgefallen. 3. wird den beiden Mm. obliqui eine den Augapfel nach vorn ziehende Wirkung zugeschrieben. Die Gegenkräfte bilden die vier Recti als Retractoren des Bulbus. Bei Lähmung der äusseren Augenmuskeln, auch schon, wenn der Abducens noch intact ist, tritt thatsächlich ein

Digitized by Google

geringer Exophthalmus ein, der von Fuchs, Mauthner, Schmidt-Rimpler u. a. als ein Symptom der Oculomotoriuslähmung in ihren Lehrbüchern beschrieben und von Fürst mit Unrecht geleugnet werde. Wenn die Lähmung, wie bei Fürst's Beobachtung, doppelseitig ist, entziehe sich die Prominenz der Bulbi allerdings leichter der Wahrnehmung. Peltesohn.

274) Ueber progressive Ophthalmoplegie, von Dr. A. Hoche (Berl. Klin. Wochenschr. 1894. Nr. 35.) H. sah bei einer 49jährigen, erblich nicht belasteten Jungfrau nach Kopfschmerz und Schwindel eine allmählich sich entwickelnde, fortschreitende doppelseitige Ophthalmoplegie externa unter Jodkaligebrauch und täglicher Galvanisation vollständig sich bessern. Lues war gänzlich ausgeschlossen. Obwohl es dahin gestellt bleibe, ob die Therapie den Erfolg gezeitigt hat, so sei doch, meint H. vom Beginn der Besserung an unmittelbar nach jeder galvanischen Sitzung ein unverkennbarer Fortschritt nicht zu verkennen gewesen. Peltesohn.

275) Nucleäre Ophthalmoplegie, complicirt mit spinaler Erkrankung, von H. Fürstner. (Unterelsäss. Verein in Strassburg, Sitzung vom 4. Mai 1895.) Bei einem 18jährigen Patienten, dessen Mutter an Paraplegie litt, bei welchem Lues und Alkoholismus sowie Infectionskrankheiten nicht mitsprachen, beobachtete F. im Anschluss an ein Trauma, 14 Tage nach dem Auftreten von Diplopie, Schulterschmerzen mit lähmungsähnlicher Schwäche in beiden Armen. Der Status war folgender: R. Abducenslähmung und lebhafter Nystagmus beim Einwärtsrollen, beiderseits Ptosis und L. Beweglichkeitsbeschränkungen minderen Grades. Die Muskeln beider Oberarme und Schultergürtel schwach und atrophisch und von herabgesetzter electrischer Erregbarkeit. Bemerkenswerth sind dabei die Schwankungen in der Leistungsfähigkeit der Muskeln an den Augen und Armen und die rasche Ermüdung. F. nimmt functionelle Störungen in den Kernen des Oculomotorius und Abducens sowie in den Vorderhörnern des Rückenmarks an, die schon vor dem Trauma bestanden, durch dasselbe aber gefördert worden sind. Peltesohn.

276) Das Wurzelgebiet des Oculomotorius beim Menschen, von Dr. Stefan Bernheimer. (Wiesbaden 1894.) B. hat 12 Gehirne von reifen und unreifen Früchten und einem Erwachsenen, zum Theil nach Weigert, zum Theil nach Golgi untersucht. Er giebt folgende Uebersicht: 1) Der paarige laterale Hauptkern, vom Trochleariskern wohl abgegrenzt, stellt eine ungetheilte compacte Gruppe dar. Seine multipolaren Ganglienzellen, von einem dichten Fasergeflecht umgeben, sind ausserdem in Gestalt von Ausläufern vertreten, die als Lateral- oder Medianzellen der Hauptkerngruppe bezeichnet werden. Der Edinger-Westphal'sche „paarige kleinzellige Mediankern" ist gleich dem Perlia'schen Centralkern stets nachweisbar; der „obere laterale Oculomotoriuskern" von Darkschewitsch hat keine anatomische Verbindung mit dem Oculomotorius, ist mit Kölliker als „tiefer Kern der Commissura distalis" zu bezeichnen. Der distale Theil der Hauptkerne führt fast nur gekreuzte, der vordere nur ungekreuzte Fasern. Beide verlaufen auf ihrem ganzen langen extranucleären Wege getrennt. Der paarige kleinzellige Mediankern entsendet viel zartere und dünnere Fasern, die sich den medialsten Hauptkernfaserbündeln anschliessen. Ebenso schliessen sich die gleich zarten Fasern aus dem unpaarigen grosszelligen Mediankern an die nächst liegenden Hauptkernfaserbündel an. Beide Faserarten erhalten ihre Markhülle später, als die übrigen Fasern. Die Markbekleidung der Oculomotoriusfasern überhaupt nimmt allmählich zu, vom Centrum gegen die Peripherie, wie beim Sehnerven. Das hintere Längsbündel lässt einige Fasern im Oculomotoriuscentrum enden, ebenso wie im tiefen

Digitized by Google

Kern der Commissura distalis, hat aber an dieser Stelle sein wahres Ende noch nicht erreicht; zieht vom tiefen Kern aus weiter nach vorn und unten.

Peltesohn.

277) Which nerves give rise to the sensation of photophobia? (Annals of Ophthalmology and Otology. 1895. October.) Ein seit seiner Jugend durch Sehnervenatrophie total erblindeter Patient erkrankte an einem Hornhautgeschwür und konnte seitdem hell und dunkel unterscheiden und jedes Mal, wenn die erkrankte Hornhaut vom Licht getroffen wurde, vermittelst einer unangenehmen Empfindung, die er dabei hatte, dies angeben. Der Blepharospasmus nahm zu, wenn die Lichtquelle verstärkt wurde. Hiernach könnte man die Photophobie wenigstens zum Theil auch auf die Sensibilität der Hornhautnerven gegen Lichtstrahlen zurückführen, womit die calmirende Wirkung des Cocaïns übereinstimmen würde. Peltesohn.

278) Etiology and pathology of sympathetic ophthalmia, by Charles Zimmermann. (Med. and Surg. Report. Philadelphia. 1895. Aug. 17.) Z. giebt eine Uebersicht über die Theorien bezüglich der sympathischen Ophthalmie und bekennt sich, ohne aber neues Material zu bieten, zu dem Standpunkt Deutschmann's. Peltesohn.

279) Staphyloma of the cornea. — Pannus, by R. M. Lapscy. (Med. and Surg. Rep. 1895. Aug. 24.) L. beschreibt einen Fall von Hornhautulceration mit nachfolgendem Staphylom bei einer an Influenza erkrankten, 5 Jahre vorher an Basedow leidenden Patientin. Er rettete das Auge durch eine Iridectomie, die gleichzeitig drei Indicationen erfüllte, eine optische Pupille lieferte, den gesteigerten Druck beseitigte und die Tendenz zur Ectasie aufhob. — Beim Pannus trachomatosus empfiehlt Verf. Tannin-Glycerin, täglich einmal einzuträufeln. Peltesohn.

280) Purulent opthalmia complicating pneumonia and caused by pneumococci, by Haushalter and Viller. (La Médecine moderne. Nach dem Med. Bullet. of Med. and Surgery. 1895. Sept.) Die Verff. beobachteten bei einem Alkoholiker am 4. Tage einer Influenzapneumonie eine Iritis mit Hypopyon, in welchem der Fränkel'sche Diplococcus gefunden wurde. Peltesohn.

281) Iritis nasalen Ursprungs, von Fage (Amiens). (Le bulletin médical). F. sah bei einem 22jährigen Menschen, der ausser einer Ozaena keinerlei Krankheitserscheinungen darbot, eine linksseitige Iritis und rechtsseitige Iridochorioiditis entstehen. Derselbe Loewenberg'sche Mikrobe, welcher im Nasenschleim gefunden war, zeigte sich auch im Bindehautsack. Die Untersuchung des Blutes und der Vorderkammer fielen negativ aus, indessen gelang es mit der benutzten Paracentesennadel ein Kaninchenauge zu inficiren.

Peltesohn.

282) Burns of the cornea; electric light explosion causing temporary blindness; traumatic injuries to Eyes, Hypopyon. Clinical Lecture, by L. Webster Fox. (Med. bull. of med. and surgery, Juli 1895.)

Peltesohn.

283) Report on the value of objective tests for the determination of ametropia, ophthalmoscopy, ophthalmometry, skiascopy, by the special committee of the section on ophthalmology of the american med. associat. Das salomonische Urtheil über die verschiedenen Methoden der Refractionsbestimmung lautet dahin, dass man am besten alle Methoden neben resp. nach einander anwendet. Die ophthalmoskopische Untersuchung gehe voran, die Ophthalmometrie folge und die Skiaskopie, für welche das Comité immerhin eine gewisse Vorliebe verräth, schliesse die Untersuchung ab. Event. wenn die

Digitized by Google

nun folgende subjective Brillenuntersuchung nicht damit übereinstimmt, soll die nochmalige Skiaskopie entscheiden. Peltesohn.

284) Experimentelle Keratitis parenchymatosa, hervorgerufen durch Einwirkung auf das Endothel der Hornhaut, von Emil Bärri. (Inaug.-Diss. Basel 1895.) Die unter Schiess-Gemusens' Auspicien erschienene Arbeit des Verf. will die aus begreiflichen Gründen spärlich vorhandenen pathologisch-anatomischen Befunde bei Keratitis parenchymatosa ergänzen resp. der Pathologie dieser Krankheit durch das Experiment näher kommen. B. giebt in der Einleitung einen geschichtlichen Ueberblick über die bisher bekannten mikroskopischen Befunde von Virchow, Krückow, Baumgarten, Meyer, Hippel, Zimmermann und Hennike, und die experimentellen Studien von Leber, Eberth, Nuel und Cornil, sowie die bei Staroperationen wider Willen erzeugten Hornhauttrübungen, über deren Entstehung die Meinungen noch nicht geklärt sind. Die neuen Beiträge des Verf. beziehen sich auf experimentelle Versuche Mellinger's am Kaninchenauge. Dieser erzeugte parenchymatöse Trübungen durch 1. mechanische Entfernung des Endothels nach Leber; 2. Injection von Sublimat in die vordere Kammer, 3. Injection von Aqua chlorata in die vordere Kammer, 4. Fremdkörper von Glas in die vordere Kammer. Das Epithel, welches sich bei der Keratitis parenchymatosa des Menschen im Anfang verändert zeigt, im weiteren Verlauf aber wieder glättet und sich bei der Sektion wenig von der Norm abweichend zeigt, ist auch bei dem Experimentalversuch im Anfangsstadium unregelmässig gewuchert, verdickt und von dem bekannten gestichelten Aussehen. Späterhin finden sich in der Epithellage keine Veränderungen mehr, und zwar sobald das Endothel der Descemetis seine Funktion als undurchdringliche Membran erreicht hat. — Das verletzte Endothel sucht sich in kürzester Zeit zu regeneriren und das Parenchym vor der schädlichen Wirkung des Kammerwassers zu schützen, so dass schon nach wenigen Tagen wieder eine vollkommene Endotheldecke da ist. Verf. spricht die Vermuthung aus, dass auch die menschliche Keratitis mit der Erkrankung des Endothels beginnt durch allgemeine Ernährungsstörungen, wie sie die Lues und Tuberkulose begleiten, dass mit seiner Restitution sodann auch die Wiederherstellung des in Mitleidenschaft gezogenen Parenchyms und Epithels beginnt. Auch in der Art, wie sich die Verhältnisse im Fibrillensystem der Hornhaut bei der klinischen sowohl wie bei der experimentellen Keratitis gestalten, findet B. viele Vergleichspunkte: zuerst ein Anschwellen der einzelnen gequollenen Faserzüge mit glasigen, homogenen Aussehen, je nach der Dauer, während welcher das Kammerwasser durch das verletzte Endothel hindurch auf das Parenchym einwirken konnte, verschieden stark; dann das Auftreten von zelligen Elementen in den späteren Stadien, die sich oft schwer von den Hornhautkörperchen unterscheiden lassen und meist längs der Gefässe sich finden, und die Gefässneubildung im Parenchym, als erster Anfang der einsetzenden Heilung[1].(?) Charakteristisch ist ferner die übereinstimmende Vergrösserung der Hornhautkörperchen in allen Stadien der Keratitis, besonders aber im ersten Stadium der Quellung, wenn auch über die Zahl und die Vermehrung der Hornhautkörperchen in den mikroskopischen Protokollen der menschlichen Keratitis nichts besonderes verlautet. Die pathologischen Hergänge scheinen somit im Experimentalversuch wie bei der klinischen Beobachtung bezüglich aller wichtigeren histologischen Momente analoge zu sein und diese Congruenz der Erscheinungen wird vielleicht zur Klärung der bisher noch strittigen Aetiologie des Leidens führen. Peltesohn.

[1] Am ersten Tage der diffusen Hornhautentz. findet man Gefäss-Sprossung. H.

285) Beiträge zur Anatomie der Fischaugen, von Paul Ziegenhagen, Danzig. (Inaug.-Diss. Herrn Prof. Dr. Hans Virchow zugeeignet. Berlin 1895.) Die Arbeit besteht aus einer geschichtlichen Einleitung, einem speciellen und allgemeinen Theil. Im speciellen Theil werden die makroskopischen Verhältnisse der Augen von 12 verschiedenen Fischen beschrieben, nämlich von 1. Accipenser sturio, 2. Lepidosteus osseus, 3. Amia calva, 4. Clupea harengus, 5. Alansa, 6. Orthagoriscus mola, 7. Rhombus maximus, 8. Pleuronectes flesus, 9. Serranus scriba, 10. Corvina nigra, 11. Auxis, 12. Lophius piscatorius. Im allgemeinen Theil wird Rücksicht genommen auf die Entwickelung der Kenntnisse der einzelnen Bulbusabschnitte 1. der Sclera und Cornea, 2. des Chorioidealkörpers und der Chorioidea, 3. des Processus falciformis und Accommodationsapparates, 4. der Iris und Pupille. Beigefügt sind ein Verzeichniss derjenigen Fische, über deren Augen sich Angaben in der Literatur finden, und Verzeichniss derjenigen Autoren, welche sich mit der Makroskopie der Fischaugen beschäftigt haben. Stiel.

286) Beitrag zur Heilung der Schulkurzsichtigkeit, von Dr. E. Scherk, Berlin. (Sonderabdruck aus der Deutschen med. Wochenschr. 1895. Nr. 33 u. 34.) Sch. ist der Ansicht, dass durch Ueberanstrengung hervorgerufene Congestionen eine Hauptursache der progressiven Myopie bilden. Gegen dieselben empfiehlt er trockene Schröpfköpfe, die Abend für Abend, Monate hindurch, angewendet werden. Um noch speciell die Hyperämie des Auges zu beheben und gleichzeitig eine Accommodations-Entspannung herbeizuführen, spricht er abendlichen Einträufelungen einer 1—2 % Cocaïnlösung das Wort. Stiel.

287) Blépharite et Pyoktanine, par le Dr. Gallemaerts. (Extrait du journal La Policlinique. Nr. 6. Bruxelles 1895.) G. hat während eines Zeitraums von 5 Jahren das Pyoktanin (Methylviolett) bei den verschiedensten infectiösen Processen des Auges angewandt, jedoch nur bei der Blepharitis hatte er befriedigende Resultate; bei dieser zieht er das Mittel allen anderen vor. Man bedient sich am besten des Stiftes oder 1—2 % Lösungen. Dieselbe günstige Wirkung sah G. bei dem Gesichtseczem von der Anwendung des Pyoktanins. Stiel.

288) De la possibilité de voir son propre crystallin. Utilité pratique de la phakoskopie pour le diagnostic des fines opacités cristalliniennes et pour l'étude du dévellopement de la cataracte, par le Dr. A. Darier, Paris. (Société française d'Ophtalmologie. Congrès de 1895.) D. beobachtete seine eigenen capillären Netzhautgefässe, was vor ihm nur Wenigen gelungen war. Das Sichtbarmachen der normalen Linsentrübungen am eigenen Auge gelingt unter folgenden Bedingungen: Im Hintergrunde eines verdunkelten Zimmers steht eine brennende Kerze; ihr gegenüber befinden sich zwei starke Concavgläser dicht am Auge, durch welche die Flamme fixirt wird. Man sieht dann wie eine kleine leuchtende Scheibe ein Bild, ähnlich dem, welches der Cornealreflex auf der Retina erzeugt, wenn man den Augenhintergrund im aufrechten Bilde untersucht. Dieses Bild ist identisch mit dem der reflectirten Linse. Listing unterschied bereits an demselben 1. perlartige Flecken, bald Luftblasen, bald Oeltropfen ähnlich, 2. dunkle Flecken von verschiedener Form, 3. helle Streifen, die oft einen unregelmässigen Schleier darstellen, 4. radiäre dunkle Linien, welche bestimmt die strahlenartige Structur der Linse wiedergeben. Young und Helmholtz beschrieben schon vor Listing dieses Phänomen und gaben die Art der Untersuchung an, welche von Chappelier vereinfacht wurde. Nöthig ist eine kleine, intensive und dem Auge genäherte Lichtquelle, damit die Strahlen nach der Brechung durch das dioptrische System des Auges parallel auf die Retina fallen und einen Schatten der Gegenstände

Digitized by Google

entwerfen, an welchen die Strahlen vorbeipassirten. Sind die Strahlen noch divergent, so wird der Schatten vergrössert, sind sie convergent, verkleinert. Wenn man also die Lichtquelle in einer Entfernung von 5 m aufstellt und eine Concavlinse von 30—40 D nimmt, so sind die Strahlen nach dem Passiren der Linse noch divergent. Abbildungen zeigen die normalen wie auch cataractöse[1] Linsenbilder. Stiel.

289) Kyste dermoïde (tératoïde) avec encéphale et oeil rudimentaires expulsé par le rectum pendant l'accouchement, par le Dr. Daniel van Duyse, Chargé de cours à l'université de Gand. (Académie royale de médecine de Belgique.) Beschreibung einer Teratoidgeschwulst, die während der Geburt aus dem Rectum der Frau spontan ausgestossen wurde. An derselben waren, ausser Zähnen und Haaren, Höhlenbildungen zu erkennen, die als rudimentäre Gehirn- und Augenhöhle aufzufassen waren. Stiel.

290) Examen d'admission et réexamen des employés au point de vue des fonctions visuelles dans le service des chemins de fer. (Conférence internationale concernant le service sanitaire des chemins de fer et de la navigation. Amsterdam, 20. et 21. Sept. 1895. Rapport de la Ire section.) Im Hinblick auf die Gefahren, welchen ein Eisenbahntransport bei mangelnder Sehschärfe oder bei Daltonismus der Angestellten ausgesetzt ist, wurden folgende Forderungen aufgestellt: 1. Die Anforderungen für den Dienst des Maschinisten sind strenger als für die übrigen Dienststellen. 2. Die Prüfung findet nach festen Regeln statt; sie erstreckt sich auf die Refraction, Sehschärfe, Farbenwahrnehmung und auf das Gesichtsfeld. Jede fortschreitende Augenkrankheit ist Ausschliessungsgrund, selbst wenn sie im Augenblick keine Störung macht. Beim Zulassungsexamen sind die Anforderungen grössere als bei der Wiederprüfung; es muss zum Mindesten die Möglichkeit bestehen, erfahrene und angestellte Beamte zu entlassen. Das Tragen von Brillen, für die Zulassungsprüfung verbannt, ist sogar bei der Wiederprüfung erlaubt. Das Zulassungsexamen ist verschiedenen dazu bestimmten Aerzten anvertraut. Die Wiederholungen müssen durch die Vermittelung des speciell bestimmten „aviseur-ophtalmologiste" gemacht werden. Die Candidaten, welche beim ersten Examen zurückgewiesen wurden, können sich nach einer Frist von 6 Wochen zu einem ergänzenden Examen melden. Dieses muss durch Vermittelung des „aviseur-ophtalmologiste" gemacht werden. Das erste Examen hat vor der Ernennung an beliebigem Orte statt; die Wiederholungen finden statt: a) am Ende des 45. Jahres und von da ab alle 5 Jahre; b) nach Krankheiten, Unfällen und unter verschiedenen anderen Umständen. Aehnliche Vorschriften wurden für die Anstellung von Lotsen und Steuerleuten bei der Marine ausgearbeitet. Stiel.

291) Blessures de l'oeil: Plaies du globe oculaire, par le Dr. Faure, Nancy. (L'Indépendance medicale. 1895. S. 10.) Aus dem für praktische Aerzte geschriebenen Aufsatz erwähne nur, dass F. anstatt Fluorescein auch Pyoctanin zur Sichtbarmachung von Hornhautverletzungen anwendet. Stiel.

292) Sur un cas d'ophtalmoplégie nucléaire transitoire, consécutive à une migraine ophtalmique. — Ophtalmoplégie migraineuse, par le Dr. L. Chabbert, Toulon. (Le Progrès medical. 13. Avril 1895.) Ch. gelangt zu folgenden Schlussfolgerungen: Die das Auge betreffenden Migräneanfälle, welche gewöhnlich Scotome und Hemiopie hervorrufen, können nach einer Reihe von Jahren Augenmuskellähmungen veranlassen. Letztere bleiben anfangs einseitig, werden später doppelseitig und beziehen auch den Abducens ein. Die

[1] Eine Karte mit Stecknadelloch ist einfacher. H.

Digitized by Google

verschiedenen Formen, unter denen die Migräne auftritt, kann man alle von einem einheitlichen Gesichtspunkte aus betrachten. Stiel.

293) Société d'Ophtalmologie de Paris. Séance du 2. Avril 1895. Despagnet demonstrirt: 1. eine Kranke mit Sclerodermie des oberen Augenlides; Heilung durch Electrotherapie und Einreibung von Quecksilber; 2. einen Patienten mit sclerosirender Keratitis. Darier zeigt einen Kranken mit Iridochoroiditis und Gefässbildung der Krystalllinse. Valude beobachtete nach einem Trauma der Herzgegend Ischämie der Retina und Atrophie der Sehnerven. Duboys de Lavigerie beobachtete bei einem professionirten Radfahrer[1] während eines Records bei kalter Witterung eine starke Sehstörung, hervorgerufen durch centrale Hornhauttrübungen. Dieselben verschwanden nach einfacher Ruhe. Galezowski sah Netzhautblutungen nach Influenza, die durch Chinin günstig beeinflusst wurden. Chavellereau bezweifelt den Zusammenhang mit Influenza. Despagnet sah im Gefolge der Grippe Atrophie der Papille und Perineuritis. Besserung nach subcutanen Injectionen von Hydrarg. cyanat. Parinaud lenkt die Aufmerksamkeit auf Fälle von Influenza mit nachheriger Neuritis retrobulbaris. — Séance du 6. au 9. Mai 1895. Parent (Paris) berichtet über den relativen Werth der verschiedenen Fortschritte zur Erkennung der Refraction. In der Behandlung der Netzhautablösung beschränkt sich Galezowski jetzt darauf, eine Punktion und Contrapunktion der abgehobenen Partie zu machen. Motais (Angers) beschreibt ein Instrument zur Bestimmung gewisser Punkte des Orbitalinhaltes nach Zugrundelegen zweier fixer Punkte am äusseren und inneren Orbitalrande. Dransart (Somain) spritzt zur Entfernung der Corticalmassen nach Extraction des Kernes Borwasser oder Cocaïnlösung in die Kammer und saugt die Flüssigkeit nachher aus. Panas macht wohl antiseptische Injectionen, verwirft sie aber zur Heraustreibung von Corticalmassen, wozu er sich der Curette bedient. Truc (Montpellier) schätzt die Verminderung der Refraction nach Linsen-Extraction auf 12—13 Dioptrien, 10—11 kommen auf die Linse selbst, der Rest kommt auf die Verkleinerung des Bulbus. Fage (Amiens) bespricht einen Fall von Iritis nach Ozaena (Bacillus Löwenberg) und behauptet die Abhängigkeit mancher nicht eitrigen Iritiden und Iridochorioiditen von Nasenaffectionen. Berger stimmt ihm bei. De Wecker empfiehlt, statt eines Tropfens Sublimat (1:2000) eine ganze Pravaz'sche Spritze subconjunctival bei infectiösen Hornhautgeschwüren zu injiziren. Darier bestreitet den grösseren Nutzeffect einer stärkeren Dosirung. Parinaud empfiehlt neuerdings gegen das nicht entzündliche Glaucom die sogenannte, von ihm 1885 bereits eingeführte Sclerotomia posterior. Beim acuten Glaucom würde die Wirkung der Iridectomie durch eine voraufgegangene Sclerotomie erhöht. Die Sclerectomie, d. h. die Ausschneidung eines 3—4 mm grossen Lappens aus der Sclera, hat P. sowohl bei Netzhautablösung wie in einigen Fällen von Glaucom gute Dienste gethan. Terson (Paris) theilt 4 Fälle von Panophtalmie bei Leucoma adhaerens mit, bespricht die Therapie und Prophylaxe. Puech (Bordeaux) spricht über den Zusammenhang zwischen Myopie und Glaucom, welches die erstere verstärke. König (Paris) hebt hervor, dass es nicht immer gelinge, nachzuweisen, ob die Myopie auf das Zustandekommen von Glaucom von Einfluss sei oder umgekehrt. Parenteau (Paris) wendet die Massage bei Kerato-Conjunctivitiden, bei Hornhautleucomen, bei Iritis etc. an. Starke Myopie, Linsentrübungen bilden eine Contraindication. Vacher (Orleans) hatte gute Erfolge von prolongirten Bespülungen des Bindehautsackes bei eitrigen Entzündungen mit schwachen Lösungen, z. B. verdünntem Belladonnadecoct. Sureau (Paris) empfiehlt bei

[1] Wichtiger sind Sehnerv-Zerreissungen nach Fall. H.

Digitized by Google

Hornhaut-Infiltrationen und -Necrosen der Neugeborenen-Blennorrhoe Cauterisation und Massage. Vialet (Paris) zeigt einen Fall von Syringomyelie mit den von Claude Bernard bei der Durchschneidung des Halssympathicus gefundenen Symptomen: nämlich Verengung der Lidspalte, Zurücklagerung des Bulbus und Miosis. Oger de Spreville (Paris) sah nach einer Cataract-Operation eine langdauernde Abflachung der vorderen Kammer, welche nach Iridectomie verschwand. Chevallereau (Paris) spricht über das Trachom, welches in der Vendée selten vorkomme. Abadie äussert sich über die schweren Augenaffectionen (Choroiditis, Retinitis, Neuritis) bei Spätlues und empfiehlt als ultima ratio subcutane oder intravenöse Quecksilbereinspritzungen, die er noch mit Erfolg anwandte, wenn die anderen Methoden der Quecksilberbehandlung versagten. Guibert (la Roche sur Yon) beobachtete in zwei Fällen nach Einspritzung verhältnissmässig kleiner Gaben von Quecksilber Hauthämorrhagien und Augenblutungen. Vian (Toulon) verwendete mit gutem Erfolge bei eitrigen bacteriellen Processen starke Lösungen von Kali permangan. (Pinselungen mit einer Lösung 1 : 10, Waschungen mit einer solchen von 1 : 2000). Bei Abscessen und Eiterungen der Thränenwege benutzte er tägliche Injectionen einer 1 % Lösung. Despagnet (Paris) demonstrirt einen Apparat zur gleichzeitigen Desinfection der Instrumente und Sterilisation der Verbände. Sauvineau (Paris) beobachtete einen Fall von Lähmung des Rectus internus zugleich mit Krampf des Rectus externus am anderen Auge. Antonelli behauptet, dass Cataractoperirte gewöhnlich zu schwache Cylindergläser tragen. Koenig (Paris) spricht über Augenkrankheiten bei Diabetes. Stiel.

294) Traitement de l'ophtalmie purulente des nouveau-nés, par le Dr. Vignes, Paris. (Le Progrès medical. 13. Juillet 1895.) V. beschreibt ausführlich die Behandlung der Blennorrhoe mit Höllensteinlösung, spricht sich im Allgemeinen ungünstig über Ausspülungen mit Sublimat, Carbolsäure, Naphtol, dagegen sehr günstig über solche mit Kali permangan. 1 : 4000 aus. Stiel.

295) Quelques cas de phthiriase des paupière, par le Dr. Marcel Baudouin. (Ibid. S. 197.) B. berichtet über einige Fälle, in denen sich der Phthirius pubis an den Augenlidern, speciell an den Augenbrauen und Cilien etablirt hatte und zur Entstehung von Blepharoconjunctivitis Veranlassung gab. Waschungen mit Sublimatlösungen 1 : 1000 fand er zweckmässig. Stiel.

296) Du larmoiement hystérique, par le Dr. Emil Berger. (Ibid. S. 213.) Thränenträufeln mit Blepharospasmus, Hippus, Accommodationskrampf, Amblyopie, Einengung des Gesichtsfeldes für Weiss und Farben, Hypästhesien, Ovarie und die übrigen bekannten Zeichen der Hysterie rechtfertigen in manchen Fällen die Diagnose des hysterischen Thränenträufelns. Die psychische Behandlung (Hypnose) führt sehr oft zur Heilung. Das weibliche Geschlecht überwiegt. Stiel.

297) Atrophies glaucomateuses de la papille. (Ibid. S. 284.) Galezowski zeigt, dass die glaucomatösen Atrophien bei Gicht, Syphilis häufig mit der tabischen Opticusatrophie verwechselt werden. Reflectorische Pupillenstarre fehlt,[1] das Kniephänomen ist erhalten, die lancinirenden Schmerzen fehlen. Allgemeinbehandlung und Sclerotomie führten Besserung herbei. Stiel.

298) Traitement de l'ophtalmie purulente par les grands lavages. (Ibid.) Kalt berichtet über 200 Fälle von Blennorrhoe, welche mit Ausspülungen von Kalium permangan. 1 : 3000 behandelt wurden. Stiel.

299) Masselon giebt im Auftrage von de Wecker Kenntniss über ein Verfahren zur Heilung des Pterygiums und der Keratitis-Büschelform mittelst

[1] Das ist sehr wichtig für die frühen Stufen, auch nach meinen Erfahrungen. H.

Digitized by Google

einer schneidenden Curette. Bei der Keratitis-Büschelform wird das Gefässbündel theilweise abgetragen, worauf die Heilung schneller und ohne nachbleibende stärkere Trübung eintreten soll. Valude demonstrirt einen tuberculösen Fungus eines Auges bei einem 19 Monate alten Kinde. Es wurden Riesenzellen, aber keine Tuberkelbacillen gefunden. Fage (Amiens) fand den Pseudodiphtheriebacillus in einem Falle von Dacryocystitis. (Ibid. 1896. S. 42.) Stiel.

300) Parinaud erhielt bei nicht myopischer doppelseitiger Netzhautablösung durch die Punktion der Sclera an der abgehobenen Partie Wiederanlegung der Netzhaut und Besserung des Sehvermögens. Chevallereau verwirft den Galvanocauter zur Punktion. Abadie empfiehlt Injectionen von Jodtinctur. König spricht für die Punktion in Form eines V, so dass eine Art Fistel für einige Zeit zurückbleibt, aus der sich die subretinale Flüssigkeit ergiesst; nachher Bettruhe. Galezowski macht an Stelle der Sclerotomie die sogenannte Ophthalmotomie, d. i. eine Punktion und Contrapunktion. Darier heilte einen Fall durch Electrolyse, in einem anderen versuchte er ohne Erfolg die intraoculare Injection von Kaninchenglaskörper nach Deutschmann. Parinaud setzt den Effect der Electrolyse auf Rechnung der Punktion, hält die Entleerung der Flüssigkeit und die Ruhe für die wichtigsten Maassnahmen bei der Ablösung. Galezowski berichtet über Heilung von exostotischer Verengung des Thränennasenganges. Er benutzte stärkere und dickere Sonden als die gewöhnlichen. Darier veröffentlicht zwei Fälle, in welchen durch Trauma eine Myopie von 2—6 D und Dehnung der Zonula entstanden war. Eserin und Galvanisation führten zur Heilung. — Bei einem anderen Kranken nahm die luxirte Linse unter Eserinbehandlung ihre normale Stelle wieder ein. Glaucomatöse Anfälle wichen der Iridectomie. Vignes meint, dass es sich um Ruptur der Zonula handle. Abadie befürwortet die Extraction der Linse, wenn die Iridectomie nicht genügt. Auch er lobt den lange fortgesetzten Gebrauch von Eserin. König erwähnt einen Fall von Luxation der Linse in die vordere Kammer, bei welchem während 10 Jahren kein entzündliches Symptom auftrat. Meyer hält es für unentschieden, wie die häufig vorkommende Reposition der Linse zu Stande kommt. Parent hält die Wirkung des Eserin nicht für ausgemacht; früher sei es bei der Abtragung ebenfalls zu Spontanheilungen gekommen. Chibret versuchte bei infectiösen Keratitiden subconjunctivale Injectionen ohne Erfolg. Die Cauterisation will er beschränkt wissen auf die ulcerirten Stellen und die Ränder, unter denen die Mikroben sitzen. Ch. zieht das Methylviolett 1:10 der Jodtinctur vor. Hypopyon soll durch Punktion beseitigt werden. Darier stellt als Principien der Behandlung folgende fünf Punkte auf: 1. Desinfection der Adnexe, 2. Imprägnation des Geschwürs durch Methylviolett, 3. Zerstörung des kranken Gewebes entweder durch Auskratzen oder durch Glüheisen, 4. Entleerung des Hypopyon, 5. subconjunctivale Injection. Abadie zieht die Cauterisation und die subconjunctivalen Injectionen der Behandlung mit Methylviolett vor. Chibret will letzteres für die schweren Fälle angewandt wissen, die subconjunctivalen Injectionen in Fällen, wo Syphilis zu vermuthen ist. (Ibid. 1896. S. 152.) Stiel.

301) La kératite filamenteuse, par le Dr. Gilbert Sourdille. (Paris, Steinheil, 1895.) S. gelangt nach seinen Untersuchungen zu folgenden Ergebnissen: I. Die Fädchenkeratitis ist eine Erkrankung des Cornealepithels und nebenbei der Conjunctiva, gekennzeichnet durch das Auftreten von langen, schmalen Auswüchsen, ähnlich einem gedrehten Seidenfaden. II. Diese Fäden, welche wesentlich aus mehr oder weniger umgewandeltem Epithel bestehen, zeigen mikroskopisch folgende Typen: A. Fäden aus Fibrillen, B. aus Zellen

Digitized by Google

bestehend: 1. polyëdrischen, 2. in die Länge gezogenen, a) nur aus Zellen, b) mit Schleimeinschluss, c) mit Fibrilleneinschluss. III. Die Ursachen, welche die Entwickelung dieses Leidens begünstigen, sind vielfacher Art: chemisch reizende Agentien (Atropin), Bacterien-Infection, Reizung der Cornealnerven (Zoster), Verletzungen. IV. Vom pathologischen Standpunkte ist es eine Entzündung des Corneal-Epithels; es handelt sich um eine anormale Wucherung desselben, die Epithelzellen erleiden bald die fibrilläre Degeneration (in Hornsubstanz) und rollen sich in Form eines Taues ein, bald die Schleimdegeneration. Ausserdem nimmt der Conjunctivalschleim an der Bildung dieser Fäden Theil. V. Vom klinischen Standpunkte ist die Affection ausgezeichnet durch die lange Dauer ihrer Entwickelung, die beständige Neigung zu Recidiven. Die Prognose ist gut; die lange Dauer des Leidens und die Schmerzen beunruhigen den Kranken und machen eine energische Behandlung nöthig. VI. Letztere besteht in Folgendem: Aussetzen von Atropin- oder Cocaïn-Einträufelungen, welche, wenn es nöthig ist, durch Hyoscyamin ersetzt werden müssen; Abtragung des Fadenstiels; Einträufelung von Methylviolett; Compressionsverband und nebenher innerlich Antipyrin oder Chinin. Stiel.

302) I. Observation de syphilide papuleuse de la conjonctive près du bord de la cornée, par H. de Rothschild, externe des hôpitaux de Paris. — II. Cataracte traumatique partielle à la suite de la pénétration d'un éclat de fer visible dans la partie du crystallin restée transparente. (Revue générale d'ophtalmologie. März 1895.) Ein in's Augeninnere und zwar in die Linse eingedrungener Fremdkörper (Eisensplitter) machte erst partielle Cataract, welche sich allmählich wieder aufhellte und eine befriedigende Sehschärfe ($^1/_2$) hinterliess. Da Reizerscheinungen fehlten, wurde von der Entfernung des im unteren Theil der Linse deutlich sichtbaren Splitters Abstand genommen. Stiel.

303) Du rôle de l'astigmatisme dans la genèse de la cataracte, par le Dr. Roure, Valence. (Revue générale. 1895. S. 300.) R. kommt nach seinen Untersuchungen zu dem Schlusse, dass der Astigmatismus nicht als eine Ursache der Cataract betrachtet werden kann, wohl aber als eine Bedingung, die den Krankheitsprocess begünstigt, wenn die Linse aus noch unbekannten Gründen die Neigung hat, sich zu trüben. Stiel.

304) Sur la pénétration de grains de plomb dans le bulbe oculaire, par le Dr. G. Ovio, Docent d'Ophtalmologie à la R. Université de Padua. (Ibid.) O. beschreibt einen Fall von Eindringen eines Bleikorns in's Augeninnere. Es entstand Cataract, Glaskörpertrübung; Fremdkörper nicht zu sehen. Später Extraction der Cataract; nach 14 Tagen Beschwerden. Bei der Untersuchung liegt das Bleikorn in der vorderen Kammer; Extraction desselben; Heilung. Im Anschluss hieran machte O. eine Reihe von Versuchen, welche zeigen sollten, ob künstlich inficirte Kugeln nach dem Abschiessen steril würden. Mit Milzbrand inficirte wurden nicht steril, wohl aber solche mit Staphylokokken beschmutzte. Ferner brachte O. sterile Kugeln in die vordere und hintere Augenkammer von Kaninchen; eine Entzündung blieb aus. Desgleichen verursachten sterile Kugeln im Glaskörper keine stärkere Entzündung. O. schliesst aus seinen Experimenten, dass es nicht nöthig ist, in's Auge eingedrungene Kugeln sofort zu entfernen oder das Auge zu enucleïren, man solle vielmehr abwarten, ob nicht reactionslose Heilung erfolge. Stiel.

305) Quelques cas intéressants observés en 1894/95 à la clinique ophtalmologique de Bruxelles, par le Dr. H. Coppez fils, premier assistent. (Ibid. Sept. S. 385.) I. Un cas d'irido-choroïdite suppurative

avec guérison et restitution complète de l'acuité visuelle. Aetiologie unbekannt; Therapie: Blutentziehung, subconjunctivale Sublimat-Injectionen, Quecksilber-Einreibungen, Purgantien, Pilocarpin-Einspritzungen, Atropin und feuchte Sublimatumschläge. Stiel.

306) Des pseudoplasmes malins de l'orbite, par le Prof. Panas. (Communication faite au congrès des Londres, Août 1895.) (Ibid. Oct. S. 433.) P. lenkt die Aufmerksamkeit auf Tumoren der Orbita, die meist im inneren nasalen Theil sitzen und leicht mit Sarcomen verwechselt oder für Syphilome gehalten werden, die jedoch einer Infiltration von Seiten der Nase ihren Ursprung verdanken, sei es dass Ozaena oder Polypen oder Entzündungen der Nebenhöhlen der Nase (Labyrinth, Sinus frontalis) vorliegen. In solchen Fällen muss man sich vor der Operation hüten, da durch innerliche Behandlung, Jod, Quecksilber oder Arsenik in den meisten Fällen Heilung erfolgt; manchmal tritt letztere spontan ein. Dass auch Lymphadenome infectiöser Natur sein können, hierfür bringt P. die Mittheilung Delbet's zur Kenntniss, welcher mit dem Milzsaft einer an allgemeiner Lymphadenitis leidenden Frau Hunde inficirte, wobei ein specifischer Bacillus die Uebertragung vermittelt haben soll. Bei den oben genannten Tumoren sei der ursprüngliche Krankeitsherd in den Thränendrüsen zu suchen; im Anschluss an die Dacryoadenitis könne sich leicht eine purulente Irido-choroiditis entwickeln. Auch von eitrigen Anginen aus könne eine Allgemein-Infection mit besonderer Localisation im Auge entstehen. In den aufgestellten Schlusssätzen befürwortet P. auch die Serumtherapie für infectiöse Geschwülste. Stiel.

307) Études clinique et anatomique des kystes séreux ou simples de la conjonctive, par Rombolotti, Paris. (Ann. d'ocul. März 1895. S. 161.) R. beschreibt eine Cyste der Conjunctiva, die er als Retentionscyste des Ausführungsganges einer Krause'schen Drüse betrachtet. Stiel.

308) Un cas de carcinome du limbe conjontival chez un enfant de quatorze ans, par le Dr. Rogman, Médecin en chef de l'Institut ophtalmique de Gand. (Ibid.) Diese Geschwulst ist sehr selten, besonders bei jungen Leuten. Wichtig ist die frühzeitige Diagnose und Exstirpation. Letztere genügt im ersten Stadium, wenn die Geschwulst noch nicht durchgebrochen ist, zur Heilung. Stiel.

309) De l'ostéome sous-conjonctival, par M. Galtier, Nîmes. (Ibid.) G. beobachtete ein Osteom im oberen Theil des rechten Auges. Die Entstehung desselben führt er auf einen Stoss gegen das Orbitaldach zurück, indem ein Stückchen desselben abgesprengt und dislocirt worden sei. Zwei in der Literatur niedergelegte Fälle ähnlicher Art (v. Graefe, Saemisch) hätten wahrscheinlich dieselbe Aetiologie. Die Prognose ist durchaus günstig. Stiel.

310) Du strabisme vertical alternant et des deviations symmétriques verticales moins prononçées que le strabisme, par M. Geo T. Stevens. (Ibid. April 1895.) St. beschreibt unter dem Namen Anatropia[1] eine weniger geläufige Form von Strabismus, bei welcher das zur Fixation benutzte Auge, sobald es verdeckt wird, eine Bewegung nach oben macht, während zugleich das nach innen oben schielende Auge eine entsprechende Bewegung nach unten ausführt. Das entsprechende Verhalten nennt St. Katatropia. Diese Formen des Schielens seien oft mit dem Strabismus sursumvergens und deorsumvergens verwechselt worden (?). Die Ursache für die Beziehungen zwischen Strabismus lateralis und verticalis sieht St. in der ungleichen Anspannung der

[1] Der Name ist überflüssig und falsch: ἀνατροπή 1. Zerstörung, 2. Widerlegung; καταστροφή Umkehr. H.

jeweiligen Muskelpaare und nicht, nach dem Vorgange von v. Graefe, in dem Associationsverhältniss der Musculi recti laterales und superiores, bezw. inferiores. Hierfür spreche auch der Umstand, dass oft nach den üblichen Schieloperationen der Zustand sich verschlimmert habe. St. operirte Patienten, die an dieser Form des Schielens mit gleichzeitigen heftigen Kopfschmerzen litten, in der Weise, dass er zuerst den Rectus superior des einen Auges und nach einiger Zeit den Rectus superior des anderen Auges tenotomirte (?). Wenn nöthig, wurde die Operation wiederholt. Es wurde fast vollkommene Beseitigung des Schielens und der Kopfschmerzen erzielt. Stiel.

311) Étude clinique sur l'oeil artificiel, par M. Pansier, Avignon. (Ibid.) Ist das künstliche Auge rauh, so kann man es wieder glätten mit einem in Modellirwachs getauchten Leinenläppchen; das Wachs ist vorher mit feinem Schmirgelpulver imprägnirt. Der Aufsatz enthält folgende Kapitel: 1. Introduction et extraction de l'oeil artificiel. 2. Soin et usage de l'oeil artificiel. 3. Durée de l'oeil artificiel; quand doit-on le changer? 4. Dangers d'une prothèse défectueuse. 5. Complication que peut produire l'oeil artificiel. 6. Obstacles à la prothèse; opérations, qu'elle nécessite. Stiel.

312) Ischémie rétinienne et atrophie optique survenues à la suite d'un traumatisme cardiaque, par M. Valude. (Ibid.) Nach einer starken Contusion der Herzgegend trat Verlust des Bewusstseins, Blässe und Kälte der äusseren Haut, kleiner arythmischer Puls, blutiges Sputum auf. Alle diese Symptome verloren sich nach einigen Tagen. Es blieb jedoch zurück starke Herabsetzung der Sehschärfe beiderseits, hervorgerufen durch Ischaemia retinae mit nachfolgender Atrophie der Papille. Stiel.

313) Paralysie complète de la troisième paire gauche chez un enfant de quatre ans; guérison, par M. O. de Spreville. (Ibid.) S. berichtet über ein 4jähriges Kind, das im Alter von 2 Jahren im Anschluss an Masern eine vollständige linksseitige Oculomotoriuslähmung erlitt. Syphilis nicht nachweisbar. Einreibung von grauer Salbe, Jodkali und Electricität führten in einigen Wochen zur Heilung. Stiel.

314) Anévrisme artériel de la carotide interne au niveau du sinus caverneux gauche; communication avec le sinus sphénoidal droit; hemorrhagies nasales; mort; autopsie, par M. le Dr. Guibert. (Ibid. Mai 1895.) Ein junger Mann war von einem Garbenhaufen gefallen und stiess sich die Spitze einer Heugabel in's rechte Auge. Dasselbe erlitt eine Zerreissung aller seiner Häute und musste enucleïrt werden. Das linke Auge zeigte nach dem Unfall eine totale Oculomotoriusparalyse und leichte Trübung der Papille. Daneben Kopfschmerzen, Unruhe, Blutungen aus Mund und Nase, zuletzt ausschliesslich aus der rechten Nasenöffnung. Nach ca. 3 Monaten Tod in Folge Verblutung. Die Section ergab das in der Ueberschrift genannte Aneurysma, welches entstanden war durch einen Knochensplitter, der sich in die Carotis interna eingespiesst hatte. Stiel.

315) Note sur le nystagme familial, par M. H. Andeoud, Médecin à la Policlinique de l'Université de Genève. (Ibid. Juni 1895.) A. berichtet über einen Fall von Nystagmus bei einem kleinen Mädchen, in dessen Familie noch 6 mal dasselbe Leiden beobachtet wurde. Mehrere Familienmitglieder litten an nervösen Krankheiten oder waren Alkoholiker. Der Nystagmus war meist mit Zittern des ganzen Kopfes verbunden, die Sehschärfe war herabgesetzt. Stiel.

316) Paralysie traumatique du muscle droit externe à la suite d'une contusion de l'apophysie mastoide du même coté, par M. H. Armaignac. (Ibid.) Es entstand die Abducensparesese im Anschluss an einen Fall

auf dem Processus mastoideus derselben Seite wahrscheinlich durch eine Hämorrhagie in die Abducensscheide an der Stelle, wo der Nerv am innigsten dem Knochen anliegt, nämlich am Sinus cavernosus. Heilung durch Electricität. Stiel.

317) La skiaskopie, par M. le Dr. Bardelli de l'Université de Sienne. Avec notes du Prof. Guaita. (Ibid. Dec. 1895.) Auf experimentellem Wege sucht sich B. Klarheit über die Erscheinungen zu verschaffen, welche man unter dem Namen Skiaskopie zusammengefasst hat. Er gelangt zu folgenden Schlüssen: 1. Alle Erscheinungen der Skiaskopie spielen sich auf der Netzhaut des beobachteten Auges ab und verändern sich, indem sie den Beziehungen zwischen dem Untersuchungsfeld und dem Beleuchtungsfeld folgen. Sie haben ihren Ursprung in den Wirkungen von Licht und Schatten, welche auf dem Hintergrund des Auges die Pupille desselben Auges hervorruft, während die Pupille des Beobachters nichts dazu thut. 2. Das Untersuchungsfeld ist gegeben durch die Weite der Pupille des Beobachteten, oder genauer durch das Bild derselben, welches auf der Netzhaut des Beobachters entsteht. 3. Das Beleuchtungsfeld ist nur die Projection der Pupille auf der Retina und bewegt sich immer in demselben Sinne wie der Planspiegel. 4. Wenn das Beleuchtungsfeld und das Untersuchungsfeld beide ihren Mittelpunkt auf der Sehaxe des Beobachters haben, so decken sie sich gegenseitig; giebt man dem Beleuchtungsfeld eine andere Stelle, indem das Untersuchungsfeld fixirt bleibt, so bleibt ein Theil dieses letzteren im Schatten. 5. Wenn der Punct. remot. des beobachteten Auges sich gerade gegenüber dem Auge des Beobachters befindet, vereinigen sich die Strahlen, bevor sie es erreichen, und der Schatten wandert im umgekehrten Sinne wie das Beleuchtungsfeld des beobachteten Auges. Wenn P.R. des beobachteten Auge hinter das Auge des Beobachters fällt, dringen die Strahlen in dasselbe ein, ohne sich zu kreuzen, und der Schatten wandert in demselben Sinne, wie das Beleuchtungsfeld des beobachteten Auges. Die Verschiedenheiten in der Drehung und in der Geschwindigkeit des Wanderns des Schattens stehen in Beziehung zu den verschiedenen Vergrösserungen, welche die brechenden Medien hervorrufen, gemäss dem Zustande der Refraction des beobachteten Auges. 6. Die grössere oder geringere Intensität von Schatten und Licht in der Pupille des beobachteten Auges stehen in Beziehung zu den Zerstreuungskreisen des Bildes der Lichtquelle auf der Netzhaut des Beobachteten und zur Convergenz oder Divergenz der austretenden Strahlen. 7. Die Wanderung des Schattens wird aufgehoben (neutraler Punkt), wenn P.R. des Beobachteten mit dem vorderen Brennpunkt des beobachtenden Auges zusammenfällt. Stiel.

318) Documents servant à l'histoire de l'extraction de la cataracte. Essai historique par M. le Dr. E. Sulzer. (Ibid.) Stiel.

319) Hernie traumatique de la glande lacrymale orbitaire, par M. le Dr. J. Bistis, Constantinople. (Ibid.) Die anatomischen Verhältnisse begünstigen das Heraustreten der Glandula lacrymalis bei Verletzungen des oberen äusseren Lidwinkels. Stiel.

320) Chirurgische Behandlung der Netzhautabhebung, von Marchetti. (Archivio d'Ottalm. II. p. 158.) Beschreibung der von Angelucci geübten Behandlungsmethode, welche der jüngsten Wecker'schen entspricht: Scleralpunktur, horizontale Bettlage, Druckverband, Einreibung von 1 g Ung. cinereum alle 2 Tage und Pilocarpininjectionen. Peschel.

321) Jodinjectionen bei chronischer Dacryocystitis, von De Bono und Majmo. (Archivio d'Ottalm. II. p. 195.) Nach Stricturotomie mit Weber's Messer und Einführung dicker Sonden und desinficirenden Injectionen wird eine Lösung von Jod 1 : 100 in Jodkaliumlösung (1 : 10) injicirt. Etwa gegen das

Digitized by Google

Auge zurückfliessende Jodlösung muss durch einen Wattebausch sicher absorbirt, auch durch Stärkekleister neutralisirt werden. Meist genügen 3 oder 4 Injectionen, die auch auf die Knochenerkrankungen, selbst die tuberculösen, günstig wirken sollen. Peschel.

322) Das Sehen im Alter und sein Einfluss auf die Farbenmalerei, von Prof. Angelucci. (Arch. di Ottalm. II. p. 3.) Bei Greisen findet man in Folge des Gelbwerdens der Linse und senilen Veränderungen der Retina und Choroidea Schwierigkeit in der Erkennung von Violett, Blau und Gelb, bei 34 % Hemeralopie. Durch Verringerung des Violett und des Lichtsinns und bei Trübung der Medien erscheint die Aussenwelt dunkler, die Schatten sind weniger abgestuft, Gemälde solcher Maler leiden an Härte der Schatten, zu hellem Licht neben zu düsteren Schatten. Das Gelb der Linse stört derart, dass alle Farben in der Natur ausser Gelb dunkler erscheinen, der Maler wählt daher gesättigtere und leuchtendere Farben, Weiss für Gelb, für den Halbschatten Violett, für Grau eine ganze Reihe von Farben. Peschel.

323) Anomalien des Gefässmechanismus bei Hydrophthalmus, von Prof. Angelucci. (Archivio di Ottalm. I e II.) Verf. giebt eine neue Erklärung über das Wesen des Hydrophthalmus, deren Grundidee zuerst Gallenga ausgesprochen hat. Die Erkrankung soll primär auf Störung desjenigen bulbären Sympathicuscentrums beruhen, durch dessen Schädigung Tachycardie und Gefässdilatation an Kopf und Gesicht hervorgerufen wird. Durch letztere entsteht im Auge Flüssigkeits- und Tensionsvermehrung sowie Dystrophien. Der congenitale Buphthalmus findet sich namentlich bei solchen Patienten, deren Mutter Neurosen, vasomotorische Störungen, Basedow'sche Krankheit hatte, und die selbst im späteren Leben an Neuralgien, Tachycardie leiden, auch Anomalien im Knochenwachsthum, am Schädel und an den Zähnen aufweisen. Acquirirter Buphthalmus nach vorderen Synechien oder Cyclitis findet sich bei Individuen, die ähnliche Störungen zeigen, auch Kropf. — Unterbrechung der vasomotorischen Bahnen des Auges im Halssympathicus und im Trigeminus führt zu Dystrophie des vorderen Uvealabschnittes und der Cornea, zu Gefässerweiterung und perivasculärem Oedem mit Gefässsclerose und Gewebsatrophie im vorderen Uvealabschnitte, auch begünstigt die Gefässdilatation das Auftreten von Entzündung. Die Auffassung des Hydrophthalmus, also als Glaucom, bedingt durch fötale seröse Iridochoroiditis oder durch Verschluss des Fontana'schen Raumes, ist unhaltbar. (?) Peschel.

324) Ueber die Production des Pterygiums, von Bocchi. (Archivio di Ottalm. II.) Das recidivirende Pterygium bildet sich ebenso wie das primäre, indem einem progressiven Stadium der Gewebswucherung und Epithelsprossung ein regressives folgt mit Bildung derberen, gefässärmeren Bindegewebes und mächtigerer Epithelbildung. Verf. meint, dass cauterisirende Behandlung nach der Operation, sowie Exstirpation während des progressiven Stadiums Hauptursache des Recidivs sind. Peschel.

325) Subconjunctivale Sublimatinjectionen, von demselben. (Gazz. med. cremonese XIV. p. 208.) Weist auf die consecutive Narbenbildung in der Conj. bulbi hin, die eine Compression der vorderen Ciliargefässe bewirken kann mit späteren Folgen, auch Beweglichkeitsbeschränkung des Bulbus. Bei Kaninchen konnte er in Folge der Injectionen entzündliche Infiltration bis zwischen die Augenmuskeln nachweisen. Peschel.

326) Trichloressigsäure bei Dacryocystoblennorrhoe, von Cattaneo. (Boll. d. scienze med. di Bologna. p. 777.) Das Mittel wird nach Spaltung der vorderen Wand des Sackes und Dilatation der Oeffnung durch Press-

Digitized by Google

schwamm zur Aetzung angewandt. Empfiehlt sich durch geringe Schmerzhaftigkeit und Reizung, sowie wenig tiefe Aetzwirkung. Peschel.

327) Die Cur der blennorrhoischen Ophthalmie, von Ceraso. (Arch. internaz. di sc. mediche. Napoli IX. p. 377.) Empfiehlt in nichtcomplicirten Fällen die Graefe'sche Behandlung mit Arg. nitr. Bei Ulceration der Cornea macht er auch subconjunctivale Sublimatinjectionen. Peschel.

328) Kritische Bemerkungen über Dogiel's Arbeit über die Nervenendigungen in Conj. und Cornea des Menschen, von Ciaccio. (Boll. scienze med. V. p. 764.)

329) Die Structur des Auges der Squilla mantis, von demselben. (Rendic. d. r. accad. d. scienze.)

330) In die Vorderkammer luxirte Cataract mit consecutivem Glaucom, von Cirincione. (Riforma med. Napoli 2. p. 220.) Die Linse rief erst dann Glaucom hervor, als ihr unterer Rand in der Pupille eingeklemmt blieb und so durch Vordrängung der Iris einen grossen Theil des Fontana-schen Raumes verlegte. Eine in der Vorderkammer befindliche Linse würde diesen eher weit erhalten. Peschel.

331) Folgen der Durchschneidung des N. opticus auf die Retina bei einigen Vertebraten, von Colucci. (Ann. di Nevrol. Torino XI. p. 191.) Histologische Studien.

332) Ueber die Neuroglia der Retina, von demselben. (Giornale d. Assoc. Napoletana di medicie naturalisti V. p. 1.)

333) Chininamaurose, von De Bono. (Archiv. di Ottalmol. II.) Experimente an Hunden ergaben mikroskopisch die Verengerung der Centralgefässe, sowie der Uvealgefässe. Die nervösen Retinalelemente waren ohne Veränderung. Bei mit Chinin vergifteten Fröschen gelangte im directen Sonnenlichte das Pigment der Stäbchen nur bis auf $^1/_3$ der Länge der letzteren, während es bei normalen Fröschen sich über die ganze Länge ausbreitet. Dadurch scheint eine lähmende Wirkung des Chinins auf die terminalen lichtempfindenden Elemente der Retina bewiesen, die auch durch die Hemeralopie, Herabsetzung des Lichtsinnes, Anästhesie der Cornea und Conjunctiva gestützt wird. Die Ischämie scheint also nur einen secundär schädigenden Einfluss zu haben, ist nicht die eigentliche Ursache der Amblyopie. Peschel.

334) Structur und Verbindungen des Ganglion ciliare, von D'Erchia. (Monitore Zoolog. ital. V. p. 235.) Verf. hat nach Golgi's Methode das Ganglion ciliare untersucht. Es enthält ausschliesslich Zellen vom sympathischen Typus, multipolare mit 2—5 Fortsätzen. Diese haben aber eine einfachere Verästelung, als die der sympathischen Nervenzellen. Es kommen sehr grosse Zellen und auch ganz kleine auffallender Weise vor. Im Ganglion verlaufen gröbere und feinere Nervenfasern, erstere sind die Fortsätze der Zellen des Ganglion, sie sollen theils in den Oculomotoriusstamm, theils in die sensible Wurzel des Ganglion übergehen. Die feineren Fasern stammen theils aus dem Oculomotorius, theils aus der sensiblen Wurzel. Peschel.

335) Hemianalgesie, Hemianopie, Mydriasis, conjugirte Deviation der Augen und des Kopfes, von L. Felice. (Boll. d. soc. med. provinc. di Bergamo V. p. 32.)

336) Entwickelung des Farbensinnes in der Kindheit, von Garbini. (Accad. di Verona LXX. Serie III.) Das Kind hat zuerst nur Lichtsinn, vom 16. Lebensmonate ab beginnt die Empfindung Roth und Grün, und zwar erst im Centrum der Netzhaut, später in der Peripherie. Im 3. Jahre wird Gelb,

Digitized by Google

im 4. Jahre Orange, Blau und Violett erkannt. Die Knaben sollen früher als die Mädchen den Farbensinn besitzen. Peschel.

337) Subconjunctivale Sublimatinjectionen, von Gotti. (Bollettino scienze med. di Bologna. p. 380.) Erhielt günstige Resultate bei Hornhautulceration mittelst Vertheilung der Injection auf zwei gegenüberliegende Stellen. Peschel.

338) Ophthalmoskopische Unterscheidung des retinalen und choroidealen Pigments und über die Hemeralopie, von Prof. Guaita. (Morgagni, Milano 36. p. 1.) Unterscheidet vier ophthalmoskopische Typen der Pigmentanordnung: 1. Pigment reichlich in Retina und Choroidea: Fundus gleichmässig roth, der körnige Schleier, den das Retinalepithel auf rothem Grunde darstellt, ist wenig ausgesprochen. 2. Beide Pigmente wenig entwickelt: Retinaschleier wenig deutlich, Choroideallücken deutlich. 3. Choroidea stark, Retina schwach pigmentirt: Retinalepithel unsichtbar, Choroidea deutlich. 4. Umgekehrt: Retinalschleier deutlich, Choroidea undeutlich. — Bei Retinalerkrankungen ist Typus 3 häufig, dabei oft Hemeralopie. Aber diesen Pigmentmangel hält Guaita nicht für ätiologisch wichtig für die Hemeralopie, da bei albinotischen Kaninchen trotz Mangels des Pigmentes keine Hemeralopie bestehe. Er schreibt die Krankheit einer Störung in der Bildung des Sehpurpurs zu. Peschel.

339) Beitrag zur electrischen Reaction des Auges, von Lombroso und Levi. (Boll. d'Oculist. XVI. 10.) Verff. untersuchten die galvanische Reaction des Sehnerven unter pathologischen Verhältnissen und glauben, dass die Electrodiagnostik hier eine Zukunft habe. Die Resultate sind noch nicht hinlänglich verwerthbar, bei schweren Neurosen war die Reaction oft normal, mitunter erinnert sie an die Entartungsreaction der Nerven und Muskeln. Peschel.

340) Iridectomie bei Hydrophthalmus congenitus, von Lodato. (Archivio di Ottalm. II. S. 187.) Angelucci erreichte bei frühzeitiger Iridectomie (14 und 16 Tage nach Geburt), dass die Cornea durchsichtig wurde und die Krankheit stillstand.[1] Peschel.

341) Behandlung traumatischer Stare, von Lodato. (Archivio d'Ottalm. II. p. 125.) Angelucci bevorzugt die Extraction. Hinzutritt von Glaucom erfordert dieselbe. Bei eitriger Iritis oder Cyclitis, wo die cataractöse Linse zu einem Infectionsherde wird, kann die Extraction die Verhältnisse nur verbessern. Peschel.

342) Beitrag zu den Phänomenen der visuellen Synästhesie, von Mirto. (R. Accad. di scienze med. in Palermo. p. 81.) Eine Dame hatte seit ihrer Kindheit beim Hören der Vocale regelmässig Empfindung von Farben. Bei *A* wird Weiss, bei *E* Grün, bei *I* hell, bei *O* Schwarz, bei *U* Roth empfunden. In Verbindung mit Consonanten (*Ba*, *Be* u. s. w.) treten dieselben Farben aber schwächer auf. Peschel.

343) Nervöse Transfusion bei Atrophia optica, von Puccioni. (Gazz. med. di Roma XX. p. 306.) Gegen die Sehnervenatrophie bei Rückenmarksleiden machte Verf. Injectionen nach Brown-Séquard von Extract aus Gehirnmasse, das nach d'Arsonval und Const. Paul bereitet war. Er injicirte jedem seiner 4 Patienten ca. 120 kcm. Er erzielte immer Gesichtsfelderweiterung für Farben, mitunter auch Zunahme der Sehschärfe, das ophthalmoskopische Bild blieb unverändert. Peschel.

344) Ichthyol der Augentherapie, von Rho. (Giorn. med. del R. esercito, Roma. p. 1025.) Empfiehlt als der Erste Ichthyolsalbe (10—15%) mit

[1] Ich auch, aber sogar am 4. Tage ungenügenden Erfolg. H.

Digitized by Google

Lanolin gegen Blepharitis ciliaris, auch gegen Hordeolum. $1^1/_2$—$2^0/_0$ wässrige Lösung ist gegen Conjunctivitis catarrhalis und phlyctaenulosa wirksam.

Peschel.

345) Ueber Scopolamin, von Sarti. (Bollett. delle scienze med. di Bologna. IV. p. 767.) Erhöht den Augendruck weniger als Atropin, $2^0/_{00}$ Lösung wirkt stärker als $5^0/_{00}$ Atropinlösung mydriatisch und die Wirkung schwindet schneller. Die Eserinwirkung wird schneller vernichtet als durch Atropin, und umgekehrt wirken Miotica schwerer nach Scopolamin als nach Atropin. Je schwächer die Lösung, desto weniger wird die Accommodationsbreite verringert, z. B. 1:10000 setzt diese herab von 8 D auf 1 D, 1:150000 von 8 D auf 6 D.

Peschel.

346) Vermehrung von R bei Choroiditis serosa, von Sgrosso. (Archivio d'Ottalm. II. p. 59.) In einem von Chor. serosa befallenen Auge bestand Myopie 2 D, im anderen gesunden Hyperopie 0,5 D. Mit der Heilung ging jene Myopie in 1 D Hypermetropie über. Die Myopie wird in diesen Fällen durch Entspannung der Zonula bewirkt in Folge von seröser Imbibition des Ciliarkörpers. Peschel.

347) Verringerung eines normwidrigen myopischen Astigmatismus, der durch einen Fremdkörper in der Orbita hervorgerufen war, von Sgrosso. (Ibid. p. 63.) Ein Fremdkörper comprimirte seitlich den Bulbus.

Peschel.

348) Glaucom, von Simi. (Bollett. d'Ocul. XVI. p. 12.) Ein acuter Glaucomanfall wurde durch Eserin und Massage schnell gebessert. Peschel.

349) Postoperatives Delirium, von Simi. (Ibid. p. 17.) Zur Entstehung desselben trägt namentlich psychische Erregung des Kranken bei.

Peschel.

350) Ueber den Sehnerven bei Siluroiden und Acanthopsiden, von Dr. J. Deyl, Prof. d. Augenh. in Prag. (Anatom. Anzeiger. Bd. XI. Nr. 1. 1895.) D. fand bei seinen Untersuchungen über die vergleichende Anatomie des Sehnerven (Bulletin international d. b. Academie d. Wissensch. Prag) bei drei Fischarten eine bis jetzt nicht bekannte Eigenthümlichkeit des Sehnerven, nämlich bei unserem (Silurus glanis) und dem nordamerikanischen (Amiurus Catus) Welse, sowie bei unserem Schlammpeitzger (Cobitis fossilis). Ohne auf die interessanten Einzelheiten einzugehen, sei bemerkt: Bei ophthalmoskopischer Untersuchung, am besten in Wasser zwischen planparallelen Glaswänden, sieht man hinter einem starken Gefäss, das von unten her ganz vorn im Glaskörper sich verzweigt (H. Virchow), 8—10 punktförmige, theils weissliche, theils grauschwarze Papillen, welche zu beiden Seiten des verticalen Meridians paarweise angeordnet sind, und von jeder Papille je 2—3 spiessförmige, hellweisse, lange Strahlen nach der vom Meridian abgewandten Seite hin ausstrahlend. Dem entsprechend zeigt auch die anatomische Untersuchung, dass der Sehnerv hier nicht, wie bei der Mehrzahl der Fische, aus einer einfach fächerartig zusammengelegten Membran oder aus complicirteren Falten, sondern aus einzelnen, zwar wenig zahlreichen, jedoch gegenseitig vollständig abgegrenzten Bündeln besteht, welche ursprünglich nur zwei, im Scleralkanal sich bis zur angegebenen Papillenzahl abgrenzen, eine Eigenschaft des Sehnerven, welche allgemein nur den höheren Thierklassen eigen ist. Mit Berücksichtigung dessen, sowie des ebenfalls stufenweise wechselnden Verhaltens des Netzhautspaltes, der sog. Chorioidealdrüse u. s. w. könnte man die einzelnen Fischgattungen in eine entsprechende vergleichend anatomische Reihe zu ordnen versuchen. Neuburger.

Digitized by Google

Uebersicht der Literatur der Augenheilkunde im Jahre 1895.

I. Allgemeine ophthalmologische Literatur.

Albertotti, E., Note riguardanti l'effetto di optotypi costanti o variabili sopra fondo variabile e costante. Memorie della R. Acad. di Scienze di Modena. X. 2. — Amsterdam, Vereeniging tot oprichting en instandhouding eener Inrichting voor Ooglijders. 22 Verslag lopende over het jaar 1894. — Angelucci, A., Ancora sulla maniera dei pittori dementi e dei pittori vecchii. Arch. di Ottalm. II. 12. p. 399. — Barde, A., Fondation Rothschild. Hopital ophtalmique. Huitième rapport de 1892—1894. Genève 1895. — Barnes, J. L., The influence of the eye on character and career. N. Y. med. J. 1895. Nr. 7. p. 203. — Bickerton, T. H., On the utter neglect of the eyesight question in board of trade inquiries into shipping disasters. Brit. med. J. 1895. p. 959. — du Bois-Reymond, Cl., Klinische Augenheilkunde. Abel's med. Jahrbücher. Leipzig 1895. — Bouvin, Vijfde Verslag der Vereeniging „Inrichting voor Ooglijders". U's Gravenhage. 1895. — Cohn, H., Ueber Fenstervorhänge in Schulen. Zeitschr. f. Schulgesundheitspflege. 1885. Nr. 1. S. 37. — Collins, Treacher, Descriptive catalogue of specimens in the Hospital Museum. Series IV. Oph. Hosp. Rep. XIV. 1. p. 1. — Daragan, A., Bericht über die zweijährige Augenthätigkeit im Dorf. Wjest. Oph. XII. 4—5. S. 385. — Doijer, Rapport van de Commissie voor de oorzaken van blindheid en doofstonheid in Nederland. Weekblad 1895. Nr. 24. p. 112. — Dracoulidès, Les mots ophtalmologiques. Rec. d'Opht. 1895. Nr. 11. p. 667. — Eaton, J. B., The laws of parallel ocular motion and their misstatement in treatises and textbooks. Ann. of Oph. and Otol. IV. 2. p. 109. — Galezowski, Note sur les affections oculaires que j'ai rencontrées pendant mon voyage en Perse. Rec. d'Opht. 1895. Nr. 4. p. 193. — Greeff, R., Lehrbuch der Ophthalmoskopie. Wiesbaden 1895. — Heddaeus, E., Noch ein Vorschlag zur Schätzung der Erwerbsunfähigkeit bei Augenverletzungen. Klin. Mon.-Bl. f. A. XXXIII. S. 282. — Hirschberg, J., Sonderfach und Heilkunde. Deutsche med. W. 1895. Nr. 6 u. 7. — 25jähriger Bericht über die Augenheilanstalt, von Prof. J. Hirschberg. Berlin 1895. — Jackson, E., Skiaskopy and its practical application to the study of refraction. Philadelphia 1895. — Ischreyt, E., Zur Geschichte der Blindenstatistik in Russland. C. f. pr. A. 1895. S. 321. — Kopff, Nouvelles conditions d'aptitude visuelle pour les écoles militaires. Rec. d'Opht. 1895. Nr. 11. p. 674. — Aptitude visuelle pour la marine et l'école navale. Ibid. Nr. 12. p. 718. — Krüdener, H. v., Ueber meine augenärztliche Thätigkeit in der Stadt Krasnyi. St. Petersb. med. W. 1895. Nr. 24. — Kauffmann, J., Berufswahl und Sehkraft. Zeitschr. f. Schulgesundheitspflege. 1895. Nr. 5. S. 257. — Maddox, E., Simple optical notes. Oph. Rev. 1895. Nr. 161. p. 67. — Magnus, Aerztliche Unterrichtstafeln. Heft VII. — Die Einäugigkeit in ihren Beziehungen zur Erwerbsfähigkeit. Breslau 1895. Kern's Verlag. — Massachusetts, Sixtyninth annual report of the Massachusetts charitable Eye and Ear Infirmary for the year 1894. Boston 1895. — Mayweg, Achter Jahresbericht über die Wirksamkeit der Heil- und Pflegeanstalt für Augenkranke zu Hagen 1894. — v. Medem, E. B., Anweisungen zur Erhaltung und Pflege des Sehvermögens der Zöglinge der Militär-Erziehungs- und Bildungsanstalten. Zeitschr. f. Schulgesundheitspflege. VIII. 8. S. 449. — Müller, L., Ueber

Entfärbung des Pigments in mikroskopischen Schnitten und eine neue Untersuchungsmethode des accommodirten und nicht accommodirten Auges. Wiener klin. W. 1895. Nr. 4. — Neisser, A., Stereoskopischer medicinischer Atlas. 5 Lief. Cassel 1895. Fischer. — New-York, Twenty-fifth annual report of the New York Ophth. and Aural Institute. For the year beginning Oct. 1. 1893, ending Sept. 30. 1894. New York 1895. — Eye and Ear Infirmary. Rapport for 1894. — Nieden, Ist das rechte oder das linke Auge bei den Berg- und Hüttenarbeitern das gefährdetere? C. f. pr. A. 1895. S. 161. — Norrié, Gordon, Undersögelse af Vaernepligtiges syn. Hospitalstidende 1895. Nr. 40. 41. — Protopopoff, Elise, De la cécité en Russie. Thèse de Paris 1895. — Schanz, Augenkrankheiten im Kindesalter. Dresden 1895. — Schenk, Sympathicus und Pupillen. Sitzung der Phys. med. Gesellsch. zu Würzburg 1895. Nr. 5. S. 78. — Schiess-Gemmeus, Jahresbericht der Baseler Augenheilanstalt über 1894. Basel 1895. — Schreiber, XII. Jahresbericht der Augenheilanstalt v. J. 1894. Magdeburg 1895. — Schubert, P., Die Steilschrift während der letzten 5 Jahre. Zeitschr. f. Schulgesundheitspflege 1895. Nr. 3. S. 129. Nr. 4. S. 193. — Schwabe, G., Augenklinik in Leipzig. Bericht über 1893/94. Leipzig 1895. — Schweigger, C., Seh-Proben. 3. verb. Aufl. Berlin 1895. — Segal, S., Bericht über die Augenabtheilung des Krankenhauses der donischen Kosaken für 1894. Wjest. Oph. 1895. Nr. 3. S. 323. — Slettler, K., Hat der Flächeninhalt der Probebuchstaben Einfluss auf das Ergebniss der Sehschärfemessung? Beitr. z. Augenh. XVIII. S. 1. — Vossius, A., Die wichtigsten Geschwülste des Auges. Magnus' ärztliche Unterrichtstafeln. Heft VIII.

II. Allgemeine Pathologie und Therapie.

Ahlström, Ueber die antiseptische Wirkung der Thränen. C. f. pr. A. 1895. S. 193. — Antonelli, A., Oftalmoscopio semplice. Ann. di Ottalm. XXIV. p. 21. — Appun, F., Ueber den therapeutischen Werth subconjunctivaler Sublimatinjectionen. Inaug.-Diss. 1895. Halle. — Bach, L., Bacteriologische Untersuchungen über den Einfluss von verschiedenen speciell antiseptischen Verbänden auf den Keimgehalt des Lidrandes und des Bindehautsackes. Arch. f. A. XXXI. S. 81. — Experimentelle Untersuchungen über die Bedeutung des Pneumoniecoccus in der Pathologie des Auges. Arch. f. A. XXXI. 3. S. 198. — Bardelli, L'azione delle toxine di Streptococco nell' occhio. XIV. Congr. d. Assoc. oft. Ital. 1895. — Basevi, V., Termometria e stetoscopia oculare. Ibid. — Bentzen, J. u. Leber, Th., Ueber die Filtration aus der vorderen Kammer bei normalen und glaucomatösen Augen. A. f. O. XLI. 3. S. 208. — Bergel, S., Ueber Empfindlichkeit der Netzhautperipherie für intermittirende Reizung. Inaug.-Diss. Breslau 1895. — v. Bono, J. B., Le iniezioni endovenose di sublimato in therapia oculistica. Arch. di Ottalm. II. 12. p. 416. — Ancora sulle iniezioni endovenose di sublimato in terapia oculistica. Arch. di Ottalm. III. 3/4. p. 125. — Bull, G. F., Optometry by the subjective method. Oph. Rev. 1895. Nr. 167. p. 275. — Darier, A., Die subconjunctivalen Sublimatinjection. Arch. f. A. XXX. S. 232. — Despagnet, J., De l'asepsie opératoire; étuve nouvelle à stérilisation. Rec. d'Opht. 1895. Nr. 7. p. 405. — Dianoux, Considérations sur la thalassotherapie dans les maladies des yeux, à propos de sept années d'observation à l'hôpital marin de Pen-Bron. Ann.

Digitized by Google

d'Ocul. CXIV. p. 39. — Finkelstein, L., Ueber optische Phänomene bei electrischer Reizung des Sehapparates. Arch. f. Psych. u. Nervenkrankheiten. XXVI. S. 867. — Fröhlich, C., Prismen und erheuchelte einseitige Blindheit. Klin. Mon.-Bl. f. A. XXXIII. S. 263. — Fröhlich, R., Unter welchen Umständen erscheinen Doppelbilder in ungleichem Abstande vom Beobachter? Arch. f. O. XLI. 4. S. 134. — Guilloz, Th., Champ d'observation dans l'examen ophtalmoscopique à l'image renversée. Arch. d'Opht. V. 2. p. 84, 4. p. 239. — Herrnheiser, J., Ueber experimentelle Erzeugung von Embolien der Blutgefässe im Innern des Auges. Klin. Mon.-Bl. f. A. XXXIII. S. 315. — Hirschberg, J., Ueber Sehstörung durch Lichtzerstreuung. C. f. pr. A. 1895. S. 294. — Katz, R., Ueber die Diagnose der Affectionen des Sehnervenapparates in Augen mit Medientrübung. Wjest. Oph. 1895. Nr. 3. S. 301. — Kazaurow, J., Die subconjunctivalen Injectionen von Chlornatriumlösung. Ibid. XII. 6. S. 542. — Kortner, A., Bericht über die Augenkranken und Operationen im Landeskrankenhause zu Nolinsk und über die Behandlung einiger Krankheiten mit subconjunctivalen Sublimat-Injectionen. Ibid. 1895. Nr. 2. S. 204. — Koster, W., Beitrag zur Tonometrie und Manometrie des Auges. Arch. f. O. XLI. 2. S. 113. — Lachowicz, S., Ueber die Bacterien im Conjunctivalsack des gesunden Auges. Arch. f. A. XXX. S. 256. — Laqueur, Atropin. Liebreich's Encyclop. I. 1. — Lodato, Le iniezioni sottoconjunctivali di cloruro di sodio nel distacco di retina. Arch. di Ottalm. III. 5—6. p. 149. — Meissonnier, M., Des injections sous-conjonctivales de sublimé en thérapeutique oculaire. Thèse de Paris 1895. — Mellinger, C., Zur Frage der Wirkung subconjunctivaler Injectionen. Klin. Mon.-Bl. f. A. XXXIII. S. 130. — Mellinger, C. u. Bossalino, W., Experimentelle Studie über die Ausbreitung subconjunctival injicirter Flüssigkeiten. Arch. f. A. XXXI. S. 54. — Ostwalt, J., Einige Bemerkungen zu W. Kosser's Aufsatz: Beiträge zur Tonometrie und Manometrie des Auges. Arch. f. O. XLI. 3. S. 264. — Parenteau, Massages oculaires. Soc. franç. d'Opht. 1895. — Poppmüller, J., Beitrag zur Frage nach dem prophylaktischen und therapeutischen Werthe der Resection des Opticus. Inaug.-Diss. Halle 1895. — Perles, M., Experimentelles zur Lehre von den Infectionskrankheiten des Auges. Virchow's Arch. CXL. S. 209. — Schirmer, Ph., Subjective Lichtempfindung bei totalem Verlust des Sehvermögens durch Zerstörung der Rinde beider Hinterhauptlappen. Inaug.-Diss. Marburg 1895. — Schmidt-Rimpler, H., Ueber subconjunctivale Sublimatinjectionen. Ther. Monatsh. 1895. März. — Schulze, E., Die therapeutischen Erfolge der subconjunctivalen Sublimat-Injectionen. Klin. Mon.-Bl. f. A. XXXIII. S. 53. — Seggel, Ueber subconjunctivale Sublimat-Injectionen. Klin. Mon.-Bl. f. A. XXXIII. S. 397. — Stuelp, O., Wird nach subconjunctivalen Sublimat-Injectionen Quecksilber in's Augeninnere resorbirt? Arch. f. A. XXXI. 4. S. 329. — Suker, G. F., The formation of the stump after an enucleation. Ann. of Oph. and Otol. IV. 4. p. 484. — Wagenmann, Einiges über Fremdkörper-Riesenzellen aus dem Gebiete der Ophthalmologie. Ber. üb. d. 24. Vers. d. Oph. Ges. 1895. S. 259. — de Wecker, De l'emploi des injections sousconjonctivales massives. Soc. franç. d'Opht. 1895. Ann. d'Ocul. CXIII. p. 408. — Whitehead, H. R., On the disavantages of monocular vision. Lancet 1895. Nr. 3750. p. 80. — Wolffberg, Ueber die diagnostische Bedeutung der Augenfunctions-Prüfungen. Beiträge z. Augenh. 1895. XVI. Heft. S. 1.

Digitized by Google

III. Instrumente, Heilmittel.

Andogsky, N., Ueber Formaldehyd, angewandt zur Conservirung der menschlichen Leichenaugen, für operative Uebungen am Phantom. Arch. f. A. XXX. S. 188. — Asmus, F., Ueber weitere mit dem Sideroskop gemachte Erfahrungen. Ibid. XXXI. Suppl. — Barabaschew, P., Ueber das Formaldehyd. Wjest. Oph. 1895. Nr. 2. S. 182. — Bardelli, La Skiaskopie. Ann. d'Ocul. CXIV. p. 401. — Berger, E., Ein Augenspiegel mit Mechanismus zur selbstthätigen Linsenauswechselung. Klin. Mon.-Bl. f. A. XXXIII. S. 99. — Bocci, L'Argentomina in terapia oculare. XIV. Congr. della assoc. oft. Ital. 1895. — Davis, A. E., Double-movables mires for Javal-Schiötz's Ophthalmometer. N. Y. med. J. 1895. Nr. 7. p. 197. — Eversbusch, O., Eine Augenspiegel-Lampe für Gas und electrische Beleuchtung. Klin. Mon.-Bl. f. A. XXXIII. S. 452. — Fraenkel, G., Reitbügel für Probirgestelle. Ibid. S. 291. — Galezowski, Nouveau modèle de loupe achromatique et aplanétique. Rec. d'Opht. 1895. Nr. 8. p. 468. — Groeunow, Ephedrin-Homatropinlösung, ein Mydriaticum von rasch vorübergehender Wirkung. Deutsche med. W. 1895. Nr. 10. — Ueber die beste Form der Gesichtsfeldschemata. Arch. f. A. XXXI. Suppl. S. 73. — Ein Lidhalter mit paralleler Bewegung der Arme. Ibid. S. 85. — Grossmann, L., Scopolaminium hydrobromicum. Pester med. chir. Presse. 1895. Nr. 4. — Growe, G. W., Snellen's test types. N. Y. med. J. 1895. Nr. 14. p. 132. — Guaita e Pagnini, Metodi più practici per mantenere assetici i colliri. XIV. Congr. della ass. Oph. Ital. 1895. — Hamilton, E. E., The quarter dioptry cylinder, some testimony for, Ann. of Oph. and Otol. IV. 3. p. 328. — Hemen, Ueber eine lineare Form der stenopäischen Brille. Arch. f. O. XLI. 3. S. 258. — Hirschberg, J., Porzellan-Brett für Augenoperationsinstrumente. C. f. pr. A. 1895. S. 86. — Holst, S., Lyset, vor gule öiensalwe og de sedvanlige Salvekrukker. Norsk. Mag. for Laeg. 1895. Jan. — Das Licht, unsere gelbe Salbe und die gewöhnlichen Salbenkruken. Arch. f. A. XXX. S. 206. — Hori, Demonstration eines Skiaskops. Ber. über d. 24. Vers. d. Ophth. Ges. 1895. S. 239. — Janke, O., Zum Augenschutz bei abendlicher Nahearbeit. Zeitschr. f. Schulgesundheitspflege. 1895. Nr. 10—11. — Kruckmann, Prüfungsmethoden des Druck- und Schmerzsinnes der Conjunctiva und Cornea. Ber. über d. 24 Vers. d. Ophth. Ges. 1895. S. 124. — Kunn, C., Vorschlag einer Augenspiegelmodification. Wiener klin. Rundschau. 1895. Nr. 2. — Lawford, J. B., The visual tests for railway servants and mariners. Brit. med. J. 1895. Nr. 1786. p. 647. — Lucani, Paolo, L'isissiolo in alcune forme de malattie oculari. Ann. d'Ottalm. XXIV. 5. p. 501. — Magnus, H., Der Lupenspiegel. Arch. f. A. XXXI. Supp. S. 51. — Marshall, C. D., Formol as a hardening reagent for eyes and other tissues. Trans. Oph. Soc. of the Mus. K. XV. p. 229. — Murell, T. E., The value of Scopolamin Hydrochlorat in testing refraction. Ann. of Oph. and Otol. IV. 4. p. 478. — Nicati, Quelques instruments. Ann. d'Ocul. CXIII. 3. p. 191. — Oliver, C. A., Description of an improved form of trial frame. Ann. of Oph. and Otol. IV. 4. p. 498. — Ostwalt, Une modification à l'ophtalmotonomètre de Fick. Rev. génér. d'Opht. 1895. Nr. 11. p. 481. — Ophthalmometer, Pupillostatometer, Ophthalmotonometer. Ber. d. 24. Vers. d. ophth. Ges. 1895. S. 239. — Parent, Rapport sur la valeur comparative des divers procédés objectifs d'optometrie. Soc. franç. d'Opht. 1895. — Pansier, L'histoire des yeux artificiels. Ann. d'Ocul. CXIII. p. 12. — Étude clinique sur l'oeil artificiel. Ibid. CXIII. 4. p. 255. — Pietri, L., Un pansement oculaire pulvérulent occlusif au lorétinate de bismuth. Thèse

Digitized by Google

de Paris 1895. — Prentice, Ch. F., On the practical execution of ophthalmic prescriptions of prisms. Amer. Journ. of Oph. XII. Nr. 1. — A problem in bifocal lenses, solved by the prism-diopter. Ann. of Oph. and Otol. IV. 1. p. 20. — Explication du fait que les lentilles contraires fortes de force égale ne se neutralisent pas complètement. Ann. d'Ocul. CXIV. p. 378. — Ribière, Laurent-Joseph-Gaston, Etude sur le fluorol ou fluorure de sodium, son application en therapeutique oculaire. Thèse de Bordeaux. 1895. — Rolland, L'antipyonine, son emploi en thérapeutique oculaire. Rec. d'Opht. 1895. Nr. 10. p. 600. — Schanz, Fritz, Ein Hornhautmikroskop und ein Netzhautfernrohr mit conaxialer Beleuchtung. Arch. f. A. XXXI. S. 265. — Schimanowski, Ueber die Skiaskopie. Wjest. Oph. 1895. Nr. 2. S. 1 u. 121. Nr. 3. S. 243. — Dasselbe. Wjest. Oph. XII. 6. S. 591. — Schirmer, Demonstration eines Pupillometer. Ber. d. 24. Vers. d. ophth. Ges. 1895. S. 242. — Schöbl, Optotypi. — Segal, L., Ueber einige Methoden der objectiven Refractionsbestimmungen. Wjest. Oph. 1895. Nr. 2. S. 28. — Beitrag zur Entdeckung simulirter Blindheit. Wjest. Oph. XII. 6. S. 550. — Siegrist, Eine Klemmscheere zur leichteren Ausführung der Czermak'schen Kanthoplastik. Klin. Mon.-Bl. f. A. XXXIII. S. 71. — Suker, E. J., Gallicin, a gallic acid derivative — its use in the treatment of eye disease. Ann. of Oph. and Otol. IV. 3. p. 338. — Thorington, J., Some remarks on skiaskopy or the shadow test. Ibid. IV. 1. p. 5. — Trompetter, Ein Lidheber bei Ectropium. Klin. Mon.-Bl. f. A. XXXIII. S. 30. — Utrecht, Oogheelkundige Verslagen en Bijbladen uitgegeven met het Jaarverslag van het Nederlandsch Gasthuis voor Ooglijders. Utrecht 1895. Nr. 36. — Vian, Du permanganate de potasse en oculistique. Soc. franç. d'Opht. 1895. — Weiland, C., A new artificial eye, made entirely of glass and giving images of exactly the same size as the schematic eye of Helmholtz. Ann. of Oph. and Otol. IV. 3. p. 320. — Weiss, L., Sehprobentafeln zur Bestimmung der Sehschärfe für die Ferne. Wiesbaden 1895. — Widmark, Ueber das Vorkommen der Blindheit im Norden. Serafimer lazarettets Ögonklinik. Rapport für 1894. — Zehender. Goniometer zur genauen Bestimmung des Schielwinkels. Ber. d. 24. Vers. d. ophth. Ges. 1895. S. 224. — Ziem, Eine neue Druckpumpe und ihre Bedeutung für die praktische Augenheilkunde. Klin. Mon.-Bl. XXXIII. S. 209. — Zirm, E., Zwei Arten von Augenspiegel. C. f. pr. A. 1895. S. 86.

IV. Anatomie.

Abelsdorf, G., Ueber die Erkennbarkeit des Sehpurpurs von Abramis Brama, mit Hilfe des Augenspiegels. Sitz.-Ber. d. K. Pr. Acad. d. W. zu Berlin. Sitz. d. math.-phys. Cl. 1895. 4. April. — Axenfeld, Ueber die sog. vorderen Ciliarnerven. Ber. d. 24. Vers. d. ophth. Ges. 1895. S. 116. — Bach, L., Die Nerven der Augenlider beim Menschen und Kaninchen. Sitz.-Ber. d. phys.-med. Ges. zu Würzburg. 1895. Nr. 2. S. 19. — Die Nerven der Augenlider und der Sclera beim Menschen und Kaninchen nach Untersuchungen mit der Golgi-Cajal'schen Methode. Arch. f. O. XLI. 3. S. 50. — 1. Die Nervenzellenstructur der Netzhaut in normalen und pathologischen Zuständen. 2. Die menschliche Netzhaut nach Untersuchungen mit der Golgi-Cajol'schen Methode. Ibid. S. 62. — Anatomischer Befund einer doppelseitig angeborenen Kryptophthalmos beim Kaninchen, nebst Bemerkungen über das Oculomotorius-Kerngebiet. Ber. der 24. Vers. d. ophth. Ges. 1895. S. 16. — Biette, A., Sulla distribuzione e terminazione delle fibre nervose nella coroidea. Ann. di Ottalm. XXIV. p. 233. —

Digitized by Google

— Deyl, J., Ueber den Sehnerven bei Siluroiden und Acanthopsiden. Aus dem anatomischen Institute von Prof. Janosik. Anat. Anz., Centralbl. f. d. ges. wissensch. Anat. XI. 1. — Duclot, Jéan-Marie, Étude sur les dimensions du cristallin. Thèse de Bordeaux. 1895. — Gabriélidès, A., Récherches sur l'embrygénie et l'anatomie comparée de l'angle de la chambre antérieure chez le poulet et chez l'homme. Muscle dilatateur de la pupille. Arch. d'Opht. XV. 3. p. 176. — Gallenga, C., Della presenza di novi cartilaginei nel cavo orbitario. Nota di teratologia. Arch. di Ottalm. Vol. II. — Gutmann, G., Ueber die Natur des Schlemm'schen Sinus und seine Beziehungen zur vorderen Augenkammer. Arch. f. O. XLI. S. 28. — Hosch, J., Bau der Säugethiernetzhaut nach Silberpräparaten. Ibid. XLI. 3. S. 84. — Johnson, G. Lindsay, Beobachtungen an der Macula lutea. Arch. f. A. XXXII. S. 65. — Koster, G. W., Het draagvermogen der retina en der chorioidea. Weekblad. 1895. Nr. 8. — Etude sur les cones et les batonnets dans la region de la fovea centralis de la rétine chez l'homme. Arch. d'Oph. XV. 7. p. 428. — Köttgen, E., u. Abelsdorf, G., Die Arten des Sehpurpurs in der Wirbelthierreihe. Sitz.-Ber. d. K. Pr. Acad. d. W. zu Berlin. 1895. S. 921. — Leber, Th., Der Circulus venosus Schlemmii steht nicht in offener Verbindung mit der vorderen Augenkammer. Arch. f. O. XLI. S. 235. — Lodato, G., Ricerche sulla fisiologia dello strato neuro-epiteliale della retina. Arch. di Ottalm. III. 5—6. p. 141. — Michel, Ueber die Kreuzung der Sehnervenfasern im Chiasma. Ber. üb. d. 24. Vers. d. oph. Ges. 1895. S. 65. — Pautz, W., Beiträge zum Chemismus der Glaskörper und Humor aqueus. Zeitschr. f. Biologie. XXXI. p. 212. — Siegrist, A., Experimentelle Untersuchungen über den Verbreitungsbezirk und über die Möglichkeit gegenseitiger Vicariirung der Ciliarnerven beim Kaninchen. Mitth. a. klin. u. med. Inst. d. Schweiz. 1895. III. 9. — Stuelp, O., Zur Lehre von der Lage und der Function der einzelnen Zellengruppen des Oculomotoriuskernes. Arch. f. O. XLI. 2. S. 1. — Theodoroff, T., Ueber die Balgdrüsen (sog. Manz'schen) in der normalen Conjunctiva des Menschen. C. f. pr. A. 1895. S. 287. — Tiesing, B., Ein Beitrag zur Kenntniss der Augen-, Kiefer- und Kiemenmuskeln der Haie und Rochen. Inaug.-Diss. Jena 1895. — Ziegenhagen, Paul, Beiträge zur Anatomie der Fischaugen. Inaug.-Diss. Berlin 1895. — Zummo, G., Contributo allo studio del corpo mammillare dell' uomo e sui probabili rapporti della columna fornicis con l'apparato visivo. Arch. di Ottalm. III. p. 1.

V. Physiologie.

Albertotti, G., Esperienze di ottica fisiologica intorno alla variazioni dell' angolo visuale rispondenti alla luce decrescente. Modena 1895. — Dasselbe. Ann. di Ottalm. XXIV. p. 93. — Axenfeld, Th., Bemerkungen zur Accommodation im erblindeten und schielenden Auge. Klin. Mon.-Bl. XXXIII. S. 445. — Bocci, Ricerche sulla visione stereoscopica negli afachi. XIV. Congr. della assoc. oftalm. Ital. 1895. — Brown, A. Crum. The relation between the movements of the eyes and the movement of the head. The Lancet. 1895. Nr. 3743. p. 1293. — Cohn, H., Einige Versuche von der Abhängigkeit der Sehschärfe von der Helligkeit. Arch. f. A. XXXI. Suppl. S. 195. — Eaton, J. B., Identical retinal impressions of corresponding points not necessary for binocular single vision. Ann. of Oph. and Otol. IV. 4. p. 451. — Fenoaltez, A., Gli effetti della visione monoculare nella pittura, desunti specialmente dai quadri di Pietro d'Asaro pittore del XVII secolo. Arch. di Ottalm. III. p. 14. — Fick, A. E.,

Einiges über Accommodation. Arch. f. A. XXXI. Suppl. S. 103. — Fröhlich, R., Unter welchen Umständen erscheinen Doppelbilder in ungleichem Abstande vom Beobachter? Arch. f. O. XLI. 4. S. 134. — Gad, J., Der Energie-Umsatz in der Netzhaut. Arch. f. Phys. 1894. p. 491. — Goldzieher, W., Ueber die Beziehungen des Facialis zur Thränensecretion. C. f. pr. A. 1895. S. 129. — Gowers, W. R., Subjective Visual sensations. Trans. Oph. Soc. of the Unit. K. XV. p. 1. — Gradle, H., Which nerves give rise to the semation of photophobia? Ann. of Oph. and Otol. IV. 4, p. 454. — Greeff, R., Accommodation im erblindeten Auge. Klin. Mon.-Bl. XXXIII. S. 322. — Guillery, Ueber die räumlichen Beziehungen des Licht- und Farbensinnes. Arch. f. A. XXXI. 3. S. 204. — Heinrich, W., Die Aufmerksamkeit und die Functionen der Sinnesorgane. Zeitschr. f. Psych. u. Phys. d. Sinnesorg. IX. 5—6. S. 342. — v. Helmholtz, H., Handbuch der physiol. Optik. 2. umgearb. Aufl. 9. u. 10. Lief. Hamburg u. Leipzig 1895. — Herter, Ueber das Sehen farbiger Flecke. Klin. Mon.-Bl. f. A. XXXIII. S. 177. — Hess, C., Kritische Bemerkungen zur Frage nach dem Vorkommen ungleicher Accommodation. Arch. f. O. XLI. 4. S. 283. — Hilbert, R., Ueber das Sehen farbiger Flecken. Klin. Mon.-Bl. XXXIII. S. 125. — Zur Kenntniss der sog. Doppelempfindungen. Arch. f. A. XXXI. S. 44. — Jaesche, E., Zur Lehre vom binocularen Sehen. Ibid. S. 115. — Katz, R., Ueber das Blinzeln, als Maassstab für die Ermüdung des Auges. Klin. Mon.-Bl. f. A. XXXIII. S. 154. — Koster, W., Ueber die percipirende Schicht der Netzhaut beim Menschen. Arch. f. O. XLI. 1. S. 1. — Notiz zu meinem Aufsatze: Ueber den Lymphstrom aus der hinteren nach der vorderen Kammer. Ibid. XLI. 3. S. 262. — v. Kries, J., Ueber die Function der Netzhautstäbchen. Zeitschr. f. Psych. u. Phys. d. Sinnesorg. IX. 2. S. 81. — Krückmann, E., Ueber die Sensibilität der Hornhaut. Arch. f. O. XLI. 4. S. 21. — Kühne, W., Zur Darstellung des Sehpurpurs. Zeitschr. f. Biol. von Kühne u. Voit. XXXII. S. 21. — Kunst, J. J., Beiträge zur Kenntniss der Farbenzerstreuung und des osmotischen Druckes einiger brechenden Medien des Auges. Inaug.-Diss. Freiburg i. B. 1895. — Leber, Th., Ueber den Flüssigkeitswechsel in der vorderen Kammer. Ber. über d. 24. Vers. d. ophth. Ges. 1895. S. 46. — Liebrecht, Ueber Flüssigkeitsabsonderung im Auge. Allg. med. Central-Zeitg. 1895. Nr. 76. — Mackay, G., Eyesight and the public services. Trans. Oph. Soc. of the Unit. K. XV. p. 199. — Moll, A., Der Reizzustand des Auges; drei durch Trigeminusreizung ausgelöste Reflexe. C. f. pr. A. 1895. S. 66. — Müller-Lyer, Zur Lehre von den optischen Täuschungen. Ueber Contrast und Confluxion. Zeitschr. f. Psych. u. Phys. der Sinnesorg. IX. 1. S. 1. — Nicolai, C., Ueber den Mechanismus der Accommodation. Inaug.-Diss. Heidelberg 1895. — Ovio, G., Sulla fenomeno della v. in eguale accommodazione. Annal. di Ottalm. XXIV. p. 176. — Prentice, Charles, J., The iris, as diaphragma and photostat. Ann. of Ophth. and Otol. IV. 4. p. 456. — Raehlmann, E., Ueber die Rückwirkung der Gesichtsempfindungen auf das physische und das psychische Leben. Zeitschr. f. Psych. u. Phys. d. Sinnesorg. VIII. 6. S. 401. — Schweigger, C., Zum Accommodations-Mechanismus. Arch. f. A. XXX. S. 276. — Spalitta, Sul meccanismo della dilatazione pupillare per eccitazione dei nervi sensitivi. Arch. di Ottalm. II. 9—10 p. 305. — Tschiriew, M. S., Nouveau phénomène entoptique. Ann. d'Ocul. CXIII. p. 57. — Wagner, G., Die spontane Umwandlung der Nachbilder der Sonne in reguläre Sechsecke oder Achtecke. Zeitschr. f. Psych. u. Phys. d. Sinnesorg. IX. 1. — Weinland, E. J., Neue Untersuchungen über die Functionen der Netzhaut, nebst einem Versuch einer Theorie über die im Nerven wirkende Kraft im Allgemeinen. Tübingen 1895. —

Digitized by Google

Weiss, La puissance de l'oeil et l'amplitude de l'accommodation. Ann. d'Ocul. CXIII. 4. p. 232. — Ueber das Wachsthum des Auges. Ber. üb. d. 24. Vers. d. ophth. Ges. 1895. S. 345. — v. Zehender, W., Ueber einige subjective Gesichtswahrnehmungen. Klin. Mon.-Bl. XXXVII. S. 73, 112, 293, 339 u. 379.

VI. Farbensinn.

Abney, W. de, Colour Vision. London 1895. Marston & Comp. — Beetz, F., Zum Capitel der Farbenblindheit. Münch. med. W. 1895. Nr. 10. S. 211. — Dahms, Otto, Ueber halbseitige Farbenblindheit. Inaug.-Diss. Halle 1895. — Guaita, Proposta di un metodo per misurare la sensibilità chromatica. XIV. Congr. della assoc. oftalm. Ital. 1895. — Koster, W., Untersuchungen zur Lehre vom Farbensinn. — Arch. f. O. XLI. 4. S. 1. — Nicati, Théorie de la couleur. Arch. d'Opht. CXIII. 3. p. 191. — Snellen, H., Eine Erscheinung von Farbenzerstreuung. Ber. d. 24. Vers. d. oph. Ges. 1895. S. 240.

VII. Refractions- und Accommodations-Anomalien.

Ahlborg, R., Ueber die Sehschärfe im Alter. Inaug.-Diss. Berlin 1895. — Alt, A., A contribution to the experiences in removing the lens in high-grade myopia. Amer. J. of Oph. XII. 6. p. 165. — Antonelli, A., 7 fenomeni schiascopici e la miopia acquisita. XII. Congr. della assoc. oft. Ital. 1895. — Batten, R., Association of certain forms of myopia with disease of the nose and pharynx. Lancet 1895. Nr. 3750. p. 96. — Dasselbe. Brit. med. J. 1895. Nr. 1802. p. 80. — Bitzos, G., Pathogénie de la myopie. Ann. d'Ocul. CXIV. p. 247. — de Bourgon, Les injections sous-conjunctivales de sublimé dans la myopie avec lésions des membranes profondes de l'oeil. Ibid. p. 270. — Buxton, St. Clair, Die Sehschärfe englischer Schüler. Zeitschr. f. Schulgesundheitspflege 1895. Nr. 7. S. 424. — Demicheri, L., Examen ophtamoscopique à l'image renversée sur les yeux fortement myopes. Ann. d'Ocul. CXIV. p. 109. — Éperon, De la correction opératoire de la myopie forte. Arch. d'Opht. XV. 12. p. 750. — Faber, E., Die operative Behandlung des Astigmatismus. C. f. pr. A. 1895. S. 263. — Fromaget, Des rapports de l'amplitude d'accommodation avec la réfraction statique. Ann. d'Ocul. CXIII. p. 399. — Greeff, Ueber die Bedeutung der Linse bei Myopie. Klin. Mon.-Bl. f. A. XXXIII. S. 352. — Guilloz, Th., Sur la diagnose ophtalmoscopique de l'astigmatisme. Arch. d'Opht. XV. 6. p. 372. — De l'égalité de grandeur des images rétinuiennes dans l'emmetropie et dans les cas d'ametropie corrigée. Ibid. XV. 10. p. 633. — Gunn, R. M., Extreme congestion of optic disc in a case of hypermetropie. Trans. Oph. Soc. of the U. K. XV. p. 136. — Gusse, Ch. J., De la vision chez les élèves d'un lycée. Thèse de Bordeaux 1895. — v. Hippel, A., Ueber die operative Behandlung hochgradiger Myopie. Ber. über d. 24. Vers. d. Ophth. Ges. 1895. S. 261. — Hotz, J. C., On the supposed action of the oblique muscles in oblique astigmatism. Ann. of Oph. and Otol. IV. 2. p. 201. — Jackson, E., Increase of hyperopic astigmatism. Med. Rec. 1895. — Johnson, G. L., A case of high myopia treated by removal of both lenses. Trans. Oph. Soc. of the U. K. XV. p. 239. — Katz, Bemerkungen zur Frage der Arbeitsbrillen. Wjest. Oph. XII. 4—5. p. 371. — Landolt, G., Du verre correcteur de la presbyopie. Arch. d'Opht. XV. 5. p. 273. — Marlow, J. W., The errors

of refraction in a series of two thousand eyes and some of symptoms: related thereto. N. Y. med. J. LXII. 2. p. 46. — Norton, C. E., A case illustrating the relation between the muscular balance of the eyes and the refractive condition. Ann. of Oph. and Otol. IV. 3. p. 326. — Otto, Beitrag zur Kenntniss der Veränderungen am Hintergrund hochgradig kurzsichtiger Augen. Ber. über die 24. Vers. d. Ophth. Ges. 1895. S. 139. — Pergens, E., Zur Correction der Kurzsichtigkeit durch Aphakie. Klin. Mon.-Bl. f. A. XXXIII. S. 42. — Roure, Myopie, cataractes centrales et leucomes centraux. Ann. d'Ocul. CXIII. p. 393. — Sattler, N., Ueber die operative Behandlung hochgradiger Myopie. Ber. über d. 24. Vers. d. Ophth. Ges. 1895. S. 25. — Savage, G. C., The oblique muscles as related to oblique astigmatism: Reply to Dr. Hotz's criticism. Ann. of Oph. and Otol. IV. 3. p. 305. — Schanz, F., Ueber die Zunahme der Sehschärfe bei der operativen Beseitigung hochgradiger Kurzsichtigkeit. Arch. f. O. XLI. 1. S. 109. — Scherk, E., Beitrag zur Heilung der Schulkurzsichtigkeit. Deutsche med. W. 1895. Nr. 33 u. 34. — Schnabel und Herrnheiser, Ueber Staphyloma posticum, Conus und Myopie. Zeitschr. f. Heilkunde. 1895. Bd. 16. — Siklosi, J., Geheilte Fälle von Myopie. Pester med.-chir. Presse. 1895. Nr. 4. — Silex, P., Bericht über die augenärztliche Untersuchung der Zöglinge des Waisenhauses zu Rummelsburg. Vom 1. April 1894 bis 1. April 1895. Berlin 1895. — Stilling, J., Die dunkeln Punkte in der Myopiefrage. Zeitschr. f. Schulgesundheitspflege. 1895. Nr. 1. — Triepel, N., Zur Sehleistung der Myopen. Arch. f. O. XLI. 3. S. 139. — Trompetter, J., Verordnungen für Kurzsichtige. Arch. f. A. XXXI. Suppl. S. 67. — Vossius, A., Ueber die operative Behandlung der Myopie nebst Bemerkungen über die Staroperation. Beitr. z. Augenh. XVIII. S. 48. — de Wecker, L. et Masselon, J., Des avantages de l'usage des verres convexes pour la vision éloignée chez les myopes. Ann. d'Ocul. CXIII. 2. p. 83. — Wray, Ch., The extraction of transparent lenses in high myopia. Trans. Oph. Soc. of the U. K. XV. p. 233. — Zimmermann, M. W., Hypermetropia of high degree, with a study of cases. Ann. of Oph. and Otol. IV. 2. p. 123.

VIII. Lider.

Achenbach, C., Ein Beitrag zu den Hauthörnern der Augenlider. C. f. pr. A. 1895. S. 289. — Alfieri, Le piu recenti questioni sulla natura del calazio. Arch. di Ottalm. III. 3—4. p. 77. — Augstein, Beitrag zur Ectropium-Operation. C. f. pr. A. 1895. S. 353. — Baudouin, M., Quelques cas de phthiriase des paupières. Progr. méd. 1895. Nr. 39 u. 40. — Becker, M., Beitrag zur Kenntniss der Augenlidtumoren. Arch. f. O. XLI. 3. S. 169. — Bourgeois, Résultats de l'opération de l'entropion et du ptosis par les procédées de Gilet de Grandmont. Rec. d'Opht. 1895. Nr. 5. p. 273. — Breda, Framboesia Brasiliana (o bouba) alle palpebre. XIV. Ass. d. Ass. oft. Ital. 1895. — Cattaneo, C., Del coloboma traumatico delle palpebre interessante il decorso del canalicolo lacrimale. Arch. di Ottalm. III. 5—6. p. 157. — Chauvel, Affections des paupières. Rec. d'Opht. 1895. Nr. 10. p. 580. — Despagnet, Présentation d'une malade atteinte de scléredermie palpebrale. Soc. d'Opht. de Paris 1895. Avril 2. — Domec, Théophile, Du traitement de l'épithélioma de la peau des paupières et du nez par le bleu de methyle combiné à l'acide chromique et au galvanocautère. Thèse de Paris 1895. — Etton, F. G., Narrowing of the palpebral fissure in a case of recovering of facial palsy. N. Y. eye

and ear Inf. Rep. III. 1. p. 40. — Evans, T. C., A new operation for congenital ptosis, with report of two cases. N. Y. med. J. 1896. Nr. 25. p. 781. — Fage, Epithelioma des paupières traité par le bleu de méthyle. Clin. opht. I. 1. p. 7. — Fay, Waren. Double ptosis. Trans. Oph. Soc. of the U. K. 1895. Dec. 12. — Ginsberg, Herpes zoster frontalis mit Keratitis neuroparalytica und Oculomotoriusparese. C. f. pr. A. 1895. S. 133. — Golowin, C., Ein Fall von congenitaler Ptosis und Epicanthur. Wjest. Oph. 1895. p. 222. — Goode, G. H., Fibroma of eyelids. Ann. of Oph. and Otol. IV. 1. p. 34. — Grossmann, L., Unilaterale Lidhautgangrän mit consecutivem Ectropium cicatriceum. Allg. med. Centralztg. 1895. Nr. 58. — Holth, S., Die syphilitische Auto-Infection und der harte Lidschanker. Arch. f. Augenh. XXX. S. 214. — Hotz, F. C., The reconstruction of the lid border in entropium of the upper lid. Ann. of Oph. and Otol. IV. 3. p. 296. — Hunter, D. W., A case of vaccinia palpebrarum. N. Y. eye and ear Inf. Rep. III. 1. p. 37. — Jessop, W. H., Reght Eye; prineary sore of both lids. Trans. Oph. Soc. of the U. K. XV. p. 48. — Case of sudden haemorrhage from conjunctival surface of upper lid. Ibid. p. 64. — Jocqs, Coutures verticales de la face interne de la paupière inférieure contre l'ectropion non cicatriciel. Clin. opht. I. 1. p. 9. — Jordan, M., Ueber den plastischen Ersatz der Augenlider. Deutsche med. W. 1895. Nr. 45. S. 744. — Katz, R., Ueber anormale Mitbewegung des oberen Augenlides und der Iris bei Bewegungen des Auges. Wratsch. 1895. Nr. 46. — Lagleyze, Un nouveau procédé d'opération dans l'entropion et le trichiasis. Arch. d'Opht. XV. 10. p. 605. — Landolt, Blepharoplastie. Soc. franç. d'Opht. 1895. — May, On Blepharitis. Amer. J. of Oph. XII. 1. p. 23. — Pergens, Ein Beitrag zur Prioritätskenntniss der Lidoperationen. Klin. Mon.-Bl. f. A. XXXIII. S. 206. — Risley, Skingraftnig for epithelioma of the eyelid. Amer. J. of Oph. XII. 6. p. 191. — Scott, Kenneth, The radical operative treatment of trichiasis. Oph. Rev. 1895. Nr. 167. p. 296. — Complete ankyloblepharon. Trans. Oph. Soc. of the U. K. XV. p. 49. — v. Siklóssy, J., Zwei Modificationen von Ectropion-Operationen. C. f. pr. A. 1895. S. 141. — Zur Blepharoplastik. Arch. f. A. XXXI. S. 186. — Sinclair, W. W., Abnormal associated movements of the eyelids. Ophth. Rev. XIV. Nr. 168. p. 307. — Snell, S., Nine cases of chancre of the eyelids and conjunctiva. Trans. Oph. Soc. of the U. K. 1895. XV. p. 36. — Sourville, G., De l'épithéliome calcifié des paupières. Arch. d'Opht. XV. 2. p. 65. — Thier, Zur Operation der Trichiasis. C. f. pr. A. 1895. S. 200. — Trantas, Nouveau procédé opératoire contre le trichiasis avec entropion. Rec. d'Opht. 1895. Nr. 12. p. 705. — Uhthoff, W., Beitrag zur Blepharoplastik. Deutsche med. W. 1895. Nr. 30. — Vossius, Ein Fall von echtem Lipom der oberen Augenlider. Ber. über d. 24. Vers. d. Ophth. Ges. 1895. S. 55. — v. Wolfring, E., Ueber den Mechanismus des Ectropion sarcomatosum Arch. f. A. XXXI. S. 319.

IX. Thränenapparat.

Adler, H., Mumps der Thränendrüse. Wiener med. Presse. 1895. Nr. 9. S. 241. — Amblard, E., Injections de formol dans le traitement des suppurations lacrymales. Thèse de Paris 1895. — Armaignac, H., Histoire d'une fistule lacrymale ancienne. Journ. de méd. de Bordeaux. 1895. Nr. 9. p. 105. — Histoire d'une fistule lacrymale ancienne rebelle. Rec. d'Opht. 1895. Nr. 4. p. 206. — Berger, E., Un larmoiement hystérique. Progr. méd. 1895. Nr. 40.

Digitized by Google

— Bissis, J., Hernie traumatique de la glande lacrymale orbitaire. Ann. d'Ocul. CXIV. p. 457. — Cirincione, Dacriocistite dei neonati. Lavori della clinica oculistica della R. Universita di Napoli. IV. 2. p. 99. — Dürr, Ueber eine einfache Methode der Verödung des Thränensackes. Arch. f. Augenh. XXXI. S. 195. — Elschnig, Actinomyces im Thränenröhrchen. Klin. Mon.-Bl. f. A. XXXIII. S. 188. — Haltenhoff, G., Prolapsus traumatique de la glande lacrymale orbitaire. Ann. d'Ocul. CXIII. p. 319. — Hegg, Die Exstirpation der Thränendrüse bei Thränenträufeln. Corr.-Bl. f. Schweizer Aerzte. 1895. Nr. 22. — Holmström, J., Tva Fall af akut tarkörtel inflammation. Hygiea. 1895. Jul. LVII. — Lefèvre, V. A., De l'intervention chirurgicale et de l'emploi du sublimé dans les affection chroniques des voies lacrymales. Thèse de Paris 1895. — Martin, Pierre-Feau, Contribution à l'étude de la dakryocystite. Ibid. — Mazet, C., Sur l'empyème du sac lacrymal. Ibid. — Piazza, L., Adenoma della glandola lacrimale. Ann. di Ottalm. XXIV. p. 246. — Piccoli, Carcinoma del sacco lagrimale. XXV. ass. dell' ass. oft. Ital. 1895. — Roy, D., Congenital fistulae of the lachrymal sac. Amer. J. of Oph. XII. 6. p. 161. — Schaeffer, F., Ein Fall von Sarkom der Thränendrüse. Inaug.-Diss. Giessen 1895. — Snell, S., On the use of large probes in the treatment of lacrymal obstruction. Oph. Rev. 1895. Nr. 162. p. 101. — Story, J. B., Which canaliculus to slit in probing the nasal duct. Ibid. XIV. Nr. 164. p. 161. — Thomalla, Behandlung der akuten und chronischen Dacryo-Cystitis. C. f. pr. A. 1895. S. 228.

X. Muskeln und Nerven.

Alt, A., Paresis of the oculomotor nerve in combination with acute pneumonia. Amer. J. of Oph. XII. 6. p. 167. — Andeond, Note sur le nystagmus familial. Ibid. p. 412. — Armaignac, Paralysie traumatique du muscle droit externe à la suite d'une contusion de l'apophyse mastoïde du même coté. Ann. d'Ocul. CXIII. p. 419. — Batten, Rayner, Rare form of Nystagmus. Trans. Oph. Soc. of the U. K. 1895. Dec. 12. — Beard, Ch. A., Squint. With special reference to its surgery. Amer. J. of Oph. XII. 4. p. 97. — Beevor, C. E., Ophthalmoplegia externa without other symptoms. Trans. Oph. Soc. of the U. K. XV. p. 242. — Boskamp, Paul, Ein Fall von doppelseitiger Ophthalmoplegie mit eigenthümlichem Verlauf. Inaug.-Diss. Bonn 1895. — Bourgeois, A., Traitement opératoire du Strabisme. De l'avancement musculaire. Rec. d'Opht. 1895. Nr. 8. p. 470. — Bruner, E., A case of paralysis of the superior recti muscles. Amer. J. of Oph. XII. 6. p. 186. — Traumatic paralysis of the external rectus. Ann. of Oph. and Otol. IV. 4. p. 473. — Bull, Ch. St., Preliminary report on six hundred and twelve cases of convergent squint with special reference to the final results of operation. N. Y. med. J. 1895. Nr. 8. p. 236. — Dasselbe. Amer. J. of Oph. XII. 9. p. 279. — Coleman, W. J., An argument for amblyopia ex anopsia in convergent strabismus. Ann. of Oph. and Otol. IV. 2. p. 157. — Collins, Tr., Paralysis of both internal recti. Trans. Oph. Soc. of the U. K. 1895. Dec. 12. — Denig, R., Doppelte Abducenslähmung nach Diphtherie. Münch. med. W. 1895. Nr. 35 u. 36. — Doehne, F., Ueber künstlich erzeugten Nystagmus horizontalis und Rotatorius bei Normalen und Taubstummen. Inaug.-Diss. Würzburg 1895. — Fergus, F., An operation for the advancement of a rectus muscle. Oph. Rev. XIV. Nr. 164. p. 163. — Garmann, J., Die Aetiologie des Strabismus concomitans mit besonderer Berück-

Digitized by Google

stchtigung der Wolffberg'schen Theorie. Inaug.-Diss. Leipzig 1895. — Gaudenzi, Apparecchio per l'esame dell' equilibrio musculari degli occhi. XIV. ass. d. ass. oft. Ital. 1895. — Gould, G. M., Some findings concerning so-called muscle-imbalance and its treatment. Ann. of Oph. and Otol. IV. 3. p. 262. — Graefe, A., Die neuropathische Natur des Nystagmus. Arch. f. O. XLI. 3. S. 123. — Greeff, R., Bemerkungen über binoculares Sehen Schielender. Klin. Mon.-Bl. f. A. XXXIII. S. 352. — Guende, Trois cas d'ophtalmoplégie extrinsèque congénitale. Rev. d'Opht. 1895. 6. p. 34. — Heintz, E., Ueber einen Fall doppelseitiger Abducensparese nach Diphtherie ohne weitere Augenstörung. C. f. pr. A. 1895. S. 33. — Karplus, J. P., Zur Kenntniss der periodischen Oculomotoriuslähmung. Wiener klin. W. 1895. Nr. 50. 51 u. 52. — Kunn, C. Die angeborenen Beweglichkeitsdefecte der Augen. Beiträge z. Augenh. XIX. S. 1. — Casuistische Beiträge zur Lehre von den angeborenen Beweglichkeitsdefecten des Auges. Ibid. XXI. S. 21. — Landolt, E., Observations cliniques sur le traitement chirurgical du strabisme. Arch. d'Opht. XV. 3. p. 144. — Observations cliniques sur le traitement chirurgical du strabisme. Ibid. XV. 12. p. 121. — MacGillivray, A., Hereditary congenital nystagmus associated with head movements. Oph. Rev. XIV. Nr. 166. p. 252. — Maginelli, Paul, Deux cas d'Ophtalmoplégie extrinsèque double, congénitale. Arch. d'Opht. XV. 4. p. 234. — Ormerod and Spicer, Holmes, Recurrent paralysis of third nerve with migraine. Trans. Oph. Soc. of the U. K. 1895. Dec. 12. — Prentice, C., A new operation for the advancement of the recti. Ann. of Oph. and Otol. IV. 2. p. 128. — Reymond, Sull' uso dello stereoscopio nella cura delle strabismo. XIV. ass. dell' ass. oft. Ital. 1895. — Sauvineau, Paralysie associée des mouvements horizontaux des yeux. Soc. franç. d'Opht. 1895. — Schüle, A., Ein Beitrag zu den acut entstehenden Ophthalmoplegien. Arch. f. Psychiatrie u. Nervenkrankh. XVII. 1. S. 295. — de Spéville, O., Paralysie complète de la troisième paire gauche chez un enfant de quatre ans; guérison. Ann. d'Ocul. CXIII. 4. p. 271. — Spicer, W. T. H., Contracture and other conditions following paralysis of ocular muscles. Oph. Hosp. Rep. XIV. 1. p. 220. — Stevens, G. T., Du strabisme vertical alternant et des deviations symmétriques verticales moins prononcées que le strabisme. Ann. d'Ocul. CXIII. 4. p. 225 u. 385. — Des effets faibles des ténotomies des muscles oculaires et des indications et des avantages des contractions tendineuses. Ibid. CXIV. p. 46. — Zimmermann, Traumatic paralysis of the abducens nerve. Arch. of Oph. XXIV. Nr. 2.

XI. Orbita und Nebenhöhlen.

Angiéras, Un cas de goitre exophtalmique. Rev. génér. d'Opht. 1895. Nr. 3. p. 97. — Ayres, S. C., Lymphangioma cavernosum of the orbit, with an original case. Amer. J. of Oph. XII. 11. p. 321. — Becker, H., Ein Beitrag zur Kenntniss der Schleimcysten und Gefässgeschwülste der Orbita. Arch. f. O. XLI. 1. S. 119. — Blessig, E., Ein Fall von gummöser Erkrankung der Orbita, der mittleren Schädelgrube und des Gehirns. Klin. Mon.-Bl. f. A. XXXIII. S. 325. — Bull, Ch. St., Some unusual cases of orbital tumors emphasizing the necessity of careful differential diagnosis. N. Y. med. J. 1895. Nr. 20. p. 620. — Burell-Thomson, W., Foreign body in orbit: the bill of a fish. Brit. med. J. 1895. Nr. 1823. p. 1422. — Chauvel, Affections de l'orbite et des sourcils. Rec. d'Opht. 1895. Nr. 11. p. 648. — Chibret, Le salicylate de

Digitized by Google

soude dans le goitre exophtalmique. Rev. genér. d'Ophtalm. XIV. 1. p. 1. — Churchman, V. T., Pulsating exophthalmus. Ann. of Oph. and Otol. IV. 4. p. 486. — Clarke, E., Pulsating exophthalmus. Trans. Oph. Soc. of the U. K. XV. p. 198. — Collins, E. Tr., A case of enophthalmus becoming exophthalmus on sloping. Ibid. p. 240. — Coppez, H., Six cas d'ostéomes du sinus frontal. Arch. d'Opht. XV. 5. p. 279. — Tumeur orbitaire avec envalissement secondaire de la sclérotique et de la cornée. Ibid. XV. 9. p. 544. — Dombrowski, A case of primary carcinoma of the sphenoidal sinus. Amer. J. of Oph. XII. 8. p. 225. — van Duyse, D., Contribution à l'étude des endothéliomes de l'orbite. Arch. d'Opht. XV. Nr. 10. p. 613. — Dasselbe. Ibid. XV. 11. p. 664. — van Duyse, D., et Bribosia, E., Enophtalmos avec exophtalmie intermittente à volonté. Ibid. XV. 3. p. 159. — Fletscher, J., and Ohls, H. G., The treatment of goitre and exophthalmic goitre by thyreoid extracts and desiccated thyreoids. N. Y. med. J. 1895. Nr. 10. p. 302. — Franke, Ein Fall von pulsirendem Exophthalmos. Münch. med. W. 1895. Nr. 51. — Friedenberg, P., Ueber einen Fall von Graves'scher Krankheit mit Exophthalmus monocularis und einseitiger Schilddrüsen-Anschwellung. Arch. f. O. XLI. 3. S. 158. — Garrison, A case of exophthalmos in an infant of three months. Amer. J. of Oph. XII. p. 120. — Gasparini, E., Tenonite suppurata da pneumococco. Ann. di Ottalm. XXIII. 6. p. 453. — Gloor, A., Pathologisch-anatomischer Beitrag zur Kenntniss der Orbitalphlegmone. Inaug.-Diss. Basel 1895. — Gosetti, F., Tre casi di empiema del seno frontale, storie cliniche e considerazioni. Ann. di Ottalm. XXIV. 2. p. 3. — Gruening, E., A case of empyema of the ethmoidal cells. N. Y. eye and ear Inf. Rep. III. 1. p. 21. — Guibert, Anéurysme artériel de la carotide interne au niveau du sinus cavernaux gauche; communication avec le sinus sphénoidal droit; hémorrhagies nasales; mort; autopsie. Ann. d'Ocul. CXIII. p. 314. — Guibert et Blé, Aneurysme artérioso-veineux de l'orbite droit. Arch. d'Opht. XV. 4. p. 229. — Gunsberg, J., Ein Fall von Thrombose der Sinus cavernosus. Wjest. Oph. XII. 4—5. p. 365. — Gussenbauer, Die temporäre Resection des Nasengerüstes zur Freilegung der Sinus frontales, ethmoidales und der Orbitalhöhlen. Wiener klin. W. 1895. Nr. 21. — Johnson, W. B., Removal of the superior maxillary bone for sarcoma, involving the cerebral and orbital cavities and the antrum of Highmore. Ann. of Oph. and Otol. IV. 4. p. 466. — Lagrange, Tumeur congénitale embryonnaire à tissus multiples de l'orbite. Arch. d'Opht. XV. 10. p. 536. — Lawford, J. B., A case of hydatid cyst of orbit; removal of cyst, with preservation of eye and vision. Trans. Oph. Soc. of the U. K. XV. p. 167. — Lawson, G., Plastic cellulitis of orbit. Ibid. p. 185. — Lecomte, Cysticerques de l'orbite. Thèse der Bordeaux. 1895. — Mandelstamm, M., Ein seltener Fall von luetischer Affection der Augenhöhlen. C. f. pr. A. 1895. S. 298. — Mandrus, J., Etude sur les kystes hydatiques de l'orbite. Thèse de Paris. 1895. — Merz, H., Ein Fall von Orbitalphlegmone nach Empyem des Antrum Highmori. Klin. Mon.-Bl. f. A. XXXIII. S. 55. — Morton, A. St., Double enophthalmus. Trans. Oph. Soc. of the U. K. XV. p. 241. — Motais, Poils de repère anatomiques pour les repérations chirurgicales de la region orbitaire. Soc. franç. d'Opht. 1895. — Müller, M., Ueber Empyem des Sinus frontalis und ethmoidalis. Wiener klin. W. 1895. Nr. 11. 12 u. 13. — Owen, D., Further notes on the treatment of a case exophthalmic goitre. Brit. med. J. 1895. Nr. 1781. p. 361. — Panas, Empyème du sinus maxillaire compliqué d'ostéo-périostite orbitaire, avec perforation de la voûte, abcès du lobe frontal et atrophie du nerf optique; mort. Arch. d'Oph. XV. 3. p. 129. — Des pseudo-

Digitized by Google

plasmes malins de l'orbite. Ibid. XV. 9. p. 529. — Pseudo-malignant tumors of the orbit. Brit. med. J. 1895. Nr. 1816. p. 955. — Pergens, E., Phlegmons de l'orbite; complications de l'influenza. Ann. d'Ocul. CXIV. p. 279. — Puech, Observation sur un cas de ténonite. Clin. Opht. I. 1. p. 8. — Richter, P. V., Ueber intermittirenden Exophthalmus. Arch. f. A. XXXI. S. 31. — Roberts, N. S., A case of necrosis of the mastoid bone, involving the walls of the lateral sinus. N. Y. eye and ear Inf. Rep. III. 1. p. 76. — Salomonsohn, H., Bemerkungen über Exophthalmus. Deutsche med. W. 1895. Nr. 28. — Salva, J., Des complications inflammatoires de l'orbite dans les sinusites maxillaires. Thèse de Paris. 1895. — de Schweinitz, G. E, Bilateral exophthalmos. Intern. med. Mag. 1895. Febr. — Sgrosso, P., Contenuto delle due orbite di un porcocieco-nato. XIV. ass. dell' ass. oft. Ital. 1895. — Steinheim, B., Ein Osteom der Orbita. Deutsche med. W. 1895. Nr. 51. — Stuelp, O., Ein Fall von traumatischem pulsirenden Exophthalmus mit Sectionsbefund. Arch. f. A. XXXI. S. 23. — Swanzy, H. R., A discussion on the diagnosis of orbital tumours. Brit. med. J. 1895. Nr. 1816. p. 953. — Dasselbe. Amer. J. of Oph. XII. 11. p. 332. — Tailor, U., Angioma cistico dell' orbita. Lavori della clin. ocul. della R. Univ. di Napoli. IV. 2. p. 137. — Terson, Récidive d'un kyste hydatique de l'orbite deux ans après une première intervention. Ann. d'Ocul. CXIII. 2. p. 114. — Valude, E., Angyome kystique de l'orbite; électrolyse. Ibid. CXIV. p. 210. — Vernon, Bowater, Pulsating tumour of orbit. Trans. Oph. Soc. of the U. K. XV. p. 191. — Verrese, Contributo allo studio delle malattie dei seni della faccia. Arch. di Ottalm. III. 3—4. p. 96. — de Vincentiis, C., Breve rassegna su alcune osservazioni cliniche di malattie oculari. Esottalmi pulsanti; strabismo convergente paralitico; mucocele etmoidale con polso bulbare; blefaro-plastiche con lembo alla Richet e con scorrimento in toto. Lavori della clin. ocul. della R. Univ. di Napoli. IV. 2. p. 167. — Vossius, A., Ein Fall von forme fruste des Morbus Basedowii. Beitr. z. Augenh. XVIII. S. 86. — Walter, O., Doppelseitiges Gumma der Augenhöhle nebst Sectionsbefund. Klin. Mon.-Bl. f. A. XXXIII. S. 8.

XII. Conjunctiva.

Achenbach, Ein Fall von schwerer Xerosis epithelialis mit nachgewiesener Hemeralopie bei einem 9jährigen Knaben. Berl. klin. W. 1895. Nr. 24. S. 517. — Ahlström, G., Einige Untersuchungen über Atropin-Conjunctivitis. Klin. Mon.-Bl. f. A. XXXIII. S. 437. — Andogsky, N., Ueber operative Behandlung des Xerophthalmus trachomatosus. Arch. f. A. XXX. S. 138. — Aubineau, E., Essai sur l'application de la séro-thérapie dans le traitement de la diphtérie conjonctivale. Thèse de Paris. 1895. — Ayres, S. C., Dermoid tumors of the conjunctiva. Amer. J. of Oph. XII. 10. p. 289. — Bach, L., Zur Aetiologie der ekzematösen Augenentzündungen. Sitz.-Ber. d. Phys.-med. Ges. zu Würzburg. 1895. Nr. 8. S. 127. — Baquis, E., Di una larva di Dittero parassita della congiuntiva umana. Ann. di Ottalm. XXIV. p. 329. — Catarro congiuntivale acuto provocato da un dittero della famiglia delle Tacchinarie. XIV. Congr. dell' ass. oft. Ital. 1895. — Barbary, F., Méthode des grands lavages dans le traitement de l'ophtalmie purulente au moyen de l'entonnoir du Dr. Kalt. Thèse de Paris. 1895. — Bardelli, L., Contributo allo studio delle congiuntiviti da streptococco. Ann. di Ottalm. XXIV. p. 337. — Sulla sterilizzazione del sacco congiuntivale. XIV. Congr. dell' ass. oft. Ital. 1895. — Basevi, Cura chirurgica

Digitized by Google

del tracoma. Ibid. — Black, G. Melville, Angio-neurotic oedema of the ocular conjunctiva. Oph. Rev. XIV. Nr. 168. p. 320. — Borthen, J., Zur Casuistik des Pemphigus conjunctival. Klin. Mon.-Bl. f. A. XXXIII. S. 158. — Bossalino, W., und Hallauer, O., Ein Fall von subconjunctivalem Angiom. Arch. f. O. XLI. 3. S. 186. — Brand, Karl, Ueber die Bakterien des Lidrandes und Bindehautsackes, sowie über deren Beeinflussung durch verschiedene Verbände und Augensalben. Verh. d. Phys.-med. Ges. zu Würzburg. XXIX. — Budin, P., Du traitement prophylactique de l'ophtalmie des nouveau-nés par le nitrate d'argent en solution faible. Progrès méd. 1895. Nr. 3. p. 33. — Cirincione, G., Osteoma della congiuntiva. Lavori della clin. ocul. della R. Univ. di Napoli. IV. 2. p. 99. — Cohn, H., Zur Verhütung der Augeneiterung der Neugeborenen. C. f. pr. A. 1895. S. 107 u. 136. — Erfahrungen über die Verhütung der Blennorrhoea neonatorum. Breslau 1895. — Coppez, H. (fils), Un cas d'ophtalmie pseudo-membraneuse à streptocoques purs. Insuccès du sérum antidiphtérique. Rev. génér. d'Opht. 1895. Nr. 12. p. 553. — Coppez, H. (fils), et Funk, M., Contributions à l'étude de l'étiologie et du diagnostique des ophtalmies pseudomembraneuses. Traitement de la diphtérie oculaire par le sérum antitoxique. Ann. de la Soc. roy. des sc. méd. de Bruxelles. 1895. IV. — Statistique générale des cas de diphtérie oculaire traités par le sérum antitoxique. Arch. d'Oph. XV. 11. p. 687. — Derby, R. H., Case of pseudo-membrane of the conjunctiva. N. Y. eye and ear Inf. Rep. III. 1. p. 17. — Deschamps, Du raclage méthodique de la cornée dans le traitement du pterygion. Ann. d'Ocul. CXIV. p. 53. — Dubar, L., De l'emploi du pétrole brut dans les conjonctivites. Thèse de Paris. 1895. — Eliasberg, J., Zur Frage über die pseudomembranöse Conjunctivitis. Wjest. Oph. 1895. Nr. 2. p. 194. — Eversbusch, O., Behandlung der gonorrhoischen Erkrankungen des Auges. Handb. d. spec. Therapie innerer Krankheiten. Bd. VI. — Francisco, H. A., Tabulated report of forty cases of Ophthalmia neonatorum. N. Y. eye and ear Inf. Rep. III. 1. p. 49. — Fromaget, Traitement de l'ophtalmie purulente par le formol. Ann. d'Ocul. CXIII. 2. p. 87. — Galtier, De l'ostéome sous-conjonctival. Ibid. CXIII. 3. p. 186. — Gasparini, Della congiuntiviti pneumococcica. Ann. di Ottalm. XXIII. 6. p. 475. — Bacteriologia delle congiuntiviti acute. XIV. Congr. dell' ass. oft. Ital. 1895. — Gayet, Un essai d'application de la sérothérapie à la diphtérie conjonctivale. Arch. d'Opht. XV. 3. p. 137. — Gosetti, Croup e difterite della congiuntiva. XIV. Congr. dell' ass. oft. Ital. 1895. — Gunn, R. M., Result in a case of pemphigus of conjunctiva. Trans. Oph. Soc. of the U. K. XV. p. 68. — Güntz, J. E., Die Verhütung und Behandlung der blennorrhoischen Augenentzündung der Neugeborenen. Memorabilien. 1895. S. 261. — Hartridge, G., Osteoma of the conjunctiva. Trans. Oph. Soc. of the U. K. XV. p. 51. — Heim, A., Die Blennorrhoea neonatorum und deren Verhütung in der Schweiz. Inaug.-Diss. Bern 1895. — Hollgren, Ueber die mechanische und operative Behandlung des Trachoms. Serafimerlazarettets Ögenklink Rapp. f. 1894. — Hoor, H., Zur Frage der Aetiologie des Trachoms und der chronischen Bindehaut-Blennorrhoe. Klin. Mon.-Bl. f. A. XXXIII. S. 107. — Hoppe, J., Ein Fall von Augen- und Rachendiphtherie, behandelt mit Behring'schem Heilserum. Deutsche med. W. 1895. Nr. 12. S. 199. — Jessop, W. H., Two cases of membranous conjunctivitis in which Löffler's bacillus was found; treated by antitoxin. Trans. Oph. Soc. of the U. K. XV. p. 64. — Joseph, G., Zur Lehre von der disseminirten Conjunctivaltuberculose. Inaug.-Diss. Greifswald 1895. — Ischreyt, Zur pathologischen Anatomie der polypoiden Tumoren der Conjunctiva. Arch. f. A. XXXII. S. 57. — Kahle, B., Ueber zwei Fälle von

Digitized by Google

Tuberculosis conjunctivae. Inaug.-Diss. Berlin 1895. — Kalt, Nouvelles observations sur le traitement de l'ophtalmie purulente par les grandes irrigations. Ber. über d. 24. Vers. d. Ophth. Ges. 1895. S. 208. — Königshöfer, Ein Fall von Diphtheritis der Conjunctiva behandelt mit Behring's Diphtherie-Heilserum. Württemberg. med. Corr.-Bl. 1895. — v. Krüdener, Ueber die Ursachen des Trachoms. St. Petersb. med. W. 1895. Nr. 52. — Lawford, J. B., Ophthalmia nodosa. Trans. Oph. Soc. of the U. K. XV. p. 185. — Leber, Th., Ueber Conjunctivitis petrificans, eine ungewöhnliche Form von Conjunctivalerkrankung. Ber. über d. 24. Vers. d. Ophth. Ges. 1895. p. 46. — Lehmann, E., Ueber die operative Behandlung der Conjunctivitis granulosa mit specieller Berücksichtigung des Tarsus. Inaug.-Diss. Königsberg 1895. — Lenoble, B. W., De la conjonctivite printanière. Thèse de Paris. 1895. — Logetschnikow, C., Ueber die Follikeln, wie normale Substanz der menschlichen Bindehaut. Wjest. Oph. 1895. Nr. 2. p. 222. — Malgat, Traitement de la conjonctivite granuleuse par l'électrolyse. Rec. d'Opht. 1895. Nr. 2. p. 98. — Meuss, A., Ueber plastische Operationen zur Erweiterung des leeren Conjunctivalsackes. Inaug.-Diss. Greifswald 1895. — van Millingen, E., Statistique sur le trachome. Ann. d'Ocul. CXIV. p. 171. — Morax, La conjonctivite diphtérique; son traitement par le sérum antitoxique. Ibid. CXIII. 4. p. 238. — Nobl, Ueber seltene Complicationen der Blennorrhoe. Allg. Wiener med. Zeitung. 1895. Nr. 33. — Norrie, Gordon, Zur Aetiologie der scrophulösen Ophthalmie. C. f. pr. A. 1895. S. 296. — Parinaud et Doyen, A propos du traitement de l'ophtalmie purulente. Ann. d'Ocul. CXIII. p. 78. — Pedrazzoli, La cura rapida del tracoma. XIV. Congr. dell' ass. oft. Ital. 1895. — Pes, O., Sulla etiologia e sulla cura di alcune congiuntiviti pseudomembranose. Ibid. — Ueber die Aetiologie und Therapie einiger Formen von Conjunctivitis pseudomembranacea. Arch. f. A. XXXII. S. 33. — Peters, A., Ueber die mechanische Behandlung einiger chronischer Conjunctivalerkrankungen. Therap. Monatshefte. 1895. Sept. — Zur Behandlung der Bindehaut-Catarrhe. Klin. Mon.-Bl. f. A. XXXIII. S. 370. — Piccoli, G. S., Linfosarcoma della plica semilunare. Lavori della clin. ocul. della R. Univ. di Napoli. IV. 2. p. 147. — Purtscher, Eine bisher noch nicht beschriebene Vaccine-Erkrankung des Auges. C. f. pr. A. 1895. S. 83. — Rabinowitsch, J., Beitrag zur operativen Behandlung des Xerophthalmus. Wjest. Oph. 1895. Nr. 2. p. 200. — Recken, Behring's Heilserum bei Diphtherie der Conjunctiva. C. f. pr. A. 1895. S. 229. — Robertson, D. A., Case of filaria Loa, in which the parasite was removed from under the conjunctiva. Trans. Oph. Soc. of the U. K. XV. p. 137. — Rogman, Un cas de carcinome du limbe conjonctival chez un enfant de quatorze ans. Ann. d'Ocul. CXIII. 3. p. 178. — Rombolotti, Etude clinique et anatomique des kystes séreux on simples de la conjonctive. Ibid. p. 161. — Contributo clinico et anatomico alle cisti semplici e sierose della congiuntiva. Arch. di Ottalm. II. 9—10. p. 282. — Dasselbe. Arch. f. A. XXXI. 1. S. 31. — Rothschild, R., Syphilide papuleuse de la conjonctive près du bord de la cornée. Rev. génér. d'Opht. 1895. Nr. 3. p. 99. — Schmidt-Rimpler, Trachom und Conjunctivitis folliculosa; ihre Behandlung mit der Rollpincette. Berl. klin. W. 1895. Nr. 1. — Schulteis, H., Zur Prophylaxe der Ophthalmo-Blennorrhoe. Inaug.-Diss. Greifswald 1895. — Scott, R., Short notes of a case of natural cure of pterygium. Oph. Rev. 1895. Nr. 133. p. 133. — Seggel, Ein Fall von Pemphigus vulgaris chronicus. Münch. med. W. 1895. Nr. 4. — Sgrosso, P., Sulla morfologia e sulla struttura varia della pinguecula. Lavori della clin. ocul. della R. Univ. di Napoli. IV. 2. p. 119. — v. Sicherer, Quecksilbercyanid zur Behandlung der Blennorhoea

Digitized by Google

neonatorum. Münch. med. W. 1895. Nr. 49. — Silex, P., Statistisches über die Blennorrhoe der Neugeborenen. XXXI. 1. — Steffan, Ph., Zur Aetiologie des Bindehautcatarrhs. Klin. Mon.-Bl. f. A. XXXIII. S. 457. — Steiner, L., Ein Fall von Pemphigus der Bindehaut. C. f. pr. A. 1895. S. 303. — Stoewer, Verblutung aus der Lidconjunctiva. Deutsche med. W. 1895. Nr. 6. — Talko, J., Cysticercus cellulosae subconjunctivalis. Nowin Lek. 1895. Nr. 5. — Thomson, A. G., A case of accidental sponge grafting on the conjunctiva of eighteen months duration, with some suggestions upon spong-grafting in eye-surgery. Amer. J. of Oph. XII. 8. p. 181. — Tschirikow, A., Die Behandlung des Trachoms nach der Methode von Dr. Knapp. Ruskaia Med. 1895. Nr. 8—9. — Vacher, Traitement des conjonctivites par les irrigations prolongées. Soc. franç. d'Opht. 1895. — Traitement des conjonctivites par les irrigations prolongées sous-palpébrales. Rec. d'Opht. 1895. Nr. 6. p. 327. — Valude, E., Les ophtalmies du nouveau-né. Paris 1895. — Traitement de l'ophtalmie purulente. La médecine mod. 1895. Nr. 17. p. 131. — Vian, Du permanganate en potasse en oculistique. Un nouveau cas de guérison de diphtérie par l'huile brute de pétrole. Rec. d'Opht. 1895. Nr. 8. p. 464. — Vigne, Traitement de l'ophtalmie purulente des nouveau-nés. Progrès méd. 1895. Nr. 28. p. 17. — Wagenmann, A., Ein Fall von localer variolöser Bindehauterkrankung. Arch. f. O. XLI. 1. S. 172. — Walter, O., Der Augentripper. Wiener klin. W. 1895. Nr. 10 u. 12. — Weeks, J. E., The status of knowledge of the aetiological factor in acute contagious conjunctivis. N. Y. eye and ear Inf. Rep. III. 1. p. 24. — Widmark, J., Zur Verhütung der Augenentzündung der Neugeborenen. C. f. pr. A. 1895. S. 260.

XIII. Cornea.

Abadie, Ch., Étiologie et traitement des ulcères infectieux de la cornée. Ann. d'Ocul. CXIV. p. 88. — Albrand, W., Bemerkungen über einige äussere Krankheiten des Auges. Deutsche med. W. 1895. Nr. 25 u. 26. — Axenfeld, Eine weitere Beobachtung von dem Keratoconus entgegengesetzter Hornhautkrümmung. Arch. f. A. XXXI. S. 336. — Bach, L., Experimentelle Untersuchungen über das Staphylokokken-Geschwür der Hornhaut und dessen Therapie. Arch. f. O. XLI. 1. S. 56. — Bacteriologische Untersuchungen über die Aetiologie der Keratitis und Conjunctivitis eczematosa nebst Bemerkungen zur Eintheilung, Aetiologie und Prognose der Hornhautgeschwüre. Ibid. XLI. 2. S. 159. — Baquis, E., Contribuzione alla conoscenza della degenerazione amyloidea della cornea. Ann. di Ottalm. XXIV. p. 307. — Intorno ad un caso di degenerazione amyloide delle cornea. XIV. Ass. dell' ass. oft. Ital. 1895. — Bärri, E., Experimentelle Keratitis parenchymatosa, hervorgerufen durch Einwirkung auf das Endothel der Hornhaut. Inaug.-Diss. Basel 1895. — Bieth, Amilcare, Intorno ad un processo di recente proposto per la cura dello stafiloma iridocorneale totale. Ann. di Ottalm. XXVI. 5. p. 486. — Bossalino, O., Beitrag zur Lehre von der pathologischen Anatomie der Hornhaut. Keratitis vesiculosa mit Gefäss-Neubildung. Klin. Mon.-Bl. f. A. XXXIII. S. 419. — Bosse, B., Ueber die interstitielle Keratitis hereditär-luetischer Natur und ihren Zusammenhang mit Gelenkaffectionen. Inaug.-Diss. Berlin 1895. — Breuer, H., Zur Lehre von der parenchymatösen Keratitis. Inaug.-Diss. Giessen 1895. — Chibret, Commune étiologie de la kératite et de la chorioidite parenchymateuse. Soc. franç. d'Opht. 1895. — Collins, E. Tr., Discoloration of the cornea

Digitized by Google

with blood-pigment. Trans. Oph. Soc. of the Un. K. XV. p. 69. — Czermak, Bemerkungen zu Zirm's Aufsatz: „Eine neue Behandlung der Hypopyon-Keratitis." Wiener klin. W. 1895. Nr. 46. — Dennis, D. N., Corneal opacities. Clinical study of cases treated by different methods. Ann. of Oph. and Otol. IV. 1. p. 1. — Donaldson, Alveolar sarcoma of the cornea. Trans. Oph. Soc. of the Unit. K. XV. p. 90. — Elschnig, Augenentzündung durch Eindringen von Raupenhaaren (Keratitis punctata superficialis). Klin. Mon.-Bl. f. A. XXXIII. S. 182. — Fick, A. E., Ueber das Problem der Hornhautüberpflanzung. Corr.-Bl. f. Schweizer Aerzte. 1895. Nr. 15. — Fischer, E. C., Marginal ulceration of both corneae associated with bullae. Trans. Oph. Soc. of the Unit. K. XV. p. 92. — Fox, J. W., Burns of the cornea. Electric light explosion causing temporary blindness. Traumatic injuries of the eye. Med. Bull. XVII. Nr. 7. p. 241. — Friedenberg, P., A geometrical system of opaque lines in the cornea. An undescribed (?) sequela of interstitial keratitis. N. Y. eye and ear Inf. Rep. III. 1. p. 43. — Gallenga, Di una forma speciale di cheratite. XIV. Ass. dell' ass. oftal. Ital. 1895. — Giglio, Sulla tuberculosi primitiva della cornea. Arch. di Ottalm. II. 9—10. p. 324. — Gourlay, du, Étude sur la kératite purulente interstitielle aigne. Ann. d'Ocul. CXIII. p. 22. — Griffith, J., Three specimens of blood-staining of the cornea. Trans. Oph. Soc. of the Unit. K. XV. p. 86. — Haltenhof, Traitement du kératocone. Ann. d'Ocul. CXIII. p. 60. — Hartridge, G., Tuberculous kératitis. Trans. Oph. Soc. of the Unit. K. XV. p. 51. — Hilbert, R., Ein Fremdkörper über $1^1/_2$ Jahr in der Hornhaut steckend. Klin. Mon.-Bl. f. A. XXXIII. S. 280. — v. Hippel, E., Ueber das Vorkommen eigenthümlicher homogener Gebilde mit Amyloid-Reaction in Hornhautnarben. Arch. f. O. XLI. 3. S. 13. — Jackson, J., The removal of powder grains from the cornea and skin by the galvano-cautery. Oph. Rev. 1895. Nr. 162. S. 104. — Koller, C., Some remarks on erosions and ulcers of the cornea and their treatment. N. Y. med. J. LXI. Nr. 13. p. 395. — v. Korff, K., Beitrag zur Lehre vom Ulcus corneae serpens. Inaug.-Diss. Kiel 1895. — Landau, O., Hornhautfärbung und Verbesserung der Sehschärfe. C. f. pr. A. 1895. Nr. 10. — Leloutre, E., Étude clinique des ulcérations diasthésiques de la cornée. Thèse de Paris 1895. — Manz, W., Ueber einige tuberculose Entzündungen des Auges. Münch. med. W. 1895. Nr. 45. — Mayer, W., Ein Fall von Entwickelungsanomalie beider Augen. Wiener klin. W. 1895. Nr. 14. — Mellinger, C., Zur Frage über den schädlichen Einfluss des Cocainum muriaticnm auf die erste Vereinigung von Hornhautwunden. Arch. f. A. XXXII. S. 76. — Monreal, J. J., Ueber die Fädchen-Keratitis. Inaug.-Diss. Giessen 1895. — Morton, A. St., Rodens ulcer. Trans. Oph. Soc. of the Unit. K. XV. p. 246. — Niel, J. P., Description anatomique d'un oeil, atteint d'ulcère cornéen avec hypopyon. Arch. d'Opht. XV. 6. p. 337. — Purtscher, Keratitis nach Wespenstich. C. f. pr. A. 1895. S. 112. — Salzer, Ueber künstlichen Hornhautersatz. Ber. d. 24. Vers. d. ophth. Ges. 1895. S. 210. — Santarnecchi, Le curetage hydraulique de la cornée. Ann. d'Ocul. CXIV. p. 189. — Schwabe, G., Die Heilung des trachomatösen und scrophulosen Keratitis durch Lidlockerung, Blepharochalasis. Deutsche med. W. 1895. Nr. 20. — Schwarzschild, Davison, Ulcers of the cornea. N. Y. med. J. 1895. Nr. 14. p. 417. — Secondi, R., Sulla cheratite ipopion. Clinica mod. I. Nr. 2. — Saunders, R. R., An anomalous case of interstitial kératitis. Ann. of Oph. and Otol. IV. 2. p. 163. — Sourville, Gilbert, La kératite filamenteuse. Paris 1895. Steinheit. — Sureau, Cautérisations ignées dans les ramollissements de la cornée. Soc. franç. d'Opht. 1895. — Tepliachni, A., Zur pathologischen

Digitized by Google

Anatomie der congenitalen Hornhauttrübungen. Wjest. Oph. 1895. Nr. 1. Arch. f. A. XXX. S. 318. — Trantas, Deux cas de kératite interstitielle n'ayant pas comme cause la syphilis héréditaire. Arch. d'Opht. XV. 11. p. 696. — Trousseau, A., La kératite interstitielle dans la syphilis acquise. Ann. d'Ocul. CXIV. p. 206. — Uhthoff, W., Zur pathologischen Anatomie der eitrigen Keratitis beim Menschen. Ber. d. 24. Vers. d. ophth. Ges. 1895. S. 42. — de Vincentiis, C., Eteroplastica di tessuto corneale di coniglio sulla cornea dell' uomo. Lavori della clin. ocul. della R. Univ. di Napoli. IV. 2. p. 163. — Vossius, Das Staphylom der Cornea und Sclera. Augenärztliche Unterichtstafeln von H. Magnus. 1895. — Wendt, E., Klinisches und Experimentelles über streifenförmige Hornhauttrübungen bei eitriger Keratitis. Inaug.-Diss. Greifswald 1895. — Zimmermann, W., Ueber einen Fall von Keratitis parenchymatosa tuberculosa. Arch. f. O. XLI. 1. S. 215. — Ueber Cauterisation bei Ulcus serpens. Ber. d. 24. Vers. d. ophth. Ges. 1895. S. 126. — Zirm, E., Keratomycose (beginnende Keratomalacie) bei einem mit Lues congenita haemorrhagica behafteten Säugling. Wiener klin. W. 1895. Nr. 34 u. 35.

XIV. Sclerotica.

van Duyse et Bribosia, Fibrome epibulbaire. Arch. d'Oph. XV. 11. p. 657. — Franke, E., Ueber die histologischen Vorgänge bei der Heilung perforirenden Lederhautwunden. Arch. f. O. XLI. 3. S. 30. — Fuchs, E., Ueber Episcleritis periodica fugax. Wiener klin. W. 1895. Nr. 34. Arch. f. O. XLI. 4. S. 221. — Largeau, R., De la scérite rhumatismale diffuse. Thèse de Paris. 1895. — Ring, J. B., Foreign body in sclera for thirteen years. Ann. of Oph. and Otol. IV. 2. p. 164. — Schirmer, A., Zur pathologischen Anatomie der Scleritis und Episcleritis. Arch. f. O. XLI. 4. p. 158.

XV. Vordere Kammer.

van Duyse, Un cas de filaire dans la chambre antérieure. Arch. d'Opht. XV. 11. p. 701.

XVI. Linse.

Antonelli, Correction optique des opérés de cataracte. Soc. franç. d'Opht. 1895. — La correzione ottica degli operati di cataratta. Ann. di Ottalm. XXIV. 5. p. 467. — Ball, J. M., Treatment of traumatic cataract attended by rapid swelling of the lens. Ann. of Oph. and Otol. IV. 1. p. 16. — Bettmann, B., Ripening of immature cataract by direct trituration. Ibid. p. 29. — Simple cataract extraction and some toughts on prolapsus of the iris. The Chicago med. Rep. 1895. Aug. — Blumenthal, L., Die Beseitigung der Gefahr der Dacryocystoblennorrhoe bei der Staroperation. St. Petersburger med. W. 1895. Nr. 15. — Burnett, S. M., Some exceptional features in cataract extraction. Virginia med. monthly. July 1895. Amer. J. of Oph. XII. 8. p. 243. — Cabannes, M. J., Contribution a l'étude des hémorrhagies intra-oculaires après l'extraction de la cataracte. Thèse de Bordeaux. 1895. — Cerillo, Opération de la cataracte et méthode pour l'extraction des couches corticales. Rec. d'Opht. 1895. Nr. 10. p. 596. — Collins, E. Tr., Lamellar cataract and rickets. Trans. Oph. Soc.

Digitized by Google

of the Unit. K. XV. p. 104. — Darier, A., De la possibilité de voir son propre cristallin. Utilité pratique de la „phakoscopie" pour le diagnostic des fines opacités cristaliniennes et pour l'étude du développement de la cataracte. Ann. d'Ocul. CXIV. p. 198. — Demicheri, L., Faux lenticone. Ann. d'Ocul. CXIII. 2. p. 93. — Derby, Haskel, Cataract operation between the ages of eighty and ninety, with a table of glasses. The Boston med. and surg. J. CXXXIII. Nr. 13. p. 319. — Dransart, Du nettoyage des masses corticales par injections et aspirations. Soc. franç. d'Opht. 1895. — Elschnig, Lenticonus posterior. Klin. Mon.-Bl. f. A. XXXIII. S. 233. — Esberg, H., Zur Operation des Nachstars. Klin. Mon.-Bl. XXXIII. p. 249. — Ewetzky, Th., Ein Fall von bacillärer Panophthalmitis nach Cataractextraction. Wjest. Oph. 1895. Nr. 2. S. 222. — Ueber Bacillen-Panophthalmie. Med. Rundschau. 1895. Nr. 10. — Fouchard, Une famille de cataractés. Clin. opht. I. 1. p. 8. — Gradenigo, P., Sull' estrazione capsulo-lenticulare. XIV. Congr. dell' assoc. oft. Ital. 1895. — Gunn, R. M., Peculiar corraliform cataract with crystalls in the lens. Trans. Oph. Soc. of the Unit. K. XV. — Peculiar variety of lamellar cataract. Ibid. p. 119. — Traumatic subluxation of lens of old standing; secondary zonular cataract and coloboma lentis. Ibid. p. 121. — Spontaneous symmetrical dislocation of both crystalline lenses. Ibid. p. 122. — v. Hippel, E., Zur pathologischen Anatomie des centralen und perinuclearen Cataract. Arch. f. O. XLI. 3. S. 1. — Zur Spontanresorption der Cataracte. Ber. üb. d. 24. Vers. d. ophth. Ges. 1895. S. 97. — Hirschberg, J., Ueber Schichtstar. C. f. pr. A. 1895. S. 75. — Johnson, G. L., Case of lamellar cataract showing symmetrical markings in a boy aged nine. Trans. Oph. Soc. of the Unit. K. XV. p. 120. — Katz, R., Totaler Lichtsinn bei Trübungen der brechenden Medien. Klin. Mon.-Bl. XXXIII. S. 407. — Kayser, Fritz, Om det enkla stansinidet jemte en sammact allning lazarettet utsönda starroperationerna a senil starr. Hygiea 1895. Jul.-Aug. — Ueber die einfache Starextraction nebst einer Zusammenstellung der in den Jahren 1891—94 ausgeführten Operationen. Serafimerlazarettets Ögenklinik. Rapp. f. 1894. Landau, O., Aspiration eines traumatischen Stares mit gutem Erfolg. C. f. pr. A. 1895. S. 37. — Lang, W., Cholesterine crystals in the lens. Trans. Oph. Soc. of the Unit. K. XV. p. 117. — Cholesterine crystals found in a cataractous lens. Ibid. p. 118. — Right lenticonus posterior. Ibid. p. 122. — Laurent, B., La suture de la cornée dans l'extraction de la cataracte. Thèse de Paris. 1895. — Lawford, J. B., Peculiar coloured lenticular opacities, probably congenital. Trans. Oph. Soc. of the Unit. K. p. 197. — Lessing, R., Schichtstar und Schichtstaroperationen. Inaug.-Diss. Berlin 1895. — Liebrecht, Ueber isolirte Linsenkapselverletzung. Ein geheilter Fall von isolirtem grossen Linsenkapselriss ohne Cataractbildung. Beiträge z. Augenh. XVIII. S. 75. — Lutz, E., Ueber die pathologisch-anatomischen Veränderungen der Linsenkapsel. Inaug.-Diss. Würzburg 1895. — Marshall, C. D., On the immediate — and remote results of cataract extraction. Oph. Hosp. Rep. XIV. p. 56. — Martin, G., Le mot „astigmie". L'astigmie chez les opérés de cataracte. Ann. d'Ocul. CXIII. 3. p. 174. — Merz, H., Iridocyclitis nach Cataract-Operation, Secundär-Glaucom, sympathische Affection des zweiten Auges und ebenfalls Secundär-Glaucom. Klin. Mon.-Bl. f. A. XXXIII. S. 50. — Oger de Sperville, Complication rare après l'extraction de la cataracte. Soc. franç. d'Opht. 1895. — Poliacow, 200 ambulatorisch gemachte Cataract-Extractionen. Wjest. Oph. 1895. Nr. 2. S. 46. — Rinaldi, Massimo, Maturazione della cataratta per mezzo del massagio praticato direttamente sulla cristalloide. Ann. di Ottalm. XXIV. 5. p. 476. — Ring, Frank, W., The com-

Digitized by Google

bined versus the simple extraction of cataract. Med. Rec. 1895. Febr. — Roure, Du rôle de l'astigmatisme dans la genèse de la cataracte. Arch. d'Opht. XV. 1. p. 44. — Rudni, W., Extraction des Cataract bei chronischer Blennorrhoe. Wjest. Oph. 1895. 3. S. 320. — Sachsalber, A., Drusen der vorderen Linsenkapsel. Beiträge z. Augenh. XVIII. S. 42. — Schneidemann, T. B., Note upon a condition of the pupil following extraction of cataract. Oph. Rev. 1895. Nr. 165. p. 209. — Silcock, A. Qu., Double anterior polar cataract associated with persistent pupillary membrane. Trans. Oph. Soc. of the Unit. K. XV. p. 196. — de Spéville, Complication rare après l'extraction du cristallin. Ann. d'Ocul. CXIV. p. 215. — Sulzer, E., Documents servant à l'histoire de l'extraction de la cataracte. Ann. d'Ocul. CXIV. p. 321. — Documents servant à l'histoire de l'extraction de la cataracte; essai historique. Ibid. p. 431. — Sym, W. G., A case of lenticonus posterior. Oph. Rev. 1895. Nr. 161. p. 76. — Taylor, Bell, L'extraction de la cataracte à notre epoque. Ann. d'Ocul. CXIII. 2. p. 106. — Topolanski, A., Ueber Kapselabhebungen. Arch. f. O. XLI. 3. S. 198. — Trousseau, A., Suture de la cornée pour renversement du lambeau cornéen après une opération de cataracte. Ann. d'Ocul. CXIII. p. 189. — Vitali, Operazioni delle cataratte incomplete. XIV. Congr. d. assoc. oftal. Ital. 1895. — Watton, W. Sp. and Collins, W. J., A case of traumatic cataract with a foreign body embedded in the lens successfully treated by operation. Trans. Oph. Soc. of the Unit. K. XV. p. 115. — Webster, D., Report of one hundred and eighteen cataract extractions; with remarks. Manhattan eye and ear Hosp. Rep. 1895. Jan. — Weeks, J. E., A report of one hundred consecutive cases of cataract extraction with remarks. N. Y. med. J. 1895. Nr. 5. p. 137. — Wicherkiewicz, B., Zur Nachbehandlung Staroperirter nach eingetretener Infection. Ther. Wochenschr. 1895. Nr. 6. — Sur l'opération de la cataracte secondaire. Soc. franç. d'Opht. 1895. — Quelques mots sur l'opération de la cataracte secondaire. Paris 1895. Steinheil. — Widmark, J., Ueber Cocaïn und Desinfection des Auges bei Staroperationen. Serafimerlazarettets Ögenklinik. Rapp. f. 1894. — Zenker, H., 1000 Staroperationen. Bericht aus der augenärztlichen Praxis des Herzogs Carl in Bayern. Wiesbaden 1895. Bergmann.

XVII. Iris.

Ahlström, G., Beiträge zur Pathogenese der Iritis. Beiträge z. Augenh. XXI. S. 36. — Bailey, A form of iritis not usualy recognited. Brit. med. J. 1895. Nr. 1786. p. 646. Trans. Oph. Soc. of the Unit. K. 1895. March 3. — Batten, Raynes, Superficial peripheral choroiditis. Trans. Oph. Soc. of the Unit. K. 1895. Dec. 2. — Brailey, W. A., On the iritis of the later stage of syphilis. Ibid. XV. p. 93. — Bürstenbinder, O., Ueber tuberculöse Iritis und Keratitis parenchymatosa. Arch. f. O. XXX. S. 122. — Collins, E. Tr., Polycoria, with deep pitting of the optic disc. Trans. Oph. Soc. of the Unit. K. XV. p. 192. — van Duyse, D., Genèse de la corectopie. Arch. d'Opht. XV. p. 738. — Fage, Un cas d'iritis d'origine ozéneuse. Soc. franç. d'Opht. 1895. Rec. d'Opht. 1895. Nr. 5. p. 266. — Felten, P., Ueber Pupillendifferenz bei Ausschluss von Nerven und Augenleiden. Inaug.-Diss. Bonn 1895. — Ganpillat, Synechies antérieures synéchotomie. Rec. d'Opht. 1895. Nr. 6. p. 335. — Ginsberg, Ueber seröse, idiopathische Iriscysten. C. f. pr. A. 1895. S. 330. — Grandclément, Sur le meilleur mode de traitement des hernies de l'iris. Rec. d'Opht.

Digitized by Google

Nr. 5. p. 263. — Gunn, D., Tubercle of iris and? cornea. Trans. Oph. Soc. of the Unit. K. XV. p. 86. — Hirschberg und Birnbacher, Ein Fall von melanotischem Sarcom des Ciliarkörpers. C. f. pr. A. 1895. S. 6. — Jessop, W. H., New pigment spots on anterior surface of iris. Trans. Oph. Soc. of the Unit. K. XV. p. 103. — Lagrange, J., Une observation de tuberculose primitive du corps ciliare et de l'iris. Arch. d'Opht. XV. 3. p. 170. — Nouveau procédé de pupille artificielle par l'iritomie à ciel ouvert. Ann. d'Ocul. CXIV. p. 362. — Machek, E., Ueber Herpes Zoster der Regenbogenhaut im Verlaufe von Herpes Zoster frontalis. Arch. f. A. XXXI. 1. S. 1. — Mohr, W., Ueber hereditäre Irideremie. Inaug.-Diss. 1895. Jena. — Ostwalt, E., Bemerkenswerther Fall von Gummigeschwulst des Ciliarkörpers. Ber. über d. 24. Vers. d. oph. Ges. 1895. S. 167. — Piccoli, G. S., Sulla sinechiotomia anteriore e su di un nuovo sinechiotomo. Lavori della clin. ocul. della R. Univ. di Napoli. IV. 2. p. 147. — Ridley, Severe cyclitis. Oph. Hosp. Rep. XIV. 1. p. 237. — Rindfleisch, Ein Fall von einseitiger Lähmung des Sphincter iridis. Ber. über d. 24. Vers. d. oph. Ges. 1895. S. 77. — Silcock, A. Qu., Tuberculosis of the iris and ciliary body. Trans. Oph. Soc. of the Unit. K. XV. p. 102. — Anterior synechia of pupillary membrane. Ibid. p. 193. — Trantas, A., Intensibilité rélative de la cornée dans l'iridocyclite. Rec. d'Opht. 1895. Nr. 3. p. 152. — Walker, H. L., Sarcoma of iris. Trans. Oph. Soc. of the Unit. K. XV. p. 184.

XVIII. Chorioidea.

Abadie, Ch., De la scléro-choroïdite antérieure, nature et traitement. Clin. opht. I. p. 4. — Bach, Bemerkungen zur Tuberculose des Auges. Münch. med. W. 1895. Nr. 18. — Campbell, E. K., Horizontal equatorial rupture of the choroid. Trans. Oph. Soc. of the Unit. K. XV. p. 126. — Caspar, L., Chorioiditis disseminata sympathica. Klin. Mon.-Bl. f. A. XXXIII. S. 179. — Coppez, H., Un cas d'irido-choroïdite suppurative avec guérsion et réstitution complète de l'acuité visuelle. Rév. génér. d'Opht. 1895. Nr. 9. p. 385. — Darier, A., Vascularisation de la cristalloide anterieure dans un cas d'irido-choroidite chronique. Ann. d'Ocul. CXIII. p. 34. — Présentation d'une malade atteinte de sclérodermie palpébrale. Soc. d'Opht. de Paris. 1895. Avril 2. — Denti, J. e Rombolotti, G., Contributo clinico anatomico e sperimentale alla tuberculosi primitiva del tratto uveale. Ann. di Ottalm. XXIII. 6. p. 491. — Ewetzky, Ein Fall von pigmentirtem Sarcom der Iris, Corpus ciliaire und Chorioidea. Wjest. Oph. 1895. Nr. 2. p. 222. — Ueber die Dissemination der Sarcome des Chorioidealtractus. Ibid. Nr. 6. S. 515. — Fox, L., Evisceration of the eyeball. Med. Bull. XVII. Nr. 6. p. 211. — Gallenga, Gomma del corpo ciliare. XIV. Congr. dell' ass. oft. Ital. 1895. — Golovin, Ein Fall von eigenthümlicher Veränderung im Gebiete der beiden Maculae luteae. Wjest. Oph. 1895. Nr. 2. S. 222. — Griffith, J., Choroidal sarcoma in infancy. Oph. Rev. 1895. Nr. 167. p. 286. — Guaita, L., Mioma della coroide. Ann. di Ottalm. XXIV. p. 25. — Gutmann, E., Casuistischer Beitrag zur Lehre von den Geschwülsten des Augapfels. Arch. f. A. XXXI. S. 158. — Hodges, F. H. and Ridley, N. C., Intraocular melanotic sarcoma with peculiar characteristics. Trans. Oph. Soc. of the U. K. XV. p. 178. — Horsey, A. J., Sarcoma of choroid. Ann. of Oph. and Otol. IV. 3. p. 324. — Krückow, A., Ueber die subconjunctivalen Injectionen des Sublimates bei Chorio-retinitis macularis myopica. Ein Fall von Sarkom des Corpus ciliare. Wjest. Oph. 1895. Nr. 2. p. 222. — Krüdener, H., Ueber

Digitized by Google

Circulationsstörungen und Spannungsänderungen des Auges beim Aderhautsarkom. Arch. f. A. XXXI. 3. S. 222. — Marshall, Devereux, Detachment of choroid. Trans. Oph. Soc. of the U. K. 1895. 17. Oct. — Tubercular growth in eyeball. Ibid. p. 181. — Gummatous growth in the eye. Ibid. p. 183. — Cystic sarcoma of the ciliary body. Ibid. p. 180. — Morax, V., A propos d'un cas d'irido-choroidite suppurative terminée par la guérison. Ann. d'Ocul. CXIV. p. 241. — Parisotti, Sur une tumeur rare endobulbaire. Ibid. p. 118. — de Schweinitz, G. E., De certains bacilles trouvés dans un cas de panophtalmie post-opératoire. Ibid. p. 55. — Zimmermann, C., Ein Fall von Irido-Chorioiditis suppurativa mit Heilung und vollständiger Wiederherstellung der Sehschärfe. Klin. Mon.-Bl. f. A. XXXIII. p. 45.

XIX. Glaskörper.

Morton, A. St., Mikrophthalmus and persistent hyaloid artery. Trans. Oph. Soc. of the U. K. XV. p. 195. — Piccoli, G. S., Persistenza del canale di Cloquet con vestigia del arteria ialoide. XIV. Congr. dell' ass. oft. Ital. 1895.

XX. Sympathische Ophthalmie.

Anlike, M., Sympathische Ophthalmie und Opticus-Resection. Inaug.-Diss. Berlin 1895. — Bach, L., Experimentelle Studien über die sympathische Ophthalmie. Ber. über d. 24. Vers. d. Ophth. Ges. 1895. S. 69. — Bourgeois, A., Note pour servir à l'histoire de l'ophtalmie sympathique. Rec. d'Opht. 1895. Nr. 7. p. 397. — Hilgartner, H. L., Report of case in counter-evidence to infections theory of sympathetic ophthalmia. Ann. of Oph. and Otol. IV. 3. p. 340. — Hirschberg, J., Ueber sympathische Augenentzündung. C. f. pr. A. 1895. S. 80. — Laqueur, L., De la curabilité de l'irido-choroïdite sympathique. Ann. d'Ocul. CXIV. p. 369. — Latte, J., Beiträge zur Lehre von der sympathischen Ophthalmie. Inaug.-Diss. Leipzig 1895. — Luziani, Paolo, Cora dell' oftalmia migratoria colle iniezioni sottocongiuntivali et intratenoniane di sublimato corrosivo. Ann. di Ottalm. XXIV. 5. p. 495. — Rogman, Sur la curabilité de l'uvéite sympathique. Ann. d'Ocul. CXIV. p. 81. — Stricker, L., The pathogenesis of sympathetic ophthalmia. Amer. J. of Oph. XII. 9. p. 262. — Wagenmann, A., Ueber eine Modification der Sehnervenresection bei Gefahr sympathischer Entzündung. Arch. f. O. XLI. 1. S. 180. — Webster, O. and Schwarzschild, Dawison, A case of ciliary wound followed by sympathetic irritation. Clinical history and enucleation. N. Y. med. J. 1895. Nr. 7. p. 200. Zimmermann, Ch., Etiology and pathology of sympathetic ophthalmia. Med. and Surg. Rep. 1895. 17. Aug.

XXI. Glaucom.

Abadie, Ch., Traitement du glaucome chronique. Arch. d'Opht. XV. 11. p. 663. — Adamuk, E. A., Zwei Fälle von Glaucoma malignum. Arch. f. A. XXX. S. 212. — Bentzen, Chr. F., Ueber experimentelles Glaucom beim Kaninchen und über die Bedeutung des Kammerwinkels für den intraocularen Druck. Arch. f. O. XLI. 4. S. 42. — Bockel, H., Ueber Buphthalmus. Inaug.-Diss. Kiel 1895. — Cohn, H., Ueber die Behandlung des Glaucoms mit Eserin.

Digitized by Google

Berliner klin. W. 1895. Nr. 21. S. 452. — Elschnig, Glaucom nach Staroperation. Klin. Mon.-Bl. f. A. XXXIII. S. 239. — Bemerkungen über die glaucomatöse Excavation. Ber. über d. 24. Vers. d. Ophth. Ges. 1895. S. 149. — Greve, Christian, Ueber intraoculare Blutungen nach der wegen Glaucom ausgeführten Iridectomie u. Sclerotomie. Inaug.-Diss. Kiel 1895. — Groenouw, Zur Eserinbehandlung des Glaucoms. Ber. über d. 24. Vers. d. Ophth. Ges. 1895. S. 154. — Koster, W., Beitrag zur Lehre vom Glaucom. Arch. f. O. XLI. 2. S. 30. — Nettleship, E., A discussion on the question of operating in chronic glaucoma. Brit. med. J. 1895. Nr. 1816. p. 957. — Pagenstecher, H., Ueber Glaucom nach Staroperation. Klin. Mon.-Bl. f. A. XXXIII. S. 139. — Parinaud, La sclérotomie postérieure et la sclérotomie dans le glaucome. Soc. franç. d'Opht. 1895. — Dasselbe. Ann. d'Ocul. CXIII. p. 305. — Pilgrim, M. F., Is glaucoma curable without operation? Ann. of Oph. and Otol. IV. 2. p. 132. — Puech, Glaucome et myopie. Soc. franç. d'Opht. 1895. — Dasselbe. Rec. d'Opht. 1895. Nr. 8. p. 458. — Radzwitki, P., Ein Fall von acutem Glaucom in Folge von Cocaïn. Wjest. Oph. 1895. Nr. 2. p. 54. — Richey, S. O., Chronic interstitial ophthalmitis (Chronic simple glaucoma). Ann. of Oph. and Otol. IV. 3. p. 271. — Rudin, Heredität bei Glaucom. Wjest. Oph. 1895. Nr. 3. p. 520. — Schweigger, C., Ueber Glaucoma malignum. Arch. f. A. XXXII. S. 1. — Sgrosso, P., Contribuzione alla cura del glaucoma mediante l'incisione dell' angelo iriideo. XIV. Congr. dell' ass. oft. Ital. 1895. — Silex, Zur Behandlung des Glaucoms. Deutsche Aerzte-Zeitung. 1895. Nr. 14. — de Vincentiis, C., Sul meccanismo di azione della iridectomia nel glaucoma. Lavori della clin. ocul. della R. Univ. di Napoli. IV. 2. p. 181. — Sulla cosidetta sclerotomia interna. XIV. Congr. dell' ass. oft. Ital. 1895. — Dasselbe. Rev. génér. d'Opht. XIV. 10. p. 440. — Walter, O., Zur Aetiologie und Therapie des Glaucoms. Klin. Mon.-Bl. f. A. XXXIII. S. 1. — de Wecker, L., La sclérotomie interne. Ann. d'Ocul. CXIV. p. 95. — Willeth, J. E., The halo, or rainbow symptom in glaucoma. Ann. of Oph. and Otol. IV. 1. p. 11. — Zirm, E., Ein Beitrag zur Anatomie des entzündlichen Glaucoms. Arch. f. O. XLI. 4. S. 115.

XXII. Retina und Opticus.

Adelheim, K., Ueber eine Anomalie des Sehnerven. Wjest. Oph. 1895. Nr. 2. p. 222. — Alt, A., Neuritis optica descendens consequent upon nasal treatment. Amer. J. of Oph. XII. 9. p. 257. — Arnfeld, B., Ueber die Neuritis hypermetropum. Inaug.-Diss. Breslau 1895. — Axenfeld, Th., Ueber die Roth'sche Retinitis septica. Berliner klin. W. 1895. Nr. 42. — Ball, J. M., Embolism of a branch of the central artery of the retina. N. Y. med. J. LXII. 22. p. 689. — Baquis, E., Fenomeni rari di un caso di distacco della retina. XIV. Congr. dell' ass. oft. Ital. 1895. — Beck, F., Beiderseitige Erblindung durch retrobulbäre Neuritis. Restitutio ad integrum. Inaug.-Diss. Berlin 1895. — Bocchi, A., Di un caso di tumore retinico. XIV. Congr. dell' ass. oft. Ital. 1895. — Bruner, W. E., Detachment of the retina. Ann. of Oph. and Otol. IV. 1. p. 36. — Bürstenbinder, O., Anatomische Untersuchung eines Falles von Retinitis pigmentosa. Arch. f. O. XLI. 4. p. 175. — Caspar, L., Zur Casuistik und Aetiologie der Netzhautstränge. Arch. f. A. XXX. S. 122. — Zur Kenntniss der angeborenen Anomalien der Sehnervenpapille. Ibid. XXXII. S. 12. — Collins, Treacher, Four cases of bilateral glioma of the retina cured by enucleation of the two eyes. Trans. Oph. Soc. of the U. K. 1895. 17. Oct. —

Digitized by Google

Cutler, C. W., Ueber angeborene Nachtblindheit und Pigmentdegeneration. Arch. f. A. XXX. S. 92. — Drei ungewöhnliche Fälle von Retino-Chorioideal-Degeneration. Ibid. S. 117. — Denig, R., Anatomischer Befund bei spontan entstandener Gewebsneubildung im Glaskörper (sog. Retinitis proliferans). Ibid. S. 312. — Deutschmann, R., Ueber ein neues Heilverfahren der Netzhautablösung. Beitr. z. Augenh. XX. S. 1. — Dasselbe. Deutsche med. W. 1895. Nr. 22. — Dodd, H. W., Congenital pigmentation of retina. Trans. Oph. Soc. of the U. K. XV. p. 194. — Dodd, O., Hereditary retrobulbar neuritis. Ann. of Oph. and Otol. IV. 3. p. 300. — Falchi, F., Ueber die Bildung cystenartiger Hohlräume im Gebiete der Retina. Arch. f. O. XLI. 4. p. 187. — Fränkel, Heilung von Netzhautablösung. Klin. Mon.-Bl. f. A. XXXIII. S. 410. — Galezowski, Des décollements de la retine et de leur traitement. Soc. franç. d'Opht. 1895. — Du décollement de la rétine et de son traitement par ophtalmotomie postérieure. Rec. d'Opht. 1895. Nr. 7. p. 385. — Goode, G. H., Embolism of the inferior branch of the central retinal artery. Ann. of Oph. and Otol. IV. 1. p. 34. — Greeff, R., Der Bau und das Wesen des Glioma retinae. Ber. über d. 24. Vers. d. Ophth. Ges. 1895. S. 245. — Guibert et Blé, Atrophie optique gauche; suivie d'une incapacité de travail permanente. Arch. d'Opht. XV. 4. p. 229. — Gunn, M., Embolism of central artery. Trans. Oph. Soc. of the U. K. 1895. 12. Dec. — Gurfinkel, A., Ein Fall von spontaner Heilung der Retina-Ablösung. Wjest. Oph. 1895. Nr. 1. p. 585. — Hansell, H. F., Report of three cases of monocular haemorrhages of the retina. Amer. J. of Oph. XII. 4. p. 125. — Hartridge, G., Cholesterine in the subretinal fluid of a detached retina in the eye of an infant, removed for buphthalmos. Trans. Oph. Soc. of the U. K. XV. p. 244. — Case of retinitis circinata. Ibid. 12. Dec. — Horsey, A. J., Notes of a case of glioma of the retina. Ann. of Oph. and Otol. IV. 3. p. 317. — Houdart, Chorio-retinite pigmentaire specifique. Rec. d'Opht. 1895. Nr. 11. p. 672. — Jaenecke, K., Ein Beitrag zur Therapie der Netzhautablösung. Inaug.-Diss. Berlin 1895. — Januskiewicz, M., Der zeitliche Verlauf bei syphilitischen Erkrankungen der Sehnerven nach 150 Fällen. C. f. pr. A. 1895. S. 358. — Katz, R., Ein Fall von recidivirender Entzündung der Sehnerven. Wjest. Oph. XII. 4—5. p. 375. — Laqueur, Ueber einen Fall von Embolie der Centralarterie mit Freibleiben des temporalen Netzhautbezirkes nebst Bemerkungen über die centripetalen Pupillenfasern. Arch. f. A. XXX. S. 75. — Lawford, J. B., Unusual arrangement of retinal vessels. Trans. Oph. Soc. of the U. K. XV. p. 195. — Liebrecht, Retinitis punctata albescens. Klin. Mon.-Bl. f. A. XXXIII. S. 169. — Linde, M., Neuritische Atrophie der Sehnerven bei Mutter und Kind. C. f. pr. A. 1895. S. 363. — Logetschnikow, C., Ein Fall von Retinitis proliferans. Wjest. Oph. 1895. Nr. 2. p. 222. — Maraval, J., Contribution à l'étude du décollement de la rétine et de son traitement par l'éléctrolyse. Thèse de Paris. 1895. — Margaritti, M., Ueber die Netzhautentzündung bei angeborener Lues. Inaug.-Diss. Berlin 1895. — Marple, W. B., A contribution to the pathology of embolism of the central artery of the retina. N. Y. eye and ear Inf. Rep. III. 1. p. 1. — Nuel, Altération de la macula lutea. Arch. d'Opht. XV. 10. p. 593. — Ogilvie, G., Case of double optic atrophy, with peculiar visual fields. Trans. Oph. Soc. of the U. K. 1895. 15. March. — Nasal coloboma of the optic nerve; greg atrophy of the disc with peculiar fields. Ibid. p. 127. — Ohlemann, Zur Aetiologie der Netzhautablösung. Klin. Mon.-Bl. f. A. XXXIII. S. 85. — Prokopenko, Beitrag zur Casuistik der Neubildungen auf der Papille des Sehnerven. Wjest. Oph. XII. 4—5. p. 355. — Rochon-Duvigneau, Examen histologique d'une chorio-rétinite maculaire d'origine

Digitized by Google

héredo-syphilitique. Arch. d'Opht. XV. 12. p. 764. — Roy, Dunbar, Retinitis pigmentosa. Ann. of Oph. and Otol. IV. 1. — Rudin, Antipyrin bei Neuritis descendens. Wjest. Oph. 1895. Nr. 3. — Sachsalber, A., Beitrag zur Drusenbildung am Sehnervenkopf. Beiträge zur Augenh. XXI. S. 1. — Sawitsch, Ein Fall von congenitalem Colobom des Sehnerven und der Chorioidea. Wjest. Oph. 1895. Nr. 2. S. 222. — Scheidemann, G., Ein Fall von gummöser Neubildung auf dem Sehnerveneintritt. Arch. f. O. XLI. 1. S. 156. — Schön, W., Die Functionskrankheiten der Ora serrata und des Ciliartheils der Netzhaut. Arch. f. A. XXX. S. 128. — Siegrist, Blutung zwischen Netzhaut und Glaskörper in der Macula-Gegend. Mitth. aus Kliniken und med. Inst. d. Schweiz. 1895. III. Heft 9. — Spicer, Holmes, Retrobulbar optic neuritis. Trans. Oph. Soc. of the U. K. 1895. 12. Dec. — Strzeminski, Colobome de la gaine du nerf optique. Rec. d'Opht. 1895. Nr. 11. p. 644. — Sulzer, D. E., De la névrite optique consécutive à l'ozène. Ann. d'Ocul. CXIII. p. 5. — Tarnowski, E., Zur Casuistik der Sehnervencolobome. Wjest. Oph. 1895. Nr. 1. p. 525. — Teillais, Double décollement rétinien chez un enfant de quatre ans. Soc. franç. d'Oph. 1895. Rec. d'Opht. 1895. Nr. 5. p. 257. — Terson, Traitement du décollement de la retine. Soc. franç. d'Opht. 1895. — Quelques considérations sur l'application de l'éléctrolyse à douze cas de décollement de la rétine. Ann. d'Ocul. CXIV. p. 22. — Trantas, Scotome annulaire dans un cas de rétinite pigmentaire typique. Rec. d'Opht. 1895. Nr. 6. p. 331. — Valude, Ischémie rétinienne, atrophie optique. Soc. d'Opht. de Paris. 1895. 2. Avril. — Dasselbe. Ann. d'Ocul. CXIII. 4. p. 266. — Vialet, Hémorrhagies rétiniennes chez un hémophile héréditaire. Rec. d'Opht. 1895. Nr. 6. p. 321. — de Vincentiis, C., Sull' asportazione di un tumore del nerv ottico con osservazione del bulbo e sulla galvano-caustico in un cheratocono. Lavori della clin. ocul. della R. Univ. di Napoli. IV. 2. p. 163. — Walser, R., Drei Fälle eigenthümlicher streifiger Pigmentirung des Fundus. Arch. f. A. XXXII. S. 345. — Westhoff, C. H. A., Hereditäre retrobulbäre Neuritis. C. f. pr. A. 1895. S. 168. — Wiegmann, E., Ein Fall von primärem Fibrosarcom des Sehnerven. Klin. Mon.-Bl. f. A. XXXIII. S. 272. — Wintersteiner, Ueber Hornhautveränderungen bei Neuroepithelioma retinae. Ber. über d. 24. Vers. d. Ophth. Ges. 1895. S. 255. — Wray, Ch., Detachement of the retina with tension. Trans. Oph. Soc. of the U. K. XV. p. 125.

XXIII. Amblyopien ohne Befund.

Aswool, W. T., Two cases of hereditary congenital night blindness. Oph. Hosp. Rep. XVI. p. 260. — Barret, J., Damage to vision caused by watching an eclipse of the sun. Ophth. Rev. 1895. Nr. 161. p. 80. — Bayer, E., Ueber Verlagerungen im Gesichtsfeld bei Flimmerscotom. Neurolog. Centralbl. 1895. Nr. 1 u. 2. — Dasselbe. Allgem. Zeitschr. f. Psych. LI. 5. S. 992. — di Cerrillo, Amblyopie produite par l'usage du stramonium. Rec. d'Opht. 1895. Nr. 7. p. 403. — Fuchs, E., On Erythropsia. Oph. Rev. XIV. Nr. 106. p. 242. — Dasselbe. Ber. über d. 24. Vers. d. Ophth. Ges. 1895. S. 4. — Gillé, L., Contribution à l'étude de l'amblyopie toxique. Thèse de Paris. 1895. — Gomez, V., Report of a case of amblyopia ex abusu. Recovery with unusually godd vision. N. Y. med. J. LXI. Nr. 22. p. 692. — Guérin, Manifestations oculaires du Vanilisme. Ann. d'Ocul. CXIV. p. 284. — Hamlisch, H., Ein Fall von Amaurose nach Chinin. Wiener klin. Rundschau. 1895. Nr. 31. — Hilbert, R., Hochgradige Amblyopie nach Gebrauch von Acetanilid. Memorabilien. 1895. Nr. 2.

Digitized by Google

Hirschberg, J., Ueber Sehstörungen durch Lichtzerstreuung. C. f. pr. A. 1895. S. 294. — Katz, R., Ein Fall von Wiederherstellung des Sehens nach zweiwöchentlicher Erblindung. Wjest. Oph. XII. 4—5. p. 379. — Krienes, H., Ueber Hemeralopie, speciell acute idiopathische Hemeralopie. Wiesbaden, Bergmann, 1895. — Ueber Adaption und Adaptionsstörung (acute Hemeralopie). Arch. f. A. XXXI. Suppl. S. 139. — Lagrange, De la diplopie monoculaire chez les hystériques. Rec. d'Opht. 1895. Nr. 1. p. 1. — Logetschnikow, C., Ueber die Amaurose. Wjest. Oph. 1895. Nr. 2. p. 222. — Malgat, La chromhétéropie. Rec. d'Opht. 1895. Nr. 8. p. 449. — Maltese, F., Le amblyopie curate per la via dentaria.(?) Napoli 1895. — Schirman, A., A case of absolute blindness from anopsia, followed by recovery. N. Y. med. J. 1895. Nr. 6. p. 180. — Schmeichler, L., Sehschwäche ohne erklärenden Spiegelbefund. Militärarzt. 29. Jahrg. Nr. 7 u. 8. — Schmidt-Rimpler, Ueber Gesichtsfeldermüdung und Gesichtsfeldeinengung mit Berücksichtigung der Simulation. Wiener med. W. 1895. Nr. 43. — Schwarz, C., Ueber hysterische Sehschwäche. Ber. über d. 24. Vers. d. Ophth. Ges. 1895. S. 210. — de Schweinitz, G. E., Remarks on the field of vision in certain cases of „neglected eye". Ann. of Oph. and Otol. IV. 3. p. 249. — Segal, L., Beitrag zur Kenntniss der Amblyopia ex anopsia. Wjest. Oph. 1895. Nr. 1. p. 522. — Voges, Carl, Die Ermüdung des Gesichtsfeldes, neue Versuche mit kritischer Verwerthung der bisherigen Arbeiten. Göttingen 1895.

XXIV. Verletzungen, Fremdkörper, Parasiten.

Alcalaï, Sassow, Ein Fall von Cysticercus des Auges, Gehirns und Rückenmarks. Inaug.-Diss. Berlin 1895. — Asmus, E., Ueber die genaue Localisation grosser eiserner und stählerner Fremdkörper im Auge mit dem Sideroskop. Arch. f. A. XXXI. S. 49. — Bach, L., Experimentelle Untersuchungen über die Infectionsgefahr penetrirender Bulbus-Verletzungen vom inficirten Bindehautsack aus, nebst sonstigen Bemerkungen zur Bakteriologie des Bindehautsackes. Arch. f. A. XXX. S. 225. — Baer, O., Ueber Sehnervenlähmungen nach Schädelcontusionen in forensischer Beziehung. Ibid. XXXI. Suppl. S. 29. — Banister, J. M., Case of retention of a metallic splinter in a blind eye for 17 years without the occurence of sympathetic inflammation. Ann. of Oph. and Otol. IV. 3. p. 353. — Barkan, A., Six successive cases where the electromagnet was used for the removal of fragments of iron from the interior of the eye. 1895. — Beckmann, F., Ein Beitrag zu den Dynamit- und Pulververletzungen des Auges. Inaug.-Diss. Giessen 1895. — Bourgeois, Blessure extra-oculaire par un seul grain de plomb. Cecité, paralysie du moteur oculaire commun. Rec. d'Opht. 1895. Nr. 1. p. 22. — Cocks, G. H., Extraction of iron from the eye by means of a galvano-magnet. N. Y. eye and ear Inf. Rep. III. 1. p. 86. — Cramer, Ueber einseitige Hyperaesthesia retina nach Trauma. Monatsschr. f. Unfallsk. 1895. Nr. 3. — Faure, Blessures de l'oeil. Plaie du globe oculaire. L'indépendance méd. Nr. 2. p. 10. — Gelpke, Eine interessante Magnetoperation. C. f. pr. A. 1895. S. 337. — Goldschmidt, Ueber Entfernung von Eisensplittern aus der Tiefe des Auges mit dem Electromagneten. Deutsche med. W. 1895. Nr. 3 u. 4. — Goldzieher, W., Ueber den Fall eines seit 10 Jahren in der Netzhaut verweilenden Kupfersplitters, nebst Bemerkungen über Imprägnation der Netzhaut mit Kupfer. C. f. pr. A. 1895. S. 1. — Gottberg, E., Blindgeschossen beim Selbstmordversuch. Arch. f. A. XXX. S. 193. —

Digitized by Google

Grossmann, L., Verletzungserblindungen. Wiener med. Presse. 1895. Nr. 14 u. 15. — Grünthal, Beiträge zur Casuistik der Fremdkörper im Augeninnern. Berliner klin. W. 1895. Nr. 4. — Guibert et Blé, Tentative de viol; coups et blessures graves. Arch. d'Opht. XV. 4. p. 229. — Haab, O., Die Zurückziehung von Eisensplittern aus dem Innern des Auges. Ber. über d. 24. Vers. d. Opht. Ges. 1895. S. 194. — Hirschberg, Ueber einen aus dem menschlichen Augapfel entfernten Fadenwurm. Berliner klin. W. 1895. Nr. 44. — Keller, E., Beitrag zur Kenntniss der pathologischen Anatomie der perforirenden Schussverletzungen des Auges. Inaug.-Diss. Jena 1895. — v. Klein, U., Zur Statistik und Casuistik der Augenverletzungen unter besonderer Berücksichtigung der Berufsarten. Inaug.-Diss. Berlin 1895. — Knabe, P., Beiträge zur Statistik und Casuistik der Augenverletzungen. Inaug.-Diss. Halle 1895. — de Lavigerie, Duboys, Accidents oculaires chez un bicycliste. Soc. d'Opht. de Paris. 1895. 2. Avril. — Lodato, La prognosi dei traumi oculari per armi a fuoco. Arch. di Ottalm. II. 9—10. p. 316. — Ludwig, H. u. Saemisch, Th., Ueber Filaria Loa (Guyot) im Auge des Menschen. Zeitschr. f. wissenschaftl. Zoologie. LX. S. 726. — Mackenzie, H. V., On the results obtained after the extraction of foreign bodies from the eye with the electromagnet. Ophth. Hosp. Rep. XIV. p. 274. — Moauro, Contributo all' anatomia patologica di occhi con penetrazione di corpi stranieri. XIV. Congr. dell' ass. oft. Ital. 1895. — Möller, S., Ueber Behandlung der Hornhaut- und Lederhautwunden durch die Naht. Inaug.-Diss. Greifswald 1895. — Müller, L., Ueber Ruptur der Cornea-Sclera-Kapsel durch stumpfe Verletzung. Leipzig u. Wien, F. Deuticke, 1895. — Nettleship, E., Cases of amaurosis after injury to the head. Haemorrhage into the optic nerve sheath. Oph. Rev. 1895. Nr. 162. p. 97. — Ovio, Sur la pénétration des grains de plomb dans le bulbe oculaire. Rev. génér. d'Opht. 1895. Nr. 7. p. 305. — Sulla penetrazione dei pallini da schioppo nel occhio. XIV. Congr. dell' ass. oft. Ital. 1895. — Pergens, E., Zwei interessante Fälle von Trauma. Klin. Mon.-Bl. f. A. XXXIII. S. 448. — Pfingst, A., Zwei interessante durch Trauma entstandene Tumoren des Auges. Ibid. S. 252. — Purtscher, Casuistische Beiträge zur Beurtheilung des Werthes der Magnetextraction. C. f. pr. A. 1895. S. 97. — Reinewald, Th., Zur Casuistik der Blitzschlagverletzung des Auges. Inaug.-Diss. Giessen 1895. — Robertson, A., A case of Filaria Loa. Trans. Oph. Soc. of the U. K. 1895. 14. March. — Demonstration einer Filaria Loa. Ber. über d. 24. Vers. d. Ophth. Ges. 1895. S. 238. — Rosenmeyer, Stahlsplitter im Glaskörper. C. f. pr. A. 1895. S. 225. — de Rothschild, H., Cataracte traumatique partielle à la suite de la pénétration d'un éclat de fer visible dans la partie du cristallin restée transparente. Rev. génér. d'Opht. 1895. Nr. 3. p. 99. — Saunders, R. R., Gunshot injury involving both eyes, studied nine years after the accident. Ann. of Oph. and Otol. IV. 3. p. 350. — Schmidt, E., Ueber die Verletzungen des Auges mit besonderer Berücksichtigung der Kuhhornverletzungen. Inaug.-Diss. Giessen 1895. — Schmidt-Rimpler, Die Anwendung starker Electromagneten zum Herausziehen von Eisensplittern aus dem Auge. Berliner klin. W. 1895. Nr. 40. — Siegrist, A., Traumatische Ruptur der Ciliararterien. Mitth. aus Klin. u. med. Inst. d. Schweiz. III. Heft 9. 1895. — Siemsen, K., Ueber concentrische Gesichtsfeldeinengung bezw. den Verschiebungstypus unter besonderer Berücksichtigung von Unfallverletzungen. Inaug.-Diss. Berlin 1895. — Terson, Sur quelques cas de panophtalmies à d'anciens leucomes adherents. Soc. franç. d'Opht. 1895. — Trousseau, Brulures de l'oeil par les vapeurs d'ammoniaque. Ann. d'Ocul. CXIII. p. 55. — de Vincentiis, C., Estrazione di un corpo dall' in-

terno dell' occhio, dalle parvenze di un cisticerco subretinico. Lavori della clin. ocul. della R. Univ. di Napoli. IV. 2. p. 189. — Wagner, R., Ueber das Vorkommen des Cysticercus im menschlichen Auge, seine Operation und Heilerfolge. Inaug.-Diss. Greifswald 1895. — Watson, Spencer W., Case of traumatic cataract with a foreign body embedded in the lens. Trans. Oph. Soc. of the U. K. 1895. 14. March. — Ziem, Zur Lehre von den Verletzungen des Auges. Wiener klin. W. 1895. Nr. 3.

XXV. Augenerkrankungen bei Allgemeinleiden.

Abadie, Des manifestations oculaires graves de la syphilis et de leur traitement. Soc. franç. d'Opht. 1895. — Abelsdorff, G., Zur klinischen Bedeutung bitemporaler Gesichtsfelddefecte. Arch. f. A. XXXI. S. 150. — Adelheim, K., Ein Fall von Hemianopsia interior. Wjest. Oph. 1895. Nr. 2. p. 222. — Alexander, Ueber Gefässveränderungen bei syphilitischen Augenerkrankungen. Berliner Klinik. 1895. Heft 50. — Angelucci, Sulla entità clinica della cosi detta emicrania oftalmologica di Charcot. Arch. di Ottalm. II. 9—10. p. 313. — Gli effetti della trepanazione del cranio nell' edema della papilla da tumore cerebrale intre infermi operati nella clinica. Ibid. III. p. 34. — Axenfeld, Th., Aus dem Gebiete der Ophthalmologie. Monatsschr. f. Geburtsh. u. Gynäkol. 1895. — Retinitis albuminurica gravidarum. Augenveränderungen bei der puerperalen Septicopyaemie. Vorübergehende Sehstörungen während der Lactationsperiode. Ibid. S. 516. — Barkan, A., Zwei Fälle von vollständiger Erblindung in Folge von männlicher Hysterie. Heilung. Festschr. z. 25jährigen Jubiläum d. Vereins deutscher Aerzte zu St. Francisco. 1895. — Beaumont, Albuminuric retinitis: pregnancy: death. Brit. med. J. 1895. Nr. 1790. p. 867. — Belt, E. O., Prognostic significance of albuminuric retinitis. Ann. of Oph. and Otol. IV. 3. p. 291. — Benson, H. A., Case of acromegaly with ocular complications. Brit. med. J. 1895. Nr. 1816. p. 949. — Berger, E., Zones hystérogènes de l'organe de la vue. Arch. d'Opht. XV. 6. p. 362. — Bernhardt, M., Ueber das Vorkommen von Neuritis optica bei Tabes. Berliner klin. W. 1895. Nr. 28. p. 603. — Bischof S. S., Eye-strain, headache. Med. Bull. XVII. 1. p. 10. — Boyer, A., L'importance rélative des affections labyrinthiques et oculaires dans l'étiologie du vertige. Ann. d'Ocul. CXIV. p. 348. — Bull, C. S., Purulent inflammation of the eyeball and orbital tissue, and paralysis of the ocular muscles as possible complication or sequels of influenza. Ann. of Oph. and Otol. IV. 2. p. 157. — Cant, W. J., Sarcoma of anterior part of the brain. Trans. Oph. Soc. of the U. K. XV. p. 245. — Chabbert, L., Sur un cas d'ophtalmoplégie nucléaire transitoire, consécutive à une migraine ophtalmique. Ophtalmoplégie migraineuse. Progrès méd. 1895. Nr. 15. p. 241. — Dahms, Otto, Ueber halbseitige Farbenblindheit. Inaug.-Diss. Leipzig 1895. — Ueber halbseitige Farbenblindheit (homonyme Hemiachromatopsie) und Mittheilung eines Falles. Inaug.-Diss. Halle a. S. 1895. — Denig, R., Ueber die Häufigkeit der Localtuberculose des Auges, die Beziehungen der Tuberculose des Auges zur Tuberculose der übrigen Organe, nebst Bemerkungen über die Diagnose und Prognose. Arch. f. A. XXXI. S. 359. — Doyne, R. W., Optic atrophy in acromegaly, with charts of field of vision. Trans. Oph. Soc. of the U. K. XV. p. 133. — Eales, H., A case of binasal hemianopsia. Oph. Rev. 1895. Nr. 165. p. 203. — Eleneff, A., Contribution à l'étude des manifestations oculaires de la syphilis de l'encéphale. Thèse de Paris. 1895. — Elschnig, A.,

Digitized by Google

Ueber die pathologische Anatomie und Pathogenese der sog. Stauungspapille. Arch. f. O. XLI. 2. S. 179. — Ueber Sehnerven-Entzündung bei intracraniellen Erkrankungen. Vereinsblatt. 1895. Nr. 5. — Eversbusch, O., Behandlung der bei Infectionskrankheiten vorkommenden Erkrankungen des Sehorgans. Handb. d. spec. Ther. innerer Krankh. Bd. I. — Behandlung der bei venerischer Helkose und bei Syphilis vorkommenden Erkrankungen des Sehorgans. Ibid. Bd. VI. — Behandlung der bei Nierenerkrankungen vorkommenden Veränderungen des Sehorgans. Ibid. Bd. VI. S. 366. — Ewetzky, Th., Wiederholte Attaquen doppelseitiger Amaurose mit darauffolgender temporaler Hemianopsie. St. Petersburger med. W. 1895. Nr. 13. Beil. 3. — Dasselbe. Med. Oleos. 1895. Nr. 2. — Recidivirende Amaurose mit nachfolgender Hemianopsia temporalis. Med. Rundschau. 1895. Nr. 4. — van Fleet, Frank, The significance of eye symptoms in kidney disease, with some remarks on the necessity of a more rigid enforcement of the laws regulating medical practice. N. Y. med. J. 1895. Nr. 19. p. 579. — Foucher, A. A., Three cases of eye diseases of dental origin. Ann. of Oph. and Otol. IV. 4. p. 500. — Freund, C. S., Erweichung im Occipitalmark. Deutsche med. W. 1895. Nr. 38. — Galezowski, De la syphilis oculaire héréditaire. Ann. d'Ocul. CXIII. 1. p. 59. — Des accidents syphilitiques tertiaires de l'oeil et de leur traitement. Rec. d'Opht. 1895. Nr. 2. p. 65. — Sur la syphilis héréditaire. Ibid. Nr. 3. p. 145. — Des accidents oculaires consécutifs a l'influenza. Soc. d'Opht. de Paris. 1895. 2. Avril. — Gambarotto, Complicazioni oculari nel vaiolo. XIV. Congr. dell' ass. oft. Ital. 1895. — Gasparini, E., Ottalmia metastatica bilaterale con observazioni sperimentale. Ann. di Ottalm. XXIV. p. 343. — Heinzel, C., Einige weitere Fälle von Amblyopie in der Lactationsperiode. Beiträge z. Augenheilk. XXI. S. 31. — Herrnheiser, J., Ueber den Augenspiegelbefund bei Polio-encephalitis haemorrhagica superior. Wiener med. Presse. 1895. Nr. 44. — Hersel, E., Beziehungen der Acromegalie zu Augenerkrankungen. Arch. f. O. XLI. 1. S. 187. — Hirschberg, J., Ueber Netzhautentzündung bei angeborener Lues. Deutsche med. W. 1895. Nr. 26 u. 27. — Hori, Zur Anatomie der Ophthalmia hepatica. Arch. f. A. XXXI. S. 239. — Kerschbaumer, R., Ein Beitrag zur Kenntniss der leukämischen Erkrankung des Auges. Arch. f. O. XLI. 3. S. 99. — Klitzsch, E., Ueber hysterische monoculare Polyopie nebst einem Ueberblick über die hysterischen Augenstörungen. Inaug.-Dissert. Leipzig 1895. — Koenig, Sur les complications oculaires du diabète. Soc. franç. d'Opht. 1895. — Kogel, B., Ueber den Morbus Basedowii und seine Beziehung zur Epilepsie. Inaug.-Diss. Berlin 1895. — Kruse, Cl., Beiträge zur heteronymen Hemianopsie. Inaug.-Diss. Marburg 1895. — Le Mond, R. Fields, Relationship between diseases of the eye and brain. Ann. of Oph. and Otol. IV. 3. p. 245. — Lipski, H., Des complications oculaires metastatiques de la blennorrhagie. Thèse de Paris. 1895. — Maggio, J., Un caso di affezione multipla dei nervi cerebrali da origine basilare. Arch. di Ottalm. II. 12. p. 409. — Margaritti, M., Ueber die Netzhautentzündung bei angeborener Lues. Inaug.-Diss. Berlin 1895. — Maude, A., Mental symptoms in relation to exophthalmic goitre. Brit. med. J. 1895. Nr. 1813. p. 766. — Mayer, E., An unusual manifestation of hereditary syphilis. N. Y. eye and ear Inf. Rep. III. 1. p. 78. — Nammack, Ch. E., Gliosarkoma involving both thalami. N. Y. med. J. 1895. Nr. 7. p. 208. — Parinaud, H., Contribution à l'étude de la névrite oedemateuse d'origine intracranienne. Ann. d'Ocul. CXIV. p. 5. — Pooley, Th., Diseases of the eye dependent upon grip. Amer. J. of Oph. XII. 5. p. 129. — Prentice, Chalmer, The eye in its relation to health. N. Y. med. J. LXII. 11. p. 341. — Rako-

Digitized by Google

wicz, Ein Fall von beiderseitiger Stauungspapille und einseitiger Abducenslähmung bei otitischer Meningitis. Klin. Mon.-Bl. f. A. XXXIII. S. 163. — Zur Frage über die nasale Hemianopsie. Ibid. S. 431. — Rampoldi, R., Osservazioni vecchi e osservazioni nuove di ottalmologia. Ancora sulle variazioni pupillari dipendente da malattie polmonari di natura tuberculare. Ann. di Ottalm. XXIII. 6. p. 478. — Reber, W., Is the physiognomy of the fundus oculi in epilepsy characteristic? Ann. of Oph. and Otol. IV. 2. p. 144. — Clonic blepharospasm, of hysterical origin, in a male. Ibid. IV. 4. p. 495. — Ridley, N. C., Notes of a case of thrombosis of the central artery of the retina, with acute glaucoma as sequel. Oph. Hosp. Rep. XIV. p. 264. — Rochon-Duvigneaud, Contribution à l'étude de la névrite oedémateuse d'origine intracranienne. Arch. d'Opht. XV. 7. p. 401. — Rohmer, Les troubles produits par la fulguration sur l'appareil oculaire. Ibid. XV. 4. p. 209. — Russel, J. S. R., The influence of the cerebrum and cerebellum on the eye movements. Oph. Rev. XIV. Nr. 166. p. 247. — Schanz, F., Drei Fälle einseitiger reflectorischer Pupillenstarre. Arch. f. A. XXXI. 3. S. 259. — Seggel, Ein weiterer Fall einseitiger reflectorischer Pupillenstarre. Ibid. S. 63. — Silex, P., Die syphilitischen Erkrankungen des Auges. Dermatol. Zeitschr. 1895. Nr. 2. — Ueber Retinitis albuminurica gravidarum. Berliner klin. W. 1895. Nr. 18. — Snell, S., On the relation of retinitis albuminurica to the induction of premature labour. Brit. med. J. 1895. Nr. 1799. p. 1368. — Spanbock et Steinhaus, De la coïncidence de l'hémianopsie hétéronyme temporale et du diabète insipide. Rec. d'Opht. 1895. Nr. 4. p. 198. — Stuffler, E., Ascesso endocranio consecutivo ad ascesso retrobulbare. Ann. di Ottalm. XXIII. 6. p. 483. — Trousseau, A., Hémorrhagies de la rétine à répétition, en rapport avec les troubles urinaires. Clinique opht. I. 1. p. 6. — Valude, Iridochoroidite septique consécutive à une hémorrhagie utérine. Ann. d'Ocul. CXIII. p. 38. — Vialet, Troubles oculo-pupillaires dans un cas de syringomyélie unilatérale. Soc. franç. d'Opht. 1895. — Dasselbe. Rec. d'Opht. 1895. Nr. 9. p. 529. — Weiss, L. und Goerluz, M., Ein Fall von einseitiger Erblindung und Diabetes nach schwerem Trauma. Arch. f. A. XXXI. S. 407. — Westhoff, C. H. A., Abducensparalyse und Pneumonie. C. f. pr. A. 1895. Nr. 9. — Wilbrand, H., Ueber die Erholungsausdehnung des Gesichtsfeldes und das Wesen der concentrischen Gesichtsfeldeinschränkung. Allgem. med. Central-Zeitung. 1895. Nr. 96—98. — Die Doppelversorgung der Macula lutea und der Förster'sche Fall von doppelseitiger homonymer Hemianopsie. Arch. f. A. XXXI. Suppl. S. 93. — Wintersteiner, Ueber lepröse Augenerkrankungen. Wiener klin. W. 1895. Nr. 19. S. 350. — Zimmermann, Ch., On ocular affections in syphilis of the brain with report of five cases. Arch. of Oph. XXIV. 1.

Digitized by Google

CENTRALBLATT

FÜR PRAKTISCHE

AUGENHEILKUNDE.

HERAUSGEGEBEN

VON

DR. J. HIRSCHBERG,
A. O. PROFESSOR AN DER UNIVERSITÄT BERLIN.

ZWANZIGSTER JAHRGANG.

MIT ZAHLREICHEN ABBILDUNGEN IM TEXT.

LEIPZIG,
VERLAG VON VEIT & COMP.
1896.

ized by Google

Druck von Metzger & Wittig in Leipzig.

Digitized by Google

Inhalt.

I. Originalaufsätze.

Seite

1. 150 Fälle von postdiphtherischer Accommodationslähmung, von Dr. Alfred Moll 2
2. Ueber jugendliche Netzhaut- und Glaskörperblutungen, durch sichtbare Netzhautvenenerkrankungen bedingt, von Dr. Harry Friedenwald 33
3. Die Hornhauttrübungen und Controllmassage, von Dr. Marczel Falta . . 45
4. Cancroid der Cornea, ausgegangen von der Spitze eines Pterygiums, von Dr. L. Steiner 65
5. Ein seltener Augengrundbefund. Casuistischer Beitrag von Dr. J. Hoene . 68
6. Beiträge zu den Thränendrüsentumoren, von Dr. L. Pick 97
7. Ueber periphere Scotome bei Glaucom, von Dr. Richard Simon 102
8. Cryptoglioma retinae. Vorläufige Mittheilung von Prof. J. Schöbl . 129 u. 161
9. Zur Statistik des Trachoms, von Dr. R. Hilbert 138
10. Zur Pfropfung nach Thiersch in der Augenheilkunde, von Dr. E. Franke 170
11. Ueber einen Widerspruch der Prüfung am Stereoskop und am Hering'schen Fallapparat, von Dr. Richard Simon 174
12. Ueber Blutresorption aus dem Auge, von Dr. Max Linde 193
13. Ueber die eigenthümliche Farbe des Augenhintergrundes der mongolischen Race, von Tatsushichi Inouye (junior) 200
14. Ueber die angeborenen Colobome des Augapfels, von Dr. Ginsberg . 225 u. 262
15. Zur Irrigationstherapie Dr. Kalt's bei der Behandlung eitriger Ophthalmien, von Dr. Karl Hoor 283
16. Ueber Verfärbung der Regenbogenhaut, von J. Hirschberg 257
17. Schwamm-Krebs der Iris-Hinterschicht. Ein Unicum, von J. Hirschberg und A. Birnbacher 289
18. Ueber das Auftreten multipler Neubildungen der Hornhaut und Bindehaut, von Dr. Adam Szulisławski 301
19. Prädisponirende Ursachen des Trachoms, von Dr. Ole Bull 321
20. Netzhautvenen-Erkrankung als Ursache der jugendlichen Netzhaut- und Glaskörperblutung, von Dr. Richard Simon 325
21. Ueber Conjunctivalplastik bei Wunden der Ciliargegend, von Dr. C. Norman-Hansen 353
22. Ueber die Resorption der Linse und der Linsenkapsel bei Luxation in den Glaskörper, von Dr. Augstein und Dr. Ginsberg 356

Digitized by Google

Seite

23. Ueber einen Fall eines doppelseitigen angeborenen Lidcolobomes, von Prof. Dr. W. Goldzieher 359
24. Augenärztliche Beobachtungen in Syrien und Palästina; speciell über das Trachom in diesen Ländern, von Dr. Theodor Germann 386

II. Klinische Beobachtungen.

1. Ein Beitrag zur Magnet-Operation, von Dr. Julius Weisz 5
2. Mittheilung eines Falles von Mitbewegung eines ptotischen Lides bei Bewegungen des Unterkiefers, von Prof. M. Bernhardt 7
3. Glaskörperarterie, Pupillarmembran und subconjunctivales erweitertes Venennetz an demselben Auge, von Dr. Alfred Moll 75
4. Eine Schussläsion durch Orbita, von Dr. C. Norman-Hansen 76
5. Vorübergehende Myopie bei Diabetes mellitus. Mittheilung von Dr. G. Appenzeller 139
6. Ein Fall von recidivirender Neuritis retrobulbaris, von Dr. Alfred Moll . 140
7. Die Durchblutung der Hornhaut, von J. Hirschberg 177
8. Ueber periodische Sehstörungen in Folge von Hornhauttrübung, von Dr. A. Stiel 178
9. Zwei Fälle von puerperaler septischer Embolie des Auges, von Dr. M. Januszkiewicz 206
10. Zwei Fälle von Mikrophthalmus, von Dr. Ludwig Meyer 237
11. Zur Behandlung der Aderhautgeschwülste, von J. Hirschberg 268
12. Angeborenes Fehlen des rechten Auges, Plastik behufs Einlegung eines Kunstauges, von Dr. L. Steiner 272
13. Messing im Auge, von Dr. R. Kuthe 307
14. Ein Fall von Ectropium uveae congenitum, von Dr. Georg Spiro . . . 310
15. Einige ophthalmoskopische Beobachtungen, von Dr. Alfred Moll 331
16. Zur Casuistik der operirten angeborenen Stare, von Dr. med. O. Walter . . 364

Digitized by Google

Sachregister.

* Originalartikel.

Abduction, Mitbewegung des Lides bei — 725.

Abducenslähmung, einseitige, congenitale 154. 315. 383. — bds. angeborene 745. — recidivirende 241. — mit Orbicularisco ntraction u. Zurückziehung des Auges bei Innenwendung 244. 602. — Verkürzung des Gegenmuskels u. spastischer Myopie 313. — traumatische 316.

Ablatio retinae s. d. — chorioideae s. d.

Abscess der Orbita s. d. — der Cornea s. d.

Accommodation — Literatur 740. — Lehre der — 285. 414. 513. — bei Aphakie 347. — im erblindeten u. schielenden Auge 55. — partielle — zum Ausgleiche von Linsenastigmatismus 518. — Krampf 314. — Schwäche bei Scorbut 701. — Lähmung, postdiphtherische 2.* 315., traumatische 714. — bei latenter Hypermetropie s. d. — Lähmung nach Austerngenuss 154. — bei Nasenerkrankungen 438. — Ortsveränderung der Linse bei — 414. — bei seitlicher Blickrichtung 282. — u. Convergenz bei Tiefenlocalisation 352. — ungleiche 223. — Apparat zur Bestimmung der — 581. — Brillen mit automatischer — 691. — s. a. Asthenopie.

Acromegalie mit temporaler Hemianopsie 318. — u. Auge 557. 596. — 692.

Actinomycose des Thränenröhrchen 153. 336. 462. 589. — der Orbita 662.

Adaption der Netzhaut 336. 600.

Adduction, Mitbewegung des Lides bei — 725.

Adenom des Ciliarkörpers als Ursache von Glaucom 521.

Adenocarcinom der Meibom'schen Drüsen 217. 442 (Adenocystom).

Aderhaut s. Chorioidea.

Aegypten, Conjunctivitis pseudomembranacea in — 156. — Volksmedicin in — 340.

Aethylendiaminsilberphosphat s. Argentamin.

Affen, Sehstrahlung beim — 435.

Airol 256. 366. 670.

Albinismus 348.

Albino, Cataractextraction bei einem — 432.

Albuminoide Ablagerungen im Opticus u. in der Retina 441.

Albuminurie s. a. Retinitis album. — Syphilis des Auges mit — 685.

Alcoatim, Augenheilkunde des — 80.

Alcohol, Augenstörungen durch — 18. — Amblyopie 208. 584. 665. — zum Sterilisiren 448. 678.

Allgemeinerkrankungen und Auge, s. Augenerkrankungen. — Sehnervenschwund bei — 453. — Gesichtsfelduntersuchungen bei — 643. — Keratitis parenchymatosa u. — 644.

Alveolar-Carcinom des Lides 144. — Sarcom der Cornea 16.

Amaurose s. Erblindung. — s. a. Amblyopie.

Amblyopie — ohne Befund 664. 759 (Literatur). — Intoxications — s. d. — durch Blutbrechen 319. — während der Lactation 94. 636. — durch Mondlicht 378. — peripherica, acuta 154. — hysterische 618. 659 (mit central. Scotom u. Convergenzkrampf). — congenita 759. — ex Anopsia 440. — durch Chinin s. d. — durch Salicylsäure s. d. — centrale, bei Chiasma-Tumoren 433. — Electrotherapie bei 497. — der peripapillären Netzhautzone 535. — erworbene, besondere 577. — wirkliche u. simulirte 735. — temporäre durch Chocolade 675. — bei chronischem Morphinismus 689. — durch Schwangerschaft 242. — s. a. Retrobulb. Neuritis. — Gesichtsfeld bei — 706.

Ametropie, u. Kopfschmerz s. d. — s. Refraction, Myopie, Hyperopie, Astigmatismus.

Amygdalitis s. Tonsillitis.

Amylnitrit 209.

Amyloid(e)-Reaction in Hornhautnarben

Digitized by Google

56. — Degeneration der Cornea 113. — Conjunctiva 526.

Anämie, essentielle u. pseudo-essentielle durch Helminthen, Augenstörungen bei — 81. — Veränderungen des Auges bei perniciöser 448. 522 (Retina).

Anästhesie bei Augenoperationen 785.

Anästheticum, neues s. Eucaïn.

Anagnosiasthenie 688.

Analgetische Mittel 735.

Anatomie, Histologie, Pathologie. — Literatur 737. — Histologie des Auges 311. — topographische der Orbita 11. — Herstellung mikroskopischer Augenpräparate 562, makroskopischer 433. 569. 721. — Photographie anat. Präparate 586. — pathologische, der Hornhaut 55. 461, der Augen mit Fremdkörpern 117, der Hypopyon-Keratitis 45, der eitrigen Keratitis 279. 435, der Aderhautablösung 430, des Morbus Basedowii 634, der centralen und perinuclearen Cataracte 55, der Scleritis und Episcleritis 221, des Auges 276. der Macula 336. 435. 679, des Trachoms 337. 379. 418, der Cyclitis serosa 344, der Chorioiditis syphil. congen. 380, des Thränensackes 425, der Retina 436. 448 u. 522. (bei perniciöser Anämie), der reflect. Pupillenstarre 637. — Histologie der Heilung perforirender Lederhautwunden 56. — des Glioms der Retina 182. 213. — des entzündlichen Glaucoms 220. 525. — der markhaltigen Sehnervenfasern 190. — der Pseudogliome 417. — des Lenticonus posterior 422. — des Levator palp. sup. 423. — der Nerven der Lider und Sclera 57, der Chorioidea 116. — des Kryptophthalmus 247. — der Netzhaut 57. 239. 441. 672. — der Nervenfasern des Opticus 369. 672. — der polypoiden Tumoren der Conjunctiva 248. — der Conjunctiva 461. — der Vaccine-Erkrankung des Lides 523. — der Retinitis pigmentosa 222. — der Ora serrata 520. — der Sclera 56. 417. — des Vorderkammerendothels 563. 566. 567. 569. 570. — Glycerin zur Conservirung von Präparaten 433. — des angeborenen Coloboms s. d. — der Netzhautablösung 453. 678. 729. — des Chiasma 423. — der Neuroglia des Sehnerven 688. — der Orbita 643. — der Thrombose der Netzhautcentralvene 529. — der sympathischen Ophthalmie 511. 703. — s. a. Entwickelungsgeschichte.

Aneurysma der Netzhautgefässe 213. — der Arteria ophthalmica 244. — der Maculargefässe 251. — der Carotis interna 442. — Neuritis bei — 447.

Angeborene Veränderungen. Nachtblindheit 345. — des Auges 247. 272. 423. 534. 633. 754. — Beweglichkeitsdefect 94. 619. 675. — der Augenmuskeln 154. 383. 424. 629. — am Canthus internus 447. 583. — der Cornea s. d. — der Iris 310. 432. 613. — der Lider 359.* 443. 641. — der Linse 87. 244. 364. 425. 534. 582. 615. 655. — Nystagmus 687. — der Orbita 114 (beim Schwein). 272. — des Sehnerven 432. — der Papille 247. 589. — der Thränenröhrchen 379. 382. — Thränensackerkrankung 691. — s. a. Arteria hyaloidea persistens, Colobom, Mikrophthalmus, Pupillarmembran.

Angioide Streifen der Retina 448.

Angiom, subconjunctivales 86. — s. a. Lymph- —. — der Conjunctiva 442. — Fibro- — der Orbita 460. — cavernöses der Orbita 520 (mit Erhaltung des Bulbus entfernt). 698. — cystisches, der Orbita 691.

Aniridie, angeborene, bei 2 Brüdern 432. 613.

Anisometrie, Behandlung der — 573.

Ankylostoma duodenale u. Auge 81.

Anophthalmus congenitus 272. — secundäre Veränderungen der primären optischen Centren u. Bahnen bei — 671.

Anopsie, Amblyopie durch — 440.

Anthropometrie, zur Bestimmung des Habitus der Augen 735.

Antipyrin, Sehstörung durch — 210.

Antisepsis oder Asepsis 733. 752.

Antiseptische Wirkung der Thränen 250. — des übermangansauren Kali 695. — der Silbersalze 255.

Antitoxin s. Diphtherie.

Antol 255.

Aphakie, stereoscopisches Sehen bei — 118. 687. — s. a. Cataract-Operirte. — optischer Werth 153. 379 u. 535 (bei excess. Myopie). — Accomodation bei — 347. — Glaucom bei — 663.

Apoplexie s. Blutung.

Apparate s. Instrumente.

Arbeit(s)-Brillen s. Instrumente b). — Myopie 700.

Arecolin 119. 721.

Argentamin 118. 318. 721.

Armee s. Soldaten.

Arteria centralis retinae, Embolie der —, s. Emb. — Thrombose u. Glaucom 345. — Eintritt der — in den Sehnerven beim Menschen 246.

Arteria hyaloidea persistens 16. 75. 116. 158. 244. 447. 580 (doppelseitig). 693.

Arterien und **Arteriosclerose** s. Gefässe.

Arthritis s. Poly- —.

Asbest-Cylinder 348. 458.

Asepsis oder Antisepsis 733. 753.

Asthenopie, Ursachen der — 452. — durch Astigmat. bei einem Kinde 576. — neurasthenische, besondere 688. —

Digitized by Google

Cur der accomodativen — 689. — durch Blendung 759.
Astigmatismus, Literatur 740. — Bestimmungsmethode 687. — Correction 191 (geringer Grade). 320. 337 — Epilepsie durch — 320. — Bilder bei — 375. — operative Behandlung des — 382. 534. — durch Drehung der Gläser 441. — der Linse s. d. — Asthenopie durch — bei einem Kinde 576. — gefunden mit Javal's Ophthalmometer u. Gesammt- — 580. — der Cornea 676. — Kopfschmerz durch — 191. 441. — erworbener, der Cornea 581. — Gläser-Behandlung des unregelmässigen Hornhaut- — 530.
Atavismus, Farbenblindheit u. — 593.
Atlas, stereoskopischer, der Ophthalmologie 11. — der Ophthalmoscopie 52. 141.
Atrophie der Lidhaut 124. — des Sehnerven, s. Opticus, Atrophie. — — des Bulbus s. Phthisis.
Atropin-Conjunctivitis 55. — Vergiftung 541. — Sterilisirung s. Augentropfwasser. — u. Epilepsie 574. — u. Eserin 652. — 735. — Pseudo-Erysipel durch — 579. — u. Homatropin 579. — u. Scopolamin 683.
Augapfel s. Bulbus.
Auge(n), künstliche 121 (Geschichte), 245 (Methode, das Tragen zu ermöglichen), 272 u. 455 (Plastik zum Tragen eines —), 335 (Behandlung), 572 (neue Methode z. Tragen). 692 (u. Enucleation). — angebor. Beweglichkeitsdefect der — 94. — Beziehung der Columna fornicis zum — 690. — Blutresorption aus dem — 193.* — Cardinalpunkte des — 667. — Compression des — durch Schädelgeschwulst 688. — Einfluss ungenügender Beleuchtung auf's — 629. — Flüssigkeitsbewegung im — 87. 422. — Gewebs- u. Flüssigkeitsspannung im — 735. — Functionsprüfung 207. — Habitus der —, bestimmt durch die Anthropometrie 735. — Häute, innere, ihre Veränderungen nach kleinen Verletzungen 523. — Retractionsbewegungen des — 602. — Medien, Durchlässigkeit f. rothe Strahlen 738. — Schrotkugeln im — s. d. — Untersuchungen in Schulen 629. — vergleichende Physiologie des — 458. — Wirkung der Toxine von Streptococcus im — 115. — statisches u. dynamisches Gleichgewicht der — 689. — Veränderungen des — nach Unterbindungen des Gallenganges 643. — der Schüler und Schülerinnen in Luzern s. Schule.
Augenärztliche Unterrichtstafeln 11. 239. — Operationen 385. — Beobachtungen in Syrien u. Palästina 386.*
Augenbewegungen, merkwürdige 423. — neue Classification 585. — s. a. Augenmuskeln, Retraction. — bei Crustaceen 738. — Raddrehung 739.
Augenchirurgie s. Augenoperationen.
Augendruck u. **Augenspannung** s. Druck.
Augenentzündung, contagiöse s. Trachom.
Augenerkrankungen, bei Allgemeinleiden 453. 457. 761 (Literatur). — Lichtsinnprüfungen bei — 339. — nach Bibel u. Talmud 615. — der Malayen 255. — durch Blitzschlag 448. 462. — der Coreaner 538. — der russischen Armee 538. — durch Anämie u. Helminthen 81. — durch Acromegalie s. d. — durch perniciöse Anämie s. Anämie. — bei Chlorose s. d. — bei Empyem der Highmorshöhle 95. 335. — bei Erythema multiforme 707. — vom Gehörorgan aus 224. — bei der Geburt 378. — durch Gicht s. d. — durch Gifte s. Intoxication. — leucämische 57. — bei Infectionskrankheiten 457. 519. — bei Ichthyosis simplex 526. 602. — durch Influenza s. d. — bei Pityriasis rubra 706. — in der Lactation s. d. — durch Lepra s. d. — durch Lithämie s. d. — metastatische s. d. — bei Meningitis s. d. — bei Menstruation s. d. — bei Myelitis s. d. — bei Myxödem s. d. — bei Nasenerkrankungen s. d. — bei Nebenhöhlenerkrankungen s. Sinus. — bei Nervenkrankheiten 454. 457. — bei Polyarthritis s. d. — bei Paralyse s. d. — durch Sexualleiden, s. Geschlechtsorgane, Menstruation, Puerperium, Schwangerschaft, Lactation. — durch Sinus-Erkrankungen u. Zahnleiden 338. 380. 381, s. a. Sinus. — bei Sclerose s. d. — bei Scorbut s. d. — bei Tabes dors. s. d. — bei Typhus s. d. — bei Variola 120. 553. — s. a. Augenstörungen.
Augenheilanstalten s. Berichte.
Augenheilkunde, allgemeine, Literatur 733. — Beiträge zur — 613. — Lehrbücher, Atlanten, Unterrichtstafeln und dgl., s. Lehrbücher. — Geschichte der — s. Geschichte. — Unterricht in der — 123. — s. a. Medicamente. — in den letzten 50 Jahren 656. — im 14. Jahrhundert (Magister Barnabas de Regio) 548. — Balsame in der — 688.
Augenhintergrund, der mongolischen Rasse 200.* 422. — Hutchinson'sche Veränderung des — 416. — eigenthümliche Pigmentirung 530. — Photographie des — 275. 619. 654. — bei Fischen 602.
Augenhöhle s. Orbita.
Augenmaass der Winkel 738. — der seitlichen Netzhauttheile 738.
Augenmuskeln, Literat. 744. — Melanosarcom-Metastase in den — 697. — Störungen bei multipler Sclerose 381. 528. 611. 635. — Apparat zur Gleichgewichtsprüfung der 118. 552. — Störungen vom Gehörorgan aus 224. — angeborene Anomalie 423. 602. — Störungen, neue

Digitized by Google

Classification 585. — dynamische Verhältnisse 738. — statisches und dynamisches Gleichgewicht 689. — Geräusche der — 117. 551. — s. a. Augenbewegungen.

Augenmuskellähmung, Casuistik 606. — Literatur 744. — angeborene 94. 423. 602. 619. 675. 707. 745. — angeborene, hereditäre 535. 629. (bds., bei 6 Personen). 708 (durch 3 Generationen). — besonderer Art 244. — Contractur des Gegenmuskels nach — 313. 343. — vom Gehörorgan aus 224. — complete äussere 565. — exteriore, besondere 159. 574. 639. — durch Bleiintoxication (Schrotschuss) 541. — einseitige, vasculären Ursprungs, mit Hemianopsie 640. — bei Poliencephalitis haemorrhagica acuta alcoholica 18. — bei Polyarthritis 637. 707. — chronische, progressive 19. 639. — multiple, durch Nervenkrankheiten 602. 666. 675. — multiple, basilaren Ursprungs 991. — nucleäre 123. 527 (durch Trauma). 574. — durch Helminthiasis 707. 763. — recidivirende 241. — sämmtlicher durch Syphilis 536. — Operation der — 153. — durch Tonsillitis 579. — s. a. die einzelnen Muskeln u. Nerven, Adduction. — Electrotherapie 497. — Fixation bei — 529. 609.

Augenoperationen, Cocaïn bei — 537. — Anästhesie bei — 735. — s. a. Berichte. — Bacteriologie bei 661. — Infectionsgefahr bei — 733. — Tisch für — 593. — 692. — Antisepsis oder Asepsis bei — 733. 752.

Augenspiegel u. dgl. s. Instrumente b. — Befund bei Poliencephalitis haemorrhagica superior 123. — s. a. Augenhintergrund. — zur Geschichte des — 315. 318.

Augenspiegeln s. Ophthalmoscopie.

Augenstörungen durch Gehirnsyphilis 681. — nach Halswunde 725.

Augensymptome, bei intracraniellen Geschwülsten 647. 705. — bei Paralyse 649. — frühzeitige, bei Tabes s. d.

Augentherapie s. Augenheilkunde.

Augentropfwasser, Sterilisirung 113. (mit Formol). 546. — Trübung der — 729.

Augenzittern s. Nystagmus.

Ausspülungen, prolongirte, des Auges s. Irrigationstherapie.

Austern — gegen Diabetes 92. — Accommodationslähmung nach — -Genuss 154. — Schalen-Keratitis 440. 680. 727.

Autokinetische Empfindungen 738.

Autoophthalmoscopie 544.

Bacillen, bei Conjunctivitis s. Bacteriologie. — Friedländer'sche — am Auge 433. — Löffler'sche 13, s. a. Diphtherie. — in den Thränencanälchen 552. — bei Keratitis punctata superficialis 586. — — Färbung am Auge 562. — Xerose — 597. — s. a. Staphylokokken. — bei Conjunct. crouposa 597. — bei Sommercatarrh der Bindehaut 663.

Bacteriologie, Einführung in die — 11. — des Auges 277. — bei Bindehautschrumpfung 434. — der normalen Conjunctiva 115. 547. 611. — der Conjunctivitis 52. 114. 117. 418. 419. 547. 597, — der eitrigen Keratitis 279. 435. — bei Augenoperationen 661.

Bacteriologische Experimente bei Instrumentensterilisirung 448. 577.

Bäder, heisse, bei Sehnervenschwund 454.

Bahn s. Eisenbahn.

Balgdrüsen s. Drüsen.

Balsame in der Augenheilkunde 688.

Basedow'sche Krankheit, starker Exophthalmus 431. — mit einseitigem Exophthalmus und dto. Struma 59. 444. — Graefe'sches Phänomen, ohne sonstige Zeichen von — 224. — Prognose 122. — u. Tetanie 160. — Natur u. chirurg. Behandlung der — 535. 542. 634. — u. Sclerodermie 608. — Diabetes mellitus u. Glycosurie bei — 620. — Pathogenese und Pathologie 634. — Elektrotherapie 497. — Schilddrüsenextract bei — 616.

Basisfractur s. Schädelfractur.

Baugewerbe, Verletzungsgefahr im — 153.

Baumzweig in der Orbita, s. d.

Beamte s. Eisenbahn-, s. a. Seeleute.

Begutachtung s. Unfall.

Beiträge zur Augenheilkunde 613.

Beleuchtung(s), Einfluss ungenügender — auf's Auge 629. — Minimum bei der Arbeit 663.

Berichte über Augenheilanstalten u. dgl. 732. — über die Augenheilanstalt zu Laibach (Landeshospital) 160. 616. — zu Reichenberg (Stefan's Hosp.) 160. 617. — in New-Orleans 570. 572. 573. — in Madrid 724. — über die Fliegenden Colonien in Russland 275. 462. — über Augenpraxis als Bahnarzt im Innern Russlands 712. — des London Hospital Museum 88. — Seratimer lasarettets Ögonklinik, Stockholm 19. — Hospital zu Gya (Indien) 539. — über Augenoperationen in Bessarabien 591. — über Blindenanstalten s. d.

Beweglichkeitsdefect, angeborener, der Augen 94. 619. 675. — s. a. Augenmuskeln u. -lähmung.

Bewegungen, Wahrnehmungen von — vermittelst des Auges 598. — Augenbewegungen s. d.

Bibel, Augenkrankheiten nach der — 615.

Bilder, Grösse der klaren, u. der diffusen — 541.

Bindegewebsbildung, retinales. Retina, s. a. Retinitis proliferans.

Digitized by Google

Bindehaut s. Conjunctiva.
Binoculares Sehen 376. 686. — durch stereoskopische Uebungen s. Stereosk. — Lupe s. Instrumente b). — Vorlesung über 662.
Blattern s. Variola.
Blei, Amblyopie durch — 209. — Intoxication, Internuslähmung, Schrotschuss 541.
Blendung, Augenveränderungen durch Blitz — 448.
Blennorhoe 114. 731. — Literatur 748. — chronische und Trachom 621. — die gonorrh. Bindehauterkrankungen 596. 652. — Verbreitung und Verhütung der — in Deutschland u. s. w. 239. 315. 372. — Credé'sches Verfahren 158. 253. — Irrigationstherapie nach Kalt 233.* — Behandlung 456. 629. 652. — Erblindung durch — s. Blinde, Statistik. — Prophylaxe 652. 722. — Einfluss der Ernährung 749. — Ulcus corneae bei — s. Ulcus. — gesetzliche Prophylaxe 256. 444. 729. 730. — übermangansaures Kali bei — 233.* 336. — 100 Fälle 563. — Uebertragbarkeit der Gonokokken 615. — gegen Trachom 556. — experimentelle — im Auge neugeborener Kaninchen u. Gonokokkencultur 709.
Blepharochalasis 159.
Blepharoplastik 245. 449. — mit stiellosen Lappen 152. 46. — mit gestielten Lappen 251. 532. 680 (Duplicatur). — s. a. Entropium, Trichiasis.
Blepharospasmus, Elektrotherapie bei hysterischem — 497. — Schutzbrillen bei — 544. — geheilt durch Orbicularisdehnung 579. — Blindheit nach — in Folge von Phlyctänen 636.
Blinde(n), Traumleben der — 600. — Statistik in Böhmen 124; im Norden (Scandinavien) 21. 630. — Psychologie 623. — Geborener, psychisch Kranker 636. 671.
Blindenanstalt, Klar'sche in Prag 124. — Versorgungshaus in Prag 192.
Blinder Fleck bei Affection der Sehnervenscheide 535.
Blindheit s. Erblindung.
Blinzeln, bei schlechter Beleuchtung 629.
Blitz, Blendung, Augenstörungen durch — 448. — Augenerkrankung durch — Schlag 462.
Blitzliarda crassa im Conjunctivalsack 694.
Blutbrechen, Erblindung durch — 319. 762.
Blutcirculation, sichtbare, der eigenen Netzhaut 376. — in der Netzhaut, kurz vor dem Tode 560.
Blutcyste der Orbita 425.
Blutfärbung der Hornhaut 15. 177.
Blutgefässe der Hornhaut 274.
Blutresorption aus dem Auge 193.*
Blutung, bei Iritis 754. — zwischen Netzhaut u. Glaskörper 529. 560 (anatom. Untersuchung). 574. — heftige, aus der Conjunctiva 16. — nach Starextraction 379. 444. — jugendliche Netzhaut- und Glaskörper- — durch Venenerkrankung 33.* 325.* — der Macula s. d. — subconjunctivale s. d. — starke, nach Enucleation 456. 607. — der Netzhaut (Präparat) 436. 448 (eigenthümliche Veränderungen). — der Netzhaut durch Venenthrombose 380, durch Lithämie 585; durch Helminthen 61. — des Glaskörpers s. a. d. — s. a. Nasen- —. — des Gehirns s. d. — zwischen Netzhaut und Glaskörper s. d.
Bogenlicht s. Elektrisch.
Bohnenwasser gegen Diabetes 94.
Bonet, Werke des — 240.
Bright'sche Erkrankung s. Nephritis.
Brillen s. Instrumente b). — Geschichtliches 699. — lineare Form der stenopäischen — 88. — s. a. Farbige Gläser. — fehlerhafte Muschel- — 460. — Verschreibung 735. — optischer Werth des — -Glases bei Drehungen 441. — Verordnung durch Nichtärzte, Verbot 569. 679.
Bronze im Auge 715.
Brücke s. Pons.
Büchertisch 10. 52. 80. 110. 141. 207. 335. 383.
Bulbus, Verletzung des — s. Verletzung. — s. a. Medulla oblongata.
Buphthalmus s. Hydrophthalmus.

Camera anterior s. Vorderkammer.
Canaliculus lacrymalis s. Thränenröhrchen.
Concroid s. Epitheliom.
Canthus, angeborene Geschwulst am — internus 447. 583.
Carcinom s. Epitheliom.
Cardinalpunkte des Auges für verschiedenfarbiges Licht 667.
Caruncula lacrymalis, Duplicatur der — 191. — Membran auf der — durch Bacillen 433.
Casuistische Mittheilungen s. Beiträge, Berichte, Ophthalmolog. Mittheilungen.
Cataracta —, Literatur 751. — patholog. Anatomie der centralen u. perinuclearen — 55. — diabetica u. nephritica 658. — — diabetica 753. — grüne — 433. — s. a. Cataractoperation. — nigra 691. — durch Entozoen, Oxyuris 531. — ungewöhnliche 565. — theilweise Spontanresorption, Luxation des Kerns in die V.-K., Glaucom 565.
Cataracta senilis — Spontanresorption der — in der Kapsel 603. — in Indien 539. — Ursache u. Verhütung 612. — — in Madras 336. — in Norwegen 21. — Reifung der — s. Cataractoperation.

Digitized by Google

Cataracta complicata, erfolgreiche Operation 647.
Cataracta congenita, posterior 224. — Operation 364. — 615.
Cataracta polaris, posterior 320.
Cataracta secundaria, Operation der — 319. 443. — Operation mit 2 Nadeln 537. 538. 715. 753.
Cataracta traumatica 14. 458 (mit Secund. Glauc.) 536. 541. 752 (Contusion).
Cataracta zonularis 276. 753. — ähnliche Bildung durch starken Mondschein 378.
Cataract-Operation 376. — Literatur 751. — bei einem Albino 432. — Bacteriologie 661. — Blutung nach — 379. 444. 752. — Anti- oder Asepsis bei — 752. — Complication bei der — mit Iridectomie 378. — Zufälle bei der — 711. — Cocaïn und Desinfection bei — 22. — bei aufgehobener Vorderkammer 377. 613. — Präventivenucleation vor — 537. — bei vorgeschrittenem Diabetes 208. — Drahtmaske nach — 15. — Herpes zoster ophthalmicus nach — 432. — bei einem 90jährigen 207. — Glaucom nach — 252. 347. — Hornhauttrübungen nach — 22. — Kapselentfernung 382. — Nachbehandlung 646. 677. — mit der Kapsel 115. 548. — Iridocyclitis, Chininbehandlung 347. — Statistik u. Technik 20. 341. 346. 438. 443 (Zehntausend). 458. 588. 590. 591. 616. 617. 681. 712. 724. 751. 752. — mit Iridectomie 536. 606 (Vermeidg. d. Irisvorfalles). — ohne Iridectomie 20. — des Schmutzstares 499. — s. a. Berichte. — Schlinge 207. — Sterilisirung der Instrumente 448. — — Reifung 120. 695. — Thränensackexstirpation vor — 418. — unreifer Cat. 113. 546. 664. 688. 699. 711. — s. a. Cat. secund. u. Discis. — Verzögerung d. Wundheilung bei — 426. — complicirter C. 647. — Wahl der Methode 688.
Cataract-Operirte, optische Correction der — 120. — bei Erdbeben 160.
Catalog d. London. Hospital-Museums 88.
Cavernom s. Angiom, cavernöses.
Central-Arterie, Embolie der s. Emb. — -Vene, Thrombose der s. Thromb.
Cerebrale Localisirung von Sehstörungen 688.
Cerebellum s. Kleinhirn.
Cerebrospinal-Meningitis s. d.
Cerebrum s. Gehirn.
Chalazion, Aetiologie 557.
Chemosis während der Menstruation 312.
Chiasma, topograph. Beziehungen beim Kaninchen 192. 638. — Semidecussatio im — 423. — frühzeitiges Symptom von Geschwülsten am — 433. — Sehnervenkreuzung beim Menschen 612. 674. — Modelle des menschlichen — 638.
Chinin-Amaurose 210. 319. — bei postoperativer Iridocyclitis 347. — s. a. subconjunctivale Injectionen.
Chirurgie, Lehrbuch der — 240.
Chloroform-Intoxication, Nystagmus bei — 539.
Chlorom der Orbita 456.
Chlorose u. Papilloretinitis 667.
Chlorzink bei Dacryocystoblennorrhöe 722.
Chocolade, temporäre Amblyopie durch — 675.
Cholestearin — in der subretinalen Flüssigkeit 15. — in der Vorderkammer 15. 144. — in der Aderhaut, disseminirt 433. — Krystalle im Auge 511.
Chorea, geheilt durch Brillen 578.
Chorioidea — Literatur 754. — s. a. Uvea. — Ablösung 430. 536 (spontane). — Geschwülste 90. 268 (Behandlung). — Licht- u. Farbensinn bei Erkrankungen der — 734. — Colobom der — 237. 331. 337. 574. 590 (beiders.) 596 (Anatomie). — Carcinom 446 (secundär). — Atrophie, besondere 113. 436. — disseminirte Herde der — mit Cholestearin 433. — Drusen der — s. d. — Nervenplexus der — 116. — traumat. Ruptur 606. — Ossification der — 243. — Spontanruptur der — 441. — Sarcom der — 243. 620; 380. 535. 613 u. 700 (an der Macula mit Durchbruch nach aussen). 431. 755 (Metastasen). — Melanom 252 (diffus.). 455. — Verletzungen der —, Experimente 523.
Chorioiditis — peripherica superficialis, durch Lues congenita 111. — Atrophia gyrata 250. — syphilitica, congenita, Anatomie der — 380. — idiopathische 454. — acuta, bei jungen Personen 455. (Menstruations- und Darmstörungen). — 582. — s. a. Irido —. Chorio-Retin.
Chorio-Retinitis, Eigenthümlichkeit d. Sehnerven bei — 144. — specifica 320. — besondere 434. 448 (Blitz-Blendung). 565. — striata 530. 618.
Chromatometer s. Instrumente b.
Ciliarganglion, Beziehungen des Oculomotorius zum — 603. — zum Studium des — 689.
Ciliarkörper, Adenom des — als Ursache von Glaucom 521. — Geschwülste des — 89. 340. — Fremdkörper im — s. d. — Gumma des — 116. 338. 379 (vorzeitig). 549. 578(?). 683. — melanot. Sarcom 250. 445. 461. — Drüsen des — 340. 348. 562 (Darstellung). — Conjunctivalplastik bei Wunden des — 353.*
Ciliarmuskel, partielle Contraction bei Linsenastigmatismus 513. — Geschichte des — 594.
Ciliarstaphylom 436. 458.
Cilie(n), traumatische Transplantation von — auf die Conjunctiva 381. — in der Vorderkammer 527 (histolog. Veränderg). 615 (Entfernung). — Function der — 605.

Digitized by Google

Cilio-retinales Gefäss, Wichtigkeit bei Embolie 447. — Embolie eines — 524.
Circulationsstörung, Netzhauterkrankg. durch — 416.
Cloquet'scher Canal 116. 320 (Pigment im —) 693.
Cocaïn — Wirkung auf die Sehkraft 117. 551 (Erblindung). auf die Iris 754. — Schädigungen durch — bei Hornhautwunden 249. — Hemianopsie nach — 376. — bei Glaucom 419. — Enucleation unter — 612. 715. — in der Augenchirurgie 537. — Nystagmus bei — Intoxication 539. — Sterilisirung s. Augentropfwasser. — Lidödem nach — Einspritzung in's Zahnfleisch 670. — locale — Anästhesie 692. — Gefahren des — u. Ersatz für das — 718.
Collyrium s. Augentropfwasser.
Colobome, die angeborenen — des Auges, Anatomie 225*. 262*. 379. 533. 596. — — der Chorioidea, Iris, Linse, Macula, Retina, Opticus, Ciliarkörpers, Lider s. d. — anatomischer Beitrag zur Entstehung der angebor. — d. Auges (Kaninchen) 520.
Columna fornicis, Beziehungen der — zum Sehorgan 690.
Commotio retinae s. d.
Condylom der Iris s. d.
Confluxion u. Contrast 623. 624. — der Conjunctiva 381. 615.
Congenital s. angeboren.
Congresse s. Gesellschaften.
Conjunctiva, — Literatur 746. — ungewöhnliche Affection der — 431. — amyloide Degeneration 526. — Angiom 86. 442. — Bacteriologie der — s. d. — Balgdrüsen der — 461. — Blutung, heftige aus der — 16. — Cilien auf der — 381. — Cysticercus der — 431. — — Carcinom 318. 434. 534 (Prognose). — Cysten (Entstehung von —) 381. (im Oberlid) 419. 585 (subconj.). — Geschwülste der — 89. 301* (multiple). 434 (Pigment-). — echter Follikel der — 461. — Fremdkörper der — 613. 713. — Fluxion der — 381. 615. — hyaline Degeneration der — 461. 525. 664. — Parasiten der — 694. — Osteom der — 692. — Pilzrasen auf der — 419. — Plastik bei Wunden des Ciliarkörpers 353*. — Papeln, syphilit. der — 651. — Papillom 113. 380. 431. 587. 724. — Pigmentation der — 431. — polypoider Tumor 248. — Primäraffect, luetischer, 614. — Sack, Temperatur des — 551. — Schrumpfung der — (Pemphigus?) 434. — Sclerom der — 462. 525. — Sterilisirung des — Sackes 115. 547. 661. — sulzige Infiltration der — bei Tarsitis syphilitica 527. — tuberculöse Geschwulst u. Erkrankung der — 431. 433. 446 (primär). 616. 631. 651. — Verfärbung der — nach Verletzung 529. — Urticaria der — 581.
Conjunctivitis — Literatur 796. — Electrotherapie s. d. — Nomenclatur 452. — Aetiologie 418. — durch Atropin 55. — Bacteriologie der acuten — 114. 547. — s. a. Bacteriol. — blennorrh. s. Blenn. — bullosa, mit allgemeiner Blasenbildung 431. — catarrhalis, Aetiologie 55. — crouposa 117. 597 u. 641 (Bacillen). 701 (u. Diphtherie). — diphthritica s. Diphth. — epidemica durch Pneumokokken s. d., in Schulen s. d., Diagnose u. Behandlg. 731. — ekzematosa 312. — Schwellungscatarrh 314. 419 (Bacillen). — Frühjahrscatarrh 317 (palpebraler). 319 (atypisch, Tumor vortäuschend). — gonorrhoica s. Blennorrhöe. — gutartige, nach Affectionen der Urethra 642. — durch Lepthotrix buccalis 117. — infectiosa 427. — durch Parasiten 694. — Pneumo-, Staphylo-, Streptokokken bei — s. d. — phlyctänul. s. Phlyct. — pseudomembranacea 114. 156 u. 157 (in Egypten). 248. — Sommercatarrh in Mittelasien 663. — rohes Petroleum bei — 288.
Conservirung von Präparaten 433.
Contagiöse Augenentzündung s. Trachom.
Contrast und Confluxion 623. 624. — Krümmungs — 739.
Controllmassage d. Hornhauttrübungen 45*.
Contusio bulbi 448. 559. 573. — Myopie nach — 621. — Cataract durch — 752.
Convergenz bei seitlicher Blickrichtung 282. — Accommodation u. — bei Tiefenlocalisation 352. — Lähmung 578. — Krampf, hysterischer 659. — Apparat zur Bestimmung der — 581.
Coreaner, Augenerkrankungen der — 538.
Cornea — Literatur 749. — pathologische Anatomie 55. — abnorme Krümmung d. —, entgegengesetzt dem Keratoconus 52. — Amyloide Degeneration 113. — Abscess, Airol bei — 670. — Blutfärbung oder Durchblutung der — 15. 177. 699. — Blutgefässe der — 274. — Dermoid 317. 709. — s. a. Descemetis. — Epitheliom der — 65*. 434. — hyaline Degeneration 694. — Fensterchen 12. — Fibrom u. Narben der — 697. — Entfernung v. Fremdkörpern 313. — Fremdkörper der — 613. 643 (Hühnerlaus). 648. 713. — Geschwülste 89. 301* (multiple, Melanosarcom). 319 (Pseudo-). — Geschwür s. Ulcus. — Herpes 383. 694. — transversale Häutchen beider Corneae 243. — symmetrisches Lymphom der — 461. — Narben, s. Leucom der. — Limbus s. Sclerocornealgrenze. — hypertrophische Narbe 698. — Neuroepithelioma retinae, Veränderungen der — beim — 517. — Papillom 587. — Pigmentation 578. — Reflex der — beim Augenspiegel 459. 683. — Physiologie u. Pathologie der — Refraction 676. — Ruptur der Corneo-

scleralkapsel durch stumpfe Gewalt 24. — Sclerose der — 694. — alveoläres Sarcom der — 16. — Sensibilität der — 219. — Staphylom s. d. — Streifentrübung der — s. Keratitis striata. — Teratoma congenitum 708. — Trübungen 22 (nach Staroperation). 45* u. 609 (u. Controllmassage). 144 (ringförmig). 694 (seltene, hyaline Degeneration). angebor. 532. 542. 178 (periodische Sehstörung durch —). 378 u. 444 (während Zangengeburt entstanden). 439 (Electrolyse). Tenotomie des Rectus superior bei gewissen — 544. — s. a. Tätowirung. — Tuberculose der — 517. 691. — Xerose der —, Lidspaltenverengerung 462. — Verletzung, schwere, geheilt 526. — Verbrennung 575. — Verzinnung der — 722. — Nadel s. Instrumente a. — s. a. Keratoplastik. — Entzündung der — s. Keratitis. — Ulcus s. d.

Corneo-Scleralgrenze s. Sclero-corneal.

Corpus alineum s. Fremdkörper.

Corpus ciliare s. Ciliarkörper.

Corpus mammillare des Menschen 690.

Corpus vitreum s. Glaskörper.

Correction, optische, von Staroperirten 120.

Credé'sches Verfahren s. Blenn.

Crustaceen, Augenbewegungen bei — 738.

Cryptoglioma retinae 129*. 161*.

Cryptoscop 338.

Cyclitis, Glaucom nach — 243. 662. — u. Myopie 621. — serosa 344. — fötalis 423. — s. a. Irido. — syphilitica 578. — Aetiologie 651. — traumatica 662.

Cyclodialysis 573.

Cyclopen-Auge, mikroskopische Untersuchung eines — 534.

Cylinder-Gläser, Axenbestimmung 450.

Cystectomie 382.

Cyste(n) — der Conjunctiva 381. 419 (am Oberlid). 585 (subconj.) — des Lidrandes 523. — der Iris 144 (uveale). 442. — des Gehirns 447. — Dermoid — der Orbita s. Dermoid. — Blut — der Orbita 425. — der Lider 537. — artige Hohlräume im Gebiete der Retina 222. — der Orbita 431. — Bildung der Netzhaut 319. — am Sehnervenkopf 447. 582. — Hydatiden — s. d.

Cysticercus der Orbita 154. — der Conjunctiva 431. — subretinaler, Tumor vortäuschend 625. — subretinalis vortäusch. Drusen der Chorioidea 690. — intraocularer 433. — doppelter, in einem Auge 531. — des Auges, Gehirns u. Rückenmarks 592. — im Gehirn 626.

Dacryoadenitis s. Thränendrüse.

Dacryocystitis s. Thränensack.

Dacryops 285.

Dänemark, Blinde in —, s. d.

Daltonismus s. Farbenblindheit.

Darmstörungen, Chorioiditis bei — 455.

Degeneration, amyloide, s. d. — hyaline, s. d.

Degenerirte(n), Gesichtsfeld bei — 691.

Delinquenten, Sutura ethmoideo-lacrymalis bei — 690.

Dermoid der Orbita 114. 317. 341. 433 (Implantation). 450 (Behandlung). 539. — der Cornea 317. 709. — der Sclerocorneal-Grenze 751.

Descemetis, Entwickelung der — 561. — Endothel der — 563. 566.

Descemetitis 344.

Desinfection der Instrumente s. Sterilis.

Diabetes mellitus, Amblyopie durch — 665. — maculare Sehnervenatrophie durch 416. — Leinsamenthee u. Austern gegen — 92. — Bohnenwasser gegen — 94. — vorübergehende Myopie bei — 139. — durch Schädelbruch 157. — Cataractextraction bei — 208. — bei Basedow'scher Krankheit 620. — u. Cataract 658. 753. — s. a. Retinitis.

Diagnose von Störungen im pontomedullaren Gebiete 509.

Diagnostischer Werth der Functionsprüfungen des Auges 320.

Dichromaten, Sehen der — 740.

Didymin-Tabloids 656. 682.

Diffusion in's Augeninnere 462.

Dinitrobenzol-Amblyopie 209.

Diphtherie 731. — Literatur 747. — Bacillen 13. 114. 597 (Differenzirung mit Heilserum). 597 u. 641 (u. Xerosebac.). — Serumbehandlung bei — der Conjunctiva 12. 317. 620. 656. 668. — der Conjunctiva 117. 450. 528. 722 (Wund- nach Schieloperation). — u. Conjunctivitis crouposa 701. — Accommodationslähmung nach — 2.* 315. — die postdiphtherit. Erkrankungen d. Auges 595. 620 (Serum bei —).

Diplopie s. Doppeltsehen.

Discision s. a. Catar. secund., Cataractoperation. — Glaucom nach — 347. 663.

Dissemination der Sarcome des Uvealtractus 282. 348.

Doppelbilder, in ungleichem Abstand 221.

Doppeltsehen, in der Peripherie des Fixationsfeldes 316. 318.

Druck des Auges — und Kammerwinkel 219. — Bestimmung des — 223. — Differenzen, Messung 252. — bei intraocularen Geschwülsten 371. — physikalische Studien über — 522.

Drüsen des Ciliarkörpers 340. 348. 562 (Darstellung). — Balg- (Manz'sche) — der Conjunctiva 461.

Drusen, am Sehnervenkopf 94. 441. — der Chorioidea, Cysticercus vortäuschend 690; Casuistik 755.

Duboisin-Vergiftung 681.
Durchblutung der Hornhaut 15. 177. 699. — Verfärbung der Iris bei — 257.*
Dyschromatopsie bei Hysterischen 538.

Ectopia lentis s. Linse. — pupillae s. Pupille.
Ectropium, Operation 82. 436. 452. 579. 742. — Uveae congenitum 310. — Behandlung 613. — senile, Behandlung 536.
Egypten s. Aegypten.
Ei-Haut des Huhnes bei Symblepharon 613.
Einäugigkeit und Erwerbsfähigkeit 126. 602.
Einfach-Sehen 739.
Eisen im Auge 245. 380. 424 (Begutachtung). 727. — s. a. Magnet, Sideroskop. — entferntes — 144. 693 (Netzhautablösung). — Splitter, Netzhautdegeneration durch — 415.
Eisenbahnbeamten, Augen der —, Prüfung 13. 583. 594 (England). 629. 642. — Arzt im Innern Russlands 712.
Elastische(s), Fasern der Sclera s. d. — Gewebe der Lider 629.
Electricität s. a. Electrotherapie.
Electrische(s), Wirkung des — Bogenlichtes auf die Gewebe des Auges 287. 597. 630.
Electrolyse bei Staphylom 337. — bei Hornhauttrübungen 439. — bei Netzhautablösung 371. 453. 695. — bei Trichiasis 498.
Electromagnet s. Magnet.
Electrotherapie am Auge 207. 497. — entzündlicher Augenkrankheiten 528. 604. — bei Ulcus corneae 532. — bei Sehnervenerkrankung 643.
Elephantiasis des Lides 86. 150.
Embolie der Centralarterie 60 (partiell). 111 u. 536 (? Blutung in die Opticusscheide). 242 (partiell während der Schwangerschaft). 336. 352. 421 (Wiederherstellung der Function nach 6 Jahren). 434. 447 (cilioretinales Gefäss, centrales Sehen). 461. — Pathologie 524. — puerperale s. d.
Empfindung, die, als Function der Reizänderung 350.
Empyem s. a. Sinus. — der Highmorshöhle und Augenerkrankungen 95.
Endometritis, Iridochorioiditis durch — 379.
Endothel der Vorderkammer 563. 566. 567. 569. 570.
Endotheliom, besonderes der Lider 288. — der Orbita 584.
Endovenöse Sublimatinjectionen s. Quecksilber.
Enophthalmus, traumaticus 442. 457. 533. 712. — durch Sympathicusverletzung 588. 679. — willkürlich hervorzurufen, als Mitbewegung 244. 423. 725. — s. a. Retraction.
Entonie 621.
Entozoen, Cataract durch — 531. — s. a. Parasiten.
Entropion, Operation 152 (Panas). 337. 532. 539 (narbiges E., neues Verfahren). 558. 564. 579. 695 (Pincette). 699. 742. — congenitum 443.
Entwickelungsgeschichte der Vorderkammer, Pupillarmembran, Iris 533. — der Descemetis 561.
Enucleation 113. 346. — u. Exenteration 158. — bei Panophthalmie 158. 561 (Meningitis). 715. — Blutstillung durch heisses Wasser 559. — Einpflanzung einer Glaskugel nach der — 655. — Praeventiv- — bei Cataract-Operation 537. — u. Prothese 692. — starke Blutung nach — 456. 607. — Stumpfbildung nach — 659. — unter Cocaïn 612. 715. — wegen Phthisis bulbi 605.
Epicanthus 641.
Epidemische Hemeralopie 518.
Epilepsie, geheilt durch Tenotomie 320. 762; durch Brillen 578. — Anfall durch (?) Atropin 574. — Auge der Epileptiker 695. — Gesichtsfeld der Epileptiker 691. — durch Augenbeschwerden 763.
Epiphora s. Thränen.
Episcleritis, pathol. Anatomie der — 221. — periodica fugax 222. 604 (Electrotherapie). — Behandlung 678. 751.
Epistaxis s. Nasenbluten.
Epitheliom der Cornea 65.* 434. — Prognose des — der Lider u. Conjunctiva 534. — des Thränensackes 116. 693. — Alveolar- — des Lides 144. — Adeno- — der Meibom'schen Drüsen 217. 442. 587. — der Conjunctiva 318. 434. — der Chorioidea 446 (secundär). — Metastasen im Uvealtractus 754. — melanot. der Lidhaut 461. — Schwammkrebs der Iris 289.* 417. — des Sinus sphenoidalis 376. — Emmerich-Scholl'sches Krebsserum bei inoperablen Augengeschwülsten 414. — Behandlung mit Aetzmitteln 456. — Neuro- — s. d.
Erblichkeit s. Heredität.
Erblindung durch bds. Gehirnerkrankung 607. 684. — besondere, in der Kindheit 449. — durch Blutbrechen 319. — durch Chinin s. d. — durch Malaria 319. — einseitige, durch Trauma 152 u. 576 (Stoss gegen die Orbita). 157 u. 614 (Schädelbruch). 650 (Opticusverletzung). — plötzliche, nach Enucleation des anderen Auges 443. — durch Epitheliom des Sinus sphenoidalis 376. — durch Syphilis 17. — durch Wurmmittel s. d. — s. a. Blinde, Amblyopie. — durch Zerstörung beider Hinterhauptslappen mit Lichtempfindung 684. — nach Ble-

Digitized by Google

pharospasmus in Folge Phlyctäne 636. — durch Cocaïn 117. 551. — durch Hysterie s. d. — während der Lactation 636. — Pupillarreflex bei — s. d. — durch Erkrankung des Sinus ethmoid. u. sphenoid. 571. — vorübergehende, durch Orbitalblutung 576.
Erholungsausdehnung des Gesichtsfeldes s. d.
Ermüdung(s)-Einschränkung d. Gesichtsfeldes s. d. — des Auges 629.
Erwerbsunfähigkeit s. Unfallsbeschädigungen.
Erysipel, Pseudo- — nach Atropineinträufelung 579.
Erythema multiforme, Augenstörungen bei — 707.
Eserin bei subconjunctivalen Blutungen 376. — u. Atropin 652. — Sterilisirung s. Augentropfwasser.
Ethmoidal-Zellen s. Sinus. — Sutura ethmoideo-lacrymalis bei Delinquenten 690.
Eucaïn 238. 597. 648. 716 (Sammelbericht über —).
Evisceration s. Exenteration.
Exenteration und Enucleation 158. — Carcinom auf der —-Narbe 318. — mit Mules' Operation 436. 454. 595. 699. — mit Kugeleinheilung 530. — entzündungserregende Wirkung silberner Hohlkugeln nach — 735.
Exophthalmus, pulsirender 13. 17. 96. 371 (Selbstheilung). 376. — traumatischer, geheilt 442. — einseitiger, bei Morbus Based. 59. 444 (?). — bilateralis 454. — besonderer Art 244. — geheilt durch Jodkali 314. — s. auch Basedow'sche Krankheit. — und Trigeminusanalgesie 432. — durch ein Syphilom der Fossa pterygopalatina 713.
Exostose s. Osteom.

Facialis-Lähmung, beiders., angeboren 745.
Fadenwurm s. Filaria.
Fädchen-Bildung an der Iris 530. — Keratitis 751.
Färbung der Hornhaut, s. Tätowirung. — der Iris s. d.
Farben-Mischungsgesetz Newton's 598. — Messung 649. — Spectral- — s. d. — Geschichte der —-Theorie 740.
Farbenblindheit, Prüfung 153. 316. 441 (Holmgren). 594. 642. — s. a. Farbensinn. — u. Atavismus 593. — Literatur 740. — bei Japanern und Chinesen 675. — angeborene, neue Formen von 599.
Farbencentrum, corticales 317.
Farbenempfindlichkeit, Messung der — 113.
Farbenscotom, Studium der — 587.
Farbensehen bei Vergiftungen 669.
Farbensinn, Untersuchungen über den — 218. — Störungen bei Hysterischen 538. — Methode der Messung des — 545. — Prüfung bei Eisenbahnbeamten 583. — s. a. Farbenblindheit. — Literatur 740. — bei Erkrankungen der Netz-, Aderhaut u. des Sehnerven 734. — die Zeit beim — 740.
Farbige Photographien 315. — Gläser, Bezeichnung 352, Helligkeitsintensität 444, fehlerhafte 460.
Fibroangiom der Orbita 460.
Fibrom der Iris 442. — u. Narben- — der Cornea 697.
Filaria loa im menschlichen Auge 13. 14. 27. 465. — im Hundsauge 691.
Filix mas, Erblindung durch 211.
Filtration aus der Vorderkammer 87. 422.
Finnland, Blinde in — s. d.
Fische, Sehpurpur der — 602.
Fixation(s)-Feld, Diplopie in der Peripherie des — 316. 318. — Messung des — 452. — mit dem gelähmt. Auge 529. 609.
Fliegende Colonnen in Russland, siehe Berichte.
Flüssigkeit(s)-Bewegung im Auge 87. 422. 695 (Glaskörper). 739. — Spannung im Auge 735.
Fluorol bei Dacryocystitis 723.
Fluxion der Conjunctiva 381. 615.
Foerster 254.
Follikel, echter, der Conjunctiva 461.
Formol und **Formaldehyd,** als Zusatz zu Collyrien 113. — zur Sterilisirung des Conjunctivalsackes 115. — bei inoperablen Augengeschwülsten 414. — in der Augenheilkunde 553. 593. 695. 720. — als Conservirungsmittel makroskop. Gelatinepräparate 721.
Framboesia brasiliana an den Lidern 119.
Franco, Pierre, Augenheilkunde des — 81.
Fremdkörper im Auge 14 u. 541 (in der Linse). 117 (pathol. Anatomie). 312. 424 (Begutachtung). 432 (zahlreiche). 685 (wandernde). 727. — in der Cornea 313 (Entfernung). 643 (Hühnerlaus). 648. — in der Horn- u. Bindehaut 613. 713. — in der Vorderkammer 123. 423. — Riesenzellen im Auge 511. — Localisation der — mit dem Sideroskop 63, mit Perimetrie und Augenspiegel 562. — in der Papille 123. — s. a. Röntgenstrahlen. — in der Orbita s. d. — im Glaskörper s. d. — s. a. Magnet, Sideroskop, Eisen, Stahl, Glas, Schrotkugeln, Messing, Kupfer, Baumzweig, Stein, Cilie. — Bronze, 7 Jahre im Ciliarkörper, ohne sympath. Reizung 715. — Literatur 759.
Friedländer'sche Bacillen am Auge 433.
Frühjahrs-Catarrh s. Conjunctivitis.
Functionsprüfung des Auges 207. — diagnostischer Werth der — 320. — der Netzhautperipherie 621. 702.

Digitized by Google

Galle(n)-Gang, Veränderungen am Auge nach Unterbindung des — 643.
Gallicin 118. 128.
Galvanocaustik 498. 542. 749.
Ganglion ciliare s. Ciliarganglion.
Geburt, Hornhauttrübung, während einer Zangengeburt entstanden 378. — Verletzungen des Auges bei der — 763.
Gefässabnormität der Netzhaut 13. 243. 376. des Glaskörpers s. d. — einseitiger Exophthalmus durch vasomotorische Störungen 444. — traumatische Ruptur einer Netzhautvene 449.
Gefässerkrankungen, Aneurysma s. d. — Fluxion der Conjunctiva bei — 381. — der Netzhautvenen 33.* 325.* — s. a. Embolie, Thrombose. — der Netzhautarterien (Caliberschwankungen) 670. 696 (Obliteration bei Nephritis).
Gehirn (s. a. Pons, Medulla, Kleinhirn), Abscess mit Hemianopsie 673. — Basis, Erkrankung, Casuistik 606. — Hämatom des Sehnerven nach — -Blutung 637. — periodische Schwankungen der Functionen des Grosshirns 600. — multiple — -Nervenerkrankung basilaren Ursprungs 691. — Occipitallappen beim Affen 435. — otitische — -Krankheiten u. Augenspiegel 730. — Cyste im Frontallappen 447. — Cysticercus im — s. d. — Erblindung durch bds. — -Erkrankung 607. 684. — Geschwülste 16. 18. 647 u. 705 (Augensymptome). 686. — Syphilis, Augenaffectionen durch — 681.
Gehör, Störungen der Augenmuskeln vom — -Organ aus 224.
Geisteskranke, mit Gräfe'schen Phänomen, ohne andere Zeichen von Morbus Basedowii 224.
Gelbe Salbe s. a. Quecksilber.
Gelbsehen s. Xanthopie.
Gelenkrheumatismus s. Polyarthritis.
Geographie des Trachoms s. d.
Geschichte des ärztlichen Standes und der medic. Wissenschaften 10. — der venerischen Krankheiten 10. — der Augenheilkunde 80. 81. 240. 338. 378. 548. 615. 653. 656. — des Augenspiegels 315. 318. — der Brillen 699. — der Kunstaugen 121. — des Trachoms s. d. — der Anatomie der Ora serrata 520. — der Farbentheorie 740. — des Ciliarmuskels 594. — des Schielens 532.
Geschlechtsorgane und Auge, s. a. Lactation, Menstruation, Puerperium, Schwangerschaft, Uterus. — Lehrbuch der Krankheiten der — 240.
Geschwülste des Auges 88. 276. 414 (inoperable). 587. — der Augenmuskeln 697. — intraoculare 13. 68.* 371 (Druck bei —). 383. 459 (ohne Netzhautablösung). — multiple an Horn- u. Bindehaut 301.* — syphilitische 15. — retrobulbäre 423 (mit Erhaltung des Bulbus entfernt). — tuberculöse 15. — der Chorioidea 90. 243. 268. 380. 431. 446. 455. 535. 618. 620. 700. — am Canthus internus 447. 583. — des Ciliarkörpers 89. 250. 340. 445. 461. 521. 549. 683. — der Conjunctiva 89. 113. 248. 318. 380. 431. 434. 442. 587. 692. 724. — subconjunctivale 86. 585. — am Canthus internus 447. — der Cornea 16. 65.* 89. 317. 434. 461. 587. 697. 708. 709. — des Gehirns 16. 18. 447. 606. 647. 705. — des Gesichts 16. — der Iris 89. 289.* 417. 442. 445. 521. — des Kleinhirns 609. 635. — der Lider 86. 89. 288. 461. 537. 567. 568. 741. — der Meibom'schen Drüsen 217. 442. 587. — des Opticus 92. 432. 445. 447. 690. — der Orbita 15 (pulsirende). 88. 114. 243. 317. 341. 425. 431. 432. 433. 434. 445. 446. 450. 456. 460. 520. 534. 539. 614. 691. 698. 724. — der Retina 91. 129.* 161.* 182. 213. 245. 313. 383. 431. 445. 549. — des Schädels 446. 688. — des Sinus sphenoidalis 376. — des Sinus frontalis 533. — des Sinus ethmoidalis 462. 591. — der Thränendrüse 97.* 336. 432. — des Thränensackes 116. 693. — des Uvealtractus 282 (Dissemination). s. a. oben Iris, Chorioidea, Ciliarkörper. — der Zirbeldrüse 682.
Gesellschaften, Vereine, Congresse. — Ophthalmolog. Gesellsch. zu Heidelberg 157. 252. 414. — Ophthalmological Society of the United Kingdom 12. 111. 143. 241. 369. 424. — 14. italien. Ophthalmol. Congr. 113. 545. 547. 548. — Berliner ophthalmol. Gesellsch. 312. — Berliner med. Gesellsch. 424. — 68. Vers. deutsch. Naturforscher u. Aerzte 530. — Gesellsch. der Charité-Aerzte, Berlin 424. — Aerztl. Verein zu Hamburg 16. 425. — Aerztl. Verein zu Marburg 52. — Aerztl. Verein zu Nürnberg 425. — Aerztl. Verein zu Düsseldorf 17. — med. Gesellsch. in Giessen 424. — Naturhistorisch-medic. Verein in Heidelberg 17. — Berliner Gesellsch. f. Psychiatrie u. Nervenkrankh. 18. — Berliner physiol. Gesellsch. 274. — Psychiatr. Verein zu Berlin 18. — Schlesische Gesellsch. für vaterländ. Cultur in Breslau 414. — Verein für wissenschaftl. Heilkunde in Königsberg 425. — Budapester königl. Gesellsch. der Aerzte 141. 181. — internation. med. Congr. zu Moskau 59. — American ophthalm. Society 439. — American med. Association, Sect. of Ophthalm. 452. 454. — British med. Association, Sect. of Ophthalm. 435. — New York Academy of Medicine 457. — Section of Ophthalm., Coll. of. Phys. of Philadelphia 207. 244. 457. — Société d'ophtalm. de Paris 426. — Verein St. Petersburger Aerzte 275. — Mos-

Digitized by Google

kauer ärztlicher Zirkel 460. 591. — 5. Congr. d. russ. Aerzte in St. Petersburg, ophthalm. Section. 463.
Gesetze s. Blenn. — über Brillenverordnung durch Nichtärzte 569.
Gesichtsempfindungen, Rückwirkungen der — auf das physische und psychische Leben 623. — Psychophysik der — 739.
Gesichtsfeld, Lehrbuch über das — 80. 619. — Ursache der nasalen normalen Einengung 694. — Aussengrenzen des — für Weiss u. Farben 621. — Besonderheit des — bei Opticusatrophie 13. — functionelle Anomalien (Ermüdung) des — beim normalen Menschen 628. — bei Glaucom s. d. — linksseitiger Defect 642. — Einengung, congenitale (?) 482. — Einschränkung, bei cerebraler Kinderlähmung 18. — Erholungsausdehnung des — 110. 144. — Ermüdung 672. — bei Scorbut 701. — Ermüdung u. Einengung u. Simulation 158. 735. — Schemata 618. — s. a. Scotome, Perimetrie. — bei Nerven-Unfalls-Erkrankung 638. — Untersuchung für die Allgemeindiagnose 643. — in der forensischen Semiotik 691. — bei amblyopischen Augen 705. — bei Winkelstellung des Kopfes aufgenommen 706.
Gesichtswahrnehmungen, subjective 54.
Gewebsspannung im Auge 735.
Gicht, Fluxion der Conjunctiva bei — 381. 615. — Augenerkrankungen bei — 420. 730.
Gift s. Intoxication.
Glas im Glaskörper 559. — in der Orbita 252. — s. a. Brillen. Linse.
Glaskörper, Literatur 755. — Abhebung des — 73.* — Bindegewebsbildung (s. a. Retin. prolifer.) 521. — Blutungen 755. — Blutungen, jugendliche 33.* 325.* 434. 443 (recidiv). — Blutung zwischen Netzhaut u. — 529. 560. 574. 715 (an der Macula). — abnorme Gefässe 75. 158. — s. a. Arter. hyaloidea persistens. — Resorption aus dem — s. Resorpt. — Fremdkörper im — 532. — Zapfen 225.* 262.* — Versuche zur Herstellung eines künstlichen — 454. — Trübung, eigenthümliche, punctförmige 529. — die Ernährung des — 695.
Glaucom, Literatur 756. — Eintheilung u. Behandlung 531. — Aetiologie u. Behandlung 251. 455. 583. 586. 730. 756. — Erfolge der — -Behandlung 659. 756. — Bericht und Statistik über — -Fälle 588. — Anatomie des entzündlichen — 220. 525 (acut). — Cocaïn bei — 419. — nach Cyclitis 243. — Casuistik 255 (Secund.- —). 451. 584 (chron.). — experimentelles, beim Kaninchen 219. — congenitum s. Hydroophthalmus. — malignes 61. 247. — hämorrhagisches 521. 756. — Einschneidung des Iriswinkels bei — 114. 546. 554 (Ophthalmometr., Beobachtungen nach —). — Filtration aus der Vorderkammer bei — 87. — Pathogenese 153 (acutes). 278. — Funkenregen bei — -Prodrom 529. — bei Gicht 420. 730. — durch Adenom des Ciliarkörpers 521. — Natron salicylic. bei — 443. — traumatisches nach Cyclitis, Discision 662. — nach abgelaufener Stauungspapille 635. — nach Staroperationen 252. 347. — Pseudo- — 531. 540. — periphere Scotome bei — 102.* — Iritomie bei Secundär- — 540. — Secundär- — 313 (geheilt). 458 (traum. Catar.). 526 (bei Ulcus serpens). 606 (Keratectasie). 692 (geheilt, durch Synechotomie). — Erblindung nach Enucleation wegen — absolutum 443. — simplex 317. 337. 380 und 703 (tabetische Atrophie vortäuschend). 377 (Iridect. bei —). 451 (Behandlung). — sympathisches 155. 542. 554. 756. — Differentialdiagnose zwischen — u. Sehnervenschwund 454. — bei Thrombose der Netzhautcentralarterie 345, der Vene 756. — bei Verletzung 314. — Resultat einer Iridectomie bei — 433. — Electrotherapie 604. — s. a. Iridectomie, Sclerotomie, Druck, Hydrophthalmus. — Ausreissung des Nervus infraorbitalis bei — 689.
Gleichgewicht s. Augenmuskeln.
Gliom, Crypto- — der Retina 129.* 161.* — der Retina 182 und 213 (Bau). 313. 383. 436. 595; doppelseitig 245. 431. — s. a. Neuroepitheliom. — Pseudo- —, anatomische Grundlage 417. 436.
Gliosarcom des Opticus u. der Retina 445. — des Kleinhirnschenkels 447.
Glonoin s. Nitroglycerin.
Glycerin zur Conservirung von Präparaten 433.
Glycosurie bei Basedow'scher Krankheit 620.
Gold, subconjunctivale Injectionen von — -Salzen 382.
Gonokokken s. Blennorrhöe.
Gonorrhöe, Neuritis optica durch — 320. — s. a. Blennorrhöe. — gutartige Conjunctivitis bei — 642. — Retinitis durch — 643. — Neuroretinitis durch — 648.
Graefe'sches Phänomen, ohne andere Zeichen von Morb. Based. 224. — Medaille 252. — Gedächtnissrede auf A. v. — 424.
Granulosa s. Trachom.
Gratiolet'sche Sehstrahlung s. d.
Grau, Neutral — 702.
Graves'sche Krankheit s. Basedow.
Gravidität s. Schwangerschaft.
Green, Nachruf 445.
Grosshirn s. Gehirn.

Digitized by Google

Grün-Sehen 599. — Blinde, Sehen der — 740.
Gumma s. Syphilis.

Haab'scher Hirnrindenreflex 249.
Haare, Function der — 605.
Haemangioendothelioma tuberosum multiplex 288.
Haematom des Sehnerven bei Hirnblutung 637.
Haemorrhagie s. Blutung.
Haematemesis s. Blutbrechen.
Halswunde, Augenstörungen nach — 725.
Harnsäure, Netzhautblutungen durch — im Blut 585.
Hautleiden u. Auge 526. 602. 706. 707. 763.
Heer s. Soldaten, Militär.
Helgoland, Sehleistung der Bewohner von — 685.
Helligkeit(s), Wahrnehmung von —. Veränderungen 600. 601. — Stufen, unterscheidbare 622.
Helmholtz, Hermann, Rede auf — 160.
Helminthiasis s. a. Parasiten. — Augenmuskellähmung durch — 707.
Hemeralopie s. Nachtblindheit.
Hemianopie, 606. 688 (cerebrale Localisirung). — bei Gehirnabscess 673. — als diagnostisches Hülfsmittel für den Sitz der Affection 704. — u. einseitige Ophthalmoplegie vasculären Ursprungs 640. — bitemporalis 141. — binasale durch Basisfractur 587. — nasale 55. — temporale bei Acromegalie 318. — bei Urämie 287. 628. — temporale, monoculare, nach Cocaïn 376. — transitorische bei cerebraler Kinderlähmung 18. — beiderseitige — mit Erhaltung eines centralen G.-F. 674. — u. Orientirungsstörung 518.
Hemianopische Pupillenreaction 249.
Hemiachromatopsie 317.
Hemicrania ophthalmica 633. 686. — s. a. Migräne, Kopfschmerz.
Hemiplegie bei Herpes zoster ophthalmicus 664.
Heredität, s. a. Opticus, Atrophie des —. — hereditäre Nachtblindheit 345. — s. a. Syphilis, Augenmuskellähmung. — hereditäre Linsenlux. 582. — bei Retinitis pigmentosa 659.
Hering'scher **Fallapparat**, Prüfung am — u. am Steroscop 174.*
Herpes zoster ophthalmicus 383. 664 (mit Hemiplegie). — nach Staroperation 432. — febrilis corneae 694.
Herz, Macularblutung bei — -Leiden 564.
Heterophorie, accomodative 744.
Hess 349.
Highmorshöhle, Empyem der — und Augenerkrankungen 95.
Hinterhauptslappen s. Occipitall.
Hippocrates, Werke des — 10.
Hippus 508.
Hirn s. Gehirn. — Rindenreflex s. Haab.
Histologie s. Anatomie.
Historisch s. Geschichte.
Holmgren's Farbensinn-Probe 441.
Homatropin, zur Refractionsbestimmung 455. 571. 579 (u. Eserin).
Homer, Büsten des — 157.
Hornhaut s. Cornea — Fensterchen 12.
Hosch 349.
Hühner-Laus als Fremdkörper in der Cornea 643.
Humor aqueus, veränderte Zusammensetzung nach Entleerung der Vorderkammer 733. — Filtration u. Secretion des — 739.
Hund(s), Filaria im — -Auge 691.
Hutchinson'sche Veränderung des Augengrundes 416.
Hyaline, Massen auf der Papille 316. — Bildungen im Sehnerven 433. — Degeneration der Conjunctiva 461. 664. — der Cornea 694.
Hyalitis 417.
Hydatidencyste der Orbita 536. 614.
Hydrargyrum s. Quecksilber.
Hydrodiascop s. Instrumente b).
Hydrodictyotomie bei Netzhautablösung 554.
Hydrophthalmus, congenitus, Pathogenese und Therapie 370. — geheilt durch Iridectomie 605. 650. — Cholestearin in kindlichem — 15. — Extraction der Linse bei — 144. — bei einem 9jährigen Mädchen 371.
Hypermetropie, Literatur 740. — Bestimmungsmethode 687. — latente 313. 621. — bei Schulkindern s. Schule, Sehprüfung. — Neuritis, scheinbare, bei — 13.
Hypopyon-Keratitis s. d. — Iritis s. d.
Hysterie (s. a. Blepharospasmus). — Dyschromatopsie bei — 538. — Erblindung durch — 576. 656 u. 682 (Heilung durch Didymin-Tabloids). — Amblyopie 618. 659 (mit centralem Scotom u. Convergenzkrampf). — Pupillenstarre im hyster. Anfall 682. — hyster. Amaurose, Blepharospasmus u. Conjunctiv. traumat., geheilt durch Suggestion 696.

Javaner s. Malayen.
Ichthyol 120. 719. 720.
Ichthyosis simplex, Augenleiden bei — 526. 602.
Jequirity gegen Trachom 556.
Ignipunctur s. Galvanocaustik 542.
Impfgeschwür s. Vaccine.
Implantation(s)-Dermoid der Orbita 433. — s. a. Transplantation.
Indien, Cataract in Süd- 336. — Ophthalmologie in — 539.

Digitized by Google

Indirecte Sehschärfe, die 351.
Infection bei Augenoperationen 733.
Infectionskrankheiten, Wirkung auf's Auge 457. — auf die Netzhaut 519.
Influenza, Panophthalmie durch — 448. — Keratitis dendritica nach — 594. — Trophoneurose des Auges nach — 689.
Infratrochlearis, Ausreissung des Nervus — bei Glaucom 689.
Injectionen, subconjunctivale s. d. — intravenöse s. Quecksilber.
Initialsclerose s. Syphilis.
Instrumente u. Apparate. — Literatur 735.
a) chirurgische.
— Sterilisirung 448. 577. 654 (Rostverhütung). 678. — Instr.-Schale 526. — Discisionsmesser 443. — Drahtmaske für Staroperirte 15. — Fixations-Capsulotom 736. — Hornhautnadel aus Platina-Iridium 51. — Hornhautlöffel f. Fremdkörper 313. — Kapselpincette 382. — Kneifnadel zur Nachstaroperation 715. 754. — Operationstisch 593. — Pincette zur Vorlagerung 378. — schneidende Pincette bei Entropion 695. — Pincette zur Blutstillung bei Lidoperationen und zur Enucleation 320. — Rollpincette für Trachom 251. — Lacrymotom 383. — Sideroscop 63. — Sperrer mit Fixationspincette 581.
b) physikalisch-optische u. dgl.
— Augenspiegel 315 (alte). 556 (zur Skiaskopie). — Augenspiegellampe 55. 348 u. 458 (Asbestcylinder bei —). 578 (z. Skiaskopie). — Lichtschirm für die Spiegellampe 348. 458. 586. — bifocale Linsen 582. — Brillen z. Fern- u. Nahsehen 537. 691 (automatische). — Hydrodiascop 530. — Arbeitsbrillen f. hochgradige Myopen 77. — Lesebrille für Schwachsichtige 450. 582. — pantoscop. Brillen 463. 734. — achromat. Brillengläser 561. — stenopäische Brille 88. — perimetrische Linsen 459. 566. — Brillenkasten f. Staroperirte 120. — zur Bestimmung der Cylinderaxe 450. — Keratoskop 423. — Augenklappe f. Gesichtsfeldaufnahme 727. — binoculare Linse, Lupe 207. 452. 557. 583. — Streifenkeratoskop 318. — zur Bestimmung d. Accommodation u. Convergenz 581. — — zur Prüfung des muskulären Gleichgewichts 118. 552. — zur Prüfung der Farbenscotome 587. — Chromatometer 316. — Modell zur Ophthalmo- u. Skiaskopie 579. — Ophthalmonometer 118. 316. 567 u. 661 (tragbar). — Kopfstütze für Javals Ophthalmonometer 593. — Filtrationsmanometer 423. — Farbenmesser (Tintometer) 649. — Modelle des menschlichen Chiasma 638. — Perimeter 118. 580 (prismatisch). 660 (Präcisions-Moment-). 698 (photoelektrisches). — Photometer 339. 444. — Projectionsapparat für den Unterricht 530. — Retinoskop 582. — Schemata f. ophthalm. Krankheitsbilder 52. 701. — für d. Gesichtsfeld 618. — Schutzbrillen 519. 460 u. 574 (fehlerhafte). 587 (genaue). — zum Aufhängen von Sehproben 566. — Sehproben 15. 423. 644 (für die Nähe). 724 (neue). 727 (für die Nähe). 737. — Skiaskop 423. 566. 574. 593 (Drehscheibe). — Lampe zum Skiaskopiren s. Augenspiegellampe. — Skioptikon 423. — Stereoskop, amerikanisches, verbessert 180. — Strabometer 532. — Westien-Zehender'scher Apparat 530.
Insufficienz der Interni, Strychnin bei — 441.
Internus s. Rectus.
Intoxication(s) — Amblyopie 80. 125 (Schwefelkohlenstoff). 208 (Handbuch d. —). 210. 319. 380. 443. 453. 457. 711 (Salicylsäure). — Periphere Scotome bei — 337. — s. a. Retrobulb. Neuritis; Tabak u. dergl. — Farbensehen bei — 669.
Intravenöse Injectionen s. Quecksilber.
Jod bei Trachom 620. 648.
Jodmethylphenylpyrazolon, Wirkg. auf's Auge 555. 631.
Jodoform-Amblyopie 209.
Iridectomie bei Hydrophthalmus congenitus s. d. — bei Glaucoma simplex s. d. — bei Glaucom s. d. — bei aufgehobener Vorderkammer 377. 613. — Sclero — 530. — bei Hydrophthalmus congenitus 605.
Irideremie s. Aniridie.
Iridochorioiditis, durch infectiöse Endometritis 379. — locale Therapie bei — 420. 541. 719. — Schmierkur bei traumatischer — 447. — supparativa 448 (Influenza?) 537 (Autoinfection). 585 (dunkeln Ursprungs bei einem Kinde). 633 u. 673 (Cerebrospinalmeningitis). — Electrotherapie 497. — durch Uterusleiden 763.
Iridocyclitis, Electrotherapie 604. — fibrinosa bei Keratitis parenchymatosa 750.
Iridodialysis, operirt 192. 573.
Iridolysis 753.
Iridotomie, extraoculare 438. 558.
Iris — Literatur 753. — Cocaïnisirung der — 754. — Geschwülste 89. — Melanom 282. — Schwammkrebs der — Hinterschicht 289*. 417. — Cyste 144 (uveal). 442. — Sarcom der — 521. — Colobom, angeboren 225*. 262*. 237. 331. 337. 574. 590. — Condylom, Spontanheilung 544. — Fädchenbildung an der — 531. — Endothel 569. 570. — Fibrom 442. — Riss, am Sphincter 448. 559. — als Diaphragma 739. — Einschneidung des — Winkels bei Glaucom 114. 546. 554. — Entwicklungsgeschichte 533. —

Digitized by Google

multiple Einrisse 252. — Transfixion der — 419. — Verfärbung der — 257*. — Vorfall 420, 678 u. 712 (Transplantation bei — 546 (Therapie). 606 (Prophylaxe). — Tuberkulose 446. 540. 543 (Diagnose). 754 (mit Keratitis parench.). — Schlottern bei starker Accommodation 789.

Iritis 444. — Literatur 753. — besondere Art 534 u. 685 (uvéenne). — Aetiologie 651. — Blutung bei — 754. — Pathogenese der — 95. — recurrens, durch Gicht 420. — syphilitica 14 (besondere). 157 u. 753 (mit Gumma). — tuberculöse — s. Iris. — Macularaffection nach — 558. — bei Lepra 688. — durch Toxine 115. 548 (Streptokokken-Conjunctivitis). — Electrotherapie 497. 604.

Iritomie, periphere, bei Secundärglaucom 540.

Irrigationstherapie 233*. 336. 380.

Ischämie der Netzhaut, Differentialdiagnose 536.

Isopteren 351.

Itrol 255.

Jugendliche Blutungen s. d.

Kali, hypermangansaures. s. Mangan.

Kammer s. Vorderk.

Kaninchen, Faserkreuzung beim — 192. 638. — experimentelles Glaucom beim — 219. — Colobom beim — 225*. 262*. 520. — doppels. Kryptophthalmos beim — 247. 633. — experiment. Blennorrhöe beim — 709.

Kapsel s. Linsenkapsel.

Kapselectomie 382.

Kauen, Mitbewegungen des Lides beim —, s. Lid.

Keilbein. Geschwulst des — 682. — Höhle s. Sinus sphenoidalis.

Keratitis — Literatur 749. — Behandlung 604. — mikroskop. Veränderungen bei der — 666. — patholog. Anatomie und Bacteriologie der eitrigen — 279. 435. — bandförmige 420 (bei Gicht). — bullosa 631 (Heilung). — conjunctivalen Ursprungs 336. — dendritica 116. 549. 570. 594 (Influenza). — Fädchen — 751. — durch Austernschalen 440. 680. 727. — patholog. Anatomie der Hypopyon 451. — Hypopyon —. Behandlung 95. 96. 123. 256 (Airol). 620. 750. — Hypopyon — durch Dacryoadenitis infectiosa 382. — interstitialis s. parenchymatosa. — neuroparalytica nach Influenza 689. — interstit. annularis 579. — bei Lepra 241. 763. — phlyctänulosa s. Phlyct — parenchymatosa 420. 424. 516 (Abhandlung über —). 538 u. 542 (hered. syphil., in der 2. Generation). 644 (u. Allgemeinerkrankgn.). 614 (starke bei ererbter Syphilis). 750. 754 (bei tubercul. Iritis). 314 (durch Verletzung). 316 (Menstruationsstörung). — punctata 344. — punctata superficialis 450. 536. — durch Schimmelpilze 281. — striata 562. — vesiculosa mit Gefässneubildung 55. — Sauerstoff bei — 432. — Electrotherapie 497. 604. — scrophulosa superficialis 697 (Behandlung). — bei Zangengeburt 378. 444. — subconjunctivale Einspritzungen gegen — 692 (s. a. d.) — Massage bei chronischer — 578.

Keratoconus, dem — entgegengesetzte Krümmung 52. — Gläserbehandlung des — 530. — medicamentöse Behandlung 542. — neue Operationsmethode 725.

Keratomalacie 26.

Keratomie, neue, bei aufgehoben. Vorderkammer 377. 613.

Keratomykose bei einem mit Lues congenita hämorrhagica behafteten Säugling 26.

Keratoplastik 12. 589.

Keratoskopie 318. — s. a. Instrumente b).

Kerectasie nach Verletzung 606.

Kernlähmung s. Augenmuskel.

Kinderlähmung, cerebrale, Hemianopsie bei — 18.

Kleinhirn, Sarcom des — 609. 635.

Knorpel-Knoten in der Orbita 694.

Kochsalzlösungen s. Subconjunctivale.

Kohlenoxyd-Vergiftung, Xanthopie nach 669.

Kopf s. Schädel.

Kopfschmerzen durch Astigmatismus 191. 441. — s. a. Migräne, Hemicranie.

Krebs s. Epitheliom

Kryptophthalmus congenitus beim Kaninchen 247. 633.

Künstliche Augen s. Auge.

Kupfer im Auge 207. 450. 616. — Zündhütchenverletzung mit — Niederschlägen auf der Linse 518, mit sympathischer Ophthalmie 575.

Kurzsichtigkeit s. Myopie.

Lacrymale, Os — s. Thränenbein.

Lacrymotom 383.

Lactation, Sehstörungen während der — 94. 636.

Lederhaut s. Sclera.

Lehrbücher, Atlanten, Unterrichtstafeln u dgl., der Augenheilkunde 11. 52. 80. 141. 207. 239. 335. 383. — der Bacteriologie 11. — der Chirurgie 240. — der Geschlechtskrankheiten 240. — der Physik u. Optik 10. 240.

Leinsamenthee gegen Diabetes 92.

Lenticonus 96. — posterior 319. 422.

Lepra, Keratitis bei — 241. 763. — Iritis bei — 688. — Anti-—-Serum 724.

Lepthotrix buccalis, Conjunctivitis durch 117. — in den Thränencanälchen 552.

Lesebrille für Schwachsichtige s. Instrumente b).

Lesen, neurasthenische Störung beim — 688.
Lesetafel und **-proben** s. Instrumente b) Sehproben.
Leucämie, Augenerkrankung bei — 57.
Leucocytose der Hornhaut beim Staphylokokkengeschwür 519.
Leucom, Amyloidreaction bei — 56. — s. a. Cornea, Trübungen.
Leukämie, Augenlid- und Netzhautveränderung durch — 714.
Levator palpebrae superioris, Vorlagerung 421.
Licht-Sinn bei Trübungen der Augenmedien 54, bei Erkrankung der Netz-, Aderhaut u. des Sehnerven 734. — -Sinnprüfung als diagnostisches u. prognostisches Hilfsmittel 339. 735. — -Sinn, in der Peripherie 375. 535. 621. 702, der Macula 379. — -Sinn, Messung, Methode 545. — -Empfindung, subjective, bei Erblindung durch Zerstörung beider Hinterhauptslappen 684. — -Scheu, Schutzgläser bei — 544, auslösende Nerven 738. — Cardinalpunkte des Auges f. verschiedenfarbiges — 667. — s. a. Beleuchtung.
Lid(er) — Literatur 741. — congenitale Anomalie 641. — Makroblepharon 431. Alveolarcarcinom 144. — Bildung s. Blepharoplastik. — Cysten des — -Randes 523. — Colobom, bds., angeboren 359.* — elastisches Gewebe der — 692. — Elephantiasis 86. 150. — Erschlaffung der — -Haut 159. — Epitheliom 534 (Prognose). — Framboesia brasiliana an den — 119. — Gangrän der — -Haut 449. — Geschwülste 86. 89. — Gummata 537. 568. — Haemangioendotheliom 288. — Heber, s. Levator. — Initialsclerose der — 15. 152. 371. 742. — -Krampf, s. Blepharospasmus. — Cysten und Gummata der — 537. — Lymphangiectasie der — 244. — Melanot. Sarcom 537. — Veränderung durch lienale Leukämie 714. — Mitbewegung eines ptotischen — bei Bewegungen d. Unterkiefers 7. 60. 614. 682. 725 (Sammelbericht und bei Augenbewegungen). — Naht 692. — Nerven der — nach Golgi-Cajal 57. — -Oedem, nach Cocaïn-Einspritzung in's Zahnfleisch 670. — -Operationen, Pincette zu — 320. — s. a. Orbicularis. — Plastik, s. Blepharoplastik. — Primäraffect am —, s. ob. Initialsclerose. — Pustula maligna am — 742. — Rhabdomyom des — 567. — traumatisches Colobom 689. — -Senkung, s. Ptosis. — -Spaltenverengerung 462. 588. 679 (Sympathicus). — Vaccine-Erkrankung — 523. — s. a. Ptosis, Blepharitis, Entropion u. dgl.
Ligamentum pectinatum, Endothel des — 567. — Ruptur des — 573.
Linse(n) — Literatur 751. — Astigmatismus der — u. Accommodation 513. — Form u. Zonularspannung 414. — congenitale Anomalien 534. — Veränderung bei Accommodation 414. — binoculare — 207. 452. — perimetrische — 459. — Calcification der — 243. — Colobom 244. 337. 338. 434. — Ectopie der — 96 (Extraction). 425. 615. 655. — Entfernung s. a. Cataractoperation, Myopie (Operation). — Extraction bei Buphthalmus 144. — eigenthümliche Veränderung der — nach Trauma 13. — Myopie durch — -Veränderung im Alter 729. — Fremdkörper in der — 14 (s. a. Fremdkörper). 541. — skiaskopische Phänomene bei Sclerose der — 552. — excentrische Bildung des — -Kernes 422. — der Nagethiere 444. — Resorption der — bei Luxation in den Glaskörper 356.* — -Luxation, spontane 16 (symmetr.). 207. 243 (Extraction). 546 (spontan in die V.K., Reduct. durch Massage). 565. 573. 576 (spontan). 582 (hereditäre). 613 (bei Cataract-Operation). 753 (congenita). — Glas- — bei Drehung, Brechkraft 441. — optischer Werth 153. 379 (bei Myopie). — s. a. Aphakie. — -Trübung, s. Cataract. — s. a. Instrumente b).
Linsenkapsel, Abhebungen der — 87. — s. a. Cataractextraction. — Resorption der — 356.* — -Riss, durch Contusion 753. — Entfernung der — 382.
Lipom am Canthus internus 447. — des Augeninnern 587. — der Zirbeldrüse 682.
Literatur, allgemeine ophthalmologische 732. — der Augenerkrankungen bei Allgemeinleiden 761. — der Amblyopien 759. — der Anatomie 737. — der allgemeinen Pathologie und Therapie 733. — der Physiologie 738. — der Instrumente und Heilmittel 735. — der Conjunctiva 746. — der Cornea 749. — der Chorioidea 754. — des Farbensinnes 740. — des Glaskörpers 755. — des Glaucoms 756. — der Iris 753. — der Linse 751. — der Lider 741. — der Muskeln und Nerven 744. — der Orbita und Nebenhöhlen 745. — der Refraction u. Accommodation 740. — der Retina u. des Sehnerven 757. — der Sclera 751. — der sympathischen Ophthalmie 755. — des Thränenapparates 743. — d. Verletzungen, Fremdkörper u. Parasiten 759. — der Vorderkammer 751.
Lithämie s. Harnsäure.
Localisation der geistigen Vorgänge 384. — cerebrale, von Sehstörungen 688. — von Fremdkörpern s. d.
Loretin-Wismuth 595.
Lumbalpunction u. Stauungspapille 604.
Lupe zum Lesen für Schwachsichtige 450.
Luxation der Linse s. d. — des Bulbus in die Orbita s. Enophthalmus.
Lymphangiectasie der Lider 244.

Digitized by Google

Lymphangiom der Orbita 432.
Lymphcirculation des Auges 278.
Lymphom, symmetr. der Cornea bds. 461.
Lymphosarcom, perivasculäres, der Retina 549.

Macroblepharon 431.
Maculae corneae s. Cornea, Trübungen.
Macula lutea, Blutung in der — 245. 458 (submacular). 564. 582. 715. — Beobachtungen an der — 248. 336 (Pathologie). 679 (Anatomie). — Erkrankung, besondere, bei Kindern mit folgender Erblindung 449. — Gefässe s. d. — Lichtsinn 379. — Veränderungen 380. 435 (Anatomie). — Affection der — nach Iritis 458. — traumatische Erkrankung der — 525. — Colobom 589. — Function 739.
Madras, Cataract in — 336.
Magnetnadel s. Sideroskop.
Magnet-Operation 5. 113. 124. 245. 345 (Zusammenstellung). 374. 444. 480. 487. 494. 498. 556. 564. 583. 647. — mit grossem M. 480. 487. — improvisirter M. 582.
Malar-Gegend, Tumor sebaceus der — 16.
Malaria, Amaurose durch — 319.
Malayen, Augenerkrankungen der — 255.
Maler, Manier der alten — 686. — monoculares Sehen der — 687. 688.
Malerei, in physiologisch-optischer Beziehung 686.
Mamillarkörper s. Corpus m.
Mangansaures Kali, gegen Blennorrhöe 233.* 336. — gegen Trachom 380. — als Antisepticum 695.
Mark, verlängertes, s. Medulla.
Markhaltige Sehnervenfasern, Anatomie 190. — 334. 458. 557. 582.
Massage, Controll- — der Hornhauttrübungen 45.* 609. — der vorderen Augapfeloberfläche 578.
Matrose s. Seeleute.
Medicamente 118. 119. 120. 128. 238. 251. 255. 256. 318. 340 (Aegypten). 366. 375. 423. 537. 546. 554. 593. 595. 597. 631. 643. 670. 683. 695. 712. 716—723. — Literatur 735.
Medulla oblongata, Diagnose von Gefässerkrankungen in der — 509.
Meibom'sche Drüsen, Adenocarcinom der — 217. 442. 587.
Melanom u. Melanotisches Sarcom s. d.
Mellinger 254.
Membrana pupillaris s. Pupillarmembran.
Meningitis syphilitica 125. — nach Enucleation bei Panophthalmie 158. 561. — eitrige Entzündung des Auges bei der epidemischen Cerebrospinal- — 683. 673.
Menstruation, Chemosis bei — 312. — Keratitis interstitialis u. — -Störung 316. — Chorioiditis bei Störungen der — 455. — Augenaffectionen u. normale — 576. — Augenerkrankungen bei normaler — u. bei — -Störung 707.
Messing im Auge 307.
Metastasen, s. Chorioidea, Uvealtractus, Augenmuskeln.
Metastatische Augenentzündung 422. 579.
Migräne, Oculomotoriuslähmung, recurrirend mit — 112 (ophthalmoplegische). 691. — ophtalmique 376 (nach Cocaïn). 642 (mit G.F.-Defect). 686. 761. — s. a. Hemicranie, Kopfschmerz.
Mikrophthalmus 237. 331. 364. 422.
Milchsäure bei Trachom 589. 722.
Militär-Praxis, Skiaskopie in der — 590. — s. a. Soldaten.
Milzbrand-Pustel am Lid 742.
Miosis 507. — durch Sympathicus-Verletzung mit Forceps 588. — nach Sympathicus-Verletzung 679.
Mioticum, neues 119. 721.
Missbildung, vielfache, des Auges 754.
Mitbewegung eines ptotischen Lides, s. Lid. — eigenthümliche — des Auges bei Abducenslähmung 244. 602.
Mittheilung(en) aus Paris 530. — s. a. Berichte.
Molluscum contagiosum 573.
Mond-Licht, Amblyopie durch — 378.
Mongolen, Augenhintergrund d. — 200.*
Monoculares Sehen, der Maler s. d.
Morbus Basedowii s. Basedow.
Morphinismus, Amblyopie bei chronischem — 689.
Mucocele des Siebbein-Labyrinthes 462. 463. 591.
Mules' Operation s. Exenteration.
Mumps, Dacryoadenitis bei 723.
Muschelbrillen, fehlerhafte 460. 574.
Muskeln s. Augenmuskeln.
Mydriasis 507. 617. 649 (bei Paralyse). — bei Scorbut 701. — Refractionsbestimmung ohne — 679, mit — 728. — durch Reizung sensibler Nerven 693.
Mydriatica 211. 507. 555. — s. a. Medicamente.
Mydrol 555. 631.
Myelitis u. Neuritis optica 283. 638.
Myom s. a. Rhabdomyom.
Myopie, Literatur 740. — Arbeits- und Schul- — 700. — Arbeitsbrille für hochgradige — 77. — Bestimmungsmethode 687. — erworbene, im Alter, second sight 729. — Entstehung der — bei Erwachsenen u. Kindern 548. — Erblichkeit 741. — Inzucht bei — 741. — hochgradige, Messung 421. — operative Behandlung der hochgradigen — 13. 17. 207. 276. 377. 383. 424. 435. 454. 461. 527. 576 (Besonderheit). 606. 701. 740. — optischer Werth der Linse bei Operation der — 379. 535. — u. Schule 224. 608.

Digitized by Google

645 (Rathschläge f. myop. Kinder). 700. — s. a. Schule, Sehprüfung in —. — Sehleistung bei — 59. — skiaskopische Phänomene bei acquirirter — 119. 552. — traumatische — (Cyclitis) 621. — spastische — bei Abducenslähmung 313. — bei sympathischer Ophthalmie 346. — vorübergehende — bei Diabetes 139. — willkürliche — 673. — Ursachen der — 425. — Pathogenese 531 (Orbita).
Myxoedem, Augensymptome bei — 442.
Myxosarcom des Opticus, entfernt 690.

Nachbild, besonderes, nach Neuro-Retinitis 581. — der Sonne, Umwandlung 624. — negatives 698. — scheinbarer Grössenwechsel 739.
Nachruf auf Schirmer 59, Schneller 349, Sée 381, Green 445, Williams 445, Rosmini 553.
Nachstar s. Catar, secund.
Nachtblindheit, congenitale, hereditäre 345. — epidemische 518. 590. — acute, idiopathische 644. — Retinitis pigmentosa ohne — 757.
Nagethiere, Linse der — 444.
Narben, Fibrom der Cornea 697. — hypertrophische — der Cornea 698.
Nasenbluten mit Blutung aus dem Thränenröhrchen 605.
Nasenerkrankungen u. Auge 375. 438 (Accommodation). 459 (Rhinitis). 617. — Literatur 745.
Nebenhöhlen s. Sinus.
Nebennieren-Extract, gefässverengernde Wirkung auf's Auge 423. — Wirkung auf's Auge 735.
Neger, Trachom der — s. d. — hyster. Erblindung 576. — Augen der — -Kinder 683.
Nekrolog s. Nachruf.
Nephritis, Netzhautablösung bei — 452. — s. a. Retinitis albuminurica. Urämie. — u. Cataract 658. — Netzhautgefäss-obliteration bei — 696.
Nerven der Augenlider u. Sclera 57. — Zellen der Netzhaut 57. 672. — Erkrankung der peripheren — 80. — Plexus der Chorioidea 116. — Krankheiten u. Auge 457. 602. 666 u. 675 (Muskellähmungen). 649. — allgemeine — -Störungen, geheilt durch Brillen (?) 578. — multiple Hirn- — -Erkrankung basilaren Ursprungs 691. — sensible — und Mydriasis 693. — trophische 739. — Augen- —, Literatur 744. — Faserverlauf des Opticus 369. 672.
Netzhaut s. Retina.
Neubildungen s. Geschwülste.
Neugeborenen, secund. Veränderungen der optischen Bahnen bei Bulbusatrophie bei — 671. — Augeneiterung s. Blenn. — Dacryocystitis der — s. Thränensack.
Neuritis, Poly- — puerperalis 637.
Neuritis optica, Literatur 757. — und Myelitis 283. 638. — scheinbare, bei Hypermetropie 13. — spuria 243. — durch Gonorrhöe 320. 648. — duplex 371. 447 (durch Aneurysma). — schwere, doppels. durch Anämie 432. — besondere Fälle 458. — retrobulbaris s. Retrobulb. — s. a. Neuroretin. — durch Gehirngeschwulst s. Stauungspapille. — descendens 606. — bei puerperaler Polyneuritis 637. 667. — durch Tonsillitis 579.
Neuroepithel-Stratum der Retina 692.
Neuroepithelioma retinae (s. Gliom), Hornhautveränderungen beim — 517.
Neuroglia des Sehnerven 688.
Neuroretinitis, Nachbild nach — 571. — durch Gonorrhöe 648. — durch Chlorose 667. — haemorrhagica 684.
Neurose, traumatische 578. 714. — Gesichtsfeld bei — 638. — s. a. Unfallbeschädigung.
Neurotomia und **Neurectomia** optico-ciliaris, Experimente über die Festigkeit der Opticusnarben 514. — u. sympath. Ophthalmie 650.
Neutralgrau 702.
Nieren s. Urämie, Nephritis, Retinitis albumin.
Nitrobenzol s. Dinitrobenzol.
Nitroglycerin bei Opticusatrophie 568.
Norwegen, Blinde in — s. d.
Nosophen 251.
Nuclear-Lähmung s. Augenmuskellähm.
Numerirung der farbigen Gläser 352.
Nystagmus, durch Beschäftigung 431. — seltene Form 111. 432. — Theorie 58. 431. — bei Chloroform- und Cocaïn-Intoxication 539. — mixtus 613. — vom Gehörorgan aus 224. — Behandlung des congenitalen — 687.

Occipitallappen beim Affen 485. — Seelenblindheit bei Verletzung des — 565. — u. Gesichtssinn 739.
Oculisten, gallo-romanische 338. — der alten Zeit, in Scandinavien 653.
Oculistischer Unterricht 123.
Oculomotorius, Lähmung 424 (partiell, angeboren). 675 (posttyphöse). — periodische Lähmung 125. — recidivirende Lähmung 112 (mit Migräne). 241. 243. 440. 558. 708. — Kerne, Localisation 192. 247. 287. 632. 633. 673. — Beziehgn. des — zum Ciliarganglion 603.
Oedem des Lides s. d.
Operationen s. Instrumente a). — s. Augenärztliche —. u. Augenoperat.
Ophthalmia migratoria s. Sympathische Ophthalmie. — nodosa s. Raupen. — epidemica s. Conjunctivitis epid.
Ophthalmologie s. Augenheilkunde.

Digitized by Google

Ophthalmologische(r), Schemata zum Einzeichnen — Krankheitsbilder 52. 701. — Studien 156. 157. 335. 377. — Fälle aus der — Praxis 345. — Mittheilungen 589. 615. 642. 643.
Ophthalmometer s. Instrumente b).
Ophthalmometrie 156. 531. 689. — bei Glaucom-Operirten, nach Incision des Iriswinkels 554.
Ophthalmoplegie s. Augenmuskellähmung. — mit Migräne s. d.
Ophthalmoskop s. Instrumente b). — s. a. Augenspiegel.
Opthalmoskopie, Atlas der — s. Atlas. — Befund bei den Mongolen 200* — Auto- — 544. — Cornealreflexe 459. — zur Diagnose von otitischen Gehirnkrankheiten 730.
Ophthalmoskopisch(e) Beobachtungen 331.
Ophthalmotonometer 223.
Opticus, Atrophie des —, Casuistik 602. 606. 635. — Literatur 757. — bei Allgemeinerkrankungen 453. — spinalen Ursprungs 455. — durch giftige Stoffe 453. — congenitale u. hereditäre 432. — hereditäre 506. — bei 3 Brüdern 144. — bei Mutter u. 3 Kindern 243. — durch Trauma 152. — durch grosse Hitze 595. — besonderes Gesichtsfeld bei — 13. — glaucomatöse, tabetische vortäuschend 337. 380. 703. — Differentialdiagnose zwischen — u. Glaucom 454. — maculare bei Diabetes 416. — partielle, durch Sonnenblendung 562. — bei Syphilis 17. — bei Tabes 181. 681 (frühzeitig). — Pupillarreflexe bei — s. d. — Behandlung mit Schmierkur u. heissen Bädern 454. — Electrotherapie 497. 643. — Glonoin u. Strychnin bei — 568.
Opticus, Literatur 757. — albuminoide Ablagerungen 441. — Colobom 225.* 262.* 461. 582. — Drusen 94. 441. — Diagnose von —-Erkrankungen bei Augentrübungen 54. — Entzündung des — s. Neuritis. — Eintritt der Centralarterie in den — 246. — Electricität bei Erkrankung des — 643. — Faserukreuzung s. Chiasma. — Faserverlauf 369. 672. — Geschwülste 92. 432. 445. — hyaline Bildungen im — s. hyaline. — congenitale (?) Eigenthümlichkeit des — bei Chorioretinitis 144. — Licht- und Farbensinn bei Erkrankungen des — 734. — Myxosarcom des —, Exstirpation 690. — markhaltige Fasern s. d. — Neuroglia des — 688. — Festigkeit der —-Narben nach Resection u. Cauterisation, Transport geformter Elemente in den Bahnen des — 514. — Hämatom des — bei Hirnblutung 637. — Blutung in die — -Scheide (Embolie ?) 111. 536. — Veränderungen des — bei Infectionskrankheiten 519. — topograph. Beziehungen des — s. Retina. — -Scheide, blinder Fleck bei Affection der — 535. — Steinsplitter im — 518. — Verletzung durch Basisfractur 157. 614. — Erblindung durch Durchtrennung des — 152. 650. — s. a. Papille. — Resection s. Neurectomie. — secundäre Veränderungen des — bei Anophthalmus congenitus 671.
Optik, Lehrbuch 10. — physiologische 350. — Cardinalpunkte des Auges 667.
Optiker, Brillenverordnung durch — 569. 679.
Optische Correction der Staroperirten 120. — Täuschungen 623. 738 (geometrisch- —). 739 (perimetrisch- —). — Paradoxon 624. — Centren, secundäre Veränderungen der — bei Anophthalmus congenitus 671.
Optometrie, subjective 336.
Ora serrata u. Glaucom 153. — histor. Bemerkungen zur Anatomie der — 520.
Orbicularis palpebrarum, partielle isolirte Parese des Musculus — 250. — Pupillenreaction 316.
Orbita, Literatur 745. — Anatomie und Physiologie, Wachsthum 643. — topographische Anatomie 11. — Actinomycose der — 662. — Abscess s. a. Phlegmone. — Geschwülste der — 88. 114 (angeb. Dermoid). 423 (mit Erhaltung des Bulbus entfernt). 445 (Prognose). — cystisches, venöses Angiom 691. — Angiom, cavernöses 570 (entfernt mit Erhaltung des Bulbus). 698. — Blutsack der — 377. — Blutcyste der — 425. — Chlorom 456. — Cysticercus 154. — Cyste 431. — Dermoidcyste 114. 317. 351. 433. 450 (Behandlung). 539. — Erblindung durch Blutung der —, vorübergehend 576. — Fibroangiom der — 460. — Fistel durch Siebbeinerkrankung 586. — Glas in der — 252. — Baumzweig in der — 152. 252. — pulsirende Geschwulst der — 15. — Knorpelknoten in der — 694. — Hydatidencyste der — 536. 614. — Lymphangiom 432. — Osteom 446. 724. — Periostitis 314. 690. — Phlegmone der —, metastat. 579. 617 (durch Rhinitis). — Plastik für ein künstliches Auge 272. 455. — Sarcom 243. 434 (melanot.). 446. 534 (perithelial), alveolär). — Thrombophlebitis 154. 686. — Verletzung 152. 252. 442.
Orientirungs-Störung — u. Hemianopsie 518. — durch beiders. Gehirnerkrankung 607. 684.
Osteom der Orbita 446. 724. — cystisches, des Sinus front. 533. — der Conjunct. 692.
Oxygen s. Sauerstoff.
Oxyuris, Cataract durch — 531.

Palaestina in augenärztlicher Hinsicht 386.*
Palpebrae s. Lid.

Digitized by Google

Pannus trachomatosus, Behandlung 590.
Panophthalmie, Enucleation bei — 158. 561 (Meningitis). 715. — durch Influenza (?) 448. — metastatische durch subdiaphragm. Abscess 579.
Pantoskopische Brillen, s. Instrumente b).
Papille, Drusen an der — 94. 441. — angeborene Veränderungen 247. 589. — s. a. Opticus. — Fremdkörper in der — 123. — Photographie der — 312. — hyaline Massen auf der — 316. — Cyste an der — 447. 582. — Amaurose der peripapillären Zone 535.
Papillitis s. Stauungspapille. — s. Neuritis.
Papillom der Conjunctiva 113. 380. 431. 587 (u. Cornea). 724.
Papilloretinitis s. Neuroretinitis.
Paradoxe Pupillarreaction s. d.
Paradoxon, optisches 624.
Paralyse, Augensymptome bei progr. — 649.
Parasiten am Auge 277. — als Fremdkörper 643. — im Conjunctivalsack 694. — s. a. Ankylostoma, Filaria, Cysticercus, Entozöen, Oxyuris, Hydatiden, Helminthiasis. — Literatur 759.
Paré, Ambroise, Augenheilkunde des — 378.
Pathologie s. Anatomie. — allgemeine, Literatur 733.
Pemphigus, der Bindehaut (?) 434. — — Augenstörungen bei — 763. — Transplantation bei 172.*
Perforation, Spontan- — der Sclerocornealgrenze nach Einführung aseptischer Stoffe in die Vorderkammer 512.
Perimeter s. Instrumente b).
Perimetrie 619. — Lichtsinn- — 621.
Periostitis orbitae 814. 690.
Perniciöse Anämie s. Anämie.
Perubalsam 688.
Petroleum, rohes bei Conjunctivitis 288. — Oel bei Trachom 648.
Pfrothese s. Auge, künstliches.
Phänomene, seltene, bei Netzhautablösung 116. — Purkinje'sches 336.
Phlyctänen, durch Rhinitis 459. — Behandlung 595. 604. 719. — Blindheit nach Blepharospasmus in Folge von — 636.
Phosphene bei Electrotherapie 497.
Photographie, Prüfung der Refractionsfehler mittelst — 143. — des Augenhintergrundes 275. 619. 654. — Glas- — des lebenden menschlichen Sehnerven 312. — farbige 315. — anatomische Präparate 586.
Photometer s. Instrumente b).
Photophobie s. Lichtscheu.
Phthisis bulbi, essentielle 338. — Enucleation bei — 605. — bei Neugeborenen, secundäre Veränderungen der optischen Centren 671.
Physik, Lehrbuch der — 10. 240.
Physiologie des Auges 598. 599. 600. 601. 622. 623. 624. — Literatur 738. — der Orbita 543. — phys. Optik 350. 541. — der Netzhaut 692. — vergleichende — des Auges 458. — des Sehorgans 690.
Physisches und **psychisches** Leben, Rückwirkung der Gesichtsempfindungen auf das — 623.
Pigment, der Conjunctiva 431. — -Geschwulst d. Conjunctiva 434. — -Epithelschicht, Anatomie 679. — -Körner, Wahrnehmung der — in der Retina 54. — Uveal- — s. d.
Pigmentirung, eigenthüml. des Augenhintergrundes 530. — der Cornea 578.
Pilocarpin bei Syphilis 317.
Pilz-Rasen auf der Bindehaut 419. s. a. Bacillen.
Pincette s. Instrumente a.)
Pinguecula 696.
Pityriasis rubra pilaris, Augenerkrankung bei — 706.
Plastik des Lides mit stiellosen Hautlappen 152. 461. — s. a. Transplantation. — der Orbita zum Tragen eines künstlichen Auges 272. 455. — s. a. Blepharo- —, Kerato- —. — 347. — Conjunctival- — bei Wunden des Ciliarkörpers 353.*
Pneumococcen, Conjunctivitis durch — 52. 114. 556 (gegen Trachom). 646.
Pocken s. Variola.
Poliencephalitis acuta 18. — hämorrhagica superior, Augenbefund bei — 123.
Polyarthritis, Augenmuskellähmung nach — 637. 707.
Polyp der Conjunctiva 248.
Pons-Gefässe, syphil. Thrombose der — 432. — Diagnose von Gefässerkrankungen im — -Gebiete 509.
Präparate, anatomische s. Anatomie.
Primäreffect s. Syphilis, Initialsclerose.
Projections-Apparat s. Instrumente b).
Propfung s. Transplantation.
Prothese, s. Auge, künstliches.
Pseudo-Gliome s. d. — Glaucom s. d. — Monochromasie 598.
Psoriasis, Augenstörungen bei — 763.
Pterygium, Epitheliom der Cornea, ausgegangen von der Spitze eines — 65.* — Behandlung 578. — doppeltes, bei einem jugendl. Pat. 585. — traumatisches, Refraction vor u. nach der Operation 684. — Operation 728.
Ptosis, congenita 443. 641. 682. 707. — doppelseitige 112. — durch intracranielles Lipom 682. — Operation 15. 421. 443. — Mitbewegung eines ptot. Lides s. Lid.
Puerperale septische Embolie des Auges 206. — Polyneuritis u. Neuritis optica 637. 667.
Pupillarmembran 75. 237. — Entwickelungsgeschichte 533.

Digitized by Google

Pupillarreflexe s. Pupille, Reaction.
Pupille(n) — Bildung, künstliche durch extraoculare Iridotomie 438. 558. — centripetale —-Fasern 60. — Betheiligung der Nerven in den Grössenveränderungen der — 673. — bei Paralyse 649. — Dilatation s. Mydriasis. — Rindenreflex 249. — Reaction, hemiopische s. hemianop. — Reaction 316 (Orbicularis- —). 449 (bei Erblindung). 671 (paradoxe). 674 (erhaltene bei Erblindung durch Sehnervenatrophie). — semiotische Bedeutung der —-Störungen 507. — Starre, reflector. 637 (pathol. Anatomie). 681 (einseitige). 682 (im hyster. Anfall). — Verschluss, Secundärglaucom 313; Transfixion der Iris bei — 419. — Lähmung s. a. Sphincter. — Weite, ungleiche, als Zeichen beginnender Lungenphthise 649. physiologische 739. — s. a. Mydriasis, Miosis.
Purkinje'sches Phänomen 336.
Pustula maligna am Lid 742.
Pyrazol 555. 631.

Quecksilber - Intoxication durch gelbe Salbe 382. — Schmierkur bei traumat. Iridochorioiditis 447. — s. a. Subconjunctivale Injectionen. — gelbe Salbe bei Hornhautgeschwür 519. — intravenöse Injectionen, Gefahren 540; in der Augenheilkunde 693. 694. 722. — tiefe Einspritzungen von salicylsaurem — bei Augenkrankheiten 609. — Hydrarg. oxycyanat. bei sympath. Iridocyclitis 695.

Racen-Einfluss bei Trachom s. d., prädispon. Ursachen.
Raddrehungen des Auges 739.
Rampoldi's Symptom 649.
Raupenhaare, Augenerkrankung durch 527, 754.
Recidivirende Oculomotoriuslähmung s. d. — Neuritis retrobulbaris s. d.
Rectus internus 112 (Lähmung, bds.) — externus s. Abducens. — superior, Tenotomie, bei Leucoma corneae 544; Lähmung 578.
Reflex, neuer Netzhaut — 422. — der Cornea s. d.
Refraction, 347. — Literatur 740. — s. a. Anisometrie, Myopie, Hyperopie, Astigmatismus. — Bestimmung ohne Mydriasis 679, mit — 729. — Fehler, Wirkung auf das Sehen 143, Wirkung auf d. Nervensystem 578. — Aenderung durch Linsenextraction 153. 479. 535. — der Hornhaut 676.
Regenbogenhaut s. Iris.
Regenbogensehen bei gesunden und kranken Augen 590.
Reizänderung 350.
Reizhaare 219.
Resorption, Blut — aus dem Auge 193*. — der Linse bei Luxation in den Glaskörper 356*. — durch Kochsalzlösungen 249.
Retina, Ablösung der, 243. — Literatur 757. — Pathogenie 533. — anatomische Veränderungen bei — 453. 678. 729. — dunklen Ursprungs 434. — Fall von —, Beitrag zur Kenntnis der Ernährung der — 550. — Spontanheilung 54. 530. 618. — familiäre 584. — Ursprung der Netzhautrisse bei — 430. — — seltene Phänomene bei — 116. — myopische 458. — bei chronischer Nephritis 452. — Ursachen der nicht myopischen — 453. — operative Behandlung 151. 244 (Drainage). 287. 423. 429. 453. 554 (Hydrodictyotomie). 650. 683. 692 (Kaninchenglaskörperinjection). — Electrolyse gegen — 371. 453. 695. — subconjunctivale Kochsalzinjectionen bei — 696. — Therapie 650. 683.
Retina — Literatur 757. — pathologische Anatomie 436. — Bau der menschlichen — 239. 441 (Zapfen und Stäbchen). — Adaption der — 336. — Atrophie 436. — Bindegewebsbildung der — 228. 319. 416. 521. — Blutversorgung der — 524. Blutungen, jugendliche 33*. 325*, durch Lithämie 585, durch Helminthen 61. 436 (Präparat). 448 (eigenthüml. Verändergn.). durch Venenthrombose 380. — Blutung zwischen — u. Glaskörper 529. 560. 574. 715. — Blutcirculation in der — s. d. — Commotio 76 (durch Schuss). — Cryptogliom der — 129*. 161*. — cystenartige Hohlräume im Gebiete der — 222. 319. — Degeneration durch Eisensplitter 415. — Embolie der Centralarterie, s. Emb. — Exsudat, eigenthüml. 441. — Function der — 155. 336. 621 u. 702 (periphere). 739 (centrale u. periphere). — — Gefässe s. d. — Ernährung der — 550. — Geschwülste 91. — Licht- und Farbensinn bei Erkrankungen der — 734. — Gliom s. d. — markhaltige Fasern s. d. — Ischämie s. d. — Lymphosarcom der — 549. — Nervenzellen der —, nach Golgi-Cajal 57. 672. — Neuroepithelstratum der — 692. — Neuroepitheliom s. d. — Macula s. d. — Papille s. d. — angioide Pigmentzüge nach Blutungen 448. — Reflex neuer, der — 202. 422. — topograph. Beziehungen zwischen —, Opticus u. Tractus opticus beim Kaninchen 192. 638. 657. — Thrombose der Centralvene s. Thromb. — Wahrnehmung der Pigmentkörner in der — 54. — bei perniciöser Anämie (Blutungen) 522. — Veränderung der — bei Infectionskrankheiten 519. — Experimente über Verletzungen der — 523. — Erkrankung u. Entzündung s. Retinitis. — Stäbchen u. Zapfen s. d.

Retinitis — Casuistik 728. — Literatur 757. — albuminurica 377 (Lebensdauer). 435 (Anatomie). 463. 627 (bei poliklinisch u. bei klinisch beobachteten Fällen). 656 (gravidarum). — Atrophia gyrata 250. — besondere, bei Kindern 449. — circinata 111. 243. 380. 416. 432. 518. — durch Circulationsstörungen 416. — diabetica 567. — leucämica 714. — durch Gonorrhöe 643. — bei Polieucephalitis hämorrhagica superior 123. — punctata albescens 250. — proliferans 416. 521 (s. a. Retina, Bindegew.). — pigmentosa 222 (Anatomie). 250 (verwandte Krankheiten). 565 (mit angeborener Taubstummheit). 659 (hereditäre). 688 (Aetiologie u. Therapie). 757 (ohne Nachtblindheit). — — septica (Roth) 52. — striata s. a. Chorio-. — s. a. Chorio-, Neuro-.
Retinoscop s. Instrumente b).
Retraction(s) s. a. Enophtalmus. — Bewegungen des Auges 602.
Retrobulbäre Neuritis 112 (Intoxication?). 140 (recidivirend). 382 (rasche Heilung durch subconjunct. Inject.) 416 (durch Diabetes). 665 (Tabak, Autopsie). — periphere Scotome bei — 337. — centrale Scotome bei — 664.
Riesenzellen, Fremdkörper — im Auge 511.
Rhabdomyom des Lides 567.
Rheumatisches Scleralstaphylom 576.
Rheumatismus s. Polyarthritis.
Rhinitis s. Nasenerkrankungen.
Röntgen-Strahlen in der Augenheilkunde 155. 338. 450. 451. 700. 733. 734. — am Auge 579. 698. — u. Blindheit 730.
Rosmini, Nachruf auf — 553.
Rostfärbung der Iris 257*.
Rothe Strahlen, Durchlässigkeit d. Augenmedien für — 738.
Rückenmark, Cystercercus im — s. d. — Entzündung s. Myelitis.
Ruptur, der Netzhaut bei Ablösung 430. — Spontan — der Aderhaut 441. — s. a. Verletzungen. — der Iris s. d., Riss. — der Chorioidea s. d.
Russland s. Bericht. Trachom.

Sachs 349.
Salicylsäure, Sehstörung durch — 210. 443. 711 (experimentelle). — bei Glaucom 443.
Sanoform in der Augenheilkunde 721.
Santonin, Erblindung durch — 211.
Sarcom, alveoläres, der Cornea 16. — der Chorioidea 243. 268. 431. 446. 380, 535, 613 u. 700 (an der Macula). 620. 755. — der Iris 521. — der vorderen Schädelgrube 688. — der Orbita 243. 446. 534 (perithelial). — der Retina 383. — der Thränendrüse 432. — Dissemination der — im Uvealtractus 282. 348. — des Kleinhirns 609. 635. — melanotisches 13 (intraoculares, besonderes). 388, des Ciliarkörpers 250. 445. 461, der Iris 282, der Chorioidea 282 (diffusum). 455, der Cornea 301*, der Lider 537, der Orbita 434, der Augenmuskeln 697 (Metastase). — s. a. Glio-, Lympho-, Myxo-.
Sauerstoff bei Hornhauteiterung u. -Geschwür 432. 434.
Scandinavien, Blinde in — s. d. — Oculisten in — 653.
Schädel, Sarcom der vorderen — -Grube 688. — der hinteren 446.
Schädelfractur und andere Schädelverletzungen 655. — basale — 655. — binasale Hemianopie durch basale — 587. — einseitige Erblindung und Diabetes mellitus durch — 157. — einseitige Erblindung durch — 614. — pulsirender Exophthalmus durch — 17.
Schattenprobe s. Skiaskopie.
Scheinbewegungen, Erklärung gewisser — 351.
Schemata zum Einzeichnen ophthalmologischer Krankheitsbilder 52. 701. — zur Untersuchung von Augenkranken 371. — 618.
Schichtstar s. Catar. zonularis.
Schielen 652. — Literatur 744. — Vorlesung über — 662. — Geschichte u. Behandlung 532. — Handbuch über das — 110. 147. 186. — vom Gehörorgan aus 224. — Operation des paralytischen — 153. — Vorlagerung 316. 378. 433. 594. — Stereoskop in der Kur des — 113. 180. — Operation mit Dehnung 154. — Wunddiphtherie nach — -Operation 722. — Sehen der Schielenden 384. — Operation nach Landolt 530. — Operation, Heilung von Epilepsie durch — 320. — -Winkelmessung 437. 532. — Operation, Technik u. Wirkung 346. 379. 437. 439.
Schiess 254.
Schilddrüse s. Basedow.
Schimmelpilz-Keratitis 281.
Schirmer, Nachruf auf — 59.
Schleier u. Sehschärfe 642.
Schlemm'scher Canal, Anatomie 567.
Schmierkur s. Quecksilber.
Schmutzstar, Heilung des — 499.
Schneller, Nachruf auf — 349.
Schön 349.
Schrotkugeln im Auge 115. 537. 688. 696. — Zerreissung des Auges durch — 693. — im Arm, Bleivergiftung 541.
Schule(n) in Syrien u. Palästina (Trachom) 402.* — Epidemie von Conjunctivitis 52. 646. 729. 731. — Kurzsichtigkeit u. — 224. 608. 645 (Rathschläge f. kurzsichtige — -Kinder). 700. — Sehprüfungen in — 454 u. 575 (Baltimore). 629 (Zürich). 657 (Luzern). 669 (London). 683 (weisse

Digitized by Google

u. farbige Kinder). — Trachom in Kölner Volks- — 653.
Schuss-Verletzungen s. d. — s. a. Schrotkugeln.
Schutzbrillen-Frage 519 (s. a. Instrumente b). — über das Tragen von — 544. — fehlerhafte 460. 574. — Infection durch — 684.
Schwammkrebs der Iris-Hinterschicht 289.*
Schwangerschaft, Amblyopie durch — 242. — Retinitis albuminurica während der — 656.
Schweden, Blinde in — s. d.
Schwefelkohlenstoff-Amblyopie 125. 209.
Schwein, Orbital-Inhalt bei einem blindgeborenen — 114.
Schwellungscatarrh s. Conjunctivitis.
Sclera — Literatur 751. — Staphylom s. d. — Ectasien s. Staphylom. — elastische Fasern der — 417. — Histologie der Heilung von Wunden der — 56. — Ruptur der Corneoscleralkapsel 24. — Verletzungen der — 751. — Nerven der — nach Golgi-Cajal 57.
Scleritis, patholog. Anatomie der — 221. — Electrotherapie bei — 497. 528. 604. — Massage bei chronischer — 578.
Sclero-corneal-Grenze, Spontanperforation der — nach Einführung aseptischer Stoffe in die Vorderkammer 512. — Ruptur der — -Kapsel durch stumpfe Gewalt 24. — Wunden der — -Grenze 420. 678. 712. — Dermoid an der — 751.
Sclerodermie mit Morbus Basedowii 608.
Sclero-Iridectomie 530.
Sclerom der Conjunctiva 462. 525.
Sclerose, disseminirte, Augenmuskelstörungen bei — 381. 528. 611. 635. — der Arterien s. Gefässe. — Augenmuskellähmungen bei multipler — 528. — der Cornea 694.
Sclerotomie 114. 337. 546 (interne). 703.
Scopolamin-Vergiftung 585. — bei Iritis 683. — Wirkung 712.
Scorbut, functionelle Augenstörungen bei — 701.
Scotom(e), centrales, bei hysterischer Amblyopie 659. — centrales, durch Sonnenblendung 562. — centrale 619. 664. — periphere, bei Glaucom 102.* — bei Neuritis retrobulbaris u. Intoxications-Amblyopie 337. — bei Affection der Sehnervenscheide 535. — Farben- — 587.
Scrophulose s. Keratitis scr.
Second sight 729.
Sée, Nachruf auf — 381.
Seelenblindheit 565.
Seeleute, Seh- u. Farbenprüfung der — 13. 594. — Sehleistung deutscher — 685.
Sehcentrum, secundäre Veränderungen 671. — s. a. Occipitallappen.
Sehen, Einfluss der Refractionsfehler auf das — 143. — der Schielenden 384. — höherer Thiere 739. — Untersuchung des differentialen u. integralen — 463. — binoculares s. d. — monoculares s. d.
Sehkraft, Wirkung des Cocaïns auf die — 117. — Zerstörung der — s. Erblindung.
Sehleistung bei Myopie 59. — der Helgoländer 685.
Sehnerv(en) s. Opticus. — -Kopf s. Papille. — -Kreuzung s. Chiasma.
Sehnervenfasern, markhaltige, s. Markh.
Sehorgan s. Auge.
Sehproben s. Instrumente b).
Sehprüfung der Verkehrsbeamten 13. 594. 629. — der Gestellungspflichtigen 376. 378. — in Schulen s. d. — s. a. Eisenbahn, Seeleute.
Sehpurpur in der Wirbelthierreihe 64. — Bedeutung des — 312. — bei Fischen 602.
Sehschärfe der Verkehrsbeamten 13. — indirecte 351. — bei ruhendem u. bewegtem Object 598. — period. Schwankungen der — nach Kopfverletzung 600. — Schleier u. — 642. — s. a. Eisenbahn, Seeleute.
Sehschwäche, wirkliche u. simulirte 735. — s. a. Amblyopie.
Sehstörungen, periodische, durch Hornhauttrübungen 178. — s. a. Amblyopie. — cerebrale Localisirung von — 688.
Sehstrahlung beim Affen 435. — Gratiolet'sche, secundäre Veränderungen 671.
Semidecussatio s. Chiasma.
Sensibilität der Cornea 219.
Sepsis, Thrombose bei allgemeiner — 422. 620.
Septische Retinitis s. d. — Embolie, puerperale, s. Puerperale.
Serum s. Diphtherie u. Streptokokken.
Sexualorgane s. Geschlechts-.
Sideroskop 63.
Siebbein-Zellen s. Sinus ethmoid. — Thränenbeinsutur bei Delinquenten 690.
Silbersalze 255.
Simulation 252. 735. — Entdeckung von — 349. — Gesichtsfeldeinengung bei — 158. 735.
Sinneseindrücke, Deutung d. Ursprungs der — 350.
Sinnesempfindungen, Localisation der — 384.
Sinus-Erkrankungen u. Auge 338. 380. 381. 696. — Literatur 745. — Mucocele des — ethmoidalis 462. 591. — Empyem des — frontalis 461. — cystisches Osteom des — frontalis 533. — maxillaris s. Highmorshöhle. — ethmoidalis, Orbitalfistel durch Erkrankung des — 586. — sphenoidalis, Epitheliom des — u. Augenstörungen 376. — Erblindung durch Erkrankung des — ethmoid. u. sphenoid. 571. — cavernosus, Verschluss des — doppelseitiger 682.

Digitized by Google

Skiaskop s. Instrumente b).
Skiaskopie 313. 349. 383 (Lehrbuch). 577. — in der Militärpraxis 590.
Skiaskopische Phänomene bei acquirirter Myopie 119. 552.
Skioptikon s. Instrumente b).
Soldaten, Augenkrankheiten der — in Russland 538. — s. a. Militär.
Sommer-Catarrhe der Bindehaut 668.
Sonnen-Blendung, Scotom durch — 562. — Nachbilder der — 624.
Sozojodol in der Augenheilkunde 643.
Spannungs-Differenzen des Auges, Messung 252.
Spectral-Farben, unterscheidbare 622. — quantitative Bestimmung von complementären — 740.
Spectrobolometrische Untersuchungen über d. Durchlässigkeit d. Augenmedien für rothe Strahlen 738.
Spectroskopische Apparate zur Prüfung von Farbenblindheit 153.
Speichel, Mikroorganismen des — in den Thränencanälchen 552.
Sphincter-Riss s. Iris. — -Lähmung 578.
Stäbchen der Netzhaut 441. — chemische Reaction der Kerne der — nach farbigen Strahlen 733.
Stahl im Auge, s. a. Magnet, Sideroskop. — -Feder-Verletzung 152. 655. — 318.
Staphylokokken, Conjunctivitis durch — 114. — Geschwür der Hornhaut, Leucocytose bei — 519. — subcutan injicirt, Netzhautveränderungen durch — 519.
Staphylom der Cornea, Operation 120. — der Sclera, Operation 418. 576 (rheumat.). — der Cornea u. Sclera 11 (Abbildungen). 337 (Electrolyse bei —). — — Ciliar- — 436. 458.
Star s. Cataract. — -Stecher s. Oculist.
Statistik der Blinden s. d. — des Trachoms s. d. — von Glaucomfällen s. d. — der Cataractoperation s. d.
Stauungspapille, Theorie 16. 18. 647. 686. 705 (je nach dem Sitz der Gehirngeschwulst). — zur Diagnose otitischer Gehirnkrankheiten 730. — Behandlung mit Lumbalpunction 313. — bei Kleinhirntumor, Glaucom 635. — Heilung durch Trepanation 16. 687. — bei Cyste des Frontallappens, Nervenscheide ausgeweitet 447. 584. — u. Lumbalpunction 604.
Steinsplitter im Auge 312. — im Opticus 518. — Schutzbrillen gegen — in Steinbrüchen 519.
Stenopäische Brillen 88.
Stereoskop in der Kur des Schielens 113. 180 (Verbesserung). — Widerspruch der Prüfung am — u. am Hering'schen Fallapparat 174.*
Stereoskopie, monoculäre 119.
Stereoskopische(r) Atlas 11. — Bilder 12. — s. Sehen bei Aphakie 118. 687. — Uebungen zur Erzielung des Binocularsehens 113. 180. 545.
Sterilisirung des Conjunctivalsackes s. Conjunctiva. — der Instrumente 448. 577. 654 (Verhütung des Rostens). 678.
Stethoskopie des Auges 117. 551.
Strabismus s. Schielen.
Strabometer s. Instrumente b).
Strabotomie s. Schielen, Operation.
Streptokokken-Conjunctivitis 114. 548 (Iritis bei —). — Toxine im Auge 115. — Anti- — -Serum am Auge 429.
Strychnin bei Insufficienz der Interni 441. — bei Opticusatrophie 568.
Subconjunctivale(s) Venennetz 75. — Angiom 86. — Injectionen in der Augenheilkunde 543. 557. 597. 669. — Sublimatinjectionen 54. 120 (symp. Ophth.). 211. 312. 420. 452. 541. 603 (Kammerwinkel bei —). 620. 644 (Keratit. parench.). 692. 728. — Kochsalzinjectionen 249 (Experimente). 348. 573. 696 (Ablatio retinae). — Chinin-Injectionen 256. 687. — Quecksilbercyanür-Injectionen 375. 382. 541. 719. — Blutungen, mit Eserin behandelt 376. — Injectionen, rasche Wirkung 382, bei Hornhautgeschwür 519.
Subjective Gesichtswahrnehmungen s. d.
Sublimat, subconjunctivale — -Injectionen s. Subconjunct. — Diffusion von — aus dem Conjunctivalsack in den Bulbus 462.
Suggestion bei Augenkrankheiten 696.
Suprarenalextract s. Nebenniere.
Symblepharon 340. 584. — Schalenhaut des Hühnereies bei — 613. — Transplantation (nach Thiersch) bei — 170.* 244.
Sympathicus, Verletzung des Cervicalganglion des — bei Zangenentbindung 588. — Lähmung des — 617. — u. Pupille, bei beginnender Lungenphthise 649. — Verletzung des — durch Halsdrüsenoperation 679, durch Halswunde 725.
Sympathische Ophthalmie — Literatur 755. — Kur der — 120. 158. 695 (Hg-Cyanür). — völlige Wiederherstellung der Sehschärfe nach — 243. — Experimentelles 283. — u. Neurectomia opticociliaris 650. — Casuistik 346 (Myopie bei —). 448.(?) 575 (Zündhütchen). 703. — anatomische Untersuchung eines Falles von — 511. 703. — bei Cataract-Operation, Präventivenucleation 537. — vorübergehende Besserung der — durch Enucleation 612. — Theorie 514 (Experimentelles). — symp. Glaucom s. d.
Synechien, Trennung vorderer — gegen Glaucom 692.
Syphilis, Geschichte der — 11. — des Auges 240. 685 (mit Albuminurie). — angeborene Chorioiditis durch — 111. — Condylom der Iris s. Iris. — Erblindung durch — 17. — hereditäre, am Auge, in der zweiten Generation 156.

Digitized by Google

538. 542 (intrauterin). — Initialsclerose am Lid 15. 152. 371. 742, an der Conjunctiva 614. — intravenöse Injectionen bei — 540. — subconjunct. Injectionen s. subconj. — Keratomalacie bei — congenita 26. — Gumma des Ciliarkörpers 116. 338. 379 (vorzeitig). 549. 578. (?) 683, der Lider 537. 568, der Iris 157, der Fossa pterygopalatina, Exophthalmus 713. — Lähmung sämmtlicher Orbitalnerven durch — 536. — Meningitis syphil. 125. — Papeln der Conjunctiva 651. — Pilocarpin gegen — 317. — ungewöhnliche s. Geschwulst 15. — Zeichen hereditärer — 424. — syphil. Thrombose der Ponsgefässe 432. — s. a. Iritis, Chorioiditis, Cyclitis, Chorio-Retinitis, Keratitis parenchymatosa, Tarsitis, Quecksilber.

Syrien in augenärztlicher Beziehung 386.*

Tabak-Amblyopie 144 (?). 208. 584. 665 (Autopsie). — lange Heilungsdauer trotz Abstinenz 562. — erhaltene Pupillarreaction bei Erblindung durch — 674.

Tabes dorsalis, Symptome der — am Auge 181. 606. 681 (frühzeitige). — s. a. Opticus, Atrophie der —, Pupillenstarre, reflect.

Tabletten aus Tropacocaïn 593.

Tätowirung von Hornhautflecken zur Besserung des Sehens 155 (photograph. Experimente). — Casuistik 256. 699. — besondere Methode 715.

Talmud, Augenkrankheiten im — 615.

Tarsitis syphilitica 527.

Tarsorrhaphie bei Xerosis corneae 462. — mit Transplantation bei Ectropion 695.

Tarsus, angeborener Defect des — 443.

Tastversuch, Analyse des — 735.

Tenonitis serosa 532. 746.

Tenotomie s. a. Schielen. — des Rectus superior s. d.

Tension s. Druck, Ophthalmotonometer.

Teratom der Cornea 709.

Tetanie und Morbus Basedowii 160.

Therapie s. Augenheilkunde.

Thermometrie des Auges 117. 551.

Thiere, Sehvermögen höherer — 739. — Wirbel- — s. d.

Thiersch'sche Transplantationen s. d.

Thioform 375. 719.

Thränen, antiseptische Wirkung der — 250. — Behandlung des — -Träufelns 320. 613. 699. — -Secretion, Herabsetzung bei Trigeminuslähmung 682.

Thränenbein, Sieb- — -Sutur bei Delinquenten 690.

Thränencanal, Durchschneidung 383. — 425. — Leptothrix buccalis u. pyogene Speichel-Mikroorganismen im — 552. — Erkrankungen 743.

Thränendrüse, die gesunde u. kranke — 610. — Dacryoadenitis, chronica 314. infectiosa 382, bei Mumps 723. — Geschwülste der — 97.* 336. 743. — Sarcom der — 432 (angeboren?). — Verlagerung der — 156. 460. — traumatischer Vorfall der — 128. — Tuberculose 533 (Spontanheilung). 743. — Erkrankungen der — 743.

Thränenröhrchen, Actinomycose im — 153. 336. 462. 589. — angeborene Veränderung 379. 382. — Blutung aus dem — bei Nasenbluten 605. — Lidcolobom, traumatisches, im Niveau des — 689. — Spaltung der — 723. 743.

Thränensack, Behandlung der — -Leiden 151. 539. 722 (Chlorzink). 723. 743. — Exstirpation 418. — pathologische Anatomie u. Behandlung der — -Leiden 425. — Antistreptokokkenserum bei — -Eiterung 429. — Erkrankung, angeborene 691. — Entzündung der Neugeborenen 692. — Carcinom des — 116. 693.

Thrombophlebitis orbitae 154. 686.

Thrombose der Arteria centralis retinae 345. — doppelseitige — bei allgemeiner Sepsis 422. — der Centralvene der Netzhaut 380. 529 (Anatomie). 620 (bei allgemeiner Sepsis). 581. — syphil. der Ponsgefässe 432.

Thyreoantitoxin bei Morbus Basedowii 616.

Tiefenlocalisation 352.

Tintometer 649.

Tod, Blutcirculation in der Netzhaut kurz vor dem — 560.

Tolubalsam 688.

Tonometer s. Ophthalmotonom.

Topographische Beziehungen s. Retina.

Tonsillitis, Augenmuskellähmung durch — 579. — Thrombophlebitis orbitae durch — 686.

Toxin-Wirkung des Streptococcus im Auge 115.

Trachom 579. 731. — Literatur 747. — patholog. Anatomie 337. 379. 418. — prädisponirende Ursachen 321.* 375 u. 541 (Race). — einseitiges 156. 376. — mangansaures Kali gegen — 380. — Immunität gegen — 156. — u. chronische Blennorrhöe 621. — die acuten Ophthalmien gegen — 556. — chirurgische u. mechanische Behandlung 19. 117. 251. 552. 688 (Narben). — Schnellkur des — 553. — Bekämpfung des — in Ostpreussen 424. 641. — Behandlung 153. 689. 695. — Behandlung des chronischen — 151. — Jod bei — 620. 648. — Ichthyol bei — 719. — Milchsäure bei 589. 722. — Verbreitung durch Arbeiter 641. — Verbreitung des —, geographische u. Racen- —, in den Vereinigten Staaten Nordamerikas 572. — Preisfrage 384. — in der russischen Armee 538. — in Russland 275. — unter den Negern 570.

572. — in Schulen 653 (Köln). — in Syrien u. Palästina 386.* — Geschichtliche Einleitung zur Geographie des — 471. — Statistik 138.* (Masuren, Ostpreussen). — s. a. Fliegende Colonnen. — Trichiasis, Entropion, Pannus s. d.

Tractus opticus, Topographie des — s. Retina. — secundäre Veränderungen des — 671.

Transplantation nach Thiersch 170.* 423. 581. — zur Heilung eines Symblepharon 244. — eines Oberarmhautstückes auf's Lid 461. — bei Ectropion 695. — traumatische, der Cilien 381. — der Bindehaut bei Hornhautgeschwür 420. — ungestielter Hautlappen 644. — der Hornhaut s. Keratoplastik. — s. auch Plastik.

Trauma s. Verletzungen.

Traumatische Neurose s. d.

Traumleben der Blinden 600.

Trepanation u. Stauungspapille 16. 687.

Trichiasis, Operation 315. 532. 558. 564. 699. — Behandlung mit Electrolyse 498. — Actiologie u. Behandlung 723.

Trigeminus-Analgesie 432. — Lähmung, rheumatische 682. — Störungen nach Influenza 689. — Neuralgie nach Augenverletzung 714.

Trockenverband 719.

Tropacocaïn-Tabletten 593. — als Ersatz des Cocaïns 718.

Trophische Nerven 739.

Trophoneurose des Auges nach Influenza 689.

Tuberculose des Auges 608 (Prognose). 700. 763 (bei einem 19monatl. Kind). — der Conjunctiva 431. 483. 446 (primär). 616. 631. 651. — der Iris 446. 540. 543 (Diagnose). 754. — der Hornhaut 517. 691. — t. Neubildung 15. — der Thränendrüse 533 (Spontanheilung). — der Haut u. des Auges ohne viscerale — 540. — beginnende Lungen- —, Pupille bei — 649.

Tumoren s. Geschwülste.

Typhus abdominalis, Oculomotoriuslähm. nach — 675.

Uebersichtigkeit s. Hypermetropie.

Uhthoff 254. 349.

Ulcus corneae 648. — Literatur 749. — bei Blennorrhöe 191. — Bindehauttransplantation bei — 420. — Behandlung 256. 686. — Airol 670. — Electrotherapie 495. 532. 604. — Galvanocaustik s. d. — Sauerstoff bei — 432. 434. — durch Staphylokokken, Leukocytose bei — 519. — serpens, Therapie, secund. Glaucom 526.

Unfallsbeschädigungen, Einäugigkeit und Erwerbsfähigkeit 126. 602. — Verletzungsgefahr im Baugewerbe 153. — Glaucom 814. — Begutachtung von Eisenverletzungen 424. 760. — Gesichtsfeld bei Nerven- — 638. — Berechnung der Erwerbsfähigkeit 702. 732. — s. a. Neurose.

Unterkiefer, Mitbewegung des Lides bei Bewegungen des —, s. Lid.

Unterricht, oculistischer 123.

Unterrichtstafeln, augenärztliche 11.

Urämie, Hemianopie bei — 287. 628.

Urethra, Augenstörungen bei Affectionen der — s. Gonorrhoe.

Urticaria der Conjunctiva 581.

Uterus, Iridochorioiditis durch — -Leiden s. Endometritis.

Uvea(l)-Tractus, Dissemination der Sarcome im — 282. 348. — Carcinom-Metastasen im — 754. — Ectropium uveae congenitum 310. — Electrotherapie 497. — Pigment, Färbung der Conjunctiva durch — 529.

Uveïtis, genuine 417. — irienne 534. 685.

Vaccine-Erkrankung des Lides 523.

Variola, Augenerkrankungen bei — 120. 553.

Vaselin-Oel bei Trachom 648.

Vaso-motorische Störungen s. Gefässe.

Venen s. Gefässe. Thrombose. — Netz, subconjunctivales 75.

Verband, Augen-Occlusiv — aus Zinkoxyd-Gelatine 695. — Trocken — 719.

Verbrecher s. Delinquenten, Degenerirte.

Verbrennung der Cornea 575.

Verfärbung der Regenbogenhaut s. Iris.

Verletzungen des Auges 55. 207. 518. 564. 588 (schwere). 605. 606. 607. 662 (Cyclitis u. Glaucom). 733 (Prophylaxe). 763 (bei der Geburt). Literatur 759. — des Bulbus 13. 152 u. 655 (Stahlfeder). — Durchblutung der Cornea s. d. — Casuistik 518. 699. — des Ciliarkörpers (Plastik) s. d. — Verfärbung d. Conjunctiva nach Scleralruptur 529. — schwere d. Cornea geheilt 526. — Gefahr im Baugewerbe 153. — nucleäre Augenmuskellähmung durch — 527. — der Iris s. d. — s. a. Iris, Vorfall. — des Lides s. d. — Erkrankungen der Macula lutea durch — 525. — der Orbita s. d. — des Opticus s. d. — Veränderungen der inneren Augenhäute nach kleinen — 523. — des Auges mit folgender Accommodationslähmung, Trigeminusneuralgie u. allgemeiner Neurose 714. — perforirende des Bulbus, Behandlung 678. — grosse Risswunde, geheilt 244. — Sphincterriss s. Iris. — Ruptur der Corneoscleralkapsel durch stumpfe Gewalt 24. — Ruptur einer Netzhautvene 449. — Wunden der Sclero-corneal Grenze s. d. — Schrotkugeln im Auge 115. 537. 688. 696. — Schuss- — des Auges 76. 156. 693. 760.

— der Sclera 751. — Vorfall d. Thränendrüse 128. — des Schädels s. d. — s. a. Fremdkörper, Catar. traumat., Unfallsbeschädigungen, Magnetoperation, Contusio.
Verzinnung der Cornea 722.
Violettblindheit 812.
Volksmittel in Aegypten 340.
Vorderkammer, Literatur 751. — Cholestearin in der — 15. 144. — Cilie in d. — 527 (8 Jahre). 615. — Entwicklungsgeschichte 533. — Filtration aus der — 87. — Fremdkörper in der — 123. 423. — Humor aqueus nach Entleerung der — 733. — Spontanperforation d. Sclerocornealgrenze nach Einführg. aseptischer Stoffe in die — 512. — Resorption aus der — s. d. — Paracentesen der — bei Iridochorioiditis 541. 719. — Winkel, u. intraocularer Druck 219; bei subconjunct. Sublimatinjectionen 603.
Vorderkapsel s. Linsenkapsel.
Vorlagerung s. Schieloperation.

Westien-Zehender'sche Apparat s. Instrumente b).
Williams, Nachruf 445.
Wimpern s. Cilien.
Winkel-Verschiedenheiten, Vergleiche von — 740. — Augenmaass von — s. d
Wirbelthiere, Sehpurpur der — 64.
Wismuth, Loretin — 595.
Würmer s. Parasiten.
Wunden s. Verletzungen.
Wurmmittel, Erblindung durch — 211.

X-Strahlen s. Röntgen.
Xanthelasma tuberosum 573.
Xanthopie b. Kohlenoxydvergiftung. 669.
Xerose der Hornhaut, Lidspaltenverengerung 462. — Bacillen 597. 641.

Zahn-Leiden u. Auge 338. 380. 381.
Zangengeburt, Hornhauttrübungen bei einer — 378. 444. — Sympathicusverletzung bei — 588.
Zapfen der Netzhaut 441. — chemische Reaction der Kerne der — nach farbiger Belichtung 733.
Zerstreuungskreise, die 115. 548. 738.
Zinn, geschmolzenes — auf der Cornea 722.
Zirbeldrüse, Ptosis durch Lipom der — 682.
Zonula, Linsenveränderung bei Fraction der — 531.
Zonularspannung u. Linsenform 414.
Zoster s. Herpes.
Zuckerkrankheit s. Diabetes.
Zündhütchen-Verletzung s. Kupfer.

Digitized by Google

Autorenregister.

* Originalartikel.

Abadie 155. 378. 535. 542. 749.
Abelsdorf 64. 602. 754.
Ackerblom 686.
Adamück 61. 252.
Adelheim 461. 462. 591. 740.
Adler 123. 423.
Agababow 588.
Ahlström 55. 95. 375. 558.
Albertoni 631.
Albertotti 548. 699.
Albrand 180. 751.
Alcalaï 592.
d'Alché 761.
Alexander, A. 421.
Allen 759.
Alling 316.
Allport 565. 570.
Alt 348. 563. 565. 566. 567. 569. 570. 573.
Andogsky 733.
Andrews 446.
Angelucci 686. 687.
Anton 607. 684.
Antonelli 119. 120. 540. 552.
Apolant 603.
Appenzeller 139.
Armaignac 539. 753.
Ascher 527.
Aschkinass 738.
Asmus 63. 613. 713.
Atwool 345.
d'Aubigné 740.
Aubineau 668.
Auerbach 623.
Augstein 32. 356.*
Aulicke 650.
Axenfeld 52. 55. 276. 279. 418. 422. 423. 435. 621. 633. 646. 673.
Ayres 456. 565.

Baas, Herm. 10.
Baas, K. 80. 507.
Bach 57. 247. 250. 283. 517. 520. 633. 673. 733.
Bahr 423.
Baker, A. 709.
Baker, Ch. 581.
Bakowicz 55.
Baquis 113. 116. 550.
Barabacheff 542.
Bardelli 115. 547. 548. 556.
Barnes 346. 743.
Barrett 558.
Basevi 117. 551. 552.
Bassères 379.
Bastianelli 688.
Bates 735.
Batnaud 379.
Battelli 698.
Batten 111. 144. 243. 434.
Batuand 763.
Bauer, H. 733.
Bayer, Franz 160. 617. 723.
Beck, de 585.
Becker, M. 86.
Bekess 722.
Beljawski 701.
Belt 455. 584. 720.
Benda 312. 314.
Beneke 666.
Benson 596.
Bentzen 87. 219.
Berger, E. 520. 535. 541. 685. 717. 735.
Berger, W. 752.
Bergmeister 605. 650.
Bernadini 688.
Bernhardt, M. 7. 80.
Bernheimer 192. 287. 612.
Bernstein 452.
Berry 438. 652.
Bert 597.
Bertram 17.
Best 717.
Bethe 738.
Bianchi 688.
Bickertson 436. 733.
Bienfait 634.
Bjelilowsky 643. 712.
Bjerrum 192.
Biervliet, van 738.
Bietti 116. 120. 554. 692.
Bihler 738.
Birnbacher 289.*

Bistis 541.
Black 316.
Blessig 276.
Block, E. 733.
Bocchi 546. 549. 688. 692.
Bocci 118. 687. 698.
Bock, E. 224. 609. 610. 616.
Boeckmann 728.
Boedecker 18. 19.
Boggi 546.
Bogrow 634.
Bom, de 740.
Bondi 522.
Bonet 240.
Bono, de 694.
Borsa 688.
Bossalino 55. 86. 256. 670. 687.
Botto 695.
Boucheron 429.
Bourgeois 337. 382. 537. 542.
Bouveret 637.
Brailey 14. 433.
Braunschweig 11.
Breda 119.
Brilliantoff 670.
Brissaud 664.
Brone 317.
Bronner 15. 431. 432. 434.
Bruns, H. D. 570. 572. 573.
Bryant 678.
Bürstenbinder 222.
Bull, C. S. 439. 445.
Bull, G. J. 143. 336. 738.
Bull, O. 321.* 378. 619.
Bullard 579.
Buller 442. 450. 583.
Bunzel 637. 707.
Burchardt 255. 312. 313. 314. 315. 424.
Burmester 738.
Burnett 375. 572.
Burnham 317. 376.
Businelli 688.

Cabannes 379.
Callan 442.
Campbell 371.
Cant 431.
Carasquilla 724.
Carhardt 740.
Carillo 338.
Carpenter 459.
Carter 669. 718.
Cartwright 244.
Caspar 247. 520. 531.
Casey 728.
Castresana 725.
Cattaneo 555. 689.
Ceraso 689.
Charpentier 336. 379. 738.
Chase 587.
Chastang 538.
Chauvel 156. 157. 335.
Cheney 446.
Chevallereau 714.
Chiarini 691.
Chisolm 191.
Chort 454.
Chwalynski 589.
Cirincione 692.
Clairborne jr. 454. 457.
Clark 451.
Clarke 13. 111. 243. 433.
Clough 729.
Coe 578.
Cohn, H. 239. 372. 424. 685. 701.
Cohn, R. 708.
Collins, Joseph 509.
Collins, Treacher 15. 88. 112. 340. 430. 431. 432. 433. 434. 561. 562.
Comini 692.
Connor 455. 730.
Contre 544.
Coppez 533. 540. 543. 713.
Costa 692.
Crainiceau 153.
Cramer 154. 319.
Credé 255.
Critchett 243. 433.
Cross 370.
Cruz 724.
Crzellitzer 414.
Culbertson 376. 565. 568. 569. 571.
Czermak 11. 96. 335.
Czesmolow 461.

Dagnino 693.
Darier 377. 382. 420. 423. 541. 613. 669. 719.
Daseni 693.
Dauscher 605.
Davidson 593.
Davis 347. 751.
Dean 369. 672.
Delbès 603.
Demicheri 319. 337.
Demidowicz 590. 754.
Deneffe 717.
Denig 423.
Dennett 587.
Denti 557.
Dershawin 589.
Deschamps 378.
Despagnet 427. 537.
Deyl 246.
Dieballa 667.
Dimmer 123. 423.
Dóbczynski 641.
Dodd 432.
Dogiel 672. 673.
Dolganoff 519. 643.
Donaldson 16.
Donath 609.
Dor 380. 423. 536. 733.
Doucy 741.
Doyne 243. 341. 434.
Drake-Brockmann 14.
Drott 621.
Duane 318. 585.
Dubat 288.

Dubois 594.
du Bois-Reymond, Cl. 312. 313. 314. 315. 621.
Duchesne 670.
Duclos 723.
Dufour 543. 597. 656.
Dujardin 544. 707.
Dunn 316.
Duyse, van 155. 338. 379. 533. 534. 535. 700.

Eales 144.
Eberson 719.
Ebstein, W. 675.
Edridge-Green 594.
Egner 752.
Ehrle 352.
Einthoven 667.
Eliasberg 275.
Ellet 578.
Ellis 454.
Elmer 578.
Elschnig 207. 288. 525. 741.
Emerson 447.
Eperon 535.
Epstein, S. 660.
d'Erchia 689.
Esdall 578.
Eulenburg, A. 642.
Eve 244.
Eversbusch 55. 151. 530. 652. 761.
Ewetzky 282. 336. 348. 461. 462. 525.
Ewing 451.
Exner, S. 605. 738.
Eyre 433.

Fage 536. 614.
Falchi 222.
Falta 45.* 609.
Fedorow 461. 737.
Feilchenfeld, H. 602. 635.
Feilchenfeld, W. 154. 313. 315. 761.
Fenoaltea 688.
Ferguson 433.
Fernandez 724. 725.
Ferranini 688.
Ferri 548. 556.
Feuer 384.
Février 531.
Fick, E. 276.
Fischer 144. 433.
Fischer, E. 81. 366.
Fischer (München) 643.
Fisher, J. 560.
Fisher, W. 727.
Fiske 455.
Flammer 655.
Flechsig 384.
Fleet, van 347.
Fleming 575.
Foote 661.
Fortunato 692.
Foster 577. 753.
Fouchard 383. 754.
Fox 595. 655.
Fränkel 54.
Frank, A. 96.
Frank, K. 319.
Franke, E. 56. 170.* 318. 423. 425. 651.
Franke, V. 285.
Frenkel, H. 671.
Fridenberg 59.
Friebis 207.
Friedenberg, P. 587.
Friedenwald, H. 33.* 576. 670. 675. 725.
Fröhlich, R. 151. 221. 523. 732.
Fröhmer 754.
Fromaget 154. 375. 379.
Frost 144. 371.
Fryer 442.
Fuchs, E. 124. 159. 222. 250. 383. 419. 644.
Fütterer 579.
Fukala 207. 421.
Funke 658.

Gabriélidès 534.
Galezowski 156. 337. 380. 381. 537. 538. 539. 540. 708. 715.
Gallemaerts 256. 670.
Gallenga 116. 549. 554. 694. 697.
Gama Pinto 319.
Gambarotto 120. 553. 761.
Garfinkel 736.
Gasparrini 114. 547.
Gaudenzi 118. 552.
Geering 603.
Gelpke 419.
Gemu 431.
Gerloff 312.
Germaix 537.
Germani 720.
Germann 276. 386.*
Gielen 642.
Gifford 316.
Giglio 691.
Giles 661.
Ginsberg 225.* 262.* 356.*
Glene 738.
Göring 631.
Goerlitz 157.
Goertz 642.
Goldzieher 141. 160. 288. 359.* 416. 761.
Golovine 156.
Golowin 460. 461. 463.
Gonczarow 463.
Gosetti 117. 692.
Gourfein 629.
Gourlay 377.
Gradenigo 115. 548. 691.
Gradle 317.
Graefe, A. 642.
Graefe, Alfr. 58. 384.
Grandclément 534. 685.
Grawitz 666.
Greeff 182. 213. 239. 248. 318. 417. 620. 644. 707.
Green 441. 451.
Griffith 15. 433.
Grimsdale 111. 243. 432.
Grippo 689.

Digitized by Google

Groenouw 419. 618. 702. 732.
Grolman, V. 621. 714. 723.
Gross 615.
Grosser 655.
Grosso 546.
Grósz, v. 150. 181. 217. 606.
Gruber, R. 522.
Grünfeld 608. 616.
Gruening 586.
Grützner 638.
Grut 192.
Guaita 113. 545. 547.
Günther 11.
Günz 722.
Guibert 537.
Guillery 738.
Gunn, D. 113.
Gunn, M. 13. 16. 111. 244. 433.
Gutmann 312. 313. 314.
Guttmann 317.

Haas 605. 606. 614.
Hahnke 527.
Hahnloser 659.
Hallauer 86. 752.
Hallidie 562.
Haltenhoff 126.
Hanke 754.
Hansell 207. 245. 442. 447. 565. 571. 584.
Hansemann, O. 620.
Harlan, G. C. 245. 443. 448. 449. 457. 559.
Harlan, Herb. 454. 575. 576.
Harnisch, F. C. 579. 734.
Hartridge 15. 111. 371.
Hartwig 576.
Hayward 13.
Heckel 318.
Heddaeus 249.
Heidenreich 722.
Heilborn 77.
Heinzel 95. 636.
Heldmann 625.
Heller 709.
Hellgren 19.
Helmbold 252.
Helmholtz, von 350.
Henderson 581.
Hennebert 713.
Hennicke 531.
Hennig 738.
Henry 339. 650.
Henschen 604.
Hensen 88.
Herrnheiser 123. 523. 638.
Hertel 656.
Hess, C. 223. 285. 414. 422. 513. 740.
Heyl 441.
Heymans 624.
Higgens 15. 431.
Highet 320. 628. 683.
Hilbert 138.* 643. 669.
Hillebrand 352.
Hillemans 518.
Hinshelwood 681.
Hippel, E. von jun. 17. 55. 56. 415. 423. 516.
Hirsch Canil 524.
Hirschberg 27. 177. 254. 257.* 268. 274. 289.* 417. 471. 487. 499. 750.
Hirschl 682.
Hitschmann 125. 600. 614. 682.
Hjort 628.
Hodge 13.
Höfler 739.
Hoene 68.* 152. 655.
Hoffmann, J. 638.
Hoffmann, von 418.
Hofschläger 755.
Holden 317. 457.
Holt 444.
Holthouse 144. 434.
Hoor 233.* 251. 318. 613. 621. 700. 721.
Hoppe 153. 351. 739.
Hori 530.
Hosch 59. 158. 254.
Hotz 452. 579.
Howe 444. 452. 568.
Hubbell 447. 583. 729.
Hübner 526. 602.
Hulen 588.

Jaboulay 673.
Jackson, Ed. 207. 208. 383. 452. 455. 459. 557. 566. 573. 577. 583. 679. 683.
Jacobsohn 315.
Jacobsohn, L. 674. 679.
Jänecke 650.
Jaesche 251.
Janowski 742.
Januszkiewicz 206.
Jaroschewsky 643.
Javal 110. 147. 186.
Jeannulatos 533.
Jeffries 440.
Jennings 348. 565. 574.
Jessop 12. 15. 16. 113. 431.
Indovina 689.
Inouye jun. 141. 200.* 422.
Jocqus 383. 542. 613.
Johnson, G. L. 248. 679.
Johnson, W. B. 440. 444.
Jordan 680.
Joseph 240.
Ischreyt 248.
Juler 431. 433.
Juliusburger 636. 671.

Kaijser 20.
Kalt 380.
Kamocki 526.
Karplus 125. 682.
Katz, K. 283.
Katz, R. 54. 535. 629. 663.
Katzaurow 348.
Kaupp 755.
Keber 568.
Kelly 727.
Kerschbaumer 57.
Keyser 585.

Digitized by Google

Kipp 443. 449. 457.
Kiranow 529.
Kirchner 424.
Knaggs 242.
Knapp 446. 457. 520.
Knies 596.
Koenig, Arth. 312. 599. 622. 740.
Koenig, W. 18. 424. 628.
Koenigshoefer 423. 700.
Koenigstein 643.
Koeppel 655.
Koerner 95.
Koettgen 64.
Kolarovitch 335.
Koller, K. 449. 450. 582.
Kollock 447.
Koster 218. 223. 282. 740.
Kraiski 591.
Krause 644.
Krawczenko 591.
Krieg 619.
Krienes 644. 662. 734.
Kries, von 739. 740.
Kroll 12.
Krückmann 219.
Kühlewein 10.
Kuhnt 425.
Kunn 94. 159. 381. 528. 529. 609. 611. 635. 639.
Kuthe 307.

Lagleyze 541.
Lagrange 715.
Lakah 542.
Lambert 587.
Landolt 379.
Lane 452.
Lang 371.
Lange 52. 701.
Lannois 673.
Lantsheere, de 629.
Laqueur 60.
Laurens 375.
Lautenbach 456.
Lavagna 118. 687. 689. 721.
Lawford 13. 431. 434. 435. 438. 558.
Lawrentjew 463. 734.
Laws 243.
Leber 18. 87. 418. 423. 739.
Leert 741.
Leonowa, von 671.
Lesshaft 732.
Lévai 654.
Levinsohn 313.
Lewis, F. N. 347.
Lewis, F. P. 661.
Lewis, W. B. 649.
Linde, Max 193.*
Lindner, S. 96. 612.
Lippincott 442. 443.
Lipps 739.
Litten 714.
Liutkiewicz 462.
Lodato 692. 696.
Lohnstein 530. 741.
Long 435.
Lojetschnikow 460. 461.
Louthard 581.
Lubarsch 276.
Lucciola 118. 689.
Luciani 120. 719.
Ludwig, H. 465.
Lüderitz 635.
Lummer 10.

Mackay 13.
Mackenzie 13.
Mackinlay 12.
Maclehose 244.
Macnamara 594.
Maggio 691.
Magnani 119. 687.
Magnus 11. 126. 157. 239. 602.
Malgat 156.
Mann 123.
Mannhardt 596.
Marchetti 686.
Marina 602. 666. 675.
Marshall, C. 563.
Marshall, D. 15. 144. 341. 371. 430. 433. 561. 562.
Masselon 532.
Mattiesen 634.
Maxwell 437. 438.
Mc Creight 744. 757.
Mc Kenzie, V. 345. 563.
Mc Keown 594.
Mc Lean 744.
Meisling 319.
Meissner 275. 619.
Mellinger 128. 249.
Mets, de 717.
Meyer, E. 335. 686.
Meyer, L. 237.
Meyer, P. 755.
Miles 582.
Millikin 448. 451. 584.
Mills 704.
Mirto 739.
Mittendorf 441.
Mitvalský 154. 616. 631. 686.
Moauro 117. 691.
Mohr, M. 612. 706. 715.
Moll, Alfr. 2.* 75. 140. 315. 331.
Monesi 557.
Monphous 383.
Montgomery 453.
Monti 687.
Mooren 383.
Morax 376.
Moritz, E. 626.
Morton 16. 578. 579.
Mosler 494.
Mott 432.
Moulton 316. 579.
Mowat 244.
Müller, G. E. 739.
Müller, L. 24.

Digitized by Google

Müller-Lyer 623. 624.
Müller-Pouillet 10.
Mules 15.
Murdoch 567. 581.
Murray 539.
Mutschler 659.

Nagel 739. 740.
Nägeli 686.
Natanson 530. 618.
Neefe, de 338.
Neese 732.
Neisser 11.
Nencki 532.
Nesnamow 620. 648. 739.
Nettleship 433.
Neuburger, S. 256. 750.
Nicaise 81.
Nicati 595.
Nieden 414.
Nikoljukin 590.
Noiszewski 463.
Norman-Hansen 76. 353.* 723.
Norrie 653. 723.
Norris 441. 447. 647.
Norsa 688.
Norton 376.
Nota 697.
Novelli 691.
Novitzki 739.
Noyes 444. 446.
Nuel 336. 380. 435. 533. 536. 606.
Nuyts 381.

Oeller 52.
Ogiloie 13.
Ogilvie 144.
Ogneff 287. 630.
Oliver, Ch. A. 207. 208. 245. 447. 448. 449. 458. 459. 533. 564. 583. 627. 648. 683. 684. 706. 711. 712. 727. 740.
Oppenheimer 441.
Ormerod 112. 241.
Ostertag 276.
Ostwalt 338.
Otto 607.
Ottolenghi 690. 691.
Ovio 115. 117. 541. 548. 551. 695.

Pagel 80.
Pagnini 113. 546.
Palermo 557.
Panas 154. 380. 535. 613. 700.
Pansier 207. 335. 497. 532.
Parenteau 537.
Parinaud 155. 376. 532. 739.
Parisotti 695.
Parker 570.
Pässler 634.
Patterson 585. 762.
Péchelo 537.
Péchin 337. 338. 380. 381. 538. 539.
Pedrazzoli 553.
Peltesohn 51. 425.
Pergens 55. 121. 251. 319. 352. 378. 521. 531. 762.
Perkins 458. 582.
Perlia 12.
Pernon 15.
Pes 114. 248.
Peters 518. 597. 641.
Petrilli 695.
Pfaundler 10.
Pfister 158.
Pflüger 158. 382. 420. 701.
Piccoli 116. 693.
Pichat 754.
Pichler 528.
Pick, A. 192. 224. 638. 657.
Pick, F. 287. 617. 628.
Pick, L. 97.*
Pincus 529.
Pineles 637.
Pinkard 585.
Plettinck-Bauchau 536.
Pnech 539.
Poitou 742.
Polignani 697. 698.
Pollack 529.
Pomeroy 346.
Pooley 730.
Pope, B. A. 647.
Pope, T. H. 336.
Popow 643.
Portman 454.
Posey, Camp. 317. 569
Post 559.
Pouchet 717.
Praun 152.
Prawonad 462.
Préfontaine 753.
Prentice 739.
Pretori 530.
Preuss 615.
Preyer 350. 740.
Pribram 122.
Pröbsting 653.
Procopovici 745.
Prokopenko 590.
Proksch 10.
Puech 536.
Puccioni 695.
Purtscher 521.

Querengi 554.

Radswicky 211. 462. 669.
Radziejewski 721.
Raehlmann 623.
Raineri 689. 692.
Ramos 724.
Rampoldi 557.
Randall 450. 454. 459.
Randoph 440. 448. 451. 453. 584. 585. 678. 680. 729.
Ranney 763.

Digitized by Google

Ransom 662.
Rarpinski 532.
Reclus 717.
Reddingins 739.
Reese 588.
Reichard 739.
Reik 453.
Reiner 125. 527.
Reuss, von 528. 604.
Reymond 113. 545. 694.
Reynolds 452.
Ribbing 737.
Richey 451. 583.
Ridley 13. 245. 344.
Riecke 240.
Rinaldi 120.
Ring, Fr. 346.
Risley 444. 445. 447. 460. 574. 582.
Rivers 575.
Robertson 13. 14.
Rochon-Duvigneaud 536. 544.
Rockliffe 243. 431. 753.
Rogman 337. 338. 375. 534. 719.
Rohmer 374.
Romiée 544.
Roosa 729. 735.
Rossi 691.
Rossolimo 640.
Rothholz 652.
Roure 320. 337. 741.
Roy 454.
Rudin 735. 754.
Rull 579.
Rumschewitsch 252.

Sachs, M. 735.
Sachsalber 94. 526.
Salis 376.
Salomonsohn 672.
Salzer 512.
Sameh 156. 157.
Sämisch 465.
Sandford 432.
Sänger 16. 17. 639. 674.
Santi 376. 378.
Satterlee 679.
Sattler 417. 423.
Sattler, R. 446. 456.
Saunders 727.
Sauvineau 382.
Scellingo 695.
Schanz 637. 667. 681.
Scharwin 739.
Scher 590.
Schiler 708.
Schimakowsky 349.
Schirmer, O. 221. 281. 418. 595.
Schirmer, Th. 684.
Schleich 739.
Schlesinger 682.
Schlösser 643.
Schmidgall 641.
Schmidt, Ferd. 656. 682.
Schmidt, H. 530.
Schmidt-Rimpler 158. 416. 423. 480. 619. 664.
Schnabel 608.
Schneider, H. 659.
Schöbl 129.* 161.* 274.
Schöler 151. 153. 530. 754.
Schön 153. 379. 531. 612. 735. 753.
Schreiber, J. 753.
Schröder, von 153. 589.
Schtschepotjew 518. 590.
Schubert 425.
Schultz, H. 750.
Schultze, S. 754.
Schütte 750.
Schwabe, H. 632.
Schwarz, E. 527.
Schwarz, O. 733.
Schwarzschild 156.
Schweigger 247.
Schweinitz, de 80. 208. 245. 440. 442. 443. 448. 453. 458. 564. 664. 678. 683. 699. 703. 704. 705. 708. 711. 712.
Scott 241. 340. 436. 763.
Seabrock 763.
Secondi 554. 692. 722.
Seeligsohn 312. 314.
Segal, S. L. 349. 589. 590. 722.
Seggel 54.
Senator 424.
Senfft 751.
Senn 621. 702.
Sgrosso 114. 696.
Shaw 435.
Sicherer, von 519.
Siegfried 525.
Siegrist 416. 633. 715.
Siemerling 639.
Signori 689.
Siklóssy jun., von 251. 606.
Silberkuhl 739.
Silcock 432. 434.
Silex 152. 250. 636. 718.
Silvestrio 723.
Simi 695.
Simon, P. 527.
Simon, R. 102.* 174.* 325.*
Sinclair 144.
Sirieys 735.
Skeel 593.
Smith, F. T. 456.
Smith, H. E. 584.
Smith, Pr. 371. 662.
Snell 144. 371. 431. 432. 559. 656.
Snellen jun., H. 754.
Somya 599.
Songuet 538.
Soueix 763.
Sourisse 336.
Soury 739.
Southard 581. 582. 584.
Spalitta 693.
Spéville, de 383.
Spicer 112. 241. 243. 343. 432. 562.
Spiro 310.
Spronk 597.

Digitized by Google

Stadfeldt 153. 531.
Stälin 651.
Steffan 55.
Steiger 629. 676.
Steiner, J. 636.
Steiner, L. 65.* 255. 272. 320. 380.
Steinlechner 160.
Stephenson 15. 16. 191. 243. 432. 593. 651. 730. 731.
Stern, Rich. 600.
Stern, Will. 598. 600. 601.
Stetson 683.
Stevenson 439.
Stiel 178.
Stirling 586.
Stocker, Fr. 158. 657. 715.
Stocker, S. M. 581.
Stoker 434.
Story 681.
Straub 417. 604. 759.
Strewes 153.
Strzeminski 338. 538. 618. 720.
Stuffler 690. 692.
Subow 663.
Succiola 534.
Suker 569.
Sulzer 531.
Sureau 536.
Sutphen 448.
Sutter 742.
Sweet 718.
Swoboda 750.
Sydow 318.
Szczepotjew 518. 590.
Szili 606.
Szulislawski 301.*

Tailor 691.
Tait 582.
Takahashi 12.
Tansley 443. 444.
Tay 112.
Taylor, B. 244.
Terson 320. 379. 536. 707.
Theobald 448. 572. 577.
Thier 423.
Thomalla 733.
Thomas, W. 753.
Thompson, A. H. 562.
Thompson, J. H. 594.
Thompson, W. H. 435.
Thorington 348. 458. 566. 574. 586.
Thorner 654.
Tiffany 595.
Tillmanns 240.
Tokarsky 673.
Tonn 598.
Topolansky 87. 123.
Tornabene 756.
Torres 380. 532.
Trantas 382.
Trapesnikow 719.
Tretow 753.
Triepel 59.
Trompetter 645.
Trousseau 80. 336. 377. 381. 382. 534. 615.
Truc 141. 335. 532.
Tschemolossow 664. 721.
Türk, S. 529. 602.
Tweedy 432.

Uhthoff 276. 318. 423. 435. 737.
Ulrich 422.
Urbantschitsch 224.
Usher 190. 369. 560. 672.

Vacher 377.
Valois 537. 540.
Valude 141. 207. 335. 378. 497. 763.
Vàmossy 718.
Varese 696. 707. 763.
Veasey 573. 579. 678. 681. 751.
Velhagen 152. 506.
Verliac 336. 743.
Vierling 526.
Vignes 80. 379. 426. 763.
Villard 337. 379. 532.
Vincentiis, de 114. 546. 690.
Vinci 716. 718.
Vitali 113. 546.
Vogel 93.
Vogt 735.
Vollert 238. 717.
Volpe 689.
Vossius 11. 419. 422. 423. 424. 526. 620. 674. 701. 751.
Vulpius 743.

Wachtler 158.
Wadsworth 442. 447.
Wagenmann 318. 420. 511. 763.
Wagner, Gust. 624.
Walker 431. 432.
Walker, Gertrude 728.
Wallace 339. 735.
Walter, O. 250. 364.
Walter-Johnson 320.
Ware 453.
Washington 208. 244. 458.
Watson 14. 113.
Webster 346.
Wecker, de 319. 376. 378. 531. 532. 608. 685. 763.
Weeks 443. 587.
Wehrle 620.
Weiland 316.
Weill 753.
Weiss, G. 375.
Weiss, L. 157. 420. 423.
Weisz, J. 5. 124.
Welander 615.
Wells 245.
Weltert 518.
Wernicke 532.
Wertheim 351.
Werther 521.
Westphal 252.
White, J. A. 580.

Digitized by Google

White, W. 648.
Wicherkiewicz 251. 756.
Widmark 19. 21. 22. 630.
Wiesner 741.
Wilbrand 110. 144.
Wilder 728.
Willard 582.
Willets 580.
Willführ 741.
Williams, Ch. H. 444. 450. 580.
Williams, R. 434.
Wilson 443. 664.
Wintersteiner 517. 523.
Witasek 740.
Witzinski 715.
Wolfe 287.
Wolff, H. 421. 423.
Wolff, J. 741.
Wolffberg 320. 735.
Wolfsohn 617.
Wolters 743.
Wood, C. A. 452. 453. 578. 642. 646. 649. 675. 677. 683. 740.
Woodruff 581.
Woods, H. 191. 192. 454. 455. 574. 575.
Woodward 320. 376.
Wray 13. 429.
Würdemann 376. 453. 582. 586. 749.
Wüstefeld 717.

Yvert 156. 760.

Zappula 735.
Zehender, von 54.
Zeity 735.
Zentmayer 317.
Ziegler, Lewis 207. 245.
Zielinski 532.
Zimmermann, Ch. 681. 730.
Zimmermann, W. 511. 514. 578.
Zirm 26. 95. 123. 220.
Zummo 690.

Digitized by Google

Centralblatt
für praktische
AUGENHEILKUNDE.

Herausgegeben von

Prof. Dr. J. Hirschberg, Geh. Med.-Rath, in Berlin.

Unter ständiger Mitwirkung der Herren Dr. Ancke in München, Dr. Berger in Paris, Prof. Dr. Birnbacher in Graz, Dr. Brailey in London, Prof. Dr. H. Cohn in Breslau, Doc. Dr. Cl. du Bois-Reymond in Berlin, Dr. Dahrenstaedt in Herford, Doc. Dr. E. Emmert in Bern, Dr. Ginsberg in Berlin, Prof. Dr. Goldzieher in Budapest, Dr. Gordon Norrie in Kopenhagen, Prof. Dr. Horstmann in Berlin, Dr. Issigonis in Smyrna, Prof. H. Knapp in New York, Prof. Dr. Krückow in Moskau, Dr. Kuthe in Berlin, Dr. Landau in Coblenz, Prof. Dr. Magnus in Breslau, Surg. Capt. F. P. Maynard in Calcutta, Dr. Michaelsen in Görlitz, Dr. van Millingen in Constantinopel, Dr. Moll in Berlin, Prof. Dr. J. Munk in Berlin, Dr. Neuburger in Nürnberg, Dr. Peltesohn in Hamburg, Doc. Dr. Peschel in Turin, Dr. Purtscher in Klagenfurt, Dr. M. Reich in Charkow, Dr. Scheer in Oldenburg, Prof. Dr. Schenkl in Prag, Doc. Dr. Schwarz in Leipzig, Dr. Stiel in Köln.

Monatlich ein Heft. Preis des Jahrganges 12 Mark. Zu beziehen durch alle Buchhandlungen des In- und Auslandes und die Postanstalten des Deutschen Reiches.

Januar. Zwanzigster Jahrgang. 1896.

Inhalt: **Unser Programm.**

Originalmittheilungen. Aus Prof. Hirschberg's Augenklinik. 150 Fälle von postdiphtherischer Accommodationslähmung. Von Dr. **Alfred Moll**, Assistenzarzt.

Klinische Beobachtungen. Casuistische Mittheilung aus der Augenabtheilung des israel. Spitals in Budapest. I. Ein Beitrag zur Magnet-Operation. Von Dr. Julius Weisz, Secundärarzt obiger Abtheilung. — II. Mittheilung eines Falles von Mitbewegung eines ptotischen Lides bei Bewegungen des Unterkiefers. Von Prof. M. Bernhardt.

Neue Bücher.

Neue Instrumente, Medicamente etc. Das Hornhautfensterchen. Von K. Takahashi, Augenarzt zu Osaka, Japan.

Gesellschaftsberichte. I. Ophthalmological Society of the United Kingdom. — II. Aerztlicher Verein zu Hamburg. — III. Aerztlicher Verein in Düsseldorf. — IV. Naturhistorisch-medicinischer Verein in Heidelberg — V. Berliner Gesellschaft für Psychiatrie und Nervenkrankheiten. — VI. Psychiatrischer Verein zu Berlin.

Referate, Uebersetzungen, Auszüge. 1) Serafimer lasarettets Ögonklinik, von Prof. Johan Widmark. — 2) Ueber Ruptur der Corneo-Scleralkapsel durch stumpfe Verletzung, von Dr. Leopold Müller. — 3) Keratomykose (beginnende Keratomalacie) bei einem mit Lues congenita haemorrhagica behafteten Säugling, von Dr. Eduard Zirm. — 4) Ueber einen aus dem menschlichen Augapfel entfernten Fadenwurm, von J. Hirschberg.

Vermischtes.

Unser Programm.

Vor 20 Jahren haben wir das Centralblatt für praktische Augenheilkunde begründet. Unser Plan, kurze Originalmittheilungen, klinische Beobachtungen, schnelle, genaue und unparteiische Berichte über die

Digitized by Google

Gesammtleistungen in der Augenheilkunde aus allen Ländern an jedem Monats-Ersten unsern Lesern vorzulegen, hat sich vollständig bewährt, einen stetig wachsenden Leserkreis uns zugeführt und zu unserer Freude Nachahmung in andern Ländern gefunden.

Unser Centralblatt dient nicht einer Partei oder Schule, sondern der Gesammtwissenschaft; es ist deutsch in seiner Sprache und seinen Zielen, aber international in seinem Wesen und durch seine Mitarbeiter. Vom ersten Jahrgang an bis heute sind uns nicht blos aus dem Bereiche der v. Graefe'schen Schule, sondern auch aus Süddeutschland, Oesterreich und Ungarn, Russland und Polen, Dänemark und Schweden, Holland und Belgien, aus England, Frankreich, Italien, aus Amerika und Asien regelmässig Arbeiten und Berichte zugegangen und veröffentlicht worden. Im Vertrauen auf unsere Mitarbeiter und Leser und getreu unsren bisherigen Grundsätzen eröffnen wir den zwanzigsten Jahrgang des Centralblattes für praktische Augenheilkunde.

Aus Prof. Hirschberg's Augenklinik.

150 Fälle von postdiphtherischer Accommodationslähmung.

Von Dr. **Alfred Moll**, Assistenzarzt.

Im Anschluss an die Mittheilung von Remak[1] über 100 Fälle von postdiphtherischer Accommodationslähmung, die in den Jahren 1883 und 1884 in Prof. Hirschberg's Klinik beobachtet worden sind, will ich im Folgenden über weitere 150 Fälle derselben Affection berichten. Während damals eine Epidemie herrschte, die eine grössere In- und Extensität erreichte als je zuvor, hat die Diphtherie in den letzten 10 Jahren allmählich abgenommen, sodass die Mortalität, wie aus den Statistiken von Heubner hervorgeht, in den letzten 7 Jahren auf ca. $^1/_3$ der in den Jahren 1883 bis 1885 verzeichneten gesunken ist. Aus diesem Umstande erklärt es sich, warum im Gegensatz zu der oben citirten Zusammenstellung in den letzten 10 Jahren die vergleichsweise nur geringe Zahl von 150 Fällen in unseren Journalen zu finden ist.

Was die Aetiologie unsrer Fälle anbelangt, so ist es bis auf 3mal möglich gewesen, eine voraufgegangene Diphtherie des Rachens resp. der Nase mit Sicherheit anamnestisch nachzuweisen. Die Augenaffection selbst stand in keinem Verhältniss zur Intensität der ursächlichen Erkrankung. Die schwersten, lebensgefährlichen Fälle von Diphtherie machten gelegentlich nur eine geringe Accommodationsbeschränkung, während wieder eine

[1] Dieses Centralblatt, Juni 1886.

Digitized by Google

leichte Angina oder ein nur kurzes Unwohlsein, an das sich das Kind oder seine Eltern nur mit Mühe erinnerten, eine vollkommene Lähmung zur Folge haben konnte. Jene 3 Fälle, in denen anamnestisch nichts eruirt wurde, wichen in keiner Weise von dem typischen Verlauf der postdiphtherischen Accommodationslähmung ab. Die mittlere Dauer der Halsdiphtherie wurde auf zwei Wochen angegeben.

Fast immer, nämlich 145mal, war es möglich, den Beginn der Sehstörung mit Sicherheit zu fixiren. Dabei ergab sich, dass mit Ausnahme eines Falles, in dem die Lähmung unmittelbar auf eine schwere, mit hohem Fieber einhergehende Diphtherie von 4 Wochen Dauer folgte, das Zeitintervall zwischen dem Beginn der ursprünglichen Krankheit und der Accommodationslähmung zwischen 2 und 8 Wochen schwankte, was im Durchschnitt für unsere Fälle einer Zeit von ca. 4 Wochen gleichkäme.[1]

Die Dauer der eigentlichen Sehstörung festzustellen ist bei dem poliklinischen Krankenmaterial natürlich nur in Ausnahmefällen möglich gewesen. Es gelang dies 40mal mit annähernder Genauigkeit und zwar ergiebt sich daraus als mittlere Dauer der postdiphtherischen Accommodationslähmung die Zeit von 4 Wochen. Die Heilung erfolgt spontan und jedes Mal.

Der Grad der Lähmung war in den einzelnen Fällen grundverschieden. Ein Maass für denselben wurde nach dem Vorgange von Remak (l. c.) in der Weise geschaffen, dass zu den schweren Lähmungen alle diejenigen gerechnet wurden, in denen bei präexistenter, mehr oder minder hochgradiger Hypermetropie diese nahezu in ihrem ganzen Betrage manifest und zur Correction für die Nähe noch ausserdem mässig starke Convexgläser, + 1,5 D bis + 3 D, erforderlich wurden, andererseits bei bestehender Emmetropie Gläser von + 3 D (bis + 6 D) nöthig waren, um kleinste Schrift in der gewöhnlichen Lesedistanz von 24 cm erkennen zu können. Zu den leichten Fällen wurden diejenigen gerechnet, bei denen die Correction einer geringen manifesten Hypermetropie, oder, wenn Emmetropie vorhanden war, ein schwaches Convexglas von + 1 D hinreichte, anhaltende Beschäftigung in der Nähe zu gestatten. Von diesem Standpunkt aus konnte ich 67 leichte und 83 schwere Lähmungen unterscheiden.

Interessant ist es, aus dieser Scheidung zu ersehen, dass unter den 150 zur Beobachtung gelangten Fällen alle bis auf 10 eine manifeste Hypermetropie meist von + 1 D bis + 3 D aufweisen, eine Thatsache, die aus dem hypermetropischen Bau des Kinderauges ungezwungen erklärt werden kann. Vielleicht ergiebt sich die eigenthümliche Erscheinung, dass fast alle Gelähmten in Ferne und Nähe schlecht sahen, auch daraus, dass selbstverständlich die schlechtest Sehenden am schnellsten und dringendsten augenärztliche Hilfe aufsuchten.

[1] Die Lähmung entsteht nach Heilung der Halsdiphtherie, daher „postdiphtherisch".

Eine Herabsetzung der Sehschärfe konnte übrigens bei einigermassen intelligenten Kindern, event. mit Hilfe von Cylindern, so gut wie immer gehoben werden.

In fast allen Fällen wurde von den Eltern der ziemlich plötzliche Eintritt der Lähmung betont, während ihre Heilung nur ganz allmählich Fortschritte machte. In einzelnen Fällen war es andererseits möglich, eine Zunahme der Parese unter unseren Augen zu constatiren. Bis auf 1 Fall von Refractions-Differenz (R. Hypermetropie, L. Myopie), in dem die Sehstörung für die Nähe natürlich nur einseitig war, schien die Lähmung stets auf beiden Augen ceteris paribus die gleiche.

Aeusserlich ist bei der uns beschäftigenden Affection in den meisten Fällen nichts zu entdecken. Nur sehr selten verbindet sich mit der Lähmung des Accommodationsapparates eine Parese des Sphincter pupillae, und während Donders, dem wir bekanntlich das Verständniss der postdiphtherischen Accommodationslähmung verdanken, verhältnissmässig häufig Gelegenheit gehabt zu haben scheint, eine Vergrösserung der Pupille bei guter Reflex- und träger Accommodationsbewegung zu beobachten, fanden die meisten späteren Untersucher die Pupille von normaler Weite und Beweglichkeit (Förster). Auch ich konnte nur 4 Fälle notiren, bei denen sich auffallend weite Pupillen mit träger Reaction fanden. Ein fünfter mit vollständiger Pupillenstarre bei einer Erwachsenen dürfte anderweitig complicirt gewesen sein.

Anders verhält es sich mit der Lähmung äusserer Augenmuskeln, und zwar kommen hier in erster Linie die Abducentes in Betracht. Im Gegensatz zu den früheren Autoren hat schon Remak darauf hingewiesen, dass die beiderseitige Abducensparese viel häufiger vorkommt als im Allgemeinen angenommen wird. So fand ich unter 150 Fällen 16mal eine Parese beider Externi mit den charakteristischen Doppelbildern, d. h. in etwas mehr als 10%. Ausserdem konnte einseitige Abducenslähmung noch 3mal nachgewiesen werden. Uebrigens war eine Gesetzmässigkeit in dem Eintreten der betr. Lähmung in Bezug auf die Accommodationsparese nicht zu constatiren. Denn während einmal die letztere bei bereits bestehender Abducenslähmung noch Fortschritte machte, entwickelte sich diese das andere Mal erst nach der Accommodationsparese und dauerte länger an, ein Verhalten, das allerdings öfter angetroffen wurde. Ich bin überzeugt, dass die Abducenslähmung als Folge von Diphtherie noch bei weitem häufiger getroffen werden würde, wenn man jedes Kind mit rothem Glas genau auf Doppelbilder untersuchte. Denn der subjectiven Beobachtung entgehen diese aus begreiflichen naheliegenden Gründen sehr leicht.

Abgesehen von 1 Fall von einseitiger Ptosis wurden die übrigen äusseren Augenmuskeln stets normal befunden. Wenigstens dürfte eine noch 8 Monate nach überstandener Diphtherie beobachtete Insufficienz der Interni mit

Digitized by Google

starken asthenopischen Beschwerden und gekreuzten Doppelbildern als sog. „chlorotische“ aufzufassen sein, wie sie nach erschöpfenden Krankheiten nicht selten gesehen wird.

Dass eine Lähmung des weichen Gaumens und der Schlundmusculatur, gelegentlich mit leichten atactischen Symptomen und Fehlen der Kniereflexe in der überwiegenden Mehrzahl der Fälle zur Beobachtung gelangte, will ich nur nebenbei erwähnen.

Was den ophthalmoskopischen Befund anbelangt, so dürften jetzt wohl alle Autoren darin übereinstimmen, dass derselbe bei einer typischen uncomplicirten postdiphtherischen Accommodationslähmung selbst bei herabgesetzter Sehschärfe als normal bezeichnet werden muss. Eine Hyperämie der Netzhaut (Hasner) oder eine Neuritis optica (Nagel) konnte in keinem Falle nachgewiesen werden. Allerdings sieht man gelegentlich eine leichte Trübung der Papille und angrenzenden Netzhaut, die sich jedoch, wie schon Remak bemerkt, in nichts von der physiologischen Trübung unterscheidet, wie sie in Augen mit stärker hypermetropischem Bau nicht gerade selten beobachtet werden kann. Nur in einem Falle fand ich Abblassung der temporalen Papillenhälften, die jedoch ohne Zweifel auf die bestehende Schädelmissbildung (Thurmschädel) bezogen werden muss.

Ueber den Einfluss des Heilserums auf postdiphtherische Lähmungen kann ich ein Urtheil nicht fällen, da wir nur ein damit behandeltes, übrigens auch tracheotomirtes Kind zu sehen bekamen, bei dem die Accommodationsparese in typischer Weise verlief.

Klinische Beobachtungen.

Casuistische Mittheilung aus der Augenabtheilung des israel. Spitals in Budapest.

I. Ein Beitrag zur Magnet-Operation.

Von Dr. Julius Weisz, Secundärarzt obiger Abtheilung.

Ich veröffentliche in den folgenden Zeilen einen Fall, wo der Fremdkörper auf dem Wege eines meridionalen Schnittes mit dem Hirschberg'schen Magnet nach 72stündigen Verweilen entfernt wurde, der Augapfel seine Intactheit vollständig behielt; seine Bewegungen waren frei, und nur eine vorhandene streifige Netzhautabhebung mit einer partiellen proliferirenden Retinitis zeigt die Spuren einer verangegangenen Läsion.

Einem 18jährigen Schmiede sprang beim Verdornen des Aufsatzbleches der Casson behufs nachheriger Vernietung ein kleiner Splitter ab und drang in das rechte Auge. Das Unglück geschah am 8. August 1895 9 Uhr Vormittags und er stellte sich im Ambulatorium unseres Spitals am neunten vor. Bei der oberflächlichen Besichtigung fiel eine von Suffusionen umgebene Conjunctivalwunde oben innen von Limbus auf, und ich war der Meinung, dass es sich um eine oberflächliche Verwundung handelt. Bei der Spiegeluntersuchung zeigte sich aber, dass die Wunde eine penetrirende sei, obschon die Scleralwunde nicht zu

Digitized by Google

sehen war. Im umgekehrten Bilde zeigte sich oben aussen ein dreieckiger, mit spitzigen Winkeln versehener, marmorartig aussehender, hie und da glitzender, unbeweglicher Fremdkörper, der von der Papille nach aussen-oben placirt war. Schwimmende Glaskörpertrübungen und vom Inneren des Augapfels nach aussen flottirende Chorioidealfetzen ergänzten das Spiegelbild. Der Fremdkörper war mit Concavspiegel von 8—10 cm Entfernung gut sichtbar, und mit Hilfe von Convexgläsern war zu constatiren, dass der Fremdkörper 2—3 mm vor der Netzhaut lag, weil die Refractionsdifferenz zwischen dem Fremdkörper und den übrigen Partien der Netzhaut 7—8 D. betrug, — vorausgesetzt, dass eine 2—3 D. betragende Refractionsdifferenz einer Distanz von 1 mm entspricht. Die Länge entsprach einem Durchmesser von 2—3 Papillenbreite, die Breite einem von einer Papille. Der Fremdkörper liegt also innen unten im Glaskörper, mit einer Spitze gelehnt auf die Netzhaut, mit der anderen erreicht er den Aequator. Aus dem Gesichtsfelde ist ersichtlich, dass in dem äusseren oberen Quadranten ein Defect ist. Es ist doch klar, dass der Fremdkörper in dem — dem Gesichtsfelddefecte entsprechenden — Quadranten zu suchen ist. Seine Sehkraft ist $^2/_{36}$.

Dem Patienten empfahl ich die Magnet-Operation, nahm ihn in die Abtheilung auf und vollführte in tiefster Narcose am 11. Aug. die Hirschberg'sche Magnet-Operation. Ich traf peinliche Fürsorge für die Aseptik und wartete, bis Patient tief narcotisirt war, dem Rathe Hirschberg's folgend, welcher die tiefe Narcose bestens empfiehlt, aber die Operation bei Cocaïn-Anästhesie verwirft. Mein Plan war folgender: Schnitt in den unteren-inneren Octanten der Sclera in meridionaler Richtung, dessen $^2/_3$ Theil vor den Aequator, $^1/_3$ Theil hinter denselben fällt. Ich machte die Conjunctivalwunde innen unten, vom Limbus 8 mm entfernt, eröffnete den Conjunctivalsack in 10—12 mm Breite und ohne den Muscul. rectus int. abzulösen, und schob ihn mit der Tenon'schen Kapsel zur Seite. Die sclerale Wunde vollführte ich mit einer geraden Lanze an dem erwähnten Orte, machte sie ein bischen klaffend, worauf sich wenig Glaskörper zeigte, aber nicht vorfiel. Nach der Ablösung der Conjunctiva sah ich die — durch den Fremdkörper geschlagene — sclerale Wunde, benutzte aber diesen Weg zum Einführen des Magneten trotzdem nicht, weil ich sicher war, dass das Eisenstück niedersank und tief unten im Glaskörper lag. Zwei Sondirungen misslangen, und nur bei der dritten Probe, als ich die Spitze desselben nach unten drehte, zog er das Eisenstück an. Das „Klick" war in diesem Falle nicht zu hören. Die conjunctivale Wunde wurde mit 2 Nähten vereinigt. Pat. erwacht aus der Narcose, spürt keine Schmerzen. Der am folgenden Tage stattfindende Verbandwechsel zeigte die Wunde vollkommen reactionsfrei, Patient zählt in 30—40 cm Entfernung Finger. Ich entfernte die Nähte am 5. Tage nach der Operation. Bei der am 22sten — 11 Tage nach der Operation — vorgenommenen Spiegeluntersuchung war zu constatiren, dass die Netzhaut innen unten abgehoben, atrophisch, streifig ist. Von Blutung ist keine Spur. Die abgehobene Netzhaut zeigt eine Refractionsdifferenz von 4—5 D. Pat. zählt die Finger in $^1/_2$ m Entfernung. Die Verengung des Gesichtsfeldes erstreckte sich nicht nur auf den äusseren oberen, sondern auch auf den inneren Quadranten. Schwimmende Glaskörpertrübungen und Chorioidealfetzen ergänzen das Spiegelbild, — und eine feine Narbe zeigt die vorangegangene Operation. Was die Grösse des Fremdkörpers betrifft, so war er 5 mm lang, $2^1/_2$ mm breit, an beiden Enden mit spitzigen Winkeln versehen und 50 mgr schwer. Das Eisenstück war vollständig aseptisch, verursachte nach 72stündigen Verweilen keine Entzündung. Die Linse ist ganz durchsichtig. Das Sehvermögen besserte sich

Digitized by Google

ein wenig, — auf 2 m Entfernung zählte er die Finger, — die Glaskörpertrübungen resorbirten sich und der Spiegelbefund hat sich nach 2 Monaten folgendermassen geändert: im unteren inneren Quadranten der Netzhaut ist eine streifige, gefaltete Abhebung zu sehen, zu welcher neugebildete Gefässe hinziehen, und das ganze Bild macht den Eindruck einer Retinitis proliferans, die übrigen Partien der Netzhaut sind gut sichtbar, Papille verschwommen. Die Entfernung des Fremdkörpers war unter allen Umständen indicirt. Die Durchsichtigkeit der brechenden Medien, die Exactheit der topischen Diagnostik, alle diese Umstände erleichterten die richtige und rasche Durchführung der Operation, obschon das Resultat, bezüglich der Sehfähigkeit, kein befriedigendes ist; der Pat. behielt die Form seines Augapfels, und die Sehfähigkeit des anderen Auges ist nicht gefährdet. Zu bemerken ist noch, dass der Fall in der am 19. October 1895 abgehaltenen Sitzung der Königl. Gesellschaft der Aerzte in Budapest vorgestellt wurde.

II. Mittheilung eines Falles von Mitbewegung eines ptotischen Lides bei Bewegungen des Unterkiefers.

Von Prof. M. Bernhardt.

In einer Arbeit, betitelt: „Beitrag zur Lehre von den eigenthümlichen Mitbewegungen des paretischen oberen Lides bei einseitiger angeborener Lidsenkung“ habe ich[1] einen hierher gehörigen Fall ausführlich mitgetheilt und mit Rücksicht auf die bis dahin über denselben Gegenstand in der Litteratur vorliegenden Berichte ausführlich besprochen und beleuchtet.

Es standen mir damals etwa 24, übrigens nicht durchaus gleichwerthige Beobachtungen zur Verfügung. Die Zahl derselben hat sich bis heute zwar etwas vermehrt, überschreitet aber meines Wissens nicht die Zahl dreissig. Es ist darum vielleicht noch nicht ganz überflüssig, die Casuistik zu vermehren, und so wage ich es denn, einen neuen, wenn gleich von mir nur vorübergehend gesehenen Fall, hier mitzutheilen: äussere Umstände verhinderten eine längere und eingehendere Beobachtung.

Es handelt sich um einen im Allgemeinen gesunden und kräftigen Knaben im Alter von 9 Jahren, dessen Vater jedenfalls gesund ist. Desgleichen ist eine 3 Jahre ältere Schwester des Knaben gesund und kräftig. Die Mutter des Kranken, eine grosse, schlanke Dame, leidet seit etwa 7 oder 8 Jahren an Zuckerharnruhr: ob dies auch schon zur Zeit, als der Knabe (vor 9 Jahren) geboren wurde, der Fall war, liess sich nicht genau feststellen.

Der Vater der Frau (der Grossvater unseres Kranken) war sicher in späteren Jahren zuckerkrank: er starb im 70. Lebensjahre. Zwei Geschwister der Mutter (Bruder und Schwester) waren zuckerkrank und starben etwa im 30., bezw. im 40. Lebensjahre, der Bruder an Tuberculose.

Der in Rede stehende Knabe ist mit der sogleich zu beschreibenden Anomalie, nämlich dem ptosisch gesenkten linken oberen Augenlid zur Welt gekommen. Das Lid kann activ nur wenig gehoben werden. Die Bewegungen des linken Augapfels sind sonst eben so wie des rechten, nach jeder Richtung normalen Auges, frei. Das Sehvermögen des linken Auges ist herabgesetzt.

[1] Bernhardt, Neurologisches Centralblatt. 1894. Nr. 9.

Beim weiten Oeffnen des Mundes, beim Kauen, bei der Seitwärtsbewegung des Unterkiefers (aber nur in der Richtung von links nach rechts, nicht von rechts nach links) hebt sich das linke obere ptotische Lid synchronisch mit.

Bei ruhigem, gewöhnlichen Blick ist die linksseitige Ptosis zwar unverkennbar, der Unterschied gegen rechts wird aber viel ausgesprochener, wenn der Knabe mit Gewalt beide Augen öffnen will.

Beim festen Zubeissen (des geschlossen gehaltenen Kiefers) bleibt das linke obere Lid unbewegt.

In Bezug auf die Bewegungen der Gesichtsmusculatur, der Zunge, des Gaumensegels war Abnormes nicht zu bemerken.

Soweit reichen meine der überaus ängstlichen Mutter wegen nur wenige Male angestellten objectiven Beobachtungen. Sie beweisen immerhin, dass der vorliegende Fall den von mir und von anderen mitgetheilten sehr ähnlich ist.

Besonders hervorheben möchte ich, dass auch hier, wie in dem von mir im Neurologischen Centralblatt veröffentlichten Fall, das Vorkommen von Diabetes mellitus in der Ascendenz, und zwar sehr auffällig, hervortritt.

An der eben erwähnten Stelle hatte ich mich bemüht, die bis dahin bekannt gewordenen Beobachtungen über die in Rede stehende Anomalie zusammenzustellen. Ich vervollständige hier die mir seitdem noch bekannt gewordenen Angaben anderer Autoren, um künftigen Bearbeitern dieses Themas ihre Aufgabe zu erleichtern.

Da habe ich zunächst noch einige ältere Angaben, welche mir erst jetzt bekannt wurden, nachzutragen.

In der Gesellschaft für Natur und Heilkunde in Dresden stellte Becker[1] einen 24 jährigen Patienten vor, dessen rechtes oberes Augenlid sich bei Kaubewegungen hob. Weiter berichtet Block[2] von Mitbewegungen des linken oberen Lides bei zwei 10 und 17 Jahre alten Brüdern, sobald diese den Mund öffneten. Beim älteren Bruder war Ptosis vorhanden: Die abnorme Mitbewegung trat bei nach abwärts gerichtetem Blick am deutlichsten hervor. Bei dem jüngeren Individuum trat die Mitbewegung auch beim Schlucken ein und beim Aufblasen des geschlossenen Mundes.

In der New Yorker Medic. Monatsschrift (Januar 1892) berichtet Schapringer über eine 25jährige Frau, bei der seit der Geburt eine linksseitige Ptosis bestand. Der linke Augapfel war frei beweglich, nur nicht nach oben hin.

„Beim Oeffnen des Mundes, beim Vorstrecken des Kinns und bei Verschiebung des Unterkiefers nach links verhielt sich das gelähmte Oberlid ebenso wie das andere, unbeweglich; verschob jedoch die Patientin die Kinnlade nach rechts, so machte sich dabei ein ruckweises Erheben des gelähmten linken Oberlids deutlich bemerkbar. Die Pat. gab auch an, dass beim Kauen härterer Speisen ein fortgesetztes Spiel des Hebens und Senkens des betreffenden Lids stattfinde. — Rechtes Auge nach jeder Richtung normal. (Verf. will dem N. sympathicus und zwar einer Parese desselben bei der Erklärung des Zustandekommens des merkwürdigen Symptomencomplexes eine gewisse Rolle zuertheilt wissen.)

Derselbe Autor beschreibt dann weiter noch folgenden Fall. Bei einem 9jährigen Knaben bestand die rechtsseitige Ptosis seit der frühesten Kindheit. Sieben Geschwister des Knaben sind in Bezug auf die Augen vollkommen gesund. Der Kranke soll im Alter von 10 Wochen Convulsionen gehabt haben

[1] Becker, Abnorme Motilität des oberen Lides. Jahresber. 1890/91. S. 65.

[2] Block, Onvillekeurige medebeweging van een ptosisch ooglid bij andere spierbewegingen. Nederl. Weekbl. II. 1891. Nr. 6.

Digitized by Google

und das Herabhängen des rechten oberen Augenlids soll als Folge derselben zurückgeblieben sein. Während die Beweglichkeitsverhältnisse der Lider und des Augapfels der linken Seite vollkommen normale sind, hängt das obere Lid des rechten Auges beim Blick gerade aus so weit herab, dass der grösste Theil der Pupille verdeckt erscheint. Die Excursionsfähigkeit des rechten Bulbus ist nach oben beschränkt, nach allen anderen Richtungen jedoch frei. Beim Blick nach oben giebt der Knabe an, doppelt zu sehen. Rechte Pupille ist der linken gleich und frei beweglich. Augenhintergrund normal: beide Augen mässig hypermetropisch. Beim Oeffnen des Mundes und bei Verschiebung der Kinnlade nach links geht das gelähmte rechte Oberlid jedesmal ruckweise in die Höhe, so dass die Lidspalte dieser Seite nun weiter geöffnet scheint, als die der gesunden Seite. Während der Unterkiefer nach rechts verschoben ist, verhält sich das in Rede stehende Oberlid regungslos. Wird das linke (normale) Auge mit der Hand verschlossen, so geht das gelähmte Augenlid ein wenig in die Höhe: wird nun der Mund geöffnet, so hebt es sich noch um ein Bedeutendes früher. Beim Kauen erfolgt jedesmal, wenn der Unterkiefer vom Oberkiefer entfernt wird, eine Hebung des Lids, das sich beim Anstemmen der Kinnlade gegen den Oberkiefer wieder senkt.

In der Sitzung der Aerzte Steiermarks (6. Nov. 1893) stellte Elschnig[1] einen jungen Mann vor, bei welchem zugleich mit den Schluckbewegungen und beim Kauen eine ruckweise Hebung des sonst normal beweglichen rechten oberen Lides erfolgte. Bei gesenkter Blickebene fielen die Excursionen des Lides grösser aus, als bei erhobener (vgl. dieses Centralbl. 1894. S. 96).

Weiter berichtete Aldor[2] über einen 11jährigen sonst gesunden Knaben, bei dem das rechte Oberlid bei der Abwärtsbewegung des Unterkiefers beim Kauen so weit nach oben rückt, dass über der Hornhaut ein $2^1/_2$ mm breiter Scleralstreifen unbedeckt bleibt. Nur auf ganz kurze Zeit kann er diese nur beim Kauen eintretende Erscheinung unterdrücken.

S beiderseits gleich gut; O normal. Rechts besteht Parese des M. rectus sup.: beim Lesen wendet sich das rechte Auge schnell nach einwärts und 5 bis 8° unter die Horizontale. — Verf. meint, dass bis jetzt 12 derartige Fälle bekannt seien; diese Angabe ist nach dem, was mitgetheilt, zu berichtigen.

Der neuesten Zeit schliesslich gehört die Beobachtung von Müller-Kamberg (1894) aus der Fröhlich'schen Augenklinik zu Berlin an. Sie betrifft ein 12jähriges, aus gesunder Familie stammendes Mädchen, dessen 4 Geschwister vollkommen gesund sind.

Seit frühester Kindheit besteht eine linksseitige Ptosis; die linke Pupille ist etwas enger als die rechte: beide Pupillen reagiren bei Beleuchtung und Accommodation exact; Augenhintergrund normal. Beim Kauen, beim Mundöffnen, bei Verschiebung des Unterkiefers nach rechts erhebt sich das ptotische Lid weit über die Cornealgrenze, am weitesten, wenn bei maximaler Mundöffnung eine rechtsseitige Seitwärtsbewegung ausgeführt wird. Beim Beissen auf einen Bleistift, beim Trinken resp. Schlucken oder bei Zungenbewegungen im geschlossenen Munde trat keine Liderhebung ein.

Neu ist folgende Thatsache in diesem Falle: „Achtet man bei Kaubewegungen oder Rechtswendungen des Unterkiefers auf das rechte Auge, so bemerkt man, dass allmählich das rechte obere Lid sich langsam senkt. Diese rechts-

[1] Wiener klin. Wochenschr. 1893. Nr. 51.
[2] Pester Med. chirurg. Presse. 1894. Nr. 15.

Digitized by Google

seitige Ptosis schwindet, sobald die soeben genannten Bewegungen aufhören, also die linksseitige Ptosis wieder eintritt. Zur Erklärung dieser Erscheinung könnte man nach Verf. auch rechtsseitige centrale Veränderungen annehmen, welche, sehr geringfügiger Natur, sich für gewöhnlich nicht durch pathologische Erscheinungen kundgeben. Eine Stütze für diese Hypothese könnte man nach Verf. in dem (auch von mir in meiner im Neurologischen Centralblatt veröffentlichten Arbeit erwähnten) Sectionsbefund Siemerling's finden, welcher thatsächlich bei einer einseitigen Ptosis doppelseitige centrale Veränderungen gefunden hat.

Unser Büchertisch.

Neue Bücher.

1. Müller-Pouillet's Lehrbuch der Physik und Meteorologie. Neunte umgearbeitete und vermehrte Auflage von Prof. Dr. L. Pfaundler. Unter Mitwirkung von Prof. Dr. Otto Lummer. Braunschweig. 1895. II. Bd. 1. Abth. 2. Lieferung. S. 293—608.

Die 1. Lieferung dieses vorzüglichen Werkes (1894) hatte die Fortpflanzung des Lichtes, Reflexion und Brechung, prismatische Farbenstreuung behandelt; die zweite bringt nunmehr Spectralanalyse, Wellenlehre des Lichtes, aberrationsfreie Flächen, Astigmatismus, Gesichtswahrnehmungen. Der Schlusstheil der Optik wird bald erscheinen. Es ist dies die vollständigste Darstellung der Optik nach dem heutigen Standpunkt der Wissenschaften, erläutert durch zahlreiche Versuche und vorzügliche Abbildungen, berechnet für Leser, die der höheren Mathematik entrathen wollen und müssen.

2. Hippocratis Opera quae supersunt omnia. Vol. I. Recensuit Hugo Kühlewein. Lipsiae. In aedibus B. G. Teubneri. 1895.

Es ist sehr erfreulich, dass jetzt auch Sprachgelehrte mit höchster Sachkunde die neue Herausgabe der Schätze altgriechischer Heilkunde unternehmen. In dem halben Jahrhundert seit der Ausgabe von Littré hat die Sprachwissenschaft doch erhebliche Fortschritte gemacht. Die Weisheit der Alten können wir nicht entbehren, je ungeheurer die neuen Thatsachen zu Bergen sich anhäufen. In unserer bacterienfrohen Zeit verdient der erste Satz unseres Werkes volle Beherzigung.

Περὶ ἀρχαίης ἰητρικῆς. Ὁπόσοι μὲν ἐπεχείρησαν περὶ ἰητρικῆς λέγειν ἢ γράφειν ... ἐς βραχὺ ἄγοντες τὴν ἀρχὴν τῆς αἰτίης τοῖσι ἀνθρώποισι νούσων τε καὶ θανάτου, καὶ πᾶσι τὴν αὐτήν, ... καταφανέες εἰσὶ ἁμαρτάνοντες ...

3. Die geschichtliche Entwickelung des ärztlichen Standes und der medicinischen Wissenschaften, von Dr. Hermann Baas. Berlin. F. Wreden. 1896.

In diesem inhaltreichen und hochinteressanten Werke wird zum ersten Male der Versuch gemacht, die altägyptische und vorderasiatische Heilkunde und deren Verhältniss zu der altgriechischen sowie die gewissermassen vorgeschichtliche Heilkunst der Naturvölker mit zu berücksichtigen. Die Aufgabe ist ebenso lobenswerth, wie schwierig. Ich selber habe auf kleinem Gebiete schon ähnliches erstrebt. Vgl. m. 25 j. Bericht, 1895, S. 84: „Früher pflegten wir die Weltgeschichte mit Herodot anzufangen. Jetzt haben wir auf unserem Gebiete vollwichtige Zeugnisse, die dreissig Menschenalter weiter zurück greifen".

4. Die Geschichte der venerischen Krankheiten. Eine Studie von J. K. Proksch in Wien. Bonn. Hanstein. 1895. 2 Bände. 424 u. 892 Seiten.

Digitized by Google

Auch der Verf. dieses ebenso umfassenden wie interessanten Werkes beginnt mit der prähistorischen Zeit (fossilen Funden) und berücksichtigt die Chinesen, Japaner, Inder, Perser, Aegypter, Israeliten, ehe er zu den Griechen und Römern kommt; dann behandelt er die Araber und die Europäer des Mittelalter, immer neben den Aerzten auch die Laien: endlich in der Neuzeit die ersten Syphilographen bis Fernel, von da bis Astruc, von da bis Hunter, von da bis Ricord, von da bis auf unsere Tage. Natürlich bricht er mit der Irrlehre von der plötzlichen, epidemischen Ausbreitung der Syphilis am Ende des 15. Jahrhunderts. Dieser Gegenstand ist auch für jeden Augenarzt von hohem Interesse, einmal an sich, sodann zum Vergleich mit der Irrlehre vom Auftreten der Granulationen am Anfang unsres Jahrhunderts. Ja, ich behaupte, dass der Vergleich beider Volks-Seuchen gar sehr zur Aufklärung jeder von beiden beiträgt.

Von syphilitischen Augenerkrankungen sprechen schon die ersten Syphilographen, Pintor, Benedetti, Vigo, ja gleichzeitige Laien wie Emser (1511), Haselbergk (1533), Benvenuto Cellini (1533).

Zahlreich sind die Irrthümer seiner Vorgänger, die der Verf. mit seiner ärztlichen Erfahrung, seinem unermüdlichen Fleiss und seinem gesunden Urtheil berichtigt hat: aber einige Fehler hat er selber nicht vermieden, z. B. I, 176: (Cels. VI, 18) quae ad oris ulcera componuntur, „die man auf die Ränder der Geschwüre legt“, — muss heissen „die für die Geschwüre des Mundes angefertigt werden“. Ferner I, 278: „Aristoteles (Meteor. IV, 8) erwähnt das Quecksilber als *ἄργυρος χυτός* mit Oel gemengt als Heilmittel gegen einige Hautkrankheiten“. Das ist natürlich falsch. Die Stelle lautet *ἄπηκτα δὲ . . . ὥσπερ τὸ ἔλαιον καὶ ἄργυρος χυτός,* d. h. nicht gefrierbar sind . . . Oel und Quecksilber.

5. Einführung in das Studium der Bacteriologie mit besonderer Berücksichtigung der mikroskopischen Technik. Für Aerzte und Studirende bearbeitet von Dr. med. Carl Günther, Privatdocent an d. Univ., Custos des Hygiene-Museums zu Berlin. 4. vermehrte und verbesserte Auflage. Mit 72 nach eigenen Präparaten vom Verf. hergestellten Photogrammen. Leipzig, Verl. von G. Thieme, 1895. (461 S.) Vier Auflagen binnen 5 Jahren, diese Thatsache stempelt das Buch zu einem der wirklich lehrreichen. Alle Bacterienbefunde aus der Augenheilkunde sind genügend berücksichtigt.

6. u. 7. Augenärztliche Unterrichtstafeln. Für den akademischen und Selbst-Unterricht. Herausgegeben von Prof. Dr. H. Magnus. Breslau 1895, J. H. Kern. VIII. Heft. Das Staphylom der Cornea und Sclera, von Dr. A. Vossius, o. ö. Prof. der Augenheilk. u. Dir. d. Univ.-Augenklinik in Giessen. 8 Tafeln mit Text.

Wir sehen hier einmal, im Lichte der neuen Augenheilkunde, farbige Abbildungen der verschiedenen Wülste des Augapfels, mit welchen unsere Altvordern so vielfach sich gequält und die sie mit dem altgriechischen Namen Staphyloma belegt hatten. Aber „*σταφυλή* die Beere“ (S. 5 a. a. O.) ist irrthümlich; das griechische Wort heisst Traube und der Wulst erhielt seinen Namen Staphyloma, weil *ὅμοιον ῥαγὶ σταφυλῆς.*

Heft IX. Die topographischen Beziehungen der Augenhöhle zu den umgebenden Höhlen und Gruben des Schädels. In halbschematischen Figuren nach Gefrierschnitten dargestellt von Dr. W. Czermak, k. k. o. ö. Prof. d. Augenheilkunde an der deutschen Univ. in Prag. Diese Tafeln entsprechen einem wirklichen Bedürfniss.

8. Stereoskop. med. Atlas herausgegeben von Prof. A. Neisser zu Breslau, V. Lieferung, I. Folge der Ophthalmologie. Mitgetheilt von Privatdocent Dr. Braunschweig, Halle.

Digitized by Google

Unentbehrlich für Lehrer mit kleinem Material, nützlich für solche mit grösstem, von hohem Interesse auch für den practischen Augenarzt. Das Heft enthält Ptosis congenita, Ectropium der Unterlider durch Lupus, frische Plastik am Unterlid, Ectasie des Thränensacks, plexiformes Neurom der Lider, Exophthalmus bei Empyem der Stirnhöhle, pulsirenden Exophthalmus nach Verletzung, Exophthalmus durch Sarcom der Orbita, Exophthalmus, Staphylom der Hornhaut, Pemphigus, Augen bei maligner Leukaemie.

9. Kroll's Stereoskopische Bilder. 26 farbige Tafeln. 3. verbesserte Aufl. von Dr. A. Perlia, Augenarzt in Krefeld. Verlag von Leopold Voss, Hamburg und Leipzig. Die Tafeln sind verbessert durch Bilder mit congruenten Haupt- und incongruenten Nebenfiguren und scheinen recht brauchbar zu sein.

Neue Instrumente, Medicamente etc.

Das Hornhautfensterchen.

Von K. Takahashi, Augenarzt zu Osaka, Japan.

Verf. nennt „Hornhautfensterchen" ein künstliches Auge, womit man sehen kann. Es giebt zwei Arten davon; das eine wird nur in die Hornhaut hineingesteckt, das andere soll die ganzen vorderen durchsichtigen Medien ersetzen. Unter seinen 21 Erfahrungen über diese Operation sind 15 ohne Erfolg, weil Reizerscheinungen schon einige Tage nach dem Einstecken sich einstellten. Ein Kranker behielt das Sehvermögen 12 Tage lang, einer aber 3 Wochen und einer 10 Wochen lang, den Prof. Hirschberg in Japan gesehen hat, einer 4 Monate, einer 127 Tage lang. Das Sehvermögen betrug in dem günstigsten Falle, während der ersten Woche nach der Einsteckung $^1/_4$, aber in den anderen Fällen gewöhnlich $^1/_{10}$ bis $^1/_{20}$, pflegte aber abzunehmen.

Genauere Mittheilungen später.

Nachschrift des Herausgebers. Ich sah den Fall in reizlosem Zustand. Das Fensterchen war äusserst zierlich, natürlich nach japanischer Sitte und Kunstfertigkeit von dem Arzt selber angefertigt.

Gesellschaftsberichte.

1) **Ophthalmological Society of the United Kingdom.** Sitzung vom 31. Januar 1895.

Two cases of diphtheritic conjunctivitis treated by Klein's Antitoxin.

Hr. W. H. Jessop sah bei einem 19jährigen Manne und einem 8 Monate alten Kinde nach Injection von im Ganzen $1^1/_2$ resp. 1 Drachme des Antitoxins ohne jede locale Behandlung die Bindehautmembran rapide sich lösen. Dr. Hayward fand beide Male darin reichliche Haufen vom Loeffler'schen Bacillus.

Hr. Mackinlay hat jüngst einen ähnlichen Fall nach Tweedy's Methode mit Chinin innerlich und äusserlich behandelt. Der Erfolg liess etwas länger auf sich warten als in Jessop's Fällen.

Hr. Jessop erwidert auf die Anfrage Robertson's, dass er über nach-

Digitized by Google

trägliche Lähmungserscheinungen nichts aussagen könne, weil noch zu kurze Zeit verstrichen sei.

Removal of the lens in high myopia with a case of 25 D.

Hr. C. Wray hält einen Vortrag über die operative Behandlung der excessiven Myopia durch Linsenextraction. Er hält die Operation für nicht angebracht bei Kindern mit weniger als 10, und Erwachsenen mit weniger als 12 D. Die Tendenz wäre 1. Netzhautablösung vorzubeugen, 2. Netzhautaderhautveränderungen hintanzuhalten, 3. höchstgradige Kurzsichtige in den Stand zu setzen, auf Lesedistanz zu arbeiten. W. giebt die Statistik über 123 Pat. mit 246 Augen. 38 Fälle sahen weniger als $^6/_{36}$ mit einem Augen, 10 mit beiden. Nach seiner Zusammenstellung war die Sehkraft in der 4. Lebensdekade ausnahmslos schlechter als in der 3.; Netzhautablösung seltener zu fürchten, als die Veränderungen in der Netzhaut und Aderhaut; und ist keineswegs jeder Myop von 12 und mehr Dioptrien der Netzhautablösung verfallen. Dagegen sah er bei einer Myopie von 30 D. nach der Linsenextraction eine Amotio entstehen und hält letztere für relativ häufig nach der Operation. Was die Netzhaut- und Aderhautveränderungen betrifft, so lässt sich im Allgemeinen über die Wirkung der Operation noch nichts sagen, doch scheint nach W.'s Statistik und einem Falle Meyer's, nach Schichtstaroperation bei einem Myopen, die Disposition zu den Veränderungen eher durch die Operation begünstigt zu werden. Dagegen lässt sich nicht leugnen, dass der dritte Punkt, die erhöhte Arbeitsfähigkeit der Myopen, erreicht wird. Zahlreiche Glaskörpertrübungen und verminderte Tension sollten eine Contraindication sein.

Hr. Spencer Watson und Marshall, sowie Hodges, Rockliffe, welcher eine acute Iritis nach der Operation erlebte, und Doyne sprechen sämmtlich Bedenken aus.

Hr. Lany erreichte in einem Falle eine Verbesserung der Sehschärfe von $^6/_{36}$ auf $^6/_{12}$. Aber einige Monate später folgte Netzhautablösung. Letztere sah er in 2 von 5 Fällen eintreten.

Eyesight and the public services.

Dr. Mackay giebt eine historische Uebersicht über die Entwickelung der amtlichen Untersuchungsmethoden bei Eisenbahnbeamten und Seeleuten. Nach einer lebhaften Discussion der Herren Doyne, McHardy, Preston, Bickerton, Priestley Smith, Critchett u. a. wurde folgende Resolution von Dr. Stephen Mackenzie angenommen:

Nach der Ansicht der Gesellschaft kann keine Augenuntersuchung Anspruch auf Vollständigkeit und Sicherheit machen, welche nur die Sehschärfe mit Buchstaben- und Punkt-Tafeln prüft und dabei die Refraction nicht berücksichtigt.

Demonstrationen: Hodge und Ridley: Intraoculares melanotisches Sarcom mit besonderen Eigenthümlichkeiten. Lawford: Ungewöhnliches Arrangement der Netzhautgefässe. Robertson: Filaria loa. Gunn: 1. Eigenthümliche Linsenveränderungen nach einem alten Trauma des Bulbus; 2. langdauernde hypermetropische Congestion der Papillen, Papillitis vortäuschend. Clarke: Pulsirender Exophthalmus. Hayward: Löffler'sche Bacillenculturen.

Sitzung vom 14. März 1895.

Case of double optic atrophy, with peculiar visual fields.

Dr. George Ogilvie berichtet über einen 57jährigen Cigarrensortirer, welcher, neuropathisch belastet, früher an epileptischen Anfällen gelitten hatte.

Digitized by Google

Seine Sehschärfe hatte seit $^3/_4$ Jahren nachgelassen. Er sah bei der Aufnahme rechts nur $^1/_3$, links excentrisch nur Fgr: 10′. Ophthalmoskopisch zeigten sich flottirende Glaskörpertrübungen und bleiche Sehnerven mit geschlängelten Venen. Das Eigenthümliche an dem Fall waren die Gesichtsfeldeinschränkungen. Rechts war das Feld für Weiss und Farben eingeengt und fehlt ein Sector nach unten und innen; links bestand neben Einengung vollständige Hemianopsia inferior. Die Affection schien im Sehnerven selber zu liegen, in der That hatte er eine Neuritis optica durchgemacht. Später fiel rechts auch der obere und innere Quadrant aus, sodass eine laterale Hemianopsie bestand.

A case of filaria loa.

D. Argyll Robertson ergänzt die Demonstration vom October 1894 durch die weitere Krankengeschichte. Der Kranke hatte nach der Entfernung des Parasiten 6 Wochen Ruhe. Im Februar zeigte sich wieder ein Wurm und konnte unter dem Oberlid gefühlt werden. Es gelang mit einiger Mühe erst einen feinen fadenförmigen Körper, feiner als die gewöhnliche Filaria, zu entwickeln, der sich nachher als ausgedrückter Oviduct herausstellte und weiter drinnen im Gewebe die eigentliche Filaria zu entdecken. Das Blut des Kranken war verschiedentlich, aber stets vergeblich, auf Filaria-Embryonen untersucht worden. Schwellungen in der Haut des Arms waren, wie sie bei den Eingeborenen von Old-Calabar vorkommen, öfter bemerkt worden. Die Infection scheint vom Trinkwasser ausgegangen zu sein, welches ein einziges Mal vergessen worden war abzukochen.

Case of traumatic cataract with a foreign body embedded in the lens.

Hr. W. Spencer Watson entfernte bei einem 29 jährigen Bleigiesser einen Fremdkörper aus der Linse durch Discission und nachträgliche Linearextraction, und betont, dass es für solche Zwecke wichtig sei, das richtige Stadium der Linsenquellung abzuwarten. Zeit zur Extraction sei, wenn die Linsenmasse eine schleimige Consistenz erlangt habe, nicht mehr, wenn sie bereits sich verflüssige.

Dr. Drake-Brockmann erwähnt einen Fall bei einem Soldaten, dem ein Kugelsplitter in die Linse gerathen war und an der Stelle seines Sitzes die Iris anspiesste, dabei in die Vorderkammer ragend. Es wurde die Linse mit sammt dem betheiligten Irisstück entfernt.

A form of iritis not usually recognised.

Dr. Brailey trägt über eine nicht allgemein bekannte Form von Iritis vor. Er kommt zu folgenden Schlüssen: Erworbener Syphilis kann sehr spät noch, im Durchschnitt etwa nach 13 Jahren eine Iritis folgen, welche gewöhnlich auf beiden Augen und zwar unter dem Bilde einer serösen Iritis auftritt, mit geringer Tendenz zur Synechienbildung, dagegen zu secundärem Glaucom neigend. Eine ähnliche Spät-Iritis kommt auch bei hereditärer Syphilis vor, gewöhnlich um das 21. Lebensjahr. Die Iritis kann jedoch einen schwereren Charakter annehmen und die Pupille durch massenhafte Lymphexsudation ausfüllen, wobei freilich der Pupillarrand relativ frei bleibt. Es können mehr oder weniger starke Praecipitate an der Hornhaut sich festsetzen. Auch kann einmal die Iritis den gummösen Typus mit vereinzelten peripheren vorderen Synechien annehmen, oder auch deren vollständigen Pupillenverschluss mit consequentem Glaucom führen. Unabhängig davon kann eine schwere interstitielle Keratitis einsetzen. Die Hutchinson'schen Zähne sind bei den rein serösen

Digitized by Google

Iritisfällen selten anzutreffen, dagegen häufiger bei denjenigen Fällen, deren Charakter sich der interstitiellen Keratitis nähert. Auffallend gut ist das sonstige körperliche Befinden der hereditären Syphilitischen, wenn sie an der serösen Iritis erkranken.

Hr. Higgens findet eine grosse Aehnlichkeit mit der gewöhnlichen interstitiellen Keratitis bei einem der Iritisfälle, wird aber vom Vortr. dahin belehrt, dass sich in diesem sehr genau beobachteten Falle ganz bestimmt keine interstitielle Keratitis abgespielt, vielmehr die weisse Plaque sich aus einer Keratitis punctata entwickelt hat.

Hr. Spencer Watson vermisst jegliches Neue in dem Mitgetheilten.

Demonstrationen: Dr. Stephenson: Eine verbesserte Lesetafel. Dr. Bronner: Drahtmasken für Staroperirte. HHr. Hartridge und Griffith: Cholestearin in der subretinalen Flüssigkeit bei einem kindlichen Buphthalmus. Hr. Hartridge: Cholestearin in der Vorderkammer. Hr. Marshall: Mikroskopische Schnitte von einer ungewöhnlichen syphilitischen Geschwulst und einer tuberculösen Neubildung. Hr. Jessop: Primärsclerose am Ober- und Unterlid. Hr. Pernon: Pulsirender Tumor der Orbita.

Sitzung vom 2. Mai 1895. (Ophth. Review. 1895. May.)

A new operation for ptosis.

Dr. Mules beschreibt sein bereits auf dem Edinburgher Congress 1894 veröffentlichtes Verfahren und seine weiteren Erfahrungen damit. Um die Wirkung des M. frontalis mit dem Lidheber sicherer zu combiniren, verwendet er Silberdraht und zieht ihn in bekannter Weise mittelst am unteren Ende das Oehr tragender Nadeln durch die ganze Lidsubstanz nach den Augenbrauen, um ihn in geeigneter Weise zu knüpfen und dann als Dauerschlinge einheilen zu lassen.

D. Argyll Robertson erkennt die Correctheit des in der Operation geltend gemachten Princips an, bezweifelt aber, dass der Draht auf längere Dauer ertragen wird und nicht durchschneidet. Eine brauchbare Ptosisoperation stehe noch aus: Die Snellen'sche sei zu complicirt, die Eversbusch'sche reiche nur für leichte Fälle aus, die Panas'sche sei entstellend und die Fadenoperationen nicht von dauerhafter Wirkung. Dr. Brailey ist mit der Fadenoperation ganz zufrieden.

Blood staining of the cornea.

Hr. Treacher Collins hält einen Vortrag über die Blutfärbung der Hornhaut. Die grünliche oder röthlich braune Farbe der Hornhaut rühre von einer regellosen Einlagerung von einer Anzahl stark lichtbrechender Hämatoidinkörnchen in die Hornhautgewebsspalten her. In einzelnen Fällen fand sich auch daneben, durch Eisenreaction mit Schwefelammonium nachweisbar, Hämosiderin vor. C. stellt sich vor, dass zuerst von der Vorderkammer her durch die Descemetische Membran Hämaglobin diffundire, welches in der Gewebsflüssigkeit der Hornhaut unlöslich sei und dort niedergeschlagen werde. Zuerst sei die gesammte Cornea tingirt, als ob die ganze Vorderkammer mit Blut angeschoppt sei. Die Resorption der Hämatoidinpartikelchen gehe von der Peripherie aus vor sich, sodass allmählich ein schmaler klarer Hornhautring die gefärbte Hornhaut umgebe. Man glaube dann oft das Bild einer in die Vorderkammer luxirten Linse vor sich zu haben. Die Resorption im Centrum gehe immer langsamer vor sich. In einem Falle sah er die letzten Spuren erst nach zwei Jahren schwinden.

Digitized by Google

Hr. Jessop sah jüngst, wie eine blutig tingirte Cornea nach einem traumatischen Hyphäma sich binnen 3 Tagen völlig klärte.

Hr. Collins weist diesen Fall als gänzlich verschieden von seinen Beispielen zurück. Hier habe es sich nur um eine vorübergehende Transsudation von Blut und blutig färbender Substanz gehandelt.[1]

Sudden severe haemorrhage from the conjunctival surface of the lid.

Hr. W. H. Jessop sah eine 27jährige, an Hämophilie nicht leidende Patientin in Folge einer Lidbindehautblutung collabiren. Ein kleines, etwa $1\frac{1}{2}$ mm breites Geschwür war die Quelle einer starken arteriellen Blutung. Es gelang durch Ausbrennen desselben und kalte Compressen der Blutung endlich Herr zu werden. Vielleicht lag ein Nävus der Blutung zu Grunde, welcher durch ein allerdings 14 Jahre vorher stattgehabtes Erysipel verändert worden war; doch war kein Zeichen eines vasculösen Tumors sichtbar.

Hr. Sydney Stephenson erlebte beim Ausquetschen von Trachomkörnern bei einem 11jährigen Mädchen eine chronische, länger als 5 Monate sich hinziehende Blutung, deren eigentlicher Ursprung nicht recht festzustellen war. Das Kind wurde so streng beobachtet, dass Täuschung ausgeschlossen werden konnte. Es bestand keine Anämie, keine Purpura oder Hämophilie; dagegen litt die Pat. in derselben Zeit drei Mal an Anschwellungen der Kniegelenke.

Demonstrationen: Hr. Donaldson: Alveolarsarcom der Cornea. Hr. M. Gunn: Symmetrische Spontanluxation beider Linsen. Hr. Morton: 1. Tumor sebaceus der Malargegend; 2. Arteria hyaloidea persistens. Peltesohn.

---

2) Aerztlicher Verein zu Hamburg. Sitzung vom 16. October 1894.

Hr. Saenger stellt zwei Fälle vor, um den Beweis zu erbringen, dass man unter Umständen die Berechtigung habe, bei einem Hirntumor zu trepaniren, wenn auch die Entfernung desselben aussichtslos ist.

Der 27jährige Schlosser, welcher wegen Augenstörungen die Poliklinik aufsuchte, zeigte folgende Hirnerscheinungen: Doppelseitige beginnende Neuritis optica und einen hemianopischen Defect im rechten Gesichtsfeld, später deutlich prominente Stauungspapille, homonyme, laterale rechtsseitige Hemianopsie und eine Alexie. Die Diagnose lautete auf einen Tumor in der linken Parieto-occipitalgegend, der vom Gyrus angularis auf den Occipitallappen übergriff. Die Trepanation liess diesen Tumor nicht entdecken, weder durch Inspection, noch durch Palpation, noch durch Punction. Dagegen bildete sich sehr bald die Stauungspapille zurück, am 28. Tage nach der Operation schienen beide Sehnerven wieder normal, die Sehschärfe beinahe normal, die Hemianopsie blieb bestehen. Die Trepanation hat hier also völliger Erblindung, wenn nicht gar dem Tode vorgebeugt. Als nach etwa $\frac{3}{4}$ Jahren, nachdem der in der nicht ganz verheilten Wunde hervortretende Hirnprolaps enorm gewachsen war, Pat. gestorben war, ergab die Section doch die Existenz eines grösseren Glioms.

Der zweite Patient, ein 35jähriger Arbeiter, klagte seit längerer Zeit über Sehstörungen und Schwindel. Es bestand zunehmende Stauungspapille und abnehmende Sehschärfe, heftige Kopfschmerzen, aber keinerlei sensible, motorische oder sensorische Störungen. Als er schon völlig erblindet war, waren noch immer keine Herderscheinungen zu constatiren. Vortr. glaubt, dass eine Trepanation in diesem Falle die Erblindung verhütet hätte

[1] Sehr richtig. C.'s Beschreibung ist ganz genau, die Fälle sehr selten. H.

Sitzung vom 9. April 1895.

Hr. Saenger stellt eine 38jährige Frau vor, welche im Januar d. J. nach achttägigen Schmerzen über dem Augapfel innerhalb 3 Tagen auf dem rechten Auge erblindet ist. Klagen über ein Gefühl von Dumpfheit und Unbesinnlichkeit im Kopfe und Herabsetzung der Sensibilität im Trigeminusgebiet derselben Seite hatten den Augenarzt veranlasst, den Fall an den Vortr. zu überweisen, nachdem er nur die unbestimmte Diagnose eines retrobulbären Tumors gestellt hatte. Die Untersuchung ergab vollständige Amaurose des rechten Auges, die Papille war in toto blass, Pupillenreaction nur indirect vorhanden. Der 1. und 2. Trigeminusast war hypästhetisch, der 3. Ast war frei. Das Geruchsvermögen rechts war schwächer als links. Sonst zeigte sich das Nervensystem durchweg intact. Obwohl Pat. angeblich nie luetisch gewesen war, nie einen Abort gehabt hatte und ihre 6 Kinder gesund waren, stellte Vortr. doch die Diagnose auf einen ausgedehnten Process, der sich an der Basis cranii wahrscheinlich von der vorderen Schädelgrube, wo der rechte Olfactorius befallen war, nach der mittleren, wo der Opticus vor seinem Eintritt in den Canalis opticus und der 1. und 2. Ast des Quintus ergriffen waren, erstreckte, also auf eine circumscripte basale Meningitis, wahrscheinlich luetischer Natur. Die Kranke zeigte bei genauester Untersuchung keinerlei Spuren von Syphilis, dagegen gab der Ehemann eine Infection zu. Thatsächlich halfen auch grosse Dosen von Jod (kleine hatte der Augenarzt vorher vergeblich gegeben) und Schmierkur. Die Erscheinungen schwanden sämmtlich mit Ausnahme der rechtsseitigen Erblindung, die auf einer absteigenden Degeneration des Nerv. opticus beruhte.

Vortr. demonstrirte ein mikroskopisches Präparat eines analogen Falles von gummöser Degeneration des Opticus und betonte die Wichtigkeit der frühzeitigen energischen Schmierkur verbunden mit interner Darreichung von Jod.

Peltesohn.

---

3) Aerztlicher Verein in Düsseldorf. Sitzung vom 7. Mai 1894.

Hr. Bertram stellt einen pulsirenden Exophthalmus vor, wie er ihn unter 27000 Patienten nur zwei Mal gesehen habe. Die Ursache desselben war in einer Fissur der Schädelbasis zu suchen, welche durch einen vor $1^1/_2$ Jahren geschehenen Sturz auf den Kopf herbeigeführt war. Die Digitalcompression der Carotis communis und permanenter Druckverband erwiesen sich als erfolglos. Vortr. beabsichtigte als Radicalmittel die Unterbindung der gemeinsamen Carotis anzuwenden, welche bei pulsirendem Exophthalmus schon häufiger mit relativ günstigem Erfolg ausgeführt worden ist. Unter den bisher veröffentlichten Fällen von 57 Ligaturen blieben nur 11 erfolglos.

Peltesohn.

---

4) Naturhistorisch-medicinischer Verein in Heidelberg. Medicinische Section. Sitzung vom 17. Juli 1894.

Dr. v. Hippel: Ueber die operative Behandlung hochgradiger Kurzsichtigkeit.

Vortr. hat bei einem Knaben von 9 Jahren und einem Mädchen von 12 Jahren wegen hochgradiger Myopie von 12—18 D. die Linse discindirt und nachher durch die einfache lineare Extraction entfernt. Die Operation ist nach den vorliegenden Erfahrungen an 169 Fällen anscheinend ungefährlich und schafft nicht nur die erstrebte Refractionsänderung, sondern auch eine bisweilen erhebliche Besserung in der Sehschärfe. Ob später nicht durch Netzhautablösung ein so operirtes Auge leichter gefährdet wird, als ein nicht operirtes, bleibt abzuwarten.

Digitized by Google

Sollte eine solche oder andere Complicationen nicht zu fürchten sein, so wäre die Operation nicht, wie es heute noch gerathen erscheint, einseitig, sondern auf beiden Augen vorzunehmen.

Prof. Th. Leber berichtet über den gegenwärtigen Stand unserer Kenntnisse von dem Zusammenhang zwischen Sehnervenentzündung und intracraniellen Erkrankungen, insbesondere Tumoren.

Die Erklärungsversuche, welche einer Druckwirkung auf die Gefässe zu Grunde liegen, lassen sich nach der Ansicht des Vortr. nicht mehr mit den Thatsachen in Einklang bringen. Nur die Annahme, welche er schon 1881 gemacht habe, dass die durch die Raumbeengung der Schädelhöhle in den Zwischenscheideraum des Opticus in vermehrter Menge übertretende Flüssigkeit eine entzündungserregende Eigenschaft habe, erkläre die klinischen und ophthalmoskopischen Erscheinungen der Neuritis optica, bei welcher die mikroskopische Prüfung schon entzündliche Veränderungen ergiebt, wo für das blosse Auge der Sehnervenstamm noch normal erscheint. Während Schulten und Wahlfors die Drucktheorie durch Versuche zu stützen sich bemühten, haben Deutschmann und Scimeni überzeugende experimentelle und sonstige Beweise für die Reizungshypothese geliefert. Peltesohn.

---

5) Berliner Gesellschaft für Psychiatrie und Nervenkrankheiten. Sitzung vom 11. März 1895.

Hr. Koenig: Transitorische Hemianopsie und concentrische Gesichtsfeldeinschränkung bei einem Falle von cerebraler Kinderlähmung.

Vortr. hat mit seiner Beobachtung bei der 12jährigen Patientin zum ersten Mal eine transitorische Hemianopsie bei cerebraler Kinderlähmung festgestellt. Durch die Complication mit concentrischer Gesichtsfeldeinschränkung gewinnt der Fall noch an Interesse. Merkwürdig war die Rückbildung des Gesichtsfeldes im Verlaufe einiger Wochen, insofern erst die Hemianopsie innerhalb des concentrisch verengten Feldes schwand, bevor sich die Einengung allmählich wieder erweiterte. Die Sehstörung war nach gehäuften epileptischen Anfällen ganz acut aufgetreten. Peltesohn.

---

6) Psychiatrischer Verein zu Berlin. Sitzung vom 2. Februar 1895.

Hr. Boedeker: 1. Ueber einen Fall von Poliencephalitis haemorrhagica acuta (alcoholica).

Anfangssymptome: Doppelseitige Abducensparalyse, doppelseitige Parese des Oculomotorius in wechselnder Intensität ohne Ptosis, reflectorische Pupillenstarre bei deutlichem Vorhandensein der Reaction bei Convergenz; daneben leichte einseitige Facialisparese, Herabsetzung der motorischen Kraft in allen Extremitäten, Tremor etc. Nach 32tägiger Krankheitsdauer erfolgte der Exitus. Der Sectionsbefund schloss sich den bekannten Fällen von Wernicke, Kojewnikoff, Thomsen und Jacobäus an, nur dass im Gegensatz hierzu bei diesem Falle durchweg stärkere Veränderung der Gefässwandungen, besonders Atherose der kleineren Gefässe im Bereiche des Mittelhirns sowohl wie des Rückenmarks und der peripherischen Nerven constatirt werden konnte. In die Abducensgegend waren keine von den zahlreichen Blutungen gedrungen, der Kern war gesund. Die klinisch beobachtete Abducenslähmung scheint somit mit der Verbindung, die diesem Kern mit dem Oculomotoriuskern zugesprochen wird, zusammenzuhängen.

Digitized by Google

2. Ueber einen Fall von chronischer progressiver Augenmuskellähmung bei einem 48 jährigen Paralytiker mit Sectionsbefund.

Sitzung vom 16. März 1895.

Hr. Boedeker: Ueber einen weiteren Fall von chronischer Augenmuskellähmung.

Die 49 jährige Patientin mit Paranoia hallucinatoria war bereits 12 bis 13 Jahre vor der Aufnahme links schwachsichtig geworden und nicht im Stande, das linke Augenlid zu heben. Schielen nach aussen und Doppeltsehen traten hinzu. Nach 5—6 Jahren hatte sich links vollkommene Amaurose ausgebildet. Bei der Aufnahme bestand links complete Oculomotoriusparalyse und Atrophie des Opticus, rechts bei freier Beweglichkeit des Bulbus reflectorische Pupillenstarre und solche bei Convergenz. Bis zu dem nach einem halben Jahre eintretenden Tode trat keine Veränderung im Augenbefund ein. Bei der mikroskopischen Untersuchung zeigten sich beide Trochleares durchweg gesund, beide Oculomotoriuskerne nebst den intranucleären und austretenden Fasern sind in hohem Grade degenerirt, rechts vielleicht etwas weniger als links. Die Westphal-Edinger'schen Kerne und deren umgebende Fasern sind gleichfalls atrophisch. Der Uebergang vom gesunden Trochleariskerne in den degenerirten Oculomotoriuskern erfolgt continuirlich, indem die intacten Zellen nach vorn hin an Zahl abnehmen und dafür deutlich degenerirte, offenbar dem Oculomotorius gehörige Zellen auftreten. Letztere sind zumeist dorsal von ersteren gelegen. Auffallend ist der anatomische Befund eines deutlich degenerirten Oculomotoriuskerns bei klinisch intacter Bewegungsfähigkeit der zugehörigen Muskelgruppen.

Peltesohn.

Referate, Uebersetzungen. Auszüge.

1) **Serafimer lasarettets Ögonklinik.** Rapport för År 1894, af Prof. Johan Widmark. (Mit einem Auszug in deutscher Sprache, Stockholm 1895 [Nov.]. 239 u. 10 Seiten. Eigenbericht.)

Ueber die mechanische und operative Behandlung des Trachoms. von U. L. Hellgren.

Der Verf. berichtet über die mechanischen und operativen Methoden, das Trachom zu behandeln, besonders aber über die sogen Auspressungsmethode. Diese ist in der Augenklinik des Seraphimerlazarets während der letzen zwei Jahre 81 mal an zusammen 43 Patienten ausgeführt worden, von denen die meisten auf beiden Augen afficirt waren. In der Mehrzahl der Fälle ist Knapp's Rollzange angewendet worden. Die Nachbehandlung hat in den ersten 8 bis 14 Tagen in Eversion der Augenlider bestanden, um ein Zusammenwachsen zu verhindern, ferner in Einträufelung von Sublimat: 1000 einmal täglich und in in Waschung mit Sublimat 1 : 5000 täglich dreimal.[1] Die Patienten sind nach der Behandlung eine längere Zeit bis 1 Jahr beobachtet worden. Das Resultat ist folgendes gewesen:

Sieben Fälle von Conjunctivitis follicularis wurden in 14 Tagen und weniger vollständig geheilt. Zwei Fälle waren über 1 Jahr nach der Pressung ohne Recidiv. In einem Falle zeigten sich 5 Monate nach der Ausquetschung einige

[1] Überflüssig, nach meinen Beobachtungen. H.

Digitized by Google

wenige Follikel, ohne dass der Patient irgendwelche subjective Symptome hatte. In einem andern Fall existierten 10 Monate nach der Operation einige, jedoch so unbedeutende Follikel, dass sie nicht besonders behandelt wurden. Bei 7 Patienten mit mehr oder weniger zahlreichen Trachomkörnern, ohne Narbenbildung, führte die Behandlung gleichfalls zu einem sehr guten Resultat, so dass die Patienten nach ungefähr 8—14 Tagen wieder hergestellt wurden. Zwei Fälle waren 1 Jahr nach der Auspressung symptomfrei. In einem Falle stellte sich 20 Monate nach der Pressung ein Recidiv ein, welches durch wiederholte Auspressung schnell gehoben wurde.

In 28 Fällen, wo die Conjunctiva bereits partiell narbig degenerirt war, gestaltete sich das Resultat in der Mehrzahl gleichfalls sehr günstig. Dreizehn Patienten waren 7—14 Tage nach der Auspressung wieder soweit hergestellt, dass sie sich keiner anderen Behandlung zu unterziehen brauchten. In 11 Fällen trat eine bedeutende aber unvollständige Besserung ein, so dass die Patienten hinterher mit Blaustein und gelber Salbe behandelt werden mussten.

Ein Fall mit nur papillären Excrescenzen aber ohne typische Trachomkörner wurde durch Pressung wenig beeinflusst. Ein Fall verlief günstig, wurde aber nur kurze Zeit nach der Behandlung beobachtet. In einem Falle verschlimmerte sich der Zustand durch die Behandlung. Es kam eine centrale Keratitis hinzu, welche die Sehschärfe auf einem Auge bedeutend herabsetzte (vgl. unten). In 5 Fällen trat ein Recidiv ein; in einem waren zwei leichtere Recidive nach 2 und 5 Monaten zu verzeichnen, welche indessen durch wiederholte Pressung baldigst gehoben wurden. In einem Falle trat das Recidiv nach $10^1/_2$ Monat ein, in einem nach einem Jahren, in einem nach 14 Monaten, in einem Falle, wo nur eine unvollständige Auspressung mittelst Cilie-Pincette gemacht worden war, trat das Recidiv nach 4 Monaten ein.

Complicationen: die einzige erwähnenswerthe war Keratitis. In einem Falle trat dieselbe am zweiten Tage auf, in einem anderen am dritten und in zwei Fällen am sechsten Tage. Die Keratitis, welche sich in Form von kleinen, grauen, oberflächlichen, punktförmigen Herden in der Cornea zeigte, ging in drei Fällen schnell zurück, ohne eine Herabsetzung der Sehschärfe herbeizuführen; im vierten Falle dagegen führte die am sechsten Tage aufgetretene Keratitis zu einem bedeutenden Cornealfleck, welcher die Sehschärfe auf dem angegriffenen Auge von 1,0 auf 0,2 herabsetzte.

In zwei anderen Fällen gesellte sich gleichfalls Keratitis hinzu, jedoch erst eine längere Zeit nach der Auspressung, weshalb der Verf. nicht glaubt, dass dieselbe durch die Operation hervorgerufen ist.

Der Verf. hebt diese Complication der sonst so vortrefflichen Pressungsmethode ganz besonders hervor und räth, bei doppelseitigem Trachom mit ungravirter Cornea nur ein Auge zur Zeit zu pressen, um einer etwaigen complicirenden Keratitis auf beiden Augen vorzubeugen. Er hält übrigens die Methode für alle Fälle geeignet, wo trachomatöse Infiltration vorhanden ist, ausgenommen jedoch acute Fälle mit intensiver Hyperämie, starker Anschwellung und reichlicher Secretion. Complicirende Hornhautprocesse bilden keine Contraindication, sondern werden im Gegentheil gewöhnlich von der Operation günstig beeinflusst.

Ueber die einfache Starextraction nebst einer Zusammenstellung der in den Jahren 1891—1894 im Königl. Seraphimerlazaret ausgeführten Operationen von senilem Star, von Fritz Kaijser.

Nach einer kurzen Historik über die Wiederaufnahme des einfachen Starschnittes geht der Verf. zur Beschreibung der Operationsweise, Schnittführung,

Digitized by Google

Desinfection etc. über. Der Schnitt ist in den angeführten Serien von Staroperationen fast immer aufwärts gelegt, in oder dicht an Limbus corneae mit einer Lappenhöhe von 4—4$^1/_2$ mm und bei Cocainanästhesie ausgeführt worden.

Der Verf. berichtet zuerst über die Vortheile des einfachen Starschnittes, welche seiner Ansicht nach darin bestehen, dass derselbe, unter Cocainanästhesie ausgeführt, schmerzlos ist, dass durch denselben Blutung in der vorderen Kammer vermieden wird, dass die Gefahr der Infection geringer ist, wenn eine geringere Anzahl Instrumente mit den inneren Theilen des Auges in Berührung kommt und der Schnitt in die Iris ausfällt, dass die Einheilung der Linsenkapsel vermieden wird, dass ein Glaskörpervorfall weniger oft vorkommt und dass die Sehschärfe etwas grösser wird. Seine cosmetische Ueberlegenheit gegenüber dem combinirten Schnitte dürfte unbestritten sein.

Danach geht der Verf. zur Schilderung der Nachtheile des einfachen Starschnittes über, welche vornehmlichst Irisprolaps und Nachstar sind. Eine Ungelegenheit ist auch die grössere Schwierigkeit Starreste herauszuschaffen, wenn die Iris intact ist.

Tritt Irisprolapsus ein, so muss derselbe sofort abgeschnitten werden. Nur in dem Falle, wenn derselbe sehr klein ist, kann man ihn vielleicht einheilen lassen und später mit Thermocauter abbrennen. Bildet sich ein die Sehschärfe vermindernder Nachstar, so muss dieser natürlich discindirt werden. Aber auch die Discission hat ihre Unannehmlichkeiten: die Möglichkeit einer Infection oder Glaucoma. Es wäre deshalb zu wünschen, wenn durch ein geeignetes Verfahren die Anzahl der Discissionen nach der Extraction heruntergebracht werden könnte. Möglicherweise liesse sich dies Ziel durch Eröffnung der Linsenkapsel mittelst einer grossen Cystitomie in dem Pupillarplan erreichen.

Die Gesammtzahl der in der Klinik ausgeführten Extractionen von Altersstar ist, in den Jahren 1891—94, 190 gewesen und zwar 68 einfache und 112 combinirte. Die Sehschärfe ist bei den einfachen Extractionen um ein Drittel höher gewesen; Irisreizung war in 18 % der combinirten Fälle vorhanden und in 10,1 % der einfachen, Glaskörpervorfall in 1,3 % der einfachen und 2,5 % der combinirten Fälle. Discission von Altersstar wurde in 25 % der ersteren und 20,5 % der letzteren vorgenommen. Infection, welche zum vollständigen Verlust des Gesichts führte, kam dreimal vor oder in 1,6 % der sämmtlichen Extractionen. In allen diesen Fällen war Iridektomie gemacht. Irisprolaps trat in 5 % der einfachen Extractionen und in 1,8 % der combinirten ein.

Ueber das Vorkommen der Blindheit im Norden. Von J. Widmark.

Der Aufsatz gründet sich hauptsächlich auf die Volkszählung von 1890 in Dänemark, Finnland, Norwegen und Schweden, auf die Angaben der Blindeninstitute in diesen Ländern und auf die Journale aus der Augenklinik und Poliklinik des Seraphimerlazarets.

Die Blindenziffer betrug 1890 in Dänemark 5,3, in Schweden 8,3, in Norwegen 12,8, in Finnland 15,5 pro 10000. Die Ursache der grossen Anzahl von Blinden in Finnland liegt im Trachom, welches vorzugsweise die finnische Bevölkerung dieses Landes angreift. Eine Folge hiervon ist der grosse Unterschied in der Blindheit unter den beiden Volksrassen dieses Landes. Nach der Volkszählung von 1873 betrug die Blindenziffer unter den eigentlichen Finnen 23, unter den in Finnland wohnenden Schweden dagegen nur 10,6 pro 10000.

Die gewöhnlichste Ursache der Blindheit in Norwegen ist der graue Star. Nach dem Blindencomité vom Jahre 1872 litten von den 2300 Blinden im Lande 1000 an Cataracta. Zu dieser Zeit aber wurden in Norwegen jährlich nur ungefähr 58 Staroperationen ausgeführt.

Digitized by Google

In Schweden sind Verletzungen eine sehr wichtige Ursache der Blindheit. Unter den 50 Blinden, welche in den Jahren 1890—94 die Augenklinik des Seraphimerlazarets besuchten, waren 8 zufolge Verletzungen beider Augen und 8 durch sympathische Ophthalmie erblindet. Unter 236 Schülern des Stockholmer Blindeninstitutes während den Jahren 1879—1894 war sympathische Ophthalmie die Erblindungsursache in 10,6 %. In den Jahren 1893—94 stieg das Procent auf nicht weniger als 12,7. Noch höher ist indessen im Blindeninstitute das Procent der zufolge Ophthalmia neonatorum Erblindeten, nämlich 24,6 %. In Finnlands Blindeninstituten zu Helsingfors und Kuopio ist das Procent der Blenorrhoe-Blindheit 25,76 % bezw. 34 %. Für Dänemark und Norwegen stellt sich die Ziffer etwas niedriger, nämlich 23,0 % bezw. 20,25 %. In den Blindeninstituten dieser Länder kommt anstatt dessen ein hohes Procent von Blinden zufolge Scrophulose vor, in Kopenhagen 14,94 %, in Christiania 20,25 %.

In den skandinavischen Ländern, wo die Schutzimpfung lange obligatorisch gewesen ist, in Schweden z. B. seit 1815, ist die Pockenblindheit selten. Das Procent der Pockenblinden beträgt im Blindeninstitut zu Stockholm 2,54, in Kopenhagen 2,30, in Christiania 0. In Finnland dagegen, wo die Schutzimpfung erst 1883 obligatorisch wurde, ist Pockenblindheit viel häufiger. Unter den Zöglingen der Blindeninstitute war 1894 das Procent der Pockenblinden in Helsingfors 10,1, in Kuopio 18. Im Jahre 1887 kamen im letztgenannten Blindeninstitute sogar 37,5 % Pockenblinde vor.

Die Blindheitsfrequenz ist im Norden während der letzten Jahrzehnte bedeutend herabgegangen, in Dänemark seit 1880 von 7,0 auf 5,3, in Norwegen seit 1845 von 20,7 auf 12,8, in Finnland seit 1864 von 28,7 auf 15,5. Nur in Schweden ist die totale Blindenziffer unverändert geblieben. Berechnet man die Blindheit nach dem Lebensalter, so findet man jedoch, dass auch in diesem Lande das Blindenprocent für das Alter über 60 Jahre von 47,9 im Jahre 1860 auf 36,31 im Jahre 1890 heruntergegangen ist. Die Ursache, dass die totale Blindenziffer trotzdem einen Stillstand zeigt, ist in der colossalen Emigration zu suchen, welche die jüngeren Altersclassen decimirt, die älteren aber, in welchen Blindheit häufig ist, unberührt gelassen hat.

Die Ursache zur Abnahme der Blindheit ist zum Theil in der Zunahme der allgemeinen Wohlfahrt und den dadurch eintretenden Verbesserungen in einer Menge von hygienischen Verhältnissen, zum Theil in der Entwickelung der Augenheilkunde und in der leichter zu erhaltenden Pflege und Behandlung der Augenkranken zu suchen. In Dänemark mit dessen dichter Bevölkerung und guten Communicationen ist die Blindenziffer nur 5,3. In den übrigen Ländern findet man die Blindenziffer in den Bezirken am niedrigsten, wo man Augenspecialisten während mehreren Decennien gehabt hat, in Norwegen in der Umgegend von Christiania (9,5), in Finnland in der Umgegend von Helsingfors (8,6), in Schweden in der Umgegend von Stockholm (5,8), Upsala (5,3), Gothenburg (6,2) und Lund (4,9), während das weit entfernte Island eine Blindenziffer von 38 pro 10000 aufweist.

Ueber Cocain und Desinfection des Auges bei Staroperationen. Von J. Widmark.

Nach einer Historik über die Entwickelung der Augenantiseptik berichtet der Verf. über die ausgeprägten Hornhauttrübungen, welche zuweilen nach Starextractionen auftreten, und theilt folgende in der Augenklinik des Seraphimerlazaretes vorgekommene Fälle mit.

Fall 1. 72jährige Frau mit Cataracta Morgagni beider Augen. Die Ope-

Digitized by Google

ration wurde am 24. Mai 1889 auf dem einen Auge unter Chloroformnarkose ausgeführt. Nach der Operation collabirte die Hornhaut, Sublimat 1:5000 füllte die vordere Kammer. Beim ersten Verbandwechsel porzellanweisse undurchsichtige Hornhaut. Die Trübung schwand in 14 Tagen vollständig. Dann wurde auch das andere Auge unter Chloroformnarkose mit ganz demselben Erfolg operirt. Auch hier klärte sich die Trübung so schnell auf, dass bei der Entlassung der Patientin 13 Tage nach der letzten Operation die Hornhaut fast klar war.

In diesem Falle war die Trübung ausschliesslich von dem Sublimat und dessen lädirender Einwirkung auf die Membrana Descemeti verursacht.

Fall 2. 67jähriger Mann mit Cataracta Morgagni. Den 12. Oct. 1888 combinirte Extraction unter Cocainanästhesie. Die Hornhaut collabirte und die vordere Kammer wurde mit Sublimat 1:5000 gefüllt. Beim ersten Verbandwechsel starke diffuse Trübung der Hornhaut. Geringe Aufklärung. Handbewegung auf 1 m Entfernung.

In diesem Falle ist die Trübung einer Einwirkung auf Membrana Descemeti durch die vom Cocain unterstützte Sublimatlösung zuzuschreiben.

Fall 3. 70jährige Frau mit Cataracta matura. Operirt den 6. Sept. 1889. Cocainanästhesie. Desinfection mit Sublimat 1:5000, bedeutende Starreste, welche mittelst wiederholter Ausspülungen der vorderen Kammer mit 2 % Borsäurelösung entfernt wurden. Beim ersten Verbandwechsel milchweisse Trübung der Hornhaut. Unvollständige Aufklärung. Sehschärfe $^{3}/_{60}$.

Obgleich die Trübung hier sowohl dem Cocain als dem Sublimat zugeschrieben werden konnte, erschien es dem Verf. nicht unmöglich, dass die Injection der sonst für unschädlich gehaltenen Borsäure zu der fraglichen Veränderung beigetragen hatte. Eine experimentale Untersuchung über diesen Gegenstand wurde von dem damaligen Assistenten Dr. Fritz Bauer vorgenommen. Derselbe fand, dass 4 % Borsäurelösung in die vordere Kammer eingeführt und eine längere Zeit darin zurückgehalten (bis 8 Minuten) eine mässige Trübung hervorrief, welche 2—6 Tage bestehen blieb.

Fall 4. 63jähriger Arbeiter mit Cataracta matura. Den 13. Mai 1892 Extraction mit Iridektomie, der Schnitt etwas uneben, zur Hälfte innerhalb Limbus. Cocainanästhesie. Unmittelbar vor, während und nach der Operation Ausspülung des Conjunctivalsackes nur mit physiologischer Kochsalzlösung. Bei dem ersten Verbandwechsel war die Hornhaut etwas getrübt. Die vordere Kammer bildete sich erst am elften Tage wieder. Während dessen nahm die Trübung täglich zu und wurde zuletzt sehr intensiv. Sie klärte sich auch später nicht auf. Sehschärfe $^{2-3}/_{60}$.

In diesem Falle, welcher einem 1886 von Pflüger mitgetheilten Falle und 3 von Mellinger 1893 publicirten Fällen analog ist, beruhte die Trübung wahrscheinlich auf der verspäteten Einwirkung des Cocains auf die Wundheilung und der zufolge dessen lange aufgehobenen vorderen Kammer. Die nächste Ursache dürfte in der bedeutenden Nutritionsstörung in dem von der Umgebung in grosser Ausdehnung und in seiner ganzen Dicke getrennten Hornhautlappen liegen.

In den letzten 3 Jahren ist bei 162 Extractionen kein Fall von ernsterer Hornhauttrübung eingetreten. Während dieser Zeit ist der Schnitt in Limbus corneae mit dem Messer in der Ebene der Hornhautbasis gelegt worden; kurz vor, während und nach der Operation ist der Conjunctivalsack nur mit sterilisirter physiologischer Kochsalzlösung ausgespült worden.

Bei seinen ersten 14 einfachen Starextractionen suchte der Verf. einem

Digitized by Google

Irisvorfall dadurch vorzubeugen, dass er mit schief geführten Messer den Gipfel des Schnittes 1—2 mm innerhalb der Cornea legte. In der Mehrzahl dieser Fälle trat jedoch eine sehr verspätete Wiederbildung der vorderen Kammer ein.

Das Resultat der Starextractionen im Seraphimerlazaret seit 1859 zeigt die Tabelle auf Seite 238. In den Jahren 1859—1877, wo keine Antiseptik benutzt wurde, trat Suppuration bei 14 % der Fälle ein. 1878 wurde die Augenantiseptik von Rossander eingeführt. 1878—1885 kamen 3,8 % Totalverluste vor. 1886 bis 31. Juni 1892 wurde Sublimat 1 : 5000 als Desinfectionsmittel angewandt. Die Anzahl der Suppurationen war in dieser Periode 1,27 %, der Totalverlust 3,2 %. Vom 1. Juli 1892 bis 30. Juni 1895 kam bei 162 Staroperationen eine Suppuration vor (0,62 %). Totalverlust 1,24 %. Während dieser Periode ist eine genaue Aseptik angewendet worden, obgleich mit Beibehaltung von Sublimat 1 : 1000 als Desinfectionsmittel für Augenlider und Cilienränder, und von Sublimat 1 : 5000 für den Conjunctivalsack mit Nachspülung von sterilisirter Kochsalzlösung.

Wenn die Thränencanäle oder Lidränder, obgleich behandelt, krankhafte Veränderungen zeigen, oder andere Complicationen eine Infection unter dem deckenden Verbande befürchten lassen, stäubt der Verf. nach der Operation eine geringe Menge sterilisirten Jodoforms in den Bindehautsack ein. Er erwähnt zwei Operationsfälle (Iridektomie bei Glaucoma fere absolutum) mit verspäteter Wiederbildung der vorderen Kammer. Der Verlauf war die ersten Tage ganz reizlos. Als aber das Jodoform am achten, resp. vierzehnten Tage ausgesetzt wurde, trat Suppuration ein.

---

2) Ueber Ruptur der Corneo-Scleralkapsel durch stumpfe Verletzung, von Dr. Leopold Müller, I. Assistenten der II. Universitäts-Augenklinik in Wien. Mit 5 Abbildungen im Text und 9 Tafeln. Leipzig und Wien, Franz Deuticke. 1895. (Herrn Prof. E. Fuchs in Wien gewidmet.)

Die ausführliche Arbeit enthält in 8 Abschnitten fremde und eigene Beobachtungen über Ruptur der Corneo-Scleralkapsel durch stumpfe Gewalt, befasst sich mit den Theorien über ihr Zustandekommen und giebt auf Grund von Experimenten und mikroskopischen Untersuchungen neue Erklärungen für dasselbe.

Es finden nur solche Verletzungen Berücksichtigung, die ein vorher normales Auge betreffen. Verf. bringt die Ruptur in Beziehung zur Stelle der Gewalt-Einwirkung, der Richtung, in welcher der fremde Körper eingewirkt hat, und zur Blickrichtung des Patienten. Eine Aenderung der Blickrichtung, vornehmlich eine Rollung des Auges nach oben, findet im Moment der Verletzung nicht statt, ausgenommen vielleicht in den Fällen, in welchen der Lidschluss unmöglich sei. Dies geht auch schon daraus hervor, dass die meisten groben Verletzungen des Bulbus den Lidspaltenbezirk betreffen.

Weiterhin führt M. den statistischen Nachweis, dass die stumpfe Ruptur des Bulbus nicht als Contraruptur aufzufassen sei. Die in der Literatur niedergelegten Fälle werden in Bezug auf die Art der Verletzung, die Lage der Rissstelle, das Verhalten der Linse, der Iris, der Ciliarfortsätze, des Ciliarkörpers, der Choroidea, der Retina und des anderen Auges eingehend gewürdigt; es werden die subjectiven Symptome, Prognose und Therapie besprochen.

Im dritten Abschnitt geht M. genauer auf die eigenen Beobachtungen ein. In 28 Fällen liess sich der Angriffspunkt bestimmen, in 17 nicht. Je 5 mal lag derselbe aussen, oben, innen und aussen oben, 3 mal innen unten, 2 mal unten und 2 mal aussen unten. In 17 Fällen betrug die Entfernung der Mitte der Ruptur von der Stelle des Angriffs etwa 90°; 3 mal war die Entfernung

Digitized by Google

geringer, 5mal grösser. Es kam auf ca. 2500 Augenkranke eine Scleralruptur. In fast $^1/_3$ der Fälle erfolgte die Verletzung durch Hornstoss von Rindern, in der Hälfte durch stumpfe Gegenstände anderer Art, durch scharfkantige 5mal, 1mal infolge eines Hiebes mit der Peitschenschnur. Das rechte Auge ist 14mal, das linke 28mal betroffen, bei 2 Patienten sind es beide Augen.

Ueber den Sitz der Ruptur siehe Original.

Die Linse war 8mal normal, in 5 Fällen liess sich über die Lage derselben nichts aussagen. Einmal bestand ein Kapselriss ohne Luxation der Linse, 8mal Luxatio subconjunctivalis, 1mal Luxation in den Tenon'schen Raum, 1mal in den Glaskörper; 7mal trat Aphakie ein, 3mal Subluxatio lentis.

In 26 Fällen bestand ein colobomartiger Defect der Iris durch Verziehung derselben in oder vor die Wunde, 1mal fand sich an der Stelle des Coloboms noch ein tiefer radiärer Einriss, 4mal bestand Aniridie und 1mal zeigte die Iris normales Verhalten. In 2 Fällen entstand Dialyse ohne Vorfall, in einem dieser Fälle fanden sich ausserdem zahlreiche, seichte, radiäre Einrisse des Pupillarrandes. Von einer Einsenkung der Iris war in keinem Falle etwas zu sehen. Der Ausgang war in 14 Fällen günstig, in 33 ungünstig, in 2 Fällen entstand secundäre Netzhautabhebung.

12 Augen wurden anatomisch und mikroskopisch besonders auf die Beschaffenheit und Lage des Risses untersucht.

Der fünfte Abschnitt enthält eine Reihe von Versuchen, die an Augen von Kaninchen, Hunden, Schweinen und Pferden angestellt wurden, ferner dienten enuclirte menschliche Bulbi für das Experiment. Nach Besprechung der von früheren Autoren gegebenen Theorien stellt M. eine neue Theorie von dem Zustandekommen der Scleralruptur auf.

Capitel VII behandelt die partielle Ruptur der Sclera, Capitel VIII die Cornealruptur. Verf. hält sich zu folgenden Schlussfolgerungen berechtigt:

1. Die Angriffe auf den Bulbus erfolgen nur ausnahmsweise unten, gewöhnlich innen oder oben.

2. Die Patienten führen in der Regel keine Abwehrbewegungen aus, weder den Lidschluss noch die Rollung des Auges nach oben.

3. Die Ruptur der Bulbuskapsel betrifft entweder die Cornea oder die Sclera (im Verhältnisse 2:5).

4. Die Cornea zerreisst hauptsächlich bei jugendlichen, die Sclera bei alten Leuten.

5. Die directe Cornearuptur ist so häufig wie die indirecte, die directe Scleralruptur ist ein ungemein seltenes Vorkommniss, vielmehr ist die Scleralruptur fast immer eine indirecte.

6. Die indirecte Scleralruptur ist keine Contraruptur, sondern liegt intermediär zwischen Angriffs- und Unterstützungspunkt in Kreislinien, welche diese beiden Punkte verbinden, also senkrecht auf dem sogenannten Dehnungsäquator im „Dehnungsmeridian".

7. Geht der Dehnungsmeridian durch die Hornhaut, so weicht der Riss der Hornhaut aus und geht um sie herum, durch den Schlemm'schen Canal, denn

8. die Gegend des Schlemm'schen Canals ist zum Risse besonders disponirt, weil durch die Einschaltung das Trabeculum Corneosclerale, i. e. des Gewebes, das den Schlemm'schen Canal von dem Kammerwinkel scheidet, in dem festgefügten Scleralgewebe gewissermassen ein Stück der Wanddicke ausgefüllt wird.

9. Die Häufung der Rupturen innen oben ist aus der Einwirkung der Trochlea abzuleiten, da diese die durch den Binnendruck des Auges stark ge-

Digitized by Google

spannte Kapsel in gleichem Sinne wie der Binnendruck selbst an umschriebener Stelle beeinflusst.

10. Die Rupturen, die zum Theil oder ganz durch den Schlemm'schen Canal gehen, sind als typische zu bezeichnen, sie liegen noch im Bereiche der Vorderkammer.

11. Die Richtung der Cornealruptur steht in keinem gesetzmässigen Verhältnisse zum Angriffe.

12. Die partielle Scleralruptur besteht in der Zerreissung der eigentlichen Sclera bei unversehrter Episclera. Sie ist kein Beweis dafür, dass die Zerreissung in den inneren Schichten der eigentlichen Sclera beginnt, um in deren äusseren zu enden, sondern beweist nur, dass die Sclera vor der Episclera zerreisst.

13. Eine Einsenkung der Iris findet bei der typischen Ruptur nicht statt. (Auch bei den atypischen hat er sie nicht beobachtet.)

14. Die Linse verlässt in der Regel den Bulbus mit unverletzter oder eröffneter Kapsel; in den typischen Fällen von Ruptur nimmt sie ihren Weg hinter der Iris und vor dem Ciliarkörper, indem sie die Iris an ihrer Wurzel durchtrennt.

15. Die Prognose der Cornealruptur ist nicht so ungünstig wie die der Scleralruptur. Bei dieser entfallen auf 1 günstig abgelaufenen Fall 3 ungünstige.

16. Ein operativer Eingriff bei subconjunctivaler Linsenluxation soll auf den Zeitpunkt verschoben werden, wo die Scleralwunde geheilt ist. Die Enucleation hat nur dann stattzufinden, wenn der Bulbus lange Zeit injicirt und auf Betastung schmerzhaft oder gar schon eine sympathische Ophthalmie zum Ausbruch gekommen ist.

17. Auf 62 von ihm beobachtete Fälle von Ruptur entfällt nur 1 Fall mit sympathischer Ophthalmie. Von 17 Fällen sympathischer Ophthalmie nach Ruptur, die publicirt sind, entfallen 9 auf offene Rupturen, 8 auf Fälle mit unverletzter Conjunctiva. In welcher Weise dieses mit der Theorie von der Invasion von Mikroorganismen in auffallendem Widerspruche stehenden Zahlenverhältniss zu erklären ist, mag weiterer Forschung überlassen bleiben.

Es folgt ein ausführliches Literaturverzeichniss. Stiel.

---

3) **Keratomykose (beginnende Keratomalacie) bei einem mit Lues congenita haemorrhagica behafteten Säugling,** von Dr. Eduard Zirm. Aus der Augenabtheilung der Olmützer Landeskrankenanstalt. (Wien. klin. Wochenschrift. 1895. Nr. 34 u. 35.) Verlag von W. Braumüller, Wien.

Bei dem 6 Wochen alten Mädchen entwickelte sich im Anschluss an schwere Erscheinungen von Lues congenita haemorrhagica folgendes Krankheitsbild beider Augen: Zunächst waren die Augenlider mit schmutziggelben, fettigen, leicht abstreifbaren Borken bedeckt, die Conjunctiven der Lider von einer eigenthümlich durchscheinend trüben, blassen Färbung. Die Bulbi waren vollkommen entzündungsfrei, die Hornhäute klar. Geringe eitrige Secretion. Nach 2 Tagen begannen die Hornhäute sich oberflächlich leicht staubig zu trüben und am nächsten Tage hatten die Trübungen eine dichtere Beschaffenheit angenommen. Am vierten Tage war der Zustand der Augen dieser: An den oberen Lidern befinden sich schmutziggelbe, fettige Krusten, unter welchen das Corium blossliegt und bei leichter Berührung blutet. Die Lider fühlen sich etwas derber an, wie leicht infiltrirt, sind aber nicht geschwollen. Die Lidspalte wird meist geschlossen gehalten, aber zeitweise spontan ein wenig geöffnet. Die Bindehaut der Lider ist von einer auffallenden Blässe, trüb durchscheinend, speckartig glänzend. Der gesammte Conjunctivalsack ist von einer auffallenden Trockenheit. Die Bulbi sind vollkommen injectionslos; gegen die

Digitized by Google

Uebergangsfalte zu liegen in der Augapfelbindehaut mehrere punktförmige Haemorrhagien. Die Hornhäute zeigen eine trocken-fettige Beschaffenheit, die an Xerosis erinnert. Ihre Oberfläche hat einen matten Glanz und ist leicht uneben. In der rechten Cornea befindet sich innen unten eine zum Hornhautrande parallel verlaufende und von ihm durch eine etwa 1 mm breite durchscheinende Zone (nach Art eines Gerontoxon) getrennte dichte Trübung von porzellanweisser Farbe. Diese überragt ein wenig das Hornhautniveau und ist nach aussen schärfer begrenzt als gegen die Mitte und scheint den oberflächlichen Schichten anzugehören. Auch die übrige Cornea ist trüb und besitzt in ihrer Mitte saturirtere punktförmige weissliche Flecke. Links sind diese Veränderungen noch ausgesprochener wie rechts. Am nächsten Tage ist der fettige Glanz der Hornhäute noch stärker, die Trübungen haben gleichfalls zugenommen. An demselben Tage erfolgte der Tod des Kindes.

Ein Stückchen des linken unteren Lides und der ganze vordere Abschnitt des linken Bulbus gelangten zur mikroskopischen Untersuchung und boten folgende Verhältnisse: Die Conjunctiva des Scleralrandes ist von ödematöser Beschaffenheit, indem ein ganzes System feiner, in den Präparaten dem Anscheine nach leerer Spalten sie durchsetzt. Kleine aber zahlreiche Blutextravasate befinden sich innerhalb derselben. Ihre Gefässe sind mässig erweitert, insbesondere die Venen sind auf den Durchschnitten stark klaffend. Ihre Wandungen sind unverändert, nur am Cornealrande, wo die Zelleneinwanderung in die Cornea beginnt, sind sie von Leukocythenschwärmen umhüllt. Das Epithel der Conjunctiva setzt sich eine kurze Strecke weit in intactem Zustande auf die Cornea fort. Auf einmal ändert es seine Beschaffenheit, die Zellen werden trüber und blässer gefärbt, namentlich die Kerne treten weniger scharf hervor. Die oberflächlichen Lagen der bereits erkrankten Epidermis sind abgestossen. Detritus und Kokken haften den restirenden Zellen an. Noch ein wenig centralwärts fehlt bereits die Zellschicht gänzlich, jedoch auch die M. Bowmanni ist arrodirt, an ihrer äusseren Seite zerfasert und von Kokken und Detritusmassen gedeckt. Unmittelbar daneben ist sie bereits perforirt; hier liegt ein dichter Pilzrasen bereits im Parenchym. In der äusseren Grenzlamelle sind keine Mikroorganismen wahrnehmbar. Im übrigen bestehen also die makroskopisch sichtbaren Trübungen aus Kokken. Die von diesen befallene Partie ist ringsum von Eiterzellen umschlossen, ohne dass diese in die bereits veränderten, offenbar in beginnender Nekrose befindlichen Lagen eindringen.

Ausser in der Hornhaut und um die Randgefässe der Conjunctiva befindet sich eine dichte Zellinfiltration um den Schlemm'schen Canal, im Ciliarkörper und theilweise in der Iris; Sclera und Linse zeigen nichts Abnormes.

Der Lidrand ist oberflächlich zerstört. Die Ulcerationen sind mit Detritus und Kokkenhaufen bedeckt. Stiel.

---

4) **Ueber einen aus dem menschlichen Augapfel entfernten Fadenwurm**, von J. Hirschberg. (Nach einem in der Berliner medicinischen Gesellschaft am 23. October 1895 gehaltenen Vortrag.) (Berliner klin. Wochenschr. 1895. Nr. 44.)

M. H. Seitdem in den letzten Jahrzehnten europäische Culturstaaten im dunklen Afrika eine lebhaftere Colonisirungsthätigkeit entfaltet haben, sind wir mehr und mehr in unmittelbare Berührung mit tropischen Erkrankungen gekommen und lernen Erzeugnisse derselben durch eigene Anschauung kennen, während wir früher nur aus dem Studium der Literatur ein wenig davon zu erfahren pflegten.

Digitized by Google

Zu den wichtigeren Gegenständen dieser Art gehören die in Afrika einheimischen Schmarotzerthiere des Menschen. Einem Zufall verdanke ich das Glück, Ihnen ein derartiges heute vorzeigen zu können, und möchte an diesem Beispiel darthun, wie lückenhaft auf diesem Gebiet unsre Kenntnisse noch sind, wie sehr wir noch der weiteren Beobachtung und eignen Anschauung bedürfen.

Es handelt sich um einen Rundwurm (Filaria), den Herr Visser, ein ausgezeichneter Kaufmann, Rheinländer von Geburt, zu Cayo in dem französischen Congo-Gebiet, einem Neger aus dem Augapfel (d. h. wohl zwischen Binde- und Lederhaut) entfernt hat; das Auge war furchtbar geschwollen und wurde nach der Entfernung des Wurms gleich besser. Der Wurm wurde in Alkohol gelegt und an unser Museum für Völkerkunde gesandt. Herr Dr. von Luschan war so liebenswürdig, wofür ich ihm meinen besten Dank ausspreche, den Wurm mir zu leihen und zu gestatten, dass ich ihn abzeichnen liess und ihn heute hier vorzeige. Natürlich muss ich mit dem anvertrauten Gut sorgfältig umgehen und kann das Fläschchen nicht herumgeben. Ich zeige Ihnen die Abbildung des Wurms *a*) in natürlicher Grösse, *b*) in zweifacher Vergrösserung, *c*) Kopf- und *d*) Schwanz-Ende in 15facher Lupenvergrösserung. (S. Fig.).

Das fadenförmige Gebilde ist zusammengerollt, ungefähr 40 mm lang und einen halben mm breit, hart und gelblich und sieht fast aus wie ein Catgutfaden oder wie eine dünne Violinsaite. Aber, sowie man genauer zusieht, namentlich mit der Lupe, erkennt man, trotz der unvollkommenen Erhaltung, dass es ein Wurm ist mit abgerundetem Kopf und spitzem Schwanz, durchzogen von Verdauungs- und Geschlechts-Schlauch, auch mit Andeutung von Ringelung oder Querstreifung der Leibeshülle. Der Mund ist unbewaffnet und setzt sich in einen Verdauungsschlauch fort; das hintere spitze, leicht gekrümmte Ende hat keinen Stachel oder Fortsatz. Mehr kann ich nicht aussagen, da ich den Wurm nicht zerschneiden durfte.

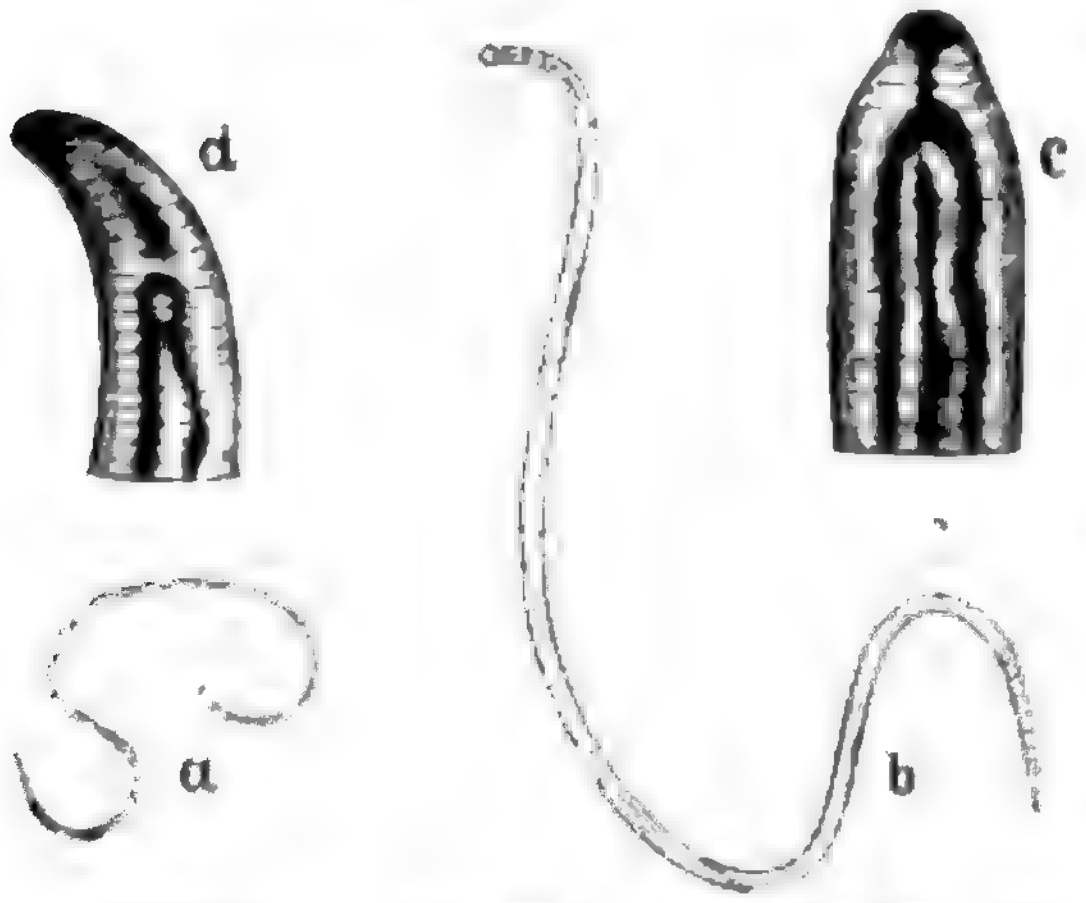

a) Natürliche Grösse. *b*) 2fache Vergrösserung. *c*) Kopf, und *d*) Schwanz, 15fach vergrössert.

Es kann wohl keinem Zweifel unterliegen, dass wir ein Weibchen von Filaria loa vor uns haben.

Bekanntermassen hat Guyot,[1] ein französischer Wundarzt, um das Jahr 1777, auf seinen Reisen in Angola, also südlich vom Congo, etwa 10° südlicher Breite, gefunden, dass die dortigen Neger sehr häufig einen Wurm zwischen Bindehaut und Augapfel beherbergen, den sie Loa nennen. Der Wurm erscheint, macht Reizung, verschwindet für 1 bis 2 Monate in der Tiefe, erscheint wieder und macht neue Reizung; nach mehreren Jahren ist er gewöhnlich fort aus dem Auge, ohne dass man weiss, wohin; und ohne dass man Heilmittel angewendet. Guyot gelang in 2 von 5 Fällen die Operation, indem er eine gekrümmte Heftnadel mittlerer Grösse rasch zwischen Wurm und Lederhaut durchstiess, so den Wurm gegen die Höhlung der Nadel presste und, nach Einschneiden der Bindehaut, herauszog.

Guyot betont ausdrücklich, dass Loa nicht der Medinawurm sei, der in

[1] Vgl. Davaine, Entozoaires, Paris 1859, S. 750.

Digitized by Google

jenen Gegenden ganz unbekannt wäre.[1] Er mass die Länge von Loa zu 32 mm, während der Medinawurm 500—800 mm lang wird.[2]

Im Jahre 1854 zog Lestrille,[3] ein französischer Schiffsarzt, einem Neger zu Gabon, (also gleichfalls im französischen Congo, unter dem Aequator,) einen Wurm durch Einschneiden der Augapfelbindehaut heraus. Der Wurm war vorn abgerundet, mit unbewaffnetem Munde, hinten zugespitzt, 30 mm lang, dünn wie eine Violinsaite. In Gabon sind auch von Guyon[3] einige Fälle bei Negern beobachtet worden. Derselbe stellte auch fest, dass der Wurm binnen wenigen Stunden aus dem einen Auge quer unter der Haut der Nasenwurzel in das andere Auge wandern könne, wobei der Kranke deutlich den Weg fühlt; und dass die Schmerzen am heftigsten seien, wenn der Wurm unter der Augapfelbindehaut der Hornhaut sich nähere. Der Wurm ist früher auch auf den Antillen und in Südamerika beobachtet worden, nämlich so lange noch dorthin Negersklaven von den westafrikanischen Küsten verschleppt wurden;[4] er ist auch gelegentlich an anderen Körperstellen, in den Augenlidern, was nicht wunderbar scheint, und auch unter der Haut der Finger gefunden worden.

Die mustergültigen Lehrbücher der menschlichen Parasiten (von Davaine, Blanchard, Cobbold, Leuckart, Braun) enthalten eine kurze, ziemlich übereinstimmende Beschreibung der Loa; kein einziges bringt eine Abbildung derselben. Vielleicht hat keiner der genannten Forscher ein gut erhaltenes Exemplar der Loa zu Gesicht bekommen.[5] Sie sehen, m. H., wie dringend nothwendig es ist, dass sachkundige Forscher in Europa brauchbares Untersuchungsmaterial aus Afrika erhalten, oder dass an Ort und Stelle genaue, auch mikroskopische Untersuchungen angestellt werden, namentlich auch, um die immer noch von Neuem aufgeworfene Frage endgültig zu entscheiden, ob Loa vom Medinawurm der Art nach verschieden sei; und um die Entwickelung und Einwanderung von Loa unumstösslich festzustellen.

Davaine[6] folgt der oben erwähnten Beschreibung von Lestrille.

Blanchard[7] beschreibt die Filaria loa folgendermassen: Ein (16—70, durchschnittlich) 30—40 mm langer, violinsaitendünner Wurm, mit einem zugespitzten und einem stumpfen Ende. Letzteres scheint das vordere zu sein. Die Lage des Afters ist noch unbekannt. Beim Weibchen schliesst der Genitalschlauch 35 : 25 μ grosse Eier ein, die schon Embrya enthalten.

---

[1] An der Goldküste Afrika's kommt allerdings Filaria (Dracunculus) medinensis vor und heisst deshalb bei den Engländern Guinea-worm.

[2] Nach Einigen bis 4000 mm und darüber; doch wird dies von Leuckart bezweifelt, der nur bis 800 mm gemessen.

[3] Leuckart, Parasiten, Leipzig, 1876, II, 619.

[4] Am besten von diesen Fällen ist die Beschreibung, die unser Landsmann Dr. Lallemant (Casper's Wochenschr. 1844, S. 842) geliefert. Uebrigens riss der Wurm beim Herausziehen aus dem Auge des Negers ab, die Gesammtlänge betrug etwa $^6/_4$ Zoll = 30 mm, nicht $^5/_4$ Zoll, wie Leuckart angiebt.

[5] Mit Ausnahme von Leuckart. Vgl. Falkenstein, Virchow's Archiv, Bd. 71, 1877: „Auf meiner Heimreise kam am 11. Mai 1876 in Old Calabar ein Engländer an Bord, welcher von grosser Sorge gequält nach Europa reisen wollte, weil er einen Wurm im rechten oberen Augenlide hätte. Obgleich das Lid geröthet aussah, konnte ich durchaus zunächst nichts bemerken. Später aber konnte ich genau eine sich hervorwölbende stecknadelknopfgrosse Stelle und von da eine feine nach der Nase zugehende Linie erkennen. Nach einem Einschnitt extrahirte ich einen 3 ½ cm langen fadendicken Wurm, indem ich den Kopf mit der Pincette fasste und diese langsam um sich selbst drehte. Der Patient wollte die Schmerzen erst vor 5 Tagen zum ersten Mal gefühlt haben. Prof. Leuckart erklärte das Exemplar für ein Weibchen der Filaria loa."

[6] A. a. O.

[7] Zoologie médicale, Paris 1890, II, S. 10.

Digitized by Google

Cobbold[1] beschreibt den Wurm als Dracunculus loa.

Leuckart[2] beschreibt Filaria loa folgendermassen: Ein cylindrischer Wurm von 30—32 mm Länge und von der Dicke einer zarten Violinsaite. Das eine (hintere) Ende ist zugespitzt, das andere abgestumpft, mit unbewaffnetem Munde.

Leuckart meint, dass Loa vielleicht doch mit dem Medinawurm identisch sei, nur an empfindlichen Orten, wie am Auge schon früh seine Anwesenheit verrathe und ausgezogen werde. Dagegen sprechen aber Guyot's bestimmte, auch später bestätigte Angaben, 1. dass der Medinawurm in Angola gar nicht vorkomme, 2. dass Loa Jahre lang im Auge verweilen kann. Hierzu kommt, dass fast alle weiblichen Exemplare von Loa, die bisher ausgezogen und gemessen wurden, 30—40 mm lang waren; es müssten doch gelegentlich längere Uebergangsformen vorkommen. Endlich ist die Zeichnung des Medinawurmes bei Leuckart (S. 642) nicht identisch mit der unsrigen.

Max Braun[3] hat dieselbe Beschreibung, wie Leuckart. Er fügt nur hinzu, dass Manson im Blute etlicher Neger am Congo eine Filaria-Larve gefunden, die den Jugendzustand von Loa darstellen soll.

Die Lehrbücher der Augenheilkunde enthalten nichts Wesentliches. Keiner dieser Lehrbuch-Verfasser scheint jemals eine Loa gesehen zu haben; wie auch ich, trotz meiner Reisen in südliche Gegenden, erst Hrn. von Luschan diesen Anblick zu verdanken habe.

Dagegen sind während des letzten Jahres in den augenärztlichen Fachzeitschriften zwei Fälle von Filaria loa beschrieben worden, in denjenigen Ländern, die schon länger Colonien in West-Afrika besitzen.

Am wichtigsten ist die Beobachtung von Argyll Robertson,[4] weil sie zeigt, dass auch Europäer in jenen westafrikanischen Gegenden den Wurm sich zuziehen können.[5] Es handelt sich um eine 32jährige Frau aus Schottland, welche einige Jahre in der Mission von Old-Calabar, also nordwestlich von unserem Kamerun, unter dem 5. Grade nördlicher Breite, gewohnt, aber wegen intermittirendem Fieber und Ruhr nach Hause zurückkehren musste. Februar 1894 hatte sie zuerst den Wurm im Auge beobachtet; sie merkte ein Prickeln und Zucken und konnte die Bewegungen des Wurmes fühlen. Derselbe wanderte über den Augapfel unterhalb der Bindehaut und erhob die letztere zu einer kleinen Hervorragung durch seine Bewegung. Bisweilen verliess er das eine Auge; sie fühlte, wie er unter der Haut über den Nasenrücken wanderte und in dem anderen Auge wieder erschien. In der letzten Zeit hatte er sich im linken Auge dauernd niedergelassen. Bisweilen war das Auge empfindlich und geröthet nach dem Erscheinen des Wurmes. Der Einfluss der Kälte auf das Verhalten des Wurmes war sehr merkwürdig. In dem warmen Clima von Afrika zeigte er sich häufig, und als, nach der Heimkehr, in England die Kranke auf Haus und Bett angewiesen war, erschien der Wurm häufig unter der Bindehaut; Zimmerwärme steigerte seine Beweglichkeit. Als sie ausging, verzog sich der Wurm in die tieferen Theile und wurde nur selten sichtbar. Bei der ersten Besichtigung fand Robertson das Auge normal. Am 12. September fühlte sie die Bewegungen des Wurmes; sie legte ein warmes Tuch über das Auge und ging zu Argyll Robertson. Dieser sah den Wurm unter der Augapfelbindehaut sich bewegen, setzte den Finger darauf und hielt den Wurm in seiner

[1] Entozoa, London 1864.
[2] A. a. O.
[3] Parasiten, Würzburg 1895, S. 226.
[4] Ophthalmic Review 1894, S. 329.
[5] Was Falkenstein zuerst gefunden (s. S. 29, Note 5).

Digitized by Google

Stellung, während das Auge cocaïnisirt wurde. Nun wurde die Bindehaut gefasst, eingeschnitten und der Wurm herausgezogen. Er sah aus wie ein Stück Angelschnur (fishing gut[1]), schlängelte sich zuerst, aber starb gleich, sowie er in eine schwache Lösung von Borsäure gelegt ward. Seine Länge betrug 25 mm, die Breite $^1/_2$ mm, der Kopf war leicht, der Schwanz stark zugespitzt. Nach der Grösse schien es ein Männchen zu sein.[2] Schwer war es, das Eindringen des Wurmes zu verstehen. Trink- und Waschwasser wurden in Calabar vorher gekocht. Im Blut der Kranken fand man keine Filaria-Larven, aber der Wurm war ein Männchen. Andere Fälle des Wurmes unter der Bindehaut kamen vor unter den Mitgliedern der Mission von Old-Calabar; unter den dortigen Negern sind sie sehr häufig. Der Wurm ist auf diesen kleinen Theil von Afrika beschränkt.[3]

Dr. Patrick Manson, der in der Englischen augenärztlichen Gesellschaft am 18. October 1894 zugegen war, als Argyll Robertson seinen Vortrag hielt, erklärte, dass er den Schmarotzern von Afrika, besonders von Old-Calabar, grosse Aufmerksamkeit geschenkt habe. Das Blut von 50 % der Neger daselbst enthielt Filaria-Larven.[4] Filaria diurna ist eine Art, die bei Tage in dem der Haut entnommenen Blutstropfen erscheint und Nachts nicht gefunden wird; nach seiner Meinung ist sie verschieden von Filaria Bancroftii, die im Larvenzustande die tropische Chylurie, im ausgewachsenen Zustande Elephantiasis verursacht; aber identisch mit Loa. Die Larven, d. h. einzelne von ihnen, verlassen den menschlichen Körper durch Mosquito-Stiche: sie werden im Blutstropfen von den Mosquitos aufgesogen. Die Mosquitos spielen die Rolle des Zwischenwirths, in dem die Larven grösser und widerstandsfähiger, selbständiger werden. Von den Mosquitos gelangen sie in das Wasser und dringen mit dem Trinkwasser wieder in den Menschen ein, um dann zum geschlechtsreifen Zustand der Loa auszuwachsen. Die Lebensdauer der ausgebildeten Filaria beträgt 10 Jahre und mehr. Die Länge beträgt 17 bis 70 mm; die kleineren sind die Männchen.

Inzwischen hat Herr Argyll Robertsen noch einen genaueren Bericht veröffentlicht und einige Zusätze gemacht, in: Case of Filaria Loa, Reprint. from the Transations of the Ophth. society, 31 Seiten, mit mehreren Abbildungen.

Dr. Mason hat den Wurm mit Sicherheit als ein männliches Exemplar erkannt.

Beim Waschen hatte Pat. die Vorsicht geübt, die Augen zu schliessen; und wenn die Augen krank waren, das gekochte Trinkwasser benutzt. In Old-Calabar wimmelt das Wasser, das man stehen lässt, von Moskito-Eiern. Eine Zeitlang war sie in Old-Calabar sehr krank gewesen und ihre Pflegerin verstand die Sterilisirung des Wassers gar nicht.

3 Fälle an Europäern aus der Mission in Old-Calabar werden erwähnt, in dem 2. wurden 2 Filarien nach einander aus dem Auge entfernt, in dem 3., der 1892 nach Schottland zurückkehrt, ist der Wurm seit 8 Jahren nicht mehr zum Vorschein gekommen. Einige zwanzig Fälle sind in der Literatur sicher gesammelt und werden von dem Verf. im Auszug mitgetheilt.

---

[1] D. i. Catgut.

[2] Um den Wurm war ein feiner Faden gewunden, wohl der Verdauungsschlauch, durch die Fass-Pincette herausgequetscht.

[3] Das gilt wohl nur vom Standpunkt des Engländers, da das Vorkommen von Gabun bis Angola sicher gestellt ist. Kamerun liegt zwischen Old-Calabar und Gabun; es ist also sehr wahrscheinlich, dass der Wurm auch in Kamerun vorkommt. — Das sichere Verbreitungsgebiet ist die westafrikanische Küste von 5° n. Br. bis 10° s. Br.

[4] Firket fand bei meisten der 60 Congo-Neger auf der Ausstellung zu Antwerpen in jedem Blutstropfen 1—2 Filarialarven („Embrya"). Vgl. Coppez. Arch. d'ophth. 1894, Sept.

Digitized by Google

Dr. Patrick Manson erwähnt, dass die von ihm im Blut von 50 % der Old-Calabar-Neger gefundene embryonale Filaria diurna identisch sei mit den Embrya aus dem Uterus einer erwachsenen Filaria loa, deren Skizze Prof. Leuckardt ihm gesendet.

In der Sitzung vom 14. März 1895 machte Herr Argyll Robertsen eine weitere Mittheilung über seine Kranke. Dieselbe fühlte im Febr. 1895 einen Wurm im linken Oberlid, später bald im Unterlid, endlich wurde am 13. Febr. eine Filaria loa mühsam aus der Tiefe des rechten Oberlids entfernt. Es war ein Weibchen von 3,25 cm Länge; 0,5 mm Breite, die Embrya von 0,25 mm Länge, sehr ähnlich der embryoralen Filaria diurna und nocturna. Das Blut der Kranken ist frei.

Die zweite Beobachtung des letzten Jahres wurde in Belgien gemacht. Ein 2½ jähriges Negermädchen vom Congo kam in Beobachtung von Coppez in Brüssel.[1] Er sah an der Regenbogenhaut des linken Auges im unteren äusseren Quadranten zwei weisse, eben sichtbare Knötchen, wie Ameiseneier, das eine nahe dem Sphincter, das andere am peripherischen Rande. Einige Zeit später war nur letzteres zu sehen, dagegen bewegte sich in der Vorderkammer ein kleines, weissliches Würmchen.

Lacompte[2] sah in der Vorderkammer desselben Mädchens ein weisses, dünnes, anscheinend 20—30 mm langes Würmchen, das blitzschnell und unaufhörlich die verschiedensten Bewegungen ausführte; dieselben bestanden auch Nachts, jedoch etwas verlangsamt. Das Kind hatte am 26. April 1894 zuerst Europa betreten, war durch den Wurm nicht gestört, das Auge reizlos. Der Wurm wurde am 6. Juli zuerst bemerkt und lebte bis zum 24., also 17. Tage. Dann lag er zusammengerollt leblos im unteren Kammerwinkel. Da schon am anderen Tage Regenbogenhautentzündung begann, wurde der Wurm sofort durch Lanzenschnitt leicht und im Ganzen entfernt. Glatte Heilung, Auge reizlos.

Der Wurm scheint Filaria Loa zu sein, er ist 15 mm lang, 0,08 mm breit, am Kopfende 0,03, am Schwanzende 0,02. Ersteres ist leicht aufgetrieben, zeigt eine Mundöffnung, die in den Verdauungsschlauch übergeht; dieser zieht durch den ganzen Körper hindurch. Die Oberhaut ist hyalin, der Wurm geschlechtlich noch nicht entwickelt.

Das ist der gegenwärtige Standpunkt unsrer Kenntnisse von Filaria Loa.

Vermischtes.

1) College Augustin hat in seiner Arbeit über Operation des Ectropium (Dec.-Heft 1895) die ganze, so reichhaltige Litteratur nicht berücksichtigt. Verschiedene Fachgenossen haben die von ihm beschriebene Operation schon geübt, so Prof. Gama Pinto, so ich selber. Die Arbeit von Gama Pinto ist im Centralbl. 1892, S. 447, genau referirt. H.

2) In der Arbeit Dr. Ischreyt (Nov.-Heft) sind einige Druckfehler zu verbessern:

Statt Potkin lies Botkin.
„ Oehru lies Oehrn.
„ Uischenew lies Kischenew.

[1] Arch. d'ophth. 1894, Sept.
[2] Annales de la société de Gand. Oct. 1894. — Der Fall von Barkan (A. f. A. u. O. V, 381) ist unvollständig.

Um Einsendung von Separatabdrücken wird gebeten.

Verlag von Veit & Comp. in Leipzig. — Druck von Metzger & Wittig in Leipzig.

Digitized by Google

Centralblatt

für praktische

AUGENHEILKUNDE.

Herausgegeben von

Prof. Dr. J. Hirschberg, Geh. Med.-Rath, in Berlin.

Unter ständiger Mitwirkung der Herren Dr. Ancke in München, Dr. Berger in Paris, Prof. Dr. Birnbacher in Graz, Dr. Brailey in London, Prof. Dr. H. Cohn in Breslau, Doc. Dr. Cl. du Bois-Reymond in Berlin, Dr. Dahrenstaedt in Herford, Doc. Dr. E. Emmert in Bern, Dr. Ginsberg in Berlin, Prof. Dr. Goldzieher in Budapest, Dr. Gordon Norrie in Kopenhagen, Prof. Dr. Horstmann in Berlin, Dr. Issigonis in Smyrna, Prof. H. Knapp in New York, Prof. Dr. Krückow in Moskau, Dr. Kuthe in Berlin, Dr. Landau in Coblenz, Prof. Dr. Magnus in Breslau, Surg. Capt. F. P. Maynard in Calcutta, Dr. Michaelsen in Görlitz, Dr. van Millingen in Constantinopel, Dr. Moll in Berlin, Prof. Dr. J. Munk in Berlin, Dr. Neuburger in Nürnberg, Dr. Peltesohn in Hamburg, Doc. Dr. Peschel in Turin, Dr. Purtscher in Klagenfurt, Dr. M. Reich in Charkow, Dr. Scheer in Oldenburg, Prof. Dr. Schenkl in Prag, Doc. Dr. Schwarz in Leipzig, Dr. Stiel in Köln.

Monatlich ein Heft. Preis des Jahrganges 12 Mark. Zu beziehen durch alle Buchhandlungen des In- und Auslandes und die Postanstalten des Deutschen Reiches.

Februar. Zwanzigster Jahrgang. 1896.

Inhalt: **Originalmittheilungen.** I. Ueber jugendliche Netzhaut- und Glaskörperblutungen, durch sichtbare Netzhautvenenerkrankungen bedingt. Von Dr. **Harry Friedenwald**, Baltimore, U.S.A. — II. Die Hornhauttrübungen und Controllmassage. Von Dr. **Marczel Falta**, Augen- und Ohrenarzt, Szeged.

Neue Instrumente, Medicamente etc. Eine Hornhautnadel aus Platina-Iridium. Von Dr. Peltesohn in Hamburg.

Neue Bücher.

Gesellschaftsberichte. Aerztlicher Verein zu Marburg.

Journal-Uebersicht. I. Zehender's klinische Monatsblätter für Augenheilkunde. 1895. November u. December. — II. v. Graefe's Archiv für Ophthalmologie. XLI. 3. — (Archiv f. Augenheilkunde. XXX. 2. 3. XXXI. 1 siehe Bibliographie.)

Vermischtes. Nr. 1—3.

Bibliographie. Nr. 1—4.

I. Ueber jugendliche Netzhaut- und Glaskörperblutungen, durch sichtbare Netzhautvenenerkrankungen bedingt.

Von Dr. **Harry Friedenwald** in Baltimore, U. S. A.

Netzhautblutungen und Blutungen in den Glaskörper hängen von Veränderungen der Blutgefässe, von geschwächter Widerstandsfähigkeit der-

Digitized by Google

selben, von Veränderungen im Blute selbst oder von Störungen im Blutkreislauf ab; oder sie sind bedingt durch das Zusammenwirken genannter Ursachen. Man kann jedoch in vielen Fällen die genaue Ursache nicht feststellen. In jener interessanten Krankheit, die vielfach unter dem Namen „jugendliche Glaskörperblutungen“ beschrieben worden ist, sind Erkrankungen der Netzhautgefässe nie beobachtet worden. Viele haben sogar die Quelle der Erkrankung in die Choroidea verlegt. In den unten beschriebenen Fällen sind bedeutende Veränderungen der Netzhautvenen festgestellt worden. Aus diesem Grunde allein verdienen diese Fälle veröffentlicht zu werden. Noch andere Beobachtungen erhöhen ihre Wichtig-

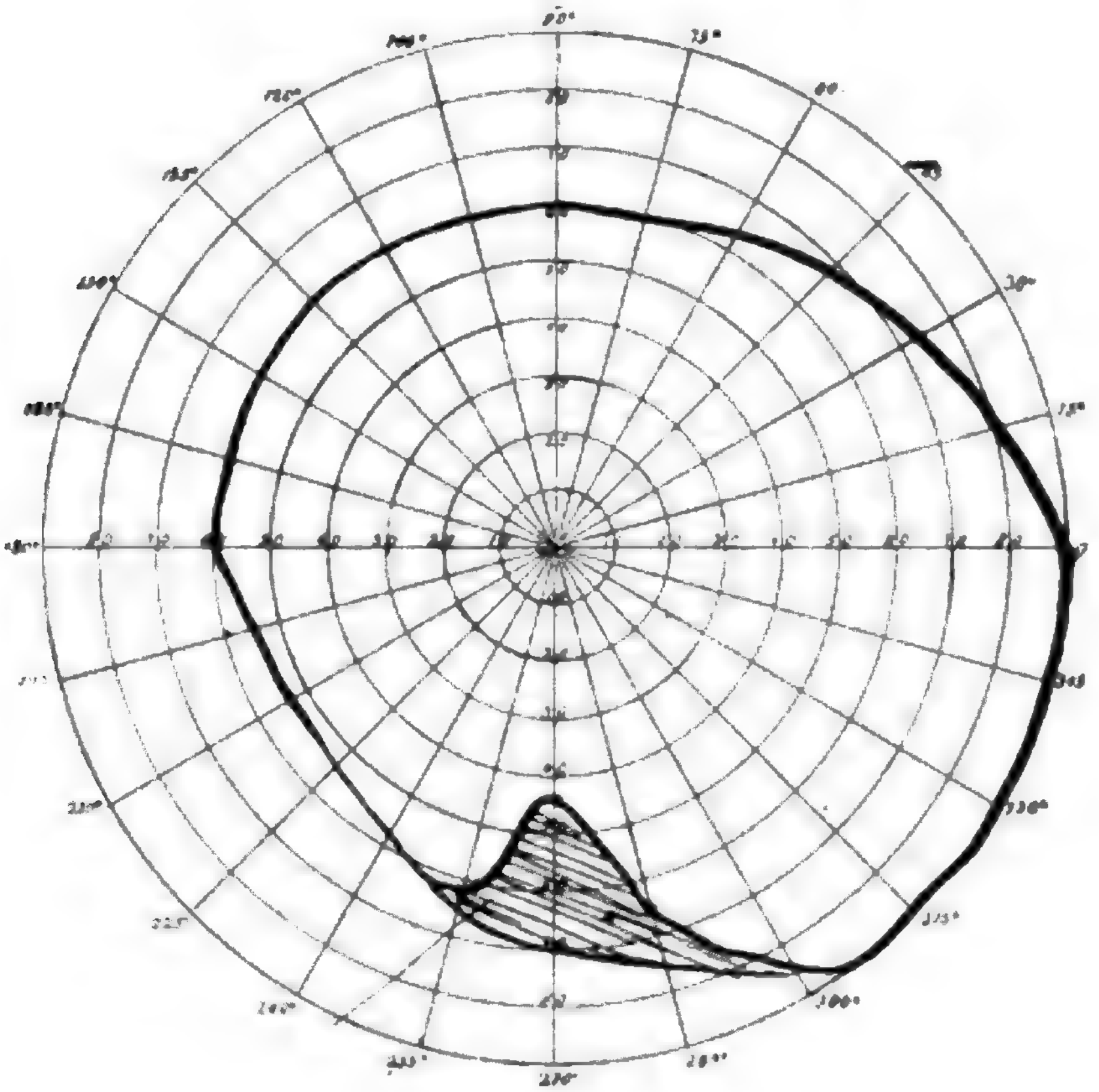

Gesichtsfeld 1.

keit. Unter diesen steht vor allen anderen das Vorkommen einer Blutung zwischen Netzhaut und Glaskörper; dieselbe wanderte von einer höheren Stelle nach einer niederen und umkreiste die Macula in solcher Weise, dass die festere Verbindung zwischen Retina und Membrana hyaloidea um die Macula genau bewiesen wurde. Ueber diese Frage herrschen verschiedene Meinungen.

Eine weitere interessante Beobachtung war die Entstehung feiner Blutgefässe im Glaskörper, welche sich allmählich vermehrten und sich zu grösseren Bindegewebsmassen entwickelten.

I. Fall. A., 15 Jahre alt, gesund und rüstig, klagte am 12. December 1892 über etwas Schmerz in den Augen. Seit etlichen Monaten hatte er zuweilen das Erscheinen feuriger Kugeln vor den Augen bemerkt. Will

Digitized by Google

früher keine Augenkrankheit gehabt haben. Gesundheitszustand im Allgemeinen gut; nur hatte er vor 6 Jahren einen Anfall von Wechselfieber, welcher sich im vergangenen Sommer wiederholt hatte und dann durch wiederkehrendes Frostgefühl gekennzeichnet wurde.

Die centrale Sehkraft des rechten Auges war $^8/_8$, fast ebenso gut wie die des linken. Das Gesichtsfeld beider Augen war normal, mit Ausnahme eines kleinen Anschnittes rechts unten (s. Gesichtsfeld 1). Hypermetropie leichten Grades (0,5 D) war vorhanden. Die ophthalmoskopische Untersuchung ergab, dass das linke Auge durchaus gesund war; dagegen befanden sich im rechten Auge zahlreiche, aber nur kleine Blutungen in der Peripherie der Netzhaut, besonders im oberen Theil. Die Papille und

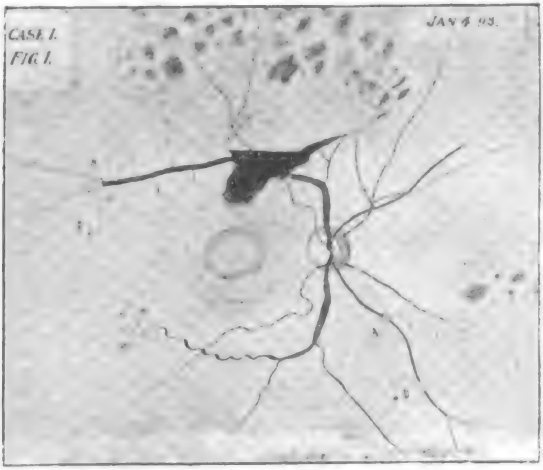

Fig. 1.

der centrale Theil der Netzhaut waren normal. Die Arterien zeigten keine entschiedene Abnormalität; etwas Fülle und Schlängelung waren zu bemerken. Die Venen jedoch waren sehr angeschwollen und die kleinen sehr geschlängelt.

Der Patient wurde öfters untersucht, doch zeigten sich keine Veränderungen bis zum 3. Januar 1893, als eine grosse Blutung in dem oberen Theil der Netzhaut auftrat mit der vorhergehenden Erscheinung feuriger Kugeln. Am folgenden Tage schien die Blutung ihre Lage weiter nach unten verändert zu haben. Eine genaue Zeichnung wurde aufgenommen (Fig. 1). Der grosse Bluterguss befand sich jetzt oberhalb und seitlich von der Papille; der untere Rand reichte bis ungefähr 1 P. D. vom oberen Rand des Maculareflexes. Die unterliegenden Blutgefässe waren vollständig

Digitized by Google

verdeckt und erschienen am Rande wie abgebrochen. Der obere Rand des Ergusses bildete eine vollkommen horizontale Linie, doch der untere unregelmässige Windungen. Die Venen zeigten bedeutende Veränderungen. Die Vena temp. sup. war sehr angeschwollen und verlief sich plötzlich in zwei sehr kleine und geschlängelte Zweige; an dieser Stelle befand sich eine sonderbare Drehung; eine grosse Anzahl feiner Zweige gingen der Vene in ihrem Laufe ab. Die Vena temp. inf. war nicht nur stark angeschwollen, sondern zeigte auch stellenweise Caliberschwankungen. Kurz nach Verlassen der Papille dehnte sie sich und verengerte sich dann wieder vor ihrer Verzweigung; der temporale Zweig verlief sich in stark geschlängelte Aestchen. Die Ven. nasal. infer. war nicht in gleichem Maasse geschwollen und zeigte an einer Stelle eine so bedeutende Verengerung, dass es fast

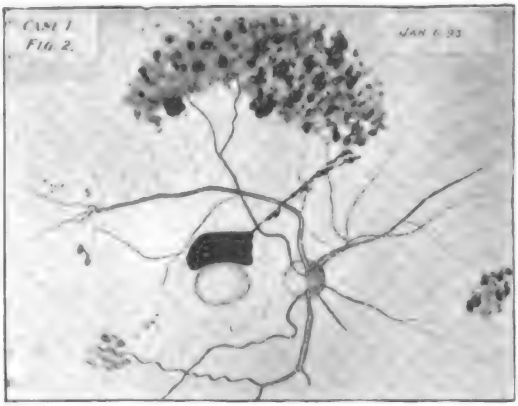

Fig. 2.

schien als ob sie entzwei getheilt wäre (*D*). Ein kleiner bläulicher Punkt (*A*) lag auf der Vene wie ein Wölkchen. Zahlreiche feine Gefässe in der Netzhaut zeugten von der Stauung; eine Anzahl derselben lagen unterhalb der Macula und schienen nicht mit anderen Gefässen in Verbindung zu stehen (*c*).

Im oberen und inneren Theile der Netzhaut waren die Gefässe normal und es waren hier auch keine Blutungen vorhanden. S. R. A. $^{8}/_{8}$. S. L. A. $^{8}/_{6}$. Es fand sich ein kleines Scotom zwischen dem 5. und 10. Grad unter dem Fixirpunkt.

Am 6. Januar beobachtete ich zu meinem Erstaunen, dass der grosse Bluterguss nach unten gewandert war und sich unmittelbar über dem Maculareflex gelagert hatte. Der untere Rand war etwas ausgehöhlt und stimmte mit dem oberen Rand dieses Reflexes überein (Fig. 2). Der Bluterguss wurde oben durch eine fast gerade horizontale Linie begrenzt; nach

Digitized by Google

der Nase zu verlief derselbe in eine Anzahl lineare Blutungen, welche ihn mit den oberen Netzhautblutungen verband. Die frühere Lage erschien jetzt normal. Staubförmige Trübungen wurden im Glaskörper bemerkt.

Am 10. Januar sank der Bluterguss noch tiefer und theilte sich in zwei Theile, die durch eine unregelmässige Linie verbunden waren; ein kleiner Theil blieb als schmales Band (Fig. 3 *E*) in der ursprünglichen Lage, der grössere Theil von unregelmässiger Form befand sich tiefer als auch seitlich von der Macula (Fig. 3). Eine frische Blutung in den Glaskörper hatte sich eingestellt.

Fig. 3.

Am 12. Januar war noch eine schmale Blutlinie am oberen Rand des Maculareflexes sichtbar. Einzelne weisse Punkte hatten unter den Blutergüssen im oberen Netzhauttheil ihre Erscheinung gemacht.

Am 16. Januar fanden erneute Blutungen statt; eine feine linienartige lag in der inneren Maculagegend und ein grosser Erguss reichte theilweise in den Glaskörper hinein (Fig. 4). Die Vena nasal. super. zeigte eine spindelförmige Anschwellung ungefähr 3 bis 4 P. D. von ihrem Entstehungspunkt. Die Sehkraft war fast normal.

Am 22. Januar waren die Blutergüsse unterhalb der Macula bis auf gefässähnliche Linien zusammengeschrumpft.

Digitized by Google

Am 30. Januar bemerkte man ein zartes in den Glaskörper hineinragendes Gefässnetz, wo die Vena temp. sup. sich in zwei feine Zweige theilte (Fig. 4).

Am 11. Februar trat eine frische Blutung in dem unteren und inneren Theil der Netzhaut auf, während die früheren Ergüsse unter der Macula vollständig verschwunden waren. S. R. A. $^8/_8$.

Am 5. März zeigte die Vena nasal. infer. sonderbare Veränderungen; ungefähr 2 P. D. von ihrem Entstehungspunkt sassen eine Anzahl feinster Gefässe, die in den Glaskörper ausliefen (Fig. 4 *A*). An dieser Stelle erschien auch eine Windung oder Drehung in der Vene. Etwas weiter in ihrem Laufe befanden sich zwei Verdickungen, welche sich bei genauer Beobachtung als Windungen des Gefässes herausstellten. Weiterhin verengerte sich die Vene, dehnte sich dann wieder aus und verlief sich in

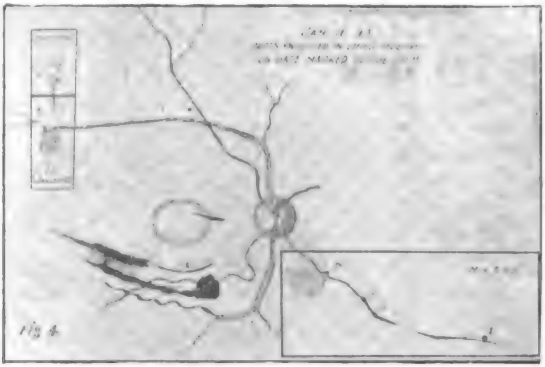

Fig. 4.

feine Zweige; auf einem dieser Zweige wurde eine bestimmte runde Erhöhung bemerkt, welche bei genauer Untersuchung als eine Venektasie erkannt wurde und unter Druck auf den Augapfel sich beträchtlich verringerte. Ein feiner Zweig der Ven. temp. super. erschien sehr geschlängelt und verlief sich in ein Gefässnetz, welches in den Glaskörper hineinragte. Die Vena nasal. super. erschien nun äusserst geschlängelt mit bedeutenden Schwankungen des Calibers.

Am 28. März hatte sich das von der Vena nasal. infer. ausgehende Gefässnetz bedeutend vergrössert und reichte nun bis an den inneren unteren Rand der Papille (am besten mit + 2 D. gesehen). Auch die Gefässbildung auf der Vena temp. super. hatte sich vergrössert und enthielt weissliches Bindegewebe. S. unverändert. Seit dem vorhergehenden Besuch hatte der Patient neuerdings an Wechselfieber gelitten; am 17.

Google

und am 19. März hatte er sehr starken Schüttelfrost gehabt; nach Chiningaben kehrte derselbe nicht wieder.

Am 7. April war S. R. A. beinahe $^6/_6$. Die Blutpunkte im oberen Theil der Netzhaut waren fast verschwunden. Es hatten sich keine weiteren Blutungen eingestellt. Im Glaskörper befanden sich noch immer staubförmige Trübungen.

Bis zum 21. April war die Sehkraft unverändert geblieben. Am vorhergehenden Tage hatte sich der Patient eine Zeit lang beim Faustkampf betheiligt (Boxing, Spaning) und bemerkte am folgenden Morgen beim Lesen das Erscheinen schwarzer und grüner Pfeile, die vor den Augen flogen, und danach folgte eine Verschleierung. Das Sehvermögen verschlimmerte sich in kurzer Zeit in dem Maasse, dass der Patient nach Verlauf weniger Stunden nur auf 2 Fuss Entfernung Finger zählen konnte. Mit dem Augenspiegel wurde festgestellt, dass eine grosse Glaskörperblutung stattgefunden hatte.

In den nächsten Tagen schien sich der Schleier zu heben. S. R. A. war am 23. April wieder beinahe $^6/_{60}$. Jetzt waren Blutungen in der Netzhaut nach der Nasenseite zu sowie Glaskörperblutungen nach unten und gegen die Schläfe hin sichtbar. Die letzteren wurden allmählich grösser. Am 18. Mai hatte die auf der Vena nasal. infer. die Papille überzogen und reichte über den oberen äusseren Rand hinaus; S. R. A. $^6/_{18}$ theilweise.

Am 14. Februar 1894 erschien Patient nach langer Abwesenheit und erzählte mir, dass sich die Sehkraft sehr verbessert hätte (er habe auf dem rechten Auge ebenso gut wie auf dem linken sehen können). Jedoch hatte er im September 1893 einen wiederholten Anfall von Schüttelfrost gehabt und die Sehkraft hatte sich zur Zeit etwas verschlimmert.

December 1893 hatte sich abermals eine Blutung eingestellt, die sich wieder aufgeklärt hatte. Vor einigen Wochen war abermals eine Wiederholung der Blutung eingetreten, welche die Sehkraft des rechten Auges fast vollständig vernichtet hatte. Handbewegungen konnten nur im äusseren Theil des Gesichtsfeldes gesehen werden.

Am 26. Februar 1894 wurde der Allgemeinzustand des Patienten gründlich untersucht; es befanden sich alle Organe normal (Lungen, Herz, Nieren u. s. w.); der Harn war schon vordem öfters untersucht worden, doch immer mit negativem Resultat. Die Blutuntersuchung ergab einen verringerten Procentgehalt des Hämoglobins, doch die Zahl und Formen der rothen und weissen Blutkörperchen waren normal. Der Zustand war demnach ähnlich der Chlorose beim Weibe.

Mit dem Augenspiegel sah man in allen Richtungen einen schwarzen Reflex, nur im innersten Theil fand sich ein schmaler röthlicher Schein. S. verbesserte sich allmählich und der rothe Reflex wurde grösser.

Am 1. Mai S. $^6/_{60}$.

Digitized by Google

Am 22. Juni. Geringer rother Reflex in der Pupillenmitte. S. $^{8}/_{36}$.

Am 21. Juli. S. $^{8}/_{12}$ (theilweise). Die Mitte der erweiterten Pupille war klar, aber der äussere Umfang des Glaskörpers war grösstentheils dunkel. Gegen Ende des Jahres 1894 verschlimmerte sich die Sehkraft, doch klärte sie sich später, wenn auch sehr langsam, wieder auf.

Am 18. April 1895 mit erweiterter Pupille (Atropin). S. $^{8}/_{24}$: mit — 1 Ds. $^{8}/_{18}$ und theilweise $^{8}/_{12}$.

Nieden beobachtete einen Fall von Glaskörperblutung, bei dem sich Emmetropie in Myopie (— 6 D.) entwickelte. (Bericht der ophth. Gesellschaft. Heidelberg. 1888.)

Das Auge lässt sich jetzt mit dem Augenspiegel untersuchen; die Papille ist ziemlich klar; in dem Glaskörper befinden sich grosse Massen gefässreichen Bindegewebes, viel grösser als früher, die das Bild einer Retinitis proliferans darstellen.

Von dieser Zeit ab verbesserte sich der Zustand. Am 26. August S. R. A. $^{8}/_{24}$, — 1,75 Ds. $^{8}/_{8}$ fast. Es war jetzt in jeder Richtung ein heller rother Reflex zu sehen mit wenigen halbdurchsichtigen Glasköpertrübungen. Die Papille sah man klar; die Gefässe, so weit man sie betrachten konnte, waren normal. Manche verliefen sich in den weissen Bindegewebsmassen. Die letzteren enthielten Blutgefässe, die weit in den Glaskörper hineinragten. Diese Verbesserung ermuthigte uns sehr, aber unglücklicher Weise litt der Patient October 1895 an erneuten Glaskörperblutungen, die seine Sehkraft bis auf Lichtperception verminderten.

Die Therapie, welche im obigen Bericht nicht erwähnt ist, beruhte erstens auf der Anwendung von Mutterkorn, später Jodkali, Jaborandi und Chinin; doch wurde der Lauf des Leidens nicht in bestimmter oder merklicher Weise beeinflusst.

Bei aufmerksamer Verfolgung des Falles wird es uns klar, dass die Blutungen auf Erkrankung der Netzhautvenen beruhten. Die erste Erscheinung der Blutungen, welche am dichtesten in der oberen Peripherie der Netzhaut hervortraten, war von einem Defect im Gesichtsfeld begleitet, welcher nicht wieder verschwand. Es ist wahrscheinlich, dass die Ursache in einer Thrombose eines kleinen Venenzweiges im entsprechenden Theil der Netzhaut zu finden war. Die pathologischen Dehnungen und Verengerungen der Venen geben den Beweis einer Erkrankung derselben.

Die feinen Gefässschlingen, welche sich in dem Glaskörper bildeten, hingen wohl mit den Stauungen in den Venen und ihren Windungen zusammen (*A* und *B*). Während der Beobachtung zeigten sich hier keine Glaskörperblutungen; die Gefässentwickelung war daher nicht eine Folge der Resorption ausgegossenen Blutes. Es ist deshalb schwierig ihre Entstehung anders zu deuten als eben eine Folge der Venenstauung und Erkrankung. Es ist kaum möglich, dass sie auf einer Organisation der Glas-

Digitized by Google

körpertrübungen beruhten, denn dieselben waren fein und wenig ausgeprägt. Wir dürfen dieselben jedenfalls als den Beweis einer Gefässerkrankung ansehen, wie ich sie auch in einem anderen Falle bemerkt habe, den ich nächstens zu veröffentlichen beabsichtige.

Die feinen, durchsichtigen Gefässbildungen entwickelten sich allmählich zu Bindegewebsmassen, eine Retinitis proliferans. Diese wird gewöhnlich als eine Organisation der Netzhaut- und Glaskörperblutungen betrachtet. (Vgl. LEBER, Graefe-Sämisch' Handbuch. Bd. V. S. 666.)

Unser Fall beweist, dass die zarte Gefässneubildung der Ausgangspunkt einer Retinitis proliferans sein kann. Auch von anderer Seite sind Bindegewebsbildungen nach Glaskörperblutungen im Jünglingsalter bemerkt und als Organisation eines Blutgerinnsels angesehen worden.[1]

Was die Gefässneubildung im Glaskörper betrifft, so sind bis jetzt nur wenige Fälle veröffentlicht worden und in diesen sind die Gefässe stationär geblieben oder sie verschwanden im Laufe der Zeit; die Bindegewebsentwickelung, wie oben beschrieben, ist noch nicht beobachtet worden.[2]

Von grossem Interesse ist die Blutung zwischen Netzhaut und Glaskörper; ihre Lagerung ist unzweifelhaft. HAAB,[3] DIMMER[4] und HOTZ[5] haben in letzter Zeit ähnliche Fälle gesammelt; doch ist die Zahl gering. Von allen anderen unterscheidet sich der erwähnte Fall durch die deutliche Beweislieferung der engen Verbindung zwischen Netzhaut und Glaskörper um den Rand der Macula; dass eine solche Verbindung vorhanden ist, haben GUNN, NETTLESHIP, LANG u. A. angenommen; denn es sprach dafür die runde Form, welche die Blutungen in der Macula unter der Membrana hyaloidea gewöhnlich annehmen. Jedoch wurde diese Ansicht dadurch geschwächt, dass Blutungen unter dieser Membran auch an anderen Stellen oft eine ähnliche Form haben. In unserem Falle führte die Form der, ihre Lage verändernde, Blutung, welche in der Richtung des geringsten Widerstandes wanderte, den Beweis der engen Verbindung.

Unzweifelhaft gehört unser Fall in die seltsame Classe der recidivirenden Blutungen im Jünglingsalter, von der schon viele Fälle veröffentlicht worden sind.

---

[1] JACOBSON, Mittheilungen aus der Königsberger Klinik 1880; im NAGEL'schen Jahresber. f. 1880, S. 350, referirt. PROEBSTING, Archiv f. Ophthalm. XXXVIII. 3. S. 114. RAAB, Archiv f. Ophthalm. XXIV. S. 30. CHODINE, referirt in den Annales d'Oculistique, Amerik. Ausgabe. 1895. S. 287.

[2] Vgl. HIRSCHBERG, Centralbl. 1890. S. 266, wo eine Anzahl solcher Fälle gesammelt sind. SCHUTTER, Centralbl. 1891. S. 40. CHORNLEY und FOX, Ophth. Hospital. Rep. X. 2. S. 193 (referirt in NAGEL's Jahresber. f. 1881. S. 424). JACOBI, ZEHENDER's Monatsbl. 1874. S. 255 (referirt in NAGEL's Jahresber. f. 1874. S. 387).

[3] HAAB, DEUTSCHMANN's Beiträge. Bd. I. S. 395.

[4] DIMMER, DEUTSCHMANN's Beiträge. Bd. II. S. 389.

[5] HOTZ, Annales of Ophthal. and Otology. 1893. Januar.

Digitized by Google

Eine bestimmte Ursache dieser Erkrankung ist bis jetzt noch nicht entdeckt worden, doch sind Anämie, Verstopfung, Verdauungsstörungen, Herzvergrösserung u. s. w. als ätiologische Momente angenommen worden. In dem erwähnten Fall war nur ein leichter Grad von Anämie vorhanden.

Es ist möglich, dass hier Malaria eine Rolle spielt. Der Patient hatte früher schon an Malaria gelitten und nochmals während der Augenaffection; eine Blutung fand sogar zur Zeit eines Schüttelfrostes statt. Und da eine Anzahl Fälle veröffentlicht worden ist, in denen Netzhautblutungen unzweifelhafte Begleiterscheinungen des Wechselfiebers waren, so darf dieses in der Aetiologie nicht unberücksichtigt bleiben; doch litten in den meisten

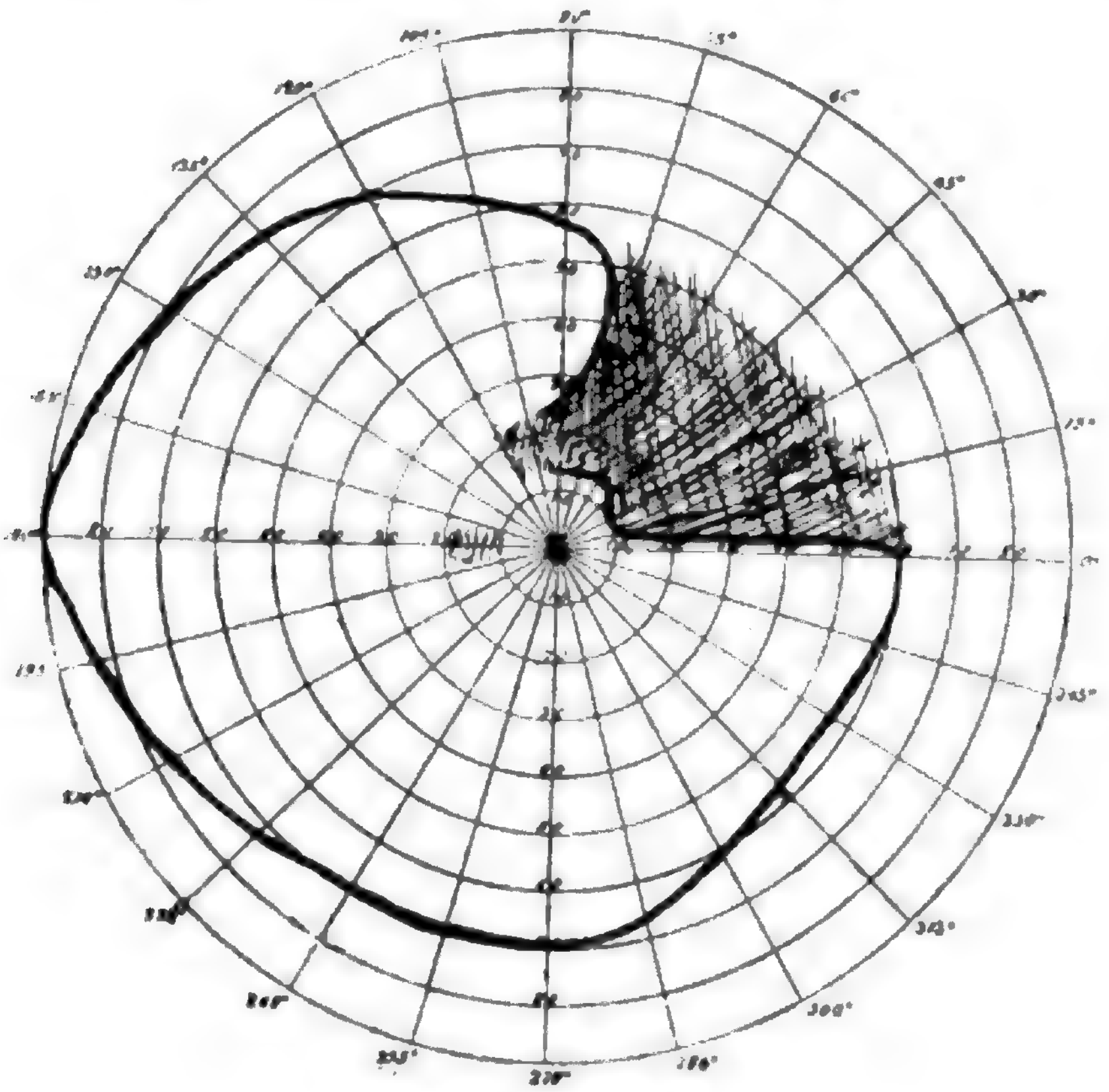

Gesichtsfeld 2.

Fällen die Patienten an einer ausgeprägten Malaria, und oft war eine merkbare Cachexia vorhanden.

In mancher Hinsicht diesem Falle ähnlich ist der folgende Fall von Glaskörperblutung, in welchem aber die Blutung sich nicht wiederholte.

2. Fall R. K., 22 Jahre alt, besuchte mich am 23. November 1890. Er hatte gesunde Augen gehabt und litt an keiner constitutionellen Krankheit. Im Jahre 1880 hatte er die Masern und im Jahre 1887 einen Typhusanfall. Er hatte niemals eine Verletzung erlitten; litt an chronischer Verstopfung, doch in leichtem Grad. Harn war normal. Am 14. October 1889 beim Mittagessen verschleierte sich plötzlich das linke Auge und in kurzer Zeit war das Sehvermögen fast gänzlich aufgehoben. Er wurde von einem wohlbekannten Augenarzt untersucht, welcher eine Glaskörperblutung

Digitized by Google

vorfand. Das Sehvermögen verbesserte sich; nach Verlauf dreier Wochen konnte er Personen erkennen und nach sechs Wochen lesen. Nach drei oder vier Monaten glaubte er, dass die Sehkraft wieder vollständig hergestellt worden war.

Am 14. October 1889 S. L. A. $^{8}/_{18}$; S. R. A. $^{8}/_{8}$. Im linken Gesichtsfeld befand sich ein grosser Defect, welcher den oberen Quadrant an der Nasenseite einnahm und welcher unzweifelhaft durch eine Circulationsstörung der unteren Schläfengefässe bedingt war (Gesichtsfeld 2). Mit dem

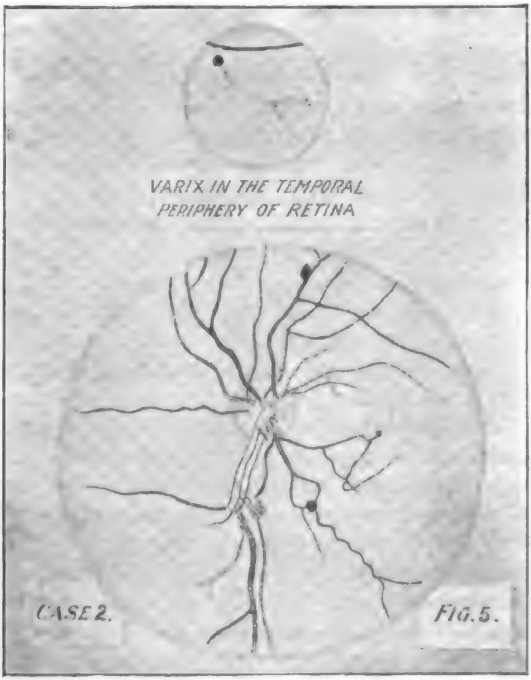

Fig. 5.

Augenspiegel untersucht, zeigte die Netzhaut des rechten Auges nichts abnormes; im Glaskörper befand sich eine feine schwebende Trübung. Das Spiegelbild des linken Auges war sehr klar (Fig. 5); die Papille und die Netzhaut waren hyperämisch (in der letzteren zeigten sich überall eine ungewöhnliche Anzahl feiner Gefässe). Eine dünne, ausserordentlich weisse Bindegewebssäule ragte von dem mittleren Theil der Papille in den Glaskörper hinein. Etliche kleine Blutgefässe liefen durch die ganze Länge der Säule und von ihrem Ursprung auf der Papille ragten zarte Gefäss-

Digitized by Google

schlingen in den Glaskörper. Am Ende der Säule befand sich ein zweites Gefässnetz, das weit in den Glaskörper hineinragte. Die Gefässchlingen waren frei von Bindegewebe. Beim Bewegen des Auges schwebte die Bindegewebssäule hin und her.

Die Untersuchung der Netzhautgefässe zeigte einen rothen Punkt, welcher auf der Vena temp. super. lag und ungefähr 2 P. D. von der Papille entfernt; von unregelmässiger Form hatte derselbe einen Durchmesser zwei- bis dreimal grösser als der der darunterliegenden Vene. Dieser Punkt war einer Blutung ähnlich und zeigte einen feinen weisslichen Schleier auf der Mitte.

Bei genauer Untersuchung stellte es sich als eine Venektasie heraus, welche sich beim Druck aufs Auge verringerte und fast ganz verschwand; nur ein grauer Punkt blieb auf der Vene zurück. Es war dies keine optische Täuschung, denn ein feines Blutgefäss, welches in dieselbe hineinlief, war noch ganz deutlich zu sehen, als die Venektasie fast ganz verschwunden war. Die Vene selbst zeigte nichts abnormes, ausgenommen eine Verengerung unterhalb der Venektasie, die wahrscheinlich auf einer grauen Verdickung der Gefässwand beruhte.

Die Vena temp. infer. verzweigte sich ungefähr 1 P. D. nach ihrer Entstehung in zwei kleine Gefässe, welche sich bald in einem grossen rothen Flecken vereinigten. Dieser Flecken hatte einen Durchmesser zwei- bis dreimal grösser als der einer Arterie erster Art. Weiterhin zog sich die Vene eine lange Strecke fort, war aber sehr geschlängelt. In der Nähe ihres Ursprungs gab dieselbe einen Zweig an die Macula ab, welcher in der Maculagegend in einem kleinen, rundlichen, rothen Fleck endete. In der Peripherie schläfenwärts hing ein ähnlicher Fleck an einer Vene wie ein Apfel am Ast; ein feiner weisser Faden, ein sclerosirtes Gefäss, lief von hieraus bis zu einer atrophischen Stelle in der Aderhaut. Diese rothen Punkte waren Venektasien und verkleinerten sich beträchtlich beim Druck auf den Augapfel.

In der Gegend der Macula befanden sich eine Anzahl grauer Streifen und Flecken (unregelmässige Reflexe) und ein kleiner Krystall. Bei einer nochmaligen Untersuchung, ungefähr zehn Monate später, waren keine Veränderungen eingetreten.

Dieser Fall stimmt in vielen Hinsichten mit dem ersten Fall überein. Die Glaskörperblutung, welche sich schon bei der ersten Untersuchung resorbirt hatte, darf man wohl auf eine Erkrankung der Vene zurückführen, denn dafür sprechen die Venektasien und die Gefässsclerose. Für diese Veränderungen jedoch wissen wir keine Ursache anzugeben.

Die Bindegewebsbildung im Glaskörper war in diesem Fall wohl anderen Ursprungs als im ersten. Sie hatte ganz den Anschein einer Vernarbung, die Folge der Resorption eines Blutergusses.

Digitized by Google

Beide Fälle weisen so bestimmt auf eine Gefässerkrankung, dass ich nicht umhin kann, die Meinung auszusprechen, dass Netzhaut- und Glaskörperblutungen im Jünglingsalter wohl häufig auf ähnliche Ursachen zurückzuführen sein mögen. Weitere Beobachtungen werden diese Meinung rechtfertigen oder verwerfen.

Es sollte nur noch erwähnt werden, dass sorgfältige Forschungen in der Literatur eine ähnliche Beobachtung nicht aufgewiesen haben.[1]

II. Die Hornhauttrübungen und Controllmassage.

Von Dr. **Marczel Falta**, Augen- und Ohrenarzt in Szeged.

Die Erkrankung der Cornea gefährdet immer ihre Durchsichtigkeit, und die Behandlung muss auch stets vor Augen halten, dass man immer die Wiederherstellung der normalen oder möglichsten Durchsichtigkeit zu erreichen bestrebt sein muss. Bei den acuten ebenso wie bei den chronischen Leiden der Hornhaut wollen wir entweder die pathologischen Stoffe zur Aufsaugung oder die eventuellen Substanzverluste zur Restituirung bringen, da doch zu oft die verschiedenen Gewebselemente der Cornea zu Grunde gehen, oder wir haben die Aufgabe, Beides zu erreichen. Die Hauptbedingung ist jedenfalls die Mitwirkung der Lymph- und Blutcirculation, d. h. des Stoffwechsels und noch dazu in einem gesteigerten Maasse. Zur Steigerung des Stoffwechsels trägt alles bei, was das Auge reizt; die Reize können wir auf chemischem Wege, wie durch Silbernitrat, Quecksilber, Jod etc. oder auf mechanischem, durch Glasstaub, Bimsstein etc. hervorbringen; zu den letzteren gehört auch die Massage. Desmarres lässt es sogar dahingestellt sein, was für eines Agens man sich bedient, nur solle es eine, beiläufig viertelstündige Reizung hervorrufen.

Es ist jedoch unbestreitbar, dass die durch Donders in die Augenheilkunde eingeführte und durch Pagenstecher geregelte Massage in dieser Beziehung die ausgezeichnetsten Dienste leistet. Wie die Massage die Circulation des Auges beeinflussen kann, zeigt am besten das Beispiel, dass ein leichter Fingerdruck auf den Augapfel genügt, eine lebhafte Pulsation an der Papille wahrnehmbar zu machen, dass sogar, wenn der Fingerdruck etwas länger einwirkt, das ganze Gesichtsfeld verdunkelt wird.

Den unmittelbarsten Einfluss auf die Circulation können wir nun durch die Massage erzielen, mit deren Hülfe wir auch den Stoffwechsel auf be-

---

[1] Jacobi (Zehender's Monatsbl. 1874) beschrieb nicht sehr auffallende „varicenartige" Schlängelungen einzelner Netzhautvenen in drei Fällen. In einem der Fälle waren sie mit Glaskörpergefässneubildung verbunden. Dies scheint mit unseren Fällen nicht zusammenzuhängen.

Digitized by Google

liebige Stellen concentriren können. Drücken wir die Hautoberfläche mit dem Finger, so entsteht hier zuerst Blutleere, welche bald einer Hyperämie Platz machen muss: damit haben wir nun in dieser kleinen Hautpartie einen regeren Blutabfluss und Blutzufluss hervorgerufen; ebenso können wir auch einzelne Theile der Cornea einem lebhafteren Stoffwechsel aussetzen, und eben dieser Umstand spielt bei der Behandlung der Hornhaut eine bedeutende Rolle.

Je nachdem, wie und an welcher Stelle die Massage auf die Cornea einwirken soll, können wir eine pericorneale und eine im engeren Sinne genommene corneale Massage unterscheiden, welche Unterscheidung auch gemäss dem Einflusse der Massage auf die Cornea gemacht werden kann. Die pericorneale Massage beeinflusst hauptsächlich das die Hornhaut umgebende Gefässschlingennetz und dadurch gleichmässig den Stoffwechsel der ganzen Cornea, während die corneale diese Beeinflussung in einer beliebigen Partie der Hornhaut concentriren kann, indem wir von und zu dieser Partie radiär massiren, wobei vorzüglich die horizontale Richtung zu beachten ist, da die meisten Lymphwege in der Richtung gegen die Augenwinkel verlaufen. Wie wir in allen Fällen das Massiren solcher kleineren Stellen überwachen können, davon wird im Folgenden die Rede sein.

Meine Beobachtungen, die ich diesem Gegenstande gewidmet, haben gezeigt, dass, wenn ich die Massage z. B. bei lymphatischen Eruptionen der Cornea oder bei Ulcus regressiven Stadiums systemlos angewendet habe, ohne zu beachten, dass hauptsächlich die erkrankten Partien massirt werden, auch Erfolge zu erzielen waren; seitdem ich aber dies Letztere vor Augen halte, sind die Erfolge mehr zufriedenstellend. Bei älteren Hornhauttrübungen aber sind die Vortheile unverkennbar, welche eine Massage bietet, die diese Trübungen zum Mittelpunkte ihrer Einwirkung hat, nicht nur im Bezug auf die Behandlungsdauer, sondern auch auf das Resultat.

Es ist schon seit langem bekannt, welch eine werthvolle Heilkraft die Massage bei lymphatischen Erkrankungen der Cornea, bei Geschwüren, Infiltraten oder Pannus, in sich birgt, — natürlich in der richtigen Zeit und unter geeigneten Verhältnissen angewendet; da sie z. B. die grösseren Ciliarreize noch verschlimmert, es würde geradezu ein Fehler sein, sie dort anzuwenden.

Bei dieser Gelegenheit will ich auch die, nach jedweder Hornhauterkrankung zurückgebliebenen Trübungen näher in Betracht ziehen. Wenn nur das äussere Epithel der Cornea erkrankt ist, pflegt die Restitutio ohne Zurücklassung einer Trübung zu geschehen, ist aber auch die Bowman'sche Membran oder auch nur die obersten Schichten der Propria in's Bereich der Erkrankung gezogen, so bleiben schon mehr oder minder gesättigte Trübungen zurück; die dichtesten Trübungen liefern die Leiden der tieferen Schichten der Propria und die der Membrana Descemeti.

Digitized by Google

Die isolirten Trübungen der inneren Epithelschichten sind meistens uveale Erkrankungen begleitende Niederschläge, die hier ausser Betracht kommen.

Ein bedeutender Theil der Augenkranken sucht den Arzt mit solchen Hornhauttrübungen auf, die ihnen entweder in ästhetischen oder optischen Beziehungen oder in beiden nachtheilig sind. In optischer Hinsicht kommen jene Trübungen nicht in Betracht, die auch bei der grössten Desaccommodation des Kranken nicht in das Gebiet der Pupille fallen, es sind vielmehr jene die nachtheiligsten, die die ganze Cornea verdecken; nicht minder schädlich sind aber auch die viel kleineren Trübungen, welche die bei der Accommodation verkleinerte Pupille verdecken. Ich habe einen Fall gehabt, in welchem dem Kranken ein Zündholzköpfchen in's linke Auge geflogen war und in der Cornea, der Mitte der Pupille entsprechend, eine kleinhanfkorngrosse, dichte Trübung verursacht hatte; bei der Nahearbeit, beim Lesen, Schreiben sah der Kranke mit dem linken Auge nichts, für die Ferne war $S = {}^{1}/_{3}$; das stereoskopische Sehen war aufgehoben.

Je diffuser die Hornhautflecken sind, um so entstellender sind sie auch, aber nicht um so hinderlicher im Sehen. Eine durchsichtigere Trübung kann die Sehschärfe durch die Zersteuungskreise viel mehr herabsetzen, als eine ebenso grosse, an derselben Stelle befindliche diffuse Trübung; das ist eben der Grund, warum das Tätowiren, d. h. die Sättigung der Trübung oft indicirt ist. Unter allen Umständen aber muss man erst die Möglichkeit der Aufhellung in die Waagschale werfen und ist diese absolut ausgeschlossen, dann können das Tätowiren oder die verschiedenen Regenbogenhautoperationen in Frage kommen. Ich will betonen, dass hier von Hornhauttrübungen die Rede ist, die nach den verschiedenen cornealen Erkrankungen zurückgeblieben sind und nicht von Trübungen im frischen Stadium der Erkrankung, wo wir noch gegen die entzündlichen Erscheinungen zu kämpfen haben, um das Weiterschreiten des Uebels zu verhindern; ebensowenig kann hier die Rede sein von der Trübung, die unter dem Namen Arcus senilis bekannt ist.

Unter den Cornealleiden spielen die lymphatischen Erkrankungen die Hauptrolle und in Folge dessen haben wir es auch am meisten mit Hornhautflecken dieser Herstammung zu thun; es ist dieser Umstand besonders wichtig, weil diese Leiden meistens im Alter von 3—15 Jahren herrschen. Diese Trübungen, wenn sie nicht zu gesättigt sind, pflegen spurlos zu verschwinden, sogar die diffusen, allerdings bedürfen dieselben dazu eines gewissen, oft bedeutenden Zeitraums und günstiger hygienischer Verhältnisse. Es ist ganz und gar nicht gleichgültig, dass dieser Zeitraum in das Kindesalter fällt, wo das Auge das Sehen noch lernt oder wenigstens doch der Grundstein des Verstandes, der zukünftigen Bildung gelegt werden muss. Dieser Umstand erfordert es besonders, dass die zur Heilung nöthige Zeit möglichst eingeschränkt werde.

Digitized by Google

Sehr viele Heilmittel werden zur Aufhellung der Trübungen in Anwendung gebracht; meistens gehören dieselben zu den Resorbentien. Die schönsten Resultate habe ich mit Hülfe der Massage, der Vereinigung der cornealen und pericornealen Massage erreicht. Die Heildauer der Hornhautflecken mittelst Massage hängt von ihrer Ausdehnung, von ihrem Sitze und von ihrer Sättigung ab.

Ich will mich hier nicht in die Erörterung der Frage einlassen, in welchem Maasse das pericorneale Gefässschlingennetz und in welchem das Kammerwasser zur Ernährung der Cornea dient, ich will nur hervorheben, dass, wie die zur Peripherie näher gelegenen Zwischenerkrankungen der Cornea eine günstigere Prognose gestatten, ebenso bei den zurückgebliebenen Trübungen die Aussicht auf Heilung — wenn überhaupt davon die Rede sein kann — um so grösser ist, je näher sie nach dem Rande zu liegen.

Die centralen Leiden der Cornea gewähren überhaupt eine schlechtere Prognose, was auch beweist, dass die Ernährung hauptsächlich die pericornealen Gefässe besorgen und das Kammerwasser dabei eine mehr untergeordnete Rolle spielt. Man könnte den Grund darin suchen, dass die dem Rande näher gelegenen Theile leichter und schneller mit neugebildeten Gefässen versehen werden und dass vielleicht eben deswegen die Heilung rascher vor sich geht; dieser Umstand aber, dass auch die Hornhauttrübungen, in oder an welchen diese Gefässe nicht aufzufinden sind, ebenfalls vom Rande aus sich aufzuhellen beginnen, ist ein klarer Beweis, dass die physiologische Ernährung vom Cornealrande aus grösser ist.

Wenn nun eine gleichmässig gesättigte Trübung massirt wird, beginnt die Aufhellung immer von dem der Peripherie der Cornea am nächsten gelegenen Theile und schreitet centripetalwärts vor. Sind aber verschieden gesättigte Trübungen gleichzeitig da, so hellen sich zuerst die durchsichtigeren auf. Bei den nicht scharf begrenzten Flecken, wo der Rand verwaschen und also heller ist, beginnt die Heilung auch in dieser helleren Partie; da kann man aber auch constatiren, dass die Aufhellung von dem der Peripherie zugelegenen Randtheile aus rascher vor sich geht.

Es ist überaus wichtig, den verwaschenen Randtheil gewissenhaft in Rechnung zu ziehen, da man es oft mit Trübungen zu thun hat, deren Centrale keine Aussicht auf Heilung bietet, wo hingegen der verwaschene Rand noch einer Behandlung zugänglich ist, was auf den Visus einen sehr günstigen Einfluss haben kann. Ich habe mich öfters davon überzeugt, dass überhaupt bei phlyktänulären Erkrankungen der Cornea die einzelnen Eruptionen so confluiren, dass sie wie eine gleichmässige Trübung aussehen und sich dann während der Heilung resp. Behandlung wieder separiren, dass die zwischen den einzelnen Eruptionen liegenden Partien sich aufhellen, obwohl noch die den Eruptionen entsprechenden Theile trübe sind. Es ist immer, bei jeder Trübung grösserer Ausdehnung, zu forschen, ob die Aetio-

logie oder die genaueste Untersuchung das Confluiren mehrerer Trübungen nicht annehmen lässt. Ich halte es für Werth, den folgenden Fall zu erwähnen:

Ladislaus W., 4 Jahre alt, wurde im Juni d. J. in meine Ordination gebracht; leidet seit $1^1/_2$ Jahren an beiden Augen. Die Untersuchung ergab, dass beide Pupillen fast ganz von, an der Oberfläche glänzenden, scheinbar gleichmässigen, reizlosen Hornhautflecken verdeckt sind und ein ausgiebiger Nystagmus oscillatorius vorhanden ist, was doch nichts Ueberraschendes bietet, da die Trübungen in der Aetiologie des Nystagmus eine Rolle spielen. Das Kind war lymphatischer Constitution. Zu Hause wird es seit Monaten mit Calomeleinstreuungen behandelt. Ich nahm die Massage vor. Schon nach 2 Wochen ist bemerkbar, dass die Trübung an beiden Augen wie chagrinirt aussieht, nachdem sie sich in mehrere kleinere Inseln zertheilt hatte. In 6 Wochen konnte man die den einzelnen Eruptionen entsprechenden Trübungen isolirt und die Zwischenräume ganz aufgehellt sehen; von Nystagmus war keine Spur mehr. Dieser Fall zeigt, wie dankbar hier die Anwendung der Massage war, obwohl ich nicht bezweifeln will, dass, wenn man weiter nur die Calomelinspersionen gemacht hätte, diese Aufhellung auch vor sich gegangen wäre, ich halte es sogar für gewiss; aber es ist die Frage, wann und ob damals schon der Nystagmus nicht beständig geworden wäre? Die Schnelligkeit in der Behandlung der Hornhauttrübungen darf nun in vielen Fällen nicht ausser Acht gelassen werden. Die schnellsten Erfolge sicherte mir wieder nur die Massage zu. Opium, Jodtinctur, Dämpfe, Adler's Elektrolyse etc. stehen alle hinter der Massage zurück. Gut helfen die verschiedenen Quecksilberpräparate; nicht ausgeschlossen ist die auch von Darier und Mitvalsky empfohlene graue Salbe. Es kommt vor, dass das Auge die Massage mit Salbe nicht gut verträgt, da die Reizung zu gross ist; in solchen Fällen massire ich ganz ohne Salbe, oder wende sie nur in längeren Zwischenpausen an.

Ein besonderes Gewicht muss auf die Technik der Massage gelegt werden. Wenn wir nur hin- und herreiben, werden wir den erwarteten Erfolg nicht erzielen, umsoweniger, wenn die Massage auf eine brüske Weise ausgeführt wird, wodurch wir überflüssige Schmerzen verursachen, sogar entzündliche Reize der Cornea und der vorderen Uvealpartie hervorrufen können. Das beste Beispiel, was ich für eine zarte Massage beibringen kann, ist das Massiren der Thiere mit ihrer Zunge.

Es wird den bei der Massage in Anwendung gebrachten Salben vielfach Cocaïn beigefügt; ich wende es nie an, denn die Massage bereitet in der That nur dann Schmerzen, wenn die Nervenendigungen der Cornea frei liegen, also bei Geschwüren, die mit Epithel noch nicht bedeckt sind; aber in diesem Stadium darf Massage überhaupt nicht angewendet werden. Weiter ist die nachtheilige Wirkung des Cocaïns auf das Epithel allgemein

Digitized by Google

bekannt und bei den regressiven cornealen Processen ist dazu das Epithel oft noch neu, zart und weniger resistent. Dieses dumpfe Schmerzgefühl aber, das die Massage bereitet, kann das Cocaïn nicht unterdrücken, da dasselbe nicht durch den Druck der massirten Stelle, sondern durch den sich auf den ganzen Augapfel vertheilenden Druck entsteht.

Man massirt die Cornea unmittelbar oder mittelbar. Die unmittelbare Massage üben Manche mittelst des Fingers, Andere wieder mit verschiedenen, zu diesem Zwecke construirten Instrumenten. Dieses Verfahren kann man ganz getrost fallen lassen, da, abgesehen vom unangenehmen Gefühl, welches die Berührung des Auges mit Körpern niedrigerer Temperatur erweckt, die Augenlider mit ihrer glatten, ebenen Innenfläche doch ganz gut die Instrumente ersetzen und sich von selbst zur Ausübung einer schonungsvollen Massage eignen. Warum man die Cornea unmittelbar massirt, wird damit begründet, dass man so eine energischere Massage ermöglicht; die Hauptsache ist aber, dass man nicht im Dunkeln arbeitet. Der Energie stehen die Augenlider nicht im Wege. Was das Vermeiden, im Dunkeln zu arbeiten, betrifft, so ist dies ein berechtigtes Verlangen.

Ich habe schon oben betont, dass die zweckmässige Ausübung der Massage bedingt, die zu behandelnde Stelle der Cornea zum Centrum der Massage zu machen, was bei geschlossenen Lidern undurchführbar scheint, da das Auge sich hin und her bewegt, ausgenommen, der Kranke kann während der Massage fixiren; dies können jedoch Kinder überhaupt nicht, Grössere nur zum Theil. Diese beiden Vortheile auszunützen, d. h. dass wir mit den Augenlidern massiren und doch nicht im Dunkeln arbeiten, sondern die Bewegungen des Auges fortwährend beobachten können, kann man auf eine sehr einfache Weise erreichen; und weil diese Methode so einfach ist, ist man bisher nicht darauf gekommen.

Ich übe die Massage in folgender Weise aus: mit einer Hand massire ich das zu behandelnde Auge durch das obere Lid, mit der anderen halte ich das andere Auge geöffnet, indem ich die Lider mit dem Daumen- und Zeigefinger auseinander halte; bei Blepharospasmus benütze ich für das obere Lid den Lidhalter. Auf eine solche Weise ist es nun leicht, die Bewegungen des offenen Auges beobachtend, von der Stellung des massirten Auges Kenntniss zu nehmen, das doch Mitbewegungen macht — ausgenommen bei Parese und Paralyse. Je nachdem die vordere Partie des offenen Auges sich bewegt, können wir derselben mit der Massage des geschlossenen folgen und so die gewünschte Stelle zum Mittelpunkte der Massage machen. Wir können auch constatiren, wie wünschenswerth es ist, nicht im Dunkeln zu arbeiten, da wir auf diese Weise sehen können, wie sich das Auge während der Massage nach verschiedenen Richtungen, meistens nach oben, innen oder aussen bewegt; lassen wir dies aber ausser Acht, so massiren wir oft nur die Sclera anstatt die Cornea.

Digitized by Google

Es ist auch ersichtlich, dass die Cornea gegenüber der Massage nicht empfindlicher ist, als die Sclera, da während der Hin- und Herbewegung des Auges auch die Cornea direct unter die Massage kommt, ohne dass jetzt die Bewegungen schneller würden. Die Bewegungen haben ihre Ursache nur darin, dass das Auge im Ganzen dem Insulte ausweichen will.

Diese Controllmassage wird beim rechten Auge durch die linke Hand, beim linken Auge durch die rechte ausgeführt; bei im Schoosse liegenden Kindern durch die dem Auge entsprechende Hand; die andere Hand hält das andere Auge offen. Wer nicht ambidexter ist, kann auch mit gekreuzten Händen massiren. Ich massire mit den Fingern sehr selten, sondern mit einem kleinen Wattebäuschchen; es giebt so einen besseren Griff.

Neue Instrumente, Medicamente etc.

Eine Hornhautnadel aus Platina-Iridium.

Von Dr. Peltesohn in Hamburg.

Die aus Platina-Iridium hergestellten Canülen haben sich bei den subconjunctivalen Injectionen so trefflich bewährt, dass der Gedanke, diese Legirung auch für die Entfernung von Fremdkörpern aus der Hornhaut zu benutzen, recht nahe lag. In der That hat sich ein nach meinen Angaben angefertigtes Instrument so nützlich erwiesen, dass ich es mir nicht versagen kann, die Herren Collegen, welche gleich mir täglich in zahlreichen Fällen Fremdkörper zu extrahiren haben, ebenfalls darauf hinzuweisen. Wer nicht viel Zeit hat, die Hornhautlanze nach jeder Manipulation zu säubern, abzuspülen, abzutrocknen und beim Wiedergebrauch erst eine Weile in eine antiseptische Flüssigkeit zu legen, wer überdies zu seinem Aerger erfahren hat, wie schnell das stählerne Instrument rostet und rauhe Flächen und Kanten zeigt, wird das neue aus Platina-Iridium angefertigte wegen seiner überaus einfachen Handhabung willkommen heissen. Es bedarf keinerlei Säuberung in Flüssigkeiten, sondern wird einfach vor und nach Gebrauch durch die Flammen gezogen oder über dem Augenspiegelbrenner ausgeglüht, um die sicherste A- und Antisepsis zugleich zu garantiren. Denn, während es selber keimfrei geworden ist, zerstört es durch die Glühhitze etwaige dem Fremdkörper anhaftende oder an seinem Sitze bereits in die Hornhaut gedrungene Infectionsstoffe. Dabei behält die Lanze trotz hundertmaliger Anwendung ihr spiegelblankes neues Aussehen. In den freilich seltenen Fällen, wo wegen ungünstiger Lage in den Hornhautlamellen der Fremdkörper schliesslich nur mittelst des Electromagneten extrahirt werden kann, während der Weg zu ihm mit der Lanze freigelegt werden muss, gewährt das neue Instrument den Vortheil, dass es bei gleichzeitiger Arbeit nicht wie Stahl von dem Magneten beeinflusst werden kann.

Die Herren, welche das kleine Instrument nicht von dem unten verzeichneten Fabrikanten[1] beziehen, wollen beachten, dass die übrigens von dem üblichen

[1] Das Instrument ist zum Preise von 4 Mark von Pertzel u. Schulz, Hamburg, Gr. Bleichen 16/18, zu beziehen.

Digitized by Google

Modell in keiner Weise abweichende Lanzenspitze nicht zu dünn ausgewalzt wird, weil sie sich sonst leicht umbiegt. Gehärtet wie Stahl kann sie nicht werden.

Unser Büchertisch.

Neue Bücher.

1. Atlas der Ophthalmoskopie, von Dr. J. Oeller, Kgl. Hofrath, Privatdocent an der Universität München. 1. Lieferung. 15 Tafeln mit Text. Wiesbaden. J. F. Bergmann.

2. Schemata zum Einzeichnen ophthalmologischer Krankheitsbilder, von Dr. med. Otto Lange in Braunschweig. Braunschweig. Harald Bruhn. 1894.

Gesellschaftsberichte.

1) Aerztlicher Verein zu Marburg. 1895.

Vorsitzender: Hr. Marchand; Schriftführer Hr. Nebelthau.

1. Hr. Axenfeld stellt eine 13jährige Patientin mit einer dem Keratoconus entgegengesetzten Hornhaut vor, durch welche das betr. Auge gleichzeitig stark kurzsichtig und stark übersichtig war. Die Anomalie bestand seit dem 1. Lebensjahr.

2. Derselbe spricht über die Roth'sche sog. Retinitis septica.

Vortr. berichtet, dass nach den Untersuchungen Herrnheiser's ausser der metastatischen Pilzansiedelung in der Netzhaut, welche zu eiteriger Entzündung führt, die Retina bei septischer Blutinfection noch in anderer Weise erkranken kann, ganz ähnlich dem Bilde der Retinitis bei der perniciösen Anämie (Hämorrhagien, weisse Flecke), wie dies von Roth schon behauptet, aber später von Litten, Kabler etc. bestritten war. Vortr. spricht dann besonders über die Möglichkeit, eine metastatische Retinitis in ihrem ersten Beginn von einer einfachen Ret. septica mikroskopisch zu unterscheiden und betont besonders, dass der Befund von Mikroorganismen in den Gefässen des Auges nur dann eine Ansiedlung während des Lebens beweise, wenn sich in der Umgebung reactive Erscheinungen finden, da auch die postmortale Vermehrung circulirender Mikroben embolieähnliche Bilder verursachen könne. Diese postmortale Vermehrung wird dann an mikroskopischen Augenpräparaten septicopyämischer Kinder demonstrirt.

2) Aerztlicher Verein in Marburg.

Hr. Axenfeld: Ueber eine durch Pneumokokken hervorgerufene Schulepidemie von Conjunctivitis.

Nach den Untersuchungen von Parinaud, Morax und Gasparini giebt es eine Form von acuter Conjunctivitis, als deren Ursache Pneumokokken angesprochen werden müssen. Parinaud beschreibt sie bei Neugeborenen, Morax bei einigen Kindern unter 10 Jahren, und auch Gasparini fand sie vornehmlich bei Kindern, obwohl er einige Fälle auch bei Erwachsenen sah.

In Deutschland ist der Pneumococcus als Conjunctivitiserreger bisher nicht beschrieben worden, und auch die in Italien und Frankreich gesehenen Fälle waren sporadisch.

Digitized by Google

Vortr. hatte Gelegenheit, in Nieder-Weimar eine sog. Schulepidemie bacteriologisch zu untersuchen, an der 25 Kinder erkrankten bei einer Gesammtzahl von 94. Bei denjenigen Fällen, die im Stadium der Secretion in Beobachtung kamen, liessen sich in dem Eiter massenhaft längliche Diplokokken nachweisen und auf vorher als geeignet ausprobirtem Glycerin-Agar auch cultiviren, die mit den Fraenkel'schen Pneumokokken übereinstimmten, nur vielfach keine Kapsel erkennen liessen. Für Thiere erwiesen sie sich wenig virulent, ebensowenig konnte Vortr. durch Uebertragung einer Cultur bei sich selbst eine Conjunctivitis hervorrufen, auch nicht durch Einbringung einer eitrigen Secretflocke in seinen Conjunctivalsack. Von einer Pneumokokkenconjunctivitis muss man trotzdem reden, weil bei allen Individuen das gleiche klinische Bild mit dem Auftreten massenhafter Reinculturen der Diplokokken begann, die im Eiter sich zahlreich auch in Zellen fanden; mit dem Aufhören der Secretion verschwanden die Mikroorganismen. Ein solcher Befund lässt sich sonst auf der Conjunctiva niemals erheben, obwohl einzelne Pneumokokken sich mitunter auch beim Normalen finden. Es ist übrigens Gasparani auch gelungen, einige Mal beim Thier mit Pneumokokken eine Conjunctivitis zu erzeugen, dasselbe haben Uhthoff und Axenfeld gelegentlich ihrer Untersuchungen über das Ulcus cornea serpens mehrfach beobachten können.

Hat sich die Epidemie trotzdem durch Contact verbreitet? Der klinische Verlauf sprach sehr dafür; z. B. erkrankten schulpflichtige Kinder und wurden vom Schulbesuch ausgeschlossen, nach einigen Tagen erkrankten auch ihre jüngeren Geschwister; ferner erkrankten eine Anzahl Kinder des benachbarten Dorfes Gisselberge, die in Nieder-Weimar zur Schule gingen, sonst aber in jener Zeit Niemand in der Umgegend. Es bleibt trotz der negativen Impfergebnisse für die Contagiosität eine doppelte Möglichkeit: 1. Erwachsene sind augenscheinlich sehr wenig empfänglich; in ganz Nieder-Weimar und Gisselberg ist kein Erwachsener erkrankt. Die Pneumokokkenconjunctivitis ist in erster Linie eine Kinderkrankheit. 2. Bei den meisten erkrankten Kindern bestand vor und während der Augenentzündung starker Schnupfen. Es ist möglich, dass dieser bei der Uebertragung von Einfluss ist. Jedenfalls befällt die Pneumokokkenconjunctivitis nur dazu disponirte Individuen, d. h. vornehmlich Kinder; aber auch bei Erwachsenen ist ausser dem Contagium, wenn man es aus der klinischen Verbreitung der Epidemie annehmen darf, eine eigene Disposition nöthig, da Vortr. bei Gelegenheit einer zweiten Epidemie in Ellnhausen sich später hat überzeugen können, dass auch von den beiden dort erkrankten erwachsenen Personen eine directe Secretübertragung auf einen Collegen negativ blieb.

Man könnte schliesslich noch daran denken, dass das gleichzeitige, epidemieartige Befallenwerden einer grösseren Zahl von Kindern desselben Ortes ohne contagiöse Uebertragung von einem auf den anderen sich so vollzogen haben könnte, dass durch gleichzeitig auf sie einwirkende Schädlichkeiten („rheumatische" etc.) schon vorher vorhandene, aber unschädliche Pneumokokken der Nase oder Conjunctive virulent geworden wären. Eine bestimmte Ansicht lässt sich hierüber noch nicht geben.

Der Verlauf der Pneumokokkenconjunctivitis war meist sehr milde; charakteristisch war: Leichtes Oedem der Lidhaut im Beginn, diffuse Röthung, geringe Schwellung der Conjunctiva, vielfach Bildung kleiner, oberflächlicher Pseudomembranen an den Uebergangsfalten. Conjunctiva bulbi ebenfalls geröthet, besonders oben, wo am 2. oder 3. Tage kleine verwaschene Hämorrhagien sich häufig zeigten. Ziemlich reichliche Absonderung von wässerigem, thränen-

Digitized by Google

artigem Secret, in welchem die kokkenhaltigen Eiterflocken schwimmen. Dauer dieser Secretion meist 2—3 Tage, dann schnelle spontane Rückbildung auch ohne Touchirung, nach 8 Tagen normaler Befund. Nur wenige Fälle zogen sich etwas in die Länge. Nur ausnahmsweise bildeten sich einige Follikel, die innerhalb der nächsten Wochen von selbst verschwanden. Die Conjunctivitis war fast immer doppelseitig.

Die Differentialdiagnose gegenüber der Conj. granulosa, sowie der Conjunctivitis des Koch-Week'schen Bacillus, ferner gegenüber der von Wilbrand-Saenger-Staehlin beschriebenen, durch gonokokkenähnliche Diplokokken hervorgerufenen Follicularconjunctivitis, ist leicht durchzuführen, und wegen der erheblich besseren Prognose von praktischer Wichtigkeit. Es ist demnach zu wünschen, dass die amtliche Physikatssprache unter der allgemeinen Rubrik: „contagiöse Augenentzündung" eine Anzahl von Unterabtheilungen mit den angegebenen, ihrer Aetiologie nach bekannten Formen einfügt.

Journal-Uebersicht.

I. Zehender's klinische Monatsblätter für Augenheilkunde. 1895. November.

1) Ueber einige subjective Gesichtswahrnehmungen, von W. v. Zehender.

Fünfter (letzter) Artikel. Ueber die im eigenen Auge sichtbare Bewegung der Pigmentkörner in der retinalen Epithelschicht.

---

2) Ueber subconjunctivale Sublimatinjectionen, von Dr. Seggel.

Bei einer Glaskörpereiterung nach Staroperation, einem Falle einer inficirten Sprengwunde der Hornhaut mit theilweisem Glaskörper und Irisvorfall, Irisdialyse, Zonulariss bei Sprengung der Hyaloidea mit drohender Eiterinfiltration der ganzen Hornhaut und des Glaskörpers, einem Falle von Orbitalphlegmone, sowie einer Iridocyclitis führte Seggel mit günstigem Erfolge die subconjunctivale Sublimatinjection aus.

---

3) Totaler Lichtsinn bei Trübungen der Augenmedien, von Dr. R. Katz.

Bei normaler Beschaffenheit des Sehnervenapparates haben Augen mit Trübungen der Medien dieselben oder nahezu dieselben Unterschiedsempfindlichkeiten des Lichtsinnes, wie vollständig normale Augen. Sobald aber der Sehnervenapparat in irgend welcher Weise afficirt wird, so zeigt sich der Lichtsinn merklich herabgesetzt. Auf dieser Thatsache fussend giebt Katz eine Methode an Erkrankungen des Sehnerven bei Trübungen der Augenmedien zu diagnosticiren.

---

4) Heilung der Netzhautablösung, von Dr. Fraenkel.

Fr. berichtet über eine doppelseitige Netzhautablösung bei einem 27jähr. Myopen. Nach einer vierwöchentlichen Behandlung mit Rückenlage, Verband und Pilocarpin trat keine Besserung ein. 11 Jahre später war beiderseits die Abhebung angelegt, ohne dass irgend ein Heilverfahren angewandt worden war. Dieser Zustand blieb bis jetzt, in den nächsten 3 Jahren, unverändert.

Digitized by Google

December.

1) Beitrag zur Lehre der pathologischen Anatomie der Hornhaut. Keratitis vesiculosa mit Gefässneubildung, von Dr. Bossalino.

B. hat die Hornhaut eines Auges, welches wegen langwieriger Keratitis ulcerosa mit Iritis verbunden und folgender Keratitis vesiculosa mit Blutgefässneubildung auf der Oberfläche enucleirt worden war, mikroskopisch untersucht. Der Inhalt der Bläschen war nicht klar und durchsichtig, wie gewöhnlich bei Keratitis mit Bläschenbildung, sondern er bestand aus Fibrinflocken, Zellendetritus und rothen Blutkörperchen, wahrscheinlich die Folge von Zerreissungen der Gefässe, welche das gewucherte Epithel durchzogen. Die Blutgefässneubildung fand in dem letzteren zum grossen Theile statt. Das Epithel vermehrte entweder seine Neubildungsfähigkeit wegen der vermehrten Ernährung, in Folge der Zunahme des Ernährungsmaterials, welches ihm die neugebildeten Gefässe zubrachten, oder die Hypertrophie des Epithels war selbständig, und primär wie bei der Gefässentwickelung drangen die Gefässe in das gewucherte Epithel hinein.

---

2) Zur Frage der nasalen Hemianopsie, von Dr. Bakowicz.

Verf. beobachtete einen Fall von sog. nasalem hemianopischem Gesichtsfelddefecte, welcher durch eine Sehnervenatrophie bedingt war. Er ist der Ansicht, dass in den Fällen, wo die nasalen Gesichtshälften auch bei normalem Fundus fehlen, immer andere Erkrankungen in Erwägung zu ziehen sind und der Ausdruck nasale Hemianopsie ganz fallen zu lassen ist.

---

3) Einige Untersuchungen über Atropinconjunctivitis, von Dr. Gustav Ahlström.

Nach den Beobachtungen und Untersuchungen von A. beruht die Atropinconjunctivitis nicht in jedem Falle auf der Anwesenheit von Mikroorganismen in der angewandten Atropinlösung, welche eine Infection in der Conjunctiva hervorrufen, sondern auch auf einer Idiosynkrasie der Schleimhaut gegen dieses Mittel.

---

4) Bemerkungen zur Accommodation im erblindeten und schielenden Auge, von Th. Axenfeld.

A. bestätigt die Beobachtung von Greef, dass auch in erblindeten und schielenden Augen die Accommodation stattfindet.

---

5) Zwei interessante Fälle von Trauma, von E. Pergens.

---

6) Eine Augenspiegellampe für Gas- und elektrische Beleuchtung, von O. Eversbusch.

---

7) Zur Aetiologie des Bindehautkatarrhes, von Ph. Steffan.

Horstmann.

II. v. Graefe's Archiv für Ophthalmologie. XLI. 3.

1) Zur pathologischen Anatomie der centralen und perinuclearen Cataracte, von Dr. Eugen v. Hippel, Privatdocent und I. Assistent der Universitäts-Augenklinik in Heidelberg.

Verf. untersuchte vier jedenfalls seit frühester Kindheit cataractöse Linsen, von denen je zwei von einer Mutter und deren Kinde stammten. Von den fünf

Digitized by Google

Kindern derselben Mutter sind noch zwei andere wegen Schichtstar früher iridectomirt worden, zwei sollen gesunde Augen haben. Im ganzen konnte v. H. die Befunde früherer Untersucher bestätigen. In einem Auge der Mutter fanden sich anatomisch in der normalen Corticalis schmale mit feinkörniger Masse gefüllte Spalten, welche in vivo keine Trübung verursacht hatten. Im übrigen handelte es sich in allen Fällen um Cataracta centralis et perinuclearis mit mehrschichtigen perinucleären Trübungen, welche durch Einlagerung von tropfenförmigen Bildungen bedingt waren. Beide Linsen der Mutter waren geschrumpft, die eine im äquatorialen Durchmesser, die andere von vorne nach hinten.

Auch die beiden Linsen des Kindes waren hochgradig geschrumpft. In einer derselben zeigte sich starke Verflüssigung der Corticalis, was einen Zerfall der Linsenfasern voraussetzt.

Der Inhalt der Hohlräume färbt sich auch dann sehr intensiv mit Hämatoxylin, wenn die Härtung in Müller'scher Flüssigkeit stattgefunden hat.

---

2) Ueber das Vorkommen eigenthümlicher homogener Gebilde mit Amyloidreaction in Hornhautnarben, von Dr. Eugen v. Hippel, Heidelberg.

In Uebereinstimmung mit Beobachtungen, welche seiner Zeit von Beselin veröffentlicht wurden, fand Verf. in einem Falle von Leucoma adhaerens und in zwei Fällen von Leucoma ectaticum in den Hornhautnarben eigenthümliche Einlagerungen, welche zum Theil feinste Pünktchen, zum Theil kleinere und grössere Schollen darstellten. Eine Anzahl derselben zeigte mit Jodlösung ausgesprochene Amyloidreaction, andere blieben ungefärbt. Wahrscheinlich beruht die ausgesprochen gelbe Färbung mancher Hornhautnarben auf diesen Gebilden.

In einem der Fälle fanden sich an der Hinterfläche der Hornhaut — vermuthlich durch Neubildung von Gewebe — eine Strecke weit zwei Glashäute. Da die Einlagerungen auch zwischen diesen beiden Häuten vorhanden waren, so können sie nicht aus Hornhautfibrillen hervorgegangen sein. Verf. vermuthet, dass sie aus umgewandelten rothen Blutkörperchen entstehen. Der positive Ausfall der Hämatoidinreaction, welche einzelne Gruppen zeigten, bestätigt diese Vermuthung. Zudem hat Verf. schon früher nachgewiesen, dass sich aus dem Blute Massen bilden können, welche Amyloidreaction geben.

Das Verhalten verschiedenen Farbstoffen gegenüber kann hier nicht ausführlich mitgetheilt werden. Es genügt hervorzuheben, dass dieselben Farbstoffe nicht bei allen Gebilden in gleicher Weise einwirken, und dass auch, wie schon erwähnt, die Jodreaction manchmal ausbleibt. Verf. schliesst daraus, dass die Einlagerungen keine constante chemische Zusammensetzung besitzen, sondern in einem Umwandlungsprocesse begriffen sind.

---

3) Ueber die histologischen Vorgänge bei der Heilung perforirender Lederhautwunden, von Dr. E. Franke in Hamburg.

Die Beobachtungen wurden an den Augen meist junger Kaninchen angestellt. Aequatorialschnitt von 6 mm Länge etwa 5 mm vom oberen Hornhautrande entfernt. Die erste Untersuchung fand 4 Stunden nach der Verletzung statt.

Die Aderhaut und die Episclera betheiligen sich vorwiegend an der Bildung der Narbe. Sie zeigen Proliferation der Zellen, welche sich von beiden Seiten in die Wunde hineinerstrecken und innerhalb derselben zusammentreffen. Mitosenbildung ist erst nach 48 Stunden zu beobachten. Die Sclera selbst ist wenig activ und liefert erst spät aus fixen Bindegewebskörperchen hervor-

Digitized by Google

gegangene Fibrillen. Die Mitwirkung weisser Blutkörperchen konnte ebensowenig festgestellt werden wie die des Glaskörpers. Auch die Netzhaut betheiligt sich an der Bildung der Scleralnarbe nicht, sie verwächst mit der Aderhaut, deren Elemente den Netzhautspalt ausfüllen und zur Vernarbung bringen. Ebenso ist die Bindehaut unbetheiligt. Ihre Wunde pflegt längst vernarbt zu sein, wenn die Lederhautwunde noch granulirt.

Die Fasern des definitiven Narbengewebes haben dieselbe Richtung wie die Fasern der Sclera.

Durch Schrumpfung des mit der Netzhaut verwachsenen Glaskörpers kann noch nach Jahren Solut. retin. eintreten.

Praktisch ist zu beobachten, dass eine feste Vereinigung der Scleralwunden erst nach etwa 3 Wochen erfolgt, und dass es sich daher empfiehlt, so lange Zeit einen Druckverband tragen zu lassen.(?)

---

4) **Die Nerven der Augenlider und der Sclera beim Menschen und Kaninchen nach Untersuchungen mit der Golgi-Cajal'schen Methode,** von Dr. Ludwig Bach, Privatdocent und I. Assistent an der Universitäts-Augenklinik zu Würzburg.

Beim Menschen sind der Tarsus und die Conjunct. palpebr., beim Kaninchen der Lidrand besonders nervenreich. Die eigenthümlich knäuelförmigen Geflechte lassen sich ohne Abbildung nicht beschreiben. Beim Menschen und Kaninchen umspinnen Nervenäste die Meibom'schen Drüsen und dringen in die Acini ein. Endigungen in dem Epithel der Acini wurden nur beim Kaninchen beobachtet. In Uebereinstimmung mit Helfreich konnte Verf. Nervendigungen in der Sclera feststellen.

---

5) **1. Die Nervenzellenstructur der Netzhaut in normalen und pathologischen Zuständen.**
2. Die menschliche Netzhaut nach Untersuchungen mit der Golgi-Cajal'schen Methode, von Dr. Ludwig Bach, Würzburg.

---

6) **Bau der Säugethiernetzhaut nach Silberpräparaten,** von Dr. F. Hosch in Basel. Aus der anatomischen Anstalt des Vesalianum zu Basel.

Beide Arbeiten sind zumal ohne Abbildungen für ein kurzes Referat nicht geeignet.

---

7) **Ein Beitrag zur Kenntniss der leukämischen Erkrankung des Auges,** von Dr. Rosa Kerschbaumer in Salzburg.

25jähriger Patient mit ausgesprochen leukämischer Allgemeinerkrankung zeigte Vortreibung — rechts 1,85, links 2,2 cm — und mangelhafte Bewegung der Bulbi. Links $5 = {}^{6}/_{24}$, rechts $5 = {}^{6}/_{12}$. Lidschluss vollständig. Links Stauungspapille, rechts nur einige ausgedehnte Venen, keine gelbliche Färbung des Fundus. 3 Wochen nach der Aufnahme exitus.

Der Inhalt der rechten Orbita misst von vorne nach hinten 58,5 cm, in der Breite 43,5 cm und erstreckt sich vom Bulbus bis zum Foramen opticum. Der Bulbus wird bis in die Nähe des Hornhautrandes von der Neubildung umfasst. Dieselbe ist von weicher, nur stellenweise derberer Consistenz und locker mit der Sclera verwachsen. Mikroskopisch zeigt die Conjunct. bulbi sich vom Hornhautrande an um das 2—3fache verdickt und vielfach gefaltet. Das Gewebe enthält viel fibrilläres Bindegewebe und zahlreiche stark ausgedehnte Gefässe, an der Oberfläche grössere und kleinere Blutextravasate. Zwischen

Digitized by Google

Sclera und Conjunctiva findet sich eine kleinzellige Infiltration, die nach vorn an Intensität abnimmt und sich zwischen den Bindegewebsfibrillen der Conjunctiva verbreitet. Die Rundzelleninfiltration ist in den vorderen Abschnitten der Chorioidea spärlich, in den hinteren Abschnitten aber so stark, dass der normale Bau unkenntlich wird. Mässige Infiltration der äusseren Netzhautschichten. Die Scheiden des N. opticus, namentlich die Arachnoidealscheiden sind hochgradig infiltrirt. Ein Gleiches gilt von der Thränendrüse und von den Scheiden der Gefässe. Im Orbitalgewebe ist sowohl das Fettgewebe selbst als auch die bindegewebige Zwischensubstanz von dem Infiltrat ergriffen.

Der Inhalt der linken Orbita misst 62,5 bezw. 46 mm. Er ist von derberer Consistenz und fest mit der Sclera verwachsen. Bei der mikroskopischen Untersuchung zeigte sich, dass die Infiltration auch in die oberflächlichen Lagen der Sclera eingedrungen ist und in der Chorioidea, von hinten nach vorne abnehmend bis in den Ciliarkörper hinein reicht.

Die hinteren völlig degenerirten Partien der Chorioidea sind um das vierfache verdickt, die zugehörige Netzhaut ist ebenfalls von dem Infiltrate durchsetzt und nur in den inneren Lagen relativ frei. Der N. opticus selbst ist unverändert, dagegen erscheinen die Scheiden in Folge der dichten Infiltration unter sich und mit dem Nerven verwachsen.

Das Infiltrat bilden vorzugsweise kleine wenig färbbare Rundzellen, grössere den weissen Blutkörperchen gleichende Rundzellen, grosse, glänzende meistens mehrkernige Zellen und Detritus. Seltener sind Riesenzellen, rothe Blutkörperchen und feine Kerne. Zahlreiche Zell- und Kerntheilungsfiguren.

Im Infiltrate und auch in den Gefässen finden sich in grosser Zahl kurze Bacillen, welche meistens eine hyaline Kapsel besitzen und den Bacillen des Rhinoskleroms ähnlich sind. Kokkengruppen nur vereinzelt. Die Leukämie darf als eine auf Einwanderung von Mikroben beruhende Krankheit angesehen werden.

Die Rundzellen werden durch die Gefässe in die Orbita gebracht und lagern sich zunächst an den Gefässscheiden in grösserer Menge ab.

In den Bulbus gelangt die Infiltration besonders durch die Art. cil. post. brev., die in ihrem Lumen und in ihren perivasculären Lymphräumen zahlreiche Rundzellen enthalten.

Die Zellen des Infiltrats sind nicht alle eingewandert, sondern werden, wie mehrkernige Zellen und karyokinetische Figuren beweisen, auch im Infiltrate gebildet. Ein Theil derselben zeigt fettige Metamorphose und zerfällt in fettigen Detritus.

---

8) Die neuropathische Natur des Nystagmos, von Alfred Graefe.

Um die noch bestehenden Widersprüche in der Auffassung des Nystagmos auszugleichen, stellt Verf. „mit aller Reserve" folgende Theorie auf. Bei der stets vorhandenen Amblyopie empfängt das Sehcentrum im Grosshirn nur minderwerthige Reize und überträgt subnormale Erregungen zu den die Bewegungen der Augen regulirenden Centren. Diese reagiren darauf mit tremorartigen, dem Willen entzogenen Bewegungen. Die neuropathische Läsion ist daher nicht immer schon vorher vorhanden (Raehlmann), sondern wird unter Umständen erst erworben. (Vgl. Michel, Lehrbuch. 1890. S. 579.)

Beim acquirirten Nystagmos der Bergleute treten bekanntlich Scheinbewegungen der gesehenen Objecte auf, worauf der lästige Gesichtsschwindel beruht. Wenn beim angeborenen oder in frühester Jugend erworbenen Nystagmos

Digitized by Google

ruhende Objecte ruhend erscheinen, so darf darin ein Beweis für die Richtigkeit der empiristischen Theorie des Sehens erblickt werden.

9) **Zur Sehleistung der Myopen**, von Dr. Hermann Triepel, Assistent am anatomischen Institut in Giessen.

10) **Ueber einen Fall von Graves'scher Krankheit mit Exophthalmus monocularis und einseitiger Schilddrüsen-Anschwellung**, von Dr. Percy Fridenberg in New-York.

24jährige Frau, von Jugend an nervös, schüchtern, ängstlich, seit 4 Jahren in vielfach getrübter Ehe lebend, spürte nach einem besonders peinlichen Ereigniss Zunahme der Schwäche. Es zeigte sich Herzklopfen, Asthenopie, grosse Reizbarkeit. Bei der Aufnahme bestand mässige Prominenz nur des linken Auges, das obere Lid retrahirt, bei Bewegungen des Auges nach unten nicht folgend. Insufficienz der Mm. rect. int., feiner fibrillärer Tremor der Hand und der Zunge. Kein Klappenfehler, Herzdämpfung nach links vergrössert, Puls 120 (bei Ruhe). Deutliche Schwellung des rechten Lappens und des Isthmus der Schilddrüse, linker Lappen normal. Prominenz des Bulbus und Hypertrophie des Schilddrüsenlappens waren demnach gekreuzt.

Nach sechsmonatlicher Behandlung, Ruhe, Diät, Tinct. Strophanthi wesentliche Besserung aller Symptome. (Schluss folgt.)

Vermischtes.

1) Réglement du XIIe Congrès International de Médecine à Moscou. 19.—26. Août 1897 (unseres Stiles).

Le XIIe Congrès International de Médecine est placé sous l'Auguste patronage de Son Altesse Impériale le Grand-Duc Serge Alexandrovitch. — L'ouverture du Congrès de Moscou aura lieu le 19 Août 1897 et sa clôture le 26 du même mois. Sa durée sera de huit jours. . . .

2) Der Geheime Medicinalrath Prof. Dr. Rudolf Schirmer in Greifswald, dessen am 27. Januar erfolgten Tod wir zu beklagen haben, gehörte ganz der pommerschen Universitätsstadt an. Dort am 10. März 1831 geboren, studirte er, auf dem Greifswalder Gymnasium vorgebildet, an der pommerschen Hochschule von 1852 an Medicin. 1856 erwarb er dort mit einer physiologischen Untersuchung über den Geschmackssinn den Doctorgrad. Nachdem er im Jahre darauf die ärztliche Staatsprüfung abgelegt hatte, unternahm er die übliche Studienreise, die ihn nach Göttingen, Berlin, Wien und Paris führte. Am längsten verweilte er in Berlin. Hier gewann er Zugang zu Albrecht v. Gräfe. Das war entscheidend für die Richtung von Schirmer's Lebensarbeit. Für Greifswald setzte Schirmer die selbständige Einrichtung des augenärztlichen Universitätsunterrichtes durch. Er habilitirte sich 1860 als erster Docent für Augenheilkunde an der pommerschen Hochschule. Von der Universität war damals noch der Chirurgieprofessor Adolf Bardeleben mit der Unterweisung der Studirenden in der Augenheilkunde beauftragt. Schirmer verstand es aber, sein Fach in dem Maasse zur Geltung zu bringen, dass 1867 in Greifswald eine ausserordentliche Professur für Augenheilkunde errichtet wurde, die ihm zufiel. 1873 kam es endlich bei der allgemeinen Reform des ophthalmologischen Unterrichtes an den preussischen Hochschulen zur Begründung einer ordentlichen Professur. Verbunden mit dieser ist die Leitung der Universitätsklinik für Augenkranke, deren Schaffung Schirmer zu danken ist und der er als eifrigster Lehrer (12 Stunden wöchentlich) vorstand. Was die wissenschaft-

Digitized by Google

lichen Leistungen Schirmer's angeht, so seien seine beiden grösseren Schriften „Die Lehre von der Refraction und Accomodations-Störungen des Auges“ und „Die Krankheiten der Thränenorgane“ hervorgehoben. Dazu kommt noch eine beträchtliche Reihe von Einzelstudien. Schirmer leitete die Greifswalder Augenklinik bis zum Herbst 1893. Seither lebte er im Ruhestande. Die Klinik übernahm als sein Nachfolger sein Sohn Otto Schirmer als ausserordentlicher Professor.

3) Mittheilung eines Falles von Mitbewegung eines ptotischen Lides bei Bewegungen des Unterkiefers. Von Prof. M. Bernhardt. (Nachtrag).

Die Beobachtung Hillemann's[1] betrifft ein 18jähriges sonst gesundes Mädchen, dessen linkes oberes Augenlid nicht eigentlich gelähmt war, doch aber schwächer functionirte als das rechte. Es bewegte sich beim Kauen mit: es hob sich bei Oeffnung des Mundes, beim Vorschieben des Unterkiefers und beim Verschieben desselben nach rechts. Wurden die Mm. masseteres und temporales bei geschlossenen Kiefern in Bewegung gesetzt, so senkte sich das Lid etwas bei ihrer Anspannung und hob sich wieder bei Nachlass der Spannung. — Es bestand ein Colobom des linken Sehnerven, eine beträchtliche Vergrösserung des blinden Fleckes: an der dem Sehnerveneintritt entsprechenden Stelle bestand ein relatives, z. Th. absolutes Scotom von etwa 15 Perimetergraden. In Bezug auf die Parese des oberen Lides und seine Mitbewegung schliesst sich Verf. im Wesentlichen den von Helferich und Referenten entwickelten Anschauungen an.

Bibliographie.

1) Ueber einen Fall von Embolie der Centralarterie mit Freibleiben des temporalen Netzhautbezirkes nebst Bemerkungen über die centripetalen Pupillenfasern, von Prof. Dr. Laqueur in Strassburg. (Arch. f. Augenheilkunde. XXX. Bd. 2. u. 3. Heft.) L. beschreibt einen Fall von Embolie der Centralarterie mit Freibleiben des temporalen Netzhautbezirkes. Die centrale S. betrug $^2/_3$. Das G. F. zeigt eine enorme Beschränkung, insofern dasselbe nach oben bis dicht an den Fixirpunkt, nach innen 3—4°, nach unten bis 6° und nach aussen bis 12° eingeengt war. Die Reaction der Pupille auf direct von vorn einfallendes Licht ist erhalten, wenn auch wenig ausgiebig. Der Augenhintergrund zeigt die bekannte milchige Trübung (mit Ausnahme des maculotemporalen Bezirkes) bis zu einer Entfernung von 3—4 Pa D., dann nimmt die Verfärbung allmählich, aber ziemlich rasch ab und die Aequatorialgegend erscheint wieder in dem normalen Roth. Temporalwärts ist sowohl der Rand der Pa. in einer Ausdehnung von ungefähr einem Drittel des Kreisumfanges normal, als auch ein breiter, scharfbegrenzter Streifen des Augenhintergrundes bis zur Peripherie, in welchem die Macula lutea enthalten ist. Im Bereich der normal erscheinenden Partie verläuft ein ziemlich dickes Gefäss (Arterie), ungefähr entsprechend einem Retinalgefäss 2. Ordnung, welches in den gesunden Bezirk verschiedene Aeste abgiebt und sich bis weit in die Peripherie hinein verfolgen lässt. Von Maculargefässen sind mit Mühe drei ganz kleine Aestchen zu erkennen, die sich jenseits des Papillenrandes bald verlieren. Der Harn ist eiweissfrei, aber es besteht ein Klappenfehler an der Mitralis, wahrscheinlich in Folge frischer Endocarditis. — Nach 8 Tagen begann die Netzhauttrübung sich aufzuhellen.

[1] Eigenthümliche Mitbewegung des oberen Lides eines mit Coloboma nervi optici behafteten Auges. (Aus der Bonner Augenklinik.) Klin. Monatsbl. f. Aug. Dec. 1891.

Digitized by Google

Die centrale S. ist jetzt = 1. Nach ungefähr 3 Wochen ist der untere und obere Papillenrand sichtbar geworden. Die Begrenzung des normalen Netzhautbezirkes ist nicht mehr so scharf. Die Pupillenreaction ist bei Lichteinfall von vorn sehr deutlich, aber schwächer als die synergische, ausserdem ist aber jetzt auch eine schwache Reaction zu constatiren bei excentrischem Lichteinfall von rechts oder links. — Im weiteren Verlauf trat deutliche Atrophie der Sehnerven ein, sämmtliche Arterien, mit Ausnahme des beschriebenen temporalen Astes, sind sehr dünn. Die centrale S. ist normal, das G. F. ist unverändert geblieben. Die Therapie (Massage) hat keinerlei Wirkung. — 8 Monate später ist die Netzhauttrübung völlig verschwunden, sonst hat sich nichts geändert. Das temporale Gefäss in dem normalen Bezirk hat immer noch den Durchmesser eines Gefässes 2. Ordnung, von den drei kleinen Maculararterien ist nur noch eine, ganz feine nachzuweisen. — Es handelt sich hier zweifelsohne um eine Embolie der Centralarterie mit Freibleiben des temporalen Astes, welcher vor der Stelle der Verstopfung aus dem Stamm entsprang. Das Vorkommen eines solchen starken temporalen Astes ist übrigens häufiger, als man glaubt. Der ophthalmoskopische Befund entspricht vollkommen jener Annahme, denn ein cilio-retinales Gefäss, welches hakenförmig aus dem Rand der Pa. aufgestiegen wäre, war nicht zu entdecken und hätte auch zur Ernährung eines so grossen Netzhautbezirkes nicht ausgereicht. Es gelang dem Verf. in der Literatur 16 weitere Fälle von Embolie mit Integrität der Macularregion zu finden. Er theilt dieselben kurz mit. Die Fälle gleichen sich im Allgemeinen ziemlich, die Verschiedenheit der Form der freigebliebenen Netzhautzone erklärt sich leicht durch die Annahme, dass von den kleinen Maculararterien bald nur eine, bald zwei, bald auch mehrere von der Embolie verschont geblieben sind. Die Ansicht, dass cilio-retinale Gefässe dabei eine Rolle spielen, ist schon von früheren Autoren mit guten Gründen widerlegt worden. Der wesentliche Unterschied des hier beschriebenen Falles von jenen bisher veröffentlichten 16 Fällen liegt jedoch darin, dass hier nicht blos der papillo-maculare Bezirk, sondern der ganze temporale Netzhautbezirk bis an die Ora serrata freigeblieben ist. Dies ist nur zu erklären durch das zufällige Vorhandensein eines stärkeren temporalen Astes der Centralarterie. Die macularen Arterien konnten keine Rolle spielen, denn sie waren bei der letzten Untersuchung völlig atrophisch gefunden worden. Dass bei der beträchtlichen Grösse des erhaltenen Netzhautbezirkes das G. F. so auffallend klein war, ist leicht verständlich, wenn man sich die Faserrichtung der Sehnervenfasern vorstellt, welche vom oberen und unteren Papillarrand mit Umgehung der Macula bogenförmig zu den von der Macula temporalwärts gelegenen Netzhautpartien ziehen, während die von dem temporalen Papillarrand abgehenden Fasern nur bis zur Macula selbst gehen und diese versorgen. Weiterhin ist der beschriebene Fall noch interessant, insofern die Belichtung der auf Licht nicht empfindlichen Netzhautbezirke eine sichere, wenn auch schwache Pupillarreaction auslöste, und es spricht L. die Ansicht aus, dass die kritische Betrachtung seines Falles und aller anderen hierher gehörigen Fälle zu dem Schlusse führe, dass in der Netzhaut neben den Sehfasern auch centripetale Pupillenfasern in gesondertem, wenn auch eng verflochtenem Fasersystem existiren müssen. Ancke.

2) **Zwei Fälle von Glaucoma malignum**, von Prof. E. Adamük in Kasan. (Archiv für Augenheilk. Bd. XXX. 2. und 3. Hft.) Verf. betrachtet als Ursache des Glaucoms nur die venösen Gefässe, da seine zahlreichen, in dieser Richtung angestellten Experimente erwiesen haben, dass die beständig und stark hervortretende Erhöhung des intracularen Drucks, welches das

Digitized by Google

wesentliche Merkmal dieses Processes bildet, einzig und allein durch Unterbindung der Venae vorticosae hervorgerufen werden kann. Alle übrigen Ursachen können nur temporäre Bedeutung haben; die nervöse Thätigkeit müsste schliesslich erschöpft werden, der Entzündungsprocess müsste allmählig sein natürliches Ende erreichen und das Glaucom, wenn es durch diese Ursachen bedingt wäre, müsste bedeutend früher endigen. Die beständig zunehmende Härte der Augen kann also nur von solchen Ursachen abhängen, welche keiner Erschöpfung und Ermüdung unterliegen. Veränderungen atrophischer Art in der Gefässhaut und im Ciliarkörper spielen dabei keine Rolle, denn es ist allgemein bekannt, dass der Glaucom-Process in seiner schärfsten Form an noch sehr gut sehendem Auge sich entwickeln kann, zu einer Zeit, wo von jenen Veränderungen keine Rede ist. Ferner hat die Verwachsung der Winkel in der vorderen Kammer nichts hierbei zu bedeuten, da dieselbe in 20% der Fälle fehlt und wenn sie sich bildet, dies erst thut, nachdem der Glaucom-Process schon einen höheren Grad erreicht hat. Auch die Wirkung der Mydriatica und Miotica bestätigt die Richtigkeit von A.'s Ansicht. Diese Mittel haben am gesunden Auge einen geringen Einfluss auf die Tension, der sich darin äussert, dass mydriatische Mittel unzweifelhaft den intraocularen Druck etwas herabsetzen, während ihn die miotischen etwas erhöhen. Gerade umgekehrt ist die Wirkung jener Mittel bei glaucomatösen Augen, aber nicht weil diese Alkaloide einen Einfluss auf die grössere oder geringere Filtration der Augenflüssigkeit ausüben, also nicht wegen ihrer physiologischen Wirkung, die sie sonst entfalten, sondern weil sie die Pupille gleichzeitig erweitern resp. verengern, also wegen ihrer mechanischen Wirkung. Sie entlasten den Ciliarkörper von Blut, falls sie die Pupille verengern, sie belasten ihn noch mehr, falls sie die Pupille erweitern. — Nach diesen allgemeinen Betrachtungen über das Wesen des Glaucoms schildert Verf. zwei Fälle von Glaucoma malignum. Der erste Fall betrifft einen 34jährigen Mann, der sich mit absolutem Glaucoma des innereren Auges in der Klinik vorstellt. S = 0. Vollkommen durchsichtige brechende Medien. Tiefe Excav., starker Haloglaucomat. Keinerlei Blutergüsse oder sonstige Veränderungen im Hintergrunde. Wie lange das Sehvermögen schon verloren war, konnte Pat. nicht angeben. Leichte dumpfe Schmerzen. Da die vorgeschlagene Enucleation verweigert wurde, iridectomirte A., ohne Störung bei der Operation und die ersten drei Tagen nachher. Am vierten Tag aber, nachdem Pat. eigenmächtig aus dem Bett gegangen war, gingen die Wundränder auseinander, eine Abflachung der vorderen Kammer trat ein und ein kleiner Bluterguss in dieselbe. Nach diesem Zwischenfall ging die Heilung nur sehr langsam vor sich, insofern die Wundränder immer wieder auseinandergingen. In den Wundwinkeln zeigten sich die Ränder der ausgeschnittenen Iris und mussten zweimal abgetragen werden. Erst nach 6 Wochen fand sich eine glatte Narbe vor, und die Tension wurde annähernd normal. Pat. wurde entlassen. Das zweite Auge war dabei immer vollkommen normal. Wieder 6 Wochen später stellte Pat. sich von Neuem in der Klinik vor und zwar auch auf dem ursprünglich gesunden Auge an Glaucom erblindet. Er soll kurze Zeit nach seiner Ankunft in der Heimath einige Anfälle von Nebelsehen ohne Schmerz gehabt, wodurch seine Sehkraft so geschwächt wurde, dass er schon nach 3 Tagen sich nicht mehr selbst führen konnte. Der Augenarzt in der Heimath des Patienten constatirte typisches Glaucom und iridectomirte. Die Operation an sich verlief normal, aber die Heilung verzögerte sich durch wiederholtes Auseinandergehen der Wundränder und secundäre Iritis. Unter anhaltenden Schmerzen schwand der Rest von Sehkraft vollständig. A. constantirte jetzt, dass die Narbe auf dem ersterkrankten Auge sich wieder

gedehnt hatte. Schmerzen oder grössere Härte fehlten. Auf dem zweiterkrankten Auge war die Narbe ebenfalls gedehnt und uneben und es fanden sich die Residuen abgelaufener Iritis. Das Auge war weich und die Reizung dauerte fort, hierbei bestand noch ganz schwache Lichtempfindung, die jedoch auch bald völliger Blindheit Platz machte. — In einem zweiten Fall handelt es sich um eine sonst gesunde 52jährige Bauernfrau, die mit Glaucoma non inflammat. complet. auf dem linken Auge, in einer unbedeutenden Entwickelung desselben Processes auf dem rechten Auge, in der Klinik erschien. SR = 20/40, L = 0. Beiderseits bedeutende Erhöhung des intraoculären Druckes, besonders L. Entzündliche Veränderungen fehlen. Das einzige Abnorme war die auf beiden Augen stark ausgeprägte glaucomatische Excavation. Nirgends ein Bluterguss. Es wurden nun beide Augen in einer Sitzung iridectomirt, ohne dass Complicationen dabei vorkamen; nur auf dem linken Auge lies sich die Iris schwer herausziehen, riss zweimal von der Pincette ab und musste wiederholt gefasst werden. Nach der Excision füllte sich die vordere Kammer auf beiden Augen mit Blut, welches nach der Entleerung sich immer wiedersetzte, sodass der Verband angelegt werden musste, obgleich die vordere Kammer nicht völlig von Blut gesäubert war. Pat. fühlte nach der Operation ziemlich unbedeutende Schmerzen, die noch viele Tage anhielten. Beim Verbandwechsel zeigt sich auf beiden Augen neben beträchtlicher Chemosis deutliche Iritis. Die Härte des Auges war bedeutend, die Wundränder verklebt, die vordere Kammer fehlt. Das Sehen war neblig. Dieser Zustand hielt zwei Monate an. Es wurde nun auf beiden Augen und zwar zuerst auf dem linken, dann zwei Wochen später auch auf dem rechten Auge die Iridectomie wiederholt. Auf dem linken Auge verlief Alles ziemlich erträglich. Zwar trat auch Bluterguss in die vordere Kammer, Hyperämie und geringe Chemosis auf, aber es verlief Alles viel milder, als bei der ersten Operation. Die Schmerzen waren nur gering. Die Härte des Auges verringerte sich. Deshalb schritt man auch zur zweiten Operation auf dem anderen Auge. Die Operation selbst verlief ohne Störung, aber die Blutung war hier bedeutender. Auch trat bei der Operation Schmerz ein, der während der folgenden Tage vorhielt. Bei der Abnahme des Verbandes am zweiten Auge zeigte sich dieselbe Hyperämie und dasselbe Oedem, wie nach der ersten Operation. Die entzündlichen Veränderungen dauerten mehr als zwei Monate, die Wundränder gingen an der neuen und an der alten Wunde auseinander, der Bluterguss in die vordere Kammer nahm zu und schliesslich zeigten sich die Merkmale einer Cyclitis und Neigung zur Atrophie. S = 0. — Es wäre nach des Verf.'s Ansicht wünschenswerth, Merkmale zu entdecken, die uns im gegebenen Falle auf dem voraussichtlich malignen Verlaufe eines Glaucoms aufmerksam machen würden und uns rechtzeitig vor der Iridectomie warnen würden.[1] Vielleicht giebt in solchen Fällen die Sclerotomie oder die einfache Paracentose eine bessere Prognose. Da die Malignität des Verlaufs stets auf beiden Augen vorhanden ist, so könnte man wenigstens, nach schlechten Erfahrungen bei dem ersten Auge, am zweiten Auge die weniger eingreifende Operation vornehmen. Ancke.

3) Ueber die genaue Localisation grosser eiserner und stählerner Fremdkörper im Auge mit dem Sideroskop, von Dr. Eduard Asmus, Ass. a. d. kgl. Universitäts-Klinik f. Augenkranke in Breslau. (Arch. f. Augenheikunde. Bd. XXXI. 1. Heft.) Wenn man der empfindlichen Magnetnadel des Sideroskops ein Auge nähert, welches ein ziemlich grosses oder sehr magnetisches Eisenstück enthält, so können stärkste Nadelausschläge in einem so

[1] In Fall 2 konnte probeweise zuerst das linke Auge operirt werden. H.

Digitized by Google

ausgedehntem Bezirk erfolgen, dass eine genauere Lokalisation des Fremdkörpers unmöglich ist. Wenn nun auch diese grösseren Eisenstücke trotz ungenauer Lokalisation sich meist leicht mit dem Magneten entfernen lassen, so giebt es doch auch Fälle, wo eine feinere Diagnose über den Sitz des Eisenstücks sehr wünschenswerth erscheint. Es sind das diejenigen Fälle, die nicht mehr ganz frisch sind und bei denen eine Fixation des Fremdkörpers zu befürchten ist und dann solche Fälle, bei denen die muthmassliche Form des Eisenstückes die Entfernung desselben aus dem Auge in einer bestimmten Richtung erfordert. Für solche Fälle giebt Verf. eine Modification seines Verfahrens an, welches die Ueberempfindlichkeit des Sideroskops, die hier störend wirkt, herabzusetzen im Stande ist. Er nähert nämlich dem Pol des Sideroskops, dessen Ausschlag die Nähe des Fremdkörpers anzeigen soll, den ungleichnamigen Pol einer zweiten Magnetnadel, welche zunächst bei starker Annäherung die Sideroskopnadel von dem Fremdkörper weg nach sich zu zieht. Entfernt man nun die Hülfsnadel um ein kleines Stück, so kann der Fremdkörper wieder so stark auf die Sideroskopnadel wirken, dass diese einen Ausschlag giebt, aber nicht mehr so stark wie früher, dergestalt, dass nur noch von einem kleinen Bezirk des Auges her eine Ablenkung zu constatiren ist. — Handelt es sich um den gegentheiligen Fall, dass nämlich der Fremdkörper sehr klein ist, in welchem Fall natürlich eine Verstärkung der Ausschläge der Sideroskopnadel wünschenswerth erscheint, so giebt Verf. eine andere Modification seines Verfahrens an. Um nämlich das zeitraubende Arbeiten mit dem astatischen Nadelpaar zu vermeiden, so wendet er zur annähernden Astasirung und damit zur Erreichung einer gesteigerten Empfindlichkeit eine Hilfsnadel an, die der Sideroskopnadel sonst völlig gleich unterhalb jener fixirt wird, dergestalt, dass die gleichnamigen Pole übereinander liegen, nach Art des Häup'schen Stabes der Galvanometer. Aus beigegebenen Tabellen lässt Verf. ersehen, dass die Empfindlichkeit des Apparates durch sein Verfahren um ein Bedeutendes erhöht wird. Ancke.

4) Die Arten des Sehpurpurs in der Wirbelthierreihe, von E. Köttgen u. G. Abelsdorf. (Sitz.-Berichte d. Preuss. Akad. d. Wissensch. 1895. Nr. 38. S. 921.) W. Kühne hatte schon angegeben, dass, nach dem Aussehen zu urtheilen, wahrscheinlich zwei Arten von Sehpurpur vorkommen. Zur Prüfung dieser Vermuthung haben Verff. unter A. König's Leitung die Absorption des Sehpurpurs bei 16 Thierspezies (4 Säugethiere, 1 Vogel, 3 Amphibien und 8 Fische) festgestellt. Die Netzhäute wurden bei rothem Licht präparirt und der Sehpurpur aus ihnen nach Kühne's Methode mittelst gereinigter Galle extrahirt; die Gallenlösungen werden mit dem König'schen Spektralphotometer auf ihre Absorption untersucht. Die gefundenen Absorptionskoefficienten sind tabellarisch zusammengestellt. Thatsächlich giebt es darnach 2 Arten von Sehpurpur: die eine bei Säugethieren, Vögeln und Amphibien, die andere bei Fischen vorkommend. Erstere hat ihr Absorptionsmaximum bei der Wellenlänge 500 $\mu\mu$, letztere bei 540 $\mu\mu$, sodass die stärkste Absorption im Grünen stattfindet, bei den Fischen mehr im Gelbgrünen, daher das mehr violette Aussehen des Fischsehpurpurs. Die Absorption des Sehpurpurs der Säuger, Vögel und Amphibien stimmt nach Massgabe des von A. König für den Menschensehpurpur gefundenen Absorptionskoefficienten vollständig mit letzteren überein. Durch Beleuchtung wurde nur eine fortschreitende Abnahme des Sehpurpus von schliesslich Farblosigkeit erzielt; ein Auftreten von Sehgelb bei dem belichteten Sehpurpur der Thiere war nicht zu beobachten. J. Munk.

Um Einsendung von Separatabdrücken wird gebeten.

Verlag von Veit & Comp. in Leipzig. — Druck von Metzger & Wittig in Leipzig.

Digitized by Google

Centralblatt
für praktische
AUGENHEILKUNDE.

Herausgegeben von

Prof. Dr. J. Hirschberg, Geh. Med.-Rath, in Berlin.

Unter ständiger Mitwirkung der Herren Dr. Ancke in München, Dr. Berger in Paris, Prof. Dr. Birnbacher in Graz, Dr. Brailey in London, Prof. Dr. H. Cohn in Breslau, Doc. Dr. Cl. du Bois-Reymond in Berlin, Dr. Dahrenstaedt in Herford, Doc. Dr. E. Emmert in Bern, Dr. Ginsberg in Berlin, Prof. Dr. Goldzieher in Budapest, Dr. Gordon Norrie in Kopenhagen, Prof. Dr. Horstmann in Berlin, Dr. Issigonis in Smyrna, Prof. H. Knapp in New York, Prof. Dr. Krückow in Moskau, Dr. Kuthe in Berlin, Dr. Landau in Coblenz, Prof. Dr. Magnus in Breslau, Surg. Capt. F. P. Maynard in Calcutta, Dr. Michaelsen in Görlitz, Dr. van Millingen in Constantinopel, Dr. Moll in Berlin, Prof. Dr. J. Munk in Berlin, Dr. Neuburger in Nürnberg, Dr. Peltesohn in Hamburg, Doc. Dr. Peschel in Turin, Dr. Purtscher in Klagenfurt, Dr. M. Reich in Charkow, Dr. Scheer in Oldenburg, Prof. Dr. Schenkl in Prag, Doc. Dr. Schwarz in Leipzig, Dr. Stiel in Köln.

Monatlich ein Heft. Preis des Jahrganges 12 Mark. Zu beziehen durch alle Buchhandlungen des In- und Auslandes und die Postanstalten des Deutschen Reiches.

März. Zwanzigster Jahrgang. 1896.

Inhalt: **Originalmittheilungen.** I. Cancroid der Cornea, ausgegangen von der Spitze eines Pterygiums. Von Dr. **L. Steiner** in Soerabaya (Java). — II. Ein seltener Augengrundbefund. Casuistischer Beitrag. Von Dr. **J. Hoene** in Kieff.

Klinische Beobachtungen. I. Glaskörperarterie, Pupillenmembran und subconjunctivales erweitertes Venennetz an demselben Auge. Von Dr. Alfred Moll, Assistenzarzt. — II. Eine Schussläsion durch Orbita. Von Dr. C. Normann-Hansen in Kopenhagen.

Neue Instrumente, Medicamente etc. Ueber eine neue Arbeitsbrille für hochgradige Myopen. Vorläufige Mittheilung von Dr. Franz Heilborn, Augenarzt in Breslau.

Neue Bücher.

Referate, Uebersetzungen, Auszüge. Einiges über Biermer'sche essentielle Anämie und pseudo-essentielle durch Helminthen bedingte Blutarmuth. Von Dr. E. Fischer in Dortmund.

Journal-Uebersicht. I. v. Graefe's Archiv für Ophthalmologie. XLI. 3. (Schluss.) — II. The Royal London Ophthalmic Hopital Reports. Vol. XIV. Part. I.

Vermischtes. Nr. 1—3.

Bibliographie. Nr. 1—9.

I. Cancroid der Cornea, ausgegangen von der Spitze eines Pterygiums.

Von Dr. **L. Steiner** in Soerabaya (Java).

Aelterer Javane. Auf der inneren Hälfte der Cornea des linken Auges ein Pterygium, dessen Schleimhaut blass und dünn ist, und das, bei einer Länge von etwa $2^1/_2$ mm, an der Basis 2 mm, an der Spitze nicht

Digitized by Google

ganz 1 mm breit ist. An die Spitze des Pterygium, mit demselben verwachsen, schliesst sich ein ovaler Tumor an, dessen längster Durchmesser (5 mm) horizontal, dessen kürzester (3 mm) vertical ist und der sich um ungefähr 1 mm über das Niveau der Hornhaut erhebt. Derselbe sitzt der Cornea, die übrigens transparent und unverändert ist, fest auf, bedeckt die Mitte derselben und setzt sich überall am Rande scharf von ihr ab. Die Consistenz ist knorpelhart, die Oberfläche unregelmässig höckerig, die Farbe ungleich, grau bis grauröthlich. Zwischen den einzelnen Höckern ziehen schwärzliche Streifen.

Den Angaben des Patienten ist zu entnehmen, dass zuerst das Flügelfell im Laufe von einigen Jahren langsam auf die Hornhaut vorgedrungen, dass dagegen der in der Mitte befindliche Knoten ziemlich rach, während der letzten Monate, gewachsen ist.

Zur Entfernung der Geschwulst schnitt ich zuerst die Basis des Pterygiums am Cornealrande mit der Scheere durch und trennte es weiter von seiner Unterlage ab, bis es nur noch mit der Spitze an dem Tumor festsass. Es zeigte sich nun, dass diese Verbindung eine feste war, so dass ich das Flügelfell mit einer Pincette fassen und als Handhabe benutzen konnte, um den Tumor von der Unterlage abzuziehen, während ich, an der Spitze des Pterygiums beginnend, mit der Seite einer krummen Lanze, denselben in sägenden Zügen von der Hornhaut ablöste. Dies gelang leicht ohne Zurücklassen von Geschwulstresten und ohne Eröffnung der vorderen Kammer, so dass eine transparente Cornea mit glatter Wundfläche zurückblieb. Diese heilte in einigen Tagen mit einer Trübung. Während des ersten Monats nach der Operation zeigte das Auge weiter keine Veränderungen, namentlich keine Andeutungen eines Rezidivs. Nach dieser Zeit hat der Patient der Beobachtung sich entzogen.

Die mikroskopische Untersuchung ergiebt, dass die Geschwulst zum grössten Theil aus dichtgedrängten Epithelzellen besteht. An der Peripherie, rings herum, auch da, wo sich das Pterygium ansetzt, besteht sie ausschliesslich aus einer Anhäufung von diesen Zellen. In der Mitte ist zwischen dem Hornhautgewebe und der Epithelmasse eine Schicht Rundzellen eingeschoben. Die Grenze zwischen Epithel- und Rundzellen ist überall scharf aber äusserst unregelmässig, indem sowohl zapfenförmige Vorsprünge von Epithelien in die Rundzellenschicht als auch rundliche Sprossen von Rundzellen zwischen die Epithelien vordringen. Vielfach sieht man mitten in den Epithelmassen, manchmal ganz an der Oberfläche, abgeschnürte Rundzellennester ohne nachweisbaren Zusammenhang mit der Rundzellenschicht der Basis. Die Epithelzellen sind fast alle grosse Plattenepithelien mit grossem Kern. In vielen ist ein Kernkörperchen sichtbar. Nur an der Basis sieht man oft eine oder zwei Schichten kleiner kubischer, stellenweise auch cylindrischer Zellen die Rundzellennester umsäumen. An anderen

Digitized by Google

Stellen sind die Epithelzellen zwischen zwei solchen Nestern wie zusammengedrückt und zu langen Spindeln ausgezogen. Ganz vereinzelt finden sich in den Epithelmassen Cancroidkörperchen, welche aus einer grossen centralen runden Zelle um die sich andere Epithelzellen zwiebelschalenförmig gruppiren, bestehen und welche ohne scharfe Grenze in die Umgebung übergehen. Die Rundzellen haben das Verhalten von Lymphzellen. Sie sind ungleich gross, körnig; in vielen ist ein Kern sichtbar. Stellenweise sind sie durch gegenseitigen Druck zu unregelmässigen Vielecken mit abgerundeten Kanten zusammengepresst. Hier und da verlaufen zwischen den Rundzellen spärliche feine Bindegewebsfasern. Im Allgemeinen sind die Zellen, Epithelsowohl als Rundzellen, an der Basis gut erhalten, scharf contourirt und färben sich gut in Alauncarmin, während nach oben zu die Contouren ver-

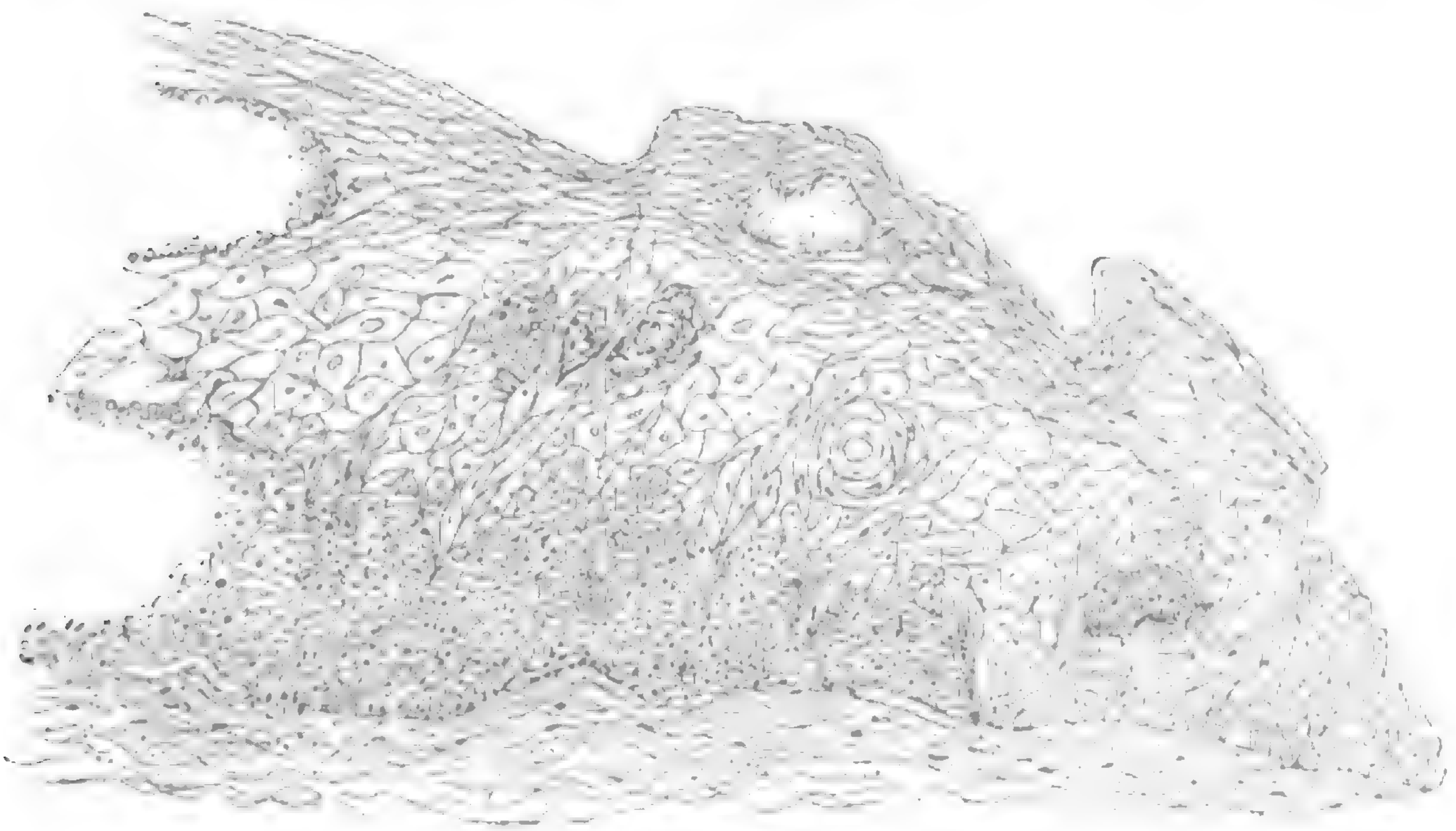

schwimmen, die Färbbarkeit abnimmt und das Gewebe wie verhornt erscheint. Die Oberfläche ist an mehreren Stellen ulcerirt. Von dem unter der Geschwulst gelegenen Hornhautgewebe wurde nur eine dünne Schicht entfernt. Dasselbe fällt auf durch Vermehrung der Hornhautkörperchen, durch eine feine körnige Trübung der Grundsubstanz und durch stärkeres Hervortreten und welligen Verlauf der Linien, welche die Lamellen trennen. Rundzellen sah ich in demselben nicht. Die Bowman'sche Membran ist fast überall verschwunden. Nur hie und da findet man, an der Grenze der Rundzellenschicht, kurze, theilweise verbogene oder schiefgestellte Bruchstücke derselben die sich überall, auch an den Enden scharf von der Umgebung absetzen.

Das Pterygium besteht aus fasrigem Bindegewebe, welches in der Mitte spärliche, in der Nähe der Oberfläche ziemlich viele Rundzellen enthält, und welches sich durch auffallend grosse Gefässlumina auszeichnet.

Digitized by Google

Das Pflasterepithel der Oberfläche ist ziemlich gleichmässig dick; nur, wo es auf Falten stösst, verdickt es sich und füllt diese theilweise aus. Die Verbindung zwischen dem Flügelfelle und der Geschwulst bildet ein kurzes Bündel straffer, kernarmer Bindegewebsfasern, welches sich in das unter der Geschwulst gelegene Hornhautgewebe verliert, während seine Epithelbedeckung continuirlich in die Epithelmassen des Randes der Geschwulst übergeht. Der Grenze der Geschwulst ist jedoch durch den jäh aufsteigenden Rand, der sogar die Spitze des Flügelfelles buckelförmig überragt, scharf gezeichnet.

Die Zeichnung zeigt einen Durchschnitt des Randtheiles der Geschwulst bei starker Vergrösserung.

Die Geschwulst ist wohl aufzufassen als ein Cancroid mit sehr zellenreichem Stroma.

Bekanntlich nehmen die Geschwülste der Cornea in der Regel ihren Ausgang vom Limbus, während ein Entstehen derselben auf der Mitte der Hornhaut zu den grössten Seltenheiten gehört. Unsere Geschwulst macht nur scheinbar eine Ausnahme von dieser Regel; denn, dass dieselbe sich aus dem Pterygium und nicht aus dem Hornhautgewebe selbst entwickelt hat, darauf weisen, abgesehen von der grossen Seltenheit von Geschwülsten auf der Mitte der Cornea, das relative Intactsein dieser letzteren, die viel festere Verbindung des Tumors mit dem Pterygium als mit der Hornhaut und der Reichthum des Stroma an Rundzellen, welche wir wohl im Bindegewebe des Flügelfelles, nicht aber im Gewebe der Hornhaut wiederfinden. Sie stammt also aus denjenigen Theilen der Epithelbekleidung des Auges die ursprünglich am Limbus sassen und die erst nachträglich, durch die Bildung des Flügelfelles, auf die Mitte der Hornhaut hinübergezogen wurden.

Diese Beobachtung scheint mir dafür zu sprechen, dass die Prädisposition des Limbus zur Bildung von Geschwülsten ihren Grund hat, nicht in etwaigen diesem Theile eigenthümlichen mechanischen Verhältnissen oder Besonderheiten der Circulation, sondern in den den Zellen dieser Gegend inhärirenden Eigenschaften, welche diese Zellen behalten, auch dann, wenn sie, wie in unserem Falle durch das Vorschreiten des Flügelfelles, von ihrem ursprünglichen Sitze verpflanzt und in andere Verhältnisse gebracht werden.

II. Ein seltener Augengrundbefund.

Casuistischer Beitrag.

Von Dr. J. Hoene in Kieff.

Beim Anlass der Augenuntersuchungen betreffs Bestimmung der Militärdiensttauglichkeit hatte ich Gelegenheit, in der Augenabtheilung des Kieff'schen Militärhospitals den 21jährigen Ch. W. aus Winnice, Gouvernement Podolien, zu untersuchen, dessen linker Augengrund manche Eigen-

Digitized by Google

thümlichkeiten darbot, was mir Veranlassung giebt, den Fall hier näher zu besprechen.

Der Untersuchte erklärte, vor zwei Jahren zufällig vollkommenen Verlust der Sehkraft auf seinem linken Auge bemerkt zu haben. Niemals hatte er an demselben gelitten, oder irgend welche Beschwerden empfunden, und die zufällige Entdeckung des Verlustes seines Auges machte auf ihn keinen besonderen Eindruck, da er sich vollkommen gut fühlte und seinen Geschäften mit dem rechten Auge nachkommen konnte. Ebenso kann er sich nicht erinnern, in den letzten Jahren irgend welche schwerere Allgemeinerkrankung durchgemacht, oder eine traumatische Läsion am genannten Auge erfahren zu haben. Bei der Besichtigung seiner Augen lässt sich äusserlich nichts abnormes wahrnehmen. Beide Augen haben bei Blickrichtung nach vorn eine leicht divergente Stellung und sind durchaus symmetrisch. Die Augenbindehaut beider Augen ist normal, namentlich lassen sich beiderseits keine besondere Differenzen in der Füllung der vorderen Ciliargefässen wahrnehmen. Ebenso war auch die Pupillenweite beiderseits gleich. V. oc. d. $^{30}/_{30}$, bei H. von ungefähr zwei Dioptrien, vollkommener Durchsichtigkeit der klaren Medien und ganz normalem Augengrunde. Im linken Auge wurde vollkommene Blindheit angegeben, mit Einbusse des Lichtsinnes, ausgenommen einen geringen Bereich des oberen Gesichtsfeldes, wo die Erhellung mit dem Augenspiegel erkannt wurde. Bei näherer Untersuchung des linken Auges, nach maximaler Erweiterung der Pupille, zeigte sich vollkommene Klarheit der Hornhaut und normale Tiefe der Augenkammer; dagegen fand ich in der Linse, in der Gegend des hinteren Poles, mehrere streifige Trübungen, die aus Pünktchen und Streifen bestanden, und nicht in einer Ebene gelagert waren, sondern theilweise sich übereinander deckten. Die peripheren Theile der Linse waren vollkommen durchsichtig.

Bei der Untersuchung mit dem Augenspiegel, sowohl im aufrechten wie im umgekehrtem Bilde, sah man zunächst mehrere feinflockige, rasch bei Bewegungen des Auges im Gesichtsfelde herumschwimmende Trübungen im Glaskörper, und in der Tiefe des inneren Theiles des Augengrundes eine eigenthümliche, tief schwarze, etwas schillernde Schattenlinie, die auf den ersten Anblick ganz den Eindruck eines verschobenen Linsenrandes machte. Die Linse zeigte jedoch, trotz sorgfältigster Untersuchung, keine Spur von Dislocation, demnach muss die genannte Schattenlinie einer anderen Ursache zugeschrieben werden. Bei näherer Betrachtung derselben ergab sich, dass sie ganz in der Tiefe des Augengrundes gelagert ist, bei etwas convergenter Stellung des Auges theilt sie denselben in zwei scharf begrenzte Bezirke, die sich auch durch die Farbennüance des reflectirten Augengrundlichtes voneinander differenciren. Der weit grössere, etwa $^{2}/_{3}$ umfassende äussere Theil des Augengrundes reflectirte gewöhnliches orangerothes Licht, während der innere Theil in einer viel dunkelrother Farbe erscheint. Die schattige

Digitized by Google

Begrenzungslinie dieser beiden Theile in der inneren oberen Peripherie des Augengrundes anfangend, verläuft bogenförmig mit der der Papille zugekehrten Convexität und dann beinahe im Niveau derselben sich allmählig nach innen und unten wendend, verliert sie sich in der inneren unteren Peripherie des Augengrundes mit deutlicher Zweitheilung. Bei genauerer Betrachtung sieht man weiter, dass der ganze convexe Rand dieser Bogenlinie von einem grellen glänzenden Streifen begleitet ist. Die, mehrere Papillendiameter ausserhalb der Schattenlinie gelagerte, Papille des Sehnerven zeigte, ausser einer etwas undeutlichen Begrenzung ihres inneren Abschnittes, sonst keine merkbare pathologische Veränderungen. Ebenfalls ist die Anordnung der Gefässe vollkommen normal. Der arterielle centrale Stamm theilt sich fast auf der Höhe der Papille in ein oberes und unteres

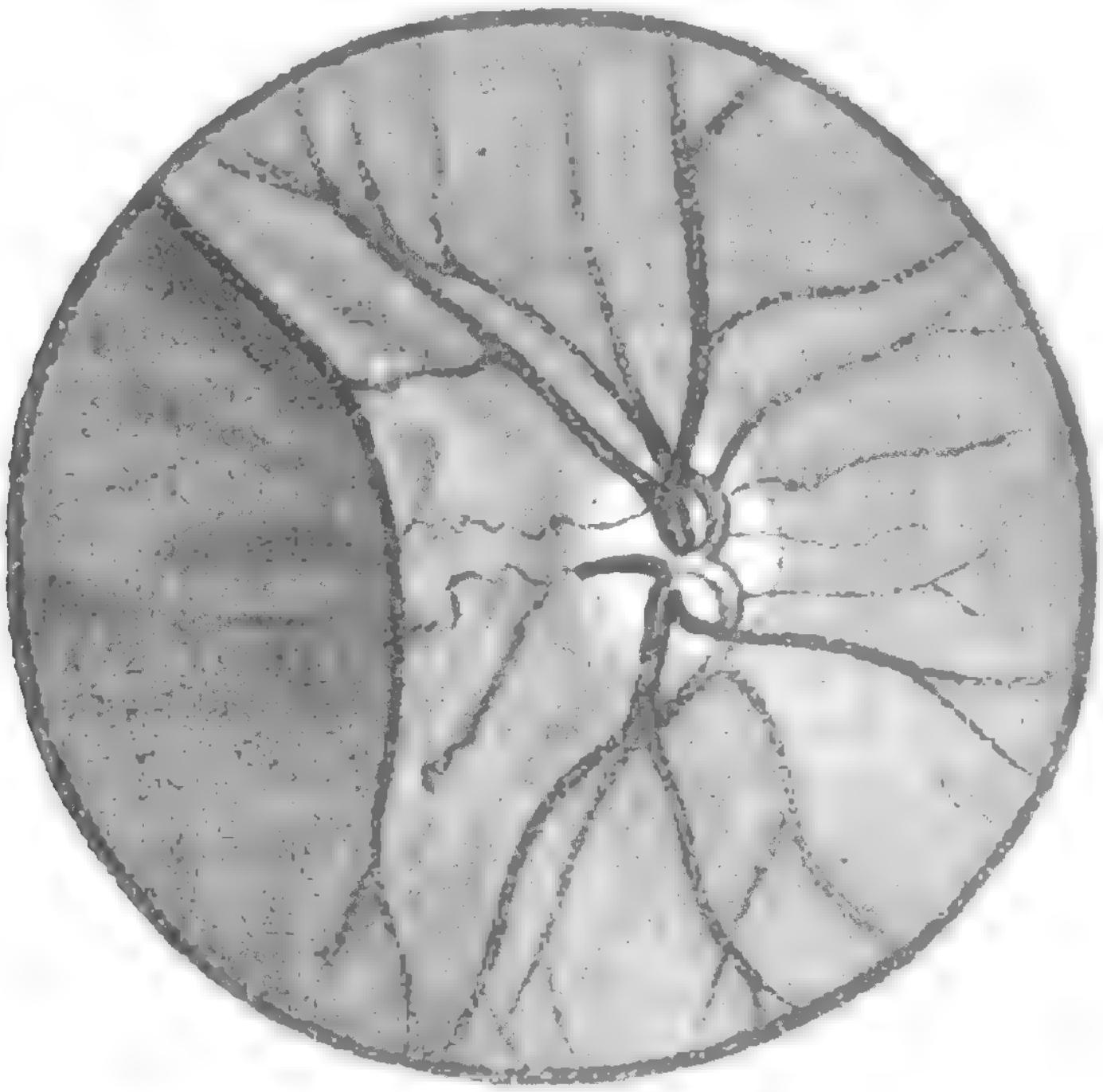

arterielles Gefäss, welche sich mit bogenförmiger Krümmung nach oben und unten begeben. Das obere theilt sich noch im Bereiche der Papille in die temporale und nasale Arterie, während das untere in die entsprechenden Gefässe sogleich nach Verlassen der Papille sich verästelt. Die Venen sammeln sich in zwei besonderen Stämmen in der Papille, und zeigen sowohl im Verhalten ihrer Theilungen, wie in der Beschaffenheit ihrer Wandungen keine Abweichungen von der Norm. Nur die im inneren Theile des Augengrundes verlaufenden Gefässe zeigen bedeutende Veränderungen, welche gleich näher angedeutet werden. Sonst muss noch in Bezug auf das allgemeine Verhalten der Gefässe betont werden, dass ihr Kaliber im Vergleich mit dem rechten Auge etwas verdünnt erscheint. Während der Augengrund im oberen, unteren und äusseren Theile ziemlich gleichmässig erscheint und von keiner pathologischen, ophthalmoskopisch sichtbaren Veränderung eingenommen ist, findet man, dass der zwischen der Papille und

Digitized by Google

der Bogenlinie gelagerte Theil der Netzhaut mehrfach von der Gefässaderhaut abgehoben ist, was sich durch leichte Faltungen und weissliche Verfärbungen an derselben erkennen lässt. Entsprechend dem zeigten auch die in der Richtung gegen die Bogenlinie verlaufenden venösen Gefässe starke Windungen, wobei einzelne Abschnitte ihres Verlaufes bald unsichtbar wurden, bald wieder auftauchten. Von solchen Gefässen waren vier deutlich zu sehen. Ein oberes Aestchen, von der V. nasalis superior entspringend, erscheint nach kurzem gewundenen Verlauf dicht an der dunkelen Schattenlinie scharf abgeschnitten. Dann geht ein feines venöses Aestchen noch im Bezirke der Papille von der V. centralis superior nach innen und etwas nach unten ab, und gleich nach dem Ueberschreiten des Papillenrandes verläuft es in der Netzhaut mit starken Windungen, wobei einzelne seiner Abschnitte wie unterbrochen erscheinen. Die sichtbaren Theile dieses Gefässes, sowie auch der beiden nächstfolgenden, erscheinen stark erweitert, mit dunkler Färbung. Die beiden übrigen Gefässe entspringen mit einem gemeinsamen Stamme aus der V. centralis inferior, welcher sich gleich nach dem Uebertritt aus der Papille in zwei Gefässe theilt, von welchen das obere mit vielfachen Windungen gerade aus nach Innen sich begiebt, während das untere nach Innen und Unten vor der Schattenlinie sich verliert. Während das obere und untere von allen diesen Gefässästchen die genannte Schattenlinie nicht überschreiten, konnten die mittleren, bei entsprechender optischer Einstellung, über dieselbe verfolgt werden, und zwar in der Weise, dass sie nach starker parallaktischer Verschiebung nach oben, als ziemlich gradlinige, etwas verbreitete Gefässe mit etwas verwaschenen Wandungen, vortraten, und sich theilend in der Peripherie des Gesichtsfeldes verschwanden. Alle diese beschriebenen Einzelheiten des nach aussen von der Schattenlinie gelegenen Theiles des Augengrundes konnten im aufrechten Bilde, bei meiner H. von 1,5 Dioptrie, mit concav 1,0 Dioptrie deutlich erkannt werden. Aber zur deutlichen Einstellung des von der Concavität der Schattenlinie begrenzten Theiles des Augengrundes benöthigte ich 6 bis 7 Dioptrien convex. Wir haben demnach eine starke Niveaudifferenz des Augengrundes, welche beim Vergleich des inneren Theiles mit der Lage der Papille mindestens 8 Dioptrien beträgt. Nach der starken parallaktischen Verschiebung der Gefässe zu urtheilen, wie sie oben angedeutet wurde, kommt diese Erhebung des inneren Theiles des Augengrundes ziemlich plötzlich zu Tage. Irgend welche charakteristische Veränderungen dieses erhöhten Abschnittes des Augengrundes konnten jedoch nicht nachgewiesen werden. Nur die tiefrothe Farbennuance des reflectirten Lichtes, durch welche sie sich merkbar unterscheidet vom übrigen Augengrunde, mit stellenweiser leichter Schattirung, war das einzige Merkmal, welches auf den ersten Einblick eine tiefe Läsion dieses Augengrundtheiles markirte. Namentlich konnten, trotz sorgfältigem Nachsuchen, nirgends weder Herderscheinungen noch neugebildete Gefässe aufgefunden werden. Die beigegebene Skizze stellt die

Digitized by Google

Einzelheiten dieses eigenthümlichen Spiegelbefundes des Augengrundes im aufrechten Bilde bei starker Convergenzstellung des Auges dar; freilich muss noch bemerkt werden, dass die Gefässe etwas zu dick angedeutet sind, was jedoch das Erkennen des Bildes wenig beeinträchtigt. Sonst muss noch zugefügt werden, dass im Vergleich mit dem rechten, die Tension dieses Augapfels, freilich nur mit dem Fingergefühl gemessen, etwas gesteigert war.

Was nun die Deutung der eben beschriebenen Veränderungen des Augengrundes betrifft, so muss zunächst an eine begrenzte Neubildung, resp. Geschwulst im inneren Theile des Augengrundes gedacht werden. Wegen des ziemlich gleichmässigen Lichtreflexes von der Oberfläche desselben, sowie in Anbetracht des Abhandenseins irgend welcher characteristischer pathologischer Veränderungen von Seite der Gefäss- wie auch der Netzhaut, muss der Sitz der Geschwulst hinter der Gefässhaut resp. in den äusseren Schichten derselben angenommen werden, und zwar dem ophthalmoskopischen Bilde zufolge, in dem vorderen inneren Theile desselben, in der nächsten Nähe des Ciliarkörpers. Als weitere Folgen der gedachten Neubildung sehen wir starke Nutritionsveränderungen, die sich in der Linse, dem Glaskörper und den benachbarten Theilen der Netzhaut deutlich erkennen lassen. Ueber die Linsentrübungen, die die Gegend des hinteren Poles einnehmen, und als direkte Folge der gestörten Nutrition anzusehen sind, lässt sich nichts bemerkenswerthes aussagen. Dagegen sind höchst bemerkenswerth die Veränderungen im Glaskörper. Ausser einer Verflüssigung desselben, die sich in einer ausgesprochenen Beweglichkeit der in ihm vorhandenen flockigen Trübungen kund giebt, muss noch eine theilweise Verdrängung und Verdichtung desselben im äquatorialen inneren Theile angenommen werden. Wenigstens kann die dunkele, glänzende, eine starke parallaktische Verschiebung bei Bewegungen des Auges zeigende Schattenlinie anders nicht erklärt werden. Optisch kommen ja derartige Gebilde zu Stande nur durch den starken Refractionsunterschied zwischen einer die Lichtstrahlen brechenden Mitte und eines begrenzten Theiles derselben, wo keine Strahlen gebrochen und reflectirt werden. Dieses optische Phänomen sehen wir gewöhnlich bei dislocirten Linsen, bei welchen der scharfe, alle Lichtstrahlen reflectirende Rand als schwarze dunkle Linie erscheint. Es muss also hier in unsrem Falle eine analoge Erscheinung statthaben. Da von einer Lageveränderung der Linse in gegebenem Falle keine Rede sein kann, so muss die Ursache des Zustandekommens dieser optischen Erscheinung im Glaskörper gesucht werden. Diese kann nur bestehen in einer begrenzten Hervorhebung desselben, und zwar einer derartigen, dass ähnliche optische Bedingungen gegeben werden, wie am dislocirten Linsenrande. Zur Deutlichkeit dieser optischen Erscheinung mögen höchstwahrscheinlich wohl auch beigetragen haben etwaige Refractionsunterschiede in den verschiedenen, ungleichmässige Consistenz zeigenden Schichten des Glaskörpers. Den gegebenen Verhältnissen gemäss, muss die Hervorhebung des Glaskörpers, bei den in

Digitized by Google

ihm bestehenden Nutritionsstörungen, der Raumbeengung im Augapfel zugeschrieben werden. Wie es oben angegeben wurde, — bei genauer Betrachtung schliesst sich unmittelbar dem convexen Rande der Schattenlinie ein heller glänzender Saum an, der sie in ihrer ganzen Ausdehnung begleitet. Da er nur einerseits gelagert, und ziemlich gleichmässig bei allen Bewegungen des Auges sichtbar ist, so kann man ihn nicht als eine einfache Contrasterscheinung betrachten. Es müssen wohl materielle Veränderungen im Grunde des Auge diese Erscheinung verschulden, und zwar handelt es sich allem Anscheine nach neben einer partiellen Ablösung des Glaskörpers, längs der Begrenzungslinie der hervorwuchernden Geschwulst, noch um einen Exsudationsprozess zwischen Glaskörper und Netzhaut. Bekanntlich kommen die Ablösungen der Hyaloides von der unterliegenden Netzhaut dadurch zu Stande, dass ein seröser Erguss die äussere Glashaut von der Unterlage abhebt, und diese Ausschwitzung wurde von früheren Autoren als Vorbedingung des Zustandekommens der Glaskörperablösung betrachtet. Ophthalmoskopisch ganz analoge Veränderungen finden wir in der Gegend des hinteren Poles in den seltenen Fällen hochgradiger perniciöser Myopie, welche zuweilen von diesem pathologischen Zustande des Glaskörpers begleitet werden. In solchen Fällen finden wir ja auch in der Umgebung der Papille einen in den tiefsten Schichten des Glaskörpers gelagerten schwarzen Saum, der eine hellglänzende Fläche, den serösen Erguss, begrenzt. Freilich sind in unserem Falle die Verhältnisse ganz andere, dennoch ist die Analogie der entsprechenden ophthalmoskopischen Erscheinungen so augenfällig, dass nur auf diese Weise die gefundenen Augengrundveränderungen gedeutet werden können. Endlich finden wir noch in unserem Falle eine ausgedehnte flache Netzhautablösung, welche in mehrfachen Falten die ganze mittlere Parthie zwischen der Papille und Geschwulst einnimmt.

Was nun die Pathogenese dieses ungewöhnlichen Krankheitsfalles betrifft, so kann wohl kein Zweifel darüber bestehen, dass die Geschwulstbildung den Ausgangspunkt der anderweitigen Veränderungen des Augengrundes bildete. Ueber die Natur derselben können wir zur Zeit nichts bestimmtes aussagen. Es fehlen dazu sowohl genauere anamnestische Daten, als auch längere Beobachtungszeit, welche uns genauere Aufschlüsse geben könnten. Wenn wir den Angaben des Untersuchten vertrauen, so handelt es sich jedenfalls um einen längeren, mehrere Jahre dauernden pathologischen Wucherungsprocess, welcher allmählig schleichend und weiter sich fortbildend, zur schliesslichen Desorganisation des Augapfels führen wird. Der Localisation nach haben wir es mit einer höchstwahrscheinlich sarcomatösen Neubildung zu thun, welche gerade im Stadium der Ausbildung des glaucomatösen Zustandes sich befindet, und in dieser Beziehung steht unser Fall nicht einzeln da. Trotzdem ist er, da gerade ophthalmoskopische Bilder der genannten Affectionen nicht zu den alltäglichen Beobachtungen gehören, auch in dieser Beziehung vom gewissen klinischem Interesse. In

Digitized by Google

anderer Hinsicht aber, meiner Ansicht nach, müssen wir den Fall als einen klinisch sehr bemerkenswerthen betrachten, nämlich wegen der beschriebenen Veränderungen im Glaskörper. Obwohl dieselben nicht selbstständig auftreten und mit weitläufigen Netzhautablösungen begleitet sind, — streng begrenzte Abhebungen des Glaskörpers in der äquatorialen Gegend des Auges, die ophthalmoscopisch erkennbar sind, müssen doch zu den seltensten Ausnahmen gehören. Trotz sorgfältiger Nachforschung der betreffenden Literatur, fand ich nirgends Angaben über derartige Complicationen von Seiten des Glaskörpers, die bei Erhaltung seiner Durchsichtigkeit, ophthalmoscopisch sichtbar wären. Dislocationen des Glaskörpers, resp. Abhebungen desselben von der unterliegenden Netzhaut, können entweder bedingt werden durch traumatischen Verlust desselben oder durch Processe, welche allmählig die Dimensionen des Augapfels merklich vergrössern oder endlich bei Schrumpfungen des Glaskörpers, welche bei schweren cyklitischen Processen beobachtet werden. Die Abhebung findet sich gewöhnlich im vorderen oder hinteren Abschnitte des Auges, wobei die vorderen immer als Folge bedeutender Entzündungsprocesse auftreten. (Wedl und Bock Pathol. Anatomie des Auges.) Nach Alt (Norm. und pathol. Histologie des Auges) kann die Ablösung des Glaskörpers als Folge einer serösen Choroiditis auftreten, wobei durch seröses Exudat sowohl derselbe als auch die Netzhaut abgelöst gefunden werden. Die Wirkung der ihn von der Retina abdrängenden Flüssigkeit soll mehr auf chemischem als auf mechanischem Wege geschehen. In unserem Falle muss noch darauf aufmerksam gemacht werden, dass wir keine Schrumpfungserscheinungen im Glaskörper vorfinden, im Gegentheil nur Anzeichen seiner Verflüssigung. Demnach kann auch das Auftreten der Abhebung nur als Folge eines serösen Ergusses zwischen Netzhaut und Hyaloides betrachtet werden. Freilich müssen wir den veränderten Diffusionsverhältnissen des in seiner Ernährung stark beeinträchtigten Glaskörpers die Hauptbedingung des Auftretens dieses Zustandes zuschreiben und zwar dem verminderten Vermögen von Seiten des Glaskörpers, den stark eiweishaltigen serösen Erguss aufzunehmen. Meiner Meinung nach ist dieser klinische Befund auch wichtig in Hinsicht der bekannten von Raehlmann aufgestellten Ansichten, entgegen den Anschauungen von Leber, Weeber und Nordensohn, über die Entstehungsweise der Netzhautablösung.

In den Literaturberichten der letzten 10 Jahre, konnte ich ausser dem Falle von Campart, wo bei einer specifischen Chorioretinitis mit Blutergüssen im Glaskörper auch eine partielle Ablösung der Hyoloidea vorhanden war (Bull. de la clinique nationale des quinze vingt 1885), und den Stellen von Galezowski, die die genannten Läsionen des Glaskörpers bei hochgradiger Myopie besprechen, keine sonstige Angaben über diesen Gegenstand auffinden.

Digitized by Google

Klinische Beobachtungen.

Aus Prof. Hirschberg's Augenklinik.

I. Glaskörperarterie, Pupillarmembran und subconjunctivales, erweitertes Venennetz an demselben Auge.[1]

Von Dr. Alfred Moll, Assistenzarzt.

Das linke Auge des 6jährigen P. D., der sich vor Kurzem in der Poliklinik vorstellte, weist drei Missbildungen auf, von denen zwei in ursächlichem Zusammenhang stehen dürften.

Bei der äusseren Betrachtung fällt an dem divergent stehenden Auge zunächst ein erweitertes subconjunctivales Venennetz am nasalen Theil des Bulbus auf. Dasselbe wurde sofort nach der Geburt angedeutet gefunden, vergrösserte sich aber vor einem Jahre nach Keuchhusten bis zu seiner jetzigen Ausdehnung. Durch die beim Husten auftretende Stauung wurde also das präformirte Venennetz erweitert und dauernd mit Blut gefüllt.

Zweitens sieht man eine sehr zierliche Membrana pupillaris perseverans, die ihre Fäden über die erweiterte Pupille spannt.

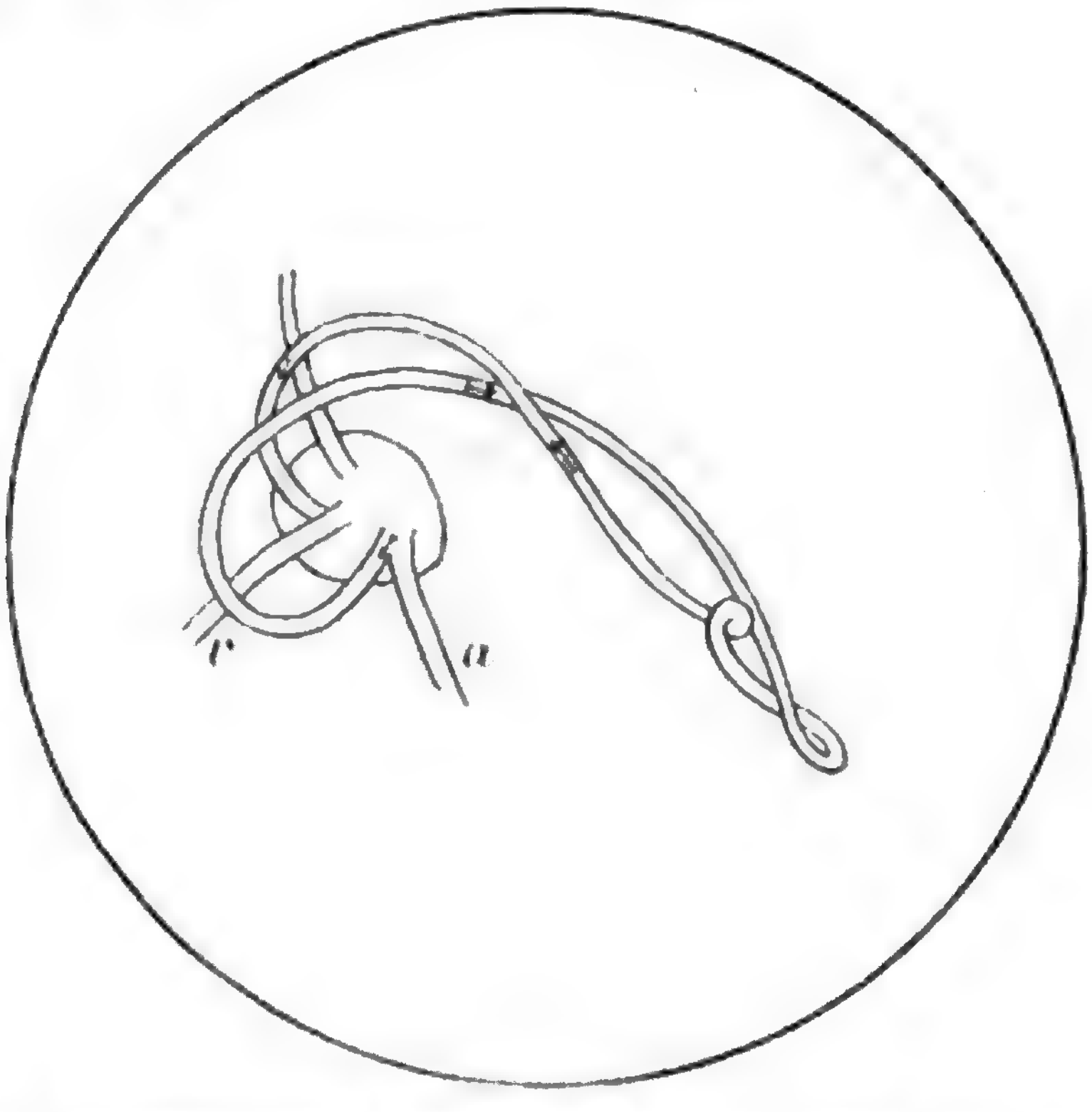

Als dritte interessanteste Missbildung erkennt man mit dem Augenspiegel eine Arteria hyaloidea persistens, deren schematisches aufrechtes Bild ich beifüge.[2]

Man sieht deutlich, wie aus einem Ast der Arterie (*a*) ein Bogen abgeht, in leicht gewundenem Verlauf ca. 3 mm (9 D) weit nach vorn geht, schlingenförmig umbiegt und sich in ein Gefäss fortsetzt, das sich um das erste windet, um dann auf der Papille unter einer Vene (*v*) zu verschwinden. Während der Abgang aus einer Arterie also ganz sicher gestellt ist, vermag man das Ende wegen der gerade ungünstigen optischen Projection nicht als ebenso sicher

---

[1] Nach einer Febr. 1896 in den Berl. ophthalm. Ges. veranstalteten Demonstration.

[2] Da die Glaskörperarterie direct nach vorn verläuft, präsentirt sie sich bei geänderter Blickrichtung des untersuchten Auges jedesmal anders, sodass das Bild schematisirt werden musste.

Digitized by Google

für venös zu erklären. Die Gefässschlinge erscheint in ihren ersten $^2/_3$ roth, d. h. mit Blut gefüllt. Die Kuppe ist grauschwarz durchscheinend und flottirt bei Bewegungen des Auges. Bei sanftem Druck auf den Bulbus fängt der arterielle Bogen an, zu pulsiren.

Von sonstigen ophthalmoskopischen Anomalien sind noch leichte Varicenbildungen der Venen zu bemerken.

Ein Cloquet'scher Canal oder hintere Poltrübung der Linse sind nicht zu sehen. — Das Auge erkennt die Finger auf 5 Fuss.

Das rechte Auge ist normal.

Zwei Dinge sind es, die den Fall so interessant machen. Erstens eine Bemerkung von Manz im Handbuch von Graefe und Sämisch, dass für alle gut beobachteten Fälle von Membrana pupillaris perseverans stets ein negativer Befund hervorzuheben ist: Man hat niemals Gefässreste im Glaskörper gefunden, ein Umstand, der auf eine gewisse Unabhängigkeit der foetalen vorderen und hinteren Gefässkapsel der Linse von einander hindeute. Allerdings, fügt M. hinzu, wäre es nicht ausgeschlossen, dass die die sog. Membrana capsularis bildenden Glaskörpergefässe zu Grunde gegangen sein können, während die aus der Iris stammenden, die Membrana pupillaris darstellenden Gefässe über das foetale Leben hinaus erhalten sein können. — Zweitens wird von allen Autoren angegeben, dass der Art. hyaloid. keine Vene entspicht. Vielmehr soll im foetalen Leben das durch die Glaskörperarterie zur hinteren Linsenfläche gebrachte Blut durch Gefässe abgeführt werden, die um den Linsenäquator herum mit den Venen der Pupillarmembran communiciren. Ein einziger Fall wird von Liebreich erwähnt, der ein dem unseren völlig gleichendes Bild gesehen zu haben scheint, in dem die Glaskörperarterie nach kurzem Verlauf umbog und in ein venöses, um die Arterie geschlungenes Gefäss überging.

Unser Fall stellt also ein Unicum dar in Bezug auf das Zusammentreffen von Arteria hyaloidea und Membrana pupillaris, und zugleich ein zum Mindesten sehr seltenes Ereigniss in Bezug auf das die Arterie umschlingende, Blut führende Gefäss, welches wohl mit einer gewissen Wahrscheinlichkeit als Vene gedeutet werden kann.[1]

II. Eine Schussläsion durch Orbita.

Von Dr. C. Normann-Hansen in Kopenhagen.

Der 39jährige, sonst gesunde Herr V. L. schoss sich, am 25. April 1895, bei einem Selbstmordversuche eine 7 mm Revolverkugel durch die rechte Schläfe. Bei dem Knall des Revolvers kamen Leute zu, und er wurde sofort ins Hospital gebracht. Dort angekommen, ist er recht klar, antwortet vernünftig, klagt nur über brennende Schmerzen im rechten Auge und der rechten Hälfte des Kopfes. Es findet sich 3 cm nach oben aussen vom Canthus ext. eine 4 cm lange, dreispaltige Wunde mit vom Pulver geschwärzten, leicht dilacerirten Rändern; man fühlt ein Loch durch Os zygomat., und eine Sonde gleitet ohne Widerstand ca. 14 cm in Richtung nach unten vorn hinein. Das rechte Auge ist geschlossen, es sind starke Ecchymosen in beiden Augenlidern und in Conjunctiva, die Pupille ist dilatirt ad maximum, es besteht absolute Ophthalmoplegie und gar keine Lichtempfindung. Das Augeninnere ist voll Blut. Am linken Auge findet sich anscheinend nichts, ausser einer unbedeutenden Ecchymose im unteren Augenlid, nebst Anästhesie in der ganzen Ausbreitung des Nerv. infraorbitalis.

[1] Nach Drucklegung dieser Veröffentlichung ersehe ich aus der Wiener med. Wochenschrift vom 29. Febr. 1896, dass Wachtler einen in gewisser Beziehung ähnlichen Fall in der Grazer Klinik beobachtet hat. M.

Digitized by Google

Es folgte ein ruhiger Krankheitsverlauf ohne alle Gehirnsymptome. Die ophthalmologische Untersuchung zehn Tage später giebt folgendes Resultat:

Die Bewegungen des rechten Auges in allen Richtungen freier, nur nicht nach aussen. Es besteht jetzt Lichtperception, aber schlechte Projection. Durch die Blutungsreste in der Retina und um die Papille sieht man eine breite Choroidalruptur von der Papille selbst nach oben aussen. Das Aussehen der Papille wie bei einer starken Neuritis.

Am linken Auge sind keine Paresen, die Papille ist dilatirt, aber reagirt auf Licht, der Augengrund ist überall blass, von wolligem, weissem Aussehen mit verschmälerten Gefässen, wie bei Oedema retina. S = zählt Finger in 12 Fuss Entfernung. Das Gesichtsfeld ist in allen Richtungen beschränkt.

In der folgenden Zeit hielt das rechte Auge sich unverändert, während das Sehvermögen des linken Auges nach und nach abnahm, bis es einen Monat nach der Läsion auf Fingerzählen in 6 Fuss Entfernung gesunken war. Zugleich war das Gesichtsfeld in allen Richtungen bis auf $^1/_4$ des normalen beschränkt, während das ophthalmoskopische Bild sich unverändert, nur noch blasser, hielt.

Der Kranke brachte jetzt den Tag im Freien zu. Und allmählich fing das Sehvermögen wieder an, sich zu verbessern. Mitte Juni zählte er wieder Finger in 12 Fuss, Ende Juni war S = $^6/_{18}$, und das Gesichtsfeld zeigte sich auch bei jeder Untersuchung erweitert. Die Accommodation aber war sehr mangelhaft, es wurde daher täglich Uebung im Lesen vorgenommen.

Bei seiner Heimkehr, ca. 3 Monat nach der Läsion, bestand langsam fortschreitende Atrophie des rechten Auges, mit kleinem Gesichtsfelde nach oben aussen, und darin nur Fingerzählen in wenigen Fuss Entfernung; die Pupille war stark contrahirt, das ganze Auge in die Orbita hineingesunken (bei Atrophie des Orbitalinhalts), die Spannung des Auges sehr herabgesetzt. Die Ophthalmoskopie zeigt den grossen Choroidalriss nach oben aussen von der Papille aus, die Papille selbst ist atrophisch weiss.

Das linke Auge hat jetzt normales Sehvermögen und Gesichtsfeld; es kann ohne jede Beschwerde lesen und schreiben. Ophthalmoskopie normal. Die Anästhesie im Umkreis des Nerv. infraorbitalis unverändert.

Eine Untersuchung im Januar 1896 giebt dieselben Verhältnisse, nur ist die Atrophie des rechten Auges weiter geschritten, völlige Blindheit desselben ist eingetreten, das Auge ist weich, die Pupille kaum stecknadelkopf gross.

In diesem Falle ist also die Kugel durch beide Orbitae gegangen, sie hat den rechten Bulbus genau über den Insertion des Nerv. optic. gestreift, möglicherweise einen Theil des Nerven abgerissen, ist dann nach unten vorn an den Boden der linken Orbita gelangt, hat den Nerv. infraorbitalis zerstört, eine Commotio retinae am linken Auge hervorgebracht und hat sich dann wahrscheinlich im linken Os zygomatic. eingebettet. Die Commotio retinae hat über 6 Wochen gedauert, mit progressivem Abnehmen des Sehvermögens bis Fingerzählen in 6 Fuss, um dann wieder in Restitutio ad integrum überzugehen. (Es ist während des ganzen Krankheitsverlaufes kein Versuch gemacht, die Kugel zu finden und herauszunehmen.)

Neue Instrumente, Medicamente etc.

Ueber eine neue Arbeitsbrille für hochgradige Myopen.

Vorläufige Mittheilung von Dr. Franz Heilborn, Augenarzt in Breslau.

Starke Concavgläser haben bekanntlich die unangenehme Eigenschaft, dass sie die Gegenstände verkleinern, die Projection stören, die Gegenstände verzerren

Digitized by Google

und durch ihre Schwere belästigen. Viele hochgradige Myopen verwerfen daher die starken Concavgläser, weil sie dieselben oft nicht vertragen. Von berufener Seite ist aber auch darauf hingewiesen worden, dass die starken Concavgläser die Myopen direct schädigen können und dieser Hinweis ist ein genügender Grund vorsichtig in der Verordnung von starken Concavgläsern zu sein. So schreibt Prof. Dr. J. Hirschberg in seiner „Einführung in die Augenheilkunde“: Menschen, welche dauernd Gläser von —3″, —4″, oder gar —2″ tragen, werden von Beschwerden und schliesslich von Erkankungen des Augeninneren heimgesucht.“ Sehr viele Augenärzte verordnen daher Concavgläser nur bis 6 D; andere gehen bis 8 D.

In Folgendem will ich nun über eine Brille berichten, die sowohl als Arbeitsbrille bei den höheren und höchsten Graden der Myopie in Anwendung

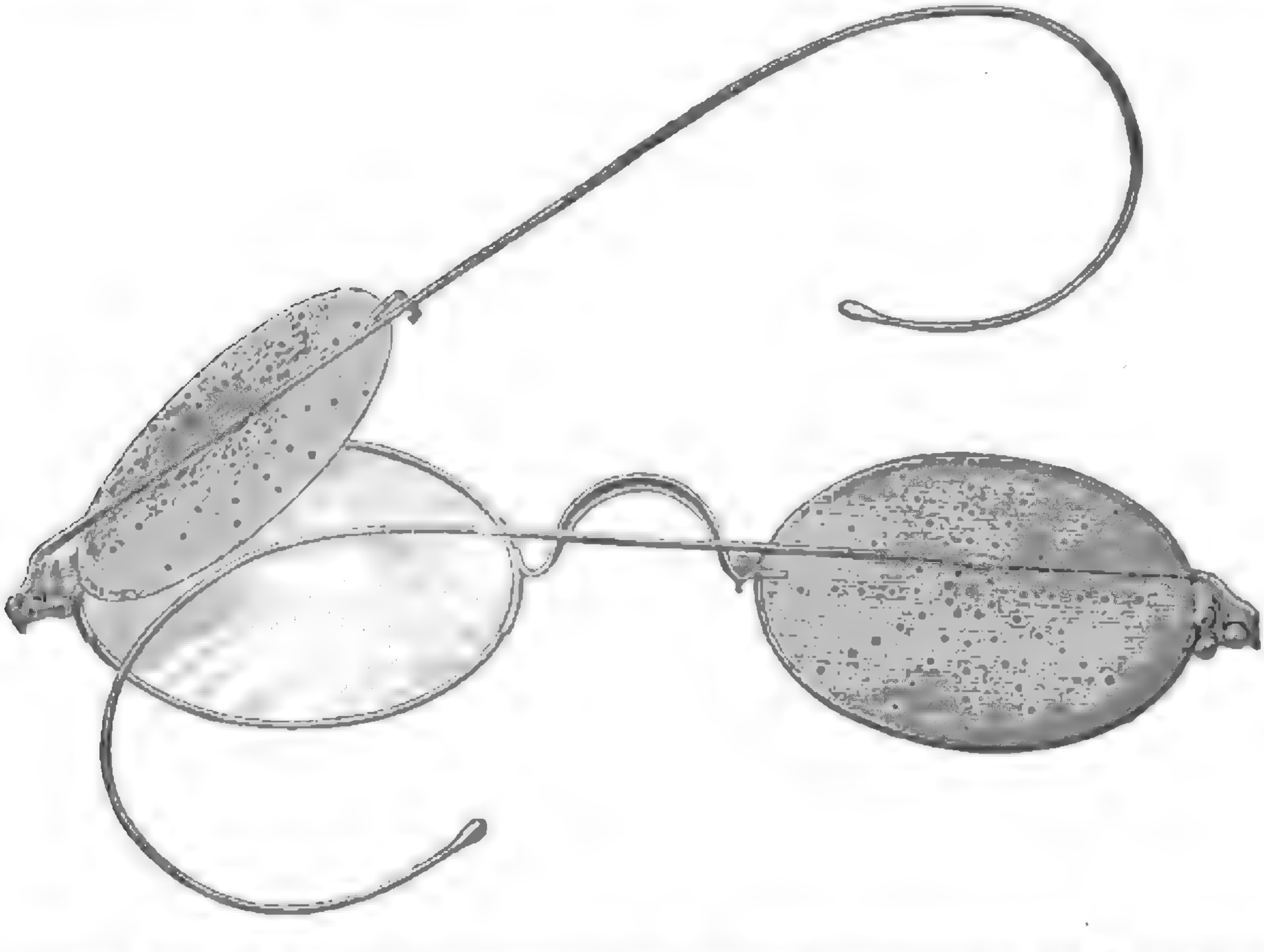

kommt, als auch zu Untersuchungszwecken geeignet erscheint, bei der Beurteilung der hochgradigen Myopie eine Rolle spielen. Diese Brille soll den hohen Myopen das Arbeiten mit schwachen Concavgläsern ermöglichen.

Die Myopie, die hier in Frage kommt, bewegt sich in den Grenzen von mindestens 10 D bis 20 D (4, $3^2/_3$, $3^1/_3$, 3, $2^5/_6$, $2^2/_3$, $2^1/_2$, $2^1/_4$, 2 u. s. w. nach der alten Benennung).

Die neu construirte Brille[1] besteht aus einer Combination von einem schwachen Concavglas von 5 oder 6 D (u. z. kommt bei einer Myopie von 10—15 D, die Nr. 5, von 15—10 D, die Nr. 6 in Frage) und einer neusilbernen Platte, die in den meisten Fällen hinter dem Glase zu liegen kommt und die in einer ganz eigenartigen Weise durchbohrt ist. Die Anordnung der Löcher der Platte, ihre Entfernung von einander, ihre Grösse, ihre Anzahl sind das Resultat mehrjähriger

[1] Die Radien-Brille ist bei Herrn Opticus Adolf Heidrich jun., Breslau, Schweidnitzerstrasse 27, zu haben.

Digitized by Google

Versuche. Die Brille erzielt im Vergleich mit den bisher bekannten stenopischen Apparaten (auch mit der von Stabsarzt Dr. A. Roth construirten Siebbrille) in Bezug auf die Sehschärfe den höchsten Effekt, und zwar wurden die Untersuchungen stets so vorgenommen, dass die hohen Myopen

1. mit concav oder cyl. Gläsern oder mit Combinationen von beiden geprüft wurden;
2. mit einer stenopäischen Brille mit einem Loche und Combination von Concav-Gläsern etc.;
3. mit Roth'scher Siebbrille und mit Combinationen von Concav-Gläsern etc.;
4. mit der neuen radienförmig construirten Brille und Combinationen von Concav-Gläsern etc.

Aus dem reichhaltigen Untersuchungsmaterial will ich ein Beispiel anführen:

L. S. 47 Jahr, RA — 10,0 D $S = {}^6/_6$
LA — 10,0 D $S = {}^6/_5$

1. liest ohne Glas $S < {}^6/_{60}$;
2. mit stenop. Loche $S < {}^6/_{60}$;
3. mit Roth'scher Brille $S = {}^6/_{60} - {}^6/_{36}$ z. Not;
4. mit radienförm. Brille $S = {}^6/_{18}$;

liest mit Roth'scher Brille und Combinationen von
— 7,0 D $S = {}^6/_6$;

liest mit Radien-Brille und Combinationen von
4,0 D $S = {}^6/_6$.

Die Grösse der Löcher der Radien-Brille, ihre Entfernung, ihre Anzahl sind, wie gesagt, empirisch gefunden. Zur Erläuterung der Wirksamkeit der radienförmigen Anordnung der Löcher sei folgendes bemerkt: Der Raumwinkel, von welchem das centrale Sehfeld begrenzt wird, ist ein sehr kleiner (noch nicht $^1/_2$ Grad). (Unsere Testtypen zur Bestimmung der centralen Sehschärfe umfassen einen Winkel von 5 Minuten in der betreffenden Normalentfernung.)

Deshalb wird bei Gebrauch der Lochbrille, die ja dicht vor dem Auge steht, nur durch ein Loch gesehen. Es würde daher auch ein einziges Loch genügen, wenn das Auge unbeweglich hinter demselben fixirt wäre. Das Auge bewegt sich aber fortwährend zum Zwecke der Fixation, so dass die Sehlinie sehr leicht neben das Loch der Brille trifft. Daher müssen seitlich vom centralen Loch ebenfalls Löcher vorhanden sein, um der seitlich fallenden Sehlinie wieder Durchgang zu lassen. Die Bewegungen des Auges erfolgen nun in Kreisbewegungen um einen Drehpunkt, resp. es beschreibt die mathematische Blicklinie bei den einzelnen Bewegungen von der Ruhelage ausgehenden Radien eines Kreises, dessen Mittelpunkt der bei der Ruhelage fixirte Punkt ist. Stehen nun die Löcher der Scheibe ebenfalls in Radien, deren Schnittpunkt ein centrales Loch ist, so wird am leichtesten bei den Seitenbewegungen des Auges ein correspondirendes Loch gefunden. — Aus der oben erwähnten Thatsache der Kleinheit des centralen Sehwinkels geht auch der Grund hervor, weshalb der Abstand der Löcher von einander ein (empirisch gefundener) ganz bestimmter ist. Die Löcher müssen soweit von einander stehen, dass die Sehfelder, welche durch sie gesehen werden (die ja in Folge der Beugung des Lichtes am Rande der Löcher grösser sind, als sie nach der Grösse des Sehwinkels sein sollten) sich gerade berühren. Stehen die Löcher zu weit, so wird das Gesichtsfeld unterbrochen; stehen sie zu eng, so wird durch zwei Löcher zugleich hindurch gesehen und die Gesichtsfelder überdecken sich zum Theil, sodass lästige Zerstreuungskreise entstehen.

Digitized by Google

Die hohen Myopen gewöhnen sich nun rasch an diese Arbeitsbrille und werden durch die geringe Verdunklung wenig oder fast gar nicht genirt. Jedenfalls ist gute Beleuchtung bei der Anwendung der Brille nothwendig.

Auch als Untersuchungsbrille für die verschiedenen Grade der Myopie, speciell für die hohe Myopie ist die Radienbrille geeignet und liefert manches interessante Resultat zur Beurtheilung der hohen Myopie. Diese Untersuchungsbrille besteht aus einem einfachen Gestell mit zwei nach der oben angegebenen Methode durchbohrten Platten. Vor und hinter die Platten können Concavgläser gesetzt werden. Es ist zweckmässig die Myopen erst mit Concavgläsern zu untersuchen; und dann mit der Untersuchungsbrille, indem man bis zur Erzielung der höchsten Sehschärfe entsprechende Concavgläser vor die Platten setzt. Es hat sich herausgestellt, das vereinzelte Fälle von hochgradiger Myopie durch diese Art der Untersuchung nicht beeinflusst werden; es ist dann auch meistens die Sehschärfe eine schlechte. Ob man nun diese letzteren Fälle als alleinige Myopie bezeichnen kann, während man dagegen die überwiegende Anzahl von Myopien bei denen man die höchste Sehschärfe — mit Platte und einem relativ viel schwächeren Concavglas erzielt — als eine Combination von Myopie und Astigmatismus irregularis sich denken könnte, soll hier nur angedeutet werden. Manches spricht für diesen Astigmatismus irregularis, der dann ein steter Begleiter der hohen Myopie und mit dem Längenwachsthum des Bulbus zu erklären wäre. Jedenfalls ist es für den untersuchenden Arzt von Interesse bei jedem Falle von hoher Myopie konstatiren zu können, ob überhaupt und um wieviel Dioptrien bei der angegebenen Untersuchungsmethode sich jedesmal die hohe Myopie herabmindern liesse.

Auch bei manchen Formen des complicirten Astigmatismus lässt sich die oben beschriebene Brille ohne Concavgläser mit Erfolg da anwenden, wo uns Cylindergläser im Stiche lassen oder nicht vertragen werden.

Unser Büchertisch.

Neue Bücher.

*1. The toxic ambyopies by G. E. de Schweinitz. Philadelphia, Lea Br. & Co. 1896. 238 S.

*2. Technique de l'exploration oculaire, introduction à l'étude de l'ophthalmologie, par L. Vignes. Avec 213 Fig. Paris, A. Maloine, 1896. 719 S.

*3. Das Gesichtsfeld. Ein Handbuch für Augenärzte, Neurologen, practische Aerzte und Studirende, von Dr. med. K. Baas, Privatdocent der Augenheilkunde und I. Assistent an der Universitäts-Augenklinik zu Freiburg i. Br. Mit 100 Figuren. Stuttgart, F. Enke, 1896. 264 S.

*4. Die Erkrankungen der peripherischen Nerven, von Prof. M. Bernhardt in Berlin. I. Theil. Wien, 1895. Alfred Hölder. (Spec. Pathologie und Therapie, von Hofrath Dr. Hermann Nothnagel. XI. 1.)

5. Dr. A. Trousseau, Traitement des maladies des yeux. Paris, 1895. Doin. 158 S.

*6. Neue literarische Beiträge zur mittelalterlichen Medicin, von Dr. Julius Pagel, pract. Arzt und Privatdocent der Geschichte der Medicin an der Universität zu Berlin. Berlin, G. Reimer, 1896. Enthält, zum ersten Male gedruckt, die im Mittelalter berühmte Augenheilkunde des Alcoatim (aus dem Jahre 1159).

Digitized by Google

*7. Chirurgie de Pierre Franco composée en 1561, nouvelle Édition par E. Nicaise. Paris, 1895. CLXIV u. 382 Seiten. Der Abschnitt von den Augenkrankheiten ist ziemlich ausführlich. S. 153—217.

Referate, Uebersetzungen, Auszüge.

Einiges über Biermer'sche essentielle Anämie und pseudo-essentielle, durch Helminthen bedingte Blutarmuth. Von Dr. E. Fischer in Dortmund.

Nachdem ich mich lange Zeit nicht mehr mit Ankylostoma duodenale befasst hatte, wurde ich durch einen Zufall veranlasst, meine Aufmerksamkeit diesem Gegenstande wieder zuzuwenden, mit dem ich sowohl in Bonn wie in Cöln und Dortmund eigentlich ohne viel Zuthun meinerseits bekannt zu werden Gelegenheit hatte. — Ein Artikel über Filaria loa von Hrn. Geh. Medicinalrath Prof. Hirschberg in diesem Centralblatt bewog mich, gerade jetzt Einiges über bei uns (wenn auch nicht im Auge) vorkommende Helminthen zusammenzustellen.

Als ich ganz zu Anfang der achtziger Jahre in Bonn die medicinische Klinik besuchte, stellte Professor Rühle uns häufig Kranke mit „essentieller Anämie" vor, in jedem Semester eine ganze Reihe von Patienten, und verfehlte nicht, uns darauf aufmerksam zu machen, dass es sich hier um eine Berufskrankheit handle, dass sämmtliche Patienten Ziegelbäcker seien.

Die Patienten selbst nannten sie „maladie de terre" und schoben die Ursache der Erschöpfung der angestrengten Sommerarbeit zu. Wenn man nun sieht, wie solche Leute arbeiten, wie sie von Morgens $^1/_2$5 bis Abends um 9 Uhr mit kurzen Pausen angestrengt thätig sind, könnte man ja als Arzt auf dieselbe Vermuthung kommen. Man braucht sich aber nur z. B. bei uns in Westfalen die von Gesundheit strotzenden Ziegelbäcker anzusehen, welche dieselbe angestrengte Arbeit leisten, um diese Supposition sofort aufzugeben.

Das Geheimniss liegt einfach darin, dass unsere Ziegelarbeiter in Westfalen aus dem Lipperlande kommen, die im Rheinlande aber aus Wallonen sich rekrutiren, dass die Lipper gesund, die Wallonen aber von ihrer Bergarbeit im Winter in den belgischen Kohlengruben mit Ankylostoma duodenale behaftet sind.

Angelo Dubini entdeckte diesen Parasiten vor mehr als 50 Jahren, Griesinger erkannte klar seine krankmachende Wirkung bei der ägyptischen Chlorose 1851, Wucherer bei der tropischen Chlorose 1866, Grassi, Parona, Graziadei, Perroncito bei der „in Italien seit alten Zeiten bekannten" Anämie der Ziegelarbeiter 1877/78. Dann kam die Epidemie unter den Arbeitern des Gotthardtunnels 1879. 1882 stellte Menche als Assistenzarzt Rühle's auf der Bonner Klinik die Diagnose Ankylostomiasis bei den Bonner Ziegelarbeitern und wenige Wochen später begann Prof. Leichtenstern seine epochemachenden gründlichen Untersuchungen über das Vorkommen des Wurmes bei den Ziegelarbeitern in der Umgebung Cölns. Fachschriften und Tagesblätter trugen die Kunde weiter und wie in französischen und ungarischen Gruben so konnte auch in belgischen und deutschen Kohlenbergwerken alsbald Ankylostoma als Ursache der Cachexia montana, der Anämie der Bergleute, festgestellt werden. 1892 hatte auch ich das Vergnügen, meinem früheren Chef Hrn. Prof. Leichtenstern Ankylostoma-Eier aus dem Stuhlgange eines Dortmunder Bergarbeiters zusenden zu können. Ich fand den Patienten im hiesigen Kranken-

hause, welches mir durch die Freundlichkeit der behandelnden Aerzte zugänglich gemacht worden war; einen zweiten Patienten sehr bald darauf auf der Zeche, welche der ersterwähnte als seinen Arbeitsort angegeben; und bald folgten weitere von den Knappschaftsärzten gefundene Fälle, welche sämmtlich auf Anordnung der Bergbehörde dem Bochumer Krankenhause „Bergmannsheil" überwiesen wurden, welches von Prof. Loebcker geleitet wird.

Jedoch entsprach die von mir gefundene kleine Endemie bei weitem nicht in ihren Dimensionen der Cölner Endemie der „Anaemia latericia", welche ich als Assistent des Cölner Bürgerhospitals zeitweilig mit beobachten durfte.

In neuester Zeit mehren sich auch die Beobachtungen schwerer Anämien nach Bothriocephalus latus, jenem Bandwurm, welcher in Holland, in der Schweiz, in Hamburg, Pommern, Ostpreussen und in den russischen Ostseeprovinzen beobachtet ist. (Strümpell, 1895. Bd. II S. 180). Die Infektion entsteht durch den Genuss von finnenhaltigem Fischfleisch.

Sehr interessant sind auch die von Dr. Moosbrugger[1] berichteten Fälle von schwerster, ja tödtlicher Trichocephaliasis, wo viele Hunderte von Peitschenwürmern, Trichocephalus dispar, im Dickdarm, vom Coecum bis zum Rectum hausten.

In den Hrn. Prof. Leichtenstern wiederholt zugeschickten Faeces, welche von diesen Fällen herrührten, konnten constant auch ausserordentlich zahlreiche Krystalle und zwar die bekannten Charcot-Robin'schen, auch Leyden'schen Krystalle genannt, gefunden werden. Letztere sind nicht ganz ohne diagnostische Bedeutung.

„Die Gegenwart von Entozoen, gleichgültig welcher Art, im Darmkanale ist jedenfalls die häufigste Ursache, welche zur Bildung der Charcot'schen Krystalle im Darme und somit zum Auftreten derselben Krystalle in den Faeces Veranlassung giebt."

„Die Krystalle finden sich nahezu constant auch bei Ankylostomiasis." (272 Leichtenstern'sche Fälle). „Das Vorhandensein der Krystalle in den Faeces macht die Gegenwart von Helminthen im Darm ausserordentlich wahrscheinlich."[2]

Die Beobachturg Jürgensens, schwere Anämie nach Bakterium termo im Darm und schnelle Heilung durch Extractum filicis, steht meines Wissens zur Zeit noch ziemlich vereinzelt da.

Selbstverständlich darf man diese Anämie eigentlich nicht mehr als essentielle bezeichnen, sie scheiden aus der Reihe der Fälle von essentieller perniciöser Anämie eben desshalb aus, weil man ihre Ursache kennen gelernt hat. Im Uebrigen gaben sie klinisch fast genau dasselbe Bild.

Bei allen diesen Patienten werden wir zunächst die Symptome der einfachen hochgradigen Anämie gelegentlich auch mit dem Augenspiegel feststellen können, als da sind: schwaches Arteriencaliber, Blässe und abnorme Durchsichtigkeit des Blutes in Arterien und Venen, namentlich erkennbar auf der Papille, Arterienpuls in Folge des allgemein gesunkenen Blutdrucks bei noch guter Tension des Bulbus, Kaliberschwankung und Locomotion der Arterien, abgeblasste Sehnervenscheibe etc.

Dazu kommen bekanntlich als Zeichen ernsterer Blutverderbniss und als klinisch differentialdiagnostisch verwerthetes Symptom die Netzhautblutungen, welche die essentielle Anämie und die ihr nachstehenden durch Darmhelminthen

[1] Württemberg. Med. Correspondenzblatt. 1890. Nr. 25 u. 1891. Nr. 29.
[2] Leichtenstern. Deutsche med. Wochenschr. 1892. Nr. 25.

Digitized by Google

hervorgerufenen Formen schwerer Blutarmuth scheiden helfen von der einfachen primären Anämie (Chlorose) und den einfachen sekundären Anämien (nach Tuberkulose, Krebs etc.). Die seltenen Fälle, wo sie sich bei reiner Chlorose fanden, sind Grenzfälle, welche zur essentiellen perniciösen Anämie etc. überleiten. Denn Uebergänge giebt es auch hier. Die Natur schematisirt nicht so scharf wie die Lehrbücher. Bei der richtigen essentiellen Anämie (Biermer, 1868) treten sie zwar nicht in allen, aber doch in der Mehrzahl der Fälle auf; bald sind sie nur vereinzelt, bald zahlreich. Man hat an der Leiche auf einem Netzhautquadranten mehr als 120 gezählt.[1]

Im Leichenauge treten die Blutflecken wegen des leicht getrübten Aussehens der Retina intensiv hellroth hervor und heben sich trotz ihrer Kleinheit sehr deutlich vom Abgrunde ab. Sie gruppiren sich gern um die Papille oder folgen besonders zahlreich dem Verlaufe eines grösseren Gefässes. Vielfach sind sie so gross wie die Sehnervenscheibe, oft viel kleiner. Die Gestalt kann mehr rundlich oder mehr streifenförmig sein. Zum Theil findet man bekanntlich in der Mitte des Blutfleckens ein etwas helleres Centrum, eine Resorptionserscheinung in den älteren, weniger intensivroth aussehenden Blutungen.

Die Netzhaut kann im Uebrigen natürlich normal sein.

Es ist ja kein Wunder, dass die Gefässwände, welche ja selbst von dem wässerigen Blute schlecht ernährt werden, verfetten und gelegentlich an irgend einer Stelle eine Ruptur erleiden oder die Blutkörperchen per diapedesin austreten lassen. Mikroskopische Untersuchungen der Gefässänderungen fehlen bis dato bei den Ankylostomakranken, bei meinen Patienten aus dem für sie sehr erfreulichen Grunde, weil sie eben genasen und nach gestellter Diagnose leicht zu kuriren waren.

Natürlich kommen die Blutungen nicht allein auf der Netzhaut und in derselben vor; wir finden sie auf der Mundschleimhaut, ja sogar auf der äusseren Haut, am frühesten und reichlichsten auf den unteren Extremitäten, wo sie gewöhnlich den Umfang eines Stecknadelkopfes oder etwas darüber haben; bei der Section zeigen sie sich auf den serösen Häuten, punktförmig, oft enorm zahlreich, sie können sich aber auch in dem Gewebsinnern vieler Organe finden. Aber nirgendwo haben wir sonst ein so zartes, so zu Blutungen disponirendes Organ, welches der directen Beobachtung so zugänglich ist wie die Netzhaut.

„Sie (die Blutungen) erlauben unter allen Umständen den Rückschluss, dass der Trockenrückstand des Blutes stark reducirt ist, mit grosser Wahrscheinlichkeit ist auch die Voraussage berechtigt, dass Hypalbumninose vorliegt.“ (Zunft.)

Vor einigen Jahren erlaubte ich mir, in Heidelberg auf dem Ophthalmologen-Congress darauf hinzuweisen, dass bei der Ankylostomiasis dieselben Blutungen in der Netzhaut auftreten, wie bei der Biermer'schen Anämie. Rampoldi hat diese übrigens, wie ich aus dem Centralblatt für Augenheilkunde von Prof. Hirschberg, XVI, 497, entnehme, bei seinen in gleicher Weise erkrankten Italienern schon 1881 gesehen. Der Befund ergiebt allerdings lange nicht mehr ein positives Resultat, es sind nur hin und wieder einzelne kleine nahe der Gesässscheide liegende Hämorrhagien, keine Exsudate. (Privatmittheilung von Sanitätsrath Dr. Nieden-Bochum.)

Vor meiner Besprechung dieses Themas in Heidelberg 1892 hatte auch Prof. Leichtenstern „diese Fälle ein paarmal gesehen; es handelte sich meist um sehr schwere und protrahirte Ankylostoma-Anämien; nachher hat er alle

[1] Eichhorst, 1891, Bd. IV, S. 29.

Digitized by Google

Fälle daraufhin untersucht, leider sind es nicht mehr viele, denn die Ankylostomiasis hat in Cöln bedeutend abgenommen. Einige Male, aber immerhin selten, hat er diese Blutungen, die ja bei allen schweren prohrahirten Anämien gelegentlich einmal vorkommen, bei Ankylostoma-Anämien auch seitdem angetroffen." (Privatmittheilung von Prof. Leichtenstern-Cöln.)

Einem Privatbriefe des Hrn. Prof. Leichtenstern, meines früheren Chefs am Augustahospital, entnehme ich noch folgende Erklärung über Blutbefund bei Ankylostomiasis: „es giebt Unterschiede im Blute der Ankylostoma-Kranken und essentieller Anämie. Bei Ankylostoma-Anämie findet sich sehr häufig Leukocytose, nicht bei essentieller Anämie; ferner bei Akylostomiasis bedeutende Vermehrung der Leukocyten in allen jenen Fällen, wo Charcot'sche Krystalle in den Fäces sind. Er fand jüngst 60 % enosinophile Zellen. Ferner die Makroerythrocyten sind bei Ankylostoma-Anämie sehr selten, bei essentieller Anämie häufig."

Ausser den Ankylostomen sind, wie oben erwähnt, in den letzten Jahren viele Helminthen als Blutverderber beschuldigt worden, von den Bandwürmern namentlich Bothryocephalus latus. Auch in solchen Fällen hat man schon Netzhautblutungen beobachtet. (A. Tchemolossow, Blutaustritt in die Netzhaut bei der Biermer'schen perniciösen Anämie in Folge von Bandwürmern. St. Petersb. med. Wochenschr. 1894 Nr. 50.)

Es fragt sich nun, wie die Würmer, in specie die best beobachteten Ankylostomen, die Anämie und die für diese specielle Form von Anämie halbwegs charakteristischen Netzhautblutungen machen. Wenn man je Gelegenheit gehabt hat, einer Section eines Ankylostomakranken wenige Stunden post mortem beizuwohnen, die noch lebenden und zum Theil der Darmwand festanhaftenden Würmer herauszunehmen und in einem Schälchen lauen Wassers zu betrachten, wenn man den Inhalt ihres Nahrungsschlauches selbst sieht, blutig von dem Blute ihres Wirthes, von welchem sie nicht einmal alles verdauen, sondern dessen rothe Blutkörperchen sie als echte Luxusconsumenten gelegentlich als rothe Wolke aus ihrem Anal-Ende ausstossen, wenn man ferner sich einen Darm ansieht, in welchem die Thiere gehaust haben, wie zahllose Blutergüsse zwar nicht im Duodenum, aber im Jejunum und Ileum sich finden an den Stellen, wo die Thiere gesaugt haben, wenn man sich endlich vorstellt, dass, wie ein Floh nicht einen, sondern zahlreiche Flohstiche machen kann, so auch ein Ankylostoma, namentlich ein Männchen, wandert, den Wirth an mehreren Stellen anzapft, welche vielleicht noch nachbluten, dann kann man sich eine Vorstellung davon machen, was einem solchen Kranken allmählich an Blut abgezapft wird, namentlich wenn Tausend Ankylostomen und mehr gemeinsam auf Kosten eines Wirthes leben.

Es wird einem schwer, wenn man solche greifbare Thatsachen vor sich hat, mit der einfachen Logik des Praktikers die extreme Anämie des Kranken nicht einfach auf Rechnung der zahlreichen andauernden kleinen Blutverluste zu setzen und sich zu sagen: die Differenz, welche wir klinisch den Reconvalescenten nach einmaligem schwerem akutem Blutverluste und zwischen unsern ständig durch ewig wiederholte kleine Blutverluste geschädigten Kranken wahrnehmen, ist zu erklären eben durch diese Differenzen des Modus des Blutverlustes; behaupten doch z. B. viele Augenärzte, eine Blutentziehung per Heurteloup habe eine ganz andere Wirkung auf das Auge als eine meinetwegen von sechs natürlichen Blutegeln. So könnte man auch hier sagen: die Eigenartigkeit der Wirkung auf den Organismus liegt in der Eigenartigkeit des Modus der Blutentziehung.

Das wäre Alles ganz schön und gut, wenn die Toxine nicht wären. Die

Digitized by Google

Anhänger der complicirteren Erklärung sagen und vielleicht auch mit Recht: Es ist nicht die direct blutsaugende Thätigkeit des Wurmes, welche das Blut verschlechtert, sondern die Bildung eigenartiger Produkte, welche der Wurm, sei es lebendig sei es nach dem Absterben producirt, die der Wirth in sich aufnimmt und die das Blut verderben. Sie könnten möglicherweise enthalten sein in den Charkot-Robin'schen Krystallen, welche, wie Leichtenstern nachgewiesen hat, bei der Section sich namentlich in den Darmabschnitten finden, welche nachweislich die meisten Würmer enthalten haben; sie könnten, ins Blut eingetreten, die Ursache des auffallend häufigen Auftretens der eosinophilen Zellen und die Ursache des Zerfalles der Hämoglobinträger, der rothen Blutkörperchen, werden und so auch die Blutungen aus den Netzhautgefässen herbeiführen.

Vielleicht bringen die nächsten Jahre Licht in diese complicirten Verhältnisse, welchen sich mehr als früher das rege Interesse vieler hervorragender Forscher zugewandt hat.

Eine unendlich wichtige Seite der behandelten Sache will ich nicht vergessen hervorzuheben, die miserablen Erfolge der Therapie bei der wirklichen essentiellen perniciösen Biermer'schen Anämie einestheils und anderntheils die grossartigen Erfolgen des Extractum filicis maris bei erkannter Ankylostomiasis.

Man muss es, wie Leichtenstern und seine Assistenten, gesehen haben, wie nach Abtreibung der Entozoen Leute nach mehrjährigem schweren Siechthum sich mit einem Schlage erholen, ein kräftiges, blühendes Aussehen wieder erlangen, wie sie direct dem Tode entrissen werden durch die gestellte Diagnose und deren Consequenz, die Verabreichung von Extractum filicis maris. Denken wir daher bei uns in Deutschland auch an Orten, wo bisher das Vorkommen dieser Entozoen bisher noch nicht constatirt worden, bei einschlägigen Fällen schwerer unerklärter Blutarmuth auch an die Möglichkeit des Vorhandenseins der Entozoen, deren Anwesenheit so leicht festzustellen ist, wenn man nur daran denkt. Denn viele Hunderte von Patienten sind ganz gewiss in den letzten Decennien an vermeintlicher „essentieller Anämie" oder „Leukämie" zu Grunde gegangen, welche ganz positiv zu retten gewesen wären, wenn man die richtige Diagnose gestellt hätte.

Und nicht blos der innere Kliniker soll alle die Möglichkeiten berücksichtigen, welche ein dem Biermer'schen Symptomencomplex ähnliches Bild schaffen können, sondern meines Erachtens auch der Augenarzt, welcher von dem internen Collegen ja gerade um die Netzhautblutungen festzustellen, zu dem Kranken gerufen wird.

Mein erster hiesiger Kranker ist mir immer noch im Gedächtniss. Die Diagnose lautete „Leukämie" und war sowohl nach der mikroskopischen Blutuntersuchung als nach Palpation und Perkussion der geschwollenen Milz wahrscheinlich. Weniger beschlagen in der internen Diagnostik als der interne College, aber als früherer Assistent Leichtenstern's an die Möglichkeit des Vorhandensens des Ankylostoma denkend schlug ich eine mikroskopische Untersuchung der Fäces vor, worauf wir gemeinsam als Grund der Blutverderbniss die Anwesenheit des Parasiten constatiren.

Wie fröhlich und consequent die Weibchen der Ankylostomen das Eierlegen betrieben, davon gab jedes der Ausstrichpräparate der Fäces unter dem Mikroskope den glänzenden Beleg. So zahlreich waren die characteristisch aussehenden Eier in jedem mikroskopischen Gesichtsfelde. Der vorher jahrelang von Ohnmachten etc. heimgesuchte, schwer entkräftete Mann genas binnen kurzer Zeit.

Digitized by Google

Nicht aus anderen Gründen erwähne ich diesen Fall, sondern in derselben Absicht, in welcher Prof. Leichtenstern unermüdlich durch eingehendste klassische Arbeiten bestrebt ist, eine erfolgreiche Seite der sonst so wenig therapeutischen Erfolg verheissenden Behandlung schwerer Blutarmuth dubiöser Herkunft in das verdiente helle Licht zu stellen. Mögen die Fachgenossen es desshalb verzeihen, dass ich in dieser kleinen Abhandlung etwas viel innere Medicin mit etwas wenig Augenheilkunde vermengt habe.

Journal-Uebersicht.

I. v. Graefe's Archiv für Ophthalmologie. XLI. 3. (Schluss.)

11) **Beitrag zur Kenntniss der Augenlidtumoren,** von Dr. Max Becker aus Hannover. (Aus der Augenklinik zu Jena.)

54 jähriger Mann. Seit 3 Jahren langsam wachsende, schmerzlose Geschwulst des rechten oberen Lides. Das Lid war anfangs blau, die blaue Farbe ging aber zurück und soll zeitweise wiedergekehrt sein. Nie Entzündung. Bei der Aufnahme fand sich eine 6,5 cm lange, 2,5 cm breite, 1 cm dicke, teigige Geschwulst, auf welcher die Haut nicht verschiebbar war. Conjunctiva palp. und Bulbus ganz gesund.

Operation: Einschnitt in der ganzen Länge des intermarginalen Theils bis auf den gesunden Tarsus, bogenförmiger Schnitt um den ganzen Tumor in der Grenze des gesunden, Trennung der Geschwulst vom Orbicularis, welcher zum Theil mit entfernt werden musste, endlich stumpfe Ablösung vom Tarsus. Der Defect konnte durch Heranziehung der unterminirten Haut gedeckt werden. Nach einigen kleinen Nachoperationen Heilung ohne Ectropium. (Photographie.)

Die Untersuchung der Geschwulst ergiebt, dass dieselbe von der Cutis ausgeht und eine Verdickung des Bindegewebes der Haut selbst und des Unterhautzellgewebes darstellt. Sie besteht aus einem von Hohlräumen durchsetzten derben, bindegewebigen Netzwerk. Die verschieden grossen, meistens spaltförmigen Hohlräume sind mit einer einfachen Lage spindelförmiger Zellen ausgekleidet und enthalten weder Blut noch eine sonstige Flüssigkeit. Gross ist die Zahl der Gefässe, in deren Umgebung sich oft junges Bindegewebe findet. Mehrfach Hämorrhagien und zerfallene Blutkörperchen (Pigment). In der Geschwulst zerstreut, zum Theil in der Nähe der Hohlräume, liegen massenhafte Ansammlungen von grossen Kernen fast ohne Protoplasma.

Der Kernreichthum des Bindegewebes, welches in allen Stadien der Entwickelung vorhanden ist, nimmt von der Oberfläche nach den tieferen Schichten hin zu. An den Seiten geht die Geschwulst allmählich in die gesunde Cutis über.

Die Hohlräume sind Lymphräume, welche nicht nur aus ectatischen Lymphgefässen hervorgegangen, sondern grösstentheils neugebildet sind.

Verf. fasst die Erkrankung als Elephantiasis auf.

12) **Ein Fall von subconjunctivalem Angiom,** von Dr. D. Bossalino, wissenschaftl. Assistenten, und Dr. O. Hallauer, Volontairarzt der Klinik. (Aus der Augenklinik des Herrn Prof. Schiess in Basel.)

Die Geschwulst fand sich bei einem 19 jährigen Manne und war seit 7 Jahren bemerkt worden. In letzter Zeit rascheres Wachsthum. An der nasalen Seite des rechten Auges zeigte sich eine bohnengrosse, bläulich rothe Geschwulst

Digitized by Google

unter der Conjunctiva. Keine Muskelinsufficienz. Operation unter Cocain. Der Tumor lässt sich anfangs leicht auslösen, später geräth man aber auf der Sclera in ein dichteres blutendes Gewebe, worauf die Geschwulst collabirt. Die Sclera ist entsprechend dem Ansatze der Sehne des Rect. int. verdünnt, ein eigentlicher Muskel fehlt hier, derselbe ist in der Geschwulst nicht zu isoliren. Nach der Ausrottung des Tumors Insufficienz des Internus, die jedoch schwindet, nachdem tiefe Catgutfäden von der Karunkel aus unter der Conjunctiva bis zum oberen und unteren Hornhautrande durchgeführt und angezogen sind.

Der Tumor erweist sich bei der Untersuchung als cavernöses Angiom. Ein Theil desselben enthält grosse Hohlräume und wenig Muskelgewebe, der andere kleine Hohlräume und mehr Muskelgewebe, letzterer kann daher als musculäres Angiom bezeichnet werden. Muskelangiome am Auge sind bisher nicht beschrieben worden. [Einen ähnlichen Fall hat Hirschberg, Klin. Beob., 1874, beschrieben und abgebildet.]

---

13) **Ueber Kapselabhebungen,** von Dr. Alfred Topolanski, Augenarzt im Barmherzigen Spital in Wien.

I. Angeborene Kapselabhebung bei Coloboma lentis. Die Kapsel senkt sich nicht in die Einkerbung hinein, sondern liegt in situ. Der Raum zwischen ihr und dem eingekerbten Linsenrande scheint mit Flüssigkeit angefüllt zu sein.

II. Durch Zug der Zonula auf die Kapsel können zeltförmige Abhebungen derselben vom Linsenäquator entstehen. Sie finden sich an ganz normalen und an cataractösen Linsen, an letzteren fast ausnahmslos, wenn die Cataract geschrumpft ist.

III. Bei schrumpfenden Staren kann sich, wenn die Kapsel durch Verwachsung mit der Iris oder durch die Zonula in ihrer Elasticität beschränkt und festgehalten wird, auch in der Nähe des vorderen Pols eine Abhebung entwickeln. Ferner wird beobachtet, das Kapselcataracte im Stadium der Schrumpfung zu einer blasenförmigen Abhebung der Kapsel führen.

IV. Schrumpfende Kapselnarben bewirken unter Umständen durch Zug eine Kapselabhebung, welche in diesem Falle in Gestalt einer oder mehrerer von der Narbe ausgehenden Falten auftritt.

Spaltung der Kapsel in mehrere Schichten fand sich an der Linse eines Auges, welches an langwieriger Entzündung des Urealtractus gelitten hatte.

---

14) **Ueber die Filtration aus der vorderen Kammer bei normalen und glaucomatösen Augen,** von Dr. Chr. F. Bentzen in Kopenhagen und Prof. Th. Leber in Heidelberg.

Die Verwachsung der Irisperipherie mit dem Corneo-Scleralrande braucht nicht ohne weiteres eine Aufhebung oder Hemmung der Filtration durch den Kammerwinkel ein Gefolge zu haben, andererseits beweist aber auch das Fehlen der Verwachsung nicht, dass die Filtration frei erfolgt. Sie kann durch eine Verdichtung des Gewebes gehemmt sein. Entscheidend ist in dieser Frage die experimentelle Untersuchung des Verhaltens der Filtration.

Aus einer grösseren Reihe genauer beschriebenen Versuche geht hervor, dass in allen Fällen von acut und chronisch entstandenem Primärglaucom, von Secundärglaucom und von Hydrophthalmus anterior die Filtration wesentlich geringer war, als bei normalen Augen. Fast immer wurde anatomisch eine Verlegung des Kammerwinkels festgestellt; wo sie fehlte, wie beim Hydrophthalmus, bleibt die Ursache der geringeren Filtration vorläufig dunkel.

Digitized by Google

Aus dem Umstande, dass enucleirte glaucomatöse Augen auch bei Schutz vor Verdunstung längere Zeit ihre Härte behalten, darf der Schluss gezogen werden, dass die Filtration durch den Kammerwinkel behindert ist. Erhöhte Spannung durch vermehrte Secretion in vivo müsste nach dem Eintritt des Todes rasch verschwinden.

Höchst wahrscheinlich ist in vielen Fällen von Glaucom die Hypertonie durch die Behinderung der Filtration verursacht.

---

15) **Ueber eine lineare Form der stenopäischen Brille,** von Prof. Hensen in Kiel.

Das Diaphragma ist in der Mitte 1,2 mm breit und verjüngt sich allmählich in einer Ausdehnung von je 3 mm nach oben und unten hin, um dann in einen gleichmässig ca. 0,2 mm breiten Spalt überzugehen. Die Vortheile dieser Einrichtung bestehen in der Vergrösserung des Gesichtsfeldes und in der Zunahme der Lichtstärke. Durch Neigungen des Kopfes kann man diejenige Spaltweite wählen, welche sich als die für den Sehact günstigste erweist.

Ein intelligenter Musiker, welcher früher mit keinem Glase ohne Beschwerden arbeiten konnte, bediente sich der stenopäischen Brille seit 10 Jahren beim Notenlesen und ist sehr zufrieden. Leider fehlen nähere Angaben über Refraction etc. Wir erfahren nur folgendes: ohne Correction Jäger D = 1,5 in 15 cm, feine Schrift mühsam, „mit seiner Cylinderbrille" D = 1,0 in 31 cm, mit Diaphragma auf den Cylindergläsern D = 1,0 in 46 cm, feinste Schrift wird entziffert.

Der myopische Verf. liest ohne Glas feinste Schrift in 19 cm, mit Diaphragma in 32 cm. —

16 und 17 enthalten persönliche Bemerkungen. Scheer.

II. The Royal London Ophthalmic Hospital Reports. Vol. XIV. Part. I. (1896.)

Descriptive catalogue of specimens in the hospital museum, by E. Treacher Collin.

Serie IV. — Tumoren.

Verf. theilt die Geschwülste am Auge nach ihrem Ursprungsorte ein und bringt in einem kurzen Resumé über die ausserordentlich reiche Anzahl seiner Präparate ein vorzügliches Capitel über die Geschwulstlehre.

a) Geschwülste der Orbita.

Die cystischen Geschwülste der Augenhöhle, Hydatiden- und Dermoidcysten, sind selten; sie können von den Lymph- oder Blutgefässbahnen entspringen und im letzteren Falle pulsiren. Primäre Sarcome der Thränendrüse, ebenso adenomatöse und carcinomatöse Tumoren derselben kommen vor. Die von den knöchernen Wänden entspringenden Tumoren können harmloser Natur oder malign sein, Osteome und Osteosarcome. Den eigentlichen Ursprung der elfenbeinharten Osteome festzustellen, gelingt nur schwer. Oft entstehen sie in einem der Sinus, namentlich häufig im Sinus frontalis, dessen Wände ausgedehnt und schliesslich durchbrochen werden, sodass davon Schädel- und Augenhöhle betheiligt sind. Die an der inneren Orbitalwand entspringenden Knochengeschwülste sind häufig gestielt und für operative Eingriffe zugänglicher. Am allerhäufigsten sind die Sarcome der Orbita, die bei der Section der Präparate meist schon so weit fortgeschritten sind, dass man nicht mehr feststellen

Digitized by Google

kann, in welchem Gewebe ihr Ursprung zu suchen ist. Zweifellos stammen manche aus fibrösem Gewebe; andere, die vom Periost ausgehen, zeigen bisweilen in ihrer Structur zerstreute Inseln von wirklicher Knochensubstanz. Bisweilen sind die Augenmuskeln der Sitz des Sarcoms oder secundär der Art ergriffen, dass ihre einzelnen Muskelbündel durch das Sarcom auseinander gesprengt werden. Die Verdrängung des Bulbus richtet sich nach dem Sitze des Tumors; wenn die Geschwulst an der Spitze der Orbita entspringt, wird der Augapfel gerade nach vorn gedrängt. Der Sehnerv wird oft comprimirt und bisweilen der Augapfel selber an einer Seite plattgedrückt. — 9 Präparate.

b) Geschwülste der Conjunctiva und Augenlider.

Hier handelt es sich um Papillome und Sarcome der Bindehaut und Hauthörner und Dermoidcysten der Lider. Auch begegnet man sowohl auf der Bindehaut, wie auf den Lidern den Naevi, Cysten, Adenomen, Drüsencarcinomen, Ulcus rodens und Epitheliomen. Die Papillome sind äusserst selten; in einem solchen Falle ähnelt das histologische Bild einem villösen Tumor der Blase. Die Horngeschwülste beginnen als Warzen, deren Oberflächenepithel trocken und hart wird, ohne abgestossen zu werden. Dermoidcysten in den Lidern und Augenbrauen, die aus einer fötalen Abschnürung des Epiblast herrühren, sind keineswegs ungewöhnlich, meist sind sie am äusseren oder inneren Augenwinkel anzutreffen, längs der Fissura orbito-nasalis. Sie liegen tief unter dem Orbicularis und hängen mit dem Pericranium zusammen. Selten sind die Bindehautsarcome, welche entweder hell oder ganz dunkel pigmentirt sein können. — 7 Präparate.

c) Geschwülste der Hornhaut.

Cystische Geschwülste kommen hier äusserst selten vor und hängen dann wohl, wie in einem angeführten Falle, wo es sich um eine sehr grosse, 5 mm tiefe und 9,5 mm breite Cyste handelte, mit einer penetrirenden Wunde zusammen, durch welche das Epithel der Oberfläche nach innen gestülpt wird, um durch Proliferation oder Verflüssigung einzelner Zellen zu dem Aufbau der Cyste mit beizutragen. Am häufigsten sind die Dermoide, die congenital und fast immer am Sclerocornealrande gelegen sind; zuweilen begegnet man einem Fibrom. Von den malignen Tumoren werden die Epitheliome und Sarcome genannt, sie sind aber selten und entspringen beide in der Regel vom Sclerocornealrande aus. Man muss sich hüten, erstere im Anfange für ein einfaches Ulcus oder Pterygium zu halten, indem man auf die zerfressenen unregelmässigen Ränder der ulcerösen Fläche, auf ihre eigenthümliche dunkelweisse Farbe und die Niveauerhebung des ganzen Geschwürs achtet. Die malignen Hornhauttumoren wachsen zuerst nicht in die Tiefe, weil das feste fibröse Hornhautgewebe Widerstand leistet, sondern dehnen sich in der Fläche sehr breit aus. Die am Rande entspringenden Sarcome sind bisweilen theilweise pigmentirt. — 5 Präparate.

d) Die Geschwülste der Iris und des Ciliarkörpers.

In der Iris kommen die cystischen Geschwülste zumeist vor. Sie zerfallen in 3 Classen: 1. die epithelialen Cysten; 2. die endothelialen Cysten, und 3. solche, die zwischen den beiden Pigmentschichten auf der hinteren Irisoberfläche sich ausbreiten. Die ersteren entstehen immer durch perforirende Wunden in Folge von Epitheleinpflanzung in das Stroma. Ihr Inhalt ist bisweilen flüssig oder halbfest, je nach dem Ursprunge des eingestülpten Epithels. Der Inhalt

Digitized by Google

besteht aus degenerirten Epithelien, Fetttröpfchen und Cholestearinkrystallen, welche den frisch geöffneten Cysten einen perlartigen Glanz verleihen. Die endothelialen Cysten, von denen sich in der Sammlung kein Exemplar findet, zeichnen sich dadurch aus, dass nur einzelne Schichten flacher Zellen von der Irisvorderfläche oder der Descemet'schen Membran ihre Grenzmembran darstellt; sie brauchen nicht durchaus nur durch ein Trauma hervorgerufen zu werden, und entstehen wahrscheinlich durch Abschnürung der Mündung einer der Krypten auf der Irisvorderfläche. Kleine Cysten bilden sich endlich durch Trennung der beiden Pigmentschichten der Iris, nicht selten in Folge eines entzündlichen Exsudats, welches erst zur Verklebung des Hinterblattes mit der Linse führt, worauf dann durch Ansammlung seröser Flüssigkeit eine Abhebung des Stroma iridis und der Vorderschicht statt hat. Klinisch kann dadurch genau dasselbe Bild entstehen, wie bei der sog. Iris bombé. Aber auch ohne alle entzündlichen Vorgänge konnen solche intermediären Cysten sich bilden, die dann durch die Pupille an ihren vibrirenden Wänden erkannt werden können. Von soliden Tumoren der Iris, die relativ selten angetroffen werden, ist das Sarcom zu erwähnen, welches in allen Graden von Pigmentation bis zur Pigmentlosigkeit angetroffen wird. Ein Leukosarcom der Iris ist natürlich nicht ohne Weiteres von entzündlichen Granulationsgeschwülsten und Tuberkeln oder Gummata zu unterscheiden.

Im Ciliarkörper kommen Cysten, Myome, Adenome, Drüsencarcinome und vor Allem Sarcome vor. Die Thatsache, dass unter den Präparaten ein primäres Drüsencarcinom figurirt, ist für den Verf. von besonderem Interesse, weil sie für den drüsigen Charakter der Tubuli spricht, welche er ihnen an anderer Stelle vindicirt hat. Die Sarcome kommen in allen Typen und Pigmentformen vor, die man kennt. Das Leukosarcom ist aber weniger häufig als das Melanosarcom. Klinisch erscheinen natürlich alle Tumoren tiefdunkel melanotisch, weil das Pigmentepithel ihnen aufliegt. Die Sarcome wachsen nach vorn durch die Irisinsertion und können klinisch das Bild einer Iridodialysis vortäuschen, wenn man nicht durchleuchtet. Auch nach aussen wachsen sie längs der vorderen Ciliargefässe durch die Sclera und erscheinen als Pigmentknötchen unter der Conjunctiva nicht weit vom Hornhautrande. Bisweilen wird die Linsensubstanz beeinflusst, ja sogar direct nach Durchbruch der Kapsel infiltrirt. Das Wachsthum kann schon sehr vorgeschritten sein, ohne dass Glaskörperschrumpfung oder Netzhautablösung einzutreten braucht. In der Regel aber leidet durch Ernährungsstörung erst der Glaskörper und es folgt dann die Ablösung. Erst wenn letztere total geworden ist, kann Glaucom eintreten. — 14 Präparate.

e) Geschwülste der Chorioidea.

Naevi der Aderhaut sind sehr selten, kommen aber gleichzeitig mit Gesichtsnaevi vor. Das Aderhautcarcinom ist stets secundär. Cysten sind sehr ungewöhnlich und liegen dann in dem Suprachoriodealraume. Manchmal stellen sie eigentlich locale Abhebungen von der Sclera dar, wahrscheinlich in Folge von Blutergüssen, manchmal sieht man aber wirklich verdickte Wände mit grossen Hohlräumen. Am bekanntesten sind natürlich die Sarcome, die auch hier in allen möglichen Formen, Ausdehnungen und Pigmentirungen vorkommen. Stark pigmentirte Sarcome zählt Verf. in 12 Fällen, ganz pigmentfreie in 6 Fällen, graufarbige 4 Mal, rehbraune 5 Mal. Ihre Consistenz ist ausserordentlich wechselnd, bald fest oder flocculent oder schwammig oder sogar cystenartig weich. Einzelne sahen auf der Schnittfläche Hirnwindungen sehr ähnlich. Das Sarcom entspringt zuerst unter der elastischen Lamelle, welche

Digitized by Google

erst abgehoben, dann mehr und mehr gestreckt und endlich durchbrochen wird. Nach dem Durchbruche wächst der Tumor schwammartig zu einem runden Knopfe weiter, der an der Durchbruchsstelle eine Einschnürung zeigt. Die Netzhaut wird abgehoben, bisweilen zugleich von der Chorioidea, aber häufig bleibt sie an dem Gipfel der Geschwulst haften.

Infiltrirt vom sarcomatösen Gewebe wird die Netzhaut erst in den allerletzten Stadien der Krankheit. Die Ablösung der Netzhaut kann ihren Grund nicht blos in der Glaskörperschrumpfung, sondern auch in dem Austritte serösen Exsudats aus den durch das Sarkom obliterirten Aderhautgefässen haben. Mitunter wächst die Geschwulst nach vorn bis in die Vorderkammer, ergreift die Hornhaut und wächst durch dieselbe hindurch; häufiger durchbricht sie die Sclera, zuerst längs der Blutgefässe, und zwar entweder am Aequator an der Stelle, wo die Venae vorticorae austreten, oder weiter hinten, wo die A. ciliar. post. in das Auge eintreten. Der Durchbruch nach aussen hängt dabei keineswegs davon ab, dass das ganze Innere des Auges ausgefüllt ist. Auch längs des Opticus, zwischen Pial- und Duralscheide, breitet sich das Sarcom bisweilen fort. Gelegentlich, aber nur ausnahmsweise, zeigt sich die extraoculare Masse der Geschwulst unpigmentirt, während das intraoculare Sarcom Pigment enthält. — 41 Fälle.

f) Geschwülste der Retina.

Hier kommen cystische und solide Tumoren vor. Die Cysten zeigen sich gewöhnlich in bereits lange erblindeten Augen mit Netzhautablösung. Wahrscheinlich gehen sie aus einem Oedem der Netzhaut hervor, indem grosse ödematöse Spalten zusammenfliessen. Bisweilen finden sich in einem Auge multiple Cysten. Die häufigste Geschwulst ist bekanntlich das Gliom, dessen schnelles Wachstum und rapide Degeneration gefürchtet ist. Die ersten Zeichen des degenerativen Processes verrathen sich mikroskopisch durch langsameres Blaufärben der Zellkerne, die weiteren der fettigen Degeneration zeigen sich schon dem blossen Auge als opake gelblichweisse Stellen; bisweilen finden sich auch Kalkeinlagerungen. Zuletzt fühlte sich der Tumor nicht mehr fest an, sondern flocculent. Entweder fängt das Gliom localisirt an einer Stelle an oder gleich mehr diffus als gleichmässige Verdickung einer grösseren Netzhautpartie, bisweilen auch an verschiedenen Stellen gleichzeitig, sodass dann die Netzhaut knotig erscheint. Für das Glioma endophytum und exophytum werden je 4 Fälle angeführt. In einem Falle der ersten Art wurden grosse Blutungen in den Glaskörper constatirt. Wenn das Glioma exophytum zur Abhebung von der Aderhaut führt, braucht die Geschwulst nicht den ganzen Hohlraum zu füllen, theilt ihn vielmehr mit seröser Flüssigkeit. Alsdann wird auch Chorioidea und sogar Sclera infiltrirt und durchbrochen, sodass das Gliom extraocular fungusartig weiter wächst. Häufiger allerdings wächst es längs des Opticus nach hinten. Bei den meist jugendlichen Individuen, wo die Cornea und Sclera sehr elastisch sind, wird der ganze Bulbus ausgedehnt und eine Art Buphthalmus erzeugt, nachdem Linse und Iris unter Aufhebung der Vorderkammer an die Hornhaut gedrängt worden sind. In einem anderen Falle wurde ein Staphylom am Hornhautrande gefunden. Schliesslich wird aber auch die Hornhaut perforirt und die Geschwulst wächst frei nach vorn, was man ehedem Fungus haematoideus genannt hat. Verf. hat das Gliom niemals nach dem 11. Lebensjahre auftreten sehen. In seiner Sammlung fand er aber einen soliden Tumor der Retina, von einer 65jährigen Frau herrührend, dessen mikroskopischer Charakter immerhin an das gewöhnliche Gliom erinnerte. — 22 Fälle.

Digitized by Google

g) Geschwülste des Sehnerven.

Opticusgeschwülste kommen selten vor und sind sehr verschiedenartiger Structur: Sarcome, Myxosarcome und Gliome. Ihr Ursprung ist bald die Duralscheide, bald die Pialscheide, bald der Opticus selbst. In der Sammlung befand sich nur ein einziges Präparat von einem 12jährigen Knaben.

Peltesohn.

Vermischtes.

1) Zwei Hausmittel gegen die Zuckerkrankheit.

... „Auch ich leide seit 7 Jahren, d. h. seit meinem 55. Jahre, an Diabetes und pflege fast jedes Jahr Karlsbad aufzusuchen. Ich war gewöhnt, dort meinen Zuckergehalt nach dreiwöchentlichem Brunnentrinken auf 0 reduzirt zu sehen.

Nur im letzten Jahre (1895) übte der Karlsbader Brunnen trotz strengster Diät die gewünschte Wirkung nicht. Da erfuhr ich daselbst durch Herrn Köthner, Besitzer der Firma Schwarzlose, Markgrafenstrasse 29, Berlin, dass sich in seinen Händen Leinsamenthee und Austern als Mittel gegen Diabetes bewährt hätten. Aerzte, die ich darüber befragte, konnten mir keinen Bescheid geben. Ich versuchte deshalb nach der zum ersten Male misslungenen Karlsbader Kur die Sache an mir selbst.

Zwei Esslöffel von Leinsaat wurden mit 100 ccm Wasser aufgebrüht, so dass eine schleimige Masse entstand. Diese wurde mit 100 ccm kalten Wassers verdünnt und getrunken, und zwar täglich 3 mal, vor dem ersten Frühstück, vor dem Mittagessen und vor dem Schlafengehen. Später kochte ich eine grössere Menge Thee früh auf Vorrath und wärmte davon zum Trinken je 200 ccm auf. Die Resultate ergiebt folgende Tabelle, bei welcher ich unter „Bemerkungen“ die Nebenumstände angedeutet habe, die auf den Zuckergehalt von Einfluss sind.

Datum	Zuckergehalt	Bemerkungen
Sept. 13.	3,46 %	Vor Beginn der Leinsamencur.
„ 15.	3,38 „	Nach einer Tasse Leinsamenthee.
„ 16.	1,7 „	Nach zwei Tassen „
„ 17.	3,7 „	Nach drei Tassen „ und starker geistiger Anstrengung.
„ 19.	3,4 „	Nach je drei Tassen Leinsamenthee täglich.
„ 20.	3 „	Nach je drei Tassen Leinsamenthee täglich.
„ 24.	1,00 „	Nach je drei Tassen Leinsamenthee täglich.
„ 28.	1,5 „	Nach je drei Tassen Leinsamenthe täglich; schlaflose Nächte. Zahngeschwulst.
Oct. 1.	2,2 „	Nach je drei Tassen Leinsamenthee täglich; schlaflose Nächte. Zahngeschwulst.
„ 6.	1,4 „	Nach je drei Tassen Leinsamenthee täglich.
„ 9.	1,4 „	„ „ „ „ „ „

Die günstige Wirkung des Leinsamenthees scheint demnach ausser Zweifel zu sein, obgleich die Trinkkur erst 26 Tage, statt der vorgeschriebenen sechs Wochen, gedauert hatte.

Inzwischen versuchte ich auch die Wirkung der Austern (15 Stück Holländer am 9. October Abends), ohne die Leinsamenkur zu unterbrechen. Die Wirkung ergiebt sich aus folgender Tabelle:

Digitized by Google

Datum	Zuckergehalt	Bemerkungen
Oct. 10.	0,25 %	Am Morgen nach dem Austerngenuss.
„ 14.	2,2 „	Nach schwerer Erkältung, heftiger Kolik, schlaflosen Nächten.
„ 15.	1,083 „	Nach dem Genuss von 15 Austern (s. o.).
„ 16.	1,3 „	Aussetzen des Leinsamenthees, Austerngenuss; ganz auffallend wenig Harn.
„ 19.	1,23 „	Nach Wiederaufnahme der Leinsaatcur.
„ 20.	0,475 „	Nach Wiederaufnahme der Leinsaatcur und 18 Austern.

Drei Wochen später, nachdem ich den Leinsamenthee ziemlich regelmässig bei nicht allzu strenger Diät genommen, prüfte ich 12 Stunden nach dem Genuss von 10 Austern meinen Zuckergehalt abermals. Er war gleich Null.

Der Austerngenuss hat somit den Zuckergehalt das erste Mal um 1,15 %, das zweite Mal um 1,117 %, das vierte Mal um 0,758 % herabgedrückt. Nur beim dritten Versuche — 16. October — zeigte sich keinerlei günstige Wirkung. Ob das dem Aussetzen der Leinsaatkur (nach Herrn Köthner wirkt die Auster auch ohne gleichzeitig genossenen Leinsamenthee) oder der auffallend geringen Harnmenge zuzuschreiben ist, lasse ich dahingestellt. Diätfehler lagen nicht vor. Ich habe auch Seemuscheln versucht, aber eine günstige Wirkung derselben nicht gespürt.

Ich bin weit entfernt, meine Beobachtungen als entscheidend anzusehen. Ich möchte sie nur veröffentlichen, um zu weiteren Versuchen im Interesse der sehr zahlreichen Diabetiker anzuregen. Von einzelnen mir bekannten Aerzten geschieht dies bereits.

Freilich helfen beide Mittel ebenso wenig auf die Dauer wie Karlsbader und Neuenahrer. Aber sie sind zugänglicher und das eine, die Austern, sicher schmackhafter. . . . Ich gebe hier meine neuerdings gewonnenen Resultate.

Datum	Zuckergehalt	Bemerkungen
1895 Nov. 28.	0 %	Nach ziemlich regelmässiger Leinsaatcur.
1896 Jan. 2.	0 „	Nach Aussetzen der Leinsaatcur und der Zuckerdiät, vergnügte Weihnachtswoche mit Punsch und Pfannkuchengenuss etc.
„ „ 25.	3 „	Nach Aussetzen der Leinsaatkur, furchtbaren Aufregungen, Todesfällen, Ueberanstrengung.
„ „ 26.	—	Wiederbeginn der Leinsaatcur.
„ Febr. 3.	2,3 „	Diät.
„ „ 13.	0,118 „	
„ „ 26.	2,1 „	Nach starken Rheumatismusanfällen und schlaflosen Nächten.
„ „ 27.	0,8 „	Nach Genuss von 12 Stück Austern am 26. Abends.

Ich konnte mich somit nach dem 28. November als geheilt betrachten. Ich blieb es auch trotz Aussetzens der Zuckerdiät bis 2. Januar und wäre es sicher auch noch länger geblieben, wenn nicht die unter dem 25. Januar angedeuteten Umstände eingetreten wären, die meinen Zuckergehalt plötzlich auf 3 % brachten. Aber die wieder aufgenommene Leinsamencur that abermals ihre Schuldigkeit und drückte trotz anhaltender Ueberarbeit in 18 Tagen meinen Zuckergehalt auf 0,118 % herab." Prof. H. W. Vogel.

2) Im Jahre 1889 kam zu mir ein 64jähriger Herr mit überreifem Star des linken Auges, der seit 6 Jahren bestand, und fast reifem des rechten. Ich fand Zuckerharnruhr (5 %), von welcher der Kranke keine Ahnung gehabt, besserte den Zustand durch richtigere Lebensweise und Mühlbrunnen, und zog

Digitized by Google

am 5. Mai 1889 den linken Star aus, mit runder Pupille. S = $^5/_6$ mit + $3^3/_4$", optisch vollkommen. Geht auf die Jagd, liest Stunden lang. — Ebenso bis heute, ohne dass Discission nöthig geworden, oder Extraction des anderen Auges.

In der Regel hat er im Frühjahr 5 $^0/_0$ Zucker; wenn er dann von Karlsbad zurückkommt, 0,1—1,0 $^0/_0$.

Gegen Ende des Jahres 1895 brachte er mir seine ganz star-blinde Frau zur Operation. Bei dieser Gelegenheit schrieb mir der 71jährige, recht rüstige Herr das Folgende:

„Ich habe 4 Wochen lang Bohnenwasser getrunken, und dabei alles gegessen, Brot, Kuchen, Kartoffeln, auch 3—4 Schnitt Pilsener Bier täglich getrunken, und doch den Zucker verloren, bis auf $^1/_3$ $^0/_0$, ebenso wie vom Karlsbader Mühlbrunnen, bei dem ich kein Bier trinken durfte. Ich nehme jeden Tag 3 Hände voll (= 50 g) trockene Bohnenhülsenschalen; die letzteren werden gewaschen, in einen Topf gethan, 3 Liter Wasser aufgegossen und so lange gekocht, bis das Wasser auf $^3/_4$ Liter eingekocht ist, was 3—4 Stunden erfordert. Diese $^3/_4$ Liter Flüssigkeit werden im Laufe des Tages kalt getrunken. So jeden Tag 4 Wochen lang und länger. (Das Mittel kann ohne Schaden beliebig lange getrunken werden.)" H.

3) Druckfehler.

Seite 334 Zeile 8 v. o.: statt „Jules" lies „Juler".
„ 10 „ „ lies „die Mutter des 4 Monate alten Knaben hat in dessen 6. Lebenswoche".

Bibliographie.

1—4) **Beiträge zur Augenheilkunde**, in Gemeinschaft mit Prof. Dr. E. Fuchs in Wien, Prof. Dr. O. Haab in Zürich, Prof. Dr. **A. Vossius** in Giessen herausgegeben von Prof. Dr. R. Deutschmann in Hamburg. XXI. Heft. Hamburg u. Leipzig. Verlag von Leop. Voss. 1895.

1) Beitrag zur Drusenbildung im Sehnervenkopfe, von Dr. Adolf Sachsalber, Assistent der Univ.-Augenklinik in Graz. S. fasst das Ergebniss seiner Untersuchung eines Falles von Drusenbildung im Sehnervenkopf dahin zusammen, dass es sich um Ablagerung einer die Albuminreaction gebenden Substanz handelt, welche die von Recklinghausen geforderten Eigenschaften des Hyalins darbietet. Diese hyaline Substanz geht allmählich secundäre Veränderungen ein, indem die Homogenität und Färbbarkeit mit Eosin schwindet; dafür tritt aber nunmehr eine Ablagerung von Kalksalzen auf, die sich zuerst durch erhöhte Färbbarkeit mit Hämatoxylin äussert, später als krümeliche Einlagerung und zuletzt als krystallinische, harte, splitternde, sich mit keinerlei Farbstoffen tingirende Masse zu Tage tritt. Als Ursache der Drusenbildung werden von S. concrete entzündliche Vorgänge angenommen. Ihren Ursprung nehmen die Drusen aus dem interstitiellen Bindegewebe des Sehnerven, bez. der Netzhaut. Folgt Litteraturverzeichniss.

2) (Aus der I. k. k. medic. Klinik des Hofrathes Nothnagel in Wien.) Casuistische Beiträge zur Lehre von den angeborenen Beweglichkeitsdefecten der Augen, von Dr. Carl Kunn, Augenarzt in Wien. Es handelt sich um eine Ergänzung der im Heft XIX, 1895 in den „Beiträgen zur Augenheilkunde" von demselben Verfasser veröffentlichten Monographie über die angeborenen Beweglichkeitsdefecte der Augen. K. fügt zu den früher erwähnten 7 Fällen 4 neue eigene Beobachtungen ausführlich und die noch von anderen Autoren mitgetheilten kurz hinzu.

3) (Aus der Klinik des Prof. E. Fuchs in Wien.) Einige weitere

Digitized by Google

Fälle von Amblyopie in der Lactationsperiode, von Dr. Carl Heinzel, klinischem Assistenten. H. berichtet über 3 weitere Fälle von Sehnervenentzündung bei säugenden Frauen — im Anschluss an die in Heft XIII erschienene Mittheilung. (Referat im Centralbl. f. p. A. 1895. S. 124.)

4) Beiträge zur Pathogenese der Iritis, von Dr. med. Gustav Ahlström in Gothenburg (Schweden). A. machte bei einem mit Iritis rheumatica behafteten Pat. zu therapeutischen Zwecken eine Iridectomie. Das excidirte Irisstückchen brachte er unter den nöthigen Cautelen in die Vorderkammer eines Kaninchenauges. Es trat in demselben nach einigen Tagen Iritis auf, sich kennzeichnend durch pericorneale Injection, Trübung des Kammerwassers, Veränderungen der Iris etc. Am 12. Tage wurde das Auge enucleirt. Bei der mikroskopischen Untersuchung zeigten sich die hauptsächlichsten Veränderungen in der Iris; letztere war der Sitz einer diffusen Infiltration, zeigte sich deutlich verdickt, auf der Rückseite mit einer Fibrinschichte versehen, die theilweise die hintere Kammer einnahm und sich sowohl über die Vorderseite der Linse, als auch über das Corpus ciliare erstreckte; einige einzelne punktförmige Präcipitate auf der M. Descemeti; sonst im Auge nichts Bemerkenswerthes. Bacterien liessen sich durch verschiedene Färbemethoden nicht nachweisen. Controlversuche mit Irisstücken gesunder Augen (Cataractösen) ergaben keine Entzündung. Ein zweiter, dem obigen ähnlicher Versuch, war wieder positiv, ohne dass Bacterien gefärbt oder gezüchtet werden konnten. Zwei Versuche mit Irisstückchen Glaucomatöser verliefen ebenso wie die mit Irispartien gesunder Augen angestellten, es trat keine Reaction ein. Wie die Irisstückchen verhielt sich in Bezug auf entzündungserregende Eigenschaft das Kammerwasser. A. nimmt für das Zustandekommen der Entzündung toxische Eigenschaften des Irisgewebes, bez. des Kammerwassers bei Iritis rheumatica an. Stiel.

5) Das Empyem der Highmorshöhle und Erkrankungen des Auges, von Dr. med. H. Koerner, prakt. Arzt und Zahnarzt in Halle a. S. (Sonderabdruck der Deutschen Odontolog. Gesellschaft. Bd. VII, Heft 1 u. 2.) K. berichtet über 2 Fälle von Augenentzündung im Anschluss an Empyem der Highmorshöhle. Im ersten Fall bestand nahe unter dem linken unteren Lide und ungefähr an der Grenze zwischen innerem und mittlerem Drittel desselben eine sehr stark Eiter absondernde Fistel mit etwas aufgeworfenen Rändern; ausserdem Röthung und Schwellung der Wange über dem Jochbein nach der Nase zu und eine starke Injection der Conjunctiva bulbi nebst Thränenträufeln. Durch Behandlung der Highmorshöhleneiterung erfolgte schnelle Heilung. Im zweiten Falle fand sich linksseitige Lidschwellung des oberen Lides in der der Nase zugekehrten Seite und nicht allzustarke Protrusion des Bulbus nach vorn, aussen, unten. Das Bestehen einer linksseitigen, die Augenaffection bedingenden Highmorshöhleneiterung wurde noch aus anderen Gründen angenommen, die Diagnose durch Operation bestätigt und in 3 Tagen nur durch Behandlung des Empyems das Auge zur Norm gebracht. Stiel.

6) (Aus der Augenabtheilung der Olmützer Landeskrankenanstalt.) — Eine neue Behandlung der Hypopyon-keratitis, von Dr. Eduard Zirm. (Wien. klin. Wochenschr. 1895. Nr. 44.) Z. befürwortet als ausschliessliche Therapie des septischen Geschwüres die Pinselung der Bindehaut mit einer 1—2 $^0/_0$igen Lapislösung. Es soll dadurch neueren Zerstörungen vorgebeugt und die Progression des Geschwüres sofort gehemmt werden. Das den natürlichen Heilungsvorgängen überlassene Geschwür hinterlässt eine günstige Trübung. Um Folgezuständen der Iritis vorzubeugen wird ausserdem Atropin eingeträufelt. Die Behandlung hat den Zweck, der Proliferation der Mikroorganismen im Bindehautsacke Einhalt zu thun. Schenkl.

Digitized by Google

7) Bemerkungen zu Zirm's Aufsatz: „Eine neue Behandlung der Hypopyon-keratitis“, von Prof. Czermak in Prag. (Wien. klin. Wochenschr. 1895. Nr. 46.) C. macht darauf aufmerksam, dass, nach einer Veröffentlichung Axel Holmer's, der Kliniker Hansen Grut schon im Jahre 1883 bei serpiginösen Geschwüren der Cornea Lapispinselungen mit dem günstigsten Erfolge in Anwendung gebracht und sich von der desinficirenden Eigenschaft des Mittels überzeugt habe. Zirm's Methode unterscheide sich von der Grut's nur dadurch, dass bei ersterer die Lidbindehaut, bei letzterer das Geschwür bepinselt werde, was jedoch für das Thatsächliche der Einwirkung keinen wesentlichen Unterschied ausmacht, da bei Bepinselungen der Uebergangsfalte eine unmittelbare Einwirkung auf die Hornhaut nicht zu vermeiden ist. C. empfiehlt neben der Behandlung der Bindehaut, wie sie Zirm vornimmt, gleichzeitig auch noch nach Hansen Grut die Geschwürsfläche selbst zu bestreichen, und glaubt, dass auch Zirm die Erfahrung machen wird, dass der Lapis die chirurgische Behandlung in einer Anzahl von Fällen nicht zu ersetzen vermag.[1] Schenkl.

8) (Aus dem k. k. deutschen poliklinischen Institute in Prag.) Mittheilung eines Falles von pulsirendem Exophthalmus, von Dr. A. Frank, Assistent am Institute. (Prager med. Wochenschr. 1895. Nr. 39 u. 41.) Ein 21jähriger Handschuhmacher bot unmittelbar nach einem Sprunge in's Wasser die typischen Symptome eines linksseitigen pulsirenden Exophthalmus dar. Mit Ausnahme eines kurzen systolischen Geräusches an der Herzspitze fanden sich keine Veränderungen weder am Herzen noch an den grösseren Gefässen. Compression der Carotis der linken Seite rief sofort eine beträchtliche Verminderung der über dem Bulbus und der ganzen linken Kopfhälfte hörbaren Geräusche hervor und bewirkte ein Sistiren der Pulsationen des Bulbus. Es wurde eine Ruptur der Carotis interna im Sinus cavernosus angenommen und wegen stetiger Zunahme des Exophthalmus und wegen des Auftretens einer im inneren Augenwinkel unterhalb des Orbitaldaches sichtbaren und tastbaren Geschwulst zur Unterbindung der Carotis communis sin. geschritten, nachdem einige Zeit vorher ohne wesentlichen Erfolg eine Digitalcompression vorgenommen worden war. Nach der Operation schwanden die subjectiven Geräusche, die Pulsation des Bulbus hörte auf, nur die Geräusche über dem Bulbus blieben hörbar. Diese Besserung hielt nur einige Tage an; in kurzer Zeit machten sich die früher angegebenen Symptome, im erhöhten Maasse und rasch an Intensität zunehmend, wieder geltend. Schenkl.

9) Ectopia lentis et pupillae o. u. Lenticonus o. u. Extraction beider disloxirten Linsen in der Kapsel. — Heilung. Von k. Rath Dr. S. Lindner, Augenarzt in Wien. (Wien. mediz. Wochenschr. 1895. Nr. 37.) Bei dem 19jährigen Patienten zeigten sich beide Pupillen nach unten verschoben; die Linsen waren nach oben luxirt, vergrössert, und besassen an der vorderen Fläche eine kegelförmige Vorwölbung; nebenbei bestand Nystagmus mixtus. Nach vorausgeschickter Iridectomie wurde die Extraction der Linse in der Kapsel mittelst der Weber'schen Schlinge vorgenommen. Die Augenspiegeluntersuchung nach der Extraction ergab: Anaemia retinae, Spuren von Retinitis pigmentosa; R: Finger in 3 Meter, L: mit + 12 D Sn XL in 6 Meter, mit + 15 D Jäg 2 in 7″. Schenkl.

---

[1] Höllenstein gegen Hornhautgeschwüre, — das sind alte Geschichten. Scarpa und Guthrie haben das empfohlen. Vgl. Jüngken (1836), S. 994 u. 461; Himly, II, 43, I, 82. Vgl. ferner Hirschberg, A. v. Graefe's Klin. Vortr. S. 213 (1871); Hirschberg, D. m. W. 1886, Nr. 18 (gegen sept. Hornhautvereiterung nach Starschnitt). H.

Um Einsendung von Separatabdrücken wird gebeten.

Verlag von Veit & Comp. in Leipzig. — Druck von Metzger & Wittig in Leipzig.

Centralblatt
für praktische
AUGENHEILKUNDE.

Herausgegeben von

Prof. Dr. J. Hirschberg, Geh. Med.-Rath, in Berlin.

Unter ständiger Mitwirkung der Herren Dr. Ancke in München, Dr. Berger in Paris, Prof. Dr. Birnbacher in Graz, Dr. Brailey in London, Prof. Dr. H. Cohn in Breslau, Doc. Dr. Cl. du Bois-Reymond in Berlin, Dr. Dahrenstaedt in Herford, Doc. Dr. E. Emmert in Bern, Dr. Ginsberg in Berlin, Prof. Dr. Goldzieher in Budapest, Dr. Gordon Norrie in Kopenhagen, Prof. Dr. Horstmann in Berlin, Dr. Issigonis in Smyrna, Prof. H. Knapp in New York, Prof. Dr. Krückow in Moskau, Dr. Kuthe in Berlin, Dr. Landau in Coblenz, Prof. Dr. Magnus in Breslau, Surg. Capt. F. P. Maynard in Calcutta, Dr. Michaelsen in Görlitz, Dr. van Millingen in Constantinopel, Dr. Moll in Berlin, Prof. Dr. J. Munk in Berlin, Dr. Neuburger in Nürnberg, Dr. Peltesohn in Hamburg, Doc. Dr. Peschel in Turin, Dr. Purtscher in Klagenfurt, Dr. M. Reich in Charkow, Dr. Scheer in Oldenburg, Prof. Dr. Schenkl in Prag, Doc. Dr. Schwarz in Leipzig, Dr. Stiel in Köln.

Monatlich ein Heft. Preis des Jahrganges 12 Mark. Zu beziehen durch alle Buchhandlungen des In- und Auslandes und die Postanstalten des Deutschen Reiches.

April. Zwanzigster Jahrgang. 1896.

Inhalt: **Originalmittheilungen.** I. Beiträge zu den Thränendrüsentumoren. Von Dr. **L. Pick.** — II. Ueber periphere Scotome bei Glaucom. Von Dr. **Richard Simon** in Berlin.

Neue Bücher.
Gesellschaftsberichte. Ophthalmological Society of the United Kingdoms.
Journal-Uebersicht. Annali di Ottalmologia di Quaglino, Guaita e Rampoldi.
Vermischtes.
Bibliographie. Nr. 1—16.

Aus der Augenklinik des Herrn Dr. Treitel in Königsberg, Ostpr.

I. Beiträge zu den Thränendrüsentumoren.

Von Dr. **L. Pick.**

Im Sommer 1895 hatte ich als Assistent der Dr. Treitel'schen Augenklinik in Königsberg Gelegenheit, einen Fall von doppelseitiger, symmetrischer Geschwulstbildung der Thränendrüsen zu beobachten, der nach mehrfacher Hinsicht Interesse erregen dürfte.

Fräulein M. K., 56 Jahre alt, aus Russland. Sie wurde vom 29. Juli bis 20. August 1895 in hiesiger Klinik behandelt. Aus der Anamnese ist

Digitized by Google

erwähnenswerth, dass Patientin an recidivirendem Erysipelas faciei leidet; letzter Anfall vor 1 Jahr. In der Jugend Bleichsucht und Scrophulose; seit cirka 10 Jahren Husten und Auswurf, seit circa 3 Jahren stärkere Athembeschwerden. Keine Hämoptyse, keine Nachtschweisse. In der Familie der Mutter Tuberculose erblich, drei Schwestern an Phthis. pulm. gestorben. Für Lues absolut keine Anhaltspunkte. — Ende Mai 1894 bemerkte Patientin im linken oberen Lid eine etwa bohnengrosse Geschwulst; eine gleiche Geschwulst bildete sich bald nachher an entsprechender Stelle des rechten Auges. Beide Tumoren waren von Anfang an sehr hart, schmerzlos und nahmen allmählich an Grösse zu.

Status: Die Untersuchung der Lungen ergiebt auf der linken Seite oben gedämpften Schall, bronchiales Atmen, klingende Rasselgeräusche. Bei der Untersuchung des reichlichen Sputums finden sich Tuberkelbacillen in spärlicher Menge. Drüsen, insbesondere die Praeauricular- und Submaxillar-Drüsen nicht geschwollen. Keine Zeichen von Leukämie. Das Blut zeigt sich mikroskopisch normal, Urin frei von Eiweiss und Zucker.

An beiden Augen fällt sofort eine Hervorwölbung unterhalb des äusseren Abschnittes des Supraorbitalrandes auf, links erheblicher als rechts; in der entsprechend gedehnten Lidhaut keine erweiterten Gefässe. Bei der Palpation fühlt man beiderseits an dieser Stelle — in der Gegend der Thränendrüse — eine etwa pflaumengrosse, bei Berührung nicht schmerzende Geschwulst, von sehr derber Consistenz, glatt, mit convexer Oberfläche, anscheinend scharf nach allen Seiten abgegrenzt. Ein Zusammenhang mit dem Orbitalrande ist nicht nachzuweisen, mit der Haut ist die Geschwulst nicht verwachsen. Der Tumor ist etwas verschiebbar und lässt sich ein wenig nach hinten in die Orbita hineindrücken. Bemerkenswerther Weise ist die Lage und Form des Bulbus nicht verändert, die Beweglichkeit nach keiner Seite hin eingeschränkt. Es bestehen keine Doppelbilder. Die Conj. befindet sich im dritten Stadium des Trachoms (glatt, narbig, weisslich, undurchscheinend). Ausserdem sind noch einige maculae corneae oben, sowie ein arc. senil. oben zu erwähnen. Der Hintergrund zeigt eine grosse, physiologische Excavation. Links mit + 2 D. S. = 0,9, rechts mit + 1 D. S. = 0,6.

Es wurde dann in zwei Sitzungen die Exstirpation: des linksseitigen Tumors am 31. Juli, des rechtsseitigen am 9. August unter Cocain ausgeführt. Dabei zeigte sich die Geschwulst mit der Umgebung verwachsen, nirgends dem Knochen adhaerent, ziemlich tief in die Orbita hineinreichend; Reste anscheinend nicht zurückgeblieben. Die Wunden heilten glatt, ausgenommen eine kleine Nahteiterung der linksseitigen Wunde; die Thränensecretion war nicht alterirt. Nach einer Mittheilung der Patientin vom 20. Januar 1896, also nach ca. 1/2 Jahr, ist beiderseits kein Recidiv aufgetreten. Da die histologische Untersuchung des ersten Tumors

Digitized by Google

die Diagnose „Tuberkulose“ wahrscheinlich machte, so wurde von der rechtsseitigen Geschwulst gleich nach der Operation ein Stück unter das Peritoneum eines Kaninchens eingeimpft.

Die Section des nach 4 Wochen an einer intercurrenten Krankheit gestorbenen Kaninchens ergab, dass das verimpfte Stück mit dem grossen Netz verwachsen war; von Tuberkeleruptionen war weder in der Umgebung desselben noch sonst wo eine Spur zu finden (Prof. NAUWERCK).

Die Untersuchung des frischen Präparates des ersten Tumors ergiebt: regellos angeordnetes, fibrilläres, wenig zellreiches Bindegewebe. Einige kleine aus der Tiefe der Orbita entfernte Partikelchen erweisen sich teilweise als Fettgewebe, teilweise als Bindegewebe.

Die genauere histologische Untersuchung (Härtung in Alkohol, Färbung mit Haemalaun) ergab folgenden Befund, den mir Hr. Prof. NAUWERCK in liebenswürdigster Weise zur Verfügung stellte.

Von Thränendrüsengewebe ist nichts zu erkennen. An einem Theil der Schnitte besteht eine gewisse Abkapselung, indem sich hier grobfasriges, ziemlich gefässreiches Bindegewebe, parallel geschichtet, der Oberfläche auflagert. Zu äusserst finden sich kleine Inseln von Fettgewebe. Da und dort ist auch dieses abkapselnde Bindegewebe kleinzellig entzündlich infiltrirt, namentlich in der Umgebung der Blutgefässe; letztere führen häufig ein an Leukocythen reiches Blut. An der einen Seite der Schnitte fehlt eine besondere Begrenzung, und es scheint hier das tumorartige Gewebe bei der Operation durchschnitten worden zu sein.

Mustert man die Schnitte bei schwacher Vergrösserung durch, so zeigt sich, dass das Präparat sich im Ganzen zusammensetzt: 1. aus Bindegewebe und zwar aus dichtem, kernarmen, ziemlich grobfaserigen zum Theil sclerotischen Bindegewebe, und 2. aus einem zellreichen Gewebe, welches vielfach geradezu als Granulationsgewebe zu bezeichnen ist. Epithelbestandtheile lassen sich nicht nachweisen. Die Vertheilung des zellarmen Bindegewebes und des Granulationsgewebes ist im Ganzen derart, dass erteres sich mehr an der Abtragungsfläche der Geschwulst, letzteres hauptsächlich an der grösstentheils sich abkapselnden Oberfläche vorfindet. Bei schwacher Vergrösserung fällt ferner auf, dass das zellreiche Gewebe zum Theil zwar diffus, zum grösseren Theil aber in Form von nicht sehr scharf abgegrenzten Knötchen und Knötchengruppen angeordnet ist, die an Grösse etwa miliaren, noch eher aber submiliaren, Tuberkeln entsprechen, Riesenzellen sind bei schwacher Vergrösserung nicht zu erkennen.

Bei starker Vergrösserung zeigt sich, dass die Knötchen sich in der Hauptsache aus einem spindelzelligen Bindegewebe zusammensetzen, dessen Kerne sich etwas blass gefärbt haben; ferner mischen sich dann, namentlich gegen die Peripherie hin, kleine Rundzellen ein, theils ein-, theils

Digitized by Google

mehrkernig; letztere sind theilweise im Zerfall begriffen, sodass sich stellenweise dunkel gefärbte Kerntrümmer in geringer Menge angehäuft vorfinden. Verkäsungen finden sich nirgends. Epitheloidgruppen, wie sie Tuberkeln in der Regel zukommen, finden sich nicht. Man sieht nur hier und da zwischen den erwähnten Spindelzellen etwas grössere Zellen verschiedener Gestalt, mit grossem, bläschenförmigen, blassgefärbten Kern. Die Knötchen führen Capillaren, zum Theil auch stärkere Blutgefässe. Das übrige, nicht in Knötchenform angeordnete zellreiche Gewebe bietet die gewöhnlichen Merkmale des Granulationsgewebes dar. In den kernarmen Bindegewebe besteht eine ausgebreitete Endarteriitis, und es sind eine ganze Anzahl von Blutgefässen zu hyalinen, kernarmen Strängen umgewandelt. Auch in dem Gebiete des kernarmen Bindegewebes findet sich stellenweise noch eine gewisse Andeutung knötchenartiger Zusammensetzung, die sich freilich zum Theil an den Gefässverlauf anschliesst.

Das zweite Präparat war zur Hälfte verimpft, zur Hälfte ebenso behandelt wie das erste; der Befund stimmt im Wesentlichen mit dem ersten überein.

Die Deutung dieses anatomischen Befundes bereitet einige Schwierigkeiten. Die Annahme von Tuberkulose, welche die knötchenförmige Anordnung, die Verwachsung der Geschwulst mit der Umgebung, die nachweisbare Tuberkulose der Lungen nahe legte, konnte weder durch Bacillenfunde noch durch Impfungsresultate gesichert werden. Ferner war zu denken an eine einfache (nicht infectiöse), chronische, hyperplastische Entzündung der Thränendrüsen. Zunächst möchte ich hierbei einen Fall erwähnen, der verschiedene Aehnlichkeiten und andererseits auch grosse Differenzen von dem unsrigen aufweist. In Deutschmann's Beiträge IV, S. 34 hat Zirm einen Fall von gleichzeitiger symmetrischer Anschwellung der Parotiden, Thränendrüsen und sehr zahlreicher Lymphdrüsen veröffentlicht. Bei der Patientin, die auch dadurch noch besonders interessant war, dass in Folge eines intercurrenten Erysipels die Schwellungen fast gänzlich zurückgingen, um nachher wieder zu kommen, wurde je ein Stückchen von der Parotis und der Thränendrüse exstirpirt. Die histologische Untersuchung ergab „das Thränendrüsengewebe durchsetzt von einem zum Theil deutlich in Knötchen angeordneten Granulationsgewebe, so dass man vereinzelte Drüsengänge sieht. Die Untersuchung auf Tuberkelbacillen ergab negativen Befund.“ Zirm fasst diese Tumoren als Resultate chronisch-fibröser, hyperplastischer Entzündungsprocesse auf, ohne jedoch diese Annahme als eine durchaus sichere hinzustellen. Es darf wohl die Frage aufgeworfen werden, ob nicht infektiöse Ursachen auch für derartige Entzündungen verantwortlich gemacht werden können. Für den Zirm'schen Fall hat eine derartige Annahme allerdings nur wenig Wahrscheinlichkeit für sich, bei unserer Patientin ist es aber

Digitized by Google

sehr wohl denkbar, dass der Tuberkelbacillus gleichwie er in der linken Lunge der Patientin zu chronisch-indurativen Veränderungen geführt hat, auch die oben beschriebenen Affektionen der Thränendrüsen verursacht haben kann. Dafür, dass diese Geschwülste bei unserem Fall als Granulationsgeschwülste tuberkulöser Natur aufzufassen sind, sprechen noch verschiedene Momente. Zunächst bestand im Gegensatz zum ZIRM'schen Fall eine — bei der Operation konstatirte — einigermaassen feste Verwachsung mit der Umgebung; ein Ausgangspunkt für die Einschleppung der Tuberkelbacillen war nachweisbar vorhanden, das Wachsthum war ein sehr langsames und geschah nicht gleichzeitig, und schliesslich sind in der Literatur in den letzten Jahren eine Reihe tuberkulöser Geschwülste publicirt worden, welche in ihrer klinischen Erscheinungsweise mit unserem Fall ziemlich harmoniren. Es sind bis jetzt acht derartige Fälle bekannt geworden, welche alle in der Arbeit von F. SCHÄFFER (Inaug.-Dissert., Giessen 1895) aufgezählt sind. Bei zweien (L. MÜLLER: Festschrift f. Billroth 1892, S. 44) gelang der Nachweis von Tuberkelbacillen, bei den übrigen ergab die mikroskopische Untersuchung wohl typische Tuberkelknötchen resp. tuberkulöses Granulationsgewebe mit Riesenzellen, aber keine Bacillenfunde. Bei einem Fall (Abadie cit. nach SCHÄFFER) waren in ganz ähnlicher Weise wie bei unserem Fall beiderseits symmetrische Geschwülste der Thränendrüse aufgetreten. Es ist nun merkwürdig, dass in allen diesen Fällen die Tuberkulose der Thränendrüsen klinisch als Geschwulstbildung sich manifestirte, harte, fast knorpelharte, scharf abgegrenzte, schmerzlose Tumoren, die trotz oft recht erheblicher Grösse nur wenig den Bulbus (Lage, Form, Beweglichkeit) beeinflussten, während die gewöhnlichen Folgeerscheinungen der Tuberkulose, Necrosenbildung, Verkäsung, Vereiterung bisher nicht beobachtet worden sind. Auch bei unserem Fall war die klinische Erscheinungsweise eine durchaus entsprechende.

Andererseits ist nicht ausser Acht zu lassen, dass von den anatomischen Eigentümlichkeiten des tuberkulösen Gewebes die als charakteristisch angesehenen: Riesenzellen, Epitheloidzellgruppen, Sclerosirung der Gefässe in den Knötchen, Verkäsung im vorliegenden Präparate vollkommen fehlen. Es besteht nur eine knötchenförmige Anordnung des Geschwulstgewebes, das einerseits typisches Granulationsgewebe, andererseits dichtes, kernarmes, stellenweise sclerotisches Bindegewebe enthält.

Um eine anatomisch präcise Diagnose zu stellen, würde man also sagen können: es handelt sich um Granulationsgeschwülste mit Uebergang in Bindegewebe. Es besteht die Wahrscheinlichkeit, dass diese Tumoren tuberkulösen Ursprungs sind; es ist aber nicht ausgeschlossen, dass eine einfache, chronisch-hyperplastische Entzündung mit Untergang des Drüsenparenchyms vorliegt.

Im Anschluss hieran will ich noch kurz eines zweiten Falles von

Digitized by Google

Thränendrüsentumoren Erwähnung thun, der im Jahre 1893 bei uns zur Beobachtung gekommen ist.

Frau E. L., 29 Jahre alt, hatte seit cirka 1 Jahr rechts ein Tieferstehen des oberen Lides bemerkt. Status am 9. Juni: Rechts oben aussen ein harter Tumor mit höckriger Oberfläche zu fühlen, der nach hinten nicht abzugrenzen ist und von dem Supraorbitalrande sich trennen lässt. Der Bulbus steht erheblich tiefer, mässig protrudirt, dabei aber die cornea geradeaus gerichtet. Visus mit + 1 D. cyl. (I) kleiner als 0,5. Bei der Exstirpation platzt die Kapsel, und weisslich körnige, leicht zerdrückbare Masse entleert sich.

Bei der Entlassung am 27. Juni bestand noch geringe Protrusion und Tieferstehen, beim Blick nach links Einfachsehen nach allen anderen Richtungen Doppeltsehn. Ophthalm. Refr. normal. Bei der Vorstellung nach ca. $^1/_2$ Jahr war kein Recidiv eingetreten, die Lage des Bulbus war — wie sich Herr Dr. Treitel zu erinnern glaubt — normal, die Diplopie war verschwunden.

Die anatomische Diagnose (Geh. Prof. Neumann) lautete Adenosarkom der Thränendrüse; ein genauer Befund ist damals leider nicht erhoben worden.

Am Schlusse dieser Arbeit ist es mir eine angenehme Pflicht, Herrn Dr. Treitel für die Anregung hierzu sowie für die Ueberlassung des Materials meinen besten Dank auszusprechen.

II. Ueber periphere Scotome bei Glaucom.

Von Dr. **Richard Simon** in Berlin.

Obgleich das Auftreten von centralen und paracentralen Scotomen bei Glaucom schon seit längerer Zeit bekannt war, scheinen doch erst Bunge,[1] Pflüger,[2] Sachs[3] und neuerdings besonders Bjerrum[4] und Schnabel[5] auf ihre Häufigkeit hingewiesen zu haben; und es kann nur auf einem Zufall beruhen, dass Ole Bull[6] letztere nie gefunden hat.

---

[1] Ueber Gesichtsfeld und Faserverlauf im optischen Leitungsapparat. Halle. 1884.

[2] Wie verhalten sich einige Glaucom-Symptome zur Drucktheorie? Bericht über die XVII. Versammlung der ophthalmol. Gesellschaft zu Heidelberg. 1885.

[3] Ueber Scotome bei glaucomatösen Sehnervenleiden. Centralbl. f. prakt. Augenheilkunde. 1887. S. 161.

[4] Verhandlungen des X. internat. medicin. Congresses. Berlin. 1890. Bd. IV. Abtheilung 10. S. 66.

[5] Das glaucomatöse Sehnervenleiden. Arch. f. Augenheilk. XXIV. 4. 1892. S. 273.

[6] Ole Bull, Perimetrie. S. 76.

Digitized by Google

In der an Bjerrum's Vortrag sich anschliessenden Discussion konnte auch Hirschberg bereits auf zahlreiche ähnliche Befunde hinweisen.[1] Wenngleich schwieriger als die Grenzen des Gesichtsfeldes und als rein centrale Defecte lassen sich doch diese paracentralen Scotome noch verhältnissmässig leicht bestimmen, und es ist eine darauf gerichtete Untersuchung, besonders beim chronischen Glaucom, indicirt, da sie bezüglich der Behandlung oft ausschlaggebend sein können. Denn die Erfahrung lehrt, dass, wenn die Gesichtsfeldgrenzen bis dicht an den Fixirpunkt herangerückt sind, dieser durch eine Iridectomie meist sofort verloren geht. Die gleiche Gefahr liegt nach Ansicht des Herrn Geh.-Rath Hirschberg vor bei einem bis dicht an den Fixirpunkt reichenden Scotom, auch wenn die Grenzen des Gesichtsfeldes noch weit davon entfernt sind.

Ist somit die Constatirung eines paracentralen Scotoms wichtig nicht nur für die Beurtheilung des Falles an sich, sondern auch von hervorragender Bedeutung für die Prognose einer Operation; so ist es wohl auch eine der Kenntniss werthe, bisher meines Wissens noch nicht beschriebene Thatsache, dass in der Peripherie gleichfalls, ganz analog den früher beschriebenen centraleren, theils relative, theils absolute Scotome vorkommen, die diagnostisch und prognostisch unter Umständen sehr werthvoll sein können. Solche peripheren Scotome, d. h. in der Nähe der bereits etwas eingeengten oder noch nicht eingeengten Grenzen liegende inselförmige Ausfälle im Gesichtsfelde, konnte ich in einer Anzahl von Fällen, zunächst durch die Güte des Herrn Geh.-Rath Hirschberg in dessen Klinik, constatiren und möchte ich einige von diesen und spätere Beobachtungen, die besonders markant sind, vorerst hier wiedergeben.

Fall 1. 35jähriger Lehrer. Doppelseitiges Glaucoma chronic. simplex. Rechts nur noch excentrisches Sehen. Links centrale Sehschärfe fast normal; scheinbar auch stets normales Gesichtsfeld. Dasselbe wurde noch am 7. August 1889 constatirt. Am nächsten Tage fand sich G. F. Fig. 1. Dieser Befund blieb zunächst constant, obwohl am 9. October 1889 die Iridectomie gemacht wurde. Auf das oftmals angegebene momentane Auftauchen des Objectes an den normalen Grenzen im Bereiche des Defectes wurde damals kein Werth gelegt, sondern eine Täuschung des Patienten angenommen. Es ist mir gar nicht zweifelhaft, dass hier ein schmaler Streifen noch percipirender Netzhaut an der Grenze bestand; denn am 8. October 1890 beobachten wir, wie Fig. 2[2] zeigt, wiederum durch eine schmale Brücke von den peripheren Grenzen getrennt, ein neu auftauchendes Scotom. Bei der lange Zeit später, 4. April 1893, vorgenommenen

---

[1] Auch Karl Baas in seiner soeben erschienenen umfassenden Monographie (Das Gesichtsfeld. Stuttgart. Ferdinand Enke) bestätigt diese Ansichten.

[2] Die einfach schraffirten bedeuten relative, die kreuzweis schraffirten absolute Scotome.

Digitized by Google

Fig. 1.

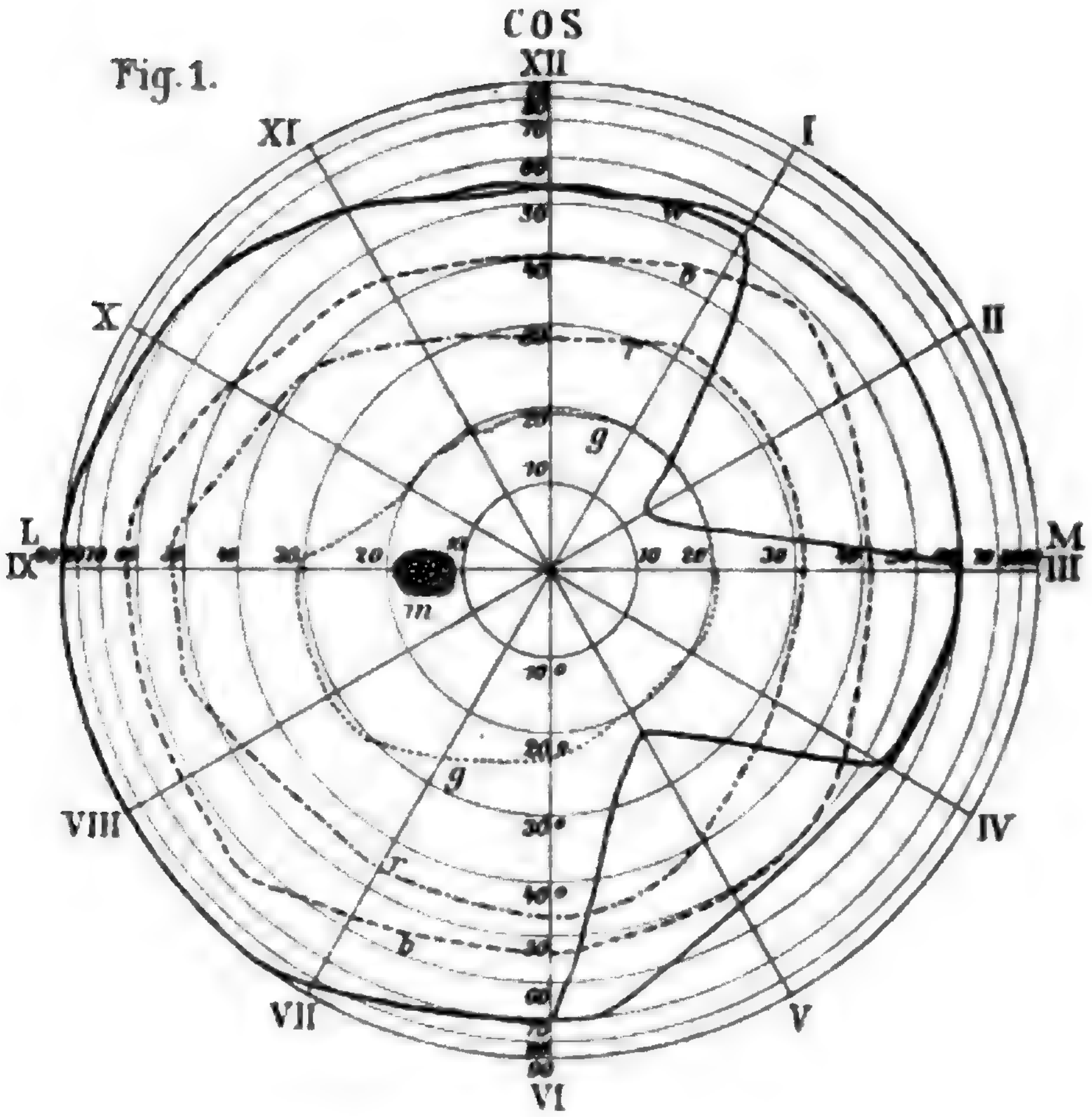

Fig. 2.

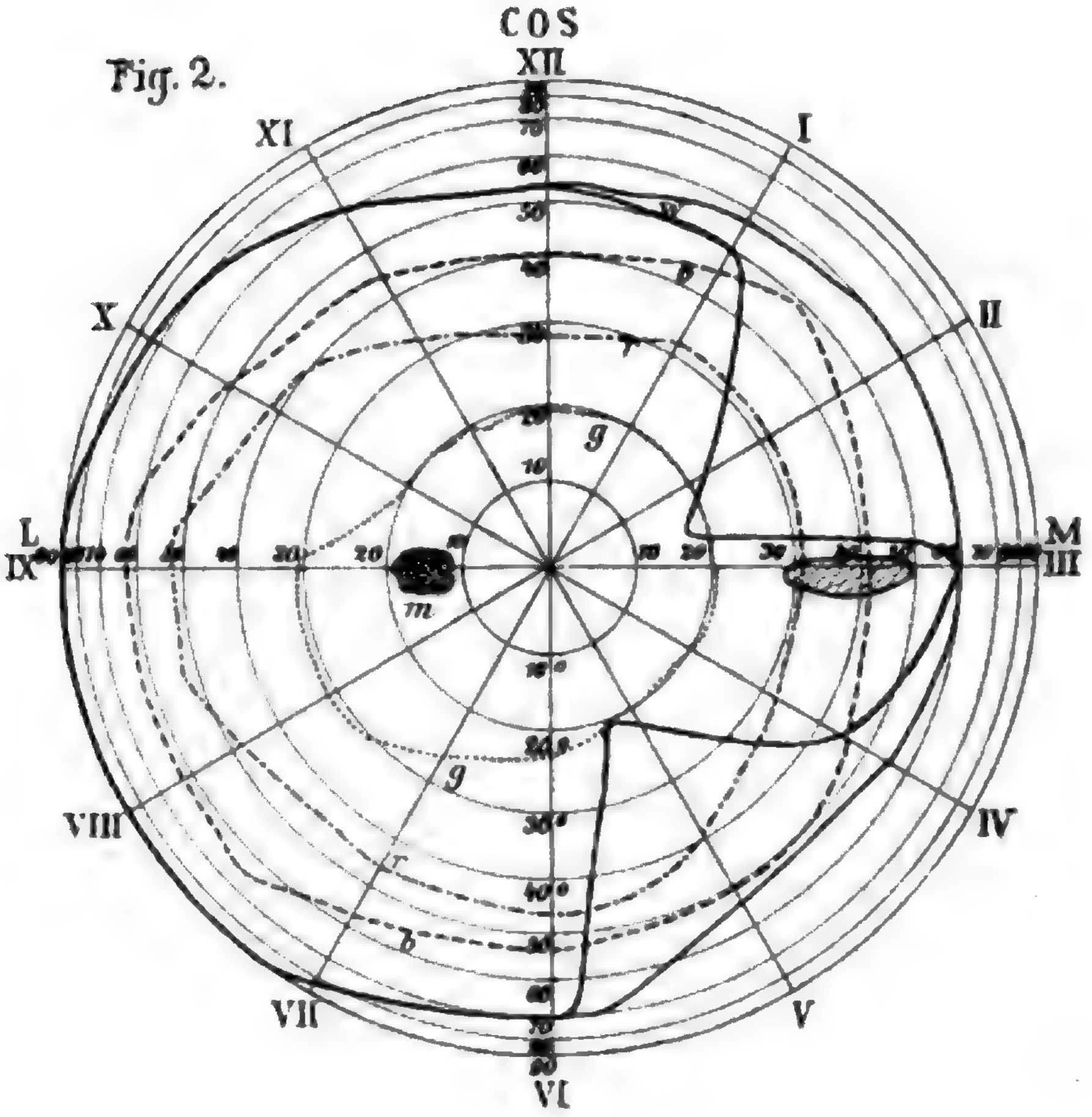

Digitized by Google

Fig. 3.

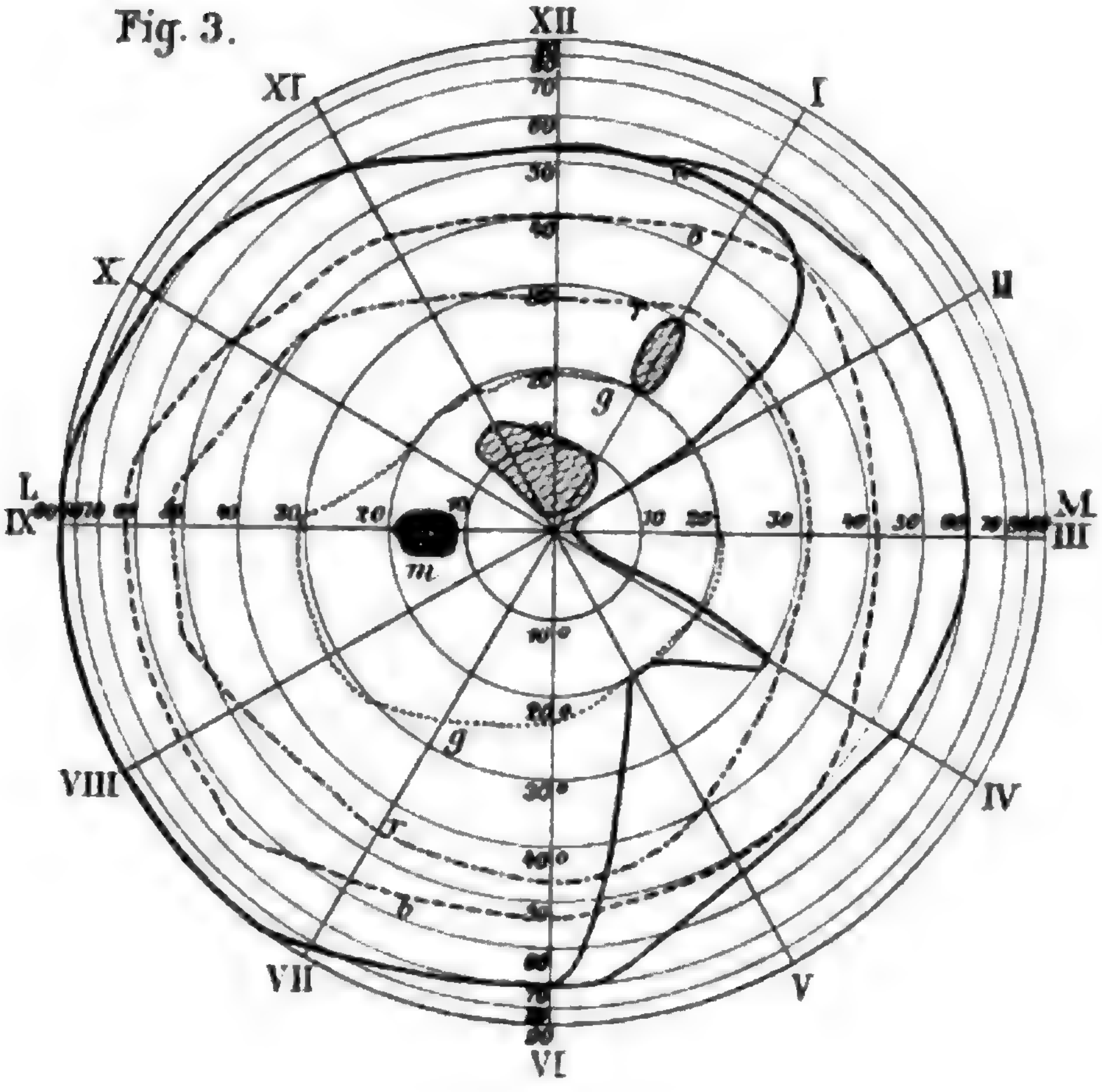
COS
XII
I
II
M
III
IV
V
VI
VII
VIII
L
IX
X
XI
m
g
r
b
w

Fig. 4.

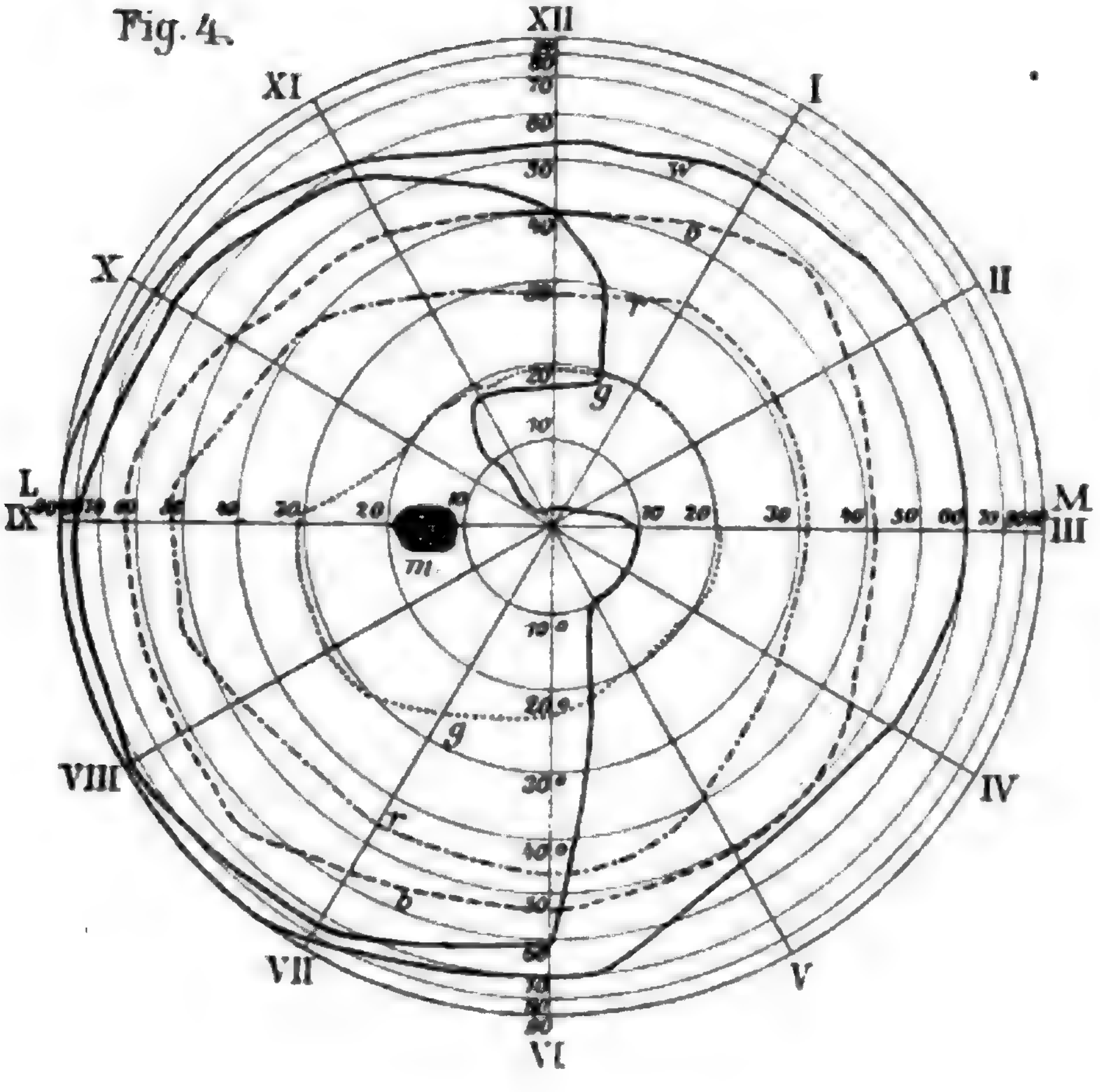
COS
XII
I
II
M
III
IV
V
VI
VII
VIII
L
IX
X
XI
m
g
r
b
w

COD

Fig. 5.

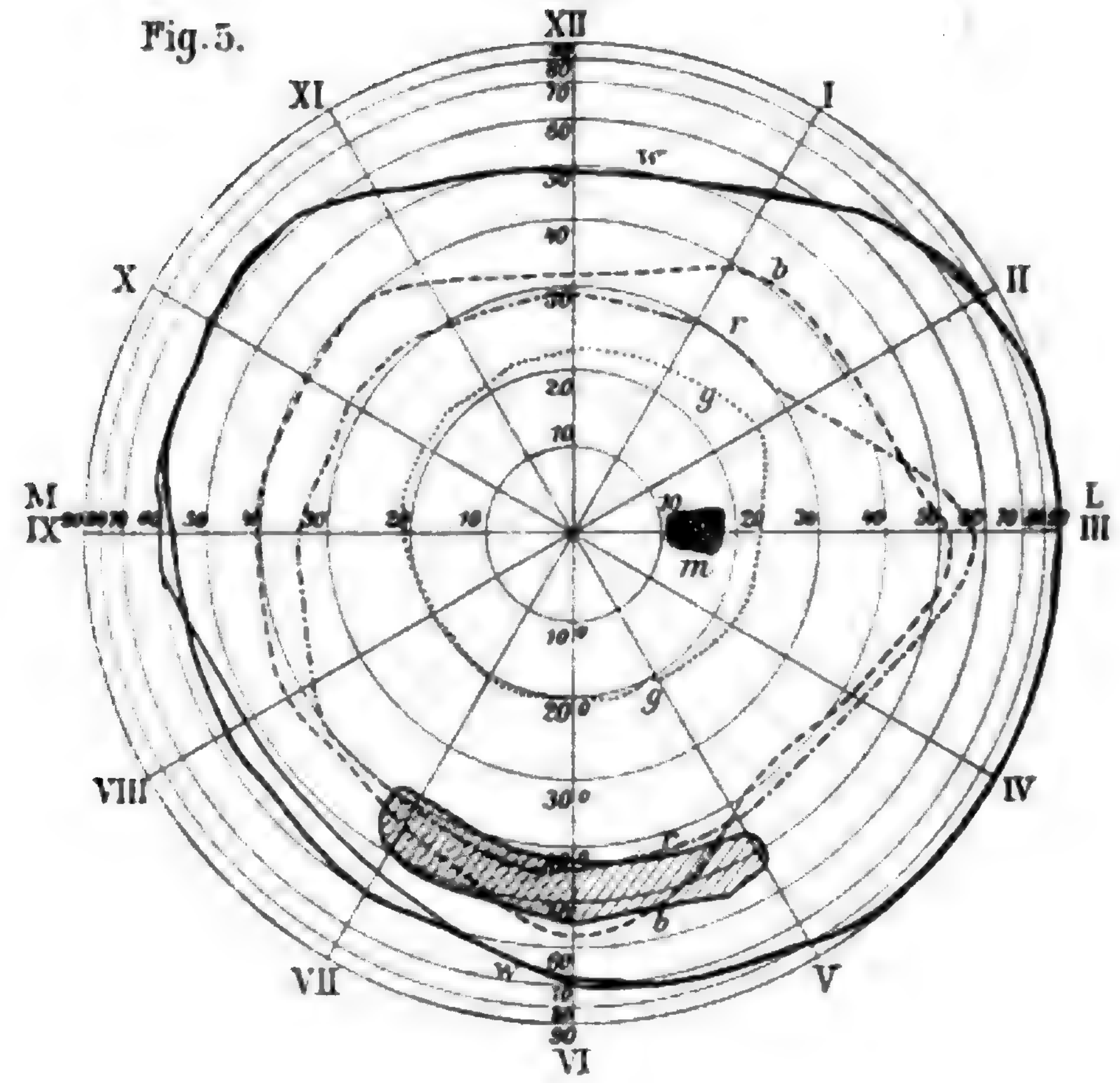

COS

Fig. 6.

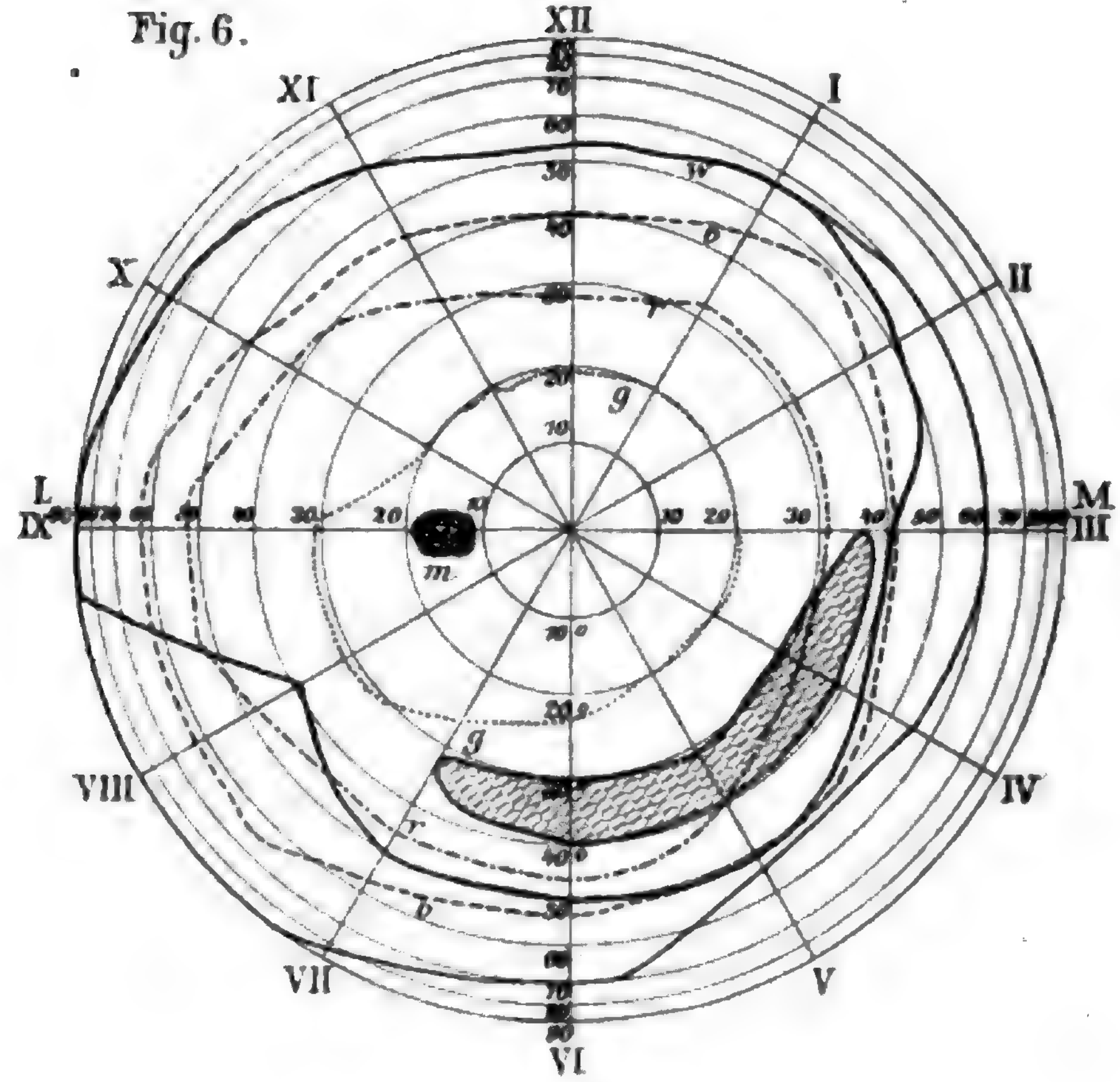

Digitized by Google

Fig. 7.

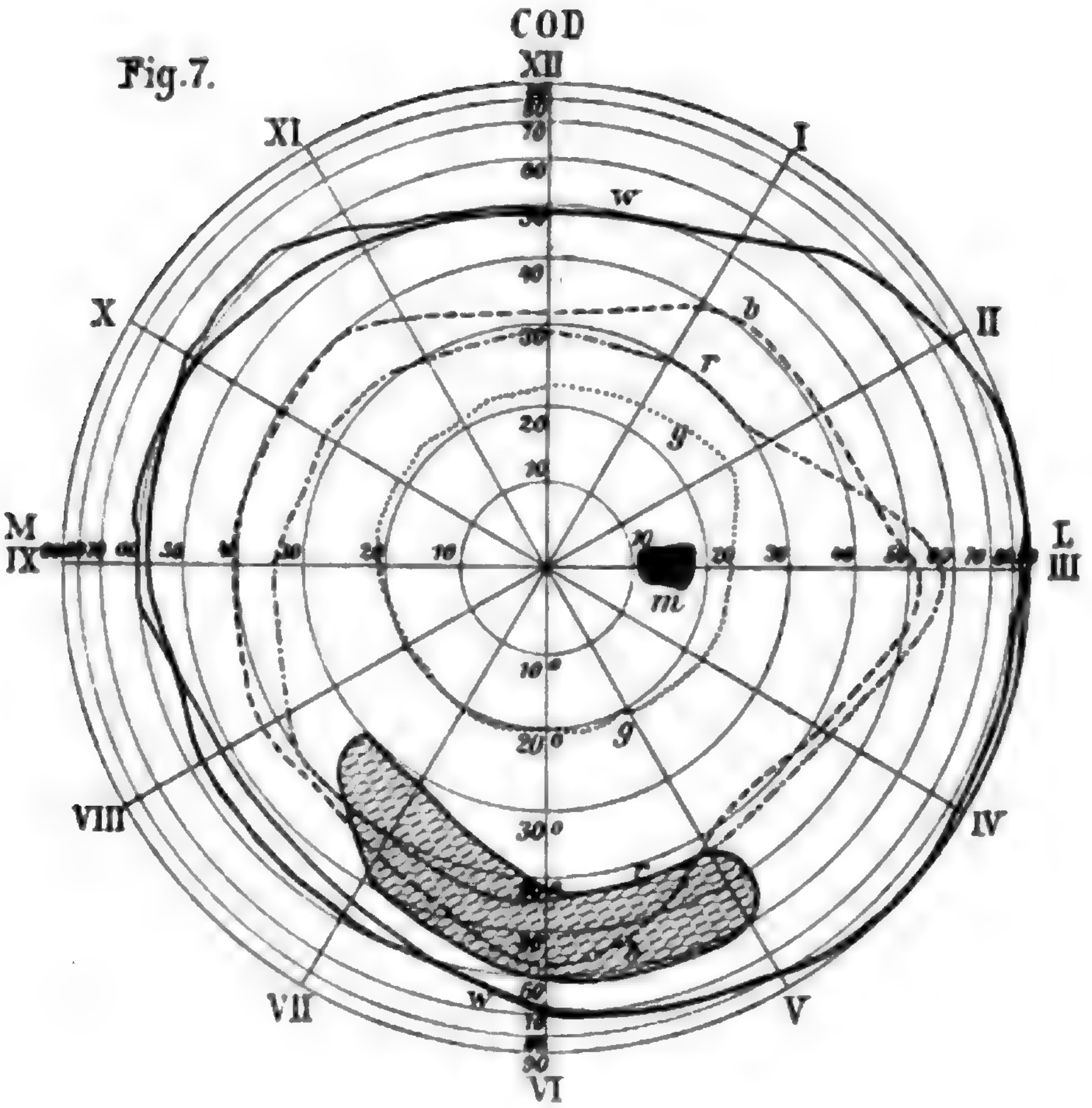
COD
XII
I
II
L
III
IV
V
VI
VII
VIII
M
IX
X
XI
w
b
r
g
m

Fig. 8.

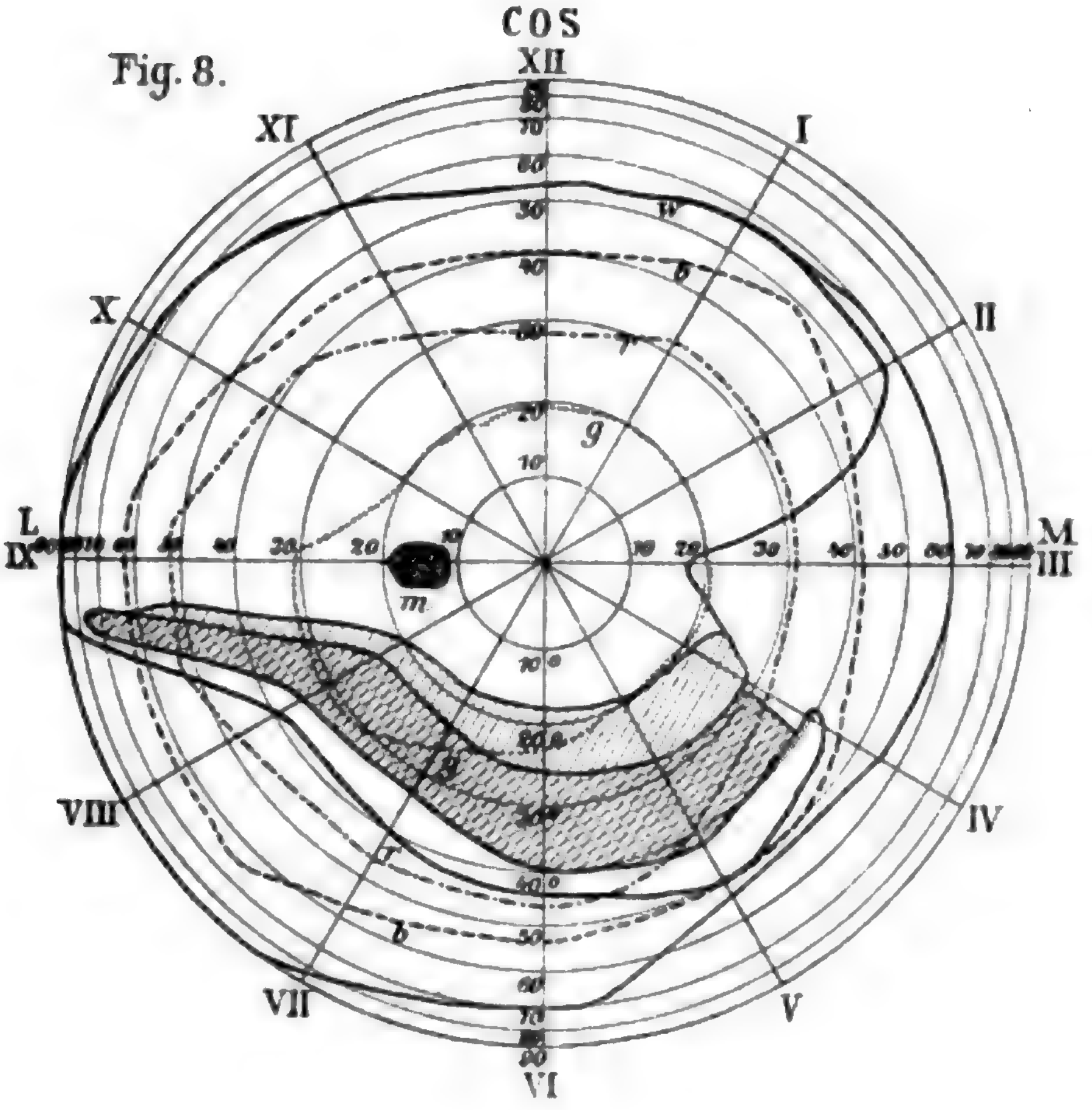
COS
XII
I
II
M
III
IV
V
VI
VII
VIII
L
IX
X
XI
w
b
r
g
m

Fig. 9

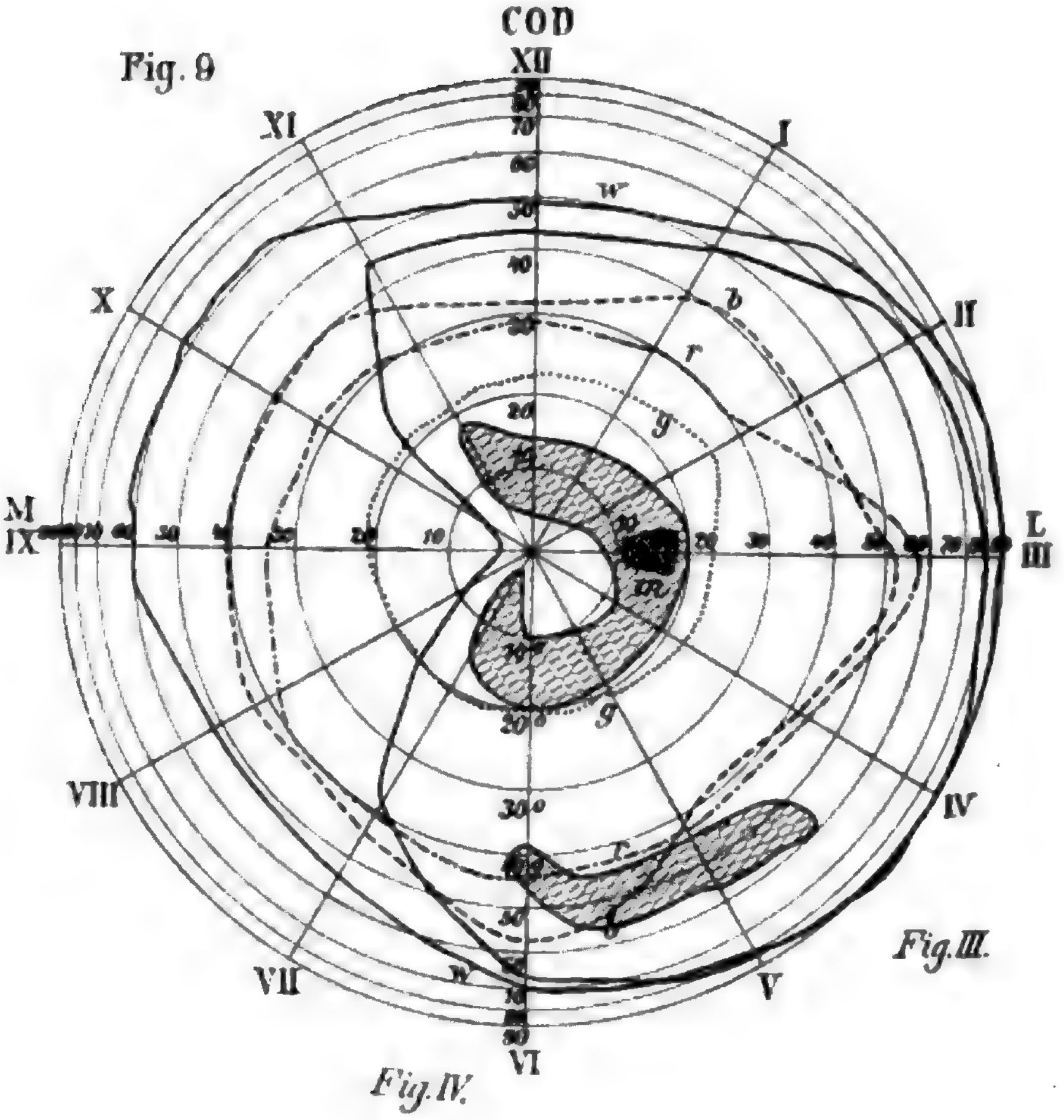
COD
XII
I
II
L
III
IV
V
VI
VII
VIII
M
IX
X
XI
w
b
r
g
m
Fig. III.
Fig. IV.

Fig. 10.

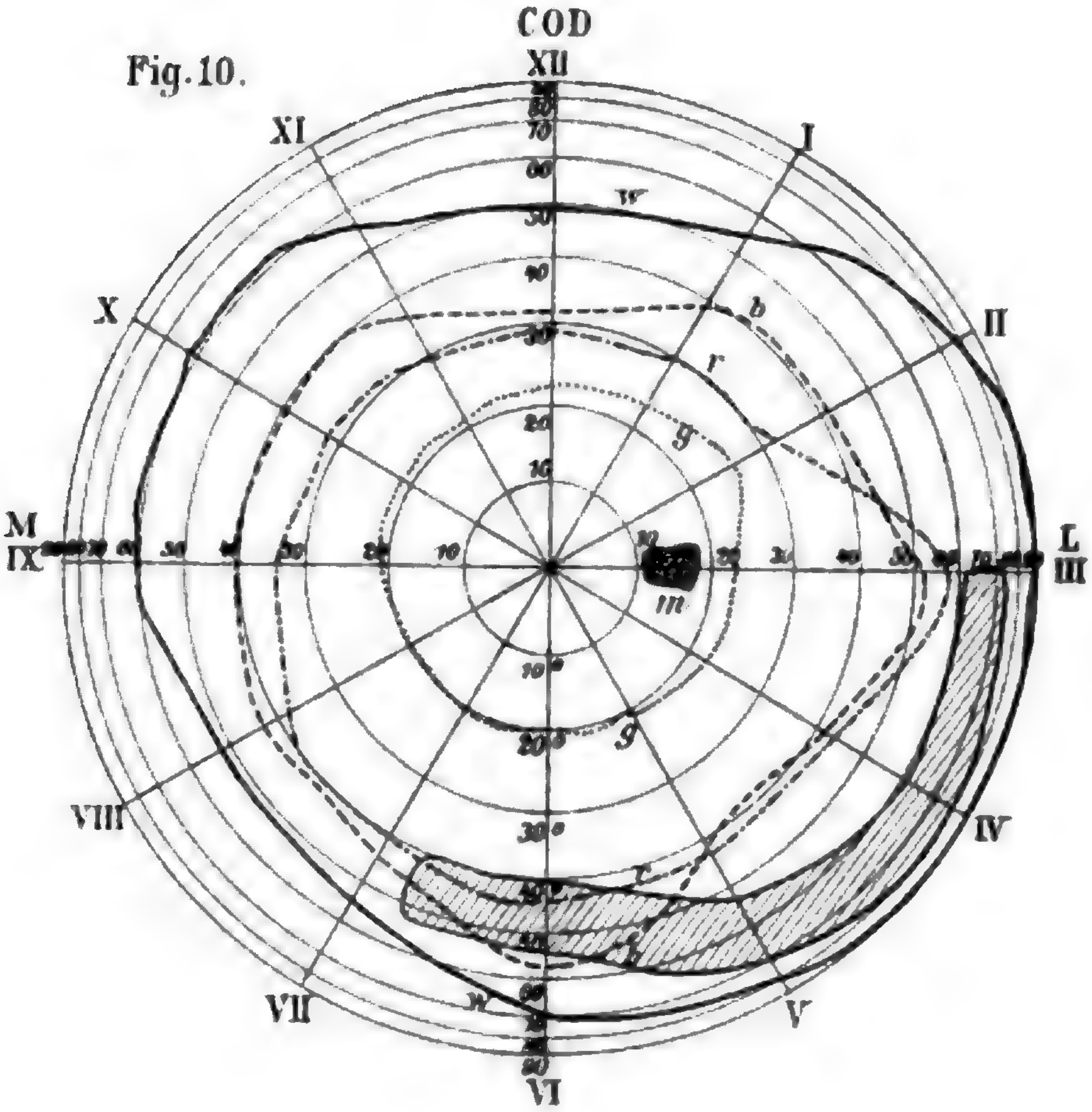
COD
XII
I
II
L
III
IV
V
VI
VII
VIII
M
IX
X
XI
w
b
r
g
m

Untersuchung ist dieses Scotom in den jetzt stark vergrösserten Defect aufgegangen. Dagegen zeigt sich, neben einem paracentralen, im oberen inneren Quadranten ein neues Scotom (Fig. 3). Auch dieses ist im Januar 1894 durch den nunmehr fast die Hälfte des Gesichtsfeldes einnehmenden Defect verschlungen worden. (Fig. 4.)

Fall 2. Frau D., jetzt 46 Jahre alt.

1892: Seit vielen Jahren oft Schleier vor den Augen und Farbenringe um die Flammen. Beiderseits Glaucoma chronicum. Centrale Sehschärfe normal. Auf beiden Augen Iridectomie. Gesichtsfelder vom April 1893 Fig. 5 und 6 und vom 28. Februar 1896 Fig. 7 und 8.

Auch hier ist rechts ein Theil des Scotoms in den vergrösserten peripheren Defect aufgegangen. Wie in der Regel die periphere Gesichtsfeldeinschränkung auf beiden Augen an entsprechenden Stellen eintritt, so sehen wir hier auch die Scotome bereits ziemlich symmetrisch liegen.

Fall 3. Frau W., 68 Jahre alt.

1893: Rechts Glaucoma chronicum simplex. Links Druck vielleicht etwas erhöht. Beide Sehnerven excavirt. Rechte Papille grau-grünlich verfärbt. Rechtes Gesichtsfeld Fig. 9.

Fall 4. Fräulein G., 41 Jahre alt. Seit 6—7 Jahren Prodromalanfälle. Sehschärfe R. $^6/_6$, L. $^6/_4$. Beiderseits Iridectomie. Rechtes Gesichtsfeld Fig. 10.

Der Befund in den übrigen Fällen war ein ganz ähnlicher, und es darf danach wohl mit Sicherheit angenommen werden, dass das Vorkommen derartiger Scotome bei Glaucom verhältnissmässig häufig ist.

Ihre Form scheint, wenigstens anfänglich, stets eine bogenförmige zu sein, der Ausstrahlung der Sehnervenfasern entsprechend. In vielen Fällen scheint dem bekannten sectorförmigen Defect erst ein peripheres Scotom vorherzugehen und jener dadurch zu entstehen, dass das Scotom nach der Peripherie durchbricht.

Ob sich das Vorhandensein der peripheren Scotome, resp. ihre Form, differential-diagnostisch, zur Unterscheidung des einfachen Glaucoms von der Sehnervenatrophie, verwerthen lässt, müssen erst weitere Untersuchungen lehren. Jedenfalls können sie uns werthvolle Hinweise auf einen bestehenden pathologischen Process geben, was besonders für die oft schwierige Diagnose im sogen. Prodromalstadium von Nutzen sein kann.

Durch eine Iridectomie werden diese Scotome natürlich oft ebenso zum Stillstand gebracht werden können, wie die peripheren Einschränkungen. Ihr Auftreten nach der Operation scheint aber häufig den gänzlichen Verfall des Gesichtsfeldes einzuleiten und somit von übelster prognostischer Bedeutung zu sein.

Dass ihr Nachweis ein recht schwieriger ist, bedarf keiner ausdrücklichen Erwähnung. Selbst bei intelligenten Patienten soll man sich nicht

Digitized by Google

mit einer Untersuchung begnügen, sondern durch mehrmalige Prüfung die Zuverlässigkeit der Angaben controlliren. Am sichersten ist es, zunächst ein Einüben des blinden Fleckes vorzunehmen; lässt sich dieser nicht nachweisen, so ist der Patient zur Untersuchung auf periphere Scotome natürlich unbrauchbar.

Was die Prüfungsobjecte anbetrifft, so erscheinen mir die Wolffberg'schen ganz unbrauchbar, ebenso die Perimeter mit Schnurbewegung nicht praktisch, weil bei diesen die Bewegung der Platte, resp. des Objectträgers immer noch mitbemerkt wird und dadurch das Verschwinden des Objectes selbst innerhalb des kleinen peripheren Scotoms meistens übersehen wird. Ich habe mir deshalb ganz dünne, vorn höchstens $^1/_3$ mm breite, kaum wahrnehmbare Eisenstangen machen lassen, an die eine runde Scheibe von 1,5—5—10 mm angeschraubt wird, auf welche dann die weissen, grauen oder farbigen Objecte geklebt werden. Wie ich jetzt gesehen habe, hat Bjerrum offenbar ganz ähnliche Stäbe bereits vor Jahren verwendet. Sie sind auch zum Nachweis kleiner centraler und paracentraler Scotome sehr geeignet.

Ueber die Grösse der Objecte lassen sich bestimmte Vorschriften natürlich nicht machen. Oft ist der das Scotom nach aussen begrenzende Rand des Gesichtsfeldes auch schon in seiner Function stark geschädigt; zu kleine Objecte werden dann daselbst ebenfalls nicht gesehen, man erhält einen einfachen sectorförmigen Defect. In anderen Fällen würden kleine, besonders relative Scotome mit zu grossen Objecten sicher übersehen werden. Man muss die Grösse also im einzelnen Fall ausprobiren. Am geeignetsten scheint mir zunächst ein Durchmesser von 5 mm zu sein.

Da wir bei herabgesetzter Beleuchtung in vielen Fällen von Glaucom stärkere Gesichtsfeldeinschränkung finden, so werden sich vielleicht auch Scotome früher und leichter auf diese Weise oder auch bei Benutzung von grauen Objecten nachweisen lassen.

Unser Büchertisch.

Neue Bücher.

*1. Manuel théorique et pratique du Strabisme par E. Javal. Membre de l'Acad. de médecine. Paris. 1896. G. Masson. Die Lebensarbeit eines gelehrten Forschers.

*2. Die Erholungsausdehnung des Gesichtsfeldes unter normalen und pathologischen Bedingungen, von Dr. Hermann Wilbrand, Augenarzt am alten allgemeinen Krankenhaus zu Hamburg. Mit 8 Tafeln und 2 Textabbildungen. Wiesbaden. J. F. Bergmann. 1896. 181 Seiten.

Digitized by Google

Gesellschaftsberichte.

Ophthalmological Society of the United Kingdoms. Sitzung vom 12. December 1895. (Brit. Med. Jour. 21. December 1895.)

Klinischer Abend.

Retinitis circinata.

Hartridge stellt einen Fall davon vor; graue Degeneration im gelben Fleck mit zahlreichen weissen Ablagerungen in dem Nervenfaserlager, radienförmig um den gelben Fleck. Keine Netzhautblutungen. Trotzdem das Bild nicht in allen Einzelheiten mit dem typischen Aussehen übereinstimmt, hält es H. doch für Ret. circ.

Holmes Spicer hält die weisse Exsudation eher für Ret. albuminurica; in allen unzweifelhaften Fällen von Ret. circ. zeigte die Exsudation bemerkenswerthe Uebereinstimmung, aber von ganz anderer Art als der vorgestellte.

Habershone fragt, ob Nieren- oder Herzerkrankung vorhanden sei.

Hartridge verneint ersteres; das Herz sei noch zu untersuchen.

Rare form of Nystagmus.

Ernest Clarke zeigt einen und Grimsdale drei Fälle von besonderem Nystagmus. S. betrug in Cl.'s Fall binocular $^6/_6$; nach Bedeckung des einen Auges fängt das andere sofort an heftig zu oscilliren; in G.'s Fällen war der Nystagmus gleicher Art, doch weniger ausgeprägt.

Nach Habershone's Untersuchung zeigte der erstere Fall keine Nervenerkrankungen, doch bot er neurotischen Typus dar mit leichter Steigerung aller Reflexe.

Ormerod bemerkt, dass der Patient ein Juwelier ist und für sein eines Auge eine Uhrmacherlupe gebraucht; möglicherweise ist dies die Ursache; denn der Nystagmus war vor Beginn seines Geschäftes nicht da.

Superficial Peripheral Chorioiditis.

Rayner Batten stellt eine 40jährige Frau vor mit unregelmässig begrenzten, landkartenähnlichen Herden nur in der Peripherie der Chorioiden. Die tieferen Lagen sind nicht ergriffen, die oberflächlichen haben gebleichtes Aussehen. Das Sehen ist unverändert, ausgenommen eine leichte Gesichtsfeldeinschränkung. Von erworbener Syphilis keine Spur; wahrscheinlich ist es eine späte Manifestation angeborener S. Der Process ist noch im Fortschreiten.

Holmes Spicer ist bezüglich der Aetiologie der gleichen Ansicht wie B., in Anbetracht der weissen Linien längs der kleinen Gefässe, ein Umstand, der sehr characteristisch für angeborene Syphilis ist und auch auf ein verhältnissmässig frisches Fortschreiten der Erkrankung hindeutet.

Embolism of the central retinal artery.

Marcus Gunn: Junges, anämisches Mädchen, vor 3 Wochen plötzliche Erblindung, indem ein dicker Nebel sich vorlegte. Das Sehen hat sich seitdem in einem Theile des Gesichtsfeldes wieder etwas hergestellt. Kein Zeichen eines Herzfehlers; sie litt zur Zeit an Amenorrhoe. Trotzdem an der Gestalt der Arterien wenig Veränderung zu sehen war, zeigte sich in der Macula der typische kirschrothe Fleck. Anfangs betrachtete G. die Sache als Embolie, glaubt aber jetzt, es sei eine Blutung in die Opticusscheide gewesen, welche die Gefässversorgung des Nerven beschädigte.

Digitized by Google

Hartridge sah eine Embolie bei einem gesunden Manne $2^1/_2$ Stunden nach dem Eintritte derselben; es war bereits Oedem vorhanden.

Bickerton sah einen Fall frisch mit nur geringen Gefässveränderungen. Die Pupille reagirte auf Licht.

Batten beobachtete plötzliche Erblindung bei einem anämischen Mädchen mit nur leichten Gefässveränderungen.

Drake-Brockman sah vor längerer Zeit eine Frau, die einen plötzlichen Schwindelanfall bekam und auf einem Auge völlig erblindete. Herz und Nieren waren gesund, nur bestand Anämie.

Retrobulbar optic neuritis.

Holmes Spicer stellte einen 68jährigen, gesunden Mann vor, dessen Sehen seit 7 Monaten schlechter ist. Starker Raucher, seitdem Abstinenz. Rheumatismus, Gicht, Syphilis, locomotorische Ataxie, disseminirte Sclerose, Nephritis oder Diabetes fehlt völlig. Sehnerven sehr blass und leicht geschwollen. Gesichtsfeldgrenzen normal, im Fixirpunkte ausgedehntes Farbenscotom. Der Fall hat alle Züge einer Tabakamblyopie, aber die Abstinenz brachte keine Besserung, im Gegentheil, es wurde beständig schlechter.

Griffith hält die Blässe für zu stark für eine Tabakamblyopie in diesem Falle.

Habershon glaubt, der Fall stehe in der Mitte zwischen Tabakamblyopie und der von Leber beschriebenen hereditären Atrophie.

Nettleship erwähnt, dass Fälle beobachtet würden, besonders bei alten Leuten, bei denen der Tabak eine viel stärkere Wirkung habe als gewöhnlich, und der vorliegende Fall sei vielleicht hierzu zu rechnen.

Recurrent paralysis of third nerve with migraine.

Ormerod und Holmes Spicer stellten einen 15jährigen Knaben vor, der mit einem Jahre völlige Lähmung des linken Oculomotorius bekam, die wieder verging, dann nach 7 Jahren den gleichen Zustand bekam, der gleichfalls wieder verging, jetzt aber alle 9 bis 10 Monate wiederkehrt, und zwar im Gefolge heftigen linksseitigen Kopfschmerzes. Der linke Opticus ist etwas atrophisch, und ein Theil der gelähmten Muskeln ist nicht wieder vollständig actionsfähig geworden. Der gegenwärtige Anfall ist schon wieder fast vorüber, aber es besteht noch leichte Ptosis, Mydriasis und vollständige Lähmung der vom Oculomotorius versorgten äusseren Augenmuskeln.

Double Ptosis.

Waren Tay zeigte einen Fall von frischer doppelseitiger Ptosis mit Convergenzverminderung und Schwäche der Interni. Ursache konnte keine gefunden werden; erst waren die Bewegungen noch gut, aber es war schon Diplopie vorhanden. Eisen und Nux vomica schafften bald Besserung.

Paralysis of both internal recti.

Treacher Collins stellte einen 22jährigen vor, der plötzlich eine Lähmung beider Interni bekommen hatte unter Kopfschmerzen. Er konnte weder bei Convergenz, noch bei seitwärts gerichtetem Blicke zur Nase hin sehen. Pupillen normal, S. gut. Gang unsicher, Kniezucken verstärkt, Schwanken bei geschlossenen Augen.

Turner spricht über den muthmaasslichen Sitz der Läsion in den beiden Fällen.

Digitized by Google

Demonstrationen.

Donald Gunn: Peripapilläre Chorioidalatrophie ungewöhnlicher Art, rundherum um den Sehnerven; die Netzhaut darüber erhöht, ausgedehnt, völlig klar mit glänzenden Linien, ähnlich einem zersprungenen Glasball. — Spencer Watson: Enucleïrtes Auge, nach Entfernung eines Fremdkörpers durch den Elektromagneten zu Grunde gegangen. — Jessop: Papillom der Conjunctiva.

Neuburger.

Journal-Uebersicht.

Annali di Ottalmologia di Quaglino, Guaita e Rampoldi. 1895. fasc. 4 supplemento.

Bericht über den 14. italienischen Ophthalmologencongress in Venedig, August 1895.

1) **Das Stereoskop in der Cur des Strabismus,** von Prof. Reymond, Torino.

Dem Schielenden wird durch abwechselndes Verdecken der zwei Augen das von jedem derselben percipirte Bild zum Bewusstsein gebracht und so bei Uebungen mit dem Stereoskop das Erlernen des körperlichen Sehens vorbereitet. R. hat nun, um dies Verdecken bequem zu machen, eine rotirende Scheibe mit zwei Löchern vor dem Stereoskop angebracht.

---

2) **Methode zur Messung der Farbenempfindlichkeit,** von Prof. Guaita, Siena.

Rotirende Scheiben haben die drei Fundamentalfarben in drei Sectoren derart proportionirt, dass sie reines Grau geben. In dem centralen Theile wird nun durch eine graue Scheibe ein Theil oder ganzer Sector einer Farbe verdeckt. Wer für die betreffende Farbe total blind ist, wird zwischen Centrum und Peripherie der Scheibe keinen Unterschied machen, und partielle Farbenblindheit kann man am Grade messen, bis zu welchem der Farbensector verdeckt werden muss, um eine Differenz zwischen Centrum und Peripherie der Scheibe hervortreten zu lassen.

---

3) **Aseptische Collyrien,** von Prof. Guaita und Dr. Pagnini.

Kochen ist unbequem und alterirt viele Collyrien. Sublimatzusatz präcipitirt die Alkaloide. Tricresol ist unzureichend und irritirend. Borsäure 3 $^0/_0$ genügt nur, um Cocaïncollyrium asesptisch zu erhalten. Für die anderen wird Formol 1:1000 empfohlen, 1:2000 ist zu schwach.

4) **Amyloide Degeneration der Cornea,** von Dr. Baquis, Livorno. Referirt.

---

5) **Operation unreifer Stare,** von Dr. Vitali.

Verf. hat sehr gute Resultate von der Extraction unreifer Stare gehabt, nur meint er, müsse man wiederholt die Vorderkammer entleeren und sie durch eine Injection ausspülen.

Discussion: Diese Ansicht fand im Allgemeinen Widerspruch. Moauro sah brillante Resultate von Wecker's Methode, bei unreifen Cataracten mit Förster's Pincette eine grosse Portion der Vorderkapsel zu extrahiren. Guaita räth dies bei jeder Cataractextraction.

Digitized by Google

6) **Die sog. innere Sclerotomie,** von Prof. de Vincentiis, Neapel.

Verf. verwahrt sich gegen Wecker's Ansicht, dass seine Operation, die Einschneidung des Iriswinkels, ungefähr der alten Sclerotomie gleich sei und darum innere Sclerotomie genannt werden solle. Er und seine Schüler haben bisher ca. 100 Mal die Einschneidung des Iriswinkels und stets mit guten, auch dauerhaften Erfolgen ausgeführt.

---

7) **Die Einschneidung des Iriswinkels bei Glaucom,** von Dr. Sgrosso, Neapel.

Verf. machte 10 Mal die Operation mit vorzüglichem Erfolge.

Discussion: Prof. Gallenga hat die Operation auch mehrmals mit sehr gutem Resultate ausgeführt.

Prof. de Vincentiis erwähnt, dass er namentlich bei Glaucoma chronicum simplex, weniger bei Gl. acutum diese Operation angezeigt finde, wo er die Iridectomie vorziehe bei sehr enger Vorderkammer.

Prof. Businelli frägt, ob je nach dieser Operation die Excavation der Papille wieder verschwinde, er habe nach Iridectomie bei Glaucom nie diesen Erfolg constatiren können.

Sgrosso hat einmal auch das Verschwinden der Excavation beobachtet, hat auch bei Hydrophthalmus Verringerung des Volumens des Bulbus, sowie Refractionsänderung in Folge der Operation von de Vincentiis erreicht.

Prof. Reymond räth, da die Iridectomie in den Glaucomfällen, welche mit Einschränkung der Farbengrenzen complicirt sind, sehr problematischen Nutzen hat, zu beobachten, ob bessere Resultate von dieser neuen Methode erzielt werden.

---

8) **Orbitalinhalt eines blindgeborenen Schweines,** von Dr. Sgrosso.

Makroskopisch sah man keine Spur vom Auge. Das dieses ersetzende Dermoid zeigte mikroskopisch Elemente der Sclera, des Corpus und der Processus ciliares, sowie der Choroidea, Knorpel, modificirte Schweissdrüsen, Talgdrüsen, Knochenkerne.

Das zweite Auge war vorhanden, zeigte aber Coloboma nervi optici.

---

9) **Bacteriologie der acuten Conjunctivitiden,** von Dr. Gasparrini, Siena.

Verf. unterscheidet: 1. die acute Conjunctivitis, verursacht durch den Bacillus Week's (1885). Morax beschrieb sie 1894.

2. Die Pneumokokken-Conjunctivitis. Soll nach Morax und Parinaud nur dem ersten Kindesalter angehören und fast immer unilateral sein, und gutartig, kann aber auch zu Hornhautperforation führen. Sie kann chronisch werden. Verf. fand den Pneumococcus fast immer bei Acutisationen alter Conj. granulosa. Verf. sah diese Pneumokokken-Conjunctivitis fast stets bilateral.

3. Streptokokken-Conjunctivitis mit und ohne Affection der Thränenwege.

4. Conjunctivitis durch Staphylokokken. Auch mit Pseudomembranen und schwerer Cornealerkrankung, Diphtheritis vortäuschend.

5. Conjunct. blennorrhagica.

6. Conjunct. diphtherica mit Bacillus Klebs-Löffler.

---

10) **Ueber Aetiologie und Cur einiger pseudomembranösen Conjunctivitiden,** von Dr. Pes, Turin.

Verf. weist daraufhin, dass die von Reymond constant im Sebum Meibo-

Digitized by Google

mianum, bei Xerosis u. s. w. gefundenen Bacillen, die dem Klebs-Löffler'schen Bacillus ähnlich sind, nicht hinlänglich erforscht sind, und frägt, ob sie eine Varietät des letzteren sind.

---

11) Sterilisation des Conjunctivalsacks, von Dr. Bardelli, Siena.

1. Mit der Antisepsis (Formollösung 1 : 1500) unmittelbar vor der Operation und gleichzeitiger scrupulöser Asepsis erreicht man eine numerische Reduction der Bacteriencolonien von 90,24 %.

2. Mit strenger Asepsis und Waschung mittelst neutralem kohlensauren Natron erlangt man kaum 60 % Reduction.

3. Mit Anti- und Asepsis, die nicht nur unmittelbar vor der Operation durchgeführt wird, sondern auch vorher, speciell durch feuchten Verband, der 12 Stunden vorher angelegt wird, beträgt die Reduction 98,12 %.

Verf. betont betreffs der Technik, dass statt Gelatine Bouillon zur Cultur zu verwenden ist, mit welchem man den ganzen Conjunctivalsack waschen kann (bei Bettlage des Kranken und unter Einführung des Blepharostaten) und der den Vortheil bietet, immer mit gleichen Quantitäten arbeiten zu können.

---

12) Die Wirkung der Toxine von Streptococcus im Auge, von Dr. Bardelli.

Parinaud stellte die Frage, ob die Iritis, welche oft die Streptokokken-Conjunctivitis begleitet, durch Eindringen der Kokken oder der Toxine bedingt sei. Verf. fand, dass durch Injection der Toxine in die Vorderkammer eine Iritis entsteht, welche nach 8—10 Tagen verschwindet, dass subconjunctivale Injection eine Conjunctivitis mit wenig abundantem Secrete erzeugt, dass häufige Instillationen in den Conjunctivalsack schwere Conjunctivitis, dann Iritis und Keratitis hervorrufen.

---

13) Schrotkugeln im Auge, von Dr. Ovio, Padova.

Die Kugeln sind in Folge der Erhitzung beim Schuss aseptisch. Daher blieben Wunden bei Kaninchen mit zuvor inquinirten Kugeln aseptisch, ebenso durchschossene Schachteln mit sterilisirter Gelatine. Sterilisirte Kugeln in Vorderkammer oder Glaskörper bei Kaninchen eingeführt, blieben Monate lang ohne irgend welche Reaction zu veranlassen.

---

14) Extraction der Linse mit Kapsel, von Prof. Gradenigo, Padova.

Diese Operation findet ihr Haupthinderniss in dem Widerstande der Zonula. Verf. liess eine Art gekrümmtes Cystotom construiren, mit dem er nach dem Hornhautschnitte und nach der Iridectomie die Zonula concentrisch zum Linsenrande eine Strecke weit zu incidiren versucht.

---

15) Die Zerstreuungskreise, von Dr. Ovio, Padova.

Verf. giebt mittelst ganz elementarer Rechnung Formeln für die hauptsächlichen Gesetze der Zerstreuungskreise, und findet einige Fehler in den Rechnungen anderer Autoren. Alsdann berechnet er mittelst dieser Formeln die verschiedenen Durchmesser der Zerstreuungskreise im emmetropischen und ametropischen Auge mit Pupillen von verschiedener Weite und für Focalabweichungen von 1—20 Dioptrien und berechnet die Entfernungen des Kreuzungspunktes von der Retina, welchen die Strahlen dieser Zerstreuungskreise haben. Er studirt ferner den Einfluss der letzteren auf die Sehschärfe, betreffs

dessen in der Litteratur grosse Irrthümer vorliegen. Diese beruhen darauf, dass man die Erscheinungen bei leuchtenden Punkten und die bei Objecten von einer gewissen Dimension confundirte. Die ersteren geben Zerstreuungskreise, deren Oberfläche gleichmässig erleuchtet ist, die letzteren solche mit einem verwischten Rande. Die verwischten Säume dieser Bilder können sich berühren und auch theilweise sich decken, ohne dass die Wahrnehmung der Form gestört werde, während bei Berührung oder partieller Superposition der diffusen Bilder leuchtender Punkte bald Confusion entsteht. So ergiebt die Rechnung mit leuchtenden Punkten, dass bei Focalabweichung von 1 D der V auf $^1/_7$ ca. reducirt wird, während bei Prüfung mit den gewöhnlichen Sehproben V kaum um $^1/_2$ verringert gefunden wird.

---

16) Persistenz des Cloquet'schen Canals mit Spuren der Art. hyaloidea, von Dr. Piccoli, Napoli.

Verf. folgert aus seinem Befunde, dass eine intrauterine Chorio-Retinitis stattgefunden hat, in Folge deren das System der Art. hyaloidea sich verdickte und darum persistirte. Die papillare Portion des Stranges zeigte spiralige Windungen, welche auf die Contractilität und Retraction der Arteria hinweisen, in der ja Gamer Pinto und Hess glatte Muskelfasern nachgewiesen haben. Die von Mitwalsky beschriebene ampullenförmige Dilatation des Stranges nahe der Papille ist als eine cystoide zu erklären. Der vordere Theil des Stranges war regelmässig cylindrisch und bewies die Persistenz des Canalis Cloquet, aus dem sich die Arterie retrahirt hatte.

---

17) Carcinom des Thränensackes, von Dr. Piccoli.

Die 56jährige Patientin bemerkte 1 Monat nach einer acuten Dacryocystitis den Tumor, der innerhalb 9 Monaten bedeutend wuchs und durch Cachexie zum Tode führte nach einer partiellen Exstirpation. Die Neubildung hatte einen Theil der Gesichtsknochen zerstört.

Sgrosso erzählt von zwei letzthin von ihm beobachteten Tumoren des Thränensackes. Ein Sarcom trat mit Dacryocystitis auf, wucherte in die Highmorshöhle und in die Siebbeinzellen, bewirkte Exophthalmus. Ein nach Exstirpation eines Nasenpolypen aufgetretenes Carcinom der Gegend des Thränensackes zerstörte die Knochen, bewirkte Exophthalmus, ulcerirte. Der ganze Tumor, der Bulbus, die Augenbrauengegend pulsirten.

---

18) Gumma des Corpus ciliare, von Prof. Gallenga, Parma.

Trat 2 Monate nach der Infection auf, heilte unter localer partieller Irisatrophie.

---

19) Eine specielle Keratitisform, von Prof. Gallenga.

Beobachtete 2 Fälle der dendritischen Keratitis.

Dr. Bietti (Pavia, Laboratorium des Prof. Golgi) zeigt Präparate des perivasculären Plexus nervosus der Choroidea und Nervenendigungen in den glatten Muskeln daselbst. Zeigt ferner die Existenz eines anderen Nervenplexus, der zwischen Choriocapillaris und Pigmentepithel liegt.

---

20) Seltene Phänomene bei Netzhautabhebung, von Dr. Baquis.

Mehrere Monate nach einer traumatischen Netzhautablösung stellte sich die Sehkraft im abgelösten Theile wieder her, aber Pat. sah Alles umgekehrt im

horizontalen Sinne, die Retina schien also derart zu functioniren, als ob sie auf ihrer äusseren Fläche vom Bilde der Gegenstände getroffen würde.

21) Pathologische Anatomie der Augen mit eingedrungenen Fremdkörpern, von Dr. Moauro, Neapel.

Beschreibt folgende seltenere Befunde: Proliferation des Endothels der Descemet, hämorrhagische Cyste im Corp. vitreum, cystische Dilatation des Fontana'schen Raumes, Theilnahme der Glaskörperzellen an den chronischen Entzündungsprocessen.

22) Eine specielle Wirkung des Cocaïns auf die Sehkraft, von Dr. Ovio.

Bestätigt den Befund von Cavazzani, wonach Cocaïn in den Glaskörper oder in die Orbita nahe dem Sehnerven injicirt, temporäre Blindheit erzeugt und fand, dass die Reproduction des Retinalpurpurs verlangsamt wird, auch die Bewegungen der Pigmentzellen der Retina behindert werden.

23) Thermometrie und Sthetoscopie des Auges, von Dr. Basevi, Venedig.

Mittelst des Augenthermometers von Gradenigo fand Verf. einige Temperaturvariationen, die mit der Instillation einiger Heilmittel in den Conjunctivalsack auftreten. Er legt überdies ein modificirtes Gradenigo'sches Augensthetoscop vor, mit dem er gefunden hat, dass Differenzen bestehen zwischen den Muskelgeräuschen der geraden und denen der schiefen Augenmuskeln, zwischen dem Geräusch im accommodirenden und nicht accommodirenden Auge, endlich zwischen den Geräuschen im myopischen und hypermetropischen Auge.

24) Conjunctivitis durch Lepthothrix buccalis, von Demselben.

Dieser Pilz fand sich auf der Conjunctiva in einem Falle, wo er eitrige Conjunctivitis hervorgerufen.

25) Chirurgie des Trachoms, von Demselben.

Verf. machte Incisionen in die Conjunctiva mit nachfolgenden Waschungen mit Arg. nitric. Er rühmt aussergewöhnliche Resultate, nur in einigen Fällen hatte er Symblepharon zu beklagen.

In der Discussion wird von Gosetti, Baquis, Guaita diese eingreifende Behandlung für schädlich erklärt. Letzterer empfiehlt die seit 1885 von ihm gehandhabte Sublimatbehandlung.

26) Croup und Diphtheritis der Conjunctiva, von Dr. Gosetti, Venedig.

Verf. hält noch nicht für definitiv bewiesen, dass die leichten croupösen und die schweren diphtheritischen Formen von Conjunctivitis stets durch den Bacillus Loeffler allein oder in Verbindung mit Streptokokken erzeugt werden. Da die wahre Diphtheritis der Conjunctiva sehr selten ist, so fragt Verf., ob letztere vielleicht nicht ein geeignetes Terrain für jene Mikroorganismen ist und wird darüber Untersuchungen mittheilen. Dr. Moauro erzählt von einem Falle Conjunctivitis diphtherica, den Tailor untersuchte. Das Kind starb durch Allgemeininfection und in den Geweben wie in Culturen fand sich ein vom Löffler'schen ganz verschiedenes Bacterium. Er selbst studirte 15 Fälle von leichtem Croup der Conjunctiva, konnte in den Culturen nie den Löffler'schen Bacillus nachweisen, sondern die Streptokokken des Erysipelas und Staphylococcus pyogenes.

Digitized by Google

27) **Apparat zur Prüfung des musculären Gleichgewichts der Augen,** von Dr. Gaudenzi, Turin.

Bei Fixation eines Punktes und alternirendem Verdecken des einen und anderen Auges nehmen die meisten Individuen im Momente des Oeffnens jedes Auges Diplopie wahr. Dieses Phänomen benutzt Verf. zur Feststellung des Grades der latenten Deviation. Er giebt zwei gleiche Marken zur Fixation für die beiden Augen und sucht die Entfernung zwischen beiden, wo bei Ausführung des obigen Experimentes keine Diplopie mehr stattfindet, und somit auch keine Scheinbewegung des Objectes. Auf der Marke, einer Scheibe, sind kleine Pünktchen gezeichnet, wie Reymond angab, damit die genaue Accommodation möglich sei.

28) **Argentamin in der Augentherapie,** von Dr. Bocci, Turin.

Ist phosphorsaures Ethylendiamin und Silber, ein Doppelsalz in Lösung. Diese Flüssigkeit ist alkalisch, giebt keinen Niederschlag mit Kochsalz, noch mit albuminösen Flüssigkeiten, zersetzt sich aber im Licht. Schaeffer (1894) hat constatirt, dass Argentamin stärker antiseptisch ist als Arg. nitricum, dass es in die Gewebe eindringt, da es nicht wie letzteres durch Coagulation des Albumins und durch Präcipitiren mit dem Kochsalz der Gewebe daran gehindert wird. Derselbe hat es bei blennorrhagischer Urethritis empfohlen, Levy (1895) für Waschungen des Magens. In der Turiner Universitätsklinik wurden Injectionen in die Thränenwege 1:2000—3000 gemacht mit gutem Erfolge gegen die Eiterung, ferner Einträuflungen bei acutem Conjunctivalcatarrh 1:200 mit rapider Besserung.

29) **Gallicin in der Augentherapie,** von Demselben.

Mellinger wandte es bereits an. In der Reymond'schen Klinik wurden sehr gute Resultate von Lösungen in heissem Wasser zu 6 %, 8 %, 10 % bei Catarrhen, Phlyctänen, Hornhautgeschwüren gesehen. 2, 3, 5 % Salbe dient gegen Hauteczeme, Blepharitis ciliaris.

30) **Das stereoscopische Sehen bei Aphakie,** von Demselben.

Es wurde, um binoculäres Sehen einzuüben, die Methode des abwechselnden Verdeckens jedes Auges vor einem Prismenstereoscop angewandt. Resultate:

1) Wenn ein Augenstar operirt ist, und das andere hinreichende Sehkraft besitzt; so erhält man, auch ohne den Refractionsfehler zu corrigiren, leicht stereoscopisches Sehen.

2) Sind beide Augen gleichzeitig operirt worden, so ergab sich dasselbe Resultat.

3) Ist das eine Auge sehr viel später als das andere operirt, so prädominirt immer die Perception in dem erst operirten, auch wenn dasselbe geringeren S. als das andere hat. Nur durch fortgesetzte Uebung erreicht man dabei stereoscopisches Sehen und zwar besser ohne, als mit Linsen.

Der Astigmatismus ist bei diesen Versuchen nicht wesentlich hinderlich.

31) **Der Ophthalmometer von Reid,** von Dr. Lucciola, Turin.
Referirt.

32) **Modificirter Perimeter von Landolt,** von Dr. Lavagna, Turin.

Digitized by Google

33) Physiologische Wirkung des Arecolins, von Demselben.

Dieses neue Alkaloid ist ein Mioticum. Ein Tropfen einer Lösung 1:100 bewirkt bereits in 8 Minuten starke Miosis, die aber nur 70 Minuten anhält. Zugleich findet Spasmus des Musc. ciliaris statt. Klinisch wirkt es antiglaucomatös.

34) Monoculäre Stereoscopie, von Student Magnani (Klinik von Prof. Reymond).

Referirt.

35) Die skiascopischen Phänomene bei acquirirter Myopie, von Dr. Antonelli.

Die senile Sclerose des Kernes der Linse erkennt man an dem skiascopischen Phänomen einer anschwellenden Schattenlinie mit schwacher Beleuchtung unter starker Annäherung des Beobachters an das Auge, welches stark seitwärts blicken muss. Es erscheint zunächst im vollständig erleuchteten Pupillarfeld eine anschwellende Schattenlinie circa 1 mm entfernt vom Pupillarrande, mit der Drehung des Spiegels verbreitert sich der Schatten, der alsbald den Pupillarrand erreicht unter gleichgerichteter Bewegung. Bei weiterer Drehung des Spiegels macht der Schatten die entgegengesetzte Bewegung, die für Myopie characteristisch ist. Diese anschwellende Schattenlinie ist nicht mit dem paracentralen Schatten zu verwechseln, welcher bei sphärischer Aberration auftritt. Sie rührt von der gesteigerten Refractionsdifferenz zwischen Cortex und Nucleus der Linse her. Diese constituirt den falschen Lenticonus und giebt sich überdies durch andere folgende Symptome zu erkennen: 1) grauen Reflex aus der Pupille bei diffusem Lichte, 2) neutralen Schatten in der Pupille bei schwacher Durchleuchtung mit dem ophthalmoscopischen Spiegel, 3) acquirirter Myopie.

36) Framboesia brasiliana an den Lidern, von Prof. Breda, Padua.

Verf. hatte in Brasilien Gelegenheit diese daselbst Boubas genannte Krankheit zu studiren (vgl. Vierteljahrsschr. f. Hautkrankheiten und Syphilis, October 1895) und entdeckte einen speciellen Bacillus, der wahrscheinlich die Ursache ist. Die Krankheit befällt die Cutis und die schleimhäutigen Oeffnungen, Lippen, Zahnfleisch, Zungenrücken, Nasenschleimhaut, harten Gaumen, Pharynx, Larynx, Tuba Eustachii, Trommelfell. Am Auge wurde sie zuerst in diesem Falle beobachtet. Ein 36jähr. gesunder Mann wurde 1891 in Brasilien von Boubas befallen. 1894 fand B. die Haut der Extremitäten, die Schleimhaut des Mundes, der Nase, des Pharynx und Larynx erkrankt. Im rechten Auge entstand alsbald auf dem Lidrande an der äusseren Commissur ein Infiltrat, welches die Haut 1 mm weit und die Schleimhaut 2 mm weit betheiligte; es trat eine Rhagade auf, die nässte. Die betroffene Partie war grau livid. Ebenso war der Rand des Unterlides erkrankt, aber nur in geringer Ausdehnung. Die Haut daselbst war roth, livid, gespannt glatt, prominent. Der Rand war 3 mm breit, die Mucosa war braun, stellenweise exulcerirt, ohne Granulationen. Kein Thränen, kein Pruritus oder Schmerz, keine geschwollenen Lymphdrüsen. Im linken Auge fand sich am oberen Lidrande und am Conjunctivalrande ein miliares, papillomartiges Knötchen. Nach mehreren Monaten (es war energische Mercurialcur inzwischen gebraucht worden) fand sich der Zustand verschlechtert. Im linken Auge war ebenfalls an der äusseren Commissur ein Knoten mit Rhagade hinzugekommen, von der Grösse eines Hanfkornes. Derselbe wuchs unter Necrose des Gewebes mit grösserer Rapidität, als im rechten Auge. Der Kranke kehrte

Digitized by Google

nach Amerika zurück. Das Leiden ist nicht auf syphilitischer Basis beruhrend, ebensowenig ist es tuberculös, da starke Schwellung, Granulationen und speckiges Aussehen, sowie Drüsenaffection fehlen.

---

37) Augenerkrankungen bei Variola, von Dr. Gambarotto, Venedig.

Unter 1972 Blatternkranken fand Verf. 9 % Augencomplicationen: pustulöse Conjunctivitis (ca. die Hälfte aller Fälle), purulente, croupöse, phlyctänuläre Conjunctivitis, Hornhautgeschwüre, Iritis, Iridochoroiditis, Iridocyclitis, Hyperämie des Ciliarkörpers mit Photophobie, eitrige Dacryocystitis. 10 Augen gingen zu Grunde, d. h. bei 5 pro Mille aller an Variola Erkrankten.

Fasc. 5.

38) Die optische Correction der Staroperirten, von Dr. Antonelli.

Dimmer empfahl (1891 und 92) zur Brillenwahl der Staroperirten planconvexe Linsen, an deren plane Seite ev. ein Cylinder zur Correction des Astigmatismus angelegt werden soll. Verf. hat auf Grund der Idee Dimmer's einen speciellen Brillenkasten für Staroperirte construirt, wo planconvexe Starlinsen mit bereits angeschliffenen Cylindern in allen Combinationen figuriren. Er besteht auch darauf, die Orientation der Cylinderlinsen nicht wie bisher nach ihrer Axe anzugeben, sondern nach der auf der Axe Normalen, da ja die Axenrichtung keine Correction bewirkt (?)

---

39) Reifung des Stares, von Dr. Rinaldi, Buenos-Ayres.

Empfiehlt die directe Massage auf der Linsenkapsel mittelst Spatels und meint, dass sie keine Gefahr mit sich bringe.

---

40) Neue Operationsmethode des totalen Cornealstaphyloms, von Dr. Bietti (Klinik des Prof. Gallenga), Parma.

Mit Gräfe's Messer wird nahe der Basis des Staphyloms Punction und Contrapunction gemacht und beide durch sägende Züge in Schnitte verwandelt, wie um die ganze Basis des Staphyloms abzutrennen, es bleibt aber wie bei Sclerotomie eine Brücke stehen. Diese 2 Schnitte werden darauf durch Abtragen eines Randes in ovale Defecte verwandelt. Eserin, Druckverband.

---

41) Cur der Ophthalmia migratoria, von Dr. Luciani, Spezia.

Verf. hatte in 2 Fällen guten Erfolg von subconjunctivalen und intratenonianen Sublimatinjectionen, die theils am sympathisirenden, theils am sympathisch erkrankten Auge gemacht wurden, freilich auch im Verein mit der Enucleation.

---

42) Ichthyol in der Augenheilkunde, von Demselben.

Nach Unna wirkt es reducirend, sauerstoffentziehend auf die Gewebe, ausserdem antiphlogistisch, adstringirend und hämostatisch. Verf. hat das sulfoichthyolsaure Ammonium der Ichthyol-Gesellschaft (Hamburg) angewandt in Lösung 1 bis 10 % und in Salben von $2^1/_2$ bis 10 %. Blepharitis ciliaris wurde in 32 Fällen mit bestem Erfolg behandelt, 2 Fälle chronischen Conjunctivalcatarrhs mit starker Absonderung und vascularisirten Hornhautflecken und Infiltraten wurden gebessert, vorzüglich wirkte die Cur bei „scrophulösen" Augenentzüngungen der Kinder, Conjunctivitis sowie Keratitis. Ferner erzielte Verf. Erfolg bei einfacher Conjunctivitis, in einem Falle von Hypopyumkeratitis und

Digitized by Google

einer Episcleritis. Er empfiehlt daher das Mittel, um so mehr als es leicht anwendbar ist wegen seiner Löslichkeit in Wasser und der Leichtigkeit, mit der es sich mit Fetten vereinigt. Auch wird es in Folge seiner analgetischen Wirkung in stärkerer Dosis vertragen. Peschel.

Vermischtes.

Beitrag zur Geschichte der Kunstaugen.

Von Dr. Ed. Pergens in Brüssel.

Durch die Zuvorkommenheit des Herrn Destrée, Conservator am „Musée du Parc du cinquantenaire", war ich in der Lage, einige Kunstaugen von ägyptischen Mumien zu untersuchen, welche von den bis jetzt beschriebenen abweichen, und im genannten Musée aufbewahrt werden.

Nach Hazard-Mirault[1] waren die durch den Herzog von Chaulnes mitgebrachten Mumien mit einem silbernen Kunstauge versehen; hierauf befand sich ein weisser Email; in der Mitte war die Iris durch einen breiten Ring angedeutet, von brauner Farbe; die Pupille war als schwarzer, etwas erhabener Punkt zu bemerken.

Nach Girard[2] sollen die Augen einer im Jahre 1850 in London geöffneten Mumie aus einer weissen Masse bestanden haben, worin die Pupille (Iris) von Obsidian angefertigt war.

Die Augen vom Musée zerfallen in drei Sorten: steinerne, gebackene und gläserne.

Die steinernen Augen sind, von vorn betrachtet, nach oben etwas stärker gebogen als unten; seitlich endigen sie spitz. Von hinten gesehen, läuft jedes Auge etwas dreieckig zu und endet mit scharfer undurchbohrter Kante. Am inneren (nasalen) Theile ist eine kleine verticale Einschnürung. Der Stein ist wohl weisser Marmor. Vorn ist in der Mitte eine kreisförmige Auswölbung; diese ist mit einer Glasmasse gefüllt, aus einer einzigen Farbe bestehend. Sie ist mit einem schwarzen Kitte am Marmor befestigt, und es scheint beim ersten Anblicke diese ganze Masse schwarz. Jedoch waren zwei Augen dunkelblau, eins dunkelgrün, das vierte aus etwas hellerem grünen Glase angefertigt. Dieser Theil soll Iris sammt Pupille bedeuten. Das Glas liegt in einer Ebene mit dem vorderen gebogenen Marmortheil und sind beide polirt, durch Reiben nach verschiedenen Richtungen, jedoch nicht durch Drehbewegungen, wie die Lupenbetrachtung es klar andeutet.

Ausserdem sind die Augen begrenzt durch zwei bronzene, gebogene Plättchen, welche die Lidränder darstellen. Die Cilien sind ausgeschnitten, als kleine Zähnchen von ± 1 mm Breite, auf 3—4 mm Länge.

Die vier steinernen Augen stammen aus der Sammlung Ravenstein's, und haben folgende Maasse:

Breite	40—44 mm
Höhe	23—38 „
Durchmesser von vorn nach hinten	20—29 „

Die Pupillen (i. e. Cornea) waren nicht kreisrund, sondern vertical etwas kleiner als horizontal.

Die horizontalen Durchmesser sind zwischen 15,5 und 18 mm begriffen.

[1] Hazard-Mirault, Traité pratique de l'oeil artificiel. 1818. p. 20.
[2] Indicateur archéologique. 1850—51.

Digitized by Google

Das gebackene Auge stellt eine höhere Entwickelungsstufe dar. Es ist aus emaillirter, gebackener Erde dargestellt und hat aussen einen blau-grau emaillirten, hervorragenden Rand, welcher hinten das ganze Auge umgiebt. Dieser Rand scheint auch den Ciliarrand vorstellen zu müssen, obschon er auch am inneren und am äusseren Lidwinkel vorhanden ist. Die Conjunctiva ist gelblich-weiss, mit Ausnahme an beiden Lidwinkeln, wo diese zart rosa bemalt ist, und am inneren Winkel ist sogar die Caruncula als rosafarbige Erhabenheit gut angedeutet. In der Mitte ist eine schwarz gemalte, oder emaillirte Scheibe, die Cornea und Darunterliegendes vorstellt. Ringsum ist eine schmale, kreisförmige Encavation, unserem Limbus entsprechend; jedoch glaube ich, diese eher als eine vor oder nach der Bemalung angebrachten Begrenzung ansprechen zu dürfen.

Dieses Auge ist ein rechtes. Die Breite, sammt dem Rande, beträgt 56 mm. Der Rand selber ist 2 mm breit. Die Cornea hat 18 mm Durchmesser. Hinten ist dieses Auge wie abgeschnitten (vor der Emaillirung); der sagittale Durchmesser ist 23 mm.

Dieses Auge ist aus der Sammlung Hageman's.

Endlich war ein gläsernes Auge vorhanden, welches sich in einer Katzenmumie befand, welche ebenfalls aus der Sammlung Hageman's stammt. Vorn ist das Auge abgerundet, aus beinahe weissem Glase hergestellt. Das Auge ist 18 mm breit, 10 mm hoch. Die Iris ist an der hinteren Fläche als gelb-braune Masse zu sehen. Was dieses Auge jedoch interessanter sein lässt, ist die Pupille, welche als 6—7 mm langen, schwarzen, verticalen Spalt zu sehen ist. Nur das rechte Auge war vorhanden.

Gern würde ich einige Löthrohrversuche angestellt haben, um die benutzten Farbstoffe auszuprobiren. Davon konnte wegen der Seltenheit der Objecte keine Rede sein. Das blaue Glas schien mir wie mit Cobalt gefärbt zu sein; das grüne schien durch Eisenoxyd-Oxydul gefärbt zu sein, soweit ich durch den Anblick urtheilen darf.

Bibliographie.

1) Zur Prognose des Morbus Basedowii, von Reg.-Rath Prof. Dr. Pribram in Prag. (Wien. klin. Rundschau. 1895. Nr. 44.) Mit Bezug auf die in neuester Zeit immer mehr in Vordergrund tretende Behandlung des Morb. Bas. mittelst Schilddrüsenexstirpation bespricht P. die Art des Verlaufes des Leidens bei jenen Fällen, wo es nicht zu einer solchen gekommen ist. Er führt an einer Reihe von Fällen eigener Beobachtung den Nachweis, dass in einer Anzahl Fälle nicht allein eine dauernde Rückbildung der Cardinalsymptome des Leidens eingetreten war, sondern dass auch ein Theil dieser zum Theil schwer erkrankten Individuen durch 10, 15 bis 20 Jahre von allen Symptomen freiblieb, so dass man von einer wirklichen Genesung sprechen konnte. Alle diese Fälle wurden ausserhalb der Klinik beobachtet und behandelt. Weniger günstig gestaltete sich der Verlauf bei den auf der Klinik beobachteten und behandelten Fällen; hier konnte in keinem Falle von Genesung gesprochen werden; man musste sich begnügen bei einigen Fällen Besserung erzielt zu haben. P. glaubt, dass man dem Procentsatze der durch Operation erzielten Erfolge denn doch den Procentsatz bei längerer und sorgfältiger Pflege ohne Operation dauernder Genesenen und die geringe Sterbeziffer solcher Fälle entgegenstellen müsse, wenn man daran geht, die Indicationen der Operation zu erwägen. P. ist der Ueberzeugung, dass die Vorhersage selbst bei schweren Fällen weniger von

Digitized by Google

den vorhandenen primären und secundären Krankheitserscheinungen als vielmehr von dem Maasse und der Dauer der Sorgfalt und der Pflege, welche dem Kranken entgegengebracht wird, abhängig sei. Schenkl.

2) Zu Prof. Czermak's Bemerkungen zu meinem Aufsatz: „Eine neue Behandlung der Hypopyon keratitis", von Dr. Zirm. (Wien. klin. Wochenschrift. 1895. Nr. 47.) Z. giebt zu, dass sein Verfahren und das Grut's ähnlich sind und in der Art ihrer Einwirkung sich vollständig decken; ein wesentlicher Unterschied liege jedoch darin, dass Z. das Hauptgewicht auf die Sterilisirung des Bindehautsackes lege und daher eine reichliche Auftragung der Lapislösung auf die Bindehaut der umgestülpten Lider befürworte. Schenkl.

3) Ueber den Augenspiegelbefund bei Polioencephalitis haemorrhagica superior, von Doc. Dr. J. Herrnheiser in Prag. (Wien. med. Presse. 1895. Nr. 44.) In einem Falle von Polioencephalitis haemorrhagica superior hat H. Netzhauttrübungen wie bei septischen Erkrankungen und Bluterkrankungen constatirt. Seiner Ansicht nach müsse die Polioencephalitis haem. sup. als der Ausdruck einer Allgemeinerkrankung, in erster Linie einer Intoxication, angesehen werden, welche entweder durch Infection mit pathogenen Mikroorganismen oder durch den Einfluss giftiger Substanzen zu Stande kommt. Schenkl.

4) Ueber Ziel und Methode des oculistischen Unterrichts, von Prof. F. Dimmer. Antrittsvorlesung gehalten in Innsbruck am 21. October 1895. (Wien. klin. Wochenschr. 1895. Nr. 47, 48, 49.)

5) Fremdkörper in der Vorderkammer des Auges, von Dr. Topolansky, Augenarzt im Barmherzigen-Spital in Wien. (Wien. med. Wochenschr. 1895. Nr. 45.) Einem Metallarbeiter drang vor 22 Jahren ein Metallsplitter in das Auge; der Fremdkörper findet sich gegenwärtig frei in der vorderen Kammer; die Linse, in der sich der Splitter bei der Verletzung festgesetzt haben mag, ist resorbirt und die Iris trägt keine Kennzeichen einer stattgefundenen Verletzung; dagegen finden sich an der hinteren Wand der Cornea diffuse rauchige, aus kleinen Inselchen zusammengesetzte Trübungen, die möglicher Weise in Folge fortgesetzter Verletzungen, die durch den Fremdkörper gesetzt wurden, entstanden sind. Schenkl.

6) Zur Lehre der Ophthalmoplegia nuclearis, von Dr. M. Mann in Budapest. (Wien. med. Wochenschr. 1895. Nr. 48.) Bekanntlich hat Mauthner eine nucleare, eine fasciculare und eine corticale Ophthalmoplegie angenommen; M. untersucht nun, ob man berechtigt sei, von einer fascicularen und corticalen Ophthalmoplegie zu sprechen und kommt zu dem Schlusse, dass die Lähmung eines Augenmuskels und eines Nerven wohl eine corticale sein könne, dass aber die gleichzeitige Lähmung mehrerer Nerven, d. i. die Ophthalmoplegie, nicht denselben Ursprung aufweisen könne. Was die fasciculare Ophthalmoplegie anbelangt, so ergiebt schon die Benennung Ophthalmoplegia, dass es sich nur um eine Erkrankung handeln kann, deren Grund in einer in den Nervenkernen resp. in den Ganglienzellen derselben ablaufenden pathologischen Veränderung zu suchen ist, doch ist es nicht ausgeschlossen, dass im Gehirne pathologische Veränderungen von solcher Ausdehnung Platz greifen, in deren Kreis dann mehreren Nervenkernen entsprechende Fascikeln miteinbezogen werden. Schenkl.

7) Einen Fall von Fremdkörper in der Sehnervenpapille stellt Dr. B. Adler im Vereine deutscher Aerzte in Prag am 29. Nov. 1895 vor. (Prager med. Wochenschr. 1895. Nr. 50.) Der Fremdkörper war beim Schmieden von Fassreifen durch die Cornea, Iris, Linse und Glaskörper eingedrungen, sitzt nun in einer, die Papille deckenden geschwulstähnlichen Masse von grau-

Digitized by Google

röthlicher Farbe und ragt mit einem Ende in den Glaskörper hinein. Papille und Netzhaut erscheinen atrophisch; nasalwärts finden sich retino-chorioiditische Flecke. Schenkl.

8) Thätigkeitsbericht und Vermögensgebahrung der Klar'schen Versorgungs- und Beschäftigungsanstalt für erwachsene Blinde in Böhmen in den Jahren 1892, 93 u. 94; 60. Bericht 1895. Prag bei Lohlicek u. Sievers. Mit Schluss des Jahres 1894 befanden sich in der, unter der Leitung des um das Blindenwesen in Böhmen hochverdienten Bezirkshauptmanns Ritter von Klar stehenden Anstalt für erwachsene Blinde 123 Pfleglinge (50 Männer und 73 Weiber). Denselben wurde der Unterricht in der Erzeugung von Bürsten, Körben, Cocos- und Rohrdeckchen, Holzdeckchen, in dem Ausflechten von Rohrstühlen und in weiblichen Handarbeiten ertheilt. Nach überstandener Lehrzeit wird den austretenden Pfleglingen die vollkommene Ausrüstung mit allen nothwendigen Werkzeugen, mit Tischen und Stühlen unentgeltlich verabfolgt. Seit dem Jahre 1874 beschäftigt sich die Anstalt auch in dankenswerthester Weise mit der Blindenstatistik Böhmens. Vergleiche der Resultate der Blindenzählung im Jahre 1874 mit denen des Jahres 1894 ergaben, dass im Jahre 1874 bei einer Bevölkerungszahl von 5106069 in Böhmen auf 1,267 Einwohner ein Blinder kam, während im Jahre 1894 bei einer Bevölkerungszahl von 5837603 auf 1415 Einwohner ein Blinder entfiel. Ein erfreulicher Rückgang der Zahl der Erblindungen konnte trotz zunehmender Bevölkerung in den ersten Lebensjahren (vom 1.—6. Lebensjahr) constatirt werden. Während die Zahl der Erblindungen in diesen Lebensaltern 1874 112 beträgt, zählt das Jahr 1894 deren nur 81. Blindgeborene sind verzeichnet 1874: 481, 1894: 464. An Blattern erblindeten 1874: 366, 1894: 373; durch äussere Verletzungen verloren das Augenlicht: 1874: 1015, 1894: 477; durch diverse Krankheiten erblindeten 1874: 1939, 1894: 2811. Die Schule besuchten 1874: 1351, 1894: 2807 Blinde; in Erziehungsanstalten wurden erzogen 1874: 89, 1894: 201 Blinde; ohne jede Schulbildung blieben 1874: 2361, 1894: 1117 Erblindete. Vergleichende Zusammenstellungen der Beschäftigung der Blinden ergaben das günstige Resultat, dass die Zahl der in Blindenanstalten versorgten Blinden um nahezu 100 gestiegen ist, und dass sich die Zahl der bettelnden Blinden um nahezu 300 vermindert hat.

Schenkl.

9) Einen Fall von Hirschberg'scher Magnetoperation demonstrirt Dr. J. Weisz in der Sitzung des kgl. Vereines der Aerzte in Budapest am 19. October. (Wien. klin. Rundschau. 1895. Nr. 51.) Es ist dieser Fall der erste derartige Fall, der in Ungarn zur Beobachtung kam. Schenkl.

10) Einen Fall von Atrophie der Lidhaut demonstrirt Prof. E. Fuchs in der Sitzung der Gesellschaft der Aerzte in Wien am 6. December 1895. (Wien. med. Wochenschr. 1895. Nr. 51.) Die Haut ist der senilen Haut ähnlich, sie liegt dem Knorpel schlaff an, da auch das subcutane Zellgewebe atrophisch ist, zeigt jedoch keine Pigmentanomalie. Die Lidhaut hängt sackartig herunter, so dass der freie Lidrand nur den oberen Theil der Pupille deckt. Alle Fälle, die F. gesehen hat, datirten aus der frühesten Jugend. In einem Falle war eine Hirnhautentzündung vorangegangen. Immer waren die oberen Lider die befallenen. Bei dem vorgestellten Falle begann die Veränderung vor 4 Jahren mit ödematöser Schwellung der Lider, welche sich monatlich 3—4mal wiederholte; die Ausdehnung der Lidhaut durch die häufig auftretenden Infiltrate scheint in diesem Falle den Grund zur vorhandenen Veränderung der Lidhaut abgegeben zu haben. In den meisten Fällen ist das ätiologische Moment nicht

Digitized by Google

nachweisbar. Das Leiden bedingt Entstellung, bringt aber keine Beschwerden mit sich. Die Therapie besteht in Excision der überschüssigen Haut. Injectionen von Jodtinctur oder Alkohol zeigten keinen Erfolg. Schenkl.

11) (Aus der II. Universitäts-Augenklinik des Prof. Dr. E. Fuchs in Wien.) Zur Casuistik der Schwefelkohlenstoffamblyopie, von Dr. S. Reiner. (Wien. klin. Wochenschr. 1895. Nr. 52.) Einen Fall von Schwefelkohlenstoffamblyopie theilt R. mit; derselbe betraf einen 29jährigen Mann, der durch $1^1/_2$ Jahre mit dem Vulcanisiren von Patentgummi beschäftigt war. Die charakteristischen Symptome, die er darbot, waren: hochgradige Herabsetzung der centralen Sehschärfe durch ein centrales Scotom, Einschränkung des Gesichtsfeldes, anfänglich normaler Augenspiegelbefund, später Abblassen des temporalen Theiles der Sehnervenscheibe, allgemeine nervöse Störungen, die sich viel früher als die Sehstörungen bemerkbar machten, vollständiger Rückgang aller angegebenen Veränderungen. Das grösste Gewicht legt R. bei der Beurtheilung solcher Fälle auf die allgemein nervösen Störungen, die niemals fehlen und in ihrer Aufeinanderfolge eine gewisse Regelmässigkeit zeigen. Schenkl.

12) (Aus der psychiatrischen Klinik und dem klinischen Ambulatorium für Nervenkranke des Hofrathes v. Krafft-Ebing im k. k. allgemeinen Krankenhause in Wien.) Zur Kenntniss der periodischen Oculomotoriuslähmung, von Dr. J. P. Karplus, klin. Assistent. (Wien. klin. Wochenschr. 1895. Nr. 50, 51, 52.) Zwei Fälle von periodisch exacerbirender Oculomotoriuslähmung werden von K. besprochen; in beiden Fällen war nur der eine, in allen Anfällen immer derselbe und dieser in seinen inneren und äusseren Zweigen ergriffen. Beide Fälle betrafen Frauen; in beiden handelt es sich um relativ kurz dauernde Anfälle. Der progressive Charakter des Leidens spricht sich in einem Falle darin aus, dass die seit dem 8. Jahre bestehenden Anfälle vom 16. Jahre an schwerer wurden und dass im 36. Jahre ein früher nie dagewesener Lähmungsrest auch interparoxysmal bestehen blieb; im zweiten Falle darin, dass seit dem 20. Jahre Ptosis, später auch Ablenkung des Bulbus und Mydriasis zwischen den Anfällen bestand. Im ersten Falle wurde ein Cessiren der Anfälle während der Graviditäten, insbesondere während der ersten neunmonatlichen, beobachtet. Von hervorragendem Interesse war im ersten Falle das gleichzeitige Auftreten von Störungen im Bereiche des 1. und 2. Trigeminusastes (Hyperästhesie und Druckempfindlichkeit), im zweiten Falle der Sectionsbefund, der ein Neurofibroma des rechten Oculomotorius ergab. Der wahrscheinlich angeborene Tumor dürfte nach und nach zu einer hochgradigen peripheren, zu einer geringen aufsteigenden Degeneration geführt haben. K. glaubt, dass in diesen Fällen eine primäre Kernerkrankung auszuschliessen und der Angriffspunkt der Krankheit an der Gehirnbasis zu suchen sei. Schenkl.

13) (Aus der Augenklinik des Prof. E. Fuchs.) Beitrag zur Kenntniss der Meningitis syphilitica, von Dr. R. Hitschmann, Abtheilungsassistent. (Wien. klin. Wochenschr. 1895. Nr. 47 u. 49.) Der Fall betraf einen 63jährigen Mann, der 1888 ein Ulc. durum acquirirte, 1893 die ersten Zeichen von Localisation der Syphilis zeigte und 1894 die ersten Symptome eines cerebralen Leidens darbot. Die gestellte Diagnose lautete: Compressio n. abd. et trig. dext. verisimile p. tumorem lueticum, paralys. n. olfact. et facialis, kerat. e lagophth. Der Fall endigte durch Selbstmord. Die Section bestätigte die Diagnose. Der Fall bot mehrfaches Interesse durch einige seltenere Complicationen dar; so bestand eine seltenere Form von Myringitis, die als Folge der Paralyse des N. trigem., hervorgerufen durch Compression des letzteren, aufgefasst werden musste; weiter bestand eine abnorme Beweglichkeit des rechten

Digitized by Google

Kiefergelenkes, die erst nach langem Bestande einer Kaumuskellähmung aufgetreten war, daher ihren Grund einerseits in Erschlaffung der das Gelenk umgebenden Weichtheile, anderseits in den von der gesunden Seite her mitgetheilten Excursionen des Unterkieferköpfchens haben konnte. Auch an trophische, das Gelenk direct betreffende Störungen musste gedacht werden. Die Schmerzen begannen bei dem Patienten in den Zähnen und im Unterkiefer, erst dann kam es zu Schmerzen im Oberkiefer und der Stirn und folgte die Lähmung des dem ersten Quintusaste benachbarten Abducens. Die gummöse Veränderung der Dura mater musste zuerst in der Mitte der rechten mittleren Schädelgrube aufgetreten sein, sich später mehr nach dem medialen Winkel derselben hin ausgebreitet und schliesslich auf die hintere Fläche der linken Schläfenbeinpyramide übergegriffen haben. Letzteres wurde nur durch die Section sichergestellt und hatte in vivo keinerlei Symptome gemacht. Ueber die Lähmung des rechten Nervus facialis gaben weder anatomische noch histologische Veränderungen eine Aufklärung; es musste ein vom übrigen ganz gesonderter Krankheitsherd im Knochencanale des Nerven angenommen werden. Schenkl.

14) Die Einäugigkeit in ihren Beziehungen zur Erwerbsfähigkeit, von Dr. Hugo Magnus, a. o. Prof. d. Augenhlkde. in Breslau. (Breslau. 1895. J. U. Kern's Verlag.) Die Zahlen, welche Verf. in seinem vor Jahresfrist erschienenen und in diesem Centralblatt schon eingehend besprochenen „Leitfaden für Begutachtung und Berechnung von Unfallsbeschädigungen der Augen" auf theoretisch-mathematischer Annahmen gefunden hat, sind inzwischen von verschiedenen Seiten angegriffen worden. Die jetzt vorliegende Arbeit macht das erste Mal den Versuch, die zwischen Einäugigkeit und Erwerbsfähigkeit bestehenden Beziehungen ohne alle theoretischen Voraussetzungen und Annahmen lediglich nur auf Grund praktischer Erfahrungen zu betrachten. Hierbei wurden im grossen Ganzen die gleichen Zahlen gefunden wie oben. Das Material hierzu ist durch Unterstützung der schlesischen Eisen- und Stahl-Berufsgenossenschaft mittels Zählkarten bei den schlesischen Betrieben gesammelt worden, und besteht aus 261 Einäugigen. Bezüglich der interessanten Einzelheiten über die Ursachen der einseitigen Erblindung, über das Alter beim Eintritt derselben, über die Erwerbs- und Berufsverhältnisse der einäugigen Arbeiter müssen wir auf das Original verweisen und uns darauf beschränken, hier die „Hauptresultate der Arbeit mitzutheilen". — 1. Die 3. und 4. Lebensdekade birgt die grösste Gefahr, ein Auge im Beruf zu verlieren. — 2. In der arbeitenden Klasse giebt es sehr viel mehr einäugige Kinder als in den höheren Volksschichten. Es ist deshalb die Einäugigkeit oder die Schwachsichtigkeit eines Auges unter den Arbeitern viel öfter anzutreffen wie in anderen Bevölkerungsklassen. — 3. In der Jugend erworbene Einäugigkeit stört in der Wahl und Ausübung eines Berufes nur in sehr geringem Umfang; die in der Jugend einäugig Gewordenen dürfen desshalb nicht schlechthin für weniger arbeitsfähig als Zweiäugige gelten. Erfolgt der Verlust des Auges zwischen dem 20. und 35. Lebensjahr, so werden die optischen Consequenzen der Einäugigkeit von dem Betroffenen bei gutem Willen in so bedeutendem Umfange ausgeglichen, dass der Einäugige nur in beschränktem Umfang in seiner Arbeitsfähigkeit hinter dem Zweiäugigen zurückzubleiben braucht. Tritt der Verlust des einen Auges nach dem 35. Lebensjahr ein, so werden die optischen Folgen der Einäugigkeit schwerer überwunden und leidet die Arbeitsfähigkeit in Folge dessen jetzt meist in grösserem Umfang. Bei der Beurtheilung der durch Verlust eines Auges bewirkten Erwerbsbeschädigung werden die genannten Thatsachen viel mehr berücksichtigt werden müssen, als dies bisher zu geschehen pflegte. Und deshalb darf nicht ein für alle

Digitized by Google

Fälle von Einäugigkeit gleich verbindlicher Procentsatz angenommen werden, vielmehr werden die verschiedenen Fälle entsprechend ihrer Eigenartigkeit auch verschieden bewerthet werden müssen. Deshalb ist für die einschlägige Berechnung eine gleitende Scala unbedingt erforderlich. Auch für Arbeitsertheilung an einäugige Individuen werden die genannten Erscheinungen massgebend sein müssen und werden die Arbeitgeber sich von denselben, wollen sie gegen Einäugige nicht ungerecht verfahren, unbedingt leiten lassen müssen. — 4. Einäugige Arbeiter haben reichlich ein Drittel weniger Aussicht in einen Betrieb aufgenommen zu werden, als Zweiäugige. — 5. Es ist nicht gerechtfertigt, einäugigen Arbeitern principiell Aufnahme in einen Betrieb zu verweigern. Denn in der Jugend einäugig Gewordene sind fast genau so leistungsfähig wie Zweiäugige, und Individuen, welche in späteren Lebensabschnitten ein Auge ververlieren, sind in ihrer Erwerbsfähigkeit durchaus nicht alle gleich minderwerthig; die Arbeitsfähigkeit der letzteren hängt von dem Alter ab, in dem sie einäugig geworden sind, von ihrer geistigen Begabung, von ihrem guten Willen. Es wird deshalb gerade geboten sein, die Annahme des Einäugigen nicht von einem bestimmten Prinzip abhängen zu lassen, vielmehr von Fall zu Fall unter genauer Berücksichtigung der jeweiligen individuellen Verhältnisse zu entscheiden. — 6. Geht ein Auge durch Berufsunfall verloren, so bleiben 40,44 % der Betroffenen in ihrem alten Beruf, während 58,82 % den Beruf wechseln. Wird ein Auge aber nicht durch Berufsunfall, sondern anderweitig verloren, so bleiben 74,40 % der Betroffenen in ihrem alten Beruf. Es scheint hiernach also, als ob die mit dem Berufsunfall eintretende Entschädigung den Arbeiter zum Verlassen des alten Berufs wenigstens zum Theil anregt. — 7. Die Gründe für den Berufswechsel sind nur in 55 % durch die mit der Einäugigkeit gegebenen optischen Verhältnisse, in 45 % aber durch anderweitige Gründe veranlasst. Geht ein Auge nicht durch einen Berufsunfall verloren, so verlassen aus optischen Rücksichten nur 4,8 % der betroffenen Arbeiter ihren alten Beruf. — 8. Durch Berufsunfall einäugig Gewordene haben einen Jahresverdienst, der um 14,44 % geringer ist als der normale Jahresverdienst des Zweiäugigen. — 9. Der gesammte Verlust an Erwerbsfähigkeit eines durch Berufsunfall einäugig Gewordenen setzt sich zusammen aus der Schmälerung des Jahresverdienstes und der Schmälerung der Concurrenzfähigkeit und beträgt für die Angehörigen der Eisen- und Stahl-Berufsgenossenschaften 26,44 %. Hierbei ist nicht Rücksicht genommen, ob der Einäugige seinen Beruf, den er vor dem Unfall betrieben hatte, beibehält oder ihn wechselt. — 10. Bleibt der durch Berufsunfall einäugig gewordene Stahl- und Eisen-Arbeiter in seinem alten Beruf, so verliert er nur 19,24 % seiner Erwerbsfähigkeit; wechselt er aber seinen Beruf, so verliert er 36,14 %. — 11. Der Berufswechsel nach Verlust des einen Auges schädigt die Erwerbsfähigkeit also in sehr hohem Grade. Arbeitgeber wie Arbeitnehmer müssen deshalb bestrebt sein, den Berufswechsel nach Verlust eines Auges so selten wie möglich herbeizuführen. Die Gründe für Verlassen des Berufes dürften übrigens in der Mehrzahl der Fälle durch das Verhalten der Arbeiter und seltener durch das der Arbeitgeber veranlasst sein. — 12. Die in den ersten Zeiten nach Eintritt der Einäugigkeit vorhandenen optischen Störungen werden allmählich besser, und zwar wird diese Besserung nicht durch ein Steigen der Sehschärfe, sondern lediglich dadurch bedingt, dass der Einäugige allmählich die aus dem monocularen Sehact erwachsenden optischen Consequenzen zu beherrschen lernt. Deshalb ist die Erwerbsbeschädigung unmittelbar nach vollendetem Heilvorgang am bedeutendsten, um dann allmählich geringer zu werden. Dieser Umstand muss bei Gewährung der Rente in viel höherem Umfang als

Digitized by Google

bisher Berücksichtigung finden. — 13. Die Rente soll nach beendetem Heilvorgang immer nur provisorisch auf höchstens ein Jahr gewährt werden. Dann ist der Einäugige auf's Neue zu untersuchen. Bei dieser zweiten Untersuchung soll aber nicht lediglich nur der Arzt über die Leistungsfähigkeit des Auges gehört werden, sondern es soll auch von dem Arbeitgeber resp. von den die Arbeit leitenden Personen ein Urtheil darüber erhoben werden, was der Verletzte jetzt als Einäugiger zu leisten vermag und wie er sich in die durch die Einäugigkeit wesentlich geänderten Arbeitsverhältnisse zu schicken gelernt hat.

Neuburger.

15) Traumatischer Vorfall der Thränendrüse, dem Aerzteverein in Genf am 6. Febr. 1895 gemachte Mittheilung von G. Haltenhoff. (Revue médicale de la Suisse Romande. 1895. Nr. 3. S. 155.) Ein $2^1/_2$jähriger Knabe fiel letzten Winter auf stark bekiestem Wege auf's Gesicht. Er blutete und konnte sein rechtes, stark geschwollenes Auge nicht öffnen. Als ihn H. nach 3 Tagen zum ersten Male sah, war das obere Lid herabgesunken, ödematös, gespannt und stark blutunterlaufen. Im äusseren Drittheil der Lidspalte, einige Millimeter oberhalb dem freien Lidrande, trat durch einen Lidhautriss eine schwammige, graurothe, ziemlich feste Masse hervor, welche ihrem Aussehen nach als Chorio-Retinalprolaps in Folge Scleralriss aufgefasst werden konnte. Unter Aethernarkose wurde sogleich die Intactheit des Augapfels erkannt. H. trug die vorgefallene Masse ab, sah bei dieser Gelegenheit in der Tiefe Theile der Thränendrüse und nähte zu. In wenigen Tagen war Heilung eingetreten unter Hinterlassung einer kleinen Fistel, durch welche eine Zeit lang klare Flüssigkeit aussickerte und dann spontan sich schloss. Ein Durchschnitt durch die abgeschnittene Masse und mikroskopische Untersuchung liessen keinen Zweifel darüber walten, dass es sich um einen Vorfall des orbitalen Theils der Thränendrüse gehandelt hatte. H. fand in der Literatur nur 3 Fälle von traumatischem Thränendrüsenvorfall. Den einen von v. Gräfe (1866), einen zweiten von Goldzieher (1876) und einen dritten von Panas (1877). H. berichtet noch, dass das Kind nach wie vor mit beiden Augen gleich stark weinen konnte. Diese Thatsache spricht für die v. Wecker'sche Theorie, nach welcher nur der Lidtheil der Thränendrüse dem Weinen dient. Emmert.

16) Gallicin, ein neues Präparat der Gallussäure und seine Anwendung in der Augenheilkunde. Mittheilungen aus der ophtholmolog. Klinik des Herrn Prof. Schiess in Basel, von Dr. C. Mellinger, Priv.-Docent. (Correspondenzblatt für Schweizer Aerzte. 1895. Nr. 8.) Gallicin ist der Methyläther der Gallussäure und erinnert seiner chemischen Constitution nach an Resorcin und Pyrogall. Er krystallisirt in feinen, weissen Nädelchen und löst sich leicht und farblos in heissem Wasser, auch in warmem Methyl- und Aethylalkohol sowie in Aether. Das sehr leichte und dem Calomel ähnliche Pulver in den Conjunctivalsack gestreut, ruft bei manchen Patienten ein brennendes Gefühl hervor, das unter kühlen Umschlägen rasch verschwindet oder durch vorhergehende Cocaininstillation leicht verhütet werden kann. Die durch zahlreiche Versuche gewonnenen Erfolge berechtigen dazu, das Gallicin als ein durchaus werthvolles Präparat für den ophthalmolog. Arzneischatz zu empfehlen und zwar als 1—2 mal täglich angewandtes Streupulver. Besonders günstig wirkt es bei Catarrhen der Bindehaut mit consecutivem Ekzem und Follikelbildung, ferner bei phlyktänulärer Entzündung und Keratitis superficialis.

Emmert.

Um Einsendung von Separatabdrücken wird gebeten.

Verlag von Veit & Comp. in Leipzig. — Druck von Metzger & Wittig in Leipzig.

Digitized by Google

Centralblatt
für praktische
AUGENHEILKUNDE.

Herausgegeben von

Prof. Dr. J. Hirschberg, Geh. Med.-Rath, in Berlin.

Unter ständiger Mitwirkung der Herren Dr. Ancke in München, Dr. Berger in Paris, Prof. Dr. Birnbacher in Graz, Dr. Brailey in London, Prof. Dr. H. Cohn in Breslau, Doc. Dr. Cl. du Bois-Reymond in Berlin, Dr. Dahrenstaedt in Herford, Doc. Dr. E. Emmert in Bern, Dr. Ginsberg in Berlin, Prof. Dr. Goldzieher in Budapest, Dr. Gordon Norrie in Kopenhagen, Prof. Dr. Horstmann in Berlin, Dr. Issigonis in Smyrna, Prof. H. Knapp in New York, Prof. Dr. Krückow in Moskau, Dr. Kuthe in Berlin, Dr. Landau in Coblenz, Prof. Dr. Magnus in Breslau, Surg. Capt. F. P. Maynard in Calcutta, Dr. Michaelsen in Görlitz, Dr. van Millingen in Constantinopel, Dr. Moll in Berlin, Prof. Dr. J. Munk in Berlin, Dr. Neuburger in Nürnberg, Dr. Peltesohn in Hamburg, Doc. Dr. Peschel in Turin, Dr. Purtscher in Klagenfurt, Dr. M. Reich in Charkow, Dr. Scheer in Oldenburg, Prof. Dr. Schenkl in Prag, Doc. Dr. Schwarz in Leipzig, Dr. Stiel in Köln.

Monatlich ein Heft. Preis des Jahrganges 12 Mark. Zu beziehen durch alle Buchhandlungen des In- und Auslandes und die Postanstalten des Deutschen Reiches.

Mai. Zwanzigster Jahrgang. 1896.

Inhalt: **Originalmittheilungen.** I. Cryptoglioma retinae. Vorläufige Mittheilung. Von Prof. **J. Schöbl** in Prag. — II. Zur Statistik des Trachoms. Von Dr. **R. Hilbert.**

Klinische Beobachtungen. I. Vorübergehende Myopie bei Diabetes mellitus. Mittheilung von Dr. G. Appenzeller in Reutlingen. — II. Ein Fall von recidivirender Neuritis retrobulbaris. Von Dr. Alfred Moll, Assistenzarzt.

Neue Bücher.

Gesellschaftsberichte. 1) Budapester kgl. Gesellschaft der Aerzte. — 2) Ophthalmological Society of the United Kingdom.

Referate, Uebersetzungen, Auszüge. 1) Die Erholungsausdehnung des Gesichtsfeldes unter normalen und pathologischen Bedingungen, von Dr. Hermann Wilbrand, Augenarzt in Hamburg. — 2) Manuel de Strabisme, par E. Javal. — 3) Elephantiasis palpebrarum, von Emil v. Grósz.

Journal-Uebersicht. I. Zehender's klinische Monatsblätter für Augenheilkunde. — II. Archives d'ophtalmologie. — III. Recueil d'ophtalmologie.

Vermischtes.

Bibliographie. Nr. 1—14.

I. Cryptoglioma retinae.

Vorläufige Mittheilung.

Von Prof. **J. Schöbl** in Prag.

Cryptogliom ist ein in der Oculistik noch nicht gebrauchter Ausdruck, den ich eingeführt habe und zwar zum ersten Male in einer Arbeit über einige seltene Neoplasmen des Auges, welche ich unter dem Titel („O některých

Digitized by Google

vzácných nádorech a cizopasních oka". Česká Akademie 1893) in böhmischer Sprache veröffentlicht habe.

Cryptogliom bedeutet für mich das wahre Gegentheil von Pseudogliom. Ich zähle zu den Cryptogliomen diejenigen Fälle, in denen es sich factisch um ein wahres Gliom handelt, in denen jedoch selbst ein erfahrener klinischer Diagnostiker entweder überhaupt oder wenigstens während einer gewissen Epoche des Verlaufes absolut nicht im Stande ist, als ein solches richtig zu diagnosticiren und sich genöthigt sieht, eine andere falsche Diagnose zu stellen. Der Begriff des Cryptoglioma kann genau dieselbe Existenzberechtigung für sich in Anspruch nehmen, wie jener des Pseudoglioma.

Wir nennen Pseudogliome derartige Fälle von Augenkrankheiten, in denen selbst von den erfahrensten Augenärzten und vorsichtigen Diagnostikern die Diagnose auf Gliom gestellt wurde, ja noch heutzutage gestellt wird, während der spätere Verlauf oder die Lustration des eventuell enucleirten Auges ein ganz anderes, von Gliom völlig verschiedenes Leiden nachweist. Wir können somit die Pseudogliome auch auffassen als eine Gruppe der heterogensten Augenleiden, welche präcis unter dem typischen klinischen Krankheitsbilde des Gliomes verlaufen und hierdurch zu einer irrthümlichen Diagnose Veranlassung geben.

Jedes Pseudogliom ist somit gleichbedeutend mit einem diagnostischen Fehler, und es ist somit leicht begreiflich, dass die Pseudogliome im Laufe der Zeiten, je genauer unsere Kenntnisse über Gliome geworden sind und je vorgeschrittener die klinische Diagnostik sich erweist, immer seltener und seltener werden, ohne jedoch bis zur Gegenwart ganz verschwunden zu sein, was wohl überhaupt kaum je eintreten dürfte.

Cryptogliome dagegen nenne ich jene seltenen Fälle von wahren Gliomen, welche unter gleichen Verhältnissen nicht als Gliome diagnosticirt worden sind und noch jetzt nicht diagnosticirt werden können, während der spätere Verlauf oder die Lustration ein wahres echtes Gliom nachweist.

Wir können somit Cryptogliome als solche Gliome bezeichnen, welche genau unter dem typischen klinischen Krankheitsbilde einer heterogenen, von Gliom verschiedenen Krankheitsform verlaufen und hierdurch gleichfalls zur Stellung einer irrthümlichen Diagnose Veranlassung geben.

Jedes Cryptogliom ist gleichfalls gleichbedeutend mit einem diagnostischen Fehler und auch die schon an sich seltenen Cryptogliome dürften mit der Zeit noch seltener werden, ohne gleichfalls je ganz zu verschwinden.

Wahre Cryptogliome sind ungemein seltene Erscheinungen.

Es ist zwar eine allbekannte Sache, welche, in jedem Lehrbuche angeführt, wiederholt und in der grossen Mehrzahl der Fälle jedoch ohne eigene Erfahrung einfach abgeschrieben wird, dass Gliome, statt dem Stadium glaucomatosum und ectatischen Processen anheimzufallen, in ein Stadium

Digitized by Google

iridokykliticum treten und eine vorübergehende Atrophie oder Phthise sich bei ihnen einstellen können; wenn wir jedoch nach wirklich beobachteten Fällen und anatomischen Befunden dieser merkwürdigen Fälle forschen, so finden wir selbe äusserst sparsam in der Litteratur verzeichnet.

Die älteren derselben hat bereits Hirschberg in seiner vorzüglichen Monographie (Der Markschwamm. Berlin. 1869) angeführt.

1. Vor Allen war es Wardrop (Fungus haematodes, Lond. medical obs. and inq.), welcher bei einem 15 Monate alten Mädchen den Symptomencomplex des amaurotischen Katzenauges beobachtete, worauf sich eine intraoculäre Entzündung (wahrscheinlich Iridokyklitis) einstellte (bei ungetrübter Hornhaut), worauf sich das Auge stetig verkleinerte. Nach 10 Monaten begann es wieder zu wachsen und es stellte sich sowohl an diesem als auch am anderen früher intacten Auge das verderbliche Neoplasma ein.

2. Weller (Krankheiten des Auges, 1830) beobachtete bei einem 5jährigen Knaben den Symptomencomplex des amaurotischen Katzenauges und sah das Wachsthum der Geschwulst, welche die Linse vor sich her in die Vorderkammer drängte. Später begann das Auge allmählich zu schrumpfen und sich zu verkleinern, um schliesslich nach längerer Zeit wieder zu wachsen und das bösartige Neugebilde zur vollen Entwickelung gedeihen zu lassen.

3. v. Ammon (v. Ammon's Zeitschr. f. Ophth. 1830) beobachtete einen Fall von Gliom, bei dem sich durch 5 Monate lang ein Schrumpfungsprocess des Bulbus vollzog, bevor die Geschwulst wieder zu wachsen begann, um dann zur Exophthalmia fungosa und zum Tode zu führen.

4. Sichel (Iconographie. 1841) beobachtete einen Fall seines sogenannten Encephaloid's (Gliom) an beiden Augen eines neugeborenen Kindes, und sah an beiden Augen Phthisis eintreten und basirte auf diesen Fall seine Theorie von der Heilbarkeit des Encephaloid's. Da jedoch das Kind weiter nicht beobachtet wurde, so ist es wahrscheinlich, dass diese Phthisis bloss eine temporäre war und die Neubildung später wieder zu wuchern begann.

5. v. Graefe (v. Graefe's Arch. X. 1862) beobachtete bei einem dreijährigen Kinde ein binoculäres Gliom mit dem Symptomencomplex des amaurotischen Katzenauges. Nach einem Vierteljahre stellte sich Iridochorioiditis mit Occlusio pupillae ein, auf welche Atrophia bulbi progrediens und Phthisis folgten. $^{5}/_{4}$ Jahre später entwickelte sich aus demselben Auge Exophthalmia fungosa und führte zum Tode.

Ausser diesem sehr interessanten Fall hat v. Graefe in seiner grossen Praxis nur noch einen ähnlichen gesehen, von dem er jedoch keine genauen Daten angiebt.

6. Knapp (Die intraoculären Geschwülste, 1868) beobachtete bei einem $2^{1}/_{2}$ Jahre alten Kinde nach Scarlatina in einem Auge den Symptomen-

Digitized by Google

complex des amaurotischen Katzenauges, hierauf folgte ein entzündlicher Process mit Exophthalmie (Panophthalmitis), welcher zur Perforation der Hornhaut, zum Prolaps der Linse und des Glaskörpers und schliesslich zu völliger Phthise führte. Dieser Zustand dauerte volle 3 Monate, der phthisische Stumpf war blass, reizlos und nicht schmerzhaft. Nachher folgte noch eine entzündliche Periode mit abermaliger Perforation der Bulbuskapsel und folgender noch weiterer Schrumpfung. Von da ab blieb der Stumpf entzündlich gereizt und schmerzhaft. Kurze Zeit darauf begann sich der Stumpf zu vergrössern und es quoll aus demselben eine blassröthliche neoplastische Masse hervor, welche sich bald zu einem exophthalmischen Gliom entwickelte.

7. Grolmann (Beitr. zur Kenntniss der Netzhautgeschwülste. v. Graefe's Arch. XXXIII. 2. 1892) beschrieb im Jahre 1887 einen sehr interessanten Fall aus der Klinik des Prof. Hippel bei einem 2jährigen Knaben, bei welchem ein Auge wegen Gliom enucleirt worden war und wo kein Localrecidiv eintrat; vier Jahre später am zweiten Auge den Symptomencomplex des amaurotischen Katzenauges, als deren Ursache sich bei der Untersuchung weisslich graue bewegliche Massen im Glaskörper erwiesen, welche bis zum hinteren Linsenpole reichten. Vascularisation der betreffenden Massen konnte nicht wahrgenommen werden. Der Visus betrug $^{20}/_{200}$.

Der Gedanke auf Gliom lag wohl nahe, doch sprachen gewichtige Gründe dagegen. Die grauen beweglichen Massen imponirten als Glaskörperinfiltrationen. Der Mangel an Vascularisation, sowie das relativ erhaltene Sehvermögen sprachen gegen Gliom.

Die Annahme einer entzündlichen Affection veranlasste eine Mercurialbehandlung mit grauer Salbe und Calomel, worauf sich die Massen im Glaskörper verkleinerten und theilweise schwanden und die Sehschärfe sich besserte bis zu $^{20}/_{30}$. Endlich stellten sich auch äusserlich entzündliche Erscheinungen ein, die Tensio erschien erhöht, es trat Hypopium hinzu, endlich wurde der Bulbus ectatisch, und gleichzeitig auftretende schwere Allgemeinerscheinungen führten zum Tode des Kindes.

Die anatomische Untersuchung ergab Glioma retinae und gliomatöse Glaskörpermetastasen. Grolmann schliesst aus diesem äusserst interessanten und lehrreichen Falle wohl mit Recht, dass Gliome in den Anfangsstadien sich verkleinern und theilweise schwinden können; seine zweite Conclusion, dass dieser Schwund durch Mercurialbehandlung unterstützt wurde, ist wohl nicht so über jeden Zweifel erhaben; ich habe in einem Falle, den ich später genauer beschreiben will, den auffälligen Schwund gliomatöser Massen in der Vorderkammer direct beobachtet und zwar zweimal nach einander, ohne dass Mercurialbehandlung angewandt worden wäre. Alle meine Aerzte und Hörer hatten hinreichend Gelegenheit, diesen höchst interessanten Vorgang mitzubeobachten.

Digitized by Google

8. Jung (Beitrag zur Differentialdiagnose der tuberc. und gliom. Erkrankungen des Auges. v. Graefe's Arch. XXXVII. 4. S. 125. 1891) berichtet gleichfalls über einen sehr interessanten Fall aus der Klinik von Leber, wo bei einem 4jährigen Mädchen neben Hypopium Knötchen in der Iris und nach vollbrachter Iridectomie ein gelber Reflex aus dem Augeninnern wahrgenommen wurde.

Auf Grundlage dieses Befundes wurde Iridochorioiditis, wahrscheinlich tuberculosa diagnosticirt, um so mehr, als die Mutter des Kindes hochgradig tuberculös war.

Die anatomische Untersuchung ergab aber ein Gliom in der Netzhaut, kleine gliomatöse Knoten in der Iris und freie Gliomzellen in der Vorderkammer. Obzwar in diesem Falle kein Schrumpfungsprocess vorlag, so muss er trotzdem als ein typisches Cryptogliom aufgefasst werden, da wohl ebenso wie Jung an seiner Stelle jeder andere Oculist nicht im Stande gewesen wäre, eine richtige Diagnose auf Gliom zu stellen.

9. Schöbl (O některých vzácných nádorech a cizopásnících oka. Rozpravy české Akademie. T. II. R. II. č. 40. 1893).

Ich selbst habe in der eben angeführten Arbeit über einige seltene Neubildungen des Auges einen interessanten derartigen Fall aus meiner Privatpraxis beschrieben und abgebildet, den ich bereits im Jahre 1869 zu beobachten Gelegenheit hatte.

Der Fall betraf die 3jährige Anna S., Tochter eines Baumeisters, die stets gesund war, bis die Eltern aus ihrem linken Auge zufällig einen eigenthümlichen Reflex bemerkten, wesshalb ich im Februar 1869 ins Haus gerufen wurde.

Ich fand das Auge des kräftigen gesunden Mädchens äusserlich völlig normal. Die Pupille war etwas weit und auf Licht träge reagirend. Aus der Tiefe des Auges kam ein deutlicher weissgelblicher Reflex. Die ophthalmoskopische Untersuchung, namentlich mit Zuhülfenahme sehr starker Convexgläser, zeigt am Augengrunde weissgelbliche und weissröthliche Massen mit höckeriger Oberfläche, welche fast bis zu einem Dritttheil des Glaskörperraumes hervorragten. Neoplastische Blutgefässe konnte ich wohl mit absoluter Sicherheit nicht wahrnehmen, doch schienen sie mir an den röthlichen Parthien der Geschwulst unzweifelhaft durchzuschimmern.

Die Tension des Auges fast normal, etwas weniges erhöht; Patientin unterscheidet nothdürftig Handbewegungen auf 1 m Distanz. Ich stellte die Diagnose unzweifelhaft auf Glioma retinae endophytum und proponirte die baldige Enucleation des Auges.

Die Eltern wollten von einer derartigen Operation nichts hören, und, da ich auf dieser Indication fest beharrte, verfiel ich in tiefste Ungnade bei der Dame des Hauses, erhielt ein Honorar zugesandt und wurde viele Wochen lang nicht gerufen, obzwar ich früher bei der mit Kindern überaus

Digitized by Google

gesegneten Familie Hausarzt war. Die Behandlung des Kindes übernahm, wie ich später erfahren habe, ein in Prag allbekannter Curpfuscher, seines Zeichens ein ehrsamer — Schustermeister.

Da unter der Behandlung des Herrn Schustermeisters sich der Zustand des Kindes stetig verschlimmerte, wurde ich endlich wieder zu der Kleinen gerufen.

Ich fand die Patientin sehr verändert, etwas abgemagert, blass, im höchsten Grade unwirsch und lichtscheu, so dass nunmehr die genaue Untersuchung des noch dazu verzogenen Kindes grosse Schwierigkeiten machte. Ich fand das betreffende Auge, welches eine starke Ciliargefässinjection darbot, etwas verkleinert, $T-1$, in der Ciliargegend bei Berührung ungemein schmerzhaft. Die Hornhaut erschien klar, die Kammer normal, die Iris entfärbt, die Pupille enge, total mit der Vorderkapsel verlöthet und durch entzündliche Producte verlegt, die Pars ciliaris iridis etwas nach rückwärts retrahirt. Subjectiv waren grosse Schmerzen vorhanden, $V=0$. Die nunmehrige Diagnose Atrophia bulbi progrediens, incipiens e iridochorioiditide plastica lag vollkommen klar; doch liess ich mich hierdurch auch nicht für einen Augenblick verleiten, meine ursprüngliche Diagnose auf Glioma retinae fallen zu lassen, namentlich im Hinblick auf die oben angeführten in der Litteratur verzeichneten Fälle, welche den Beweis liefern, dass auch bei wahren Gliomen ein derartiges Stadium iridokykliticum und vorübergehende Schrumpfungen des Augapfels vorkommen können.

Auch meine therapeutische Indication auf Enucleation des Auges hielt ich nicht nur aufrecht, sondern erklärte sie jetzt als um Vieles dringlicher, namentlich im Hinblick auf den stetigen Kräfteverfall des Kindes und auf das schmerzhafte Leiden des nunmehr absolut erblindeten Auges. Die Eltern konnten sich immer noch nicht dazu entschliessen, in die Enucleation einzuwilligen und verlangten ein Consilium.

Natürlich berief ich als Consiliarius Niemand Anderen, als meinen gewesenen Lehrer und Chef Prof. v. Hasner, der mir während meiner ganzen langjährigen klinischen Dienstzeit stets ein in ungewöhnlichem Grade gütiger und liebenswürdiger Chef gewesen ist.

Auf meine ursprüngliche genaue Beobachtungen und auf meine ursprüngliche Diagnose legte leider v. Hasner gar keinen Werth, erklärte sie vielmehr für unrichtig und stellte die Diagnose auf Iridokyklitis plastica maligna mit übler Prognose, deren Ursache sich gegenwärtig nicht mehr genauer eruiren lasse, vielleicht wäre eine unbedeutende übersehene Verletzung das ursächliche Moment gewesen. Die von mir als dringend bezeichnete Enucleation erklärte er wohl für berechtigt, doch für den Augenblick überflüssig und gewiss nicht dringend, und verordnete eine energische Mercurialcur, welche auch genau nach seiner Verordnung durchgeführt wurde, jedoch ohne wesentlichen Erfolg.

Digitized by Google

Die entzündlichen Reizerscheinungen wurden wohl etwas geringer, auch die Schmerzen verringerten sich etwas, ohne jedoch aufzuhören, das Auge verkleinerte sich noch etwas und die Spannung sank bis $T-2$. So ging es etwa 2 Monate lang, während welcher Zeit v. Hasner seine Consiliarbesuche fast täglich fortsetzte, während ich allmählich in unauffälliger Weise wegblieb.

Zu Ende des zweiten Monates seit meiner Wiederberufung bemerkte ich einen Stillstand am Auge, ja es schien mir, dass die Spannung desselben sich etwas steigere; später wurde die Steigerung des Druckes ganz manifest bis $T+1$ und auch der Bulbus begann sich allmählich wieder zu vergrössern.

Am Ende des dritten Monates seit meiner Wiederberufung erkrankte das Kind an Diphtheritis und starb 24 Stunden nach ausgeführter Tracheotomie. Da die kleine Leiche zu Hause nicht aufgebahrt werden durfte und in eine Todtenkammer gebracht werden musste, gelang es mir durch Geld und gute Worte den für mich überaus interessanten Bulbus zu erwerben.

Der Bulbus war für mich von ungeheuerer Wichtigkeit, weil das Kind gerade in dem Zeitpunkte vom Tode ereilt wurde, als der Schrumpfungsprocess in eine abermalige Vergrösserung des Bulbus umschlug, ich somit von der Lustration desselben wichtige Aufschlüsse über diese Vorgänge erhoffen durfte. Meine Hoffnungen wurden durch den anatomischen Befund nicht getäuscht. Den Bulbus habe ich nach meiner eigenen Methode gehärtet und dann in totale Längsschnitte zerlegt.

Der Bulbus erschien noch etwas weniger verkleinert, die Sclera etwas verdickt, die Hornhaut im Ganzen normal, enthält nur etwas mehr Rundzellen in ihrem Gefüge, als es normaler Weise zu sein pflegt, die Kammer war etwas flacher; die Iris von Rundzellen durchsetzt, mit der Vorderkapsel flächenhaft verwachsen; der Pupillarbereich von iritischen Producten erfüllt, welche aus Rundzellen, Spindelzellen und geronnener feinkörniger Zwischensubstanz bestanden, während ähnliche Producte die ganze Hinterkammer ausfüllten.

In der Linse zeigten sich zwischen Corticalis und Kern einzelne kleine Hohlräume, in welchen sich Myelinkugeln und Detritusmassen vorfanden.

Hinter der Linse lag eine mächtige Schicht kyklitischer Producte aus Rundzellen, Spindelzellen, Zwischensubstanz und sparsamen neoplastischen Blutgefässen bestehend.

Der ganze Glaskörperraum war durchwegs von nekrobiotischen Producten der regressiven Metamorphose gliomatöser Elemente, welche keine Hämatoxylinfärbung annahmen, erfüllt.

Der Opticus erschien durch und durch mit frischen mit Hämatoxylin färbbaren Gliomzellen infiltrirt, und von ihm aus dringt in die Gegend der

Digitized by Google

Papilla ein sich trichterförmig erweiternder Strom frischer Gliomzellen in den mit nekrotischen Producten erfüllten Glaskörperraum.

Die Chorioidea erschien von der Papille bis zum Corpus ciliare mächtig verdickt, stellenweise flach hügelförmig in den Glaskörperraum prominirend, durch und durch von frischen, färbbaren Gliomzellen angefüllt. Das erhaltene Pigmentepithel bildete überall eine scharfe Grenze zwischen den frischen Gliommassen der Chorioidea und regressiven Producten des alten Glioms im Glaskörperraum.

Diesen hochwichtigen Befund erkläre ich mir folgendermaassen:

Die primäre Geschwulst, welche ich am Beginn des Leidens als Glioma retinae endophytum mit voller Bestimmtheit diagnosticirte, wuchs allmählich

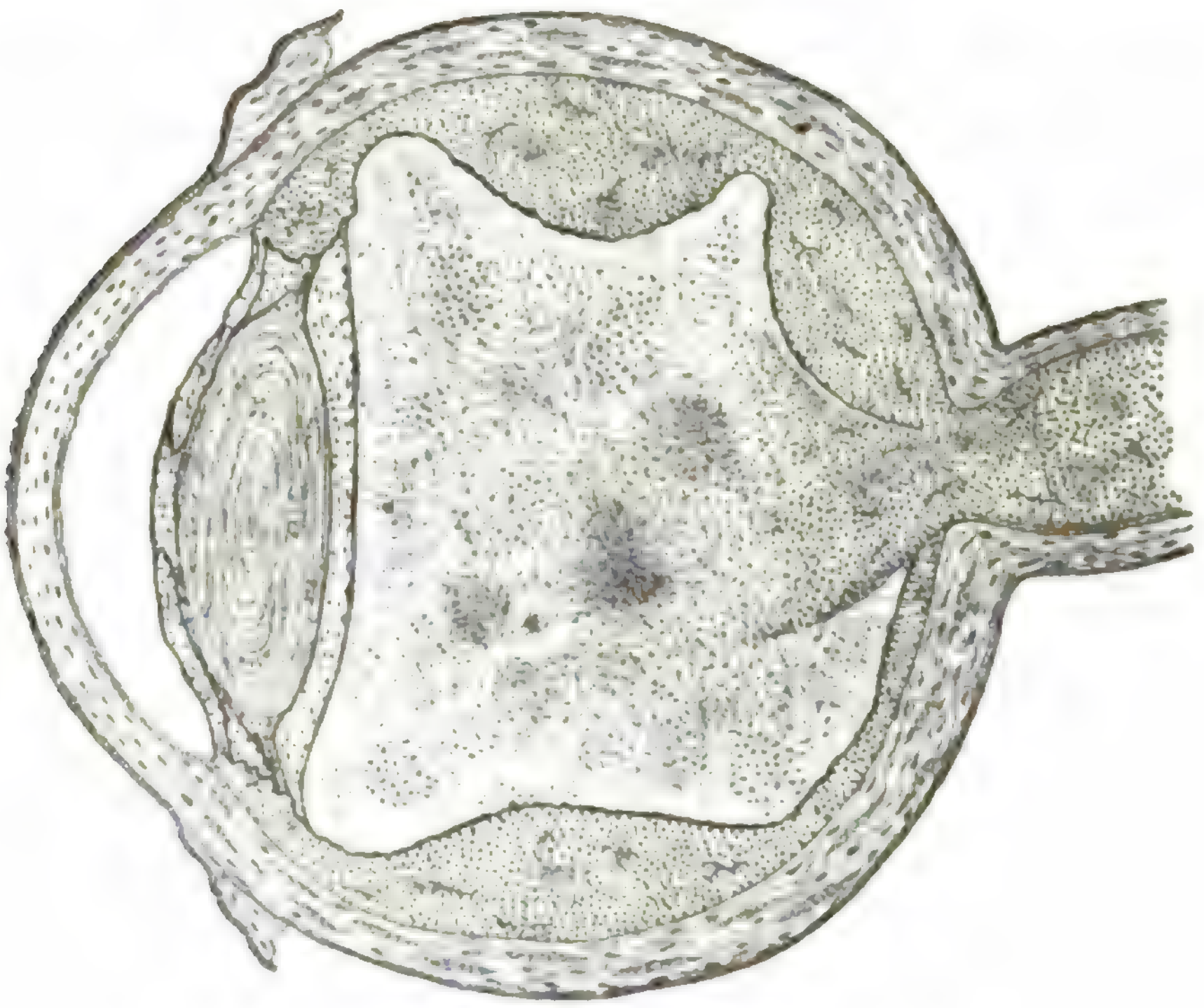

Fig 1.

in den Glaskörperraum hinein, bis sie ihn vollständig ausfüllte, während sie gleichzeitig metastatische Disseminien sowohl in den optischen Nerven, als in die Chorioidea entsendete. Nun wurde eine acute plastische Iridokyklitis inducirt, welche wahrscheinlich durch die unsinnige Behandlungsweise des Schustermeisters mittels Reizmitteln noch mehr angefacht wurde. Durch diesen schweren iridokyklitischen Process beeinflusst, verfiel der ganze den Glaskörperraum ausfüllende primäre Tumor der regressiven Metamorphose, und es stellte sich das Krankheitsbild der Atrophia bulbi progrediens in Folge dessen ein.

Später begannen die secundären Disseminia sowohl im Opticus als in der Chorioidea zu wuchern und gaben so Veranlassung zur abermaligen Vergrösserung des Bulbus und zur Steigerung der Tension desselben.

Ich verweise hierbei auch auf den direct beobachteten regressiven Schwund gliomatöser Massen im Glaskörperraum, wie ihn Jung (l. c.) beobachtet hat und wie ich selbst in anderem weiter unten zu schilderndem Falle gleichfalls direct in der Vorderkammer beobachtet habe.

Eine andere Erklärungsweise der anatomischen Befunde erscheint mir im vorliegenden Falle nicht plausibel.

Ich habe einen derartigen Längsschnitt auf nebenstehender Fig. 1 abgebildet.

Epikritisch will ich hierzu noch bemerken, dass in diesem Falle in den späteren Stadien die richtige Diagnose auf Gliom absolut unmöglich gewesen wäre, wenn nicht meine ursprüngliche genaue Untersuchung vorgelegen hätte; was am besten daraus ersichtlich ist, dass ein so hervorragender Oculist und so tüchtiger Diagnostiker, wie Prof. v. Hasner, sich trotz der Mittheilung meines ursprünglichen Befundes nicht überzeugen liess, dass es sich im vorliegenden Falle um ein Glioma retinae handele.

Es repräsentirt somit dieser Fall ein typisches Cryptogliom in des Wortes vollster Bedeutung.

10. Dieser zehnte und letzte diesbezügliche Fall betrifft gleichfalls ein Cryptogliom im vollen Sinne des Wortes, welches ich auf meiner Klinik in den Jahren 1893 und 1894 zu beobachten Gelegenheit hatte und welches ich eben an dieser Stelle erst mittheilen will.

Es war ein 20 Monate altes Mädchen, Milada S., Tochter eines Milchhändlers aus Dubé bei Kladno, welche am 21. November 1883 unter der Protocollnummer 16146 auf meine Klinik aufgenommen wurde.

Die Anamnese ergab, dass Vater und Mutter gesund sind, ebenso hat das Kind selbst keine schwereren Krankheiten überstanden.

Was das rechte Auge anbelangt, so bemerkte die Mutter bei dem erst 14 Tage alten Kinde in der Pupille etwas, was wie eine gelbe Linse aussah, doch liess sich bei der wenig intelligenten Frau nicht mit Sicherheit eruiren, ob es sich um einen gelben Reflex aus dem Augeninnern oder um einen gelblichen Körper in der Vorderkammer gehandelt habe. Etwa nach einem $^1/_4$ Jahre stellten sich entzündliche Reizerscheinungen ein, das Auge wurde lichtscheu und thränte, jedoch keine Schmerzen.

Von der Zeit an begann sich das Auge allmählich zu vergrössern, bis es die gegenwärtige Gestalt und Grösse erreichte. Nähere Angaben konnten von den Eltern nicht gegeben werden.

Was das linke Auge anbelangt, so bemerkten die Eltern erst vor zwei Monaten im Auge vorne (Vorderkammer) ein kleines Knötchen, welches sich im Verlaufe der letzten 14 Tage rapid vergrösserte.

(Schluss folgt.)

Digitized by Google

II. Zur Statistik des Trachoms.

Von Dr. **R. Hilbert.**

Das Trachom ist in Masuren[1] sehr verbreitet und stellt zu dem Gros der Augenkranken das weitaus grösste Contingent. Daran ist Stadt und Land ziemlich gleichmässig betheiligt; letzteres überwiegt nur in geringem Grade. Im vorigen Jahre wurden mir von den zur Aushebung gestellten Mannschaften 123 Mann zur Behandlung überwiesen, welche die Collegen vom Militär bei der Untersuchung als mit Trachom behaftet vorgefunden hatten. Welches procentuale Verhältniss hier obwaltet, kann ich allerdings nicht angeben, doch stehen mir Zahlen zur Verfügung, welche, während eines 11 jährigen Zeitraumes bei der regelmässig alle Monate auf Veranlassung der Stadt vorgenommenen Untersuchung der Schüler der beiden städtischen Schulen zu Sensburg gewonnen sind.

In der folgenden Tabelle sind die Resultate dieser Untersuchungen übersichtlich geordnet:

Jahr	Schüler-zahl	Januar	Februar	März	April	Mai	Juni	Juli	August	September	October	November	December	Durchschn.
1885	511	5	6	5	4	4	4	33	33	33	33	28	33	18,3
1886	504	33	33	31	46	56	55	54	52	52	50	50	50	46,7
1887	449	81	71	78	60	51	47	70	70	65	63	61	61	64,8
1888	524	50	76	75	76	57	70	71	71	71	58	58	62	66,2
1889	517	62	61	61	61	80	79	76	71	80	80	74	74	71,5
1890	482	65	62	63	60	73	72	65	65	71	60	60	60	65,1
1891	500	25	23	23	22	21	18	16	16	14	13	20	20	19,2
1892	437	21	21	21	21	21	22	19	19	22	22	22	21	21,1
1893	484	20	21	21	19	25	25	23	23	25	25	26	25	23.2
1894	478	24	23	21	22	20	23	22	27	25	23	23	22	22,8
1895	500	21	24	26	22	22	21	19	20	22	21	25	21	22,1

In Procenten der Kopfstärke der städtischen Schulen ausgedrückt, litten mithin am Trachom:

Jahr	Procent	Jahr	Procent
1885	3,4	1891	3,8
1886	9,2	1892	4,7
1887	14,4	1893	5,2
1888	12.6	1894	4,7
1889	13,8	1895	4,4
1890	13,5		

[1] Für ausländische Leser: Masuren, polnischer Volksstamm, bewohnt drei russische Gouv., sowie den südl. Theil des preussischen R.-B. Gumbinnen. H.

Digitized by Google

Die obige Tabelle zeigt ein Anwachsen der Krankheit im Jahre 1886, und eine überaus starke Frequenz in den Jahren 1887—1890 (Maximum mit 14,4 % 1887). Ebenso plötzlich sinkt die Krankheitsfrequenz im Jahre 1891, um sich nun bis jetzt in ziemlich constanter Höhe (Durchschnitt der Jahre 1891—1895: 4,5 %) zu erhalten.

Dieser ganzen Zusammenstellung ist noch hinzuzufügen, dass die Anzahl der trachomkranken Kinder mit ihrem Alter zunimmt, womit auch die Thatsache im Einklange steht, dass sich in der hiesigen, von 53 Kindern besuchten Kinderbewahranstalt (Kinder vor dem schulpflichtigen Alter) bei der kürzlich auf diesen Punkt gerichteten Untersuchung nur ein einziges an Trachom erkranktes vorfand.

Klinische Beobachtungen.

I. Vorübergehende Myopie bei Diabetes mellitus.

Mittheilung von Dr. G. Appenzeller in Reutlingen.

Herr August M., 43 Jahre alter Bäcker aus Reutlingen, kam am 20. März dieses Jahres in meine Sprechstunde mit der Angabe, dass er seit etwa 14 Tagen eine Abnahme seiner Sehkraft bemerke und zwar besonders beim Sehen in die Ferne. Ausserdem klagte er über Beissen und Brennen in beiden Augen. Die Untersuchung der Sehschärfe ergab:

links und rechts ohne Correction S = $^4/_{18}$,
Jäger 1 auf 20 cm fliessend.
mit — 1 links und rechts S = $^4/_4$—$^4/_3$,
links und rechts Conjunctivitis.
Augenspiegelbefund beiderseits durchaus normal.

Da Patient zugleich angab, dass er, gleichfalls seit etwa 14 Tagen, über starken Durst, sowie über eine unangenehme Trockenheit im Munde zu klagen habe, ausserdem auch weit mehr Urin lassen müsse als vorher, ja sogar deshalb öfters bei Nacht genöthigt sei, aufzustehen; so wird eine Urinuntersuchung vorgenommen, welche ein specifisches Gewicht von 1028, sowie mittelst Heller-scher und Trommer'scher Probe einen erheblichen Zuckergehalt ergab. Eiweiss war im Urin nicht enthalten.

Es wird in Berücksichtigung der hiermit constatirten Diabetes mellitus beschlossen, zunächst von einer Behandlung der Augenaffection abzustehen, dagegen eine strenge Diabetesdiät empfohlen, welche auch von dem intelligenten und über die Constatirung des Diabetes wenig erfreuten Patienten, wie der Erfolg zeigt, durchaus eingehalten wird, denn schon am 23./III. war der Zuckergehalt kaum mehr nachweisbar, dabei die Myopie verschwunden und die Sehschärfe ohne Correction = $^4/_4$; ord. Carlsbadersalz.

Am 27./III. Urin zuckerfrei; spec. Gewicht 1021.
S = $^4/_4$—$^4/_3$, dagegen ist das Sehen in der Nähe schlechter, mit + 2,5 D. jedoch Jäger 1 auf 25 cm.

Am 31./III. spec. Gewicht 1018; zuckerfrei.
S = $^4/_4$—$^4/_3$, mit + 3 D. Jäger 1 auf 25—33 cm.

Am 4./IV. S = $^4/_3$, mit + 3 D. Jäger 1 auf 25 cm.

Digitized by Google

Am 9./IV. S = $^4/_3$, mit + 1,5 D. Jäger 1 auf 25 cm am angenehmsten lesbar.

Die Leseproben vom 27./III., 31./III. und 4./IV. weisen auf eine leichte Accommodationsparese hin.

Obwohl seit 27./III. wieder Weissbrot in mässiger Menge erlaubt wurde, ist doch der Urin zuckerfrei geblieben, Durstgefühl und vermehrte Diurese sind längst gewichen, und es ist das Befinden des Patienten ein in jeder Beziehung erfreuliches zu nennen. Der Fall war mir insbesondere deshalb sehr interessant, weil der Diabetes offenbar ein ganz frischer war und weil die Alteration der Refraction so augenscheinlich parallel mit dem Verlaufe der Grunderkrankung einherging. Offenbar war dieselbe abhängig und verursacht von einer Erhöhung des Brechungsindex des Humor aqueus und ist mit der Rückkehr desselben zur Norm wieder verschwunden.

Was das Vorkommen der diabetischen Kurzsichtigkeit anlangt, so scheint dieselbe immerhin ziemlich selten beobachtet zu werden.

In den mir vorliegenden Lehrbüchern von Meyer und von Fuchs kann ich davon nichts finden, dagegen ist die Erscheinung wiederholt beschrieben und zwar von

J. Hirschberg, Beiträge zur pract. Augenheilkunde. 1878. III. S. 90 und Deutsche medic. Wochenschr. 1887. Nr. 17—19.

J. Hirschberg, Diabet. Kurzsichtigkeit. Centralblatt für pract. Augenheilkunde. 1890. Januarheft. — 3 Fälle.

J. Hirschberg, Ueber diabetische Erkrankungen des Sehorgans. Deutsche medic. Wochenschr. 1891. Nr. 13.

Aus Prof. Hirschberg's Augenklinik.

II. Ein Fall von recidivirender Neuritis retrobulbaris.

Von Dr. Alfred Moll, Assistenzarzt.

Im Anschluss an einen von Prof. Hirschberg[1] und einem zweiten von mir mitgetheilten Fall von recidivirender Neuritis retrobulbaris[2] will ich im Folgenden über einen ähnlichen berichten.

I. Am 4. Juli 1887 kam die 28jährige Frau B. mit der Angabe, seit 8 Tagen mit dem linken Auge schlechter zu sehen. Vor 3 Wochen sei auch das rechte schlechter gewesen, jedoch bald wieder gut geworden. Pat. war bis dahin immer gesund gewesen, Lues und Rheuma waren auszuschliessen, auch bestand z. Z. keine Gravidität.

Die Bewegungen der Augen sind etwas schmerzhaft. Der ophthalmoskopische Befund ist normal bis auf starke astigmatische Verzerrung.

$$\left.\begin{array}{l} S\ R = {}^{15}/_{40} \\ \text{„}\ L = \text{Finger in } 4' \end{array}\right\} \text{mit den besten Cylindern.}$$

Das linke Gesichtsfeld hat normale Grenzen und in der Mitte einen grossen Dunkelfleck, in dem Farben überhaupt nicht erkannt werden. Das rechte ist normal.

Unter Jodkali und Natr. salicyl. hob sich links die Sehschärfe im Verlaufe von ca. 6 Wochen auf $^{15}/_{100}$. Das Gesichtsfeld behielt den centralen Dunkelfleck.

---

[1] C.-Bl. f. A. 1884, S. 185.
[2] C.-Bl. f. A. September 1894.

Digitized by Google

II. Am 25. Oct. 1887 kam Pat. wieder und zwar diesmal mit Klagen über das rechte Auge, welches unter Kopfschmerzen allmählich schlechter geworden war. Die rechte Papille erschien, wohl durch Astigmatismus, leicht verschwommen und normal gefärbt, die linke war blass.

S R = Finger in 15′,
„ L = $^{15}/_{70}$.

Das Gesichtsfeld wies beiderseits ein centrales, rechts fast absolutes Skotom auf.

Schon im December war S R wieder auf $^{15}/_{40}$ gestiegen, und der centrale Fleck erheblich heller geworden.

III. Bis zum 7. April 1896 hatte Pat. nicht zu klagen. An diesem Tage kam sie wieder wegen erneuter Verschlechterung des linken Auges. Jetzt sind beide Papillen blass und ziemlich scharf umrandet.

S R = $^{15}/_{30}$,
„ L = Finger in 6′.

Rechts war das Skotom verschwunden, links dehnte es sich central auf 20° aus. Unter einer Hg- und Schwitzcur besserte sich auch diesmal das Sehvermögen sehr schnell. Denn nach 3 Wochen konnte S L = $^{5}/_{10}$ notirt werden. Das centrale Skotom war bis auf ein kleines Fleckchen von 5° geschrumpft.

In unserem Falle, der in seinem Verlauf an den oben citirten erinnert, erkrankte, wenn man die erste, klinisch nicht beobachtete Sehstörung des rechten Auges mitrechnet, jedes Auge bisher zwei Mal. Und zwar war der Turnus ein regelmässiger, insofern zuerst das rechte, dann das linke Auge befallen wurde, und dann beiderseits Recidive in derselben Reihenfolge auftraten.

Auch hier war übrigens der Augenspiegelbefund der typische,[1] indem der Sehnerv im Beginn der Amblyopie normal aussah und sich bei allmählich steigender Sehschärfe weiss verfärbte.

Unser Büchertisch.

Neue Bücher.

*1. Nouveaux éléments d'Ophtalmologie par H. Truc, Prof. de clinique opht. à la Faculté de Montpellier, et E. Valude, médecin de la clinique opht. nationale des Quinze-Vingts. Tome premier. Avec 149 Figures et une planche en couleurs. Paris, A. Malvine, 1896. 604 S.

Ein inhaltreiches Werk, auf das wir noch genauer eingehen werden.

2. Ophthalmoskopischer Atlas von Tatsuhickro Inouye (jun.) zu Tokyo. 1896. II. Auflage, mit japanischem Text.

Gesellschaftsberichte.

1) Budapester kgl. Gesellschaft der Aerzte.

Sitzung vom 11. April 1896.

Vortrag des Prof. Dr. W. Goldzieher über Hemianopsia bitemporalis.

Das Krankheitsbild, das Vortragender schildert und durch einen vorgestellten Fall illustrirt, bietet nur wenige, und zwar hauptsächlich subjective Symptome, die aber so charakteristisch sind, dass mit ihrer Hülfe mit ausreichender Ge-

---

[1] Vgl. Hirschberg, C.-Bl. f. A. 1887, S. 326.

Digitized by Google

nauigkeit die Diagnose auf einen, das Chiasma bedrängenden krankhaften Herd gestellt werden kann. In dem vorgestellten Falle handelt es sich um eine wohlgenährte, blühend aussehende Frau von 42 Jahren, die nie eine grössere Krankheit durchgemacht hat, Mutter mehrerer gesunder Kinder ist, hereditär nicht belastet ist und nach den erhobenen Daten niemals syphilitisch inficirt war. Seit mehreren Monaten wird sie von heftigen, besonders bei Nacht auftretenden, übrigens keinen besonderen Typus aufweisenden Kopfschmerzen gequält, zu denen sich eine Abnahme der Sehkraft gesellte. Aus der Art und Weise, wie sie die Sehstörung schilderte, kann der erfahrene Beobachter schon die Diagnose stellen. Sie behauptet nämlich, dass von den Seiten her sich „etwas auf Sehen lege", das sie immer wegzuziehen bestrebt sei; gerade vor sich hin könne sie noch gut sehen. Wir können diese Art der Sehstörung ebenso populär als charakteristisch die „Scheuklappen-Amblyopie"[1] benennen, und schon ohne perimetrische Untersuchung erkennen, dass auf jeder Seite die temporalen Gesichtsfeldhälften fehlen. Mit dem Perimeter untersucht, zeigt sich, dass am rechten Auge thatsächlich die temporale Hälfte ausgefallen ist, während die nasale Hälfte eine concentrische Einschränkung von ungefähr 15^0 erfahren hat. Die Grenzlinie geht bis 10^0 um den Fixationspunkt längs des verticalen Meridians und baucht sich dann ein wenig gegen die blinde Seite vor, welche Ausbuchtung aber nur ein höchst dumpfes Sehen besitzt; so dass wir dieselbe als ein paracentrales, aber gegen die blinde Seite verschobenes Scotom betrachten können. Am linken Auge fehlt nicht allein die temporale Hälfte, sondern auch der obere Theil der nasalen Hälfte, so dass hier nur ein wenig mehr als der innere untere Gesichtsfeldquadrant vorhanden ist. Auch auf dieser Seite ist ein ähnliches, paracentrales Scotom vorhanden. Die Sehschärfe ist rechts $^{20}/_{40}$ E, links $^{20}/_{100}$, etwas excentrisch; Farbenempfindung, namentlich auf dem besseren rechten Auge, vollkommen scharf. Binoculär liest die Kranke flüssig auch feine Druckschrift. Der Augenspiegel enthüllt eine leichte Abblassung beider Papillen, bei normalen, scharfen Rändern, wobei aber der maculare Quadrant der linken Papille stärker abgeblasst ist. Aus den geschilderten Symptomen können wir mit Sicherheit schliessen, dass ein krankhafter, die gekreuzten (inneren) Bündel des Chiasma drückender Herd vorhanden sei. Dieser Herd muss den Druck in der Richtung der Sagittalaxe des Chiasmas (d. h. in der Richtung einer von vorn nach hinten die Winkel derselben halbirenden Linie) ausüben, gleichviel, ob er am vorderen oder hinteren Winkel, oder aber auf der Oberfläche des Chiasmas sitzt. Es ist klar, dass die Druckwirkung sich in den seltensten Fällen gerade nur auf die gekreuzten Sehfaserbündel erstrecken kann, sondern dass sie entweder auch auf die lateralen (ungekreuzten) Bündel übergreift, oder aber (was seltener vorkommen mag) einen mehr oder minder grossen Antheil der gekreuzten Bündel noch eine Zeit hindurch mehr oder minder intact lässt, welche Möglichkeiten beide z. B. in dem vorgestellten Falle vorkommen, wobei einerseits die vorhandenen Gesichtsfeldhälften concentrisch eingeschränkt sind, dabei am linken Auge auch noch der obere nasale Quadrant mangelt, andererseits die Region des Sehens sich noch ein wenig gegen die blinde Seite, allerdings mit Unterempfindlichkeit, erstreckt. Freilich kommen ebenfalls ganz scharf abgegrenzte bitemporale Hemianopsien vor, wobei es sich dann um einen Herd handeln muss, der seiner Natur nach eine besonders scharf begrenzte Strangulation der gekreuzten Fasern hervorbringen kann, was sich am ehesten von aneurysmatisch ausgedehnten Gefässschlingen, oder von spitzen, auf die Basis des Chiasmas

[1] Scheuklappenkrankheit habe ich sie genannt. C.-Bl. f. A. 1891, S. 274. H.

Digitized by Google

wirkenden Knochenauswüchsen vermuthen lässt. Was den vorliegenden Fall anbelangt, so lässt sich am ehesten ein Tumor der Hypophyse annehmen, da wir ein Gumma ausschliessen können, überdies grössere Herde (seien sie nun Geschwülste oder meningitische Exsudate) um das Chiasma wohl auch zu anderen Ausfallserscheinungen geführt hätten.

Vortragender erwähnt zum Schlusse noch zweier anderer Fälle von bitemporaler Hemianopsie, welche er im Laufe der letzten Jahre genau beobachten konnte. Bei einer älteren, bis auf die Erscheinungen einer mässigen Arteriosclerose gesunden Frau waren Sehstörungen aufgetreten. Als Vortr. ihre Behandlung übernahm, war bereits auf dem linken Auge Amaurose mit leichter Abblassung der Papille vorhanden, das rechte zeigte eine in der Mittellinie genau abgegrenzte temporale Hemianopsie, bei vollkommen guter Sehschärfe und normaler Farbenempfindung in der restirenden Gesichtsfeldhälfte. In den letzten 2 Jahren ist der Befund vollkommen unverändert geblieben, indessen klagt Pat. über zeitweilige, bald vorübergehende Verdunkelungen, die sie selbst „Wallungen" nennt. Sonstige Hirnerscheinungen sind nicht vorhanden. In diesem Falle nimmt Vortr. eine aneurysmatische Veränderung eines in der Mittellinie des Chiasmas befindlichen Arterienzweiges an, dessen Entwickelung nach links hinüber stattgefunden hat. Noch interessanter ist folgender Fall: Bei einem jungen Maler waren vor 3 Jahren nach einer heftigen Influenza Sehstörungen aufgetreten. Als er zuerst untersucht wurde, war rechts hochgradige Amblyopie vorhanden, links war die Sehschärfe beinahe normal. Der Spiegel zeigte eine rechtsseitige Papillenabblassung. Soweit man bei der bestehenden Amblyopie das Gesichtsfeld untersuchen konnte, fehlte rechterseits die temporale Gesichtsfeldhälfte, linkerseits war bei normalen Gesichtsfeldgrenzen eine totale Farbenblindheit in der temporalen Hälfte zu constatiren. Allmählich besserte sich der Zustand, die Sehschärfe stieg rechts auf $^{20}/_{70}$, linkerseits erweiterte sich das Farbengesichtsfeld bis auf den oberen temporalen Gesichtsfeldquadranten, der bei der letzten Untersuchung noch fehlte. In diesem Falle musste als anatomische Grundlage der Sehstörung ein um das Chiasma gewuchertes, resorptionsfähiges Exsudat angenommen werden.

Was die Prognose der temporalen Hemianopsie anbelangt, so ist sie, wie aus der Litteratur hervorgeht, nur dann eine günstige, wenn es sich um syphilitische oder andere aufsaugungsfähige Entzündungsproducte handelt. Wo Geschwülste vorliegen, ist die Prognose natürlich absolut schlecht, wobei jedoch zu bemerken ist, dass der Process in jedem Stadium Jahre hindurch unverändert verharren kann.

---

2) **Ophthalmological Society of the United Kingdom.** Sitzung vom 30. Januar 1896. (Brit. Med. Journ. 1896. 8. Febr.)

The Visual Effects of Refractive Error.

Dr. Geo. J. Bull aus Paris hält einen Vortrag über seine Versuche, mittelst der photographischen Camera die Wirkungen der verschiedenen Refractionsfehler zu prüfen. Er entdeckte, dass die photographische Perception der Probetafeln-Buchstaben in gewissen charakteristischen Zügen sich von den vom Auge percipirten Buchstabenbildern unterschied und schreibt diese Verschiedenheit dem Umstande zu, dass in jedem Falle von Ametropie eine monoculare Diplopie vorliege, welche er den Linsensectoren zuschreibt. Indem er bei der Camera eine Linse verwendete, welche in Sectoren eingetheilt war, gelang es ihm, nahezu analoge Bilder zu erhalten.

Digitized by Google

Hr. Nettleship bestreitet, dass monoculare Diplopie eine allgemeine Beschwerde der Ametropen sei, also auch nicht angenommen werden könnte, während Dr. Bull meint, sie sei stets, selbst bei Kindern vorhanden, nur werde sie von den meisten Leuten nicht beachtet.

Uveal Cysts of the Iris.

Eales and Sinclair zeigen ein hochinteressantes Präparat von einer zwischen den Irisschichten gelegenen Cyste, welche ausnahmsweise schon klinisch durch ihr zitterndes gallertiges Verhalten diagnosticirt werden konnte. Es stammt von einem 47jähr. Manne, dessen Auge durch ein langjähriges, nicht entzündliches Glaucom schliesslich erblindet war. Die Cyste erwies sich als eine cystische Abhebung der hinteren uvealen Irisschicht.

Hr. Treacher Collins sieht in dem Präparat ein ausgezeichnetes Analogon zu den von ihm selber (in dem Ophth. Hosp. Reports) veröffentlichten Iristumoren. Es sei gar nichts Ungewöhnliches, dass sich im Verlaufe einer Iritis die beiden Pigmentschichten der Iris trennten, die hintere mit der Linse verklebt, während die vordere mit dem Irisstroma nach vorn verdrängt wird. Dass aber ohne Entzündung, wie hier, die Trennung stattfinde und Anlass zu der Bildung eines cystischen Tumors gebe, sei ausserordentlich selten.

Optic Nerve Atrophy in Three Brothers.

Dr. F. M. Ogilvie berichtet über drei Brüder im Alter von 24, 22 und 27 Jahren, welche, der eine während einer Nacht, der andere in 3, der dritte in 6 Monaten mit einem centralen Scotom erkrankten. Alle drei waren Raucher, doch hatte einer seit 7 Jahren das Rauchen aufgegeben. Der ophthalmoskopische Befund zeigte eine mässige Atrophie. Erblichkeit war aus der Familiengeschichte nicht zu eruiren.

Demonstrationen: Hr. Snell: Alveolar-Carcinom des Oberlides. Hr. Marshall: 1. Entfernter Eisensplitter aus dem Glaskörper; Resultat nach 18 Monaten. 2. Cholestearin in der Vorderkammer. Hr. Adams Frost: Ringförmige Trübung der Cornea. Holthouse and Batten: (Congenitale?) Eigenthümlichkeit des Sehnerven bei Chorioretinitis. Hr. Fischer: Extraction der Linsen bei Buphthalmus.

Peltesohn.

Referate, Uebersetzungen, Auszüge.

1) **Die Erholungsausdehnung des Gesichtsfeldes unter normalen und pathologischen Bedingungen,** von Dr. Hermann Wilbrand, Augenarzt in Hamburg. (Wiesbaden 1896. 181 S. Mit 8 Tafeln.)

In der vorliegenden Arbeit sucht Verf., dem wir ja schon mehrfache schöne Untersuchungen über das Gesichtsfeld und seine Anomalien verdanken, das Wesen der concentrischen sowie der sogen. Ermüdungseinschränkungen des Gesichtsfeldes physiologisch zu erklären durch Zurückführung der klinischen Erscheinungen rein functioneller Sehstörungen auf gewisse Vorgänge im retinalen Stoffwechsel, und insbesondere die bis jetzt vernachlässigte Frage zu beantworten, in welcher Weise das Gesichtsfeld des nicht erholten (ermüdeten) Auges seine Ausdehnung zu den normalen Grenzen zu bewerkstelligen pflegt. Wir müssen uns hier darauf beschränken, die Hauptthatsachen zu referiren, bezüglich der Beweisführung und der Einzelheiten aber auf das Original verweisen. Verf. geht von der Hering'schen Theorie vom Lichtsinn aus, wonach bekanntlich

Digitized by Google

durch die Lichteinwirkung eine Dissimilirung (D) der nur in den Zapfen vorhandenen Sehsubstanz eintritt; der dadurch gesetzte Reiz wird weitergeleitet und im Centralorgan kommt die Empfindung des Hellen zu Stande; umgekehrt kommt in den dem Licht nicht ausgesetzten Theilen der Netzhaut eine Erholung der Sehsubstanz zu Stande, Assimilirung (A), deren physischer Ausdruck die Empfindung des Dunkeln ist; die chemische Fertigstellung des Assimilirungsmaterials wird in die Stäbchen verlegt. Bei starker Lichteinwirkung wird die D so stark, dass sie durch die A nicht mehr ausgeglichen werden kann, die Sehsubstanz ist daher nach Schluss der Reizung qualitativ und quantitativ verändert, „unterwertig". Um sich rasch über die vorhandene Unterwerthigkeit der Netzhaut zu orientiren, wendet man am besten das Förster'sche Photometer an. Um jedoch die einzelnen Theile der Netzhaut auf ihre Unterwerthigkeit zu prüfen, muss das Gesichtsfeld möglichst rasch nach Aufhören des Reizes im absoluten Dunkelraum aufgenommen werden, wobei die Fixations- und Untersuchungsobjecte aus 1, 2 oder 5 qmm grossen Papierflächen bestehen, welche mit Leuchtfarbe bestrichen und der Einwirkung des diffusen Tageslichtes ständig ausgesetzt gewesen sind. Die genaue Versuchsanordnung s. im Original. Der Einfachheit wegen wurde häufig nur der horizontale Meridian geprüft. So ergab sich, dass das Gesichtsfeld des normalen, erholten Auges selbst für nur 1 qmm grosse Objecte nasal mindestens bis 60°, temporal mindestens bis 90° reicht. Das allgemein unterwerthige, normale Auge zeigt im diffusen Tageslicht noch normales Gesichtsfeld wegen der reichlichen Menge des zur Verfügung stehenden A-Materials. Im Dunkelraum dagegen aufgenommene Gesichtsfeldprüfungen, welche möglichst rasch in bestimmten Zeiträumen hintereinander aufgenommen, sich zu instructiven „Erholungscurven" vereinigen liessen, ergaben, dass die allgemein unterwerthige Netzhaut sich stetig von der Fovea centralis nach der Peripherie in der Weise erholt, dass sofort nach dem Betreten des Dunkelraums das Fixationsobject, wenn auch lichtschwach erscheint, und fast gleichzeitig mit demselben ein je nach der Unterwerthigkeit kleineres oder grösseres Gebiet der maculären und intermediären Gesichtsfeldzone. Je weiter nach der Peripherie hin, um so langsamer erholt sich die Retina. Die periphere Zone der temporalen Gesichtshälfte wird am spätesten lichtempfindlich. Diese Beobachtungen erklärt Verf. mit der anatomischen Einrichtung der Netzhaut, welche in der Fovea und Macula fast nur aus Zapfensehzellen besteht; dagegen werden diese Gebilde nach der Peripherie zu immer seltener. Diese Beobachtungen mit bewegtem Untersuchungsobject decken sich auch mit den von Aubert bei ruhenden Untersuchungsobjecten an verschiedenen Stellen der Netzhaut gemachten. Weitere Versuche ergaben, dass bei partieller Reizung der Netzhaut, z. B. der Fovea, durch objectives Licht nicht nur der gereizte Theil, sondern die ganze Netzhaut unterwerthig wird, dass die maculäre Region der Netzhaut stärker unterwerthig gemacht werden und sich partiell erholen kann, dass diese künstlich hervorgerufene stärkere Unterworfenheit der Macula sich für kleine, lichtschwache Untersuchungsobjecte als relatives Scotom darstellt, welch letzteres concentrisch kleiner wird, indem die Fovea sich zuletzt erholt, dass ferner die Fovea und Macularregion sich trotz Blendung dennoch schneller erholen als die äusserst schwach beleuchtet gewesene Netzhautperipherie, dass endlich die Blendung des einen Auges auf die relative Werthigkeit des anderen, verdeckt gewesenen Auges nicht den geringsten Einfluss ausübt. Bezüglich der Beeinflussung des Farbensinnes durch den Erholungszustand der Sehsubstanz ist hervorzuheben, dass im Fixationspunkt des nicht erholten Auges bei geringer Verdunkelung schon die Pigmente ihren farbigen Eindruck verlieren, dass

Digitized by Google

die farbenblinde Zone in der Peripherie des Gesichtsfeldes mit der Grösse der Unterwertigkeit des Auges zunimmt, dass bei geringer Verdunkelung die Reihenfolge der Einschränkung der Farbengrenzen eine Veränderung erleidet, indem im nichterholten Auge die Rothgrenze weiter erscheint als die Blaugrenze, dass endlich bei gleicher Beleuchtung im stärker unterwerthigen Auge die Blaugrenze näher an die Rothgrenze heranrückt, was ein charakteristisches Zeichen für die Unterwerthigkeit darstellt. Auf Grund der so gewonnenen Gesichtspunkte beim normalen Auge sucht Verf. dann eine physiologische Erklärung des inneren Wesens einiger bis jetzt noch unerklärt gebliebenen Sehstörungen zu geben, zunächst der sog. nervösen Asthenopie. Das nervöse Auge zeigt bei den leichteren Formen schon mit Ermüdungseinschränkung des Gesichtsfeldes eine Herabsetzung des Lichtsinns, welche im proportionalen Verhältniss zur Einschränkung des Lichtfeldes steht. Auch das nervöse, mit hochgradiger concentrischer Einschränkung behaftete Auge zeigt nach dem Eintritt in das Dunkelzimmer die Tendenz zu einer Erholungsausdehnung des Gesichtsfeldes; nur geht diese Ausdehnung sehr viel langsamer vor sich als im normalen Auge; doch kann sich das Gesichtsfeld derjenigen Individuen, welche im diffusen Tageslicht concentrische Gesichtsfeldeinschränkung auf functionell nervöser Basis erkennen lassen, im Dunkelraum bis zur normalen Ausdehnung erholen. In Folge des analogen Verhaltens, wie bei dem durch gleichmässig grelle Lichteinwirkung auf die ganze Retina hochgradig unterwerthig gemachten normalen Auge, kann man schliessen, und dies ist eines der Hauptergebnisse der Arbeit, dass man es bei dem nervösen Auge mit einem Zustande relativ tiefer stehender Unterwerthigkeit der retinalen Sehsubstanz zu thun hat, als bei den normalen, den gleichen äusseren Lichteinwirkungen ausgesetzt gewesenen Auge. Auch das Gesichtsfeld für Farben zeigt sich beim nervösen Auge analog dem des unterwerthigen normalen, indem, wie Charcot zuerst hervorgehoben, bei Hysterischen die Grenze für Roth häufig mit der für Blau zusammenfällt, oder diese sogar noch überragt. Sodann wird der Einfluss der retinalen Unterwerthigkeit auf die centrale Sehschärfe besprochen, worüber wir auf das Original verweisen müssen; die hierbei zu Tage tretenden Störungen sind durch Verlangsamung des Wiederersatzes des verbrauchten Stoffes der erregbaren Sehsubstanz bedingt. Als Ursachen einer Verlangsamung des A-Vorganges führt Verf. an: fehlerhafte Blutmischung, wie sie bei Chlorose, Marasmus, Reconvalescenz nach schwerer Krankheit, chronischer Intoxication, z. B. durch Alkohol, Morphium u. dergl. vorkommt, ferner locale Ursachen in Form von Entzündung der äusseren Netzhautschichten und der Aderhaut, sodann Behinderung der Blutzufuhr und Verlangsamung des Säftestromes, endlich Hemmungseinflüsse auf die centrifugalen optischen Bahnen; letztere dürften durch die im vorderen Vierhügel und äusseren Kniehöcker entspringenden centrifugalen Fasern, über deren Function man bisher absolut nichts weiss, geleitet werden und in den Netzhautstäbchen ihre Endglieder finden; die Beeinflussung dürfte nicht auf vasomotorischem Wege, sondern vielleicht analog den Vorgängen bei den Drüsennerven erfolgen. Die suggerirte Schwachsichtigkeit, sowie die hysterische Amaurose, haben mit den beschriebenen Formen der concentrischen Gesichtsfeldeinschränkung, wie sie bei der nervösen Asthenopie beobachtet wird, gar nichts gemein; diese Störungen stellen vielmehr eine rein psychische Form des Nichtsehens dar, während der Symptomencomplex der nervösen Asthenopie, soweit er sich auf die veränderte Lichtempfindlichkeit bezieht, zunächst in die äussere Netzhautschicht zu localisiren ist; freilich kann er dann, wie eben geschildert, durch verschiedene Ursachen von ferner liegenden Orten her beeinflusst

Digitized by Google

werden. Letzteres wird auch bewiesen durch die Beobachtung, dass mit den Ausfallserscheinungen atrophischer Zustände des Sehnerven stets die oben geschilderten Symptome rein functionell nervöser Sehstörungen parallel verlaufen, wie einige beigefügte Krankengeschichten zeigen, und im Anfangsstadium organischer Erkrankungen sogar in den Vordergrund treten. Deshalb ist es auch schwer im Beginne die Differentialdiagnose zwischen organischer Läsion des Opticus oder rein functionell nervöser Sehstörung zu stellen. Zu beachten ist, dass einerseits im ersteren Falle bei dauernden Veränderungen im Gesichtsfeld stets über kurz oder lang der Augenspiegel Abnormitäten der Pupille zeigt, dass andererseits im letzteren Falle der Typus des Gesichtsfeldes stets der allgemein concentrisch verengte ist, dass dabei nie centrale, paracentrale oder periphere inselförmige Scotome von längerer Dauer beobachtet werden, wie so häufig bei Opticusatrophie, dass nie bei functionell nervöser Sehstörung (mit Ausnahme der nicht hierher gehörigen Augen-Migräne) Hemianopsie auftritt, dass endlich die Farbengrenzen hierbei das oben beschriebene charakteristische Verhalten zeigen. Zum Schlusse bespricht Verf. noch die D- und und A-Vorgänge bei der erworbenen und angeborenen Hemeralopie. Für die erstere scheinen gewisse anormale Ernährungs- oder Blutmischungsverhältnisse nothwendige Vorbedingungen zu sein, wie Förster betonte. Doch bleibt für die meisten Fälle dauernde Einwirkung hellen Lichtes ein unumgängliches Erforderniss. Diese Blendungsanomalie findet nach den ähnlich wie oben angestellten Untersuchungen ihre Erklärung in zu starker D, bez. zu schwacher A, welche den durch die D gesetzten Stoffverbrauch nicht rasch genug ersetzen kann; bei zu starker Blendung, z. B. durch Sonnenlicht geht durch fortgesetzte D die erregbare Substanz der Zapfen im Bereich der Macula zu Grunde, so dass dauernd ein centrales Scotom bleibt. In ähnlicher Weise erklärt sich die erworbene Hemeralopie bei Chorioretinitis syphilitica, Chorioiditis disseminata, Pigmentatrophie der Netzhaut, Retinitis pigmentosa und Sublatio retinae; die D kann sich in den Zapfen ungestört vollziehen, aber die A kann verhindert werden, indem durch Umlagerung derselben mit Entzündungsproducten der Stoffverbrauch nicht ergänzt werden kann; so können auch positive Scotome erscheinen. Die angeborene, stets beiderseitige, unheilbare H. dagegen besteht in erschwerter D, indem die Sehsubstanz unter Einwirkung der Aetherschwingungen schwerer spaltbar ist als im normalen Auge. — Die klar geschriebene, mit zahlreichen lehrreichen Gesichtsfeldaufnahmen und Curven versehene Arbeit bietet somit neue interessante Gesichtspunkte für die Theorie und auch für die Therapie. Neuburger.

---

2) **Manuel du Strabisme**, par E. Javal. (Paris. G. Masson. 1896.)

In seinem „Manuel du Strabisme" fasst Javal die Summe der Erfahrungen, die er bei Beobachtung und Behandlung des Schielens gesammelt hat, in gedrängter, übersichtlicher Form zusammen.

Einleitend behandelt er kurz die Refractionsanomalien, von denen er dem Astigmatismus eine wichtige Rolle bei der Entwickelung des Schielens beimisst. Dann stellt er in kurzen Umrissen das schwierige Gebiet des Werkes dar, wobei er den Satz an die Spitze stellt, dass der weit grösste Theil aller Schielenden geheilt werden kann, selbst solche mit falscher Projection oder mit Verlust der Fixation des abgewichenen Auges nicht ausgenommen. Allerdings ist ein Aufwand unverhältnissmässig grosser Mühe erforderlich.

Der erste allgemeine Theil des Buches enthält zunächst eine Darlegung der wichtigsten Theile der Theorie des binoculären Sehens. Nach Javal ver-

Digitized by Google

einen wir, vermöge einer theils ererbten, theils in frühester Kindheit erworbenen Erfahrung, die auf die correspondirenden Punkte der Netzhäute gesondert fallenden Wahrnehmungen beider Augen zu einem einfachen Bilde. Das Verhältniss der correspondirenden Punkte ist festgelegt durch die Fixirpunkte, die je einen kleinen Punkt in dem ausgedehnteren Bezirke des besten Sehens darstellen.

Unter ungewohnten Verhältnissen (z. B. Prisma vor einem Auge) lässt uns unsere Erfahrung im Stich, wir bemerken physiologische Doppelbilder. Geringe Hindernisse werden jedoch überwunden durch das starke Bestreben, einfach zu sehen, welches uns auch befähigt, dem Einfachsehen schädliche Beobachtungen zu neutralisiren. Dagegen dienen physiologische Doppelbilder zur Wahrnehmung des Reliefs, dadurch, dass wir von Theilen, die näher sind, als der fixirte, gekreuzte, von weiteren gleichnamige Doppelbilder erhalten. Das genaue Maass des Reliefs beruht auf der Empfindung verschieden grosser Bewegungen beider Augen, die das Object gleichsam abtasten. Eine geringe Rolle spielt bei dem körperlich Sehen die Accommodation, die z. B. bei dem vollendetsten Auffassen des Reliefs im Stereoskop gar nicht thätig ist. Dabei bemerkt Javal, dass das an sich sehr regelmässige Verhältniss zwischen Accommodation und Convergenz leicht erschüttert werden kann, wie man ja im Stande ist, für das Stereoskop bestimmte Bilder ohne Convergenz bei starker Accommodation und ohne Accommodation bei starker Convergenz ausserhalb des Intrumentes zu verschmelzen. Weiteren theoretischen Erörterungen begegnen wir ausführlicher am Schlusse.

Javal geht nun zu einer näheren Beschreibung des Strabismus über. Dieser ist zu beurtheilen: 1. nach der Art der Abweichung; 2. danach, ob das binoculare Sehen wenigstens für einen kleinen Bezirk erhalten ist; 3. ob das abgewichene Auge noch fixirt.

Zu unterscheiden ist zwischen einem fixen Theile, der für alle Blickrichtungen besteht, und einem variablen. Das genaue Maass des Strabismus, welches nun näher erörtert wird, hat nur geringes praktisches Interesse, da der Operateur bei Cocaïnanwendung das Maass der Correction in der Hand hat und es bei optischer Behandlung nicht sehr in Betracht kommt.

Eines der wichtigsten Elemente der Behandlung des Strabismus ist die Operation. Man soll sich auf sie beschränken, wenn der Patient aus Mangel an Zeit sich mit äusserlicher Correction begnügen will, da die Wiederherstellung des binocularen Sehens etwa ebenso viel Zeit erfordert, wie seit dem Beginne der Abweichung verstrichen ist. Natürlich auch in den seltenen Fällen, in denen die Sehschwäche des abgewichenen Auges unheilbar ist. Ferner muss ein fixer Theil des Strabismus operirt werden.

Der Zeitpunkt der Operation ist individuell auszuwählen, ihr Grad hängt davon ab, ob man binoculares Sehen erreichen will, oder nicht. In letzterem Falle darf man eine Convergenz nicht voll, soll man eine Divergenz übercorrigiren. Im ersten Falle begünstigt eine Uebercorrection das Erscheinen von Doppelbildern, deren Vorhandensein die optische Heilung erleichtert.

Corrigirende Gläser werden bei Hypermetropie angewandt, wo durch sie allein die Heilung in einzelnen Fällen erreicht, stets jedoch unterstützt wird. Bei Anisometropie verordnet Javal ungleiche Gläser, die das abgewichene Auge unterstützen, das andere abschwächen.

Der Gebrauch von Prismen ist einzuschränken. Die Wirkung der praktisch allein verwendbaren schwachen Prismen wird leicht durch kurze stereoskopische Uebungen erreicht.

Von grösster Bedeutung als Behandlungsmittel ist die Schielbrille. Sie stärkt das schielende Auge, indem sie das andere vom Sehact ausschliesst, und

Digitized by Google

bringt die Neutralisation zum Schwinden. Bei sehr ungleich sehstarken Augen muss das bessere durch Monate ständig verschlossen bleiben, bis die Augen ziemlich gleich geworden sind. Ist dies erreicht, bezw. bestand dieses Verhältniss von vornherein, so sorge man für abwechselndes Verbinden der Augen.

Die Schielbrille ist bis zum Alter von 5—6 Jahren das einzige Heilmittel. Auch bei sehr lange dauerndem Tragen bewirkt sie keine Schädigung des Auges, es tritt nur vorübergehende Vergrösserung des Astigmatismus ein. Um einen Erfolg zu erzielen, ist es unbedingt nothwendig, auf absolut permanentem Tragen der Klappe zu bestehen.

Des weiteren sind von Wichtigkeit Uebungen im Einfachsehen ohne Instrumente. Sie bestehen vor Allem darin, dass man einen gewöhnlich vorhandenen Bezirk des binocularen Sehens zu vergrössern trachtet 1. durch kleine Bewegungen des Kopfes, 2. durch Bewegungen des Körpers gegen das Object, 3. durch Ruhelage und Bewegung vor beweglichem Object.

Von noch grösserer Bedeutung ist die „controlirte Lectüre". Hierbei hält der Pat. vor das Buch, senkrecht zur Verbindungslinie der Augen, einen schmalen, undurchsichtigen Gegenstand (Bleistift). Er muss nun ohne Kopfbewegung lesen, wobei jedem Auge entsprechende Theile verdeckt sind, während andere binoculär gelesen werden.

Ein grosser Abschnitt ist der Besprechung von Uebungen mit dem Stereoskop gewidmet, denen Javal nicht mehr, wie früher, eine ausschliessliche Bedeutung beimisst. Er benutzt am meisten ein stéréoscope à cinq mouvements, an dem Oculare und Objective nach verschiedener Richtung verschoben werden können. Javal beginnt mit Folgendem:

Während ein einfach gestaltetes Object in der Mitte des Sehfeldes für das normale Auge fixirt ist, wird ein bewegliches für das abgewichene Auge in dessen Blickrichtung gebracht. Ist in dieser Stellung Verschmelzung der Bilder erreicht, dann verschiebt man letzteres Object allmählich, bis es die Mitte des betreffenden Sehfeldes einnimmt. Gleichzeitig richtet sich das abgewichene Auge zurück. Diesen Uebungen dient auch Serie J der beigelegten Cartons, dessen einzelne Blätter Objecte von verschiedener Entfernung zeigen. Ist es bei langsamem Vorgehen gelungen, an dies Ziel zu kommen, so benutzt man Serie K mit verschieden grossen Buchstaben, um diese zur Verschmelzung zu bringen. Die Aufgabe ist um so schwieriger, je kleiner die Buchstaben sind.

Endlich erstrebt man mit Serie L das binoculare Einfachsehen ganzer Zeilen. Controlzeichen verschiedenster Art sollen hier eine Täuschung unmöglich machen.

Genügt das Sehfeld des stéréscope à cinq mouvements nicht, so benutzt Javal ein Spiegelstereoskop mit beweglichen Wandungen.

Mit Hülfe all dieser beschriebenen Maassnahmen wird die Behandlung nach folgenden Grundzügen geführt: 1. Wiedererzeugung der Diplopie, bezw. Beseitigung der Neutralisation, 2. Correction der Abweichung und Verschmelzung der Doppelbilder, 3. Regelung des Verhältnisses zwischen Accommodation und Convergenz.

Zu ersterem dienen Operationen oder Uebungen mit und ohne Stereoskop. Zur Verschmelzung der wiedererzeugten Doppelbilder benutzt man die angeführten stereoskopischen Uebungen, die möglichst früh begonnen werden müssen. Man darf dabei nur sehr langsam das Feld des binocularen Einfachsehens ausdehnen, um Neutralisation zu verhüten. Die Regelung zwischen Accommodation und Convergenz erhält man gewöhnlich gleichzeitig durch diese Uebungen, denen „controlirte Lectüre" folgt, es hilft dazu auch der Gebrauch der Schielbrille, Anwendung von Längenverschiebung des Objectes im Stereoskop.

Digitized by Google

Bei der Behandlung kleiner Kinder besteht eine Schwierigkeit in der Wahl des Zeitpunktes für den Beginn. Je frischer das Leiden ist, um so rascher erfolgt einerseits die Heilung, je älter das Kind, desto aufmerksamer ist es bei den Uebungen. Rasch soll es operirt werden bei frischem, permanentem Strabismus, sonst soll es mit der Schielbrille behandelt werden, bis es 6—7 Jahre alt ist. Ein Versuch mit corrigirenden Gläsern kann gemacht werden, man soll ihn aber aufgeben, wenn man damit nicht bald zum Ziele kommt. Ist das Kind alt genug, dann übe es stereoskopisch, operirt kann es erst werden, wenn man sicher ist, dass die Uebungen später durchgeführt werden. Bei Erwachsenen ist das Uebel gewöhnlich veraltet, man verzichtet am besten auf die mögliche optische Heilung und begnügt sich mit äusserlicher Correction.

Zur Nachbehandlung ist event. Correction der Ametropie nöthig, auch muss der Pat. durch „controlirte Lectüre" die Heilung zu befestigen suchen. Rückfälle sind dann selten. Spiro. (Schluss folgt.)

---

3) **Elephantiasis palpebrarum**, von Emil v. Grósz. (Orvosi Hetilap. Schemésiet 1896. Nr. 1.)

Die Elephantiasis der Augenlider ist eine der seltensten Augenkrankheiten. Die Handbücher erwähnen sie theils gar nicht, theils nur flüchtig. Die hie und da veröffentlichten Fälle sind so sehr verschieden, dass man sich aus diesen kaum ein einheitliches Bild der Krankheit machen kann. Aus diesem Grunde fühle ich mich veranlasst, den Fall zu publiciren, welchen wir auf der königlich-ungarischen Universitäts-Augenklinik in Budapest längere Zeit zu beobachten Gelegenheit hatten. Nachdem der operative Eingriff erfolgreich war und wir auch die histologische Untersuchung des entfernten Gewebes vornehmen konnten, so dürfte diese kurzgefasste Publication zur Klärung des Krankheitsbildes beitragen.

W. Gy., damals 23 Jahre alt, kam zum ersten Mal am 5. März 1893 auf die Universitäts-Augenklinik. Er litt seit 3 Jahren angeblich zu wiederholten Malen an Rothlauf und seit dieser Zeit verdickten sich seine Augenlider zunehmend. Bei seiner Aufnahme fanden wir, dass beide oberen Augenlider in beträchtlicher Weise verdickt sind, taschenförmig herabhängen und auch den Lidspalt derart decken, dass der Kranke nur mit zurückgeworfenem Kopfe, den Stirnmuskel zu Hülfe nehmend, durch den Lidspalt blicken kann, ja oft ist er genöthigt, das obere Lid mit den Fingern zu heben. Die Haut ist rosafarben, behält die Fingereindrücke und hängt mit dem unter ihr liegenden Gewebe innig zusammen.

Am 9. März wurde das linke, am 16. März das rechte obere Augenlid operirt. Die zwei Endpunkte des die ganze Länge des Augenlides umfassenden, mit dem Lidrande parallel laufenden Schnittes wurden durch einen bogenförmigen Schnitt verbunden, das dazwischen liegende Hautstück wurde entfernt und aus dem sulzigen Gewebe wurde ein keilförmiges Stück herauspräparirt. Die Wundränder wurden mittelst Knopfnähten vereinigt. Am 20. März wurde Pat., durch Privatangelegenheiten gezwungen, entlassen. Zu dieser Zeit konnte er das linke Auge schon gut öffnen, während das rechte noch blutunterlaufen und geschwollen war. Nach seiner Entfernung hatte er am rechten oberen Augenlide wiederholtermaassen Entzündungen, jedoch stellte er sich am 1. Sept. 1895 abermals vor. Das linke Auge kann er ganz gut öffnen und ist dieses auch in cosmetischer Hinsicht tadellos, während das rechte obere Augenlid (an welchem er nach seiner Entfernung drei Entzündungen überstand) noch immer verdickt ist und dadurch das Sehen verhindert.

Digitized by Google

Am 5. September wurde das rechte obere Lid zum zweiten Male operirt und am 12. Sept. wurde er entlassen, zu welcher Zeit der Zustand des rechten Auges dem des linken glich.

Das entfernte Gewebe untersuchte ich im Laboratorium der Universitäts-Augenklinik. Das in seiner Grundsubstanz aus wellenförmigen, zellarmen Bindegewebsfasern bestehende Gewebe ist von zahlreichen Lymph- und Blutgefässen durchzogen. An einigen Stellen finden wir Ansammlungen von kleinen, runden Zellen. Die Epidermis, Haarfollikel und Drüsen zeigen keine wesentliche Veränderungen.

Der mikroskopische Befund entspricht der von Virchow beschriebenen Elephantiasis. Die Lymphgefässe sind an einzelnen Stellen so sehr erweitert und zahlreich, dass man auch von einer Elephantiasis lymphangiectodes reden könnte.

In der Litteratur finden wir nur wenig ähnliche Fälle verzeichnet. Paoli, Carron du Villars, Gräfe, Horner, Walzberg, Feillais, Wecher, van Duyse, Fager, Goraud und letzthin Becker veröffentlichten ähnliche Fälle.

Journal-Uebersicht.

I. Zehender's klinische Monatsblätter für Augenheilkunde. 1896. Januar.

1) **Erfahrungen über die Behandlung des chronischen Trachoms (Conjunctivitis granulosa spl. Saemisch) und seiner Folgezustände,** von O. Eversbusch.

Bei der Behandlung des chronischen Trachoms stellt Eversbusch als obersten Grundsatz auf, so wenig operativ, als irgend möglich, vorzugehen. Eine einzige Ausnahme bildet hiervon die Canthoplastik, die er in allen den Fällen ausführt, wo eine Verkürzung der Lidspalte oder ein Entropium besteht. Gegen das Trachom selbst empfiehlt er die Auftröpfelung einer 5%igen Höllensteinlösung auf die granulös entarteten Theile der Lidbindehaut und der Uebergangsfalten. Doch muss sorgfältig darauf geachtet werden, dass die Conjunctiva bulbi und die Cornea in keiner Weise von dem Causticum betroffen werden. Nach der Auftröpfelung wird die überschüssige Aetzflüssigkeit mit einem sterilisirten Wattetupfer abgesaugt und eine leichte Berieselung der geätzten Theile mit Kochsalzlösung vorgenommen. Je nach der Intensität des Falles wird die Betropfung in kürzeren oder grösseren Zwischenräumen (5—8 Tage) wiederholt. Später empfiehlt sich die Massage der Bindehaut mit gelber Salbe. Die Zeitdauer der Behandlung betrug durchschnittlich 1—2 Monate. — Bei den hartnäckigen Fällen von Pannus corneae wandte E. Tinctura jodi an, die mit einem feinen Pinsel 2—3 mm vom Hornhautrande punktförmig auf die Stellen der Bindehaut aufgetragen wurde, auf denen die Hauptverästelungen der neugebildeten Gefässe zur Hornhaut übertreten.

---

2) **Zur operativen Behandlung der Netzhautablösung,** von H. Schöler.

Kritik der Behandlung der Netzhautablösung von Deutschmann.

---

3) **Zur Behandlung der Thränensackleiden,** von R. Fröhlich.

Bei der Behandlung der Thränensackleiden spritzt F. zunächst eine 5%ige Cocaïnlösung in den Sack, deckt sorgfältig den ganzen Bindehautsack und die Hornhaut, um deren Anätzung zu verhüten, mit einer Schicht von Vaselin und

Digitized by Google

injicirt eine 10$^{0}/_{0}$ige Chlorzinklösung in den Thränensack. Nach 3 Minuten wird das Chlorzink in den Bindehautsack entleert und mit einer 4$^{0}/_{0}$igen Sodalösung, um weitere Aetzungen zu verhüten, neutralisirt. Nach 24 Stunden wird der Thränensack mit Sublimatwasser ausgespült. Nur in wenigen Fällen war eine wiederholte Anwendung des Chlorzinks erforderlich.

Februar.

1) Zur Casuistik der traumatischen Läsionen des Auges und der Augenhöhle, von J. Hoene.

Der erste Fall Hoene's betraf einen 15jähr. Schüler, dem eine Stahlfeder in das linke Auge gestossen war. Beide Spitzen derselben waren abgebrochen. Es fand sich eine Risswunde im inneren unteren Quadranten der Cornea und eine ebensolche in der Iris, welch' letztere in die Cornealwunde prolabirt war; die Linse war intact geblieben. Der Irisprolaps wurde abgetragen und ein Druckverband angelegt. Die Federspitzen waren nicht gefunden worden. Nach 6 Wochen heilte die Wunde und die Sehkraft des Auges betrug $^{10}/_{24}$. Nach 18 Monaten stellte sich der Patient wieder vor mit der Klage von leichtem Stechen im Auge. Es fand sich 2 mm vom Cornealscleralrand in der verdickten Conjunctiva ein schwarzer Punkt. Nach Erfassung desselben mit einer gereifften Pincette konnten die aufeinanderliegenden 13 mm langen und $1^{1}/_{2}$ mm breiten Stahlfederspitzen entfernt werden.

Der zweite Patient war ein 40jähr. Bauer, dem vor 2 Jahren ein Baumzweig das linke Auge verletzt hatte. Darauf bildete sich eine geschwürige Fläche am unteren Lid, welche nach 3 Monaten vernarbt war. Seitdem thränte und eiterte das Auge. Etwas seitwärts nach aussen vom Thränensack, entsprechend dem knöchernen Orbitalrande, fand sich eine leicht eingezogene Narbe, in deren Mitte sich eine kleine Fistelöffnung fand, welche mit dem Thränensack nicht communicirte. Nach Einschneiden der Narbe konnte aus der Orbita ein 4 cm langer Weidenbaumzweig entfernt werden. Nach 10 Tagen trat vollständige Heilung ein.

Nach einem Bajonettstoss gegen das Auge trat bei einem Soldaten starkes Schmerzgefühl und bedeutende Herabsetzung des Sehvermögens auf. Es fand sich nur eine starke Sugillation der Bindehaut. Allmählich entwickelte sich eine vollständige Atrophie des Sehnerven. Die Affection konnte nur auf eine Läsion des Sehnerven zurückgeführt werden.

2) Ueber Lidbildung mit stiellosen Hautlappen, von P. Silex.

Silex bildete bei einem 24jähr. Mädchen, dessen Gesicht in Folge von Lues die ausgedehntesten Zerstörungen in der Gesichtshaut, auch an der Lidhaut, erlitten hatte, durch Ueberpflanzung stielloser Hautlappen, grösstentheils der inneren Seite des Oberarms entnommen, neue Oberlider. Er transplantirte grössere Lappen ohne Fett auf den angefrischten Defect. Der Erfolg war ein so günstiger, dass die bestehende Keratitis superficialis vasculosa, da die Cornea wieder bedeckt werden konnte, sich besserte, so dass die Patientin wieder ein brauchbares Sehvermögen erhielt.

3) Ein Fall von Primäraffect am Oberlid, von Dr. Velhagen.

Es handelt sich um eine Initiasclerose am oberen Lide bei einem 40jähr. Manne.

4) Vereinfachung der Panas'schen Operationen bei Entropium, von E. Praun.

Digitized by Google

März.

1) **Die Verletzungsgefahr der Augen im Baugewerbe,** von Dr. Hoppe.
Statistische Zusammenstellung, zum Referat nicht geeignet.

2) **Die Veränderung der Refraction nach Extraction der Linse,** von A. Stadfeldt.
Der optische Werth der Linse beträgt immer etwa 16,0 dioptr.(?)

3) **Zur Operation des paralytischen Schielens,** von Dr. Strewes.
Bei einem 46jähr. Fuhrmann entwickelte sich nach einer Verletzung der linken Schläfengegend eine Lähmung des linken Abducens. Als sich durch die Contractur des Internus beträchtlicher Strabismus convergens entwickelte, wurde die Rücklagerung des Internus und Vorlagerung des Externus ausgeführt. Da diese Operation aber nur einen vorübergehenden Erfolg hatte, wurde nach 2 Jahren wiederholt operirt. Um die Wirkung des Internus möglichst aufzuheben, wurde ein etwa 1 cm langes Stück desselben resecirt. Da der Rectus externus vollständig atrophirt war, wurde ein Stück subconjunctivalen Gewebes und der Tenon'schen Kapsel, sowie der Conjunctiva selbst excidirt und die Lücke durch Suturen vereinigt. So wich der Bulbus nur wenig von der Mittellinie ab.

4) **Soll man die Granulationen gemässigt oder „heroisch" behandeln?** von G. Crainiceau.
Verf. verwirft bei Trachom das Bürsten, Excidiren, Ausquetschen und Scarifiren der erkrankten Conjunctiva, er empfiehlt das Waschen mit einem mit Sublimatlösung (1:3000) getränkten Wattebausch; den Galvanokauter wendet er nur bei prägnanteren, trockenen Granulationen an, die Lapislösung in purulenten Fällen, doch nur so lange die Eiterung dauert. Bei grossen stieligen Granulationen allein greift er zur Scheere, den Cuprumstift gebraucht er nur noch in der Privatpraxis bei veralteten Fällen.

5) **Zur Vereinfachung spektroskopischer Apparate für die Untersuchung von Farbenblinden zu ärztlichen Zwecken,** von Prof. Dr. Schöler.

April.

1) **Die Ora serrata, das Glaucoma acutum und dessen Verlauf,** Demonstrationsvortrag von W. Schön.
Was bisher als normale Ora serrata beschrieben wurde, ist schon eine erworbene Veränderung und stellt die Vorstufe der wesentlichen Veränderungen bei Glaucoma acutum, oder besser prolapticum, dar.

2) **Noch zwei Fälle von Aktinomykose des Thränenröhrchens,** von Theodor v. Schröder.
Die Fälle betrafen ein 18jähriges Mädchen und eine 32jährige Frau, bei denen sich unterhalb des rechten unteren Thränenröhrchens eine erbsengrosse Geschwulst, sowie eine Erweiterung des Thränenpunktes zeigte. Nach Spaltung des Thränenröhrchens liessen sich einige grünliche Körner entfernen, die das typische Bild der Actinomycesdrusen und -Fäden ergaben.

Digitized by Google

3) Ueber einseitige Amblyopia peripherica acuta, von Dr. Cramer.

Es handelt sich um einen 65jährigen Mann, der über Nebelsehen mit dem linken Auge und linksseitigen Kopfschmerz klagte. Die Sehschärfe war bei einer Myopie von $^1/_{10}$ nahezu eine volle; ophthalmoskopisch fand sich keine Abnormität. Dagegen fand sich eine concentrische Gesichtsfeldbeschränkung, nach aussen zunächst ein absoluter Defect von 15—25° und dann ein relativer Defect von 10°, wo das weisse Papierquadrat zwar gesehen wird, aber grau oder schmutzig erscheint. Nach heissen Fussbädern und Jodkali trat Heilung ein. Der Fall entspricht den 1892 von Samuelsohn mitgetheilten Fällen, welche er als Amblyopia peripherica bezeichnet.

---

4) Einseitige, isolirte, congenitale Abducenslähmung, von W. Feilchenfeld.

Verf. theilt eine angeborene linksseitige Abducenslähmung mit bei einem 25jährigen, sonst vollständig gesunden Fräulein.

---

5) Völlige Accommodationslähmung nach Austernvergiftung, von Demselben.

Nach Genuss von Büchsenaustern trat bei einem jüngeren Offizier nach 14 Tagen vollständige Accommodationslähmung neben Halsschmerzen, leichtem Durchfall und Trockenheit des Halses auf. Horstmann.

II. Archives d'ophtalmologie. 1896. Januar.

1) De l'élongation des muscles oculaires dans le traitement du strabisme non paralytique, par M. Panas.

P. findet, dass die Retraction der Sehne nach der Tenotomie bei einfachem, nicht paralytischem Strabismus das Haupthinderniss für einen guten Erfolg darstellt. So kam er auf den Gedanken, der Tenotomie eine Dehnung des verkürzten Muskels sammt Sehne vorauszuschicken. Hierdurch will er zugleich den Tonus des betr. Muskels verringern. Zu dem Zweck führt er nach Freilegung der Insertion am Auge einen grossen Schielhaken unter den von seiner Scheide umgebenen Muskel und umfasst so seine Sehne und ihre ganze aponeurotische Insertion an der Sklera. Durch laterale und von vorn nach hinten gerichtete Züge trennt er so den Muskel in der Scheide von der darunterliegenden Sklera, bis er den Bulbus, ohne den geringsten Widerstand zu finden, nach der entgegengesetzten Seite ziehen kann. Dann wird die Tenotomie ausgeführt und gewöhnlich das zweite Auge in derselben Weise behandelt.

---

2) Cysticerques de l'orbite, par M. Fromaget.

Im Vergleich zum intraocularen Cysticercus ist der intraorbitale ganz ausserordentlich selten. Im vorliegenden Falle handelt es sich um einen 30jährigen Mann, der unter Lidoedem, Ptosis und Schmerzen erkrankte und einen Tumor am inneren oberen Rand der Orbita darbot. Derselbe erwies sich nach seiner Freilegung als Cysticercus. Im Anschluss an diesen Fall werden die von v. Graefe, Sichel, Hirschberg und Horner veröffentlichten Krankheitsgeschichten mitgetheilt.

---

3) Contribution à la connaissance de la thrombophlébite orbitaire, par M. Mitvalsky.

Digitized by Google

4) Du trouble visuel par la dispersion des rayons lumineux dans le cas de taie cornéenue, par van Duyse.

Angeregt durch die Veröffentlichung von Hirschberg (C.-Bl. f. A. Oct. 1895) in Betreff der Frage, ob eine Iridectomie oder Hornhautfärbung bei Maculae corneae indicirt ist, ahmte Verf. die Verhältnisse am Auge an der photographischen Linse genau nach. Er machte zwei Aufnahmen. Die erste mit einem Objectiv, auf das er ein Stück Fliesspapier geklebt hatte und dessen Diaphragma auf der dem Papier entgegengesetzten Seite einen Ausschnitt entsprechend einer Iridectomie hatte. Die zweite Aufnahme geschah mit demselben Objectiv, nur dass zuvor das Papierstück mit Tinte schwarz gefärbt worden war. Während das erste Bild ganz flau ausfiel, erschien das zweite absolut scharf, wie mit freiem Objectiv aufgenommen. Also, nach H., bei Licht zerstreuenden Hornhautflecken keine Vergrösserung, sondern Verkleinerung der Pupille.

Februar.

1) Du glaucome sympathique, par M. Abadie.

Es ist eine bekannte Thatsache, dass nach der Iridectomie eines glaucomatösen Auges das andere bis dahin gesunde häufig von Glaucom befallen wird. Dieses letztere dauert nicht lange und heilt nach A. spontan oder nach Eserineinträufelungen. Er nennt es deshalb transitorisches Glaucom.

Nicht zu verwechseln mit diesem ist das sympathische Glaucom, von dem ein typischer Fall mitgetheilt wird.

Eine 45jährige Frau hatte ihr linkes Auge allmählich ohne Schmerzen bis auf Lichtschein verloren. Die Untersuchung ergab Glaucoma chron. simplex mit Drucksteigerung und Sehnervenexcavation. Nach Ausführung der Iridectomie traten starke Schmerzen auf, die Vorderkammer stellte sich nicht her, S war = 0, der Druck blieb hoch, kurz, es zeigte sich das Bild des sog. malignen Glaucoms. Bei der Vorstellung nach 3 Wochen wurde links Stat. id. constatirt, dagegen war das bis dahin ganz gesunde rechte Auge stark geröthet, die Pupille war weit, im Pupillargebiet befand sich Exsudat und der Druck war deutlich erhöht. Nach der Enucleation des linken Auges trat baldige Besserung ein, und die S hob sich auf $^2/_3$. Nichts desto weniger litt die Pat. jeden Tag unter glaucomatösen Anfällen, die erst auf Eserin, Chinin und Bromnatrium wichen. Der endliche Ausgang war ein guter, so dass die Medication allmählich ausgesetzt werden konnte. Verf. hält den mitgetheilten Fall für ein wahres sympathisches Glaucom wegen des Pupillarexsudates und der günstigen Beeinflussung durch die Enucleation des zuerst erkrankten Auges.

---

2) Les nouvelles idées sur les fonctions de la rétine, par M. Parinaud.

3) Les rayons Röntgen en chirurgie oculaire, par van Duyse.

Um Fremdkörper im Auge festzustellen, die durch ihre Lage (z. B. hinter der Iris) dem Augenspiegel nicht zugänglich sind und durch ihre Natur auf die Magnetnadel nicht reagiren, will Verf. die Röntgen'schen Strahlen benutzen. Zu dem Zweck führte er Kaninchen kleine Schrotkörner in die hintere Kammer ein, luxirte das Auge und gewann nach einer Exposition von 10 Minuten ein gutes Schattenbild des Fremdkörpers. Das Auge ruhte auf dem in schwarzes Papier eingeschlagenen empfindlichen Plättchen, während die Hittdorf'sche Röhre oberhalb des Bulbus angebracht war.

Beim menschlichen in situ befindlichen Auge ist aus anatomischen Gründen nur der vordere Abschnitt den Strahlen resp. der photographischen Anordnung

Digitized by Google

zugänglich. Daher macht Verf. den Vorschlag, durch Einspritzen von physiologischer Salzlösung in die Tenon'sche Kapsel einen temporären Exophthalmus hervorzurufen, um so weitere Abschnitte des Bulbus den Strahlen aussetzen zu können. Eine Schädigung des Auges ist angeblich ausgeschlossen.

4) **Déplacement des glandes lacrymales**, par M. Golovine.

Ein 18jähr. Mann litt ohne bekannte Veranlassung an einer Verlagerung beider Thränendrüsen in das obere Lid, welches über das Auge herabhing und das Aussehen der sog. Ptosis adiposa darbot. Bei der Operation zeigte sich, dass die Thränendrüse in der Fascia tarso-orbitalis herabgestiegen war, wodurch letztere eine Duplicatur bildete. Nach Reposition der Drüse und Abtragung eines Theils der Fascie und Vernähung derselben, wurde erstere wieder in ihrer natürlichen Lage zurückgehalten. Alfred Moll.

III. Recueil d'ophthalmologie. 1896. Januar.

1) **De l'hérédité syphilitique oculaire à la deuxième génération**, par Galezowski.

Mehrere Fälle von Keratitis diffusa und Chorioretinitis bei Erwachsenen und Kindern, welch letztere weder selbst, noch deren Eltern an erworbener Syphilis gelitten hatten, liessen G. weitere Nachforschungen anstellen, aus denen hervorging, dass die Grosseltern der betr. Kranken Lues acquirirt hatten. Die beiden nachfolgenden Generationen litten also an hereditärer Lues. In solchen, von Fournier als parasyphilitisch bezeichneten Fällen wurde durch Jahre lang fortgesetzten Gebrauch von Hg stets eine Besserung resp. Heilung erzielt.

2) **Immunité trachomateuse**, par Malgat.

Mittheilung mehrerer Fälle von lange Zeit nur einseitig gebliebenem Trachom. Die Ursache hierfür glaubt M. nur durch Impfung des gesunden Auges feststellen zu können. Letztere hat er aber natürlich aus naheliegenden Gründen unterlassen. Thierversuche beweisen in dieser Frage nichts.

3) **Sa conjonctivite pseudo-membraneuse et ses formes cliniques en Égypte**, par Sameh.

Vergl. den ähnlichen Artikel im Märzheft des Recueil.

Februar.

1) **De la conduite à tenir dans le cas de blessure du globe de l'oeil et de la cavité orbitaire par des grains de plomb de chasse ou de petit calibre**, par Yvert.

Folgende, ziemlich selbstverständliche, Regeln werden aufgestellt: Beim Fehlen aller localen entzündlichen Symptome abwartende Behandlung. Falls sich Entzündung oder Eiterung einstellt, soll der Fremdkörper herausgezogen werden. Bei der geringsten sympathischen Reizung ist die Exenteratio orbitae zu machen.

2) **Sur l'importance des mesurages ophthalmométriques**, par Schwarzschild.

3) **Études ophthalmologiques**, par Chauvel. (Suite.)

Digitized by Google

März.

1) **Iritis syphilitique unilatérale avec gomme de l'iris. Quérison avec restitution complète de la vision.**

Die Iritis trat 3 Monate nach der Infection auf.

2) **Études ophthalmologiques**, par Chauvel. (Suite.)

3) **Sa conjonctivite pseudo-membraneuse en Égypte**, par Sameh.

Die Krankheit ist sehr häufig in Aegypten, und namentlich ist es die peracute Form, die beobachtet wird. — Die bacteriologische Untersuchung ist noch zu keinem endgiltigen Resultat gekommen. Alfred Moll.

Vermischtes.

Ophthalmologische Gesellschaft in Heidelberg 1896.

Einladung zur diesjährigen Zusammenkunft: Mittwoch, den 5. Aug.: Tag der Zusammenkunft; Ausschuss-Sitzung. — Donnerstag, den 6. Aug.: Erste Sitzung, Morgens 9 Uhr in der Aula der Universität. — Freitag, den 7. Aug. und Sonnabend, den 8. Aug.: Sitzungen und Zusammenkünfte.

Vorträge und Demonstrationen bitte ich möglichst frühzeitig bei mir anzumelden. Anmeldungen, die nach dem 3. Aug. kommen, können in der Vortragsliste nicht mehr berücksichtigt werden.

Mainz, März 1896. I. A. des Ausschusses: Med.-Rath Dr. W. Hess.

Bibliographie.

1) Die antiken Büsten des Homer. Eine augenärztlich-ästhetische Studie, von Prof. Hugo Magnus. (Breslau. Kern. 1896). Verf. hat es sich zur Aufgabe gemacht, zu untersuchen, in welcher Weise der Künstler das die allgemeine Schönheit des menschlichen Körpers so sehr schädigende Gebrechen der Blindheit wiedergegeben hat und knüpft daran die Grundsätze, von denen der bildende Künstler bei der Darstellung entstellender krankhafter Körperzustände überhaupt auszugehen hat. Ausser der Analyse der bisher bekannten Homerköpfe findet sich eine genaue Beschreibung einer Büste aus der Galleria Doria Pamphilj, deren bisher nicht veröffentlichte Abbildung als vorzüglich gelungene Heliogravüre dem Werke beigegeben ist. Zum Schluss wird die Frage erörtert, aus welcher Krankheit die bei den Homerköpfen dargestellte Erblindungsform hervorgegangen sein kann. — Verf. ist der Ansicht, dass Blinde, die an sog. ägyptischer Augenkrankheit, bezw. ihren Folgen litten, dem Künstler als Modell gedient haben. Moll.

2) Ein Fall von einseitiger Erblindung und Diabetes mellitus nach schwerem Trauma, von L. Weiss und M. Görlitz. (Archiv für Augenheilk. Bd. XXXI.) Ein junger, bis zu seinem Unfall ganz gesunder Mann stürzte von einer grossen Höhe herab; Blut kam aus Mund, Ohr und Nase; 8 Tage lang war der Kranke bewusstlos. Als er wieder zum Bewusstsein kam, war das eine Auge völlig blind, wohl durch Zerreissung des Opticus bei der stattgehabten Basisfractur. Pat. klagte dann über Kopfschmerzen, vermehrten Durst und vermehrte Urinabsonderung. Bei der 4 Monate nach der Verletzung vorgenommenen Urinuntersuchung wurde ein Zuckergehalt von $^1/_4$ % gefunden,

Digitized by Google

der dann unter geeigneter Diät zeitweise ganz zurückging. Was den traumatischen Diabetes anbelangt, so sind verschiedene Theorien zu seiner Erklärung aufgestellt worden. Zuerst denkt man natürlich an eine Verletzung einer bestimmten Stelle am Boden des 4. Ventrikels. Sodann kann auch eine Affection des Wurms im Kleinhirn Diabetes hervorrufen. Ferner kann der durch Schlag oder Stoss gewaltsam und plötzlich verdrängte Liquor cerebrospinalis den Boden des 4. Ventrikels mehr als andere Hirntheile insultiren und so Diabetes bedingen. Endlich kann man sich auch vorstellen, dass die allgemeine Erschütterung des ganzen Körpers entweder durch ihre Einwirkung auf das Centralnervensystem oder auch auf die peripheren Nerven zusammen mit der psychischen Erschütterung zur Entstehung des Diabetes führt. Moll.

3) Ueber Gesichtsfeldermüdung und Gesichtsfeldeinengung mit Berücksichtigung der Simulation, von Schmidt-Rimpler. (Wiener med. Wochenschr. 1895. Nr. 43.) Nicht um Gesichtsfeldermüdung handelt es sich in den meisten Fällen von concentrischer Einengung, sondern um Ermüdung der Aufmerksamkeit, welch letztere bei nervösen Personen gelegentlich natürlich schneller auftreten wird. Eine energische Aufforderung, genau aufzupassen, lässt das Gesichtsfeld sehr häufig um 5—20° in den einzelnen Meridianen grösser erscheinen. — Eine Simulation concentrischer Gesichtsfeldeinengung ist nicht selten, und zwar ist es leichter, eine starke Einengung zu simuliren, als eine geringe. Uebrigens geben Simulanten, wenn man sie zu verschiedenen Zeiten und an verschiedenen Perimetern prüft, ganz verschiedene Aussengrenzen an. Moll.

4) Zum Credé'schen prophylaktischen Verfahren, von Hosch. (Jahresber. der allgem. Polikinik des Cantons Basel-Stadt.) H. sah trotz Anwendung des Credé'schen Verfahrens den Ausbruch einer typischen Blennorrhoea neonatorum. Er glaubt, dass die Entwickelung einer Blennorrhoe leicht übersehen werden kann durch den Reizzustand, den die Einträufelung der Silbernitratlösung häufig auf der Conjunctiva der Neugeborenen hervorruft. Deshalb begnüge man sich, den Müttern und Hebammen strenge Reinlichkeit anzuempfehlen und die Augen der Kinder mit einem indifferenten Mittel, wie Borlösung, auszuwaschen. Moll.

5) Die sympathische Ophthalmie oder Ophthalmia migratoria und ihre Prophylaxe, nach einem Vortrage im ärztl. Verein der Stadt Luzern, von Dr. Jul. Pfister, Augenarzt in Luzern. (Correspondenzblatt f. Schweizer Aerzte 1895. Nr. 17.) Historisch-kritische Darstellung. Zieht die Enucleation der Exenteration als sicherer vor. Fünf günstig verlaufene eigene Fälle von Enucleation während Panophthalmitis. Emmert.

6) Enucleation und Exenteration (Evisceration), von E. Pflüger. (Correspondenzbl. f. Schweiz. Aerzte 1896. Nr. 1.) Entgegnung auf Pfister's Arbeit. Gegen sympath. Ophthalmie ist Enucleation das sicherste Prophylacticum; während der Panophthalmitis ist aber Evisceration das gefahrlosere Verfahren. Emmert.

7) Beitrag zur Casuistik der Enucleatio bulbi panophthalmitischer Augen, von Dr. Fr. Stocker, Augenarzt in Luzern. (Correspondenzbl. f. Schweizer Aerzte 1896. Nr. 1.) St. berichtet über 41 bei acuter Uveitis infectiosa purulenta ausgeführte und günstig verlaufene Fälle von Enucleatio bulbi, welche er, weil viel sicherer wirkend, auch bei Panophthalmitis der Evisceration vorzieht. Emmert.

8) Ein Fall von beiderseitiger in den Glaskörper vordringender Arterienschlinge, mitgetheilt von Dr. G. Wachtler, Operationszögling an der k. k. Augenklinik in Graz. (Wiener med. Wochenschrift. 1896. Nr. 10.)

Digitized by Google

Bei einem 21jähr. Manne, der nicht die geringsten Zeichen einer abgelaufenen Entzündung am Augengrunde darbot, zeigte sich an beiden Augen ein Befund, wie er Anomalien der persistirenden Arteria hyaloidea zukommt, nur war die Entwicklung von Gefässschlingen nicht aus der Centralarterie, sondern aus einem Hauptaste der Netzhautarterien erst in nächster Nähe des Papillarrandes zu constatiren. Es handelte sich ohne Zweifel um eine congenitale Bildung.

Schenkl.

9) Ueber Blepharochalasis (Erschlaffung der Lidhaut), von Prof. E. Fuchs. (Krankenvorstellung in der Sitzung der Gesellschaft der Aerzte in Wien, vom 6. Dec. 1895.) (Wiener klin. Wochenschr. 1896. Nr. 7.) Die Blepharochalasis betrifft vorzüglich die Haut der oberen Lider und tritt stets beiderseitig auf. Die Haut ist ungemein dünn, gefaltet und hat ihre Elasticität verloren. Sie ist verbreitert und zeigt eine eigenthümliche Röthung ohne abnorme Pigmentirung. Vor Allem sind diese Veränderungen zwischen Augenbrauen und oberem Rande des Tarsus bemerkbar und nehmen nach dem äusseren Augenwinkel hin an Intensität zu. Der äussere Lidwinkel erscheint oft weit, abgerundet und durch ein dünnes Häutchen gebildet, welches sich zwischen die Lider einschiebt. Zur Atrophie der Haut kommt eine besondere Erschlaffung des Unterhautzellgewebes, in Folge deren die Haut des oberen Lides in Form eines schlaffen und gerötheten Beutels herabhängt, und nicht selten ein wirklicher Tiefstand des Lides bedingt wird; doch ist derselbe nie so bedeutend, dass dadurch das Sehen gestört wird. Das Leiden kommt bei Personen im jugendlichen und mittleren Lebensalter, sowohl bei Männern als Weibern, vor. Bestimmte Anhaltspunkte für das Entstehen der Veränderungen der Lider aus einer ödematösen Schwellung liegen bis jetzt nicht vor. Das Wesen der Krankheit besteht in einer Atrophie der Lidhaut mit Verdünnung und Elasticitätsverlust und in Folge dessen Ausdehnung derselben; ferner in einer Atrophie oder wenigstens Erschlaffung des Unterhautzellgewebes. Als Ptosis ist die Affection nicht zu bezeichnen, da eine solche im eigentlichen Sinne kaum vorhanden ist. Es ist möglich, dass diese Fälle auch zuweilen mit langsam verlaufender Atrophie der Lidhaut ohne vorausgegangenen entzündlichen Erscheinungen entstehen und als neuropathische angesehen werden müssen. In einer Anzahl von Fällen folgte die Erschlaffung der Lidhaut auf vorausgegangenes Oedem. Es kann sich aber auch um periodisch recidivirende Oedeme handeln, wie sie namentlich bei Frauen häufig vorkommen und als angioneurotisch angesehen werden. Die langandauernde, oft wiederholte Ausdehnung der Haut führt dann zu Verdünnung und zum Elasticitätsverlust derselben. Die durch die Blepharochalasis bedingte Entstellung lässt sich nur auf operativem Wege (am besten durch Entfernung eines horizontalen Hautstreifens, verbunden mit der Hotz'schen Operation) verbessern.

Schenkl.

10) Einen Fall von exteriorer Ophthalmoplegie demonstrirt Dr. C. Kunn im Vereine für Psychiatrie und Neurologie in Wien am 11. Febr. 1896. (Ibid. Nr. 10). Bei einem 25jährigen Manne, der mit Ausnahme der Augenstörungen nicht die geringsten Symptome einer Erkrankung darbot, war exteriore Ophthalmoplegie vorhanden, die sich durch eine ausserordentliche Variabilität der Erscheinungen und einen raschen Wechsel der Intensität der Symptome auszeichnete. Das Bild änderte sich beinahe von Stunde zu Stunde. Hochgradige Ptosis wechselte mit geringen Graden derselben; bald waren die Convergenzbewegungen unmöglich, bald gelangen sie ganz gut; beim Blicke gerade aus wechselte Strabismus mit symmetrischer Stellung u. s. w., immer zeigte sich aber deutlich der Einfluss der Ermüdung der Augenmuskeln auf ihre Leistungsfähig-

Digitized by Google

keit. Die motorische Kraft und die Ausdauer der übrigen Körpermusculatur war völlig normal. Das ganze Krankheitsbild sprach für eine asthenische Ophthalmoplegie. Schenkl.

11) Fünfter Bericht über die Abtheilung für Augenkranke im Landesspitale zu Laibach (vom 1. Januar bis 31. December 1895). Staroperationen 80 und zwar mit dem Lappenschnitt 51, mit linearen Schnitte 5, Discissionen 24. In zwei Fällen von Starextraction mit Lappenschnitt kam es nach normaler Operation zur Wundeiterung ohne dass die Ursache nachweisbar gewesen wäre. In einem Falle mit schwerer Entbindung der Linse musste wegen Pupillenverschluss nachträglich die Iridectomie gemacht werden. Unter den 42 mit grauem Star behafteten Kranken besassen nur 21 keine Complicationen. Das verheerende Erdbeben, welches Laibach in der Nacht des 14. April heimsuchte, zerstörte das Landeshospital vollkommen; unter den aus den Krankensälen flüchtenden Augenkranken befanden sich auch drei erst wenige Tage vorher Operirte (Cataracta und Occlusio pupillae), ohne einen Schaden davon getragen zu haben. In dieser Zeit bis Ende Juni wurde wegen der häufigen Erdstösse in den meisten Fällen die zur Staroperation kamen eine präparatorische Iridectomie vorangeschickt, um bei einer eventuellen Panik die Augen möglichst wenig zu gefährden. Schenkl.

12) Kurzer Bericht über die Wirksamkeit der Augenabtheilung des Stefans-Hospitales in Reichenberg im Jahre 1895, erstattet vom ärztlichen Leiter Dr. Franz Bayer (Correspondenzblatt des Vereins deutsch. Aerzte in Reichenberg. 1896. Nr. 1). Staroperationen: 90 (43 M., 47 F.) und zwar Lappenschnitt nach oben in 66 Fällen, bei uncomplicirter Cataracte mit 59 vollen und 4 theilweisen Erfolgen; bei complicirter Cataracte mit 1 vollem Erfolge und 2 theilweisen Erfolgen; Linearschnitt ohne und mit Iridectomie in 11 Fällen (bei Cataracta mollis 7 Mal, bei Wundstar 2 Mal, bei Nachstar 2 Mal) in allen Fällen mit vollem Erfolge; Discissio cataractae in 13 Fällen (bei angeborenen Totalstar 4 Mal, bei Schichtstar 3 Mal, bei Nachstar 5 Mal, bei hochgradiger Kurzsichtigkeit 1 Mal) mit 12 vollen Erfolgen und einem theilweisen Erfolge. Schenkl.

13) Hermann Helmholtz. Nach einer in der feierlichen Jahressitzung (14. October 1895) der Budapester k. Gesellschaft der Aerzte gehaltenen Denkrede, von Prof. Dr. W. Goldzieher in Wien. 1896. Verlag von Moritz Perles.

14) (Aus der III. medicinischen Klinik des Herrn Prof. v. Schrötter.) — Ueber das gleichzeitige Vorkommen von Morbus Basedowii und Tetanie bei einem Individuum, von Dr. M. Steinlechner. (Wien. klin. Wochenschr. 1896. Nr. 1.) Eine 20jährige Patientin, die seit frühester Kindheit an einer parenchymatösen Struma litt, erkrankte an Tetanie; später traten die typischen Symptome eines Morbus Basedowii hinzu; die Kranke erlag einer acuten Nephritis. Bei der Section fand sich in der Grosshirnrinde ein eingekapselter Cysticercus. St. glaubte, dass in dem gegebenen Falle die Grosshirnrinde durch den Fremdkörper eine derartige Veränderung erlitt, dass sie auch auf leichtere Reize, die von der Peripherie her zu ihr gelangten mit bedeutenden motorischen Effecten reagirte. Die Reize für die peripheren Nerven lieferten die Toxine, welche in Folge der mangelhaften Function der veränderten Thyreoidea im Körper angehäuft wurden. Die Veränderung der Thyreoidea, welche das erste Symptom der Erkrankung war, hat einerseits die Tetanie, andererseits den Morbus Basedowii ausgelöst. Schenkl.

Um Einsendung von Separatabdrücken wird gebeten.

Verlag von Veit & Comp. in Leipzig. — Druck von Metzger & Wittig in Leipzig.

Digitized by Google

Centralblatt

für praktische

AUGENHEILKUNDE.

Herausgegeben von

Prof. Dr. J. Hirschberg, Geh. Med.-Rath, in Berlin.

Unter ständiger Mitwirkung der Herren Dr. Ancke in München, Dr. Berger in Paris, Prof. Dr. Birnbacher in Graz, Dr. Brailey in London, Prof. Dr. H. Cohn in Breslau, Doc. Dr. Cl. du Bois-Reymond in Berlin, Dr. Dahrenstaedt in Herford, Doc. Dr. E. Emmert in Bern, Dr. Ginsberg in Berlin, Prof. Dr. Goldzieher in Budapest, Dr. Gordon Norrie in Kopenhagen, Prof. Dr. Horstmann in Berlin, Dr. Issigonis in Smyrna, Prof. H. Knapp in New York, Prof. Dr. Krückow in Moskau, Dr. Kuthe in Berlin, Dr. Landau in Coblenz, Prof. Dr. Magnus in Breslau, Surg. Capt. F. P. Maynard in Calcutta, Dr. Michaelsen in Görlitz, Dr. van Millingen in Constantinopel, Dr. Moll in Berlin, Prof. Dr. J. Munk in Berlin, Dr. Neuburger in Nürnberg, Dr. Peltesohn in Hamburg, Doc. Dr. Peschel in Turin, Dr. Purtscher in Klagenfurt, Dr. M. Reich in Charkow, Dr. Scheer in Oldenburg, Prof. Dr. Schenkl in Prag, Doc. Dr. Schwarz in Leipzig, Dr. Spiro in Berlin, Dr. Stiel in Köln.

Monatlich ein Heft. Preis des Jahrganges 12 Mark. Zu beziehen durch alle Buchhandlungen des In- und Auslandes und die Postanstalten des Deutschen Reiches.

Juni. Zwanzigster Jahrgang. 1896.

Inhalt: **Originalmittheilungen.** I. Cryptoglioma retinae. Vorläufige Mittheilung. Von Prof. **J. Schöbl** in Prag. (Schluss.) — II. Zur Pfropfung nach Thiersch in der Augenheilkunde. Von Dr. **E. Franke** in Hamburg. — III. Ueber einen Widerspruch der Prüfung am Stereoskop und am Hering'schen Fallapparat. Von Dr. **Richard Simon** in Berlin.

Klinische Beobachtungen. I. Die Durchblutung der Hornhaut, von J. Hirschberg. — II. Ueber periodische Sehstörungen in Folge von Hornhauttrübung, von Dr. A. Stiel in Köln.

Neue Instrumente, Medicamente etc. Eine einfache Verbesserung des amerikanischen Stereoskops zwecks Uebung Schielender, von Dr. Walter Albrand.

Gesellschaftsberichte. Königl. Aerzte-Verein in Budapest.

Referate, Uebersetzungen, Auszüge. 1) Der Bau und das Wesen des Glioma retinae, von Dr. Richard Greeff. — 2) Manuel du Strabisme, par E. Javal. (Schluss.)

Journal-Uebersicht. I. The Ophthalmic Review. — II. Presbyterian Eye, Ear and Throat Charity Hospital Reports.

Vermischtes.

Bibliographie. Nr. 1—3.

I. Cryptoglioma retinae.

Vorläufige Mittheilung.

Von Prof. **J. Schöbl** in Prag.

(Schluss.)

Status vom 22. November 1893.

Das rechte Auge ist etwas vergrössert, so dass es von den an den Rändern etwas gerötheten Lidern eben bedeckt wird. Die Form des

Digitized by Google

Augapfels ist eine unregelmässige, knollenförmige und lässt in den vorderen Partien einige flachbuckelförmige Erhabenheiten wahrnehmen. Die Farbe ist im Allgemeinen bläulich graue Schieferfarbe, doch mengen sich an einzelnen Stellen hiermit auch andere Farbentöne, so namentlich gelb, braun und rosenroth. Die Stelle der ehemaligen Hornhaut ist nur schwer kenntlich und nur durch das durchschimmernde, der Hinterfläche angelagerte Irispigment markirt; von der Mitte dieser rundlichen Partie nach Innen hin verlaufend findet sich eine strahlige, intensiv weiss gefärbte, etwas eingezogene Narbe von etwas mehr als 9 mm Länge und 3 mm grösster Breite, welche etwas bogig horizontal verläuft und etwa 3 mm weit in die innere Ciliargegend übergreift, woselbst sich eine flachbuckelförmige Hervortreibung von gelblichröthlicher Farbe von fast Erbsengrösse befindet und in welcher neoplastische Blutgefässe verlaufen, welche auch, wohl sparsamer, in den übrigen vorderen Partien, namentlich der der Hornhaut entsprechenden Stelle wahrgenommen werden. Die Conjunctiva bulbi ist, soweit sie sichtbar ist, stark hyperämisch.

Ob die Empfindlichkeit des degenerirten vergrösserten Bulbus gesteigert ist oder nicht, lässt sich kaum entscheiden, da das Kind die Untersuchung äusserst erschwert und bei der leisesten Berührung an den verschiedensten Stellen selbst ausserhalb des Auges mit äusserster Heftigkeit reagirt; die Tensio fast — 2.

Das linke Auge, welches sonst äusserlich ganz normal erscheint, zeigt eine starke pericorneale episclerale Gefässinjection, die Hornhaut ist vollkommen normal.

In der Vorderkammer sehen wir eine weissröthliche Geschwulst, welche, vom lateralen Winkel der Kammer ausgehend, sich medialwärts so weit ausgedehnt hat, dass sie nunmehr gut zwei Dritttheile der ganzen Vorderkammer einnimmt.

Die ganze Geschwulst erscheint ganz deutlich aus einzelnen rundlichen Knötchen von der Grösse eines etwas aufgequollenen Grieses zusammengesetzt, so dass sie einem Stückchen von grobem Griesbrei nicht unähnlich sieht. Die ganze Geschwulst ist von neoplastischen Blutgefässen durchsetzt, welche im lateralen Kammerwinkel entspringen und mit vorwiegend horizontaler Richtung medialwärts bis zum äussersten Rand der Geschwulst verlaufen, ja nach abwärts sogar an einer Stelle die Geschwulst verlassen, um in das Irisgefüge einzudringen.

Die Iris, soweit dieselbe sichtbar ist, ist zeisiggrün decolorirt mit nicht wahrnehmbarer Zeichnung. In der obersten Partie scheint die Iris zu fehlen, bei genauerer Untersuchung überzeugt man sich jedoch, dass hier der pupilläre Rand derselben nach rückwärts umgestülpt ist, wodurch das scheinbare Colobom zu Stande kommt.

Durch diese colobomatöse Lücke kann man, wenn auch schwierig,

Digitized by Google

zwischen dem oberen Geschwulstrand und dem oberen Ciliarrand der Iris einigen Einblick in das Innere des Auges gewinnen. Man sieht daselbst einen leichten grauen Reflex, kann jedoch keine Details und nichts vom Augengrunde bemerken, als einen röthlichen Reflex. Die Sehkraft erscheint auf das Unterscheiden von Licht und Dunkel herabgesetzt; die Tensio — 3.

In Fig. 2*a* und *b* habe ich beide Augen in diesem Stadium abgebildet, *a* in natürlicher Grösse, *b* die linke Vorderkammer vergrössert.

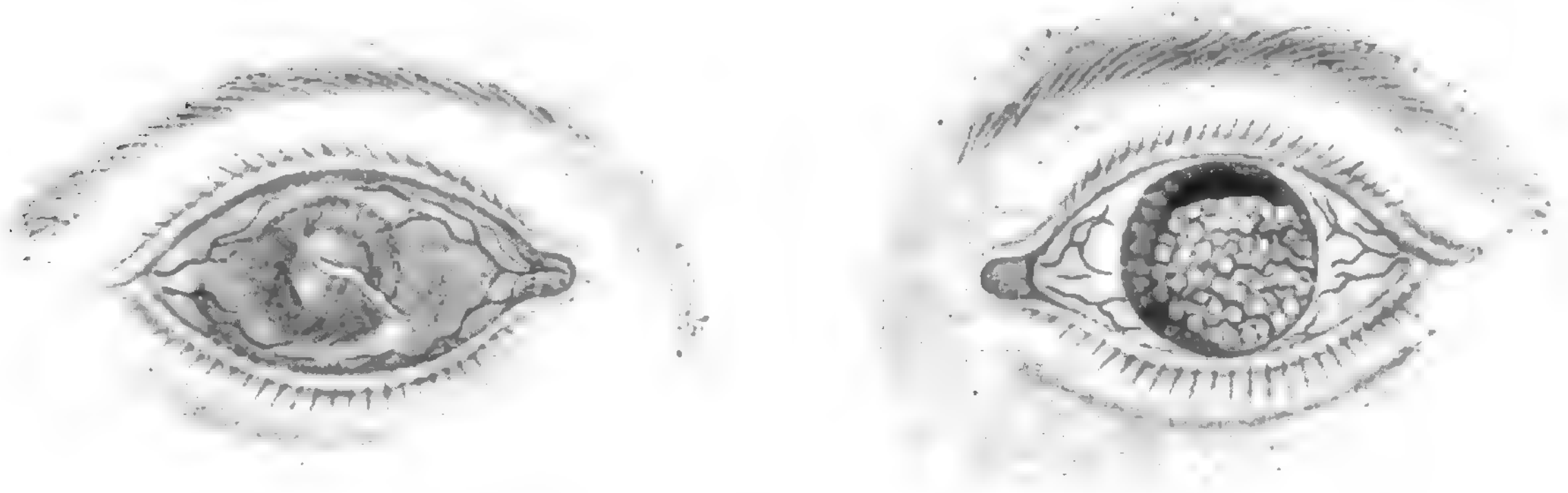

Fig. 2*a*.

Was den Gesammtorganismus anbelangt, erscheint das Kind, dem Alter entsprechend, ziemlich gut entwickelt und gesund.

Was den Verlauf in den folgenden 14 Tagen, bevor ich die Patientin auf meiner Klinik vorstellte, anbelangt, so stellten sich folgende Veränderungen ein:

Das rechte Auge vergrösserte sich kaum scheinbar ein wenig, die buckelförmige Hervortreibung in der inneren Ciliargegend wurde jedoch merklich grösser und prominenter und zeigte Fluctuation bei der Berührung, so dass augenscheinlich an dieser Stelle eine neue Perforation der Bulbuskapsel nahe bevorstand.

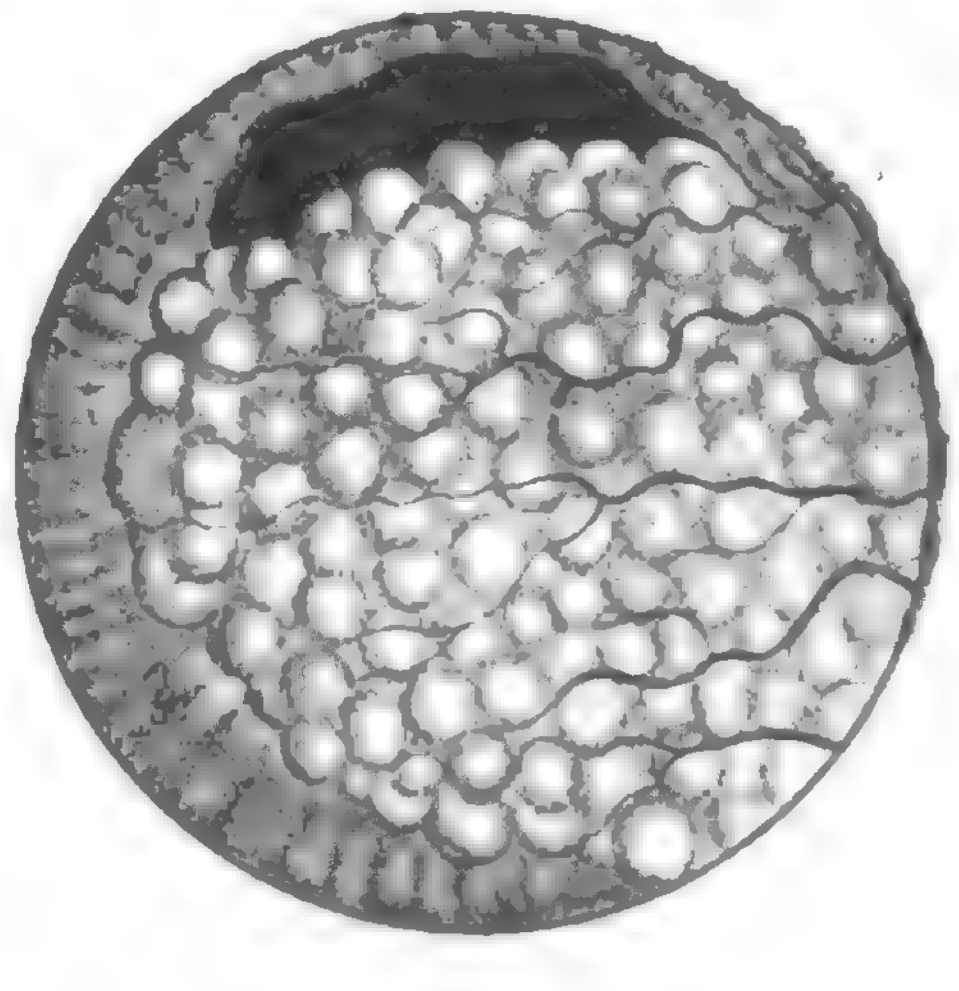

Fig. 2*b*.

Das linke Auge blieb äusserlich unverändert; die Geschwulst in der Vorderkammer vergrösserte sich jedoch merkbar am medialen Rande und zwar durch deutliche Apposition neuer und neuer Knötchen, so dass der freie Raum der Kammer, welcher von mondsichelförmiger Gestalt war, sich wesentlich verschmälerte. Gleichzeitig begannen am lateralen Kammerwinkel, woher die Geschwulst ausgegangen war, sich kleine Herde regressiver Metamorphose zu zeigen von gelblich grauer Farbe, einer käsigen Detritusmasse nicht unähnlich.

Am 6. December 1893 habe ich diesen ungemein interessanten Fall meinem klinischen Auditorium, unter welchem sich auch viele Spitalsärzte

Digitized by Google

befanden, vorgestellt. Was zunächst das rechte Auge anbelangt, so schloss ich aus dem oben angeführten Befunde: der knollenartigen Vergrösserung, namentlich der vorderen Partien des Bulbus, aus der Narbe in der Hornhaut und Ciliargegend und aus dem daselbst durchschimmernden Irispigment und aus der nunmehr abermals mit einem Durchbruch drohenden fluctuirenden buckelförmigen Hervortreibung in der äusseren Ciliargegend unmittelbar neben der alten Narbe und der verringerten Tension des Auges, in pathogenetischer Beziehung, dass es sich in diesem Auge, an welchem kein Trauma vorangegangen war und an dem die ersten pathologischen Veränderungen, bestehend wahrscheinlich in einem gelblichen Reflex, bereits vor 20 Monaten wahrgenommen wurden, um einen spontanen chronischen Eiterungsprocess in der Uvea, um eine sogenannte Chorioiditis purulenta partialis chronica oder subacuta gehandelt haben mochte, welche zu Vereiterung der Hornhaut und eines Theiles der Sclera in der äusseren Ciliargegend und zur Perforation daselbst geführt haben musste.

Aus dem Umstande, dass sich die alte Narbe in die äussere Ciliargegend erstreckte und sich daselbst gegenwärtig eine abermalige Perforation vorbereitete, schloss ich, dass der ursprüngliche Krankheitsprocess von den Innenpartien des Corpus ciliare ausgegangen sein dürfte.

Was das linke Auge anbelangt, so sehen wir vor uns in der Vorderkammer eine granulomatöse Neubildung im wahren Sinne des Wortes, welche von Aussen her durch den Fontana'schen Raum in die Vorderkammer eingedrungen ist und sich da allmählich wachsend medialwärts ausdehnt.

Sie erscheint in ihrer Totalität aus lauter discreten Knötchen zusammengesetzt, und wir sehen sie unter unseren Augen durch Apposition neuer und neuer Knötchen beständig wachsen, während sich ihre ältesten Partien allmählich unter unseren Augen in scheinbar käsigen Detritus umwandeln. Sie wird von neoplastischen Gefässen concommitirt, welche gleichfalls durch den äusseren Fontana'schen Raum in die Vorderkammer eintreten und der Neubildung entsprechend horizontal medialwärts verlaufen. Die Tension des Auges ist $T-3$.

Es scheint somit keinem Zweifel zu unterliegen, dass es sich nur um eine granulomatöse Neubildung handeln kann. Da Granuloma leprae bei uns nicht vorkommt, Granuloma specificum im vorliegenden Falle mit voller Sicherheit ausgeschlossen werden kann und an Granuloma simplex wohl heutzutage in seriöser Weise bei nichttraumatischem Falle nicht mehr gedacht werden kann, so bleibt nichts anderes übrig, als an ein Granuloma tuberculosum zu denken, welches von der äusseren Partie des Corpus ciliare ausging und sich allmählich durch den Fontana'schen Raum in die Vorderkammer weiter entwickelte, um dann allmählich fast die ganze Vorderkammer auszufüllen.

Digitized by Google

Auf Grundlage dieser Befunde und klinischer Betrachtungen stellte ich mit voller Zuversicht auf die Richtigkeit derselben die klinische Diagnose: Iridochorioiditis purulenta partialis chronica tuberculosa oculi dextri (Ectasia bulbi anterior, Cicatrix corneae et sclera u. s. w.); Granuloma tuberculosum corporis ciliaris penetrans in cameram anteriorem oculi sinistri.

An eine seriöse differenzielle Diagnose zwischen dem klinisch diagnosticirten Leiden und Glioma retinae einzugehen, konnte mir bei dem so typischen klinischen Krankheitsbilde an beiden Augen gar nicht einfallen, und hege die volle Ueberzeugung, dass jeder meiner verehrten Herren Collegen im vorliegenden Falle keine andere klinische Diagnose hätte stellen können, als ich es gethan habe.

Was den weiteren Verlauf vom Tage der klinischen Vorstellung am 6. December 1893 bis zur Enucleation des rechten Bulbus am 4. Februar 1894 anbelangt, so war derselbe folgender: Was das rechte Auge anbelangt, so erfolgte zwei Tage nach der klinischen Vorstellung am 8. December 1893 eine spontane Perforation des fluctuirenden Buckels in der äusseren Ciliargegend, und es entleerten sich ziemlich reichliche eitrige Massen, worauf der Bulbus etwas collabirte.

Eine sorgfältige Untersuchung der entleerten eitrigen Massen auf Tuberkelbacillen blieb absolut resultatlos.

Die Perforationsöffnung schloss sich rasch, doch blieb die Tensio bulbi längere Tage auf $T-3$, bis sie wieder allmählich etwas stieg, der betreffende Buckel abermals stärker prominirte und von Neuem Fluctuation zeigte, um am 26. December 1893 an derselben Stelle wieder zu perforiren, wobei sich abermals eitrige Massen entleerten. Die wiederholte Untersuchung auf Tuberkelbacillen blieb abermals absolut resultatlos, obzwar zu diesem Zwecke ganz frische Partikelchen durch die Perforationsöffnung aus dem Innern des Bulbus hervorgeholt wurden.

Am 1. Januar 1894 war die Perforationsöffnung wieder verwachsen, und von da ab begann sich nicht nur die Tensio bulbi abermals zu steigern, sondern der Bulbus erhielt auch, durch Palpation eruirbar, allmählich eine festere Consistenz, als ob er sich von hinten her mit einer festeren Masse anfüllen würde.

Schliesslich wurde in der zweiten Hälfte des Januar 1894 die Tensio supernormal, und der Bulbus begann sich rapid zu vergrössern, so dass er nicht mehr von den Lidern gedeckt werden konnte und schliesslich um nahezu 2 cm aus der Lidspalte hervorragte, während sich gleichzeitig anfangs mässige, später grosse Schmerzen einstellten.

Durch die Resultatlosigkeit der wiederholten, mit äusserster Sorgfalt ausgeführten bacteriologischen Untersuchungen, sowie aus dem nunmehr sich einstellenden ganz unerwarteten klinischen Symptomencomplex wurde ich erst, was meine erste klinische Diagnose anbelangt, schwankend und begann

Digitized by Google

auf die Möglichkeit einer gliomatösen Erkrankung zu denken, welche Möglichkeit bei den sich steigernden Erscheinungen von Tag zu Tag mehr an Wahrscheinlichkeit gewann, bis ich mich am 4. Februar 1894 zur Enucleation des betreffenden Auges entschloss und selbe an diesem Tage auf meiner Klinik vornahm.

Die anatomische Untersuchung des vorsichtig gehärteten und in totale Längsschnitte zerlegten Bulbus ergab folgenden Befund: Der Bulbus ist wesentlich vergrössert, von ovoider Gestalt. Die Längsaxe beträgt 43 mm, die grösste Queraxe 30 mm; die Sclera erscheint allenthalben stark verdünnt. Das ganze Innere der Bulbuskapsel stellt einen einzigen zusammenhängenden Hohlraum vor, in dem von Iris, Chorioidea, Retina und Linse nicht eine

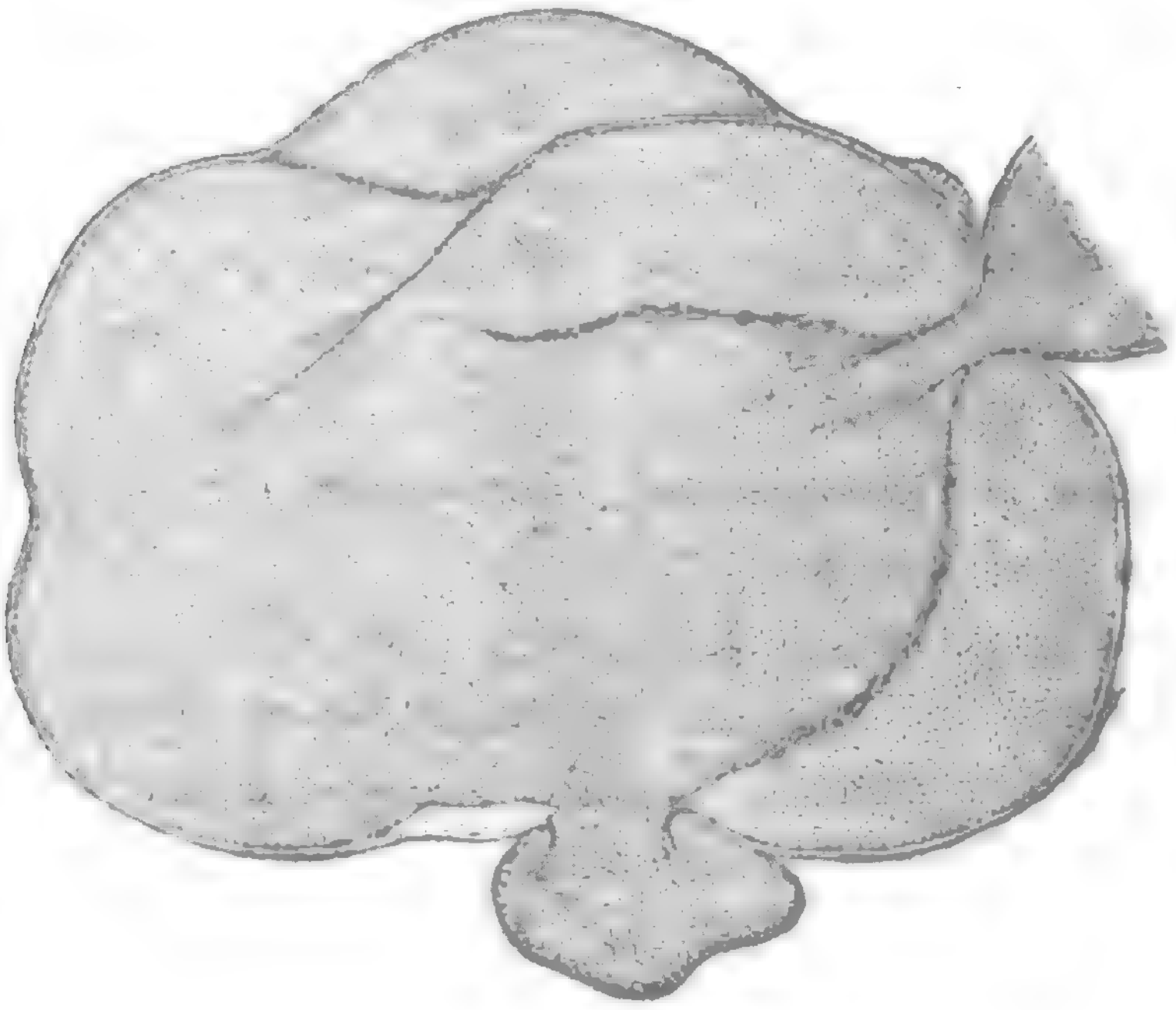

Fig. 3.

Spur wahrzunehmen ist und welcher ganz und gar mit frischen mit Hämotoxylin färbbaren echten Gliomzellen vollgepfropft ist. Nach Aussen zu in der Aequatorialgegend ist die Sclera durchbrochen, durch welche Durchbruchsöffnung die gliomatösen Massen hervorquellen und einen scharfbegrenzten epibulbären Tumor von pilzförmiger Gestalt und etwa 8 mm Quer- und 5 mm Höhendurchmesser bilden. Die Sclera lateralwärts ist theilweise zerfasert und dringt mit fächerförmig sich ausbreitenden divergenten verlaufenden Fasern in die Gliommasse ein. Spuren des Pigmentepithels bilden mitten in den Gliommassen einen Trichter, der von den Grenzen der Papilla gegen die Pars ciliaris verläuft. Der Nervus opticus ist stark verdickt und mit frischen Gliomzellen dicht infiltrirt.

Die anatomische Diagnose deckte sich somit mit der klinischen durchaus nicht und lautete Glioma retinae.

Ich habe einen derartigen Schnitt in Fig. 3 abgebildet.

Digitized by Google

Was das linke Auge anbelangt, so ist hierüber in dem betreffenden Zeitabschnitt von der klinischen Vorstellung bis zur Enucleation des rechten Auges Folgendes zu berichten.

Das Granulom in der Kammer wächst medialwärts langsam, aber stetig weiter, bis es den ganzen Kammerraum ausfüllt, während von Aussen her die regressive Metamorphose gleichfalls vorwärts schreitet, bis ihr endlich der ganze Tumor zum Opfer fällt und die ganze Kammer mit Detritusmassen der regressiven Metamorphose angefüllt erscheint, während gleichzeitig sich ein neues ganz ähnliches Granulom vom inneren medialen Kammerwinkel aus in die Kammer selbst zu entwickeln begann.

Was den weiteren Verlauf vom Tage der Operation, also vom 4. Februar 1894 bis zur Entlassung der Patientin aus meiner Klinik, welche auf dringendes Verlangen der Eltern nicht verweigert werden konnte, und am 28. März 1894 erfolgte, anbelangt, so beobachtete ich Folgendes:

Rechterseits trat nach der Enucleation rasche Heilung binnen wenigen Tagen ein und es folgte, während Patientin auf meiner Klinik verweilte, kein Localrecidiv.

Im linken Auge begann sich in der Vorderkammer der oben bereits erwähnte ganz analoge granulomatöse Tumor zu vergrössern, wie der frühere von Aussen her sich entwickelt hatte.

Dieser neue Tumor bildete zunächst nur eine kleine zungenförmige Prominenz, welche vom medialen Kammerwinkel in die Vorderkammer eindrang, aus ebensolchen Knötchen zusammengesetzt war, ebensolche neoplastische Gefässe mit sich führte und sich ebenso durch Apposition neuer Knötchen vergrösserte, wie der vorherige, bis er endlich nach allmählicher Verdrängung der Detritusmassen abermals die ganze Vorderkammer einnahm. Zu bemerken ist, dass während dieses Verlaufes auf diesem neuen Tumor wiederholt kleine Hämorrhagien beobachtet wurden.

In diesem Zustande musste ich die kleine Patientin zu meinem grössten Verdrusse entlassen, da die Eltern sich in keiner Weise bestimmen liessen, sie weiter auf meiner Klinik zu belassen.

Am 18. Mai 1894 wurde die Patientin über Verlangen ihrer Eltern abermals auf meine Klinik aufgenommen unter der Protocollnummer 7104.

Rechterseits zeigte sich ein Localrecidiv, welches nahezu die ganze Orbita ausfüllte und von den Lidern kaum mehr bedeckt werden konnte. Linkerseits erschien der entzündlich gereizte Bulbus etwas vergrössert, die Tensio etwa erhöht (während sie beim Verlassen meiner Klinik am 28. März $T - 3$ betrug), und Schmerzhaftigkeit ist nachweisbar.

Die Vorderkammer erschien von rothen, braunen und schwärzlichen Massen dicht angefüllt, offenbar Blut und hämatogene Pigmente.

Später ectasirte sich der Bulbus in den vorderen Partien mehr und mehr, bis endlich eine Keratitis inducta die Hornhaut in einen Vortex

Digitized by Google

purulentus verwandelte und Geschwulstmassen aus dem Auge hervordrangen, eine sogenannte Exophthalmia fungosa bildend.

Da ich jeden weiteren operativen Eingriff für zwecklos hielt, musste ich das arme Kind seinem Schicksale überlassen und nur eine symptomatische Behandlung zur Linderung der Leiden anordnen.

Da nunmehr die gliomatöse Natur des beiderseitigen Leidens ausser allem Zweifel sichergestellt erscheint, so hat der weitere Verlauf desselben bis zum Tode der Patientin kein besonderes Interesse mehr, wesshalb ich ihn nur in Kürze erwähnen will.

Sowohl die Recidivgeschwulst rechterseits, als die primäre exophthalmische Geschwulst linkerseits wuchsen langsam aber unaufhaltsam weiter, von Zeit zu Zeit beträchtliche Blutungen veranlassend, während der Kräftezustand der Patientin allmählich verfiel. Die Recidivgeschwulst erreichte schliesslich die Grösse einer Mannesfaust, die primäre die Grösse eines kleinen Apfels, bis endlich am 9. November 1894 der Tod als wahrer Mors salvator dem unsäglichen Leiden des unglücklichen Kindes ein Ende machte.

Gern hätte ich eine Injection der Geschwulstmassen nach meiner Methode vorgenommen, doch war es mir nicht möglich weder den Kopf noch den exenterirten Orbitalinhalt aus der kleinen Leiche zu erhalten, trotzdem sich nunmehr die Angehörigen um selbe gar nicht mehr bekümmerten und selbe ohne separates Begräbniss verblieb. Zur Noth erhielt ich aus jeder Geschwulst ein Partikelchen, dessen mikroskopische Untersuchung sofort ergab, dass es sich, sowie bei der rechtsseitigen Recidivgeschwulst, als bei der linksseitigen exophthalmischen Primärgeschwulst um ein reines Gliom gehandelt hat und nicht um Gliosarcom.

Wollen wir diesen Fall, der unter allen bis jetzt bekannt gewordenen Gliomfällen wohl einzig in seiner Art dasteht, nur ganz in Kürze epicritisch betrachten, so müssen wir denselben als ein Cryptogliom sondergleichen bezeichnen.

Was das rechte Auge anbelangt, so war auch der erfahrenste Kliniker, vom November 1893, wo die Patientin aufgenommen wurde, bis Ende Januar 1894, also kurze Zeit bevor die Enucleation vorgenommen wurde, ausser Stande, ein Gliom zu diagnosticiren.

Was das linke Auge betrifft, so wäre dies während des ganzen ersten Aufenthaltes auf meiner Klinik, vom 21. November 1893 bis 28. März 1894, absolut unmöglich gewesen, ein Gliom zu diagnosticiren, wenn der anatomische Befund des rechten enucleirten Auges nicht hierzu einen Anhaltspunkt geboten hätte.

Zum Schlusse unserer kurzen Betrachtungen über Cryptogliome wollen wir noch in aller Kürze der verschiedenen Theorien erwähnen, welche zur Erklärung des Wesens dieser ebenso eigenthümlichen und interessanten wie seltenen Gliomformen aufgestellt worden sind.

Digitized by Google

v. Graefe (l. c.) betrachtet als alleinigen Factor, welcher zum Entstehen von Cryptogliomen Veranlassung giebt, inducirte entzündliche Processe des Uvealtractus, sei es Iridocyklitis plastica, sei es Panophthalmitis subacuta oder chronica.

Virchow (Geschwülste) betrachtet den temporären Schrumpfungsprocess des Auges bei gewissen Gliomen als alleinige Folge des Tumors selbst, wenn er im aussergewöhnlichen Grade der regressiven Metamorphose verfällt und die flüssigen Elemente resorbirt werden. Sollte es mir gestattet sein, auf Grundlage meiner sehr reichen Erfahrungen über Gliome überhaupt und über Cryptogliome insbesondere mir hierüber ein Urtheil zu erlauben, so wäre ich der Ansicht, dass in den meisten Fällen von Cryptogliomen beide oben erwähnten Momente zusammenwirken, sowohl inducirte Entzündungen des Uvealtractus, als eine besondere Inclination des Neoplasmas selbst zu baldiger und ausgedehnter regressiver Metamorphose.

Die klinischen Krankheitsbilder, unter denen Cryptogliome zumeist verlaufen, sind vorwiegend dreie: 1. Iridocyklitis plastica mit occlusio pupillae. 2. Panophthalmitis chronica oder subacuta. 3. Tuberculosis corporis ciliaris oder Chorioideae.

Mit der Angabe v. Graefe's (l. c.), dass es leichter sei ein Gliom in einem phthisischen Stumpfe zu diagnosticiren, als die initialen Stadien desselben mittelst des Ophthalmoskopes, kann ich absolut nicht übereinstimmen. Auch den Fingerzeigen, welche v. Graefe angiebt, um in einem geschrumpften Bulbus ein Gliom zu diagnosticiren, kann ich nicht beipflichten.

v. Graefe giebt zwei derartige diagnostische Momente an: die Form des geschrumpften Bulbus und die Schmerzhaftigkeit desselben. Was die Form anbelangt, so sollen derartige Stümpfe hauptsächlich in der Richtung von vorn nach rückwärts abgeflacht sein oder es soll sich nur um eine Abflachung der vorderen Hälfte des Augapfels, um sogenannte Phthisis anterior handeln. Wir beobachten jedoch derartige abgeflachte phthisische Stümpfe und Phthisis anterior gerade besonders häufig bei Chorioiditis oder Retinitis oder Chorioido-retinitis purulenta chronica nach Meningitis cerebrospinalis, acuten Exanthemen oder in den Bulbus eingedrungenen kleinen Fremdkörpern, und da wir noch dazu gerade in diesen Fällen gewöhnlich anamnestisch den Symptomencomplex des amaurotischen Katzenauges zu eruiren im Stande sind, so können wir auf diese Weise leicht in die Lage kommen, ein Gliom da zu diagnosticiren, wo in Wirklichkeit keines vorhanden ist.

Es wäre dann für uns eine wahre Scylla und Charybdis; um dem diagnostischen Irrthum eines Cryptoglioms auszuweichen, würden wir in den diagnostischen Irrthum eines Pseudoglioms verfallen.

Auch die von v. Graefe angegebene besondere Schmerzhaftigkeit des Bulbusstumpfes mit Gliom können wir nicht gelten lassen, da einestheils

Digitized by Google

phthisische Stümpfe, in denen Kalkablagerungen vorkommen oder sich in der Chorioidea Knochenplatten entwickeln, viel häufiger und intensiver schmerzhaft sind, als solche, welche Gliome enthalten, anderentheils phthisische Stümpfe, welche de facto Gliome beherbergen, wie im Falle von Knapp (l. c.) sich ganz schmerzlos verhalten können.

Wir müssen also zugeben, dass es gewisse äusserst seltene Fälle von Gliomen giebt, bei denen die Stellung einer richtigen Diagnose zu den Unmöglichkeiten gehört, welche also für uns wahre Cryptogliome sind und wohl auch für alle Zeiten bleiben werden.

II. Zur Pfropfung nach Thiersch in der Augenheilkunde.

Von Dr. **E. Franke** in Hamburg.

I.

Unsere Bestrebungen zur Heilung des Symblepharon bewegen sich im Wesentlichen nach zwei Richtungen hin.

Einmal wird man durch Herbeiziehen gesunder Conjunctiva der Nachbarschaft, nach Trennung der Verwachsungen und Verschiebung der Bindehaut, die entstandenen Wundflächen zu decken suchen.

Dieses Verfahren ist nur bei nicht zu ausgedehnten Formen des Symblepharon und auch nur am Augapfel selbst und der Uebergangsfalte anwendbar.

Ausgedehntere Verwachsungen, zumal solche, welche vom freien Lidrand bis in die Uebergangsfalten reichen, lassen sich nur durch plastische Methoden zur Heilung bringen.

Als Material hierfür kommt entweder Schleimhaut oder Haut in Betracht, als Art der Anwendung gestielte oder ungestielte Lappen.

Gestielte Schleimhautlappen können wir nur der Augapfelbindehaut entlehnen (z. B. nach Teale), für ungestielte Lappen stehen uns menschliche Lippen- und Scheidenschleimhaut, sowie Kaninchenbindehaut zur Verfügung. Auch Combinationen beider Verfahren sind möglich (z. B. Hirschberg).

Bei der Verwendung von Hautlappen nehmen wir dieselben gestielt aus der Umgebung des Auges (Snellen, Samelson u. A.), oder aber wir verwenden Thiersch'sche Läppchen.

Der Verwendung des Teale'schen und ähnlicher Verfahren sind Grenzen gezogen durch die Ausdehnung des Symblepharon und dasselbe gilt auch von der Verwendung der Mundschleimhaut. Scheidenschleimhaut steht nicht jedem Augenarzt stets zur Verfügung und von der Anwendung thierischer Schleimhaut ist man in den letzten Jahren wohl wesentlich zurückgekommen.

Digitized by Google

So ist denn, zumal für ausgedehntere Verwachsungen, die Verwendung von Hautlappen wohl in grösserem Umfange geübt.

Leider haftet nur dem gestielten Lappen — abgesehen davon, dass sie häufig eine mehrfache Operation erfordern — der Nachtheil an, dass die Lanugohärchen späterhin leicht einen Reiz auf die Hornhaut ausüben. Den THIERSCH'schen Lappen dagegen wird der Vorwurf zu starker späterer Schrumpfung gemacht. Dieser Vorwurf ist gewiss nicht unbegründet, trifft aber am wenigsten dann zu, wenn man unmittelbar auf frische Wundfläche überpflanzt.

Einen Fall von totalem Symblepharon beider Lider bei fehlendem Auge, den ich, um das Einsetzen einer Prothese zu ermöglichen, vor gut zwei Jahren, im Wesentlichen nach diesem Verfahren, behandelte, ergab einen leidlichen Erfolg.[1]

Störend dabei waren nur die sich nöthig machenden wiederholten Ausführungen der Operation und sodann der Umstand, dass eben aus einer taschenförmigen Wunde die Läppchen sich leichter herausschieben.

Als ich im Laufe dieses Jahres einen ähnlichen Fall zur Behandlung bekam, nahm ich daher eine Aenderung des Verfahrens vor, die jedenfalls in der Augenchirurgie bisher noch nicht beschrieben ist.

Es handelte sich um ein fast totales Symblepharon beider Lider nach einer Kalkverbrennung.

Das obere Lid war bis zu seinem vorderen Rand fest mit dem Bulbus verwachsen, nur an der nasalen und temporalen Seite fand sich noch ein kleiner Blindsack. Das Unterlid war in seiner ganzen Ausdehnung mit der Bulbusoberfläche verwachsen, doch gingen hier vom inneren Rand des Intermarginalsaumes lockere, narbige Züge auf den Bulbus über. Von einer Hornhaut war nichts zu sehen, die zu Tage tretenden Theile des Bulbus waren mit rothem, fleischig aussehendem Narbengewebe bedeckt.

Zunächst wurde — am 8. Jan. 1896 — der untere Bindehautsack hergestellt, indem entlang dem freien Rand des Unterlides das Narbengewebe von dem unterliegenden Bulbus abgetrennt und eine Tasche in der ganzen Ausdehnung des Unterlides gebildet wurde, welche etwa einem normalen unteren Conjunctivalsack entsprach. In den Grund dieser Tasche wurde — ähnlich wie ARLT es vorschlägt — in der ganzen Ausdehnung des Lides das abgetrennte Narbengewebe eingenäht, so dass es also den Tarsaltheil des Sackes bildete, während der Augenantheil desselben unbedeckt blieb.

Hierauf wurde zur Trennung des Oberlides vom Bulbus geschritten; dabei stellte sich nun heraus, dass die Hornhaut durch die Kalkverbrennung offenbar völlig eingeschmolzen und die dann freiliegende Iris und Linse fest mit dem Oberlide verwachsen war. Es blieb also nichts übrig, als die Exenteratio bulbi zu machen und damit zunächst die Operation zu

---

[1] Vgl. dieses Centralblatt 1893. S. 544.

beenden. Gut 14 Tage später — am 24. Jan. 1896 —, als die Exenteration geheilt war, wurde nun zur Bildung eines oberen Conjunctivalsackes geschritten. Natürlich war in der Zwischenzeit Lid und Sclera wieder fest verwachsen. Die Verwachsungen wurden getrennt und eine Tasche von ca. 10 mm Tiefe gebildet. Aus dem Oberarm wurde dann ein Thiersch'scher Lappen entnommen von der Breite etwa des Lides und einer Höhe von ca. 30 mm. In der Mitte der Lappenhöhe wurde dann durch die Längsränder je ein doppelt armirter Faden gelegt und an den beiden Fäden der Lappen so aufgehängt, dass die Epidermisflächen einander zugewandt waren. In dieser Stellung wurde der Lappen in die neugebildete Tasche eingenäht, indem die Fäden nach Aussen durch die Haut des Oberlides geführt und dort geknotet wurden. So bedeckte die eine Wundfläche den Tarsus, die andere die Sclera.

Die Anheilung erfolgte unter zwei Verbänden ohne Störung, und der Erfolg war ein sehr befriedigender, indem dadurch eine Tasche von 10 mm Tiefe in der Länge des Oberlides gebildet wurde.

Der Erfolg war auch ein dauernd guter, und nach $^1/_4$ Jahr konnte ich nicht im Geringsten eine Schrumpfung des so gebildeten Sackes wahrnehmen.

Ich glaube, dass dieses Verfahren für eine ganze Reihe von Fällen Nachahmung verdient, da dasselbe auch für die ausgedehntesten Verwachsungen in Anwendung gezogen werden kann. Eventuell kann man ja statt eines auch zwei derartige Lappen nebeneinander einnähen. Vor Samelson's Verfahren hat es den Vorzug, dass die Operation in einer Sitzung zu Ende zu führen ist und dass spätere Störung durch Lanugohaare nicht eintreten kann. Einstweilen scheint es mir besonders anwendbar bei Symblepharon-Bildung des Oberlides, wo der Lappen an dem festeren und stärkeren Tarsus einen besseren Halt hat, als am Unterlid. Indessen würde ich vorkommenden Falles auch an diesem einen gleichen Versuch machen.

II.

Bei einem Fall von Pemphigus der Conjunctiva, den ich seit Ende 1893 in Beobachtung habe, bildete sich im Laufe der Zeit — wie es ja in verschiedenen Fällen beschrieben — ein flügelfellartiger Fortsatz, welcher von der Schläfenseite her die Hornhaut überzog, flächenförmig vom oberen bis zum unteren Hornhautrand nach der Mitte zu sich ausbreitend.

Trotz wiederholten Abbrennens des sich vorschiebenden Randes mit dem Galvanocauter schritt die Bildung fort und erreichte schliesslich den Pupillenrand.

Bei weiterem Fortschreiten wäre nun das bis dahin noch fast normale Sehvermögen vernichtet worden. Ich machte daher den Versuch, einen Damm aufzurichten, welcher vielleicht besser Stand hielt, als die bisherigen

Versuche mit dem Cauter. Ich trug zu diesem Zwecke mit Pincette, Messer und Scheere den ganzen Fortsatz bis zum Hornhautrand ab. Ober- und Unterlid, welche an dieser Stelle bereits mit der Hornhaut verwachsen waren, wurden gleichfalls getrennt und ein flacher Conjunctivalsack gebildet. Die so gebildete Wundfläche auf der Hornhaut, welche gut $^1/_3$ derselben einnahm, wurde mit einem Thiersch'schen Läppchen bedeckt, ein weiteres zur Bedeckung der Tarsalseite des getrennten Unterlides benutzt. Beide Läppchen heilten ohne jede Störung unter 2 Verbänden, die jedes Mal 4 Tage lagen (beide Augen wurden verbunden).

Die Operation wurde am 21. Juni 1895 ausgeführt, und der Erfolg war ein sehr befriedigender insofern, als das Auge doch gut $^1/_2$ Jahr völlig Ruhe hatte. Leider hatte unter dem Verbände das die Hornhaut deckende Läppchen sich leicht verschoben, so dass ein gut stecknadelkopfgrosser, besonders vorspringender Theil des abgetragenen Flügelfelles nicht bedeckt war. Von diesem nun entwickelt sich in letzter Zeit, wie es scheint, wieder ein Fortschreiten des Processes, so dass vielleicht ein zweiter derartiger Eingriff nöthig werden wird.

Immerhin aber gewährte der Eingriff bei einem Leiden, dessen Prognose sonst eine absolut ungünstige ist, einen Aufschub weiterer Verschlimmerung um $^3/_4$ Jahre. Und ich glaube, dass man auch mit einem derartigen Erfolge zufrieden sein kann. Mehr Vortheil wird man vielleicht noch haben, wenn man diese Fortsätze, sobald sie auf die Hornhaut überzugehen beginnen, in der beschriebenen Art angreift und noch einen Theil der Sclera mit einem Läppchen deckt.

Ich habe für meinen Fall die Haut dem Oberarm des Patienten selbst entnommen, da Blasen der Hautdecken sich bisher im Verlaufe der Krankheit nicht gezeigt haben. Es bestand dagegen ausgesprochener Pemphigus der Nasen- und Mundschleimhaut, sowie des Kehlkopfes. In denjenigen Fällen, welche mit gleichzeitigem Pemphigus der Haut einhergehen, werden so kleine Läppchen, wie wir sie für unseren Eingriff nöthig haben, ja leicht von anderen Patienten zu erlangen sein.

Thierische Hornhaut in diesem Falle auf die Hornhaut zu überpflanzen, nahm ich absichtlich Abstand. Die entstehende Entstellung wäre vielleicht nicht viel weniger erheblich gewesen, und ich glaube kaum, dass — etwa nach Schirmer's Vorschlag — aufgepflanzte Hornhaut dem Vordringen des Processes einen so andauernden Widerstand entgegengesetzt hätte.

Uebrigens werde ich Genaueres in klinischer, anatomischer und bacteriologischer Hinsicht über diesen und einen anderen in meiner Beobachtung stehenden Fall von Pemphigus seiner Zeit mittheilen.

Digitized by Google

III. Ueber einen Widerspruch der Prüfung am Strereoskop und am Hering'schen Fallapparat.

Von Dr. **Richard Simon** in Berlin.

SCHWEIGGER[1] und ausführlicher GREEFF[2] haben über eine Patientin berichtet, welcher, trotz unzweifelhaft richtiger Angaben beim HERING'schen Fallversuch, im Stereoskop das Auffassen einer Sammelfigur nicht gelingen wollte. Es wurde sogar nicht nur nicht körperlich, sondern überhaupt nicht binocular gesehen; vielmehr kam zunächst nur das Bild des linken Auges zum Bewusstsein; nach abwechselndem Verdecken des rechten und linken Bildes wurde entweder rechts oder links das Bild gesehen, immer dem zuletzt freigelassenen Auge entsprechend. Unter der deckenden Hand ergab sich ein Strabismus divergens des rechten Auges von 2—3 mm. In 4 m Entfernung wurde ein brennendes Licht ohne sichtbare Ablenkung binocular fixirt. Mit einem rothen Glas oder einem vertical ablenkenden Prisma wurden gleichnamige Doppelbilder angegeben bei objectiv nachweisbarer Divergenz.

Ich habe nun seit einigen Jahren einen ähnlichen Fall in Beobachtung, bei welchem sich als Grund für die Differenz in den Resultaten bei der stereoskopischen Untersuchung und beim HERING'schen Fallversuch ergiebt, dass bei der betreffenden Patientin nur durch einen einzelnen einfachen Gegenstand eine Convergenzinnervation ausgelöst wird, Betrachtung complicirterer Objecte dagegen ein Abweichen des einen Auges zur Folge hat.

Clara F., jetzt 11 Jahre alt, kam Ende 1892 wegen Erbrechens, Kopf- und Augenschmerzen, die in Zwischenräumen von mehreren Wochen auftraten und 4 bis 6 bis 8 Tage anhielten, in meine Behandlung. Lediglich unter roborirender Behandlung verschwanden alle diese Erscheinungen nach mehreren Monaten. Ausserdem bestand, angeblich von früher Jugend an, häufiges Schielen. Da der Zustand sich im Allgemeinen nicht geändert hat, abgesehen davon, dass das Schielen beim Blick in die Ferne viel seltener geworden ist, beschränke ich mich auf die Mittheilung des augenblicklichen Augenbefundes.

Es besteht beiderseits Hypermetropie. Rechts + 1,0 bis + 1,25 S < $^6/_6$, links + 0,75 S = $^6/_6$. Accommodation beiderseits normal. Beim Blick in die Ferne stehen die Augen jetzt meistens ein, nur selten stellt sich das rechte Auge in starke Divergenz. Unter der deckenden Hand weichen beide Augen nach aussen ab, und zwar beträgt am Perimeter die Abweichung für das rechte Auge 30—35°, für das linke nur 15—20°.

Lässt man einen einzelnen Gegenstand, ein Licht, einen Finger, ja

[1] Die Erfolge der Schieloperation. Arch. f. Augenheilkunde. Bd. XXX. S. 211.

[2] Physiologische Beobachtungen. II. Bemerkungen über binoculares Sehen Schielender. Klin. Monatsblätter für Augenheilkunde. 1895. October.

Digitized by Google

selbst die Faust, fixiren, so stellen sich fast stets beide Augen genau ein. Die Convergenz war früher immer nur bis ca. 9 cm Entfernung möglich, in neuerer Zeit gelingt sie bisweilen bis 6 cm; erst dann weicht das rechte Auge nach aussen ab. Die binoculare Fixation, z. B. eines Lichtes, erfolgt in der Regel auch dann, wenn vor das eine Auge ein rothes Glas gehalten wird.

Lässt man dagegen lesen oder schreiben, so stellt sich das rechte Auge sofort in starke Divergenz. Erst nach langen Bemühungen ist es mir ein Mal gelungen, indem ich zuerst auf den vor das erste Wort gehaltenen Finger convergiren, darauf das erste Wort und dann ganz langsam weiter lesen liess, für $1-1^1/_2$ Zeilen eine Einstellung beider Augen zu erzielen. Die Divergenz tritt auch ein, wenn horizontale Reihen von einzelnen Buchstaben oder Zahlen schnell gelesen werden, dagegen nicht, wenn diese in einer verticalen Reihe angeordnet sind; in diesem Fall ist die Convergenz eine absolut genaue. Lässt man ein Bild mit vielen Figuren betrachten, so bleibt die Einstellung beider Augen nur so lange erhalten, als eine einzige Figur fixirt wird. Sowie der Blick auch auf die übrigen Theile gelenkt wird, tritt die gleichstarke Divergenz des rechten Auges ein wie beim Lesen und Schreiben.

Verdeckt man das rechte Auge, so divergirt es natürlich beim Lesen ebenfalls sehr stark. Lässt man dagegen einen Finger fixiren, so macht es, auch wenn es verdeckt ist, eine Innenbewegung, und wenn es sich auch keineswegs genau einstellt, so ist die Abweichung nach aussen doch weit geringer als beim Lesen, selbst wenn es dabei offen ist.

Ueber Doppelbilder wird nie geklagt, da sie absolut nicht zum Bewusstsein kommen. Auch mit höhenablenkendem Prisma ist es nicht zu erreichen, dass eine — fern oder nah — vorgehaltene Flamme doppelt erscheint, auch dann nicht, wenn man das eine Auge mit einem rothen Glas bewaffnet.

Der Hering'sche Fallversuch wird, wie häufig angestellte Prüfungen ergaben, stets vorzüglich bestanden. Z. B. mit beiden Augen

bei 17	vorn fallenden Kugeln	16 richtig,	1 falsch,
„ 17	hinten „	„ 17	„ 0	„ .

Mit dem linken Auge allein

bei 16	vorn fallenden Kugeln	6 richtig,	10 falsch,
„ 11	hinten „	„ 10	„ 1	„ .

Dagegen besteht im Stereoskop, auch wenn die Prismen entfernt sind, nicht allein kein körperliches Sehen, sondern meist nicht einmal binoculares Doppeltsehen. Zwar gab Patientin bei Vorlage der Kroll'schen Figuren zunächst an, beide Seiten, z. B. die Maus und die Falle, zugleich zu sehen; aber das rechte Bild wurde nach rechts, das linke nach links verlegt, und die Beobachtung der Augen zeigte diese in fortwährender horizontaler

Digitized by Google

Bewegung, so dass erst das eine, im nächsten Augenblick das andere Bild fixirt wurde. Ermahnte man das Kind zu ruhiger Fixation, so blieb das eine Auge in Divergenz und nur das dem fixirenden Auge entsprechende Bild wurde wahrgenommen. Ein etwas anderes Resultat ergab ein Mal eine Prüfung mit Krystallfiguren. Es wurden beide Bilder gesehen und ebenfalls das rechte nach rechts, das linke nach links verlegt. Hielt man vor ein Auge ein rothes Glas, so wurde meist nur das diesem entsprechende Bild percipirt. Gelang es aber einen Augenblick, beide Bilder zum Bewusstsein zu bringen, so waren diese gleichnamig. Dabei konnte ich zwar auch bisweilen horizontale Bewegungen der Augen constatiren, in der Regel aber schien es mir, als ob sie vollkommen ruhig ständen, und zwar war nicht ein Auge in fixirender, das andere in Divergenzstellung, sondern beide Augen waren scheinbar ganz symmetrisch etwas nach aussen abgewichen. Sollte diese Beobachtung zutreffend gewesen sein, so könnte man vielleicht vermuthen, dass die Bilder beider Augen ziemlich gleich deutlich gesehen wurden, dass deswegen nicht dauernd das gleiche Bild unterdrückt, sondern die Aufmerksamkeit abwechselnd auf das eine und das andere gerichtet wurde, wodurch trotz der Bewegungslosigkeit der Augen die ihrer Stellung nicht entsprechende Angabe der Gleichnamigkeit der Bilder zu erklären wäre.

Wier haben hier also die gleiche Erscheinung wie in dem von Schweigger und Greeff beschriebenen Fall. Sie ist bei unserer Patientin, wie bereits hervorgehoben wurde, darin begründet, dass ein einfacher Gegenstand, wie ein Finger oder dergl. und ebenso die zu fixirende Perle im Fallapparat, genaue Einstellung beider Augen bewirkt, während complicirtere Objecte, wie die verschiedenen Worte beim Lesen und Schreiben oder zahlreiche Figuren auf einem Bilde, eine solche Wirkung nicht haben, hier vielmehr die Neigung zur Auswärtsstellung des rechten Auges nicht überwunden werden kann.

Eine Erklärung für diese verschiedene Wirkung zu geben, ist mir nicht möglich. Nach Schweigger[1] „bleibt in einer Reihe von emmetropischen oder gering myopischen Fällen mit absolutem Uebergewicht der Externi der physiologische Zusammenhang zwischen Accommodation und Convergenz in einer gelockerten Weise erhalten, so z. B. dass auf ein grösseres Object, z. B. auf einen in der Medianlinie gehaltenen Bleistift, willkürlich nicht convergirt werden kann, während beim Lesen in derselben Enfernung sofort richtige Convergenz erfolgt.“ Die Accommodation hat in unserem, sogar hypermetropischen Falle nicht den geringsten Einfluss, während auf ein selbst sehr grobes e i n z e l n e s Object, wie z. B. die Faust, sofort richtig convergirt wird. Es besteht also gerade das umgekehrte Verhältniss wie in den von Schweigger erwähnten Fällen.

[1] Klinische Untersuchungen über das Schielen. S. 50. Berlin 1881.

Digitized by Google

Klinische Beobachtungen.

I. Die Durchblutung der Hornhaut

nach Verletzung (Erschütterung des Augapfels) gehört zu den allerseltensten Ereignissen. Einen Fall habe ich vor 6 Jahren beobachtet und später einen zweiten in der englischen Literatur gefunden.[1]

Am 11./IX. 1890 gelangte der 10jähr. J. R. zur Aufnahme. 14 Tage zuvor war ihm, beim Drehen, ein grosses Stück Holz an das linke Auge geflogen und hatte sofort die Sehkraft des letzteren aufgehoben. Mit Atropin-Einträufelungen und kalten Umschlägen war er bisher behandelt worden.

Rechts E, S = 1. Das linke verletzte Auge zeigt Röthung rings um die Hornhaut, eine Prellstelle inmitten der letzteren, und sieht bei oberflächlicher Betrachtung so aus, als wäre die ganze Regenbogenhaut herausgerissen. In der That ist es aber eine chokoladenbraune Verfärbung der ganzen Hornhaut, welche nur einen schmalen Randstreifen von etwa 1 mm Breite ringsherum freilässt, und die Regenbogenhaut sowie die Pupille vollständig bedeckt. Die Vorderkammer ist voll Blut.

Da das Auge nur Bewegung der Hand in nächster Nähe wahrnahm (14 Tage nach der Verletzung) und die bewegte Lichtflamme äusserst schlecht projicirte, so war naturgemäss die Hoffnung auf Wiederherstellung des Sehvermögens nur gering zu veranschlagen. Die Behandlung beschränkte sich auf Ruhe und kühle Umschläge.

Nach 14 tägiger Beobachtung (25./IX. 1890, vgl. Fig. 1) sieht die Hornhaut nicht mehr chokoladenfarben aus, sondern braungrün, die Randzone aber rein roth aus. Projection noch immer schlecht.

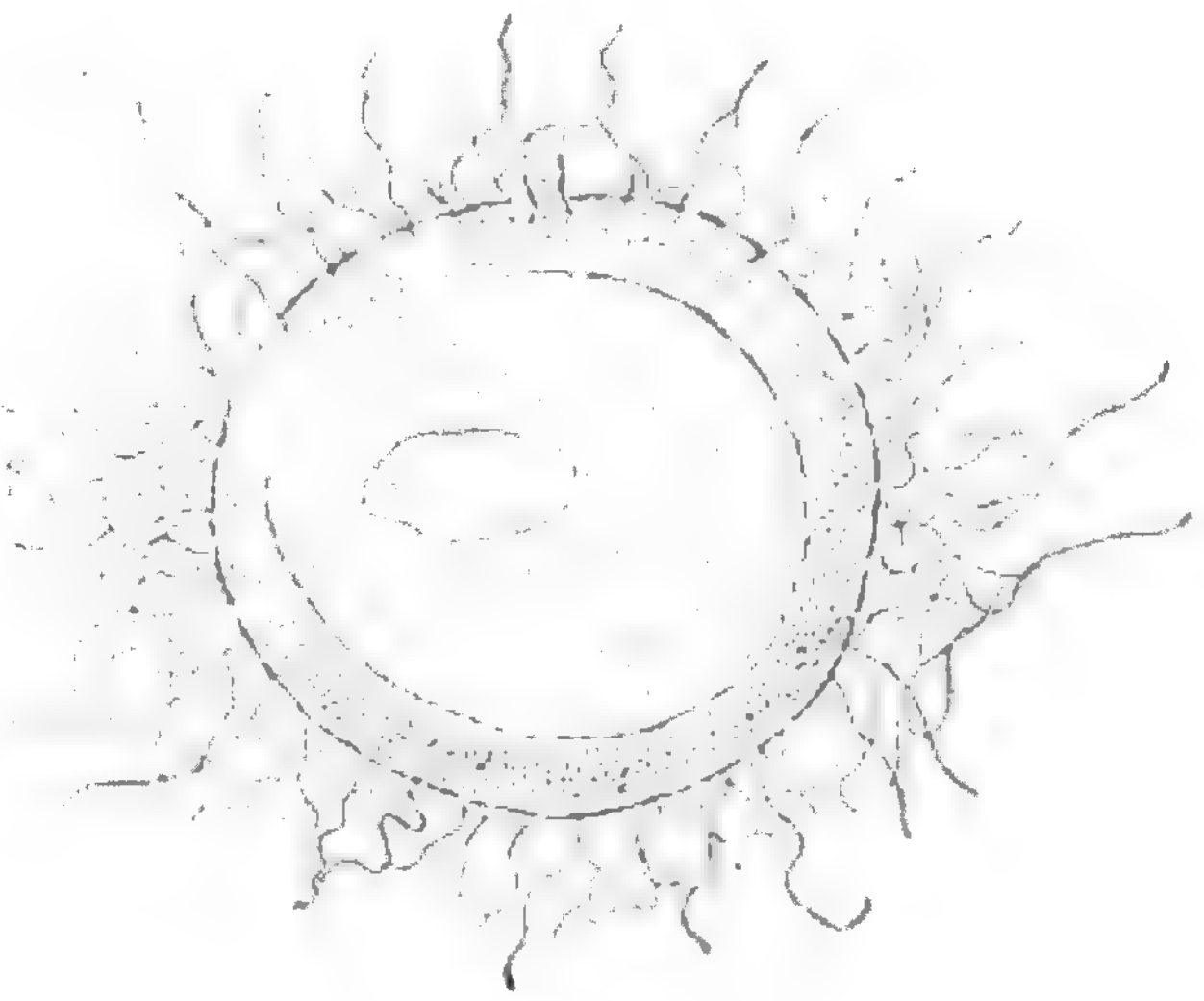

Fig. 1.

8./X. 1890 ist der in der Figur angedeutete grössere Theil der Hornhaut noch braungrün, der Randtheil derselben aber durchscheinend. Oben sieht man die braungrün verfärbte Regenbogenhaut, man kann auch bei seitlicher Beleuchtung Pupillenerweiterung (Mydriasis traumatica) und einen Riss des Schliessmuskels der Regenbogenhaut, nach oben zu, erkennen. Im unteren Drittel ist die Randzone der Hornhaut noch blutroth, da dünnflüssiges Blut das untere Drittel der Vorderkammer einnimmt. Die bewegte Kerzenflamme wird stets nach der Schläfenseite des Auges hin projicirt.

29./X. 1890 ist das Blut fort aus der Vorderkammer; jetzt sieht man deutlich, was vorher schon zu vermuthen war, dass die scharf umrissene braungrüne Figur in der Hornhaut unter dem unversehrten Epithel Blutinfiltration

---

[1] Treacher Collins, Blood staining of the cornea, Ophth. Soc. of the United Kingdom, 31. Jan. 1896, vgl. C.-Bl. f. A. 1896, S. 15. (Für Liebhaber stelle ich die folgenden Namen zur Verfügung: Diaemosis corneae, διαίμωσις κερατοειδής.)

Digitized by Google

des eigentlichen Hornhautgewebes darstellt. Langsam wird die Ausdehnung dieser Figur kleiner.

Am	4./XII. 1890	ist	die	Höhe	9 mm,	die	Breite	8	mm,
„	22./XII. 1890	„	„	„	7 „	„	„	7,5	„ ,
„	22./I. 1891	„	„	„	7 „	„	„	6,5	„ ,
„	20./IV. 1891	„	„	„	6 „	„	„	6,5	„ ,
„	6./VI. 1891	„	„	„	5 „	„	„	6	„ .

Jetzt ist der obere, durch den Sphincter-Riss ausgeschweifte Theil der Pupille oberhalb des Hornhautflecks deutlich sichtbar; und zu unserer Freude und Ueberraschung erkennt das verletzte Auge, das am 22./I. 1891 noch nicht die Zahl der Finger in nächster Nähe wahrgenommen hatte, Sn CC in 15 Fuss und liest Sn XVI Zahlen in 6 Zoll.

Zwei Jahre blieb J. R. fort. Als er 15./VI. 1893 wiederkehrte, las das verletzte Auge Sn $1^{1}/_{2}$ in 6″ fliessend, erkannte ohne Glas Sn CC in 15 Fuss und mit — 20″ Sn XL in 15′; G.F. normal: gewiss eine wunderbare Selbstheilung für ein Auge, das 4 Monate lang nach der Verletzung nichts als Lichtschein und schlechte Projection gezeigt hatte.

Jetzt ist die Hornhaut wieder vollkommen klar geworden. Die Pupille ist stark erweitert, nach oben spitzbogig; innerhalb des Spitzbogens ist ein brauner Pigmentsaum sichtbar (1), am unteren Pupillenrand eine brückenförmige, z. Th. verästelte, auch hier und da durchlochte Pigmentmasse (2, 2), kleine Pigmentklümpchen im oberen Drittel der Pupille (2, 2), und zarte Pigmentklümpchen in der Mitte (3). (Vgl. Fig. 2.) Der Augengrund ist bequem sichtbar und normal. Das Auge ist reizlos und von normaler Spannnng.



Fig. 2.

Nach weiteren 3 Jahren, also 5 Jahre 8 Monate nach der Verletzung, nämlich 13./V. 1896, ist der gleiche, erfreuliche Zustand festzustellen.

Rechts mit — 40″ Sn XV in 15′; Sn $1^{1}/_{2}$ bis 15″. Links mit — 8″ Sn XXX in 15′; Sn $1^{1}/_{2}$ in 6″. G.F. beiderseits normal. Also hat die Kurzsichtigkeit des verletzten Auges noch wesentlich zugenommen, aber auch auf dem anderen Auge ist geringe Kurzsichtigkeit aufgetreten. Es besteht jetzt Auswärtsschielen des linken verletzten Auges, am Perimeter (auf 1 Fuss Entfernung) gleich 20 Grad, am Blickfeldmesser (also auf 3 Fuss Entfernung) gleich 13 Grad, mit deutlichem Doppeltsehen unter rothem Glase. Die Sphincter-Risse sind besser verheilt, nur mit der Lupe noch nachweisbar. Die Pupille ist fast so wie in Fig. 2, nur sieht man in ihrer oberen Hälfte eine spinngewebige, fast durchleuchtbare Trübung in den hinteren Linsenschichten. Der Augengrund ist deutlich sichtbar und im Wesentlichen normal. Ganz kleine, helle, punktförmige Herde sind hier und da in der Peripherie sichtbar. J. Hirschberg.

II. Ueber periodische Sehstörungen in Folge von Hornhauttrübung.

Von Dr. A. Stiel in Köln.

Frau J. K., 39 Jahre alt, aus K. tritt am 8. April 1896 wegen folgender Beschwerden in Behandlung: Es erscheinen ihr beim Sehen mit beiden Augen die Gegenstände verschwommen, besonders am hellen Tage, weniger in der Dämmerung; bisweilen treten Doppelbilder auf, Schwindel und Kopfschmerzen. Aehnliche Erscheinungen belästigten die Patientin zuerst im Jahre 1892, während

Digitized by Google

sie sich nicht erinnern kann, vor dieser Zeit jemals augenleidend gewesen zu sein. Sie wurde damals von einem Augenarzt behandelt, welcher ihr angeblich Jodkali innerlich und das Tragen einer Brille mit mattem Glase für das linke Auge verordnete. Hierdurch wurden die Beschwerden in einigen Wochen beseitigt. Im Jahre 1893 litt Pat. ebenfalls einige Zeit an denselben äusserst unangenehmen Empfindungen. Ihren jetzigen Krankheitszustand will sie erst seit etwa 8 Tagen bemerkt haben.

Die objective Untersuchung ergiebt nun, dass sich auf der Cornea des linken Auges, im Pupillargebiet, ein wenig unterhalb der Mitte eine zarte Macula (Nubecula) von fast dreieckiger Gestalt und $^1/_2$—1 mm Durchmesser befindet. Das Auge ist lichtscheu, aber nicht entzündet; weder ist conjunctivale noch pericorneale Injection vorhanden. Die Pupille ist ziemlich eng, reagirt prompt auf Licht und Convergenz, die Medien sind klar, der Hintergrund und das Gesichtsfeld normal, es bestehen keine nachweisbaren Doppelbilder, die Sehschärfe beträgt links nahezu $^6/_6$, rechts $^6/_6$; Convexgläser werden verworfen.

Anamnestisch lässt sich Syphilis nicht nachweisen, auch sind objectiv keine Anzeichen für dieselbe vorhanden. Pat. ist im Uebrigen vollständig gesund, nicht hysterisch, regelmässig menstruirt. Sie ist seit einigen Wochen verheirathet. Ihr Vater ist gesund, die Mutter an ihr unbekannter Krankheit, ein Bruder an Schwindsucht gestorben.

Nach Feststellung dieser Thatsachen bleibt wohl nichts Anderes übrig, als die ziemlich hochgradigen Beschwerden der Pat. auf die winzige Macula des linken Auges zurückzuführen, über deren Entstehung nichts zu eruiren ist. Dabei ist auffallend, dass die störenden Erscheinungen nicht immer vorhanden sind, sondern nur zeitweise auftreten. Es lässt sich dies vielleicht so erklären, dass durch äussere Reize mitunter eine stärkere Trübung des die Macula darstellenden Hornhautgewebes eintritt. Die Macula, welche sich übrigens bei der Untersuchung nur mit seitlicher Beleuchtung deutlich nachweisen lässt, würde sich späterhin allmählich wieder so weit aufhellen, dass die Lichtstrahlen ungehindert zur Netzhaut gelangen könnten. Wie das Vorsetzen des matten Glases vor das linke Auge und das hierdurch bedingte Verschwinden der Störungen beweist, ist eine andere Ursache für das Auftreten der Symptome nicht wohl anzunehmen.

Pat. berichtete, dass beim ersten Anfalle das rechte Auge das krankhafte gewesen sei; ob dies wahr ist, möge dahingestellt bleiben.

Was nun dieser Beobachtung eine grosse Bedeutung verleiht, ist der Umstand, dass dieser Fall sehr grosse Aehnlichkeit hat mit solchen, die in der Unfallpraxis etwas Alltägliches sind. Hier begegnet es uns oft, dass wir über die Erwerbsfähigkeit von Patienten ein Gutachten abgeben sollen, die von einem Unfall weiter nichts übrig behalten haben, wie eine leichte Hornhauttrübung; in sehr vielen Fällen, wo die Verletzten mit Beschwerden kommen, ähnlich denen, wie sie die Pat. äusserte, welche einen Grund zur Simulation nicht hatte, sind wir nur zu leicht geneigt, die Beschwerden mindestens für übertrieben zu halten.

Mit kurzen Worten möge noch die Therapie unseres Falles gestreift werden. Pat. bekam Jodkali, vermuthlich weil als Ursache der Hornhauttrübung Lues nicht ganz von der Hand zu weisen war. Die Verordnung eines matten Glases zur Ausschaltung des die Störungen verursachenden Auges war zweckentsprechend und hob auch sofort die Beschwerden auf. Von uns wurde ausserdem Massage der Hornhaut mit gelber Quecksilbersalbe versucht. Am 8. Mai, also nach ca. 4 Wochen, wurde noch immer über zeitweiligen starken Schwindel geklagt; allerdings wurde aus äusseren Gründen die Massage nur einige Male angewandt.

Digitized by Google

Neue Instrumente, Medicamente etc.

Eine einfache Verbesserung des amerikanischen Stereoskops zwecks Uebung Schielender.

Von Dr. Walter Albrand.

Bereits in den ersten Jahren seiner augenärztlichen Thätigkeit hatte Herr Geheimrath Schöler ausgedehnte Uebungsversuche an Schielenden angestellt mittelst einer zweckmässigen Modification des Wheatstone'schen Spiegelstereoskops. Da jedoch dieser Apparat ziemlich complicirt und dementsprechend theuer ist (vgl. den Jahresbericht der Schöler'schen Augenklinik d. J. 1874, S. 36), liegt es nahe, das Brewster'sche Prismenstereoskop, oder besser noch das amerikanische Stereoskop in einfacher Weise so umzugestalten, dass es im Grossen und Ganzen vollkommen den Schöler'schen Anforderungen entspricht. Zunächst ist nur nöthig, statt der einen Schiene für jedes Auge je eine Schiene anzubringen, auf welcher das Object separat für jedes Auge diesem angenähert, resp. von diesem entfernt werden kann. Ausserdem kann die Pupillardistanz der beiden schmalen, von einander getrennten Objectflächen beliebig gewechselt werden. Aber nicht blos die Objecte sind für jedes einzelne Auge und von einander verschieblich, sondern auch die sphärischen (event. cylindrischen) Gläser sowohl, wie die Prismen in der verticalen Trageplatte sind nach Belieben für jedes Auge apart zu ändern. Dadurch ist man auch in der Lage, etwaige Höhendifferenzen der Bildgrössen sofort auszugleichen, indem man die Basis des in seiner Stärke für jeden besonderen Fall auszuwählenden und einzusetzenden Prisma's ohne Weiteres aus der seitlichen Stellung nach oben oder unten verschieben kann. Man könnte demnach auch sehr wohl den Apparat zu orthopädischen Augenmuskelübungen bei Lähmungsschielenden verwenden. Da jedoch in weitaus der Mehrzahl der Fälle, namentlich bei gegebener Möglichkeit der Verschieblichkeit der beiden Objecte nach zwei Richtungen hin (von einander und je vom Auge fort), ein einziges Paar von Convexgläsern und Prismen für den praktischen Zweck genügen, so ist dem Stereoskop nur je ein Paar von mittleren Convex- und Prismengläsern beigegeben, die in möglichst einfacher Weise durch stramm angespannte Gummizüge an der verticalen Platte befestigt sind, und zwar so, dass sie alle Zeit aus dem Brillenkasten des Augenarztes gegen stärkere oder schwächere Gläser umgetauscht werden können. Complicirtere Vorrichtungen zum Wechseln der Gläser, wie Drehscheiben, mit einer Reihe von Gläsern versehen, ferner Rundskalen zum genauen Einstellen der Prismen etc. sind für den praktischen Gebrauch unnöthig, auch vertheuern sie den Apparat zu sehr und erschweren so die Anschaffung für Minderbemittelte. Bei der Variabilität der Stellung der beiden Objecte dürfte eben der Wechsel in den Gläsern auch wohl nur ausnahmsweise stattfinden, den der Arzt, unter dessen Anleitung und Controlle ja doch die Uebungen angestellt werden, dann dem jeweiligen Falle Rechnung tragend vornehmen müsste.

Dem Schöler'schen Postulate entsprechen ferner die Objectproben, die aus möglichst einfachen, in ihrer binocularen Vereinigung kein Missverständniss aufkommen lassenden Figuren bestehen. Diese Figuren sind in dünnem Messingblech eingeschnitten, um bei durchfallendem Lichte betrachtet zu werden, was ausser der Bequemlichkeit der Handhabungsweise vor Allem den Vortheil hat, dass sich die Zeichen dem Auge viel leichter aufdrängen. Jede Nummer der Vorlagen, natürlich je aus zwei Scheiben bestehend, deren Figuren zum binoculären Sammelbilde zu verschmelzen sind, ist einzeln käuflich; man findet darunter

Digitized by Google

in erster Linie Vorlagen, die einfach flächenhaft zu vereinigen sind, ferner aber auch solche, deren Vereinigung den Eindruck des Körperlichen bei dem binoculär Sehenden hervorrufen. Mit den ersteren Vorlagen, die am wichtigsten sind, hätten wohl stets die Uebungen zu beginnen.

Der Apparat mit 2 Paaren von Gläsern ist zu dem Preise von 8 Mark bei der optischen Firma von Schiller, Berlin NW., Louisenstr. Nr. 35, käuflich zu haben; jede einzelne Nummer der Vorlagen kostet extra 1,50 Mk.

Gesellschaftsberichte.

Königl. Aerzte-Verein in Budapest. (Auszug.)

Emil v. Grósz: Die Symptome der Tabes dorsalis am Auge. (Orvosi Hetilap Szemészet. 1896. Nr. 2.)

Die Meinungen über die Häufigkeit und die Natur der durch Tabes dorsalis am Auge verursachten Veränderungen sind sehr verschieden. Das hat seine Ursache theils in der Verschiedenheit des aufgearbeiteten Materials, theils in der einseitigen Verwerthung desselben. Deshalb trachtete Vortragender, seine Untersuchungen an Kranken in verschiedenen Stadien vorzunehmen und in jedem einzelnen Falle bezüglich der allgemeinen Symptome einen Sachverständigen zu Rathe zu ziehen.

Von den 103 untersuchten Fällen stammten 36 von der Ambulanz der Königl. ung. Universitäts-Augenklinik (Prof. Schulek) und aus der Privatpraxis des Vortragenden, 21 von den internen Kliniken (Prof. v. Korányi, Prof. Ketli), 29 von der Ambulanz für Nervenkranke (Prof. Laufenauer), 5 aus den öffentlichen Spitälern (Docent v. Korányi) und 12 Fälle aus dem Armenhause (Docent Schaffer). Diesmal referirt Vortragender über die klinischen Symptome, das Referat über die vorgenommenen histologischen Untersuchungen behält er sich für später vor. Er betont und beweist es mit Beispielen, dass die an den Augen vorkommenden Symptome Jahre, ja sogar Jahrzehnte lang früher bestehen als die übrigen. Von seinen Untersuchten besassen nur 13 °/₀ an beiden Augen volle Sehschärfe. Zwischen der Sehkraft beider Augen war bei 15 °/₀ ein sehr grosser Unterschied. Amaurose beider Augen fand er bei 4 °/₀. Der Farbensinn zeigte bei 22 °/₀ wesentlichere Abweichungen vom normalen. Das Gesichtsfeld war bei 57 °/₀ pathologisch. Die Verengerung war grösstentheils oben-aussen. Hemianopische Veränderung fand er in keinem einzigen Falle. Das farbige Gesichtsfeld war fast ebenso oft äusserst eingeschränkt. Normalen Augenhintergrund fand er nur bei 12 °/₀. In den meisten Fällen war schon ausgesprochene Atrophie vorhanden, in vielen Fällen Decoloration und graue Verfärbung der Papille. Venöse Hyperämie kam nur bei 4 °/₀ vor. Normaler Augenhintergrund mit voller Sehschärfe, freiem Gesichtsfelde und gutem Farbensinne wurde nur in 2 Fällen gefunden. Aus den bisherigen Beobachtungen resultirt, dass man durchschnittlich bei 32 °/₀ die Erkrankung des Sehnerven annehmen kann; Vortragender hingegen giebt der Meinung Ausdruck, dass die Entartung des Sehnerven ein beständiges Symptom der Tabes dorsalis bildet. Diese Entartung giebt sich anfangs in der charakteristischen grauen Verfärbung des Sehnervenkopfes kund und erscheint später unter dem Bilde der einfachen Atrophie des Sehnerven. Die functionellen Störungen bestehen in der langsamen, aber fortschreitenden Verminderung der

Digitized by Google

centralen Sehschärfe, in der peripherischen Verengerung (hauptsächlich obenaussen) des Gesichtsfeldes und bei manchen Fällen in Farbenverwechslung. In jenen Fällen, bei welchen venöse Hyperämie und Scotome vorkommen, nimmt er Complicationen mit Nicotinintoxication oder anderen Leiden an. Die Theilnahme des Sehnerven hält er entgegen neueren Theorien, der Auffassung Graefe's entsprechend, für associirt, und zwar erkrankt der peripherische Theil des Sehnerven schon sehr früh. Das beweist er nicht nur mit dem ophthalmoskopischen Befunde seiner Fälle, mit den functionellen Störungen und den gefundenen histologischen Veränderungen, sondern auch mit dem Falle Wagenmann's, der bei tabetischer Atrophie das frühe Verschwinden der zufällig anwesenden markhaltigen Fasern beobachtete. Er hält die Unterscheidung nicht für gerechtfertigt, nach welcher die im paralytischen Stadium entstandene Atrophie des Sehnerven schneller ablaufen würde, als diejenige, welche im praeatactischen Stadium entsteht. Nach ihm entsteht jede Atrophie des Sehnerven vor dem Eintritte der Ataxie, nur wurde der Sehnervenschwund in einer gewissen Zahl der Fälle erst im paralytischen Stadium diagnosticirt. Der Verlauf der Atrophie kann jedoch sehr verschiedene Zeit in Anspruch nehmen.

An den Pupillen fand er nur in 3,2 % seiner Fälle normale Verhältnisse. Das Robertson'sche Symptom konnte in 71 % nachgewiesen werden, und zwar in 65 % an beiden Augen, in 6 % an einem Auge. Auch Verschiedenheit der Pupillenweite wurde in 65 % gefunden. Von Lähmungen der äusseren Augenmuskeln kam am häufigsten (14 %) die Lähmung des Abducens vor, ein Mal wurde vollständige beiderseitige Ophthalmoplegie beobachtet. Unter solchen Verhältnissen hängt es nur von uns ab, dass wir in der Diagnostik der Tabes dorsalis die Untersuchung des Sehnerven in ausgedehnterem Maasse als bisher verwerthen. Die Lähmung des Abducens kommt bei Vortragendem deshalb seltener vor als bei anderen Beobachtern, weil er die diesbezüglichen anamnestischen Angaben ausser Acht liess, sondern nur die während der Untersuchung bestehenden Lähmungen in Betracht zog. Die Muskelstörungen hält er nuclearen Ursprunges. Sämmtliche an den Augen beobachteten Veränderungen sind dann am leichtesten verständlich, wenn wir als Ursache einen im Blute kreisenden schädlichen Stoff annehmen. Das wird, wie es die Meisten behaupten, durch die Syphilis bedingt, oder aber nach Strümpell durch das Toxin derselben.

Referate, Uebersetzungen, Auszüge.

1) **Der Bau und das Wesen des Glioma retinae,**[1] von Dr. Richard Greeff, Privatdocenten für Augenheilkunde. (Deutsche medic. Wochenschrift. 1896. Nr. 21.)

Aus einer Umschau in der Literatur über Glioma retinae geht hervor, dass die Ansichten über das Wesen dieser Geschwulst noch recht getheilt sind. Von Virchow, dessen meisterhaften Untersuchungen wir die erste genaue Kenntniss von der Zusammensetzung dieser Geschwulst verdanken, stammt der Name Glioma retinae; er drückt aus, dass die Geschwulst nach seiner Ansicht sich aus der

[1] Nach einem auf der 24. Versammlung der Ophthalmologischen Gesellschaft zu Heidelberg gehaltenen Vortrag. — Die Arbeit wurde mit theilweiser Unterstützung aus der Gräfin Bose-Stiftung ausgeführt.

Digitized by Google

die Nervensubstanz umgebenden Glia entwickele. Virchow betont jedoch die häufigen Uebergänge des Glioms zum Sarcom, die er Gliosarcome nennt, und spricht aus, der Gegenstand verdiene eine weitere eingehende Prüfung, ehe man ihn als definitiv festgestellt betrachte. Nach dem Erscheinen der Virchowschen Vorlesungen über die krankhaften Geschwülste sind fleissige und ausführliche Nachuntersuchungen über die Zusammensetzung des Glioma retinae von vielen Seiten erschienen; ich erinnere nur an die Untersuchungen von v. Graefe,[1] Schweigger,[2] Leber[3] und die grossen Monographien von Knapp,[4] Hirschberg[5] und Gama Pinto.[6] Unsere klinischen Kenntnisse der genannten Erkrankung sind in vielfacher Beziehung vollendet worden, die Entstehung der Geschwulst aus dem Gewebe der Retina ist über jeden Zweifel erhaben, aber ein abschliessendes Urtheil über die Natur der Gliomzellen haben wir bis heute nicht gewonnen. Die meisten Autoren haben sich der Ansicht Virchow's angeschlossen und halten die Zellen für gliomatös. Andere Forscher halten es nicht für gerechtfertigt, diese Geschwülste der Retina als Gliome zu bezeichnen, da sie wohl sarcomatöser Natur seien, eine Ansicht, die zuerst von Rindfleisch[7] ausgesprochen worden ist und die z. B. auch Ziegler[8] in seinem Lehrbuch vertritt. Von Wintersteiner[9] sind in neuester Zeit die Geschwülste als Neuroepitheliome aufgefasst worden.

Wenn wir kritisch die Literatur von heute durchgehen, so ist auch die Schicht, aus welcher das Gliom heraus sich entwickeln soll, keineswegs sicher nachgewiesen. Die meisten Autoren nehmen an, dass es aus den Körnerschichten entsteht. Doch gleich im Anfang der mikroskopischen Untersuchungen weichen die Angaben von einander ab. Schweigger[10] konnte das Entstehen der Geschwulst aus der äusseren Körnerschicht nachweisen, Hirschberg[11] fand den Herd der Geschwulst in der inneren Körnerschicht. Bald darauf fand Iwanoff,[12] dass auch von den in der Nervenfaserschicht gelegenen Bindegewebszellen aus die Entwickelung des Glioms erfolgen kann.

Wir finden die Gliome bestehend aus ungeheuren Anhäufungen von Zellen, die, nach Aussage vieler Autoren, den Zellen der Körnerschichten sehr gleichen. Ich bringe eigentlich nichts Neues vor, wenn ich besonders hervorheben möchte, dass die Zellen in der Geschwulst den Zellen der Körnerschichten doch recht wenig gleichen. Betrachten wir einen einfachen Schnitt durch einen Gliomknoten, mit Carmin oder Hämatoxylin gefärbt, so fällt uns zunächst jedesmal auf, so verschieden sonst die einzelnen Fälle auch sein mögen, dass in den Geschwulstmassen eine Anzahl ganz verschieden gestalteter Zellen vorliegen.

Am häufigsten finden sich kleine runde Zellen mit grossem Kern und schmaler Protoplasmaschicht. Zwischen ihnen sieht man bald mehr, bald weniger eine fein granulirte oder feine faserige Interzellularsubstanz. Nicht selten lagern unter diesen runden Zellen zerstreut ebenso grosse oder noch grössere längliche,

---

[1] v. Graefe, Arch. f. Ophthalm. XII.
[2] Schweigger, ibid. VI.
[3] Leber, Handbuch der Augenheilkunde von Graefe und Saemisch.
[4] Knapp, Die intraocularen Geschwülste. Karlsruhe 1868.
[5] Hirschberg, Der Markschwamm der Netzhaut. Berlin 1869.
[6] Gama Pinto, Untersuchungen über intraoculare Tumoren. Wiesbaden 1886.
[7] Rindfleisch, Klin. Mon.-Bl. f. Augenh. 1863.
[8] Ziegler, Lehrbuch d. pathol. Anatomie. 4. Aufl. S. 902.
[9] Wintersteiner, Ueber Bau, Wachsthum und Genese des Glioma retinae. Wiener klin. Wochenschr. 1894. Nr. 27.
[10] Arch. f. Ophthalm. VI. 2. [11] Ibid. XIV. 2. [12] Ibid. XV. 2.

Digitized by Google

eiförmige Zellen, oder auch sternförmige Zellen. Bereits von Virchow, Lemke,[1] Vetsch,[2] Rompe,[3] Leber[4] u. A. sind durch Zerzupfen oder an Schüttelpräparaten an letzteren Zellen kleine feine Fortsätze gesehen worden.

Ferner kommen bedeutend grössere, verschieden gestaltete Zellen vor, die seltener sind und deren ovaler Kern sich blasser färbt. Sie besitzen lange Fortsätze. Gama Pinto beschreibt sie sehr gut. Er vermuthet, dass das vielleicht echte Gliazellen sind oder der normalen Netzhaut angehörige Ganglienzellen, die er aber als zufällig in die Geschwulst hineingeschleppt erachtet.

Jedenfalls liegt nach Betrachtung dieser verschiedenartigen Zellen die Vermuthung nahe, dass das Gliom nicht aus einer Sorte Zellen bestehe, sondern dass die verschiedenen Zellen auch verschiedener Natur seien.

Was die Zellformen anbetrifft, so gleichen die Gliome der Retina sehr den Gliomen des Gehirns, doch unterscheiden sich die retinalen Gliome von letzteren und überhaupt von allen Geschwülsten sehr durch die Anordnung der Zellen. Die etwas vorgeschrittenen, aber noch intraocularen Geschwulstknoten bekommen durch die Art und Weise, wie sich die Zellen um die nicht allzu reichlichen Gefässe anordnen, etwas sehr Charakteristisches. Es findet sich nämlich rings um jedes Gefäss eine Zone von lebensfrischen Zellen, die sich mit Hämatoxylin sehr gut färben und scharf gegen die Zellen in der Umgebung abgesetzt sind, die nicht mehr ernährt, abgestorben sind und sich mit Kernfärbungsmitteln gar nicht oder sehr schwach färben. Um jedes quergetroffene Gefäss findet sich also ein Kranz, um jedes längsgetroffene ein breiter Streifen stark gefärbter Zellen, während die dazwischen liegenden Zellen ganz blass erscheinen. Es ist diese Anordnung der Zellen im Glioma retinae vielfach beschrieben worden, aber meist als eine Seltenheit und als ein Cylinder- oder Angiogliom aufgefasst worden. Ich stimme aber mit Wintersteiner ganz überein, dass diese Structur sich bei einigermassen entwickelten Gliomen, so wie wir sie gewöhnlich zu Gesicht bekommen, als die Regel findet und dem Gliom ein besonderes, charakteristisches Gepräge giebt, wodurch sich diese Geschwülste vor allen anderen, auch den Gliomen des Gehirns auszeichnen. Bei etwa 15 von mir untersuchten Gliomen fand ich diese Structur stets mehr oder weniger ausgeprägt.

Fig. 1. Schnitt durch Glioma retinae (sog. Cylindro-Gliom). Färbung mit Hämatoxylin.

Wintersteiner wünscht auf Grund dieser eigenartigen Structurverhältnisse die in Rede stehenden Geschwülste von den Gliomen zu trennen und sie anders zu benennen. Ich glaube kaum, dass dies nöthig ist, denn es ist sehr bemerkenswerth, dass, sobald die Geschwulst die Sclera durchbrochen hat, die neu gebildeten extraocularen Geschwulstknoten die cylindrische Structur um die

[1] Lemke, Arch. f. klin. Chirurgie. XXVI.
[2] Vetsch, Arch. f. Augenh. XI.
[3] Rompe, Beitrag zur Kenntniss des Glioma retinae. Inaug.-Diss. Göttingen.
[4] Leber, a. a. O.

Gefässe herum nicht mehr zeigen, sondern ganz wie die Gehirngliome aussehen. Wenigstens fand ich dies in den wenigen Fällen von durchbrochenen Gliomen, welche ich zu untersuchen Gelegenheit hatte. Vielleicht ist die eigenartige Structur der Netzhautgliome nur dadurch bedingt, dass dieselben im Bulbus eingeschlossen und unter dem Einfluss des intraocularen Druckes, welcher bald abnorm hoch wird, sich nur sehr schwer und langsam entwickeln und ernähren können. So kommt es, dass die Zellen, welche nicht unmittelbar um die spärlichen Gefässe liegen, absterben und degeneriren. Bei Geschwülsten von nur Kirschkerngrösse sind stets schon Degenerationen vorhanden. Nach erfolgtem Durchbruch, befreit vom intraocularen Druck, ist die Ernährung leichter, das Wachsthum, das bisher sehr langsam war, geschieht rapide, die Gefässentwickelung ist reichlicher, und die Zelldegenerationen sind viel seltener. Ich glaube deshalb nicht, dass man die Netzhautgliome principiell von den Hirngliomen trennen darf, mit denen sie im makroskopischen und mikroskopischen Aussehen sonst übereinstimmen.

In den letzten Jahren sind unsere Kenntnisse von dem Aufbau des Nervensystems ganz überraschend gefördert und zum Theil ganz umgestaltet worden. Die Gestalt und die Charakteristica der nervösen Zellen und Gebilde haben wir in einer Schönheit und Vollständigkeit darstellen gelernt, die wir uns früher nicht haben träumen lassen. Wir verdanken diese Fortschritte hauptsächlich neuen Färbemethoden, die sich im Princip von allen früheren Methoden dadurch unterscheiden, dass sie nicht alle Zellen in einem Schnitt darstellen, sondern nur hier und dort aus einem Zellcomplex eine Zelle erscheinen lassen und diese deshalb mit allen Fortsätzen und Verbindungen sich durch die daneben liegenden nicht gefärbten Zellen hindurch verfolgen lässt. Die einmal getroffene Zelle stellt sich mit allen Anhängen in vollendeter Vollständigkeit dar. So ist es uns gelungen, im Gehirn und Rückenmark Complexe klar zu legen, die wegen ihrer Dichtheit für alle menschlichen Hilfsmittel unentwirrbar erschienen.

Die Methoden und die ersten damit gewonnenen Resultate stammen von dem Italiener Camillo Golgi in Pavia und dem spanischen Gelehrten Ramon y Cajal in Madrid. Eine ähnlich wirkende vorzügliche Methode ist von Paul Ehrlich in Berlin ausgebildet. Die Silberimprägnation der nervösen Gebilde wird jetzt fast ausschliesslich nach der Methode von R. y Cajal vorgenommen, und in den neuesten Lehrbüchern stammen die meisten das Nervensystem betreffenden neuen Abbildungen aus den fleissigen Arbeiten Cajal's.

Wir können nicht genug Bewunderung zollen dem Senior unserer deutschen Anatomen, Herrn v. Kölliker, der, frühzeitig den Werth der von Cajal in spanischer Sprache niedergelegten Schätze erkennend, mehr als 70 Jahre alt, noch die spanische Sprache erlernte, um sich mit bewunderungswürdigem Fleiss in die neuen Methoden und Anschauungen einzuarbeiten. Hauptsächlich durch seine Arbeiten und Nachuntersuchungen haben die Cajal'schen Ansichten Interesse und Boden bei uns gewonnen und haben die reichste Ernte gebracht.

Auch der Ophthalmologie sind die neuen Methoden schon zu Gute gekommen und versprechen ihr für die Zukunft noch viel. Durch zahlreiche Arbeiten R. y Cajal's[1] haben wir ganz neue Anschauungen über die Morphologie und den Zusammenhang der retinalen Elemente erhalten, die durch mehrfache Nachuntersuchungen sich als richtig erwiesen haben.[2] Der schon von M. Schultze

[1] Ramon y Cajal, Die Retina der Wirbelthiere. Zusammengestellt und übersetzt von R. Greeff. Wiesbaden, J. F. Bergmann, 1894.

[2] Kallius, Anatomische Hefte von Merkel und Bonnet. III. 3. — Bach und Hosch, Arch. f. Ophthalm. XLI. 3.

Digitized by Google

u. A. gesuchte Zusammenhang der Stäbchen und Zapfen mit dem Nervensystem ist jetzt als definitiv festgestellt zu betrachten, und von fast allen Gebilden aus allen Schichten der Retina ist die Form und der Zusammenhang sicher dargestellt worden.

Die Methode stellt ausser den Nervenzellen auch die ihnen verwandte Neuroglia dar, und so gelang es danach auch ohne grosse Schwierigkeit, in der Retina und im Sehnerv die Neurogliazellen, wie sie von Golgi, Kölliker u. A. im Gehirn gesehen wurden, darzustellen.[1] Es hat sich gezeigt, dass hier nirgend ein Neuroglianetz vorkommt, sondern dass die Neuroglia aus selbständigen, stark verzweigten, spinnenartigen Zellen besteht, die sich mit überraschender Zierlichkeit und Vollständigkeit nach dieser Methode darstellen lassen.

Es lag nun der Gedanke nahe, auf Grund dieser neu erworbenen Kenntnisse und mit dieser Methode von Neuem eine Untersuchung des Glioma retinae vorzunehmen. Besteht dasselbe aus Geschwulstzellen, wie das Sarcom, so dürfte sich nach der Golgi-Cajal'schen Methode keine Imprägnation ergeben. Wenn sich dagegen Bilder fanden, so konnte es sich nur um Gliomzellen oder Nervenzellen handeln, und es liess sich dann mit dieser Methode eine vollständigere Darstellung der Form und der Fortsätze als bisher erwarten, die, verglichen mit anderen Zellformen aus der Retina, über das Wesen der Zellen einen Aufschluss versprechen würden.

Seit längerer Zeit bin ich mit diesen Untersuchungen beschäftigt, da jedoch nur ganz frisches Material zu verwerthen ist, so bin ich nur im Stande, über drei für meine Zwecke geeignete Fälle zu berichten, die mir durch die Güte des Hrn. Geh.-Rath Schweigger zur Untersuchung überlassen wurden. Einen vierten Fall von beginnendem Gliom, in dem sich noch zu viele normale Gebilde der Retina darstellten, scheide ich vorläufig bei der Beurtheilung aus. Das Material ist bei der Launenhaftigkeit der Methode noch nicht gross, — oft muss man 100 Schnitte durchsehen, bis man Zellen tadellos schön und frei von dem sie umgebenden Wirrwarr vorfindet — jedoch haben sich schon Befunde ergeben, die wohl der Mittheilung werth sind.

Es hat sich also zunächst ergeben, dass nach Ueberwindung einiger technischer Schwierigkeiten die Zellen im Glioma retinae sich mit der Golgi-Cajal'schen Methode an allen Stellen der Geschwulst mit überraschender Schönheit und Vollständigkeit darstellen lassen. Es gelang mir dies im ersten Fall wegen technischer Schwierigkeiten nur mässig, im zweiten und dritten Fall sehr gut, und es muss besonders hervorgehoben werden, dass sich die Zellen mitten in dem Geschwulstknollen, auch ganz fern von dem ursprünglichen Sitz der Retina darstellen, zum Theil in dichten Haufen, zum Theil vereinzelt.

Damit ist nach Allem, was wir bisher wissen, zunächst der Beweis erbracht, dass es sich nicht um eine sarkomartige Geschwulst handelt, sondern dass die vorliegenden Zellen gliomatöser oder nervöser Natur sind. (Schluss folgt.)

---

2) **Manuel du Strabisme**, par E. Javal. (Paris, G. Masson. 1896.) (Schluss.)

Javal geht nun auf specielle Fälle des Strabismus ein.

Die Myopie disponirt zu Str. conv. und div. in verschiedener Weise. Der Mechanismus, nach welchem der seltene Str. conv. der Myopen entsteht, fungirt nur bei hohem Myopiegrade ganz gleicher Augen unter der Voraus-

[1] Greeff, Arch. f. Augenh. XXIX. S. 320.

Digitized by Google

setzung, dass der Pat. keine Gläser beim Lesen trägt. Er convergirt dann sehr stark, um deutlich zu sehen; die Rect. int. erlangen dabei ein allmählich sich festigendes Uebergewicht, schliesslich entstehen für die Ferne Doppelbilder. Diese von einander zu entfernen, schielt Pat. nach innen. Anders ausgedrückt: es entsteht eine Verschiebung der Convergenzweite, ohne Veränderung der Convergenzbreite, in dem Sinne, dass der Nahepunkt der Conv. näher rückt, so dass der Fernpunkt und damit die Grenze des binoc. Einfachsehens nicht mehr im Unendlichen liegt. Nach letzterem kann Heilung erzielt werden durch Uebungen, den Fernpunkt der Conv. herauszuschieben, was J. durch Beobachtungen belegt. Im Uebrigen sind diese Fälle das günstigste Feld für eine Operation, die die Convergenzweite sofort verschiebt und dadurch, die Erhaltung binoc. Einfachsehens für die Nähe vorausgesetzt, sofortige Heilung herbeiführt. Diese zu erhalten, ist stetes Tragen von Gläsern für die Nähe erforderlich.

In hohem Maasse disponirt die Myopie zum Str. divergens. Ein Pat. mit hochgradiger Myopie ist gezwungen, sich der Lectüre sehr zu nähern. Ist nun ein Auge sehschwächer, stärker astigmatisch oder weniger myopisch, dann hört es auf mitzusehen und weicht schliesslich ab. Unterstützt wird dies durch die natürliche Neigung der Augen, zu divergiren, das „schlechtere“ Auge braucht nur nicht zu convergiren, und es ist relativer Str. div., d. h. solcher für die Nähe entstanden. Die eben unter anderem vorausgesetzte Ungleichheit der Myopie ist selten, man findet fast immer die sphärische Refraction beider Augen gleich, wenn man den Astigm. durch einen Convexcylinder ausdrückt. Dagegen wächst die Myopie in Fällen von Strabismus div. bei dem für die Nähe allein gebrauchten Auge, und dadurch entsteht Verschiedenheit der Myopie als Folgeerscheinung.

Der Str. div. durchläuft zunächst ein Stadium, das, wie J. später ausführt, mit Unrecht „Insufficienz der Rect. int.“ genannt wird, dann eines der relativen Divergenz, wobei Schielen nur für die Nähe besteht. Wie oben angegeben, hat das schlechtere Auge kein Interesse zu convergiren, um ein schlechtes Bild mit einem guten zu verschmelzen, und in weiterer Consequenz bringt der Rect. ext. das Auge zur Divergenz, um störende Doppelbilder fortzuschaffen. Endlich wird das zum Lesen benutzte Auge zu myopisch, um in der Ferne sehen zu können, es weicht zum Weitsehen ab und damit ist absoluter Str. div. entstanden.

Die Behandlung besteht im Beginn in Verordnung von Gläsern, die den Fernpunkt auf 33 cm bringen, welche stets für die Nähe getragen werden müssen. Bei höherem Grade sind stereoskop. Uebungen, „controllirte Lectüre“ angebracht, bei absolutem Str. geht diesem eine Operation voraus.

Das folgende Capitel ist der sogenannten musculären Insufficienz gewidmet. Eine solche Muskelschwäche, wie sie häufig als Ursache des Str. div. angesprochen wird, erkennt J. nur äusserst selten an, z. B. als angeborene. In den meisten Fällen ist das scheinbare Unvermögen durch optische Ursachen, überwiegend verschiedenen Grad von Astigm., hervorgebracht und verschwindet nach Correction mit entsprechenden Gläsern. Kann man eine solche Ursache nicht feststellen, so liegt das an unserer noch nicht genügend entwickelten Kenntniss der optischen Fehler des Auges.

Unter diesen Voraussetzungen ist eine Behandlung mit Prismen oder Tenotomie zu verwerfen. Sie besteht wie beim Str. div., deren erstes Stadium die „Insufficienz“ ist, in der Correction der Anisometropie durch Gläser, im fortgeschritteneren Stadium in Convergenzübungen, nicht um die Muskeln zu kräftigen, sondern um die Innervation richtig zu stellen. Dadurch wird das Punctum proximum der Convergenzbreite dem Auge genähert. Echte secundäre

Digitized by Google

Muskelschwäche in Folge Nichtgebrauchs weicht nur langsam. Endlich ist gleichzeitige Divergenz von über 12—15° zu operiren.

Die Hypermetropie führt zu Str. convergens auf folgende Weise. Durch eine plötzliche Parese der Accommodation wird der Kranke, der richtiges Verhältniss zwischen Accommodation und Convergenz voraussetzt, zu übermässiger Convergenz veranlasst, er hat damit den ersten Schritt zum Str. conv. gethan. Das Auftreten des Strabismus ist gewöhnlich kurz nach Erkrankungen beobachtet, die solche Paresen begünstigen (Scarlatina, Angina), auch wohl analoge Paresen des Sphincter vesicae hervorrufen. Begünstigt wird der Str. conv. durch mittlere Grade der Hypermetropie. Der Emmetrop würde bei Accommodationsparese nur für die Nähe das Bestreben zu schielen haben, der hochgradig hypermetropische Patient verzichtet auf gutes Sehen, da er die dazu nothwendige Anstrengung nicht durchführen kann. Javal giebt die Anfechtbarkeit dieser Theorie zu, hält sie aber für die meisten Fälle für zutreffend.

Auf diese Weise kann zunächst ein periodischer Strabismus entstehen, bei dem kein fixer Theil besteht. Das Schielen beginnt meist im 3. Lebensjahre. Zunächst auf die Nähe beschränkt, findet es sich später auch für die Ferne, wenn genaues Sehen erstrebt wird.

Zur Behandlung genügt die Schielbrille, die dann stets bei Beschäftigung mit nahen Gegenständen zu tragen ist, in vielen Fällen. Man vermeidet Accommodationsanstrengungen, führt die oben angeführten Uebungen zur Erweiterung des binoc. Sehfeldes mit und ohne Stereoskop durch und hat nach erlangter Heilung peinlich auf die Controlle der „binoc. Lectüre“ zu achten.

Im Gegensatz zum periodischen Str. conv. steht der alternirende, der fast stets nur einen unveränderlichen Theil hat. Er entwickelt sich nur bei ganz gleichen Augen nach dem obigen Mechanismus. Die Abweichung ist nothwendig sehr gross, da der Schielende die gleich deutlichen Doppelbilder möglichst weit von einander zu entfernen sucht.

Ausgiebige Operation kommt hier bei der Behandlung vor Allem in Betracht. Will man volle Heilung erreichen, allerdings auch nur dann, so schreite man zur Uebercorrection, die durch Erzeugung ungewohnter gekreuzter Doppelbilder die folgenden optischen Uebungen erleichtert.

Eine Mittelstellung zwischen periodischer und alternierender Str. conv. nimmt der permanente Str. unilateralis ein. Er geht aus dem periodischen hervor, indem bei ungleichen Augen das schlechtere, d. h. das stärker astigmatische, zur Abweichung gewählt wird. Prognostisch wichtig ist es einmal, ob, wie sehr oft, ein Rest von Fixation noch erhalten ist. Eine kleine Abweichung ist für die Voraussage meist nicht günstig, da sie beweist, dass nur geringes Gewicht auf die Wahrnehmungen des abgewichenen Auges gelegt wird.

Die Behandlung sucht durch die Schielbrille Function und Fixation des abgewichenen Auges zu kräftigen, damit also den einseitigen in alternirenden Strabismus zu verwandeln. Ist dies erreicht, so gelten die für diesen angeführten Regeln.

Eine beim Strabismus häufig beobachtete Folgeerscheinung ist die „Amblyopia ex ablepsia“. Sie ist hauptsächlich charakterisirt durch den Verlust der Fixation. Dass sie thatsächlich eine Folge des Strabismus ist und nicht, wie vielfach angenommen, eine Ursache desselben, beweist die Thatsache, dass, von ganz veralteten Fällen abgesehen, meist Besserung oder Heilung erreicht wird. In einem frischen Falle genügte sogar der kurze Gebrauch der Schielbrille. Häufig ist eine Operation erforderlich, die dem Auge sofort die richtige Stellung giebt, während diese sonst nur durch Nystagmus erreicht wird.

Digitized by Google

Es ist eine besondere Art des Nystagmus, die den Strabismus mit Muskelschwäche begleitet. Sie besteht aus ruckweisem Hinwenden des Auges zum Object, langsamem Abweichen davon in fortwährendem Wechsel. Musculäre Insufficienz bedeutet eben, dass ein Muskel, um das Auge in die rechte Stellung zu bringen, eine starke Anstrengung ausführen muss, die er durch derartige Saccaden bewerkstelligt. Ohne Nystagmus kann ein damit behaftetes Auge nur in einem bestimmten Punkte, dem Ruhepunkte, sehen. Diesen in die richtige Lage zu bringen, ist Sache einer energischen Operation. Letztere corrigirt gleichzeitig die Abweichung, da Nystagmus sich bei Str. conv. mit Insufficienz der Rect. int., resp. bei Str. div. verbunden mit Insufficienz der Rect. ext. findet.

Damit ist der Grundtheil des Werkes beendet, es folgen nun Besprechungen von besonders erschwerenden Begleitumständen. Ein solcher ist zunächst die Abneigung, die Eindrücke beider Augen zu verschmelzen. Sie rührt von dem Bestreben her, Doppelbilder, wie sie der Schielende nach der Operation erhält und für die ihm das Verschmelzungsbestreben noch fehlt, möglichst weit von einander zu entfernen. Die physiologische Anziehung der Augeneindrücke an Stelle des pathologischen Auseinanderziehens zu setzen, ist Sache der Behandlung mit dem Stereoskop. Das Ziel kann stets erreicht werden, eventuell mit Zuhülfenahme der Schielbrille.

Nach einigen frühere Ausführungen zusammenfassenden Bemerkungen kommt Javal zu dem schwierigen Gebiete der falschen Projection.

Er erörtert zunächst das Zustandekommen derselben, welches eine Folge des Strabismus ist. Zum Beweise dient ein Fall, bei welchem nach einer Operation in Folge der neuen Augenstellung im Laufe der Jahre eine neue falsche Projection an Stelle der alten trat. Weitere Belege finden sich in der sehr grossen Zahl von Beobachtungen, die eingehend mitgetheilt sind. J. bemerkt dazu, dass der Strabismus, mit dem falsche Projection verbunden war, in den meisten Fällen vor Ablauf des ersten Lebensjahres eintrat, oft auch angeboren war. Doch sind auch Fälle angeführt, wo die falsche Projection erst bei Erwachsenen eintrat. Das Material kann in drei Gruppen eingetheilt werden.

Die erste ist gebildet von Patient mit Strab. conv. alternans. Bei diesen ist die Fixation abwechselnd und entsprechend die falsche Projection des nicht fixirenden Auges. Vollständige operative Correction bringt normale Verhältnisse und damit Verschwinden der falschen Projection mit sich.

Eine zweite Gruppe, die grosse Mehrzahl der Fälle, braucht stets nur ein Auge zur Fixation. Das andere abgewichene Auge hat die Gewohnheit angenommen, das Gesehene entsprechend den Wahrnehmungen des fixirenden richtig zu localisiren. Die centrale Sehschärfe des nicht fixirenden Auges, die mit der Sehkraft eines peripheren Theiles des anderen in Concurrenz treten würde, wird herabgesetzt, um Verwirrung zu vermeiden.

Die dritte Gruppe nehmen Anisometropen ein. Bei ihnen werden die Augen für Nähe und Ferne abwechselnd benutzt, während das nicht fixirende Auge abweicht und entsprechend falsch projicirt.

Für die Behandlung der falschen Projection ergiebt sich daraus der Schluss, vor Allem zu operiren, um das abgewichene Auge in eine Stellung zu bringen, in der es Interesse hat, richtig zu projiciren. Dann folgt langer Verschluss des anderen Auges mit der Schielklappe, ehe weitere Uebungen beginnen können.

Zwei in grösster Ausführlichkeit mitgetheilte Selbstbeobachtungen werden im Folgenden zu Schlüssen herangezogen.

Das Schlusskapitel wendet sich an diejenigen, welche die Theorie des binocularen Sehens näher interessirt. Gestützt auf seine Beobachtungen verficht

Javal zunächst die Theorie der correspondirenden Punkte. Während die Projectionstheorie keine Erklärung für das physiologische Doppeltsehen und für das Maass der dritten Dimension durch Augenbewegungen hat, wird sie unterstützt durch die Lehre von der falschen Projection. Doch giebt die Theorie der identischen Punkte die Erklärung des ersteren leicht, während auch die letztere gut in ihren Rahmen passt.

Wenn ein Fixirpunkt aufhört zu functioniren, tritt eine Störung im Mechanismus des binocularen Sehens ein. Diese ist bei alternirendem Strabismus vorübergehend, dauernd bei einseitigem Strabismus. Denn dabei verlernt das Auge, das Gesehene auf seinen Fixirpunkt zu beziehen, es gewöhnt sich, seine Eindrücke auf die Person selbst zu beziehen, und es entsteht, wie Beobachtungen zeigen, grosse Ungenauigkeit der Localisation. Dies steht im Widerspruch mit dem physiologischen Einfachsehen, das uns durch die correspondirenden Punkte sehr genau über die Lage der Bilder beider Augen unterrichtet. Die anomale Gewohnheitslocalisation macht bei geeigneten Maassnahmen dem physiologischen Mechanismus wieder Platz.

Die Beziehungen zwischen den correspondirenden Punkten sind in der Grundlage angeboren, theilweise im Sinne der Vererbung von Erfahrungen früherer Generationen. Eine grosse Rolle spielt die Erfahrung bei der Auslegung der peripheren Netzhauteindrücke, auf ihr allein beruht das Maass des Reliefs.

Die gegen die verfochtene Theorie aufgestellte Behauptung, dass Bilder, die nicht auf correspondirende Punkte fallen, zur Verschmelzung gelangen, ist falsch, wie dies aus allen Beobachtungen hervorgeht. Wenn andererseits Wahrnehmungen, welche auf correspondirende Punkte fallen, zuerst nicht verschmolzen werden, liegt das an wechselnder Aufmerksamkeit der Augen. Trotzdem es paradox klingen mag, sind es gerade die Schielenden mit falscher Projection, deren Beobachtung am meisten für Javal's Theorie spricht. Der Verf., der in dem besprochenen Werke die Arbeit seines ganzen Lebens niedergelegt hat, schliesst mit dem Rathe, seine Bestrebungen zur vollen Heilung in schwierigen Fällen nicht nachzuahmen, denn „die Leute verdienten, wie ihm schon A. v. Graefe sagte, die unendlich grosse Mühe nicht". In leichteren Fällen dagegen wird die optische Behandlung die Ausdauer mit voller Befriedigung lohnen.

Spiro.

Journal-Uebersicht.

I. The Ophthalmic Review. 1896. Januar.

1) Medullated nerve fibres of the human retina. Microscopial examination of three eyes, by C. H. Usher.

Von Maur, Virchow und Recklinghausen stammen bisher die einzigen anatomischen Untersuchungen markhaltiger (doppeltcontourirter) Sehnervenfasern. Usher hatte Gelegenheit, drei weitere Bulbi zu untersuchen, die zu Lebzeiten der Patienten ophthalmoskopirt worden waren. Die Untersuchungen bestätigten, dass die Sehnervenfasern ihre Markscheide im hinteren Theile der Lamina cribrosa verlieren; nur ein Fall zeigte ganz vereinzelte Markscheiden auch innerhalb der Lamina. Die Fasern erhalten erst wieder auf der Höhe der Papille ihre Markscheiden und breiten sich, allmählich nach der Peripherie hin abnehmend, in der Nervenfaserschicht der Netzhaut aus, wobei sie zweierlei Formen von Achsenschwellung zeigen, entweder eine spindelförmige Ausweitung ihres ganzen Lumen, oder eine mehr runde oder unregelmässige Schwellung, welche an der

Digitized by Google

Faser selbst sitzt oder an eine spindelförmige Anschwellung der ersten Art sich anschliesst, ihrem Charakter nach mehr eine Verdickung der Markscheide selbst darstellend.

---

2) Supernumerary caruncula lacrymalis, by Sydney Stephenson.

Ein 11jähriges Mädchen zeigt eine Duplicatur der rechten Carunkel. Sie setzt sich zusammen aus einem Ueberzug von Epidermis und Bindegewebe mit Haarfollikeln, Talgdrüsen, gestreifter und glatter Muskulatur und Fettzellengruppen, ganz wie die eigentliche Thränenkarunkel. Es ist dies also ein bisher noch nicht verzeichnetes Phänomen, wie es vom Tragus und der Brustwarze bekannt ist.

Es folgen **Referate** und **Gesellschaftsberichte**. Peltesohn.

II. Presbyterian Eye, Ear and Throat Charity Hospital Reports. No. I. 1896.

1) Degress of astigmatism, however low, when they annoy, should be corrected, by Julian J. Chisohn.

Nach Ch. sind es von den Augenanomalien, welche Kopfschmerzen und nervöse Beschwerden verursachen, hauptsächlich die ganz geringen Grade von Astigmatismus, welche die quälendsten Symptome und die hartnäckigsten Erscheinungen machen. Dieser mässigste Astigmatismus von 0,25 D kommt so häufig vor, dass Ch. ihn selbst für die Norm ansehen möchte. Allerdings betont er dabei als Grundsatz, dass volle Sehschärfe an sich kein Beweis gegen das Vorhandensein eines solch schwachen Astigmatismus ist, dass sich ein solcher trotz derselben als die Ursache einer Asthenopie herausstellen kann. Stärkere Hypermetropie kann eher vernachlässigt werden, als der geringste Astigmatismus. Es gehört aber Energie und Uebung dazu, selbst intelligenten Menschen denselben zum Bewusstsein zu bringen. Ch. sah unter 1345 astigmatischen Augen über 59 %, welche einen Astigmatismus von nur 0,25 D besassen und Kopfschmerzen verursachten; nur 6 % hatten 0,75 und ebensoviel etwa 1 D Astigmatismus, während die höheren Grade dagegen an Zahl verschwanden. Die Cylindergläser mussten je nach Bedürfniss entweder für die Dauer oder nur während des Gebrauchs der Augen verschrieben werden.

---

2) Treatment of advancing corneal lesions in gonorrhoeae ophthalmia, by Hiram Woods.

W. unterscheidet drei Ursachen, aus denen sich die Gefahr der Hornhautschwärung bei der Blenorrhoe des Auges herleiten lässt.

1. die Circulations- und Ernährungsstörung, welche durch die entzündliche Exsudirung in das mucöse und submucöse Gewebe am Limbus hervorgerufen wird,
2. die directe Infection,
3. der Druck auf die Hornhaut vom Eiter und der Lidschwellung.

Um alle Indicationen, die hieraus resultiren, gleichzeitig zu erfüllen, ist am besten die Höllensteinlösung geeignet, die W. sobald sie in der üblichen 2procentigen Concentration nicht zum Ziele führt, auch stärker anwendet, und zwar nicht bloss zur sorgfältigen Pinselung der Bindehautbuchten, sondern auch des Geschwürs direct. W. unterscheidet drei Arten von gonorrhoischen Geschwüren: solche, die wie die meisten Conjunctivitiden auf die 2procentige Lösung günstig reagiren, und, das andere Extrem, solche, die von Anfang an

Digitized by Google

hoffnungslos verlaufen, wo eine kleine Infectionsstelle die schwache Hornhaut rapide zerstört. Dazwischen liegt die dritte Gruppe derjenigen Ulcera, die Verf. im Auge hat, welche er mit der stärkeren Lösung beeinflussen kann. Zwei Krankengeschichten werden mitgetheilt.

3) **A case of iridodialysis with operation,** by Hiram Woods.

Die abgerissene Irispartie lag wie ein bläulich weisses Band quer über der Linse, etwas unter dem horizontalen Durchmesser. Um optisch und kosmetisch eine Besserung herbeizuführen, zog Verf. das Irisfragment in einen Hornhautschnitt am Limbus, um es dort anheilen zu lassen. Die Sehkraft des auf diesen Eingriff gar nicht reagirenden Auges erreichte $^{20}/_{70}$, das Aussehen war das einer completen Mydriasis. Peltesohn.

Vermischtes.

Prof. Grut hat sein Amt wegen seines Alters niedergelegt. Bjerrum ist sein Nachfolger als Professor der Ophthalmologie in Kopenhagen geworden.

Bibliographie.

1) II. Jahresbericht des Directoriums des Blindenversorgungshauses Francisco-Josephinum in Prag 1896. Das von der böhmischen Sparcassa am 25. Nov. 1888 aus Anlass des Regierungsjubiläums des Kaisers gegründete Blindenasyl wurde im Jahre 1893 feierlich eröffnet. Nach dem vorliegenden Jahresberichte befinden sich derzeit 82 Pfleglinge (34 Männer, 48 Weiber) daselbst in Versorgung. Die Anstalt ist lediglich Versorgungsanstalt, daher statutengemäss nur für unheilbare, bildungsunfähige Blinde bestimmt. Schenkl.

2) Zur Kenntniss der Localisation im Kerngebiete des Oculomotorius, vorläufige Mittheilung von Doc. Dr. St. Bernheimer, Augenarzt in Wien. (Wien. klin. Wochenschr. 1896. Nr. 5.) „Beim Kaninchen scheinen die vom Oculomotorius versorgten vier äusseren Augenmuskeln von den Ganglienzellen des distalen und mittleren Drittels und zwar zumeist des gegenüber liegenden Kerngebietes abzuhängen, während die Ursprungsstellen für die Binnenmuskeln im proximalsten Antheile des Oculomotorius-Centrums zu suchen wären.“ Schenkl.

3) Untersuchungen über die topographischen Beziehungen zwischen Retina, Opticus und gekreuzten Tractus opticus beim Kaninchen, von Prof. Dr. A. Pick (Prag) m. 12 Taf. (Nova acta d. kais. Leop. Carol. Academie Band 66. — Wien. klin. Wochenschr. 1896. Nr. 5.) Im Verein mit Herrenheiser hat P. an verschiedenen Stellen der Retina von Kaninchen Verletzungen erzeugt, und die darauf folgenden Degenerationen in den optischen Leitungsbahnen studirt. Es zeigte sich, dass den verschiedenen Retinalabschnitten im Allgemeinen die gleich gelegenen Abschnitte im Opticusquerschnitt entsprachen, und dass die Opticusfasern auch jenseits des Chiasmas im Tractus ihre relative Lage beibehalten, sodass die untersten Opticusfasern die untersten Tractusfasern bleiben, während die inneren Fasern des Nerven die äusseren des Tractus werden. Schenkl.

Um Einsendung von Separatabdrücken wird gebeten.

Verlag von Veit & Comp. in Leipzig. — Druck von Metzger & Wittig in Leipzig

Digitized by Google

Centralblatt

für praktische

AUGENHEILKUNDE.

Herausgegeben von

Prof. Dr. J. Hirschberg, Geh. Med.-Rath, in Berlin.

Unter ständiger Mitwirkung der Herren Dr. Ancke in München, Dr. Berger in Paris, Prof. Dr. Birnbacher in Graz, Dr. Brailey in London, Prof. Dr. H. Cohn in Breslau, Doc. Dr. Cl. du Bois-Reymond in Berlin, Dr. Dahrenstaedt in Herford, Doc. Dr. E. Emmert in Bern, Dr. Ginsberg in Berlin, Prof. Dr. Goldzieher in Budapest, Dr. Gordon Norrie in Kopenhagen, Prof. Dr. Horstmann in Berlin, Dr. Issigonis in Smyrna, Prof. H. Knapp in New York, Prof. Dr. Krückow in Moskau, Dr. Kuthe in Berlin, Dr. Landau in Coblenz, Prof. Dr. Magnus in Breslau, Surg. Capt. F. P. Maynard in Calcutta, Dr. Michaelsen in Görlitz, Dr. van Millingen in Constantinopel, Dr. Moll in Berlin, Prof. Dr. J. Munk in Berlin, Dr. Neuburger in Nürnberg, Dr. Peltesohn in Hamburg, Doc. Dr. Peschel in Turin, Dr. Purtscher in Klagenfurt, Dr. M. Reich in Charkow, Dr. Scheer in Oldenburg, Prof. Dr. Schenkl in Prag, Doc. Dr. Schwarz in Leipzig, Dr. Spiro in Berlin, Dr. Stiel in Köln.

Monatlich ein Heft. Preis des Jahrganges 12 Mark. Zu beziehen durch alle Buchhandlungen des In- und Auslandes und die Postanstalten des Deutschen Reiches.

Juli. Zwanzigster Jahrgang. 1896.

Inhalt: **Originalmittheilungen.** I. Ueber Blutresorption aus dem Auge. Von Dr. **Max Linde.** — II. Ueber die eigenthümliche Farbe des Augenhintergrundes der mongolischen Race. Von **Tatsushichi Inouye** (junior) in Tokio (Japan).

Klinische Beobachtungen. Zwei Fälle von puerperaler septischer Embolie des Auges, von Dr. M. Januszkiewicz, Assistenzarzt.

Neue Bücher.

Gesellschaftsberichte. Section on ophthalmology, College of Physicians of Philadelphia.

Referate, Uebersetzungen, Auszüge. 1) The toxic amblyopias. Their classification, history, symptoms, pathology and treatment, by G. E. de Schweinitz. — 2) Subconjunctivale Sublimat-Einspritzungen. Experimentelle und klinische Untersuchung von P. J. Radswicky. — 3) Der Bau und das Wesen des Glioma retinae, von Dr. Richard Greeff. (Schluss.) — 4) Adenocarcinoma gland. Meibomii, von Emil v. Grósz.

Journal-Uebersicht. v. Graefe's Archiv f. Ophthalmologie. XLI. 4.

Bibliographie. Nr. 1—3.

I. Ueber Blutresorption aus dem Auge.

Von Dr. **Max Linde.**

In neuester Zeit ist über den Humor aqueus, dessen Absonderung und Resorption, sowie über die Rolle, welche der Canalis Schlemmii dabei spielt, viel geschrieben worden. Dagegen sind die Resorptiosverhältnisse des Blutes aus der Vorderkammer noch nicht genügend erforscht. Zwar

Digitized by Google

ist es klar, dass auch hierbei der Canalis Schlemmii eine Hauptrolle spielt. Aber wenn man diese Frage bei Seite lässt, — ich nehme an, dass der Canal ein Lymphraum ist, so bieten doch noch die Arten des Zerfalls und der Resorption des Blutes eine Menge von Problemen. Auch bleibt die Frage zu entscheiden, warum beim gereizten Auge die Resorption des Blutes stockt.

Auf Anregung des Hrn. Geh.-Rath Prof. HIRSCHBERG erzeugte ich bei 24 Kaninchenaugen Blutungen in die Vorderkammer, analog den Blutungen, welche man bei der Irisausschneidung zuweilen am Menschen beobachten kann.

Hierbei stellte sich nun gleich die Thatsache heraus, dass man nicht in der Lage ist, eine Blutung ganz nach Belieben in der gewünschten Ausdehnung zu erzielen. Am leichtesten bekommt man eine Blutung, wenn man an der Iris mit einer Pincette eine Zerrung ausübt. Oft genügt ein leiser Zug, eine feine Läsion, um eine ausgedehnte Blutung zu erzielen, die oft die ganze Vorderkammer ausfüllt. In manchen Fällen aber will die Iris nicht bluten. Versuche, mit einem GRÄFE'schen Messer die gefässreiche Iris zu verwunden, ergaben keine genügende Blutung. Andererseits konnte man in einigen Fällen fast die halbe Iris abreissen, ohne viel Blut zu bekommen. Allerdings stellte sich dann später eine starke Reizung des Auges mit Druckvermehrung ein.

Die meisten Augen konnten, wenn die Operation unter streng aseptischen Cautelen ausgeführt wurde, und die Lider nach der Operation bis zur Heilung der Hornhautwunde vernäht waren, bis zur völligen Resorption des Blutes verfolgt werden. Einige wurden aber schon im Stadium der Resorption enucleïrt.

Eine der wichtigsten Thatsachen, die hierbei constatirt werden konnten, ist die, dass die Blutung sich fast nie allein auf die Vorderkammer beschränkt und dass, auch wenn nur Blut in der Vorderkammer war, auch andere Theile des Auges blutige Durchtränkung der Gewebe, also Spuren der Blutaufsaugung zeigen. Es wurde ferner gefunden, dass, auch wenn makroskopisch die Aufsaugung längst vollendet erscheint, doch das Mikroskop noch zahlreiche Spuren der vorausgegangenen Blutung aufweist.

Als wichtig zu betrachten ist ferner die Thatsache, dass bei einer in der angegebenen Weise bewirkten Iriszerrung, welche nebenbei bemerkt sehr schmerzhaft ist, da selbst tief narcotisirte Thiere noch Zeichen des Schmerzes von sich geben, eine bedeutende Läsion des Ciliarkörpers und der Chorioidea mit Lockerung der Zonula bewirkt wird. Es ist deshalb unglaublich, wie DE WECKER eine Irisabreissung als Ersatz der Iridectomie beim Glaucom empfehlen konnte. Noch lange nach der erfolgten Irisabreissung findet man Blutextravasate im Ciliarkörper, der Chorioidea, ja in der Netzhaut. Dass es auch zur Linsenluxation kommen kann, mag nebenbei bemerkt werden.

Digitized by Google

In Folgendem soll nun versucht werden, den Gang der Resorption eines Blutergusses in die Vorderkammer zu schildern.

Beim reizlosen Kaninchenauge entwickelt sich nach dem Eingriffe eine leichte Hornhauttrübung, die in der Nähe der Wunde opak, aber noch durchsichtig ist und nur höchstens ein Dritttheil der Hornhaut beträgt. Diese feine Trübung verschwindet schon in zwei bis drei Tagen nach der Operation. Sie stört in keiner Weise die Beobachtung der Vorgänge in der Vorderkammer.

Schon nach wenigen Stunden, sicher am folgenden Tage nach der Operation, bemerkt man, dass das Blut geronnen ist. Es ist vollständig mit Iris und Cornea verklebt. Stellenweise zeigen sich gelbliche Fibrinausscheidungen in diesem Blutkuchen.

Bereits am dritten Tage bemerkt man deutliche Spuren der Resorption am Blutkuchen. Die Oberfläche wird zackig, wie ausgefressen, was sich besonders am Rande gut beobachten lässt. Stellenweise bemerkt man fein gefranzte Partien. Zugleich fallen einige der wieder aufgelösten Blutreste und gekörnte Elemente auf den Boden der Vorderkammer und bilden hier einen feinen Blutsaum. (Fig. 1.) Auf der Descemet'schen Membran setzen



5. Tag. 7. Tag. 12. Tag.

Fig. 1. Blutungen.
Am Boden der Vorderkammer findet sich ein halbmondförmiger röthlicher Satz von Blutdetritus.

sich Reste von Fibrin und Blutfarbstoffen fest, sodass die Cornea nicht ganz durchsichtig ist. Die Farbe derselben bekommt eine eigenthümliche blaugraurothe Nuance. Am 7. oder 8. Tage bemerkt man nur noch einige der Regenbogenhaut anhaftende Blutklümpchen, welche wie angefressen aussehen. Die Farbe des sichtbaren Theiles der Iris ist röthlich-braun. Die Pupille ist oft mit quer über dieselbe hinweg ziehenden Fibrinbalken verdeckt.

Wenn man durchleuchtet, findet man auch auf der hinteren Seite der Linse Blutauflagerungen, oft wie zierliche Blutstreifen. Auch der Glaskörper zeigt oft Trübungen und Blutreste.

Vom 9. bis 14. Tage an ist beim reizlosen Kaninchenauge bei makroskopischer Betrachtung das Blut aus der Vorderkammer geschwunden. Am längsten hält sich der am Boden der Vorderkammer abgelagerte Blut-

Digitized by Google

detritus, welcher wahrscheinlich nichts weiter ist, als das fortgeschwemmte Material des Blutkuchens. Mikroskopisch konnte noch nach 14 Tagen im Kammerwinkel Blut nachgewiesen werden.

Soweit die physiologische Beobachtung. Anatomisch gestalten sich die Verhältnisse jedoch anders. Zunächst fällt beim Schneiden auf, dass sämmtliche Gewebstheile des Auges eine gelb-röthliche Färbung zeigen. Besonders der Glaskörper ist blutig gefärbt. Mikroskopisch zeigt derselbe ausser Blutkrystallen keine gekörnten Elemente. Die Röthung rührt wesentlich von gelösten Blutfarbstoffen her; es handelt sich also um keine Deckfarbe, sondern um eine durchsichtige Lasurfarbe. Das gleiche ist mit der Linse der Fall. Noch lange nach der voraufgegangenon Blutung zeigt die Linse eine röthliche Färbung, etwa wie die einer Cataracta Morgagni, nur

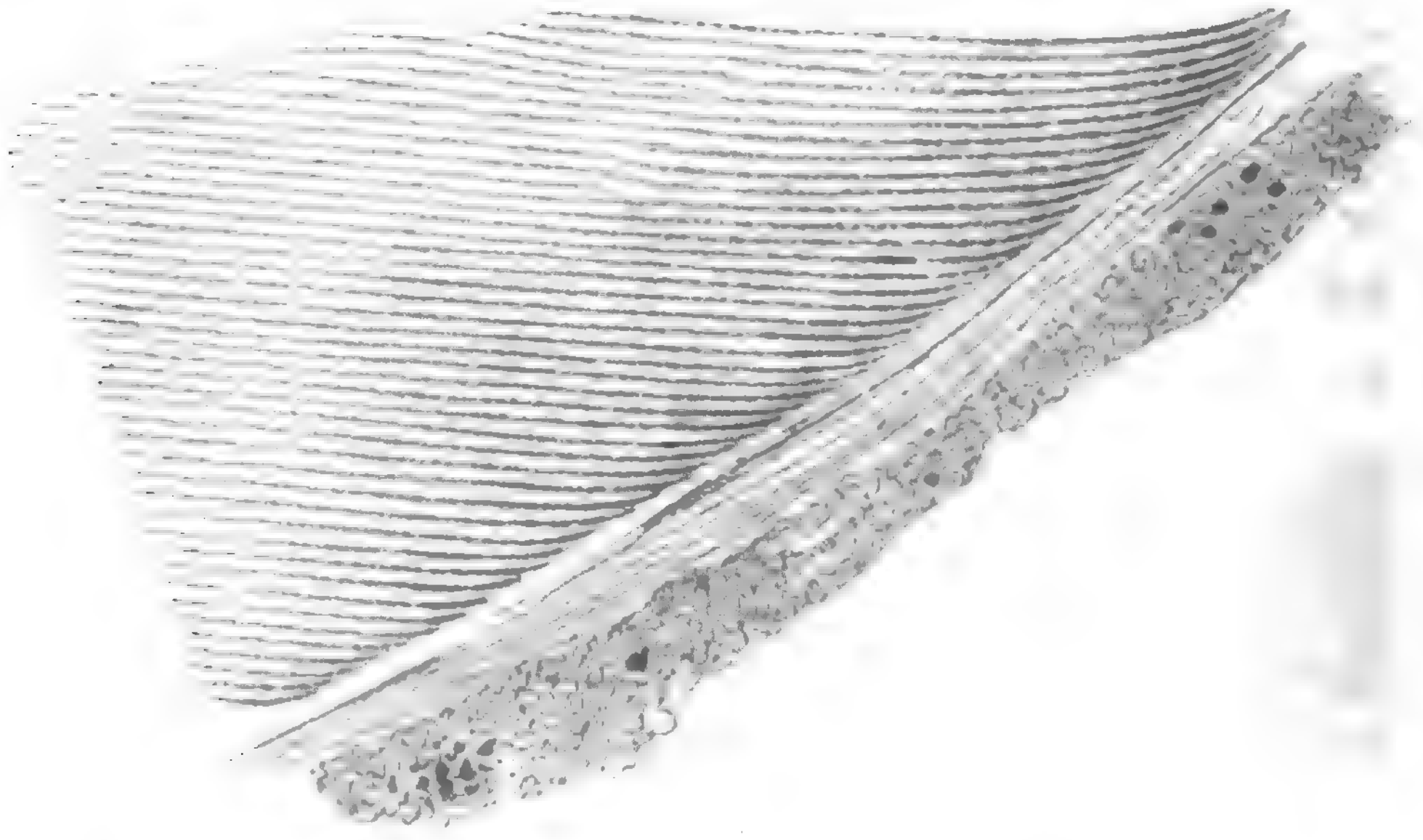

Fig. 2. Blutige Auflagerungen auf die Linsenkapsel. Vergr. 250fach lin.

mit dem Unterschied, dass die Rinde am meisten participirt, während der Kern untingirt bleibt. Besonders charakteristisch ist der Durchschnitt der Linse. Hier hebt sich bandartig die röthlich gefärbte Linsenrinde von dem Kern ab. Auf der Linsenkapsel finden sich noch lange die schon erwähnten Auflagerungen von feinen Fibringerinnseln mit eingestreuten schwarzbraunen Blutkrystallen (vgl. Fig. 2).

Die Netzhaut zeigt ausser blutiger Durchtränkung nur hin und wieder Hämorrhagien. Dagegen fehlen nie hämorrhagische Ergüsse der Chorioidea, besonders zwischen Pigment- und Blutgefässschicht, sodass die Pigmentschicht wie abgehoben erscheint.

Das Corpus ciliare zeigt Schwellung und Hyperämie. In den Maschen und Fortsätzen finden sich dicke Blutgerinnsel aus zerfallenen Blutkörperchen. Die hintere Augenkammer ist meist noch völlig mit Blut gefüllt, wenn aus der Vorderkammer alles Blut geschwunden ist (vgl. Fig. 3).

Die Iris selbst zeigt an der abgerissenen Stelle Verdickung und Schrumpfung sowie Erweiterung der Maschen des Gewebes. Auch sonst finden sich in der ganzen Regenbogenhaut die Gefässe erweitert und strotzend

Fig. 8. Bluterguss zwischen Ciliarkörper und Zonula Zinnii. Resorption des Blutes aus der Vorderkammer, welche nur noch im Kammerwinkel Blutreste aufweist. Vergr. ca. 120. 7 Tage nach der Operation. Reizloses Auge.

mit Blut gefüllt. Auf der Iris liegt oft noch feines Blutgerinnsel, das makroskopisch nicht zu sehen ist. Doch muss bemerkt werden, dass das der Iris anklebende Blut eher resorbirt wird, als das der hinteren Seite der Cornea auflagernde Gerinnsel.

Interessant ist die Beobachtung des Kammerwinkels. Hier findet sich deutlich eine Aufnahme von Blutdetritus in den maschigen Geweben des dem Schlemm'schen Canal benachbarten Theiles der Corneo-Scleralgrenze.

Digitized by Google

Alle Maschen sind mit Blutresten angefüllt. Und wenn auch sonst in der Vorderkammer kein Blut mehr zu finden ist, finden sich hier die letzten Reste. Offenbar besteht ein Strom nach dem Kammerwinkel zu, welcher die geformten Elemente dorthin schwemmt. An der Stelle, an welcher der Schlemm'sche Canal liegt, fanden sich strotzend mit Blut gefüllte Gefässe. Ob hier thatsächlich eine Blutansammlung im Schlemm'schen Canal stattgefunden hat, oder ob Venen, die dem Schlemm'schen Canal parallel laufen, sich erweitert hatten und beim Schnitt stark mit Blut gefüllt waren, vermochte ich nicht mit Sicherheit zu entscheiden (vgl. auch Fig. 5).

Die Cornea zeigt noch lange, oft noch nach 14 Tagen, einen Beschlag von Blutdetritus und Pigmentkörnchen, so dass sie makroskopisch ein röthliches Aussehen hat. Diese Röthung ist am stärksten in der Mitte und



Fig. 4. Cornea. Flächenansicht von innen gesehen. Iris abgerissen. Vergr. 250fach lin. Auflagerung von Blutkrystallen und Detritus.

nimmt nach dem Rande ab. Mikroskopisch zeigt sich, dass diese Beschläge aus einem feinmaschigen Netz von Fibringerinnseln bestehen, welche der Descemet fest anhaften (vgl. Fig. 4).

Soweit die Beobachtung des normalen Auges. Ganz anders zeigt sich der Vorgang, wenn das Auge durch eine hinzugetretene Infection oder sonstwie gereizt ist. Die Resorption des Blutergusses macht dann keine Fortschritte und man kann, soweit dies durch die mehr getrübte Cornea möglich ist, beobachten, dass der Bluterguss eine eigenthümlich livide blaue Färbung mit Ausscheidung von speckigen dicken Fibrinmassen annimmt. Schneidet man den Bulbus, so findet man stets grössere nicht resorbirte Blutmassen neben neugebildetem Bindegewebe, welche oft das ganze Pupillargebiet einnehmen und dasselbe wie eine Schwarte zudecken (vgl. Fig. 5).

Auch an den übrigen Theilen des Auges lässt sich eine Stockung der Resorption und Ausscheidung von Bindegewebe erkennen, und es ist klar, dass solche Augen durch Iridocyclitis und Glaucom zu Grunde gehen müssen. Dass das gereizte Auge kein Blut resorbirt, ist durch Beobachtung

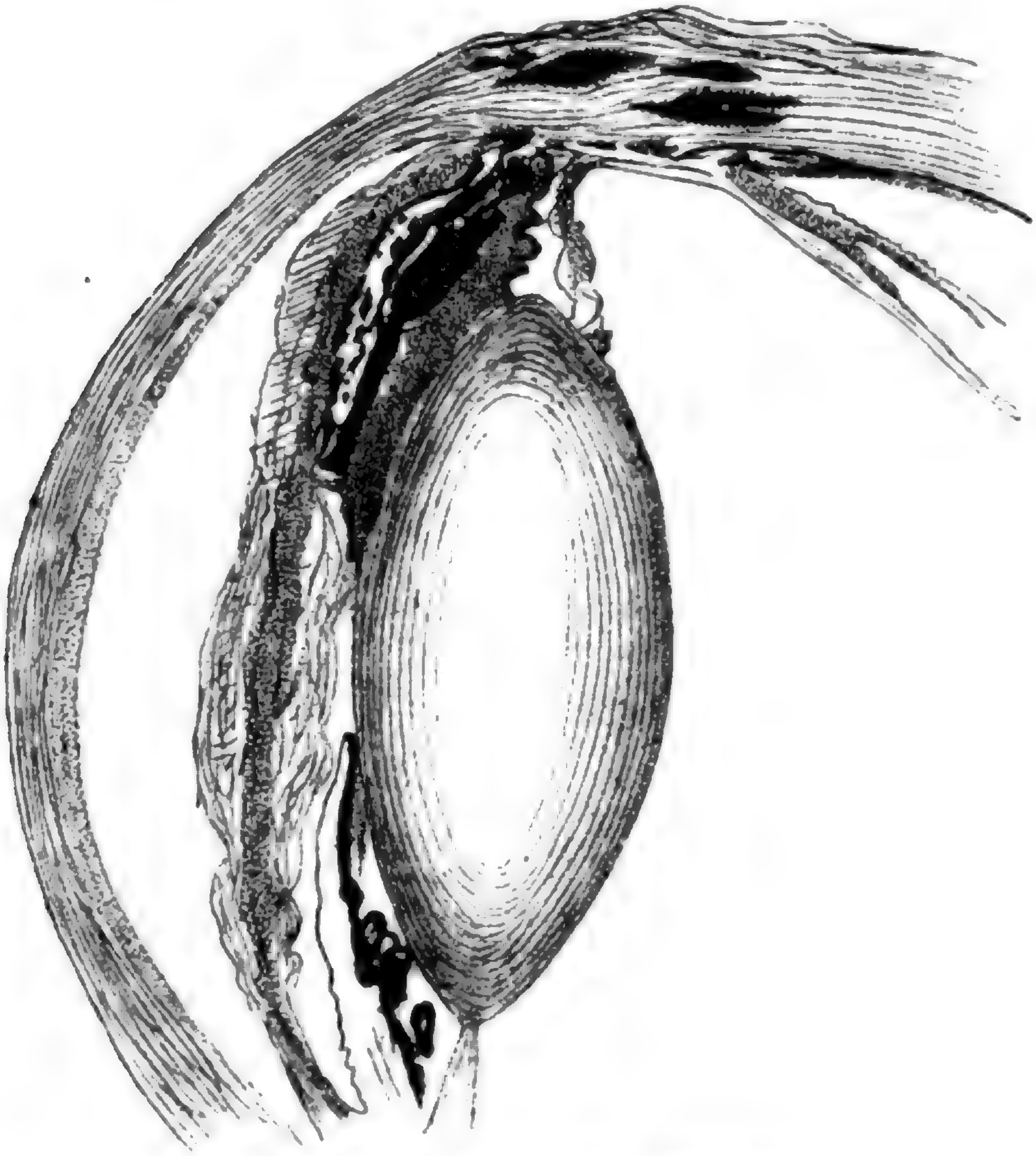

Fig. 5. Localisation der Blutungen.

Der Blutkuchen der Vorderkammer ist mit dickem Fibrin überdeckt. Vierter Tag. Da das Auge stark gereizt war, hat keine Resorption stattgefunden, was daran zu erkennen ist, dass im FONTANA'schen Raum keine Ansammlung von Blutdetritus zu sehen ist.

am Menschen bereits bekannt, und vielleicht physiologisch dadurch zu erklären, dass in den durch Reizung erweiterten Gefässen der Blutkreislauf verlangsamt ist. Welche Rolle aber auch hierbei der FONTANA'sche Raum und SCHLEMM'sche Canal spielt, zu erforschen, bleibt weiteren Beobachtungen vorbehalten.

Hrn. Geh.-Rath Prof. HIRSCHBERG sage ich für die Anregung zu dieser Arbeit meinen verbindlichsten Dank.

Digitized by Google

II. Ueber die eigenthümliche Farbe des Augenhintergrundes der mongolischen Race.

Von **Tatsushichi Inouye** (junior) in Tokio (Japan).

Dass die Farbe des Augenhintergrundes der mongolischen Race im Vergleich mit der der kaukasischen im Allgemeinen dunkelbraun aussieht, ist bekannt und auch schon in dem von mir gesammelten Ophthalmoskopischen Atlas mitgetheilt. Ueber den Grund, warum der Hintergrund so bräunlich aussieht, war man bis jetzt mit der Erklärung zufrieden, dass die Chorioidea reicher an Pigment ist. Aber mir scheint es zweckmässig, hier noch einige weitere Mittheilungen aus meinen bisherigen Erfahrungen zu machen.

I. Die Farbe des Augenhintergrundes der mongolischen Race ist gewöhnlich braunroth (vgl. Fig. 1—7 auf Taf. I meines Atlas), während der des Abendländers (vgl. Liebreich's Ophthalmoskop. Atlas Taf. I Fig. 1. 4. 5) hingegen gelbroth aussieht. Die Pigmentepithelschicht der mongolischen Race ist viel dichter als die der kaukasischen, daher kommt es bei der mongolischen Race sehr selten vor, dass die Gefässe der Chorioidea durch die Retina hindurchgesehen werden können; ferner kommt bei uns der Albino auch ganz ausserordentlich selten vor, und endlich pflegt der Schwund der Pigmentepithelschicht in der Peripherie des Grundes auch verhältnissmässig wenig sich kundzugeben, was in der Regel als eine greisenhafte Veränderung vorkommt.

II. Die Grenze der Papille erscheint bei der mongolischen Race gewöhnlich viel deutlicher, als bei der kaukasischen, und zwar bei den pigmentreichen am deutlichsten. Daher habe ich anfangs, als ich nach Europa kam, öfters Gesundheit mit Krankheit verwechselt. Wenn bei uns Entzündung der Papille und deren Umgebung vorhanden ist, so bleibt die Grenze der Papille doch öfters ziemlich deutlich.

III. Der Reflex des Augengrundes der mongolischen Race ist stärker, als der der kaukasischen. Daran ist kein Zweifel, dass je reicher der Fundus an Pigment ist, desto deutlicher der Reflex seiner Retina. Aus diesem Grunde folgt es häufig, dass man bei der mongolischen Race keine so genaue Untersuchung des Fundus machen kann.[1]

Beispiele. 1) Ein 39jähr. Mann hat Hypermetropie von 1 D beiderseits, Sehnerv ohne Conus. Seine Sehschärfe ist gut. Etwa $^1/_3$ Sehnervendurchmesser weit vom Rande der Papille entfernt und an ihrer inneren,

[1] Vgl. Hirschberg, Ophthalmoskopie, Eulenburg's Realencykl. II. Aufl., § 18. „Der Augengrund des Negers ist so dunkel schwärzlich, dass manche feinere Veränderungen gewiss viel schwerer wahrnehmbar sein möchten. In den Blutgefässen der Netzhaut fand ich keine Abweichung in den Fällen, die ich zu beobachten Gelegenheit hatte. Ebensowenig bei Chinesen, Japanern, Malaien."

Digitized by Google

oberen Peripherie entlang tritt der sichelförmige Weiss'sche Reflexbogenstreifen hervor, welcher sich, wenn der Untersucher sein Ophthalmoskop mit seinem eigenen Kopfe nach seitwärts verschiebt, nach der entgegengesetzten Richtung verschiebt.

2) Ein 18jähr. Mädchen, welches wegen Conjunctivitis simplex kommt, zeigt im Augengrunde verschiedene, sehr starke Reflexe. Wie Fig. 1 zeigt, worin der rechte Fundus bei umgekehrtem Bilde gezeichnet ist, sieht man Fovea centralis von einem vollkommen geschlossenen doppelten Reflexringe umgeben, welcher, wenn der Spiegel und die Linse gerade gestellt werden, zwar ganz deutlich gesehen werden kann; aber wenn man die Linse ein

Fig. 1.

wenig verschiebt, sich sofort sichelförmig verändert oder mit dem den Gefässen sich anschliessenden Reflex vereinigt. Wenn man diesen Reflexring von seitwärts fixirt, so verschwindet der äussere Theil. Im aufrechten Bilde kann man von ihm nichts mehr als eine Sichel wahrnehmen.

3) Fig. 2 zeigt einen Fall, wo die deutliche Reflexion der Macula lutea pathologisch verursacht wurde. — Eine 47jähr. Frau kam nach meinem Hospital am 1. Juli 1895. Seit vier Tagen hat sie Sehstörung, besonders am Fixirpunkt, nachdem sie sich kürzlich nur mit Nähen am Tage und bei Nacht beschäftigte.[1] Niemals litt sie an Syphilis oder an einer anderen erheblichen Krankheit. Die Sehschärfe ist links = $^{20}/_{30}$, und $^{20}/_{12}$ mit + 40; das rechte Auge kann die Fingerzahl in der Entfernung von 20 Fuss kaum erkennen. Das rechte Sehfeld zeigt die Farbenempfindung im Centrum

[1] Die Lampen des Volkes in Japan sind schlecht. H.

Digitized by Google

weniger scharf, als in der Peripherie. Mit dem Ophthalmoskop untersucht, erscheint der Fundus des rechten Auges, wie Fig. 2 zeigt, nämlich die Centralvenen sind etwas geschlängelt, die Retina in der Gegend der Macula lutea ein wenig getrübt, und rings um dieselbe befindet sich ein weisser, stark leuchtender Reflexring, so wie er gewöhnlich bei jungen Menschen gesehen wird. Der Ring formt sich durch die Verschiebung des Spiegels

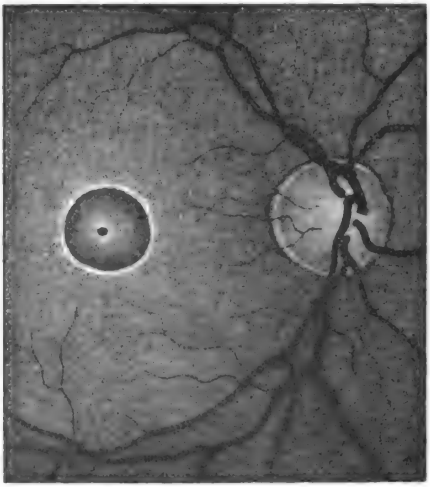

Fig. 2.

zu einer Sichel um. Pilocarpin, Hg + K. j. Nach dreitägiger Behandlung war S besser, nach 5 Tagen rechts $^{20}/_{15}$.

Während der Behandlung schwand die Reflexion der Macula lutea allmählich binnen 8 Tagen; aber die Reflexion der Fovea centralis besteht noch deutlich wie vorher.

4) Ein 18jähr. Schüler kam am 5. April 1895. Von seiner Jugend an ist seine rechte Sehschärfe etwas schlechter, als die linke. Und von seinen zwei Brüdern leidet der eine an Myopie und der andere an Amblyopie. Seit December 1894 findet er seine rechte Sehschärfe schlechter als vorher, was ihm besonders beim Lesen grosse Schwierigkeit bereitet. Auch leidet er seit April 1894 an Tripper, was bis jetzt andauert, und seit kurzer Zeit auch an Hodenentzündung. Seine Hals- und Ellenbogendrüsen sind stark indurirt. Die Sehschärfe ist auf dem rechten = $^{20}/_{50}$ (Linsen leisten nichts) und auf dem linken = $^{20}/_{10}$. Dem rechten Sehfeld mangelt es an der Farbenempfindung von Blau, so dass er erst das Blau an der normalen Grenze des Roth bemerken kann, und der Mariotte'sche Fleck ist ver-

Digitized by Google

grössert. Das linke hat dagegen normales Sehfeld. Mit dem Ophthalmoskop untersucht, zeigen sich im rechten schlecht sehenden Auge Linse und Glaskörper vollkommen durchsichtig. Der Augengrund erweist sich als emmetropisch und die der Papille entsprechende Gegend (vgl. Fig. 3) besteht aus einer grauweissen, unregelmässig ovalen Vertiefung, deren Ausdehnung im horizontalen Durchmesser etwa zweimal und im verticalen etwa $2^1/_2$ mal grösser ist, als die Papille des linken Auges. Das Aussehen dieser Vertiefung ist sehr ähnlich dem hochgradigen Glaucom; die Einstellung für

Fig. 3.

die Vertiefung von dem Niveau der Retina erfordert für den unteren Theil — 7 D, für den äusseren — 5 D, für den inneren — 4 D und für den oberen — 2 D. In der Mitte der Vertiefung befinden sich Streifen von zerstreuten, bläulich grauweissen Flecken. An ihrem oberen Theil erscheinen die nach oben verlaufenden Centralgefässe, und in ihrem unteren Theil befindet sich ein gräulich tiefblauer, bindegewebiger Körper, über das Niveau der Vertiefung ein wenig hervorragend, dessen Form ein umgekehrt gelegenes λ zeigt. In ihrer Peripherie ist ein hellgrauer Rand vorhanden, durch Atrophie der Chorioidea gebildet. Dieser Rand und der rothe Augengrund werden

Digitized by Google

durch eine dazwischen liegende dunkelfarbige Pigmentlinie scharf abgegrenzt. Das Centralgefäss biegt sich plötzlich am Rande der Vertiefung knieförmig um, so dass sein Verlauf nicht weiter gesehen werden kann. Unweit des oberen Randes der Vertiefung, wo das Hauptgefäss verläuft, tritt ein weisser, stark leuchtender Reflexfleck hervor, welcher, wenn der Untersucher seinen Kopf mit dem Reflexionsspiegel nach seitwärts verschiebt, sich nach derselben Richtung bewegt, und welcher durch die Concavlinse von 7—8 D deutlichst gesehen, aber, wenn man sich für das Niveau der Retina corrigirt, nicht mehr gesehen wird. Der übrige Augengrund zeigt überall Atrophie der Pigmentepithelschicht, so dass durch die Gefässe der Chorioidea hindurchgesehen werden kann. Die Gefässe der Retina sind etwas verdickt und geschlängelt. Aus den oben erwähnten Symptomen diagnosticirte ich diese Veränderung als Coloboma vaginae nervi optici nebst Chorioiditis. Deshalb verordnete ich Pilocarpin zum Schwitzen und Schmiercur. Nach 2 Wochen erreichte er die Sehschärfe von $^{20}/_{15}$ rechts und am 13. Mai schon von $^{20}/_{12}$ rechts, und so verliess er am folgenden Tage fröhlich mein Hospital. An diesem Tage hat die Verdickung der Gefässe zwar mit der Wiederherstellung der Sehschärfe abgenommen, aber der oben beschriebene Reflex ist noch leuchtend vorhanden (vgl. Fig. 3, die am 13. Mai von mir gezeichnet wurde). Die Untersuchung dieses Reflexbildes der Retina konnte nur durch die Concavlinse erlangt werden, weil es von dem Niveau der Retina nach hinten sich befindet.

Das hier beschriebene Reflexbild kam nur dadurch zum Vorschein, dass man zufällig gleichzeitig die Retina am oberen Rande der Papille und die Grundfläche der Vertiefung betrachtete. Weil dieses Reflexbild, wenn der Untersucher seinen Kopf mit dem Spiegel nach seitwärts verschiebt, sich nach der gleichen Richtung bewegt, so glaube ich, die Retinaloberfläche in der oberen Gegend der Papille ist hervorgetrieben, theils in ihrer eigentlichen Substanz, theils in den hier verlaufenden Gefässen; und durch diesen Convexspiegel, den die hervorgetriebene Retinaloberfläche selber bildet, werden die Strahlen, welche von der Pupille hereinfallen, reflectirt; und so erhält man hinter dem Retinalspiegel das aufrechte virtuelle Bild.

Wir sollten eine Untersuchung darüber vornehmen, ob ein solches Reflexbild wirklich durch die hervorgetriebene Retinaloberfläche zum Vorschein kommen kann und nur bei solchem Auge, welches angeborene Abnormität hat, wie meine Beobachtung lehrt. Die Beschreibung solcher Erfahrung, wie die meinige ist, konnte ich nirgends finden.

IV. Die Macula lutea erscheint opak-schwärzlich; bei der mongolischen Race scheint der Fleck dunkler, als bei der kaukasischen. Bei der Embolie der Centralarterie war es allgemeine Ansicht, dass die Macula lutea sich kirschroth zeige; aber sie wurde früher an einem Patienten in meinem Hospital schwärzlich befunden (Inouye's Jahresbericht 1889).

Ein 29jähriger Mann merkt seit 5 Jahren eine stetig fortschreitende Abnahme des Sehvermögens, nur am linken Auge. Kürzlich litt er an Anchylostoma duodenale und war 11 Tage unter Behandlung mit Ricinusöl und Filix. Am nächsten Morgen beim Aufstehen war er nicht mehr im Stande, eindringendes Licht wahrzunehmen. Vier Tage später suchte der Patient ärztliche Hilfe, man fand Cataract und rechts Netzhautblutung. Fast 8 Monate nachher sah ich den Patienten zum ersten Male. Beiderseits Pupillenerweiterung, ohne Reaction bei Lichtwechsel. Nur im linken complicirte Cataracta. Mit dem Ophthalmoskop untersucht, erweisen sich die Medien im rechten Auge vollkommen durchsichtig; Papille muldenförmig excavirt und blass, Centralgefässe ganz fein, die Venen hatten einen geschlängelten Verlauf. An der Macula lutea befand sich ein stark lichtreflectirender, gelblich-weisser Fleck, dessen reihenweise Anordnung überall dem Verlauf der Müller'schen Fasern entspricht. Zwischen den weissen Fleckchen liegen viele dunkelschwarze Pigmente: Retinitis albuminurica in Folge einer Filixvergiftung. Wie gesagt, die Macula lutea erscheint in gesundem Zustande zart schwärzlich; in der Entzündung wird die dunkle Farbe durch Contrast bedeutend stärker, und nach der Entzündung bleiben die Pigmente in den Narben dunkelschwärzlich zurück. Bei der Sonnenfinsterniss am 19. August 1886 gab es sehr viele Patienten mit solchen Symptomen.

V. Der um die Papille liegende Hof, ein Symptom des Glaucoms, zeigt sich gewöhnlich dunkelfarbig. Diese dunkle Farbe ist im umgekehrten Bilde deutlich bemerkbar (vgl. Fig. 4). Aber im aufrechten Bilde, bei der stärkeren Vergrösserung, bemerken wir zerstreute, dunkelbraune Pigmente.

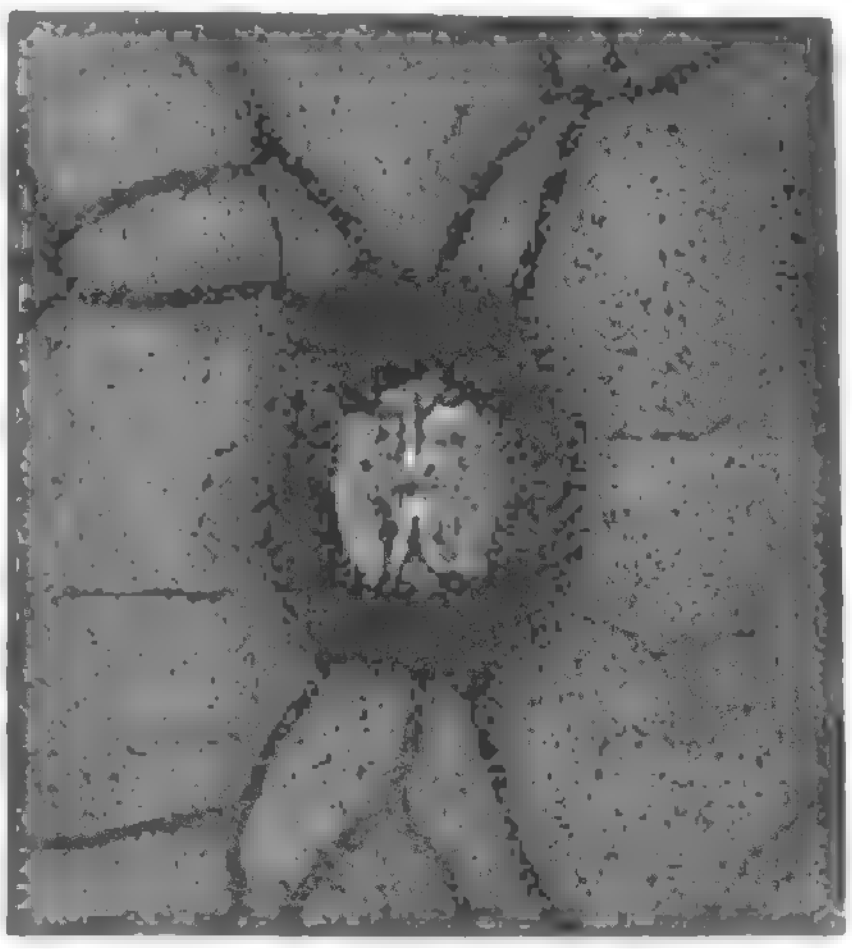

Fig. 4.

VI. Die Pigmentbildung nach der Chorioiditis ist völlig schwarz.

Ich will noch auf die Unmöglichkeit der Reuss'schen Durchleuchtung der Sclera für die mongolische Race hinweisen. Als dieses Instrument von Hrn. Reuss meinem Schwiegervater T. Inouye geschickt wurde, habe ich mit Freude eifrig dessen Anwendung für die morgenländischen Kranken versucht. Aber leider konnte ich damit nicht das Innere des Auges beleuchten, obgleich ich bei einem Hasen den Augenhintergrund und die durchsichtigen Medien leicht und klar durchsehen konnte. Ich machte auch den Versuch mit grossem Lampenlichte, doppelt so gross als früher, doch ohne Erfolg! Deshalb muss nicht nur dieses Instrument, sondern auch die anderen müssen je nach der Race und Kultur passend gewählt werden.

Digitized by Google

Klinische Beobachtungen.

Aus Prof. Hirschberg's Augenklinik.

Zwei Fälle von puerperaler septischer Embolie des Auges.

Von Dr. M. Januszkiewicz, Assistenzarzt.

Aus der Literatur geht hervor, dass die puerperale septische Embolie des Auges eine sehr seltene Krankheit ist und eine ungünstige Prognose hat. In seiner Abhandlung über diese Erkrankung (Arch. f. Augenh. von Knapp und Hirschberg. Bd. IX) sagt Geh.-Rath Hirschberg, dass die Prognose fast immer letal gestellt werden muss. Alle sechs von ihm bis dahin beobachteten Fälle sind der Grundkrankheit erlegen. Doch erwähnt er einen einseitigen von Martin mit Genesung; er hat später selber einen doppelseitigen Fall beschrieben, der in Genesung endigte. (Vgl. C.-Bl. f. pr. A. 1878. S. 173; 1883. S. 250; 1885. S. 85.) Auch Dr. Hall und Hagginbotom, die diese Affection zuerst im Jahre 1829 genau beschrieben haben, sahen in ihren sechs Fällen immer den tödtlichen Ausgang. In der von Dr. Axenfeld in Graefe's Archiv 1895 veröffentlichten Arbeit über die eitrige metastatische Ophthalmie finden wir alle bis jetzt genauer beschriebenen Fälle sehr übersichtlich zusammengestellt. Von den 64 Fällen, in denen die Augenaffection die Folge eines puerperalen Processes war, sind nur 17, d. h. 26,5 %, am Leben geblieben. Unter letzteren war die Erkrankung nur einmal doppelseitig.

In Geh.-Rath Hirschberg's Augenklinik kamen in diesem Jahre zwei Fälle zur Beobachtung.

I. Am 16. Februar 1896 kam die 30jähr. Frau W. Die Anamnese ergab Folgendes: Vor 4 Monaten Abort, (die erste Geburt vor 5 Jahren war normal,) darauf 3 Wochen lang schweres Fieber. Am 8. Tage nach der Entbindung erkrankte das linke Auge und konnte nach 2 Tagen keinen Lichtschein mehr wahrnehmen. Schmerzen waren nicht vorhanden. Es wurden Metastasen im Herzen, Lungen und in den Nieren festgestellt. In den nächsten 4 Monaten traten zahlreiche Abscesse an Armen und Beinen auf, die immer von Fieber begleitet wurden. Pat. musste 9 Mal operirt werden. Vor 8 Tagen bekam sie einen neuen Fieberanfall; danach soll das linke Auge, welches seit der Erblindung schmerzlos war, allmählich aus der Orbita getreten sein, während Pat. starke Schmerzen fühlte. — Stat. praes.: Das linke Auge stark gereizt, Chemosis, pericorneale Injection, Hornhaut rauchig. Am Boden der vorderen Kammer ein kleines Hypopyon, Pupillenverschluss und Abschluss, Spannung erhöht, leichter Druckschmerz, Sehkraft = 0. Rechts Sehkraft und Spiegelbefund normal. Leichtes Fieber. Laue Umschläge.

Nach 10 Tagen stellt sich die Kranke wieder vor. Kein Schmerz, keine Chemosis, nur leichte Röthung. Bei einer erneuten Untersuchung nach 2 Monaten war der Augapfel ganz reizlos, weich, phthisisch, seit 4 Wochen kein Fieber. Seit der Zeit stellte sich die Kranke mehrmals vor. Der allgemeine Zustand ist gut. Der linke Bulbus immer reiz- und schmerzlos. Das rechte Auge normal. Urin war stets normal.

II. Im zweiten Falle handelt es sich um eine 36jähr. Frau, die sich am 30. April 1896 in der Klinik vorstellte. Die Anamnese ergab Folgendes: Vor 6 Monaten siebente, normale Entbindung. 4 Tage darauf starkes Fieber, welches 11 Wochen lang dauerte. Im Laufe der 3. Woche traten starke Schmerzen in

Digitized by Google

der Stirn und in beiden Augen auf, gleichzeitig starke Schwellung der Lider Als sie nach 14 Tagen die Lider wieder aufmachen konnte, sah sie nichts mehr. Im 3. Monat Abscess im linken Knie, das später operirt wurde.

Stat. praes.: Kein Lichtschein auf beiden Augen; beide Bulbi phthisisch, beiderseits Pupillenverschluss und Leucoma adhaerens. Pat. klagt über Kopfschmerzen und allgemeine Schwäche. Das linke Knie ist durch Gypsverband fixirt. Kein Fieber. Urin normal. Die Kranke konnte sich nicht wieder vorstellen, da sie nach Russland zurückfuhr.

Der zweite Fall gehört zu den besonders seltenen. Es ist nämlich der zweite von den bis jetzt bekannten Fällen puerperaler septischer Embolie der Augen, wo, trotz beiderseitiger Erkrankung, die Pat. am Leben blieb. Der erste wurde von Geh.-Rath Hirschberg und Dr. Henius im C.-Bl. f. pr. A. 1885. S. 84 beschrieben.

Unser Büchertisch.

Neue Bücher.

*1. Heilung höchstgradiger Kurzsichtigkeit, nebst Angabe einer leicht fasslichen Methode zur schnellen Berechnung der Axenlänge, optischen Constanten des Auges und Bildgrösse, von B. V. Fukala in Wien. Mit 28 Holzschnitten. Leipzig und Wien, Franz Deuticke, 1896.

*2. Die Functionsprüfung des Auges, für Studirende und Aerzte, dargestellt von Dr. Anton Elschnig, Privatdocent der Augenheilk. a. d. k. k. Universität Wien. Mit 31 Fig. im Text. Leipzig und Wien, Franz Deuticke, 1896.

*3. Traité d'électrotherapie oculaire, par le Dr. P. Pansier (d'Avignon). Avec une préface de M. le Dr. E. Valude. Paris, A. Maloine, 1896.

Gesellschaftsberichte.

Section on ophthalmology, College of Physicians of Philadelphia. Sitzung vom 19. Nov. 1895. (The Med. and Surg. Rep. 1896. 15. Febr.)

Edward Jackson demonstrirt eine binoculare Linse zur seitlichen Beleuchtung.

Lewis Ziegler demonstrirt congenitale Linsendislocation bei einem 13jähr. Knaben.

Charles A. Oliver berichtet über die gelungene Entfernung der Linse mittelst Drahtschlinge bei einem 17jähr. Mädchen durch einen unteren Schnitt.

George Friebis berichtet über doppelseitige Cataractextraction bei einem 90jährigen mit Erlangung fast voller S auf dem einen und halber S auf dem anderen Auge.

Howard F. Hansell berichtet über vier interessante Fälle von Augenverletzungen. Ein Mann hatte sich mit zerbrochener Flasche in's Auge geschnitten; es kam wegen Ciliarschmerz bei absoluter Erblindung zur Enucleation; nach Sukers wurden die vier Recti vor ihrer Durchschneidung gefasst und später zusammengebunden, wodurch das künstliche Auge bessere Beweglichkeit erhält. Durch Explosion Eindringen eines Kupfersplitters, der im Ciliarkörper

Digitized by Google

der Eintrittsstelle gegenüber mit dem Augenspiegel gut gesehen werden konnte; trotz Reizerscheinungen wurde die Enucleation verweigert. Eindringen eines Kupfersplitters in Folge von Dynamitpatronen-Explosion, der auch in dem heftiger Reizerscheinungen wegen enucleirten Auge an der hinteren Linsenkapsel gefunden wurde. — Schnittwunde durch Hornhaut, Iris, Linse und Glaskörper, aus welcher ein Theil Glaskörper und die von ihrer Peripherie abgerissene Iris heraushing. Der weitere Verlauf ist nicht mitgetheilt. Oram Ring beobachtete Heilung nach einer Zündhütchenverletzung, wobei das unmittelbar hinter der Wunde im Auge sitzende Stück 24 Stunden nach der Verletzung entfernt worden war. Friebis sah gleichfalls Heilung mit guter Sehschärfe eintreten, nachdem durch ein heisses Eisenstück eine so grosse Corneo-Scleralwunde gesetzt worden war, dass dadurch fast aller (?) Glaskörper abfloss und die Ciliarfortsätze gesehen werden konnten; die Linse war unverletzt.

Jackson berichtet über Cataractextraction bei vorgeschrittenem Diabetes. Die ersten Tage ging alles gut; aber am fünften trat heftigste Reizung, Iritis und Hypopyon auf; eine Woche später Schmerzen im Arm; Tod durch cerebrale Thrombose. J. nahm ferner Thrombose im Arm und in den Chorioidalvenen an als Ursache der verschiedenen Erscheinungen.

Oliver demonstrirte eine Anzahl ophthalmoskopischer Bilder, von Frl. Margarette Washington mit Wasserfarben gemalt. Neuburger.

Referate, Uebersetzungen, Auszüge.

1) **The toxic amblyopias.** Their classification, history, symptoms, pathology and treatment, by G. E. de Schweinitz, M. D. Prof. of Ophthalmology etc. (Mit 46 Abbild. u. 9 Taf., 238 S. Philadelphia, Lea Brothers & Co. 1896).

Die im Jahre 1894 von dem „College of Physicians of Philadelphia" mit dem Alvarenga-Preis ausgezeichnete, vorzüglich ausgestattete Arbeit enthält eine Uebersicht unserer bisherigen Kenntnisse über die Geschichte, Aetiologie, Symptome, Diagnose, Prognose, Pathologie und Behandlung der verschiedenen Arten von Sehstörungen, welche durch chemische Stoffe, insbesondere giftiger Natur, verursacht werden. Verf.'s Darstellung beruht theils auf den Ergebnissen der Literatur, welche mit grossem Fleiss zusammengetragen, viele Hundert Nummern umfasst und hinter jedem Abschnitt übersichtlich angeordnet ist, theils auf eigenen Experimenten und klinischen Beobachtungen. Wir müssen uns hier darauf beschränken, kurz die Thatsachen, besonders neu gefundene, zu besprechen. Verhältnissmässig den grössten Raum nimmt natürlich die Amblyopie durch Alkohol- und Tabakmissbrauch ein, ohne dass jedoch neue Gesichtspunkte gebracht werden. Verf. suchte an einem Affen durch lange fortgesetzte grosse Dosen Alkohol die von mehreren Autoren beim Menschen gefundene Atrophie des papillo-maculären Bündels zu erzielen, jedoch mit gänzlich negativem Erfolg. Der längere Zeit in grösseren Mengen genossene Alkohol, namentlich der mit Fuselöl verunreinigte, erzeugt beim Menschen interstitielle Neuritis, die sich ophthalmoskopisch durch Abblassung der temporalen Pupillenhälfte, functionell durch Herabsetzung der Sehschärfe und centrales, meist relatives, selten absolutes Scotom für Roth und Grün, ausnahmsweise für Blau kund giebt. Die Tabakamblyopie entsteht durch Rauchen, Kauen, sehr selten durch Schnupfen des Tabaks, selten auch durch Einatmen des Rauches und durch Verarbeiten der Blätter. Neben dem Nicotin sind wohl auch noch andere schädliche Stoffe

Digitized by Google

für die Vergiftung verantwortlich zu machen. Die Disposition wächst mit dem Alter, am stärksten ist sie gegen das 40. Lebensjahr, und wechselt bei einzelnen Rassen sowie den einzelnen Individuen. Die zulässige tägliche Maximaldosis schwankt von 15—30 g, doch hat auch schon eine wöchentliche Dosis von 16 g starke Tabaksamblyopie hervorgerufen. Die Augenstörungen äussern sich in Herabsetzung der Sehschärfe und centralem Scotom von charakteristischer, ovaler Form, vom Fixirpunkt zum blinden Fleck hin sich erstreckend, anfangs relativ für Grün und Roth, in vernachlässigten Fällen absolut auch für Weiss. Der Sehnerv ist entweder unverändert, oder zeigt leichte Verschleierung der Ränder oder sectorenförmige Atrophie aussen unten, doch bieten sowohl diese als auch die zuweilen beobachteten centralen Veränderungen an sich nichts Charakteristisches für die Tabakamblyopie. Auch hier ist die anatomische Ursache in einer Entzündung des Sehnerven, besonders des papillo-maculären Bündels zu suchen. Die Behandlung beider Amblyopien, die gewöhnlich zusammen vorkommen als Alkohol-Tabakamblyopie, in der Art, dass die Wirkung des einen oder anderen Stoffes vorwiegt, besteht in womöglich gänzlicher Abstinenz, ferner in Sublimat, Jodkali, Strychnin und Pilocarpin zum Schwitzen; Thierversuche des Verf.'s blieben erfolglos, wie auch die Thiere Virginiens die Tabakblätter fressen ohne Schaden zu nehmen. Bei Pferden dagegen sind in Australien Augenentzündungen und Sehstörungen beobachtet worden nach dem Genuss von Tabakblättern. Der bei der Kautschukfabrikation verwendete Schwefelkohlenstoff dringt durch die Atmungswege in den Körper und erzeugt neben allgemeinen Symptomen Herabsetzung der Sehschärfe und centrale Scotome; ophthalmoskopisch wurden leichte Veränderungen am Sehnerven, sowie auch Herdchen in der Macula beobachtet; bei Aussetzen der Arbeit und Darreichung kräftigender Medicinen, wie z. B. Jodeisensyrup ist die Prognose gut. Prophylaktisch sollen die Arbeiter Inhalatoren tragen und die Fabriken gut gelüftet werden. Von Jodoform-Amblyopie sind vier Fälle bis jetzt veröffentlicht; auch hier finden sich centrale, zuweilen absolute Scotome, ophthalmoskopisch sind, wenn überhaupt, nur leichte Veränderungen am Sehnerven zu sehen; die Prognose ist gut. Amblyopien durch Einatmen des Dampfes verdünnter Blausäure, durch toxische Gaben von Nitroglycerin, welches wohl durch Veränderung des Blutes auf das Sehorgan wirkt und Gelbsehen erzeugt und Amylnitrit, welches in kleinen Dosen eingeatmet bei Tabakamblyopie vorübergehende Besserung schafft, kommen sehr selten vor. Wichtiger wiederum ist die bei Arbeitern vorkommende Nitrobenzol- oder Dinitrobenzol-Amblyopie, bezüglich deren Einzelheiten wir jedoch auf das ausführliche Referat in diesem C.-Bl. 1894 S. 190 hinweisen können. Verschiedene andere Steinkohlentheerproducte, wie Anilin, Fuchsin, Safranin, Creolin, Naphtalin spielen bezüglich beobachteter Sehstörungen keine grosse Rolle, ebenso wurde nur je ein Fall von Amblyopie durch Carbolsäure, Resorcin und Benzin beobachtet. Pikrinsäure färbt die Conjunctiva gelb und macht Gelbsehen, bei Hydracetin wurden Netzhautblutungen beobachtet. Arsen bewirkt wie in andern Organen Verfettung, so auch am Sehnerven Entzündung, bei längerem Gebrauch auch Glaskörpertrübungen; leider findet sich in vielen Berichten über Arsenvergiftung über den Augenbefund nichts erwähnt. Bei längerem Gebrauch von Silbernitrat fand sich neben Argyrie in zwei Fällen auch Amblyopie. Auch Quecksilber-Amblyopien, ja sogar vorübergehende Amaurosen sind schon mehrfach veröffentlicht, meist in Folge einer Neuritis optica. Wichtiger wiederum sind die Störungen durch Bleivergiftung. Neben den bekannten allgemeinen Symptomen findet sich am Auge vorübergehende Amblyopie ohne ophthalmoskopischen Befund, oder dauernde Amblyopie, entweder ohne bestimmte Veränderungen oder

Digitized by Google

mit Hyperämie der Papille und der Retinalgefässe, hervorgebracht durch eine retrobulbäre Neuritis, welche zur Atrophie führen kann, ferner Neuritis optica und Neuroretinitis, entweder unmittelbar durch Bleiwirkung oder secundär durch Gehirn- oder Nierenveränderungen entstanden, ferner Atrophie des Opticus entweder nach Entzündung durch Blei oder direct durch Bleiwirkung, schliesslich verschiedene Formen von Retinitis, oft secundär durch Blei-Nephritis, aber auch primär in Form von Vasculitis und Perivasculitis. Dem entsprechend sind auch die Sehstörungen verschieden stark. Das Gesichtsfeld zeigt concentrische Einengung für Weiss und Farben, oder Einengung und periphere, relative Scotome, oder endlich typische centrale Scotome wie bei der Intoxications-Amblyopie. Die objectiven Veränderungen am Auge bieten an sich nichts Charakteristisches für Bleivergiftung. Die Prognose richtet sich nach dem Stadium, in welchem die Behandlung eingreift, welche in sofortiger Entfernung von der Blei-Einwirkung, Jodkali, Bädern von schwefelsaurem Kali und Schwitzen besteht. Da es sich meist um Arbeiter verschiedener Art handelt, ist die Prophylaxe sehr zu beachten. Die kurzen Bemerkungen über die sehr selten vorkommenden Schädigungen des Sehorgans durch Oxalsäure, Phosphor, Ergotin, Osmium-, Chrom- und Schwefelsäure, Chloroform, Aethylchlorid, Opium und seine Alkaloide, Chloralhydrat, Sulphonal, Bromkali, Cannabis indica, Kohlensäure und Kohlenoxyd, Stickstoffoxydul (Lachgas), Coffeïn, Theïn und Chocolade wollen im Original nachgesehen werden. Wichtiger wiederum ist die Chinin-Amaurose, über welche zahlreiche Beobachtungen vorliegen, die bis zum Jahre 1840 zurückgehen. Die wirksame Dose variirt von 0,75—30 g innerhalb 24 Stunden je nach der individuellen Idiosyncrasie gegen das Mittel. Die Symptome steigern sich von zeitweiser Amblyopie, verringerter Accommodationskraft, mässiger Pupillenerweiterung bis zur völligen, manchmal rapid eintretenden Blindheit ohne Lichtempfindung; letztere kann, je nachdem, verschieden lange bestehen. Trotzdem ist die Prognose nur in seltenen Fällen schlecht. Das Gesichtsfeld erweitert sich nach Wiederkehr des centralen Sehens erst allmählich; doch bleibt häufig eine dauernde Einschränkung, sowie Störung des Farbensinnes zurück. Die ophthalmoskopischen Veränderungen sind ziemlich charakteristisch und bestehen in Blässe des Sehnerven, extremer Verengerung der Retinalgefässe und gelegentlicher grauen Verschleierung der Netzhaut mit kirschrother Färbung der Macula, ähnlich einer Embolie. Ausführlich beschriebene Thierversuche Verf.'s ergaben Verdickung und Veränderungen in den Wandungen der Gefässe des Opticus (Endovasculitis); Thrombosen, zum Theil organisirt mit neugebildeten Gefässen; Erweiterung des Gefässtrichters als Resultat der Zusammenziehung der umgebenden Nervenfasern, wodurch ein der glaucomatösen Excavation nicht unähnliches Bild entsteht; endlich völlige Atrophie des Opticus, des Chinasma und Tractus opticus. Es scheint dies alles die Folge zu sein einer (durch Einwirkung des Chinins auf die vasomotorischen Centren erzeugten) Gefässverengerung. Hervorzuheben ist noch der selective Einfluss des Chinins auf den Nervus und Tractus opticus; z. B. wurden die Ciliarnerven und der Oculomotorius ganz normal gefunden. Bei der Behandung ist vor allem wichtig, dass schon die kleinsten Gaben Chinin einen Rückfall erzeugen können; deshalb muss dasselbe sofort ausgesetzt werden; Inhalationen von Amylnitrit, Digitalis, Jodkali, vor allem Strychnin subcutan sind zu empfehlen. Sehstörungen durch Salicylsäure sind auch schon beobachtet worden, und Verf. glaubt, auf Grund von Thierversuchen, dass die pathologischen Veränderungen hierbei analog denen bei Chinin seien, wenn nicht identisch. Der Einfluss des Acetanilids und Antipyrins ist noch nicht genügend erforscht; Verf. beobachtete an sich selbst nach grossen Dosen Antipyrin eine Undulation in

Digitized by Google

der Atmosphäre, ähnlich dem Aufsteigen heisser Luft, gefolgt von funkelnden Punkten. Stoffe, welche das Herz beeinflussen, erzeugen, abgesehen vom Alkohol, keine toxische Amblyopie durch Einwirkung auf den Sehnerven, wennzwar zwei von ihnen, Aconitin und Digitalis, für fähig gehalten worden waren, Sehstörungen zu erzeugen, ebenso wenig bewirken die Mydriatica, (ausgenommen Cocaïn) Scopolamin, und die Miotica, Muscarin und Curare, eine sicher nachgewiesene Störung, abgesehen von der durch die Einwirkung auf die Accommodation bedingten. Bei einem Patienten allerdings, der seit langem wegen Asthma Stramoniumblätter rauchte, konnte Fuchs Amblyopie und Farbenscotom durch Atrophie des papillo-maculären Bündels nachweisen. Wichtig wiederum sind die Wirkungen der wurmtreibenden Mittel, insbesondere des Filix Mas. Die wirksame Dose variirt sehr, je nach dem sonstigen körperlichen Kräftezustand; während schon 3 g Extract täglich, zwölf Tage hintereinander, Erblindung verursacht hatten, waren grössere, selbst letale Dosen ohne Einfluss auf das Sehvermögen. Die Erblindung tritt je nach der Dosis oft schon innerhalb 24 Stunden nach derselben ein; unter den Allgemeinsymptomen ragt die Gastro-Enteritis hervor. In einigen Fällen wurden atrophische Veränderungen am Sehnerven, in der Regel jedoch keine ophthalmoskopischen Veränderungen gefunden, so dass die Diagnose aus der Anamnese hauptsächlich gestellt werden muss; die Prognose ist meist bedenklich, wegen der folgenden Sehnervenatrophie.

Es werden einige charakteristische Fälle und Experimente anderer Autoren mitgetheilt. Verf.'s eigene Versuche an Hunden endeten letal, waren bezüglich des Auges jedoch negativ. Amblyopie und Amaurose tritt vorzugsweise bei Personen mit schwachem Allgemeinzustand ein. Die Behandlung besteht neben Stärkung des letzteren in den bei Amblyopien peripheren Ursprungs üblichen Reizungsmitteln des Sehnerven, Strychnin, Nitroglycerin, Sublimat, Quecksilberjodid.

Von den anderen Wurmmitteln interessirt noch das Santonin, weniger wegen Störungen im centralen Sehen und im Gesichtsfeld, als wegen des bekannten Gelbsehens. Sehstörungen in seltenen Fällen sind noch beobachtet worden durch Apomorphin, Cytisin u. ähnl. Ferner werden noch eine Reihe von Stoffen besprochen, die anderweitige Störungen am Auge verursachen können, wie Chrysarobin, Menthol, Schwefel und Schwefelwasserstoff, Podophyllin, Saponin, Fleisch-, Fisch-, Wurst- und Schlangengift, sowie endlich die Beziehung der Hysterie zu gewissen toxischen Amblyopien. — Das Buch kann wegen seiner übersichtlichen Darstellung und reichhaltiger Literaturangabe als sehr brauchbares Hülfsmittel für weitere einschlägige Arbeiten empfohlen werden.

Neuburger.

---

2) **Subconjunctivale Sublimat-Einspritzungen.** Experimentelle und klinische Untersuchung von P. J. Radswicky. Inaug.-Diss. Moskau 1896.

Abgesehen von der historischen und kritischen Würdigung der voraufgegangenen Untersuchungen hinsichtlich des therapeutischen Werthes der Methode von Abadie-Darier besteht die Arbeit aus vier Theilen: 1. Chemischen Nachweis von Quecksilbergehalt in den Augenmembranen nach Sublimat-Einspritzungen sub conjunctivam. 2. Versuchen, betreffs der Diffusion von Sublimat innerhalb des Auges aus dem Conjunctivalsack. 3. Heilversuchen mittelst der Injectionen verschiedener eitriger Augenläsionen bei Thieren und 4. klinischen Beobachtungen.

Behufs des Nachweises von Quecksilbergehalt benutzte ich anfangs die klassische Methode Schneider's, bald aber modificirte ich dieselbe in Folge einiger Mängel und hauptsächlich der Unmöglichkeit wegen, eine vollständige

14*

Digitized by Google

Zerstörung der organischen Bestandtheile mit $HCl + KClO_3$ zu erzielen, derart, dass ich zur Zerstörung der organischen Bestandtheile concentrirte Schwefelsäure, nach Kjeldal, anwendete. Der Versuchsgang war folgender: gewisse Zeit ($^1/_4$—48 Stunden) nach der subconjunctivalen Sublimat Einspritzung wurde das Auge enucleïrt und in ein Probierglas gebracht; sodann wurde das Auge geöffnet und mit concentrirter H_2SO_4 (auf 1 g org. Bestandtheil ca. 10 ccm H_2SO_4) übergossen; nach völliger Verkohlung wurde der Inhalt des Glases in einen Kjeldal'schen Kolben geschüttet und mit dem Bunsen'schen Brenner bis zur völligen Entfärbung der Flüssigkeit (dies erforderte 12—24 Stunden) erhitzt; danach wurde sie in ein Probierglas (von 11 cm Länge und $2^1/_2$ cm im Querdurchmesser) gegossen und im Laufe von 24 Stunden die Electrolyse angewandt (als Kathode wurde ein goldener Stift von 4 cm Länge und $1^1/_2$—2 mm Breite, als Anode — ein Platinadraht von der Batterie von Meidinger aus sechs der Reihe nach eingebrachten Elementen verwendet). Darauf wurde in einem dünnen Glasröhrchen das Quecksilber (durch Glühendmachen) vom Goldstift entfernt und hierselbst in Folge Einbringens eines Jodkrystalls in den kühlen Theil des Röhrchens in Hg. bijodatum verwandelt. Zahlreiche vergleichende Beobachtungen erwiesen, dass man mittelst dieser Methode genügend deutlich sogar $^1/_{60}$ mg Quecksilber im Augapfel eines Kaninchens oder Hundes entdecken kann, d. h. bei einer Verdünnung von 1 : 350000—1 : 400000. Mittelst dieser Methode (parallel habe ich auch die Schneider'sche Methode angewandt) wurde mehr als 70 Mal das Augeninnere von Hunden nach einer Sublimat-Einspritzung (einer Lösung von 1 $^0/_{00}$—$^1/_3$ $^0/_{00}$ in einer Menge von 1—4 Theilen einer Pravazspritze) sub conjunctivam auf Quecksilbergehalt geprüft, aber in keinem Falle gelang es auch nur Spuren desselben nachzuweisen. In Anbetracht der negativen Resultate dieser Forschungen prüfte ich die Frage betreffs der Diffusion von Sublimat durch die lebende und todte Hornhaut. Um den Diffusionsprocess zu erhöhen, habe ich continuirlich (in mehr als 50 Versuchen) $^1/_3$—$1^1/_2$ Stunde lang den ganzen Conjunctivalsack mit einer Sublimatlösung von $^1/_3$ $^0/_{00}$ mit oder ohne Zusatz von Chlornatrium 1 : 10 irrigirt und extrahirte darauf mittelst eines Glasröhrchens den Humor aquens aus 2—6 Kaninchenaugen und untersuchte letzteren auf Quecksilbergehalt in der oben beschriebenen Weise. In einigen Fällen wurde vor dem Versuch das Epithel von der Hornhaut abgeschabt und eine 4 procent. Cocaïnlösung 2—3 Mal in den Conjunctivalsack geträufelt. In allen diesen Versuchen fand ich Quecksilber im Inneren des Auges in mehr oder weniger reichlicher Quantität vor. Auf Grund dieser Versuche gelangte ich zur Ueberzeugung, dass bei permanenter Irrigation des Conjunctivalsacks mit einer Lösung von Sublimat letzteres gleich anderen Mitteln (Atropin, Eserin, Fluorescin etc.) innerhalb des Auges diffundirt.

Gleichzeitig wurden auch an Hunden Versuche (31) mit Beibringung verschiedenartiger Läsionen der Augen und nachfolgender Infection mit Reinculturen von Staph. pyog. aureus, albus, citreus etc. angestellt. Die Läsionen wurden an beiden Augen von gleicher Grösse beigebracht, wobei nur ein Auge der Injectionscur unterworfen wurde. In keinem Fall jedoch habe ich eine günstige Einwirkung der subconjunctivalen Einspritzungen auf den Verlauf und die Entwickelung des eitrigen Processes am Auge wahrnehmen können, d. h. die Krankheit entwickelte sich und verlief gleichartig an dem behandelten sowie ohne Behandlung verbliebenen Auge.

Ausserdem wurden 64 klinische Beobachtungen betreffs der Behandlung mit Sublimat-Injectionen (einer $^1/_3$—1 $^0/_{00}$ Lösung in einer Menge von 1—3 g) verschiedener Augenaffectionen (ulcus corn. cum et sine hypopyo, Keratitis

parench., iritis, chorio-retinitis etc.) und 21 Beobachtungen über die Wirkung der subconjunctivalen Einspritzungen einer 2procent. Lösung von Natr. chlorat. angestellt. Auf Grund dieser klinischen Beobachtungen, welche ich in der Prof. A. A. Krjukow untergestellten Moskauer Augenklinik und in dem unter Prof. Th. O. Ewetzky's Leitung stehenden Ambulatorium daselbst anstellte, gelangte ich zu der Schlussfolgerung, dass bisweilen (äusserst selten) die subconjunctivalen Einspritzungen einen günstigen Einfluss auf den Verlauf und den Ausgang der Krankheit ausübten, wobei die Injectionen einer 2procent. Chlornatriumlösung die gleiche Wirkung wie das Sublimat aufwiesen. Auf Grund der chemischen Untersuchungen, der therapeutischen Versuche an Hunden sowohl als den klinischen Erfahrungen, bin ich zu der Schlussfolgerung gekommen, dass der therapeutische Werth der subconjunctivalen Einspritzungen von Sublimat, Trichlor-Jod, Parachlorphenol u. a. nicht etwa auf die antiseptische Wirkung des entsprechenden Mittels, sondern auf den Reizeffect zurückzuführen sei, den es, unter die Conjunctiva gebracht, ausübt. Nach Abschluss meiner chemischen Untersuchungen habe ich dieselben in einer Sitzung des Moskauer Ophthalmologen-Kreises vor dem Erscheinen im Druck der Arbeit von L. Bach (v. Graefe's Arch. f. Ophthalm. XLI. 1. S. 56) und Stuelp (Arch. f. Augenheilk. 1895. Nov. S. 329) mitgetheilt, daher letztere keinen Einfluss auf den Charakter meiner Schlussfolgerungen haben konnten. Radswicky.

---

3) **Der Bau und das Wesen des Glioma retinae**, von Dr. Richard Greeff, Privatdocenten für Augenheilkunde. (Deutsche medic. Wochenschrift. 1896. Nr. 21.) (Schluss.)

Die sich in den Präparaten vorfindenden zierlichen Bilder sind, wie sich dies erwarten lässt, sehr verschieden gestaltet und bedeuten auch offenbar Verschiedenes. Zunächst finden sich zahlreiche sternförmige, etwas ovale Zellen vor mit einer enormen Menge äusserst feiner langer Fortsätze, die sich selten verzweigen und von ihrer Basis bis zu ihren Enden sich nicht verjüngen. Die Zellen liegen oft dicht an einander und verflechten sich mit ihren Fortsätzen zu einem enorm dichten Fasergewirr, jedoch sieht man an den Stellen, wo sie weniger dicht liegen, dass jede Zelle für sich besteht und mit den benachbarten keine Anastomosen eingeht, also kein Netz bildet, sondern nur eine dichte Verschnürung, einen Faserfilz. Die Zellen sind leicht als echte Neurogliazellen zu erkennen, wie wir sie vom Gehirn, dem Sehnerv und der normalen Retina her kennen, und zwar sind es die von Jastrowitz sogenannten Spinnenzellen. Von den Zellen im Gehirn und im Sehnerv unterscheiden sich die Gliomzellen dadurch, dass sie viel zarter sind, besonders was ihre langen, schmalen und zahlreichen Ausläufer anbetrifft. Die Zellen aus der Geschwulst gleichen am meisten den embryonalen Neurogliazellen, wie sie Retzius aus dem Sehnerv abbildet. Es machte mich hierauf Hr. Prof. Kallius aufmerksam, dem ich meine Präparate zeigte. Es ist ja gar nicht unwahrscheinlich, dass die pathologischen Formen zu den embryonalen zurückkehren, oder gerade für

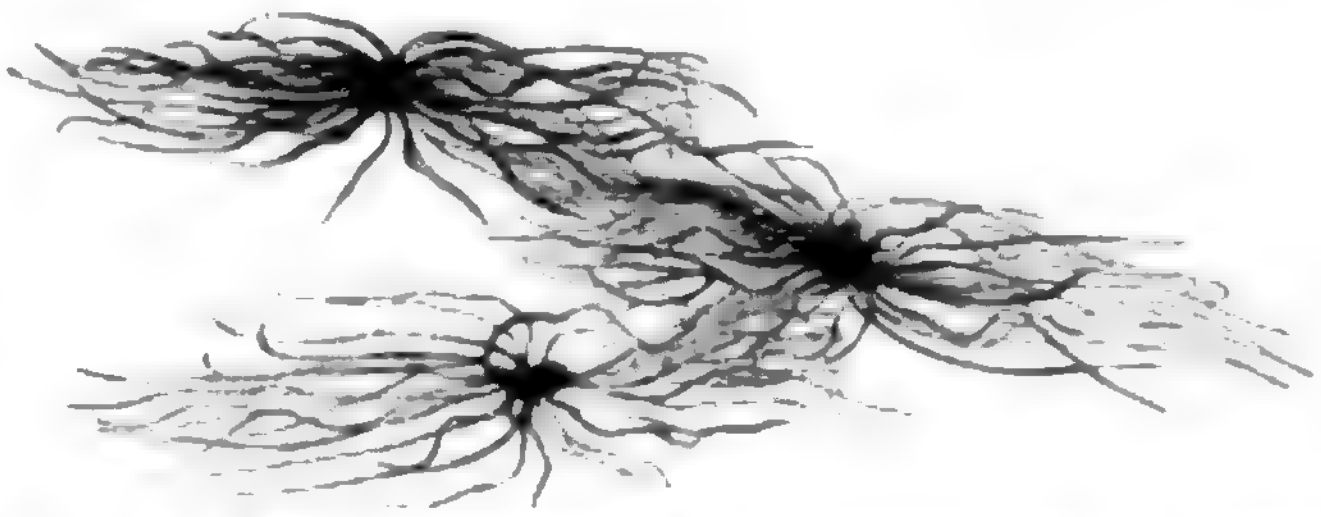

Fig. 2. Neurogliazellen (Spinnenzellen) aus einem Gliom der Retina nach der Cajal'schen Methode dargestellt.

Digitized by Google

das Gliom recht denkbar, dass embryonale Keime den Grundstock der Geschwulstbildung ausmachen. In dieser Hinsicht sind weitere vergleichende Studien wünschenswerth, die manche Lücke ausfüllen könnten.

Jedenfalls haben wir echte Neurogliazellen oder Spinnenzellen vor uns, die offenbar die Hauptmasse und die Grundelemente der Geschwulst ausmachen. Sie bilden oft enorm dichte Zell- und Fasercomplexe und können sich zu langen dichten Zügen und Reihen an einander reihen, die der Geschwulst eine faserige Structur verleihen. Diese Anordnung in Reihen fiel schon Fritschi und Virchow[1] auf.

Offenbar sind die vorliegenden Zellen identisch mit den durch die frühere Methode dargestellten rundlichen und sternförmigen Zellen, an denen sich durch Zerzupfen faserige Fortsätze nachweisen liessen. Ebenso wird das faserige oder körnig erscheinende Zwischengewebe an dem Sitz der Spinnenzellen gebildet.

Neben und zwischen diesen Zellen findet sich ferner etwas spärlicher — aber doch nicht zu selten — eine ganz andere Classe von Zellen, die unter sich vielfach verschieden, doch einen gemeinsamen Charakter haben, der sie deutlich von den Spinnenzellen abgrenzt. Es sind Zellen von rundlicher oder eckiger Figur mit wenigen, aber viel dickeren Fortsätzen, die breit anfangen und sich bald verjüngen, indem sie sich dichotomisch theilen. Die Zellen können ihrem ganzen Aussehen nach nur als echte Ganglienzellen angesehen werden. Meist ist auch ein schlanker, nicht verzweigter Nervenfortsatz deutlich zu unterscheiden. Dieser lässt sich oft sehr weit hin verfolgen und weist in seinem Verlauf von Zeit zu Zeit dicke, knotige Verdickungen auf, ganz wie die Nervenfasern in der Nervenfaserschicht der Retina.

Die Ganglienzellen sind nicht so häufig wie die Neurogliazellen, werden aber doch an allen Stellen zwischen diesen angetroffen. Oft sind die ersteren ganz von einem Gewirr von Neurogliazellen und Fasern umsponnen, so dass sie

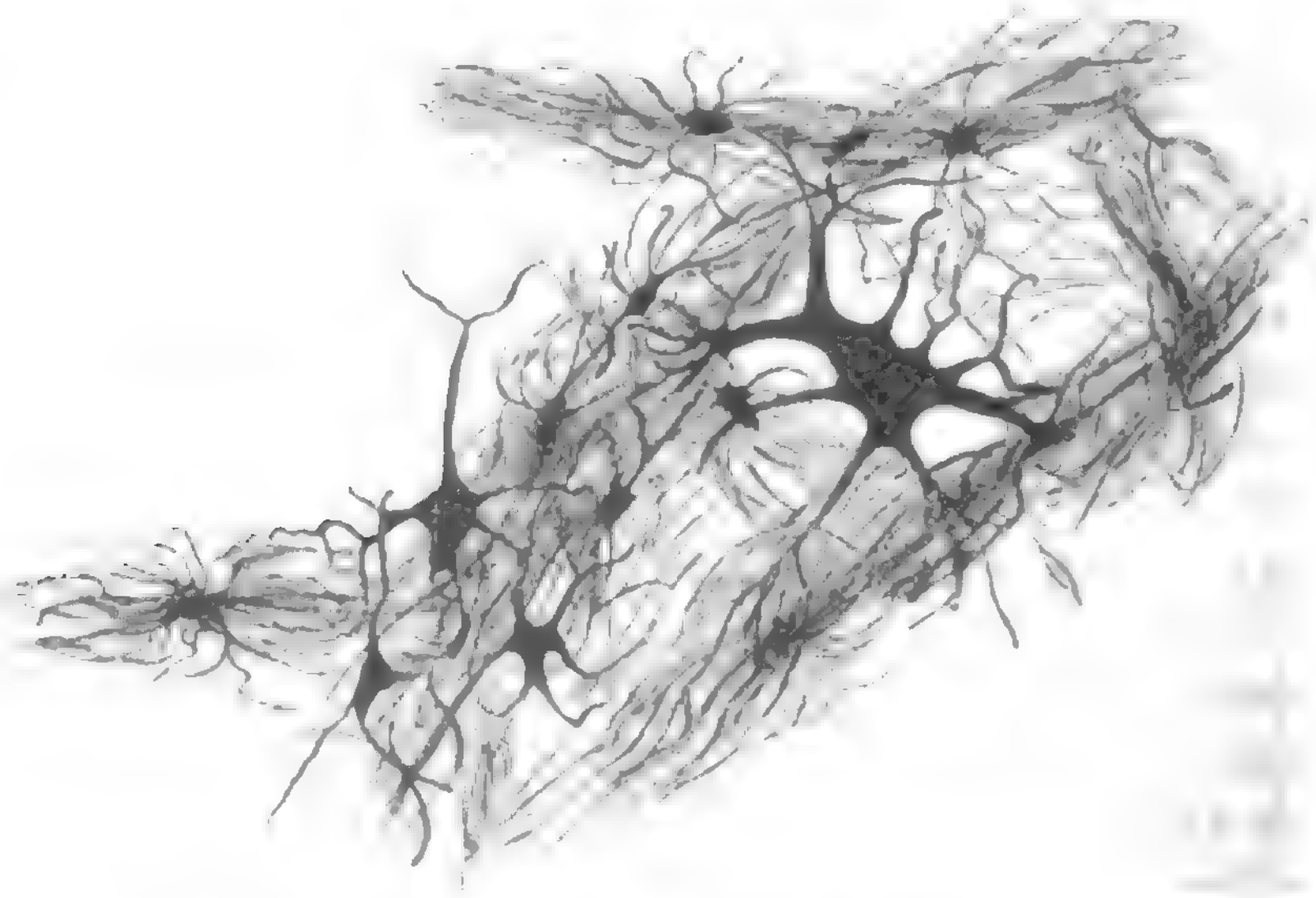

Fig. 3. Riesige und mittelgrosse Ganglienzellen in Neuroglianestern eingebettet. Nach der Natur.

darin wie in einem Nest liegen. Die Ganglienzellen sind sehr verschieden an Gestalt und an Grösse. Besonders in Bezug auf die Grösse möchte ich drei Typen unterscheiden:

[1] Virchow, Geschwülste. S. 164.

Digitized by Google

1. Den riesigen Typus; es sind vielkantige, dicke Zellen, die oft das 6—8fache Volum der Spinnenzellen haben, mit vielen Fortsätzen, die sich dichotomisch verzweigen und eine prächtige, über eine weite Fläche hin ausgebreitete Endverästelung bilden. Diese Zellen kommen genau so in der Ganglienzellenschicht der normalen Retina vor, wo sie sich nach der Golgi'schen Methode oder mit Methylenblau nach Ehrlich sehr schön darstellen lassen.

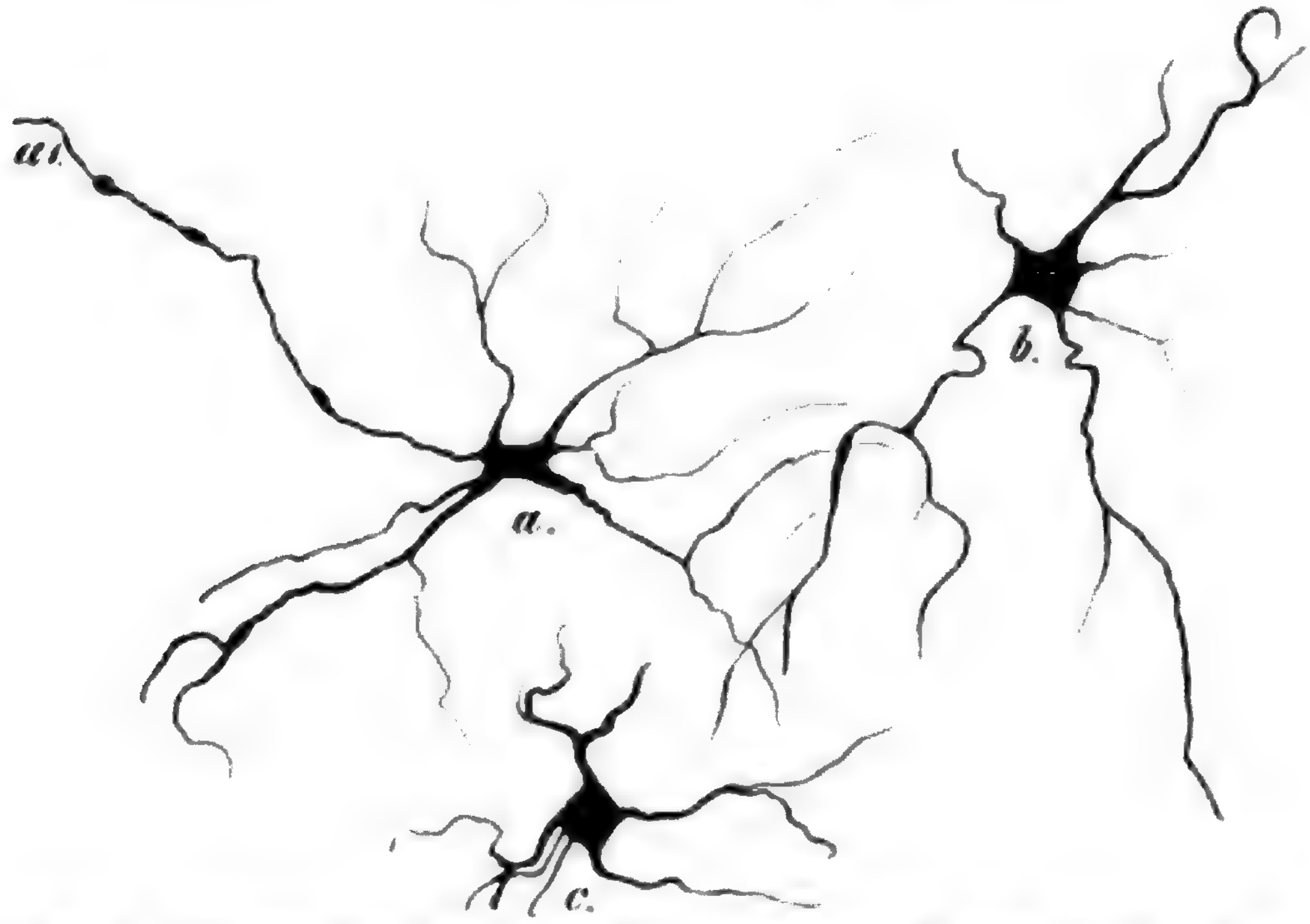

Fig. 4. Ganglienzellen aus Glioma retinae nach der Natur gezeichnet. *a* und *b* = mittelgrosse eckige Ganglienzelle. — *c* = mittelgrosse runde Ganglienzelle. — *a*¹ = Axencylinderfortsatz mit Varicositäten.

2. Den mittleren Typus. Es sind dies die Ganglienzellen, wie sie sich am häufigsten in der normalen Retina zeigen, nur sind sie im Gliom vielgestaltiger, von den einfachsten bis zu den complicirtesten Formen, mit über enorme Strecken hinragenden Endverzweigungen. Was den Zellkörper anbetrifft, so lassen sich besonders zwei Unterarten unterscheiden: a) runde oder leicht ovale Zellkörper, von denen die Fortsätze scharf im rechten Winkel abgehen, und b) mehrkantige Zellen, unter denen ein dreieckiger Typus sich besonders oft findet. Die mittelgrossen dreieckigen Ganglienzellen sind nach meinen Befunden am zahlreichsten in den Gliomen vorhanden. Schliesslich unterscheiden wir noch

Fig. 5. Kleine nervöse Zellen aus Glioma retinae Imprägnation nach Cajal.

3. Den kleinen Typus, der sehr merkwürdige und vielgestaltige Gebilde umfasst. Es finden sich in den Schnitten zahlreiche lange Fäden, welche an einer Stelle eine Anschwellung, wie eine Zelle aussehend, besitzen, mit einem sich heller färbenden Kern versehen. Virchow hat offenbar ähnliche oder dieselben Gebilde schon im Gliom des Gehirns gesehen. Er schreibt darüber:[1] „Neben den Zellen gelingt es oft einzelne überaus lange Gebilde zu isoliren,

[1] Virchow, Geschwülste. S. 131.

Digitized by Google

welche wie einfache Fasern aussehen, aber an gewissen Stellen in einer spindelförmigen Ausbuchtung einen Kern enthalten. Sie gleichen bald den Radiärfasern der Retina, bald den langen Spindelzellen, welche ich zwischen den Elementen der Wirbel und des Hirnanhangs finde."

Die Gebilde gleichen in der That den Radiärfasern, aber doch stellen sich letztere nach der Golgi'schen Methode complicirter dar, sie sind dicker und haben viele seitliche Anhängsel. Ich glaube deshalb nicht, dass die in Frage stehenden Gebilde echte Radiärfasern sind.

Daneben finden sich die noch einfacheren Formen, bei denen von der spindelförmigen kleinen Zelle nur nach einer Seite hin ein fadenförmiger Fortsatz ausgeht. Andere, schon etwas grössere Zellen haben dann noch einen dritten oder vierten Fortsatz, und so kommen also alle Uebergänge vor bis zu den mittelgrossen Ganglienzellen.

Nach allen Anzeichen glaube ich, dass diese Zellen die Entwickelungsformen nervöser Zellen darstellen. In der That gleichen sie ganz den embryonalen Zellen, wie sie Cajal als erste Anlagen in der Netzhaut abbildet. Die primitivste Form der Ganglienzelle stellen die kleinen kernhaltigen Zellen dar, welche noch keine Protoplasmafortsätze besitzen, sondern nur nach einer Seite hin eine Nervenfaser aussenden; es sind dies wohl die Neuroblasten nach His. Es entstehen danach bipolare Zellen mit langen, fadenförmigen Ausläufern nach beiden Seiten hin, die oben erwähnten langen, zellhaltigen Fäden, die sich so oft in den Gliomen vorfinden, und allmählich bilden die kleinen Zellen dann kleine seitliche Protoplasmafortsätze. Alle diese embryonalen Formen aus der Retina, wie sie Cajal beschreibt und abbildet, finden sich in den Gliomen vielfach vor. Es scheint mir bisher die annehmbarste Hypothese, diese kleinsten Elemente als embryonale Formen anzusehen, bis uns weitere Studien einen Beweis dafür oder dagegen gebracht haben werden.

Ich halte es für besonders interessant, dass sowohl die Gliazellen, als auch die nervösen Zellen aus dem Gliom vielfach an die embryonalen Formen erinnern, da ja auch klinisch so manches dafür spricht, dass wir es bei den Gliomen mit Missbildungen zu thun haben, zu denen der Keim in der embryonalen Zeit gelegt ist.

Durch unsere Befunde bekommen wir auch Anhaltspunkte über die Entstehung des Glioms. Nach den übereinstimmenden Untersuchungen von Cajal, Kallius und mir kommen Spinnenzellen in der Retina nur in der Nervenfaser- und Ganglienzellenschicht vor. Man sollte deshalb schliessen, dass sich aus diesen Schichten heraus das Gliom allein entwickeln könnte. Es ist aber noch eine andere Erklärung zulässig und viel wahrscheinlicher.

Wir wissen durch vielfache Untersuchungen, besonders durch diejenigen von Cajal, dass in der Retina verhältnissmässig oft sich sogenannte „versprengte Zellen" vorfinden. Wir sprechen von versprengten Zellen, wenn sich in einer Schicht Zellen vorfinden, die morphologisch eigentlich in eine andere Schicht gehören, z. B. wenn Zellen, die der Körnerschicht angehören, in der Ganglienzellenschicht sich vorfinden. Solche kleine Missbildungen sind offenbar in der Retina nicht selten und meist ohne Bedeutung, besonders da die functionirenden Fortsätze an ihre richtige Stelle hin laufen. Wintersteiner hat nun kürzlich die interessante Entdeckung gemacht, dass sich bei beginnendem Gliom grössere Zellhaufen in Schichten vorfinden, in die sie ihrer Natur nach offenbar nicht gehören. Es giebt dies eine Stütze für die Ansicht, die auch sonst nach Allem, was wir heute wissen, die wahrscheinlichste ist, dass sich die Gliome aus grösseren versprengten Zellhaufen entwickeln. Der Keim zum Gliom ist

Digitized by Google

also durch eine Missbildung in der Retina gelegt, versprengte embryonale Zellen, welche ganz nach der Cohnheim'schen Theorie von der Entstehung der Geschwülste zum Aufbau des Organismus nicht verwendet worden sind, sondern ruhen bleiben, bis sie später von selbst oder durch irgend einen Anlass zu wuchern beginnen.

Nach dieser Theorie kann sich das Gliom aus jeder Schicht der Netzhaut heraus entwickeln, je nach der Lage der versprengten Keime, und dies stimmt auch am besten mit dem, was in der Literatur darüber gesammelt ist. Ich schliesse mich damit der Ansicht Wintersteiner's an.

Ich bin mir wohl bewusst, dass neben Sichergestelltem Manches in meinen Mittheilungen noch der näheren Begründung und Ausführung bedarf, und ich erachte diese meine Untersuchungen über das Gliom noch nicht für abgeschlossen.

Wenn ich zum Schluss die Befunde noch einmal kurz zusammenfassen darf, so ist das Gliom eine Geschwulst, welche aus einer Gewebsmissbildung in der Retina hervorgeht, versprengten embryonalen Zellen. Es besteht im wesentlichen aus hyperplastisch gewucherten Gliazellen und einem aus deren Fortsätzen gebildeten Fasergewirr, ferner aus ausgebildeten und in Entwickelung begriffenen Ganglienzellen und Nervenfasern.

Wir können danach wohl den Namen Glioma retinae beibehalten, noch genauer wäre nach Analogie ganz ähnlicher, ebenfalls stets auf Missbildungen beruhender Geschwülste im Gehirn die Bezeichnung: Neuroglioma ganglionare.

---

4) **Adenocarcinoma gland. Meibomii,** von Emil v. Grósz. (Orrosi Hetilap. Szemészet 1896. Nr. 1.)

Während wir dem Carcinom des Augenlidrandes oft begegnen, ist das Carcinom des Tarsus äusserst selten. Und doch ist die Kenntniss des letzteren von grosser Wichtigkeit, weil das klinische Bild ein gutartiges Chalazion vortäuschen kann. Nicht nur wegen der Prognose ist die Unterscheidung der beiden Krankheiten wünschenswert, sondern auch der operative Eingriff ist ein ganz verschiedener, wenn das Carcinom rechtzeitig erkannt wird. Der folgende Fall bietet nicht nur durch seine Seltenheit manches Interesse, sondern lehrt uns noch in weit grösserem Maasse, wie sehr die grösste Vorsicht in derartigen Fällen nöthig ist.

L. J., ein Mann von 63 Jahren, wurde am 1. October 1895 in die Budapester kgl. ungar. Universitätsaugenklinik aufgenommen. Am linken Auge hatte er in seinem 10. Jahre eine Entzündung, wodurch sein Sehvermögen bleibend geschädigt wurde. Am rechten oberen Augenlide entwickelt sich seit einem Jahre eine Geschwulst, welche beinahe den ganzen Tarsus umfasst, die Grösse einer kleinen Nuss besitzt und von normaler, leicht verschiebbarer Haut bedeckt ist. Durch die geschwollene, rothe Lidbindehaut schimmern gelbliche Eiterpfropfen hindurch. In der Hornhaut ein frisches Geschwür. Im unteren inneren Viertel der linken Hornhaut ist eine linsengrosse Narbe sichtbar, in welche die Regenbogenhaut hineingewachsen ist. Das Gewächs des rechten oberen Augenlides glich vollständig einem ausserordentlich grossen Chalazion. Die Operation wurde am 5. October ausgeführt. Nachdem schon beim Herauspräpariren die Schnittfläche verdächtig erschien, trachteten wir alles Krankhafte zu entfernen. Die Wundränder der in ihrem ganzen Umfange erhaltenen Haut heilten per primam zusammen, und nachdem wir am linken Auge eine Iridectomie ausführten

Digitized by Google

und auch das Geschwür der rechten Hornhaut heilte, wurde Pat. am 22. October entlassen. Die Geschwulst untersuchte ich im Laboratorium der Universitätsaugenklinik und die histologische Untersuchung ergab, dass wir ein typisches Adenocarcinom vor uns haben, welches sich wahrscheinlich aus den Meibom'schen Drüsen entwickelt hatte. Deshalb schrieben wir sofort dem Patienten und machten ihn aufmerksam, dass er sich im Falle einer Recidive sofort vorstelle. Er erschien thatsächlich am 5. Januar laufenden Jahres. Den Hautschnitt zeigte eine kaum sichtbare, lineare Narbe an, jedoch sass am inneren Rande dieser Narbe eine erbsengrosse, feste Geschwulst, welche mit der Haut theilweise innig verwachsen war und am Lidrande exulcerirte. Die Geschwulst wurde am 8. Januar mittels eines Λ-förmigen Schnittes entfernt, und nachdem die Vereinigung der weitklaffenden Wundränder nicht gelang, vollführten wir am 16. Januar eine plastische Operation nach Landolt.

Schon Fuchs machte uns aufmerksam, dass auch andere Geschwülste ein Chalazion vortäuschen können. Er erwähnt als solche das Adenom und Carcinom der Schweiss- und Talgdrüsen, auch das Sarcom kann in der Form eines Chalazions erscheinen. Van Duyse, Randall, Baldauf, Bock, Rumschewitsch und Panas beschreiben ähnliche Fälle. Vorzüglich Rumschewitsch behandelt die Frage eingehend. Unter seinen Fällen (Adenoma gland. Krause, gland. sebac., gland. Meibomii, mystoma, papilloma, granuloma, dermoid, atheroma) erwähnt er kein Carcinom, so dass nur die Fälle von Fuchs und Panas dem oben geschilderten gleichen. Es ist möglich, dass in manchen Fällen der Ursprung des bereits exulcerirten Carcinoms nicht mehr zu erkennen ist, oder aber, dass es in den frühzeitig operirten Fällen bei der genauer nicht untersuchten Geschwulst übersehen wird, dass man es mit keinem Chalazion, sondern mit einem Carcinom zu thun hatte. Wir müssen gestehen, dass die klinische Diagnose in solchen Fällen unmöglich ist, weil die Lidhaut normal sein kann und die durch die Bindehaut hindurchschimmernden Eiterpfropfen auch beim Chalazion vorkommen. Deshalb können wir nicht genug empfehlen, das entfernte Chalazion — hauptsächlich bei älteren Personen — auch histologisch zu untersuchen.

Journal-Uebersicht.

v. Graefe's Archiv f. Ophthalmologie. XLI. 4.

1) **Untersuchungen zur Lehre vom Farbensinn,** von Dr. W. Koster, Gzn aus Utrecht.

Für die Erforschung der Function der Stäbchen und Zapfen erschien es zunächst geboten, genaue Messungen über das Vorkommen derselben auszuführen. Um die Ausdehnung der stäbchenfreien Zone zu bestimmen, benutzte Verf. nach dem Vorgange von Kühne ganz frische Netzhäute. Nach Härtung in Formol müssen die Schnitte genau parallel zur Oberfläche gelegt sein. Nach den angestellten Messungen darf man annehmen, dass die Stelle der Netzhaut, an welcher die Zapfen überwiegen, einen Durchmesser von 0,8 mm, und diejenige, an welcher die Zapfen ausschliesslich functioniren, einen Durchmesser von 0,5 mm hat.

Die Blaublindheit des Netzhautcentrums, welche aus der König'schen Hypothese gefolgert werden müsste, ist unvereinbar mit der Erfahrung und mit der Young-Helmholtz'schen Theorie. Ist die stäbchenfreie Zone 0,5 mm breit, so entspricht das einem Sehwinkel von $1^0\,54'$, und ein Winkel dieser Grösse

Digitized by Google

entspricht bei Projection auf eine 1 m entfernte Ebene einem Kreise von 33 mm Durchmesser. Da nach Kühne auch die in der Macula lutea gelegenen Stäbchen purpurfrei sind, so müsste eine centrale Netzhautpartie von 1,84 mm blaublind sein, was einem Sehwinkel von 7° 2′ und bei Projection auf 1 m Entfernung einem Kreise von 123 mm Durchmesser entsprechen würde. So ausgedehnte farbenblinde oder für Farben wenig empfindliche Stellen werden an normalen Augen nicht beobachtet.

Auch die von v. Kries und Parinaud aufgestellten Hypothesen, nach welchen die Erregung der Stäbchen nur farblose Helligkeitsempfindung, die Erregung der Zapfen auch Farbenempfindung auslösen, erscheinen dem Verf. auf Grund neuer Versuche nicht hinlänglich begründet.

Die von Hillebrand und Hering mitgetheilten Beobachtungen über das lichtschwache Spectrum fand Verf. nicht bestätigt. Auch dem 13 Stunden für Dunkel adaptirten Auge erschien das dem nicht adaptirten normalen Auge noch eben farbig erscheinende Spectrum nicht farblos, im Gegentheil waren die Farben eher klarer, wenn auch nicht stärker gesättigt.

---

2) **Ueber die Sensibilität der Hornhaut**, von Dr. Emil Krückmann, Assistent in Leipzig. (Aus der Universitäts-Augenklinik zu Leipzig.)

Verf. stellte Untersuchungen mit sogen. Reizhaaren an, wie sie zuerst von Prof. v. Frey angewandt und beschrieben wurden.

Beim Glaucom sinkt die Sensibilität. Die Dehnung der Augenhüllen afficiren die Endapparate der Nerven und bewirken ausserdem, dass die auf die Hornhaut aufgesetzten Borsten einen weniger tiefen Eindruck hervorrufen als bei normaler Spannung. In einer Reihe von Glaucomfällen, besonders von Secundärglaucom bei Linsenquellung, gaben die Borstenversuche werthvolle Anhaltspunkte für die Beurtheilung der Höhe des intraocularen Druckes.

Bei fast allen Hornhautaffectionen besteht an bezw. über dem Orte der Erkrankung eine Hyperästhesie.

Die Beziehungen zwischen Sensibilität und intraocularem Druck führten dazu, den Einfluss der Miotica und Mydriatien auf den intraocularen Druck mit der Borstenmethode zu prüfen. Es zeigte sich ganz gleichmässig und in voller Uebereinstimmung mit der sonstigen Erfahrung, dass Eserin und Pilocarpin den Druck zuerst erhöhen und dann herabsetzen, während Atropin in umgekehrter Reihenfolge wirkt. Das durch die Accommodation bedingte Steigen des Augendruckes konnte deutlich nachgewiesen werden. Die Höhe der Reizschwelle stand in directem Verhältnisse zu der durch die Miotica künstlich hervorgerufenen myopischen Refraction.

Vielleicht können diese Versuche in vereinzelten Fällen für die frühzeitige Erkennung der Tabes von Werth sein, wenn dieselbe mit dem Initialsymptom der Parästhesien im Bereiche des Trigeminus auftritt.

Als Maass für die Grösse des von den einzelnen Haaren ausgeübten Reizes dient dasjenige Gewicht, welchem auf einer feinen Waage das Gleichgewicht gehalten wird, wenn man mit dem betr. Haare auf die andere Waagschale drückt. Sobald das Haar sich krümmt, lässt die Druckwirkung nach. Jedes Haar hat seinen unveränderlichen Werth.

---

3) **Ueber experimentelles Glaucom beim Kaninchen und über die Bedeutung des Kammerwinkels für den intraocularen Druck**, von Dr. Chr. F. Bentzen aus Kopenhagen. (Experimentelle Untersuchungen aus dem Laboratorium des Herrn Prof. Th. Leber in Heidelberg.)

Eine umfangreiche Arbeit, welche frühere Versuche anderer Forscher eingehend berücksichtigt und die Beschreibung einer grossen Anzahl eigener Versuche enthält, welche resultatlos verliefen und hier übergangen werden können.

Das Ziel aller Versuche war darauf gerichtet, eine Verwachsung des Kammerwinkels herbeizuführen, ohne den Augapfel sonst wesentlich zu schädigen.

In einer grösseren Reihe von Fällen gelang es, durch Kratzen des Kammerwinkels mittelst einer abgestumpften Discissionsnadel eine Verwachsung des Kammerwinkels und dauernde intraoculare Drucksteigerung hervorzurufen. Trat, wie nicht selten, eine traumatische Keratitis auf, so pflegte die Tension eine Zeit lang zu sinken, um nachher wieder anzusteigen. In einem Versuche wurde die Drucksteigerung 3 Monate lang beobachtet. An den Augen zeigten sich nur Veränderungen, welche auf die Drucksteigerung bezogen werden konnten: Hyperämie der vorderen Ciliargefässe, Anästhesie der Cornea, Ciliarektasie, Vergrösserung der Opticusexcavation; dabei Verwachsung des Kammerwinkels, welche als Ursache der Drucksteigerung angesehen werden darf.

Nach mancherlei vergeblichen Versuchen konnte Verf. mit Hülfe eines modificirten Apparates nachweisen, dass die Filtration in den künstlich glaucomatösen Augen wesentlich geringer war als in normalen Augen. Das Verhältniss betrug etwa 1 : 3.

4) **Ein Beitrag zur Anatomie des entzündlichen Glaucoms**, von Dr. Eduard Zirm, Augenarzt in Olmütz.

28jähr. Mann, seit 14 Tagen Iridocyclitis (luetica?) o. d., Atropin, Inunction. Synechien gelöst, Pupille ad maximum erweitert. 3 Wochen nach Beginn der Erkrankung Glaucomanfall. Iridectomie, starke Blutung, Tension normal. 3 Wochen später zweiter Glaucomanfall, Ektasie der Iridectomienarbe, Bulbus steinhart, Amaurosis; 5 Tage später Enucleation.

Anatomische Untersuchung: Ausgedehnte Verwachsung der Irisperipherie mit der Hornhaut, so dass der Fontana'sche Raum obliterirt ist; an einzelnen Stellen findet nur eine starke Annäherung der Iris an die Hornhaut statt, an anderen reicht die Verwachsung nicht ganz bis an die Peripherie, so dass dort ein schmaler Saum der Kammerbucht erhalten bleibt. Von den vier Venae vorticosae zeigen besonders drei im inneren Abschnitte des Scleralcanales starke zellige Infiltration der Wandungen und consecutive Verengerung des Lumens. In Folge dessen sind die Sammelvenen vor dem Eintritt in die Sclera und die Venen der Chorioidea erweitert. Chorioidea ödematös, mässig kernreich, die Capillaren z. Th. durch Leucocyten verstopft. Keine Excavation, frische Neuritis optica.

Durch starke Ausdehnung der hinteren Kammer ist die Peripherie der Iris gegen die Hornhaut gedrängt und nach eingetretener Berührung mit dieser verwachsen. Die Verwachsung ist nicht vom Ligam. pectinat. aus erfolgt, was sich schon daraus ergiebt, dass die alte Kammerbucht an einigen Stellen erhalten war. Ausserdem wird die Zunahme des Glaskörpervolumens die Iris nach vorn gedrängt haben.

Verf. nimmt an, dass die Vermehrung des Bulbusinhaltes dadurch herbeigeführt wurde, dass die Arterien mehr Blut zuführten, als durch die verengten Emissarien abgeführt werden konnte. Erst nach Eintritt einer vermehrten Spannung der Bulbuskapsel verlangsamt sich bei wachsendem Widerstande der Blutstrom der Arterien.

Der letzte Glaucomanfall war eine directe Folge der Veränderungen an den Ven. vortic. und an den äquatorialen Abschnitten der Chorioidea.

Digitized by Google

5) **Unter welchen Umständen erscheinen Doppelbilder in ungleichem Abstande vom Beobachter?** von Dr. Richard Fröhlich, Assistenten an Dr. Fick's Poliklinik in Zürich.

Die Nagel'schen Angaben, dass die Umgebung von grossem Einflusse auf die Beurtheilung der Lage der Doppelbilder ist, erkennt Verf. als richtig an, dagegen fand er in seinen Versuchen keine Bestätigung der Nagelschen „Projectionssphären".

Versuche mit Prismen in Ad- und Abductionslage lehren, dass das excentrisch gesehene Bild in der Regel für näher gehalten wird. Die Richtigkeit dieses Satzes wird dadurch bestätigt, dass er auch bei einäugiger Fixation zutrifft. Ruft man dadurch Doppelbilder hervor, dass man die Pupille zur Hälfte durch ein Prisma deckt, so wird bei nicht genau richtiger Haltung des Prismas die Lichtstärke der Doppelbilder ungleich; besser ist es daher, wenn man von zwei gleichen Gegenständen den einen einäugig fixiren lässt und dem anderen in der Frontalebene des fixirten verschiedene Stellungen giebt. Wird dieser Versuch mit schwach leuchtenden Objecten (Leuchtfarbe) im Dunkelzimmer ausgeführt, so dass der Einfluss der Umgebung auf die Beurtheilung der Stellung der Gegenstände ausgeschlossen ist, so wird in der Mehrzahl der Fälle angegeben, dass das excentrisch gesehene Object sich vor der Frontalebene befinde. Der Lichtsinn ist in der Netzhautperipherie grösser als in der Netzhautmitte, das excentrisch gesehene Object erscheint daher heller als das central fixirte, und wird, wie Verf. annimmt, in Folge der grösseren Helligkeit für näher gehalten. Versuche ergaben, dass das excentrisch gesehene Object sehr viel seltener näher erscheint, wenn man seine scheinbare Helligkeit durch vor das betr. Auge gesetzte blaue Gläser abschwächt.

Dass Accommodation, Convergenz und Horopter bei diesen Erscheinungen eine Rolle spielen, lässt sich mit Sicherheit widerlegen.

6) **Zur pathologischen Anatomie der Scleritis und Episcleritis,** von Prof. Otto Schirmer in Greifswald.

Zwei Fälle. Die Untersuchung ergab Auflockerung und ödematöse Durchtränkung des episcleralen Gewebes, in welchem beträchtliche Kernvermehrung stattgefunden hatte. Die zahlreichsten Kerne wurden in den tiefsten Schichten angetroffen, wo sie theils der Sclera auflagern, theils herdförmig die Gefässe umgaben. Die zellige Infiltration liess die mittleren Schichten fast frei, nahm dagegen in den oberflächlichen Lagen, unter dem Epithel, wieder an Dichtigkeit zu. Eine gleiche Anordnung zeigten die strotzend mit Blut gefüllten Gefässe. Wandungen derselben dünn, in Fall I zahlreiche Blutungen. Die Lymphgefässe, vorwiegend in den oberen Lagen der Episclera gelegen, waren stark ausgedehnt, das Endothel meistens erhalten.

Diese Veränderungen können rückgängig werden.

In der Sclera fand sich mässige ödematöse Durchtränkung und Auflockerung sowie kleinzellige Infiltration, welche besonders die mittleren Schichten ergriffen hatte und stellenweise sehr dicht war. Blutgefässe erweitert und an Zahl vermehrt.

Aus diesen Veränderungen entwickeln sich hauptsächlich in den inneren Lagen Degenerationsvorgänge: Auflösung der Bündel in feine Fibrillen mit vielfach feinkörniger Trübung und gewundenem Verlaufe. Diese Form der Entzündung beschränkt sich auf die dem Ciliarkörper aufliegenden Partien der Sclera und darf als Folge der bestehenden Uveitis angesehen werden.

Der Scleritis folgt z. Th. Atrophie, z. Th. Verdickung der Membran. Die Verdickung beruht auf Neubildung eines zarten Bindegewebes und feiner Gefässe.

Digitized by Google

Die Prominenz der bekannten Buckel wird vorzugsweise durch Schwellung des episcleralen Gewebes verursacht, dagegen ist die eigenartige blaurothe Farbe gleichmässig durch die zahlreichen ectatischen Gefässe der tieferen Lagen der Episclera und der oberflächlichen Schichten der Sclera bedingt.

---

7) Anatomische Untersuchung eines Falles von Retinitis pigmentosa, von Dr. O. Bürstenbinder, I. Assist. der Augenklinik zu Jena. (Aus dem Laboratorium der Jenaer Augenklinik.)

Ein 61jähr. Mann, welcher bereits seit 5 Jahren progressive Abnahme des Sehvermögens beider Augen und Nachtblindheit bemerkt hatte, trat wegen Verletzung des linken Auges in die Klinik ein. Das rechte Auge zeigte Retinitis pigmentosa. Die Pigmentirung beschränkte sich auf eine ringförmige Zone, welche in einiger Entfernung von der Papille begann, während Centrum und Peripherie frei waren. Dem entsprechend konnte ein ringförmiges Scotom festgestellt werden. Das linke Auge wurde enucleïrt. Eine ophthalmoskopische Untersuchung desselben war nicht möglich, doch durfte man nach der Anamnese annehmen, dass es in gleicher Weise wie das rechte erkrankt war. Für diese Annahme sprach auch die mikroskopische Untersuchung, welche ergab, dass die Netzhaut in der Gegend der Macula und in der Peripherie keine wesentlichen Veränderungen aufwies. In der dazwischen liegenden Zone fanden sich die bekannten Degenerationserscheinungen. Bemerkenswerth sind die Veränderungen der Aderhaut. Verbreiterung der Membran, Verringerung der Gefässe, Verdickung der Gefässwandungen und Verengerung des Lumens, Fehlen der Choriocapillaris, ausgebreitete Durchsetzung mit Leucocyten, massenhafte kleine umschriebene, entzündliche Anschoppungen. Diese Anomalien beschränkten sich auf denjenigen Abschnitt der Aderhaut, welcher der erkrankten Netzhautpartie entsprach.

Es sind demnach, wie Verf. betont, in einem noch im Fortschreiten begriffenen Falle von Retinitis pigmentosa entzündliche Veränderungen der Aderhaut nachgewiesen.

---

8) Ueber die Bildung cystenartiger Hohlräume im Gebiete der Retina, von Prof. Francesco Falchi in Pavia.

Verf. beschreibt Cysten, welche er in zwei erblindeten Augen fand, von denen das eine an Leucoma adhaerens, Irido-Cyclitis plastica, glaucoma secund., das andere nach einer vor Jahren erlittenen Contusion an Irido-Cyclitis plastica, Cataracta atroph., Glaucoma secund. gelitten hatte. In beiden Fällen bestand totale solut. retinae.

Der Inhalt der Cysten war theils fibrinös, theils blutig, bezw. aus Hämorrhagien hervorgegangen. Die Entwicklung stand im Zusammenhange mit Sclerose der Gefässe und Circulationsstörungen im Gebiete der Retina und der Chorioidea.

Die Cysten hatten einen wesentlich anderen Charakter als die von anderen Autoren beschriebenen. Es handelte sich weder um senile Veränderungen, noch um Oedema retinae und secundäre Cysten mit colloïdem Inhalte, noch endlich um cystoïde Bildungen, wie sie durch Faltungen der abgelösten Netzhaut entstehen können.

---

9) Ueber Episcleritis periodica fugax, von Prof. Dr. Ernst Fuchs in Wien.

F. giebt die Geschichte von 22 Fällen dieser Erkrankung, welche zwar schon von A. v. Graefe geschildert wurde, seitdem aber anscheinend wenig gewürdigt ist.

Digitized by Google

Die Krankheit tritt in Anfällen auf, welche 1—8 Tage (einmal 4 Wochen) anhalten und bald mehr bald weniger häufig wiederkehren. Die Veränderungen bestehen in tiefer, violettfarbiger Injection der Conjunctiva und des episcleralen Gewebes. Sie nehmen meistens nicht die ganze Umgebung der Hornhaut ein, sondern beschränken sich auf einen oder mehrere Quadranten. Manchmal zeigt das entzündete Gewebe beträchtliche Schwellung. Harte, andauernde Knoten, wie sie der gewöhnlichen Episkleritis eigen sind, kommen nicht vor, die Erscheinungen verschwinden vielmehr relativ rasch und spurlos.

Beide Augen können gleichzeitig, oder abwechselnd, bald das eine bald das andere erkranken. Schmerzen, Thränenträufeln, Lichtscheu fehlen nie, die Schmerzen treten meistens schon früher als die Röthung auf und lassen vor dem Verschwinden der entzündlichen Veränderungen nach. Sehr selten sind gleichzeitige Schwellung der Lider und feine punktförmige Infiltrate der Hornhaut. In schweren Fällen tritt Hyperämie der Iris und des Ciliarkörpers ein, die Accommodation wird schmerzhaft, und es kann sich einerseits Abnahme der Accommodationsbreite, andererseits Accommodationskrampf (Myopie), oder endlich unregelmässige Contraction des Ciliarmuskels (Astigmatismus) zeigen.

Das Leiden erstreckt sich oft über viele Jahre.

Die 22 Fälle vertheilen sich auf 15 Männer und 7 Frauen von 21—51 Jahren.

Eine einheitliche Aetiologie lässt sich nicht aufstellen. Der Zusammenhang mit Gicht ist zweifelhaft, dagegen war in einigen Fällen die Abhängigkeit von Malaria wahrscheinlich. Einmal trat bei jedem Anfalle von Augenentzündung auch Urticaria auf.

Man muss annehmen, dass es sich um bis jetzt unbekannte Stoffwechselstörungen handelt, welche zu einer Ansammlung von schädlichen Stoffen führen, die bei hinreichender Menge einen Anfall auslösen.

Die Therapie ist ziemlich erfolglos, den grössten Nutzen darf man von Chinin und Natr. salicyl. erwarten.

Zum Schluss behandelte Verf. in Kürze das acute recidirende Lidödem und zwei Affectionen, welche mit der Episcleritis period. fugax verwechselt werden könnten: die recidivirenden Erosionen der Hornhaut und die recidivirenden randständigen Infiltrate der Hornhaut, von denen die letztere in den Lehrbüchern wenig Beachtung gefunden hat.

---

10) **Erwiderung an Herrn Dr. F. Ostwald in Paris,** von Dr. W. Koster Gzn aus Utrecht.

K. hält daran fest, dass mit richtigen Instrumenten und bei guter Technik der Augendruck, welcher unmittelbar vor Einführung der Kanüle geherrscht hat, wenn auch nicht absolut, so doch annähernd genau gemessen werden kann. Die Einwendungen O.'s gegen die Zweckmässigkeit des K.'schen Tonometers werden zurückgewiesen.

---

11) **Kritische Bemerkungen zur Frage nach dem Vorkommen ungleicher Accommodation,** von Dr. C. Hess in Leipzig.

Polemik gegen Fick (Arch. f. Augenheilkunde XXXI).

H. sucht nachzuweisen, dass aus den von Fick mitgetheilten Beobachtungen das Vorkommen ungleicher Accommodation nicht gefolgert werden kann. Bisher ist noch kein Fall ungleicher Accommodation bekannt. Scheer.

Digitized by Google

Bibliographie.

1) Kurzsichtigkeit und Schule, von Dr. Ernst Bock, Primararzt in Krain. (Laibacher Schulztg. 1895. Nr. 1, 2, 3.) An der Hand eines reichhaltigen Materials eigener Beobachtung bespricht B. die Massregeln zur Bekämpfung der Erwerbung von Kurzsichtigkeit oder Steigerung bereits vorhandener, welche die Schule mit ihren Einrichtungen und Anforderungen betreffen.
Schenkl.

2) Ueber die vom Gehörgange auf den motorischen Apparat des Auges stattfindenden Reflex-Einwirkungen, von Dr. Victor Urbantschitsch in Wien. (Wien. klin. Wochenschr. 1896. Nr. 1.) Eine Beeinflussung des motorischen Apparates des Auges vom Gehörgange aus, giebt sich am häufigsten in dem Auftreten von Nystagmus zu erkennen; ausserdem kommen Krämpfe und Lähmungen von Augenmuskeln, und Reflex-Einwirkungen auf die Binnenmuskeln des Auges vor; Nystagmus kann vom äusseren, mittleren und inneren Ohre, sowie von Acusticus stammen oder durch eine acustische Erregung ausgelöst werden; Luftverdichtung in der Paukenhöhle, Zerrung der Paukenhöhlenwände, Entzündungsvorgänge in der Paukenhöhle, bestimmte Schalleinwirkungen etc. können Nystagmus und vorzugsweise N. oscillatorius zur Folge haben. Die Entstehungsursache eines vom Gehörgange ausgehenden Nystagmus ist in der Mehrzahl der Fälle rein reflectorischer Natur, doch kommen auch Fälle vor, wo bei complicirten Ohrenleiden Nystagmus durch directe Einwirkungen auf den Occipitallappen erregt wird. Strabismus als eine vom Gehörorgane ausgehende Reflexerscheinung ist bisher nur in drei Fällen beobachtet worden; zweimal trat Strabismus divergens, einmal Strabismus convergens auf; der Grund des Auftretens des Strabismus war: Luftverdichtung vom äusseren Gehörgange aus beim Bestande einer Perforation des Trommelfelles, eitrige Mittelohrentzündung und eitrige Entzündung der Paukenhöhle in Folge eines an der inneren Wand der Paukenhöhle sitzenden Polypen; die Abschnürung des Polypen hatte eine bedeutende Zunahme der Ablenkung des Auges, die auch eine dauernde blieb, zur Folge: Lähmung des M. trochlearis trat in einem Falle im Gefolge einer eitrigen Mittelohrentzündung auf; Beeinflussungen der Pupille können bei rasch erfolgenden Luftveränderungen in der Paukenhöhle zumal bei jungen, sowie leicht erregbaren Personen vorkommen; meist handelt es sich um Pupillenerweiterung; letztere wurde auch während der Extraction eines Polypen der Paukenhöhle beobachtet; während in einem Falle von eitriger Entzündung der Paukenhöhle vorübergehende Verengerung der Pupille zur Beobachtung kam. Schenkl.

3) Eine Geisteskranke, die ein, dem Graefe'schen Phänomen ähnliches Symptom darbot, ohne andere Zeichen von Morbus Basedowii, demonstrirt Prof. A. Pick in der Sitzung des Vereins deutscher Aerzte in Prag am 22. November 1895. (Prager med. Wochenschr. 1895. Nr. 49.) Schon in Ruhestellung besteht ein tonischer Krampf der Lidheber, so dass beim Blick nach abwärts das obere Lid zurückbleibt oder krampfartig nach oben gezogen wird. Die übrigen Augenbewegungen erfolgen ebenfalls träge; ein ähnliches Verhalten der Lidheber wurde bereits in einem Falle von Thomsen'scher Krankheit beschrieben. P. hebt hervor, dass von manchen auch das Graefe'sche Phänomen bei Morbus Basedowii für Effect eines Lidkrampfes erklärt wurde.
Schenkl.

Um Einsendung von Separatabdrücken wird gebeten.

Verlag von Veit & Comp. in Leipzig. — Druck von Metzger & Wittig in Leipzig.

Digitized by Google

Centralblatt
für praktische
AUGENHEILKUNDE.

Herausgegeben von

Prof. Dr. J. Hirschberg, Geh. Med.-Rath, in Berlin.

Unter ständiger Mitwirkung der Herren Dr. ANCKE in München, Dr. BERGER in Paris, Prof. Dr. BIRNBACHER in Graz, Dr. BRAILEY in London, Prof. Dr. H. COHN in Breslau, Doc. Dr. CL. DU BOIS-REYMOND in Berlin, Dr. DAHRENSTAEDT in Herford, Doc. Dr. E. EMMERT in Bern, Dr. GINSBERG in Berlin, Prof. Dr. GOLDZIEHER in Budapest, Dr. GORDON NORRIE in Kopenhagen, Prof. Dr. HORSTMANN in Berlin, Dr. ISSIGONIS in Smyrna, Prof. H. KNAPP in New York, Prof. Dr. KRÜCKOW in Moskau, Dr. KUTHE in Berlin, Dr. LANDAU in Coblenz, Prof. Dr. MAGNUS in Breslau, Surg. Capt. F. P. MAYNARD in Calcutta, Dr. MICHAELSEN in Görlitz, Dr. VAN MILLINGEN in Constantinopel, Dr. MOLL in Berlin, Prof. Dr. J. MUNK in Berlin, Dr. NEUBURGER in Nürnberg, Dr. PELTESOHN in Hamburg, Doc. Dr. PESCHEL in Turin, Dr. PURTSCHER in Klagenfurt, Dr. M. REICH in Charkow, Dr. SCHEER in Oldenburg, Prof. Dr. SCHENKL in Prag, Doc. Dr. SCHWARZ in Leipzig, Dr. SPIRO in Berlin, Dr. STIEL in Köln.

Monatlich ein Heft. Preis des Jahrganges 12 Mark. Zu beziehen durch alle Buchhandlungen des In- und Auslandes und die Postanstalten des Deutschen Reiches.

August. Zwanzigster Jahrgang. 1896.

Inhalt: **Originalmittheilungen.** I. Ueber die angeborenen Colobome des Augapfels. Von Dr. **Ginsberg**. — II. Zur Irrigationstherapie Dr. Kalt's bei der Behandlung eitriger Ophthalmien. Von Dr. **Karl Hoor**, o. ö. Prof. an der kgl. ung. Univ. in Klausenburg.

Klinische Beobachtungen. Zwei Fälle von Mikrophthalmus, von Dr. Ludw. Meyer.

Neue Instrumente, Medicamente etc. Ueber den Werth des Eucain in der Augenheilkunde, von Dr. Richard Vollert.

Neue und alte Bücher.

Gesellschaftsberichte. 1) Ophthalmological Society of the United Kingdom. — 2) Section on ophthalmology, College of Physicians of Philadelphia.

Referate, Uebersetzungen, Auszüge. Ueber den Eintritt der Arteria centralis retinae in den Sehnerv beim Menschen, von Prof. Dr. J. Deyl in Prag.

Journal-Uebersicht. 1) Archiv f. Augenheilkunde. XXXII. 1—2. — 2) Zehender's klinische Monatsblätter für Augenheilkunde. 1896. Mai—Juni.

Vermischtes. Nr. 1—4.

Bibliographie. Nr. 1—7.

I. Ueber die angeborenen Colobome des Augapfels.

Nach einem am 25. Juni 1896 in der Berliner Ophthalmologischen Gesellschaft gehaltenen Vortrag.

Von Dr. **Ginsberg**.

Im Handbuch von GRAEFE und SAEMISCH[1] sagt MANZ: „Die Frage nach der Entstehung des Coloboma oculi ist zur Zeit gewiss im Wesent-

[1] II. Bd. S. 79.

Digitized by Google

lichen gelöst.“ Wie schon die stattliche Reihe von Arbeiten zeigt, welche seitdem auf diesem Gebiet entstanden ist, besteht diese Bemerkung nicht zu Recht, und auch heute ist man zu einer allgemein anerkannten Ansicht über die Genese der Colobome des Augapfels nicht gelangt. Im Folgenden möchte ich einige kritische Bemerkungen über diese Frage aussprechen, welche sich mir bei Durchsicht der Literatur im Anschluss an die anatomische Untersuchung eines mit Hornhauttrübungen, Iriscolobom, Opticuscolobom, Glaskörperzapfen, Schwund der Markflügel und entzündlichen Herden der inneren Augenhäute behafteten Kaninchenauges ergeben haben. Das Auge verdanke ich der Freundlichkeit des Hrn. Geh.-Rath Hirschberg, welcher im Operationscurs das Iriscolobom bemerkte und dann die erwähnten Hintergrundsveränderungen zunächst ophthalmoskopisch feststellte.

Das rechte Auge war betroffen, dabei nach Form und Grösse normal. Die Cornea war am Rande und in der Mitte leicht trübe. Die Iris zeigte ein ziemlich genau nach dem Schnauzenwinkel gerichtetes Colobom mit bogenförmig convergirenden Schenkeln, die am Hornhautrand noch circa $1^1/_2$ mm von einander entfernt waren. Linse und Glaskörper erschienen klar. Das ophthalmoskopische Bild war durch die Hornhauttrübung etwas verwaschen, doch liessen sich die erwähnten Veränderungen erkennen.

Die Augen wurden im Zusammenhang mit dem Chiasma herauspräparirt. Dabei zeigte sich der rechte Sehnerv grauröthlich und in seiner ganzen Länge stark verschmälert. Auch der linke Tractus war schmäler als der rechte, aber von gleicher Farbe wie dieser. Der Nerv tritt nicht in normaler Weise in die Sclera ein, sondern in eine pfefferkorngrosse, blasige Erhebung derselben. Diese hat eine dünne Wand, besonders auf der medialen Seite, so dass hier der wasserklare Inhalt deutlich durchschimmert. Es sah aus, als wäre der Bulbus angestochen und ein Tropfen Glaskörper ausgetreten.

Nachdem das Auge einige Tage in 10proc. Formol gelegen hatte, wird es im Aequator aufgeschnitten, wobei der normale Glaskörper nicht ausfliesst. An der Stelle der Papille zeigt sich eine ca. 2 mm tiefe und eben so breite Grube mit nicht genau kreisförmigem, scharfem, überstehendem Rand. Drei atrophische Aderhautherde reichen bis an sie heran. Einer ist zungenförmig, so breit wie die Grube und zweimal so lang, nach oben aussen gerichtet, am Rand stärker pigmentirt, die beiden anderen nach innen oben und aussen unten gerichtet, drei- bis viermal so gross wie die Grube, nicht scharf begrenzt. Alle drei zeigen unregelmässige, hellbraune, verwaschene Pigmentflecke auf weisslichem Grunde und sind nicht ectasirt. Am unteren Rand der Grube ragt ein grauer, an der Spitze schwarzer, ca. 2 mm langer, spindelförmiger Zapfen in den Glaskörper hinein. An der Stelle, wo er aus der Grube auftaucht, gehen graue Stränge von ihm aus, die sich etwa 1 cm weit über die atrophischen Stellen erstrecken, und zwar

Digitized by Google

einer nach aussen und einer nach innen, während ein dritter gleicher Strang, parallel mit dem letzteren und nach oben von diesem verlaufend, aus der Grube herauszukommen und um den Rand derselben umzubiegen scheint. Die Markstrahlung fehlt vollständig. Die Netzhaut ist an den atrophischen Stellen mit der Unterlage verwachsen, während sie sich sonst überall leicht ablösen lässt. Von Blutgefässen ist nichts zu sehen.

Vorn fällt zunächst die Linse auf, welche, an normaler Stelle befindlich, dem ciliarwärts gelegenen Theil des Iriscoloboms entsprechend in eine Spitze ausgezogen ist (Fig. 1).[1] Dabei ist die Linse bis in die Spitze hinein völlig gleichmässig klar und von normaler Consistenz. Der Ciliarkörper zeigt in dem dem Colobom entsprechenden Theil und dessen Nachbarschaft nach Grösse, Form und Anordnung ganz unregelmässig gestaltete Fortsätze und in toto eine Verziehung nach der Spitze der Linse hin, deren Form er sich anzuschmiegen scheint. Die Linse wird entfernt; sie misst in dem durch die Spitze gehenden Durchmesser 12 mm, in dem darauf senkrechten 9 mm, ist auf der Vorderfläche stark gekrümmt, und die Spitze ist genau in der Fortsetzung der Krümmungslinie gelegen. Jetzt sieht man, dass die Colobomschenkel sich erst 2 mm hinter dem Sclerocornealrande bogenförmig vereinigen. Die Iris fehlt auch hier nicht vollständig, sondern es ist ein an der schmalsten Stelle ca. 2 mm breiter Saum vorhanden. Die Iriswurzel ist hier mit dem Ciliarkörper äquatorialwärts gerückt.

a *b*

Fig. 1. Linse.
a) Ansicht von vorn.
b) Ansicht von der rechten Seite.

Die mikroskopische Untersuchung zeigt ausgesprochene Chorioretinitis. Besonders stark ist die Retina verändert. Dadurch, dass Nervenfasern und Ganglienzellschicht fast vollständig fehlen, ist der Durchmesser auf 86 μ vermindert (gegen 160 μ der gesunden Seite). An den schon makroskopisch deutlichen Herden ist sie sogar nur 23,3 μ dick, mit der stark pigmentirten Aderhaut verwachsen und besteht nur aus Stützgewebe mit reichlichen, unregelmässig verstreuten, pigmentirten Zellen, während nervöse Elemente ganz zu fehlen scheinen. In der Gegend des Coloboms liegt eine kleine Stelle, die makroskopisch nicht erkennbar war, an der die Netzhaut auch ihre normale Structur verloren hat, unregelmässige Vertheilung von Kernen aufweist, ohne Pigmentzellen und ohne besondere Verdünnung; daran schliesst sich die beim Colobom oft beschriebene Faltenbildung der gewucherten, retinalen Ciliarzellen, welche auf dem Querschnitt an Drüsenschläuche erinnert.

Die grauen Stränge, welche man makroskopisch für Reste von Gefässen

[1] Als die Zeichnung angefertigt wurde, hatte sich die Linse, da sie schon einige Wochen in Formol lag, etwas getrübt.

hätte halten können, erwiesen sich als Falten der Netzhaut, und zwar setzen sich dieselben bis in die Excavation hinein fort. Hier faltet sich die Netzhaut vielfach, verliert dabei immer mehr an nervösen Elementen und geht schliesslich in ein Gewebe über, welches von dem Stützgewebe der Papille nicht mehr zu unterscheiden ist. Nur an den Rändern dieser Falten in der Nähe der Papille finden sich feine Gefässe.

Der erwähnte Zapfen steht mit diesen Falten nicht in organischem Zusammenhang (Fig. 2). Er besteht aus zahlreichen, blutführenden Ge-

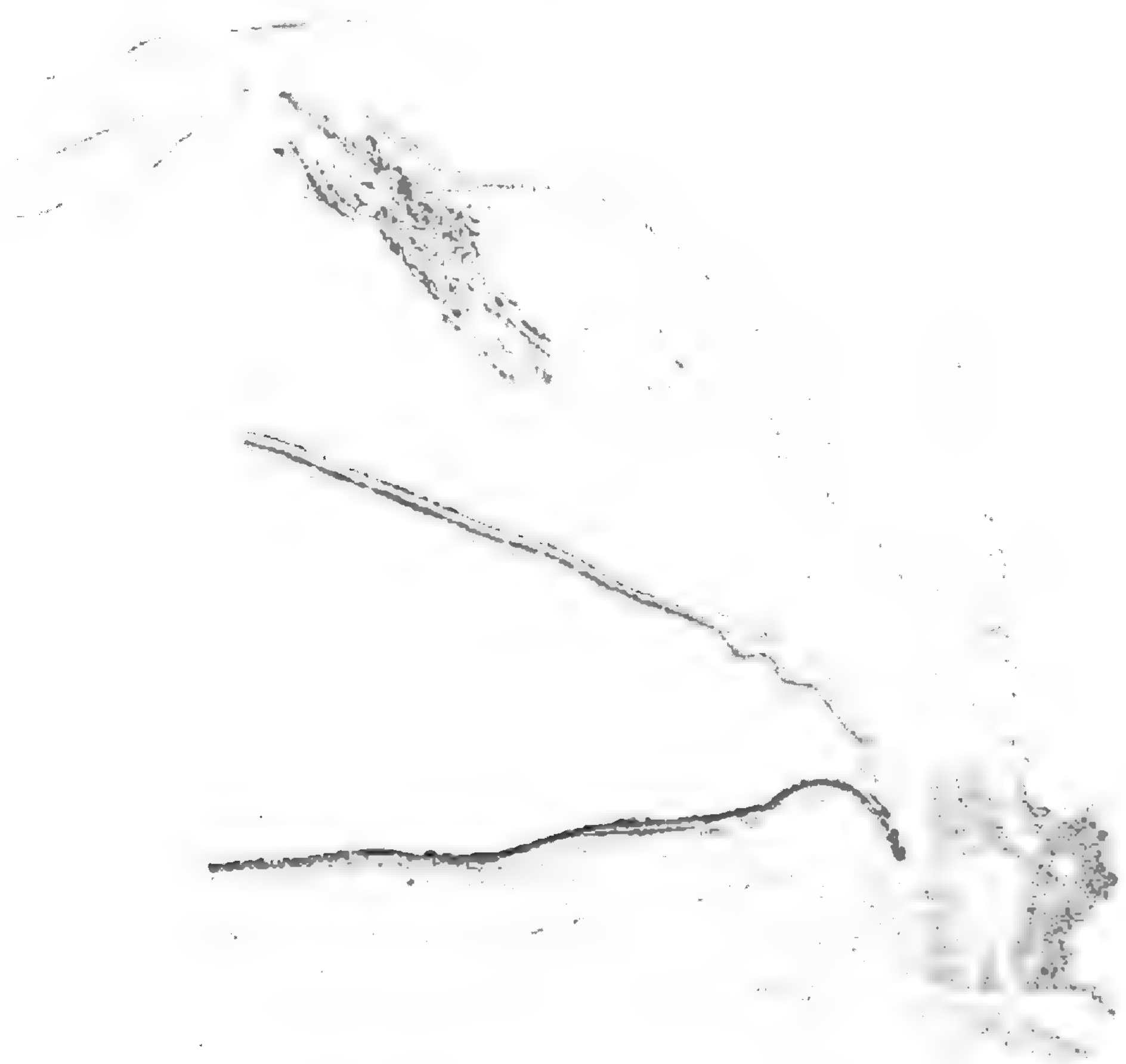

Fig. 2. Horizontalschnitt durch den Glaskörperzapfen und das Opticuscolobom, von dem nur die äussere Hälfte abgebildet ist. Neben dem Zapfen gewuchertes Stützgewebe aus der Papille. Feine Gefässe am Rande der Falten.

fässen, meist Arterien mittleren Calibers, spindligen, langen Bindegewebszellen, einer auffallend glasigen, homogenen Zwischensubstanz vom Charakter der embryonalen, und, besonders an der Spitze dicht liegenden, pigmentirten Spinnenzellen mit langen Ausläufern, wie sie sich in der normalen Aderhaut finden. Das Pigment ist gleichmässig feinkörnig, dunkelbraun, giebt keine Eisenreaction. Der Zapfen scheint sich in verdichteten Glaskörper fortzusetzen. Seine Gefässe bezieht er aus einer grösseren Arterie, welche zusammen mit einer Vene an der temporalen Seite und etwas von unten her in die Sclera eintritt und, von einer durch ihre Faserrichtung leicht

Digitized by Google

von den Scerallamellen unterscheidbaren derben Bindegewebshülle umgeben, die Lederhaut durchbohrt, Papillen- und Netzhautgewebe bei Seite schiebend, sich auf den Schnitten bis in den Zapfen hinein verfolgen lässt (Figg. 2 u. 3). Nach aussen von der Sclera habe ich diese Gefässe nicht verfolgen können.

Die Grube liegt vollständig in der Papille, welche aus hier und da unregelmässig gewuchertem Stützgewebe besteht, das nur an der medialen sehr dünn ist. Die Rückseite überzieht die stark verdünnte Sclera in Verbindung mit der Opticusscheide. Der von Netzhaut und Aderhaut gebildete

Fig. 3. Horizontalschnitt durch das Opticuscolobom, tiefer als der in Fig. 2 abgebildete Falten der Netzhaut und der Papille. Der Glaskörperzapfen ist nicht mehr getroffen. Das grosse Gefäss liegt noch im Papillengewebe.

Rand springt etwas vor, der Durchmesser beträgt fast 2 mm, also ungefähr soviel wie der des normalen Chorioidalloches.

Der stark atrophische Opticus hat elliptischen Querschnitt, seine Axen messen 0,78 : 0,61 mm (gegen 1,21 : 1,07 des linken, normalen). Centralgefässe sind in demselben nicht vorhanden. Durch die Weigert'sche Färbung lassen sich in demselben nur spärliche markhaltige Fasern nachweisen, über die Papille hinaus überhaupt keine mehr. Bis zum Chiasma ist die Atrophie sehr ausgesprochen. Im linken Tractus sind Defecte der Markhüllen nicht mehr vorhanden, auch lässt sich ein Dickenunterschied derselben gegen die des rechten Tractus nicht erkennen, wenn ersterer auch deutlich schmäler ist als der letztere.

Digitized by Google

Die Linse zeigt sich, abgesehen von der Form, auch mikroskopisch völlig normal. Nirgend besteht ein Hohlraum, die Anordnung der Fasern ist bis in die Spitze hinein regelmässig, die Kapsel liegt der Substanz dicht an.

Schnitte durch den Irisstumpf weisen den Bau des Stroma auf, doch fehlt die Muskulatur. Auch in dem angrenzenden Ciliarkörper ist die Muskulatur spärlich vorhanden. Das Pigmentblatt reicht über den Rand des Stumpfes hinaus.

Für die Hornhauttrübung konnte ich ein anatomisches Substrat nicht finden. Es schien mir als ob die Zellen in den vorderen Schichten dichter als normal lägen, doch konnte ich mit der Hornhaut des anderen Auges keinen Vergleich anstellen, da an diesem eine noch nicht verheilte Operationswunde bestand, wodurch der grösste Theil der Hornhaut getrübt war. Jedenfalls fehlten alle Anzeichen einer früheren Entzündung.

Bevor ich an einen Erklärungsversuch des Falles gehe, möchte ich nun die Colobomtheorien einer Besprechung unterziehen; es erscheint dabei vortheilhaft, die einzelnen Localitäten gesondert vorzunehmen.

Was die sog. Aderhautcolobome betrifft, so war Manz[1] der Erste, welcher, gestützt auf die Thatsache, dass sich bei anatomischer Untersuchung die Netzhaut im Colobomgebiet als sehr verkümmert erwies, die Ansicht aussprach, dass der primäre Vorgang „eine Störung im Schliessungsprocess der fötalen Augenspalte“ sei. Die Ursache dieser Störung vermuthete er in einer mangelhaften Rückbildung der durch die Spalte eindringenden Blutgefässe resp. des diese umhüllenden Mesodermstiels.

Für die nicht typischen Defecte, d. h. diejenigen, welche mit der Lage der fötalen Spalte nicht übereinstimmten, war diese Erklärung nicht ohne Weiteres annehmbar. Man hatte schon eine Drehung des fötalen Auges vermuthet, bevor diese durch Vossius[2] bewiesen wurde. Mit der Feststellung dieser Thatsache glaubte man über die Schwierigkeit hinweg zu sein, und bis in die neueste Zeit wird auf die Möglichkeit einer dann natürlich unvollständig oder zu weit erfolgten Drehung bei atypischen Colobomen hingewiesen.[3] Das ist falsch. Die Drehung muss, wenn nicht bedeutende Anomalien anderer Art zu Stande kommen sollen, stets gleichmässig erfolgen. Vossius beweist die Drehung an der Lageveränderung des M. rect. sup., der ursprünglich unter dem lateralsten Theil des Orbitaldaches sich findet und allmählich nach innen wandert, so dass er unter den Levator palp. nach innen von der Mitte des Orbitaldaches zu liegen

[1] Handbuch von Graefe u. Saemisch. II. Bd. S. 81ff.

[2] Graefe's Archiv. XXIX. 4.

[3] Z. B. noch von Bock, „Die angeborenen Colobome des Augapfels“. Wien 1893. S. 185 atypische Iriscolobome, S. 192 atypische Aderhautcolobome.

Digitized by Google

kommt. Würde also die Drehung einmal unvollständig oder excessiv ausfallen, so müssten ganz abnorme Muskelverhältnisse für das betreffende Auge resultiren, die so auffallend wären, dass sie einer selbst oberflächlichen Beobachtung nicht entgehen könnten.[1]

Daraus folgt, dass die Erklärung von Manz an die Localität der Augenspalte gebunden ist.

Für Manz' Hypothese hat dann Bock in seiner oben citirten, sehr sorgfältigen, auf grossem Material aufgebauten Monographie den Beweis zu bringen versucht. Er spricht sich positiv dahin aus, dass der regelrechte Schluss der Retinalspalte durch „Persistenz der Mesodermgefässe oder der von ihnen abstammenden Bindegewebsstränge" verhindert wird.

Eine andere Ansicht formulirte zuerst Haab.[2] Es handelt sich nach ihm primär um eine Störung in den mesodermalen Theilen, den Kopfplatten. Dem schloss sich Deutschmann[3] an, ging aber insofern weiter, ols er die Störung für eine entzündliche erklärte, sie auf intrauterine Sclerochorioretinitis zurückführte.

Entzündliche Veränderungen werden nun allerdings nicht selten gefunden. Aber ganz abgesehen davon, dass es zweifelhaft ist, ob diese wirklich auf eine fötale Entzündung zurückzuführen sind — deren Definition in einem so frühen Stadium übrigens mit ganz besonderen Schwierigkeiten zu kämpfen hätte —, werden Zeichen davon so häufig vermisst, dass die Entzündungstheorie keine allgemeine Geltung beanspruchen kann. Wo intrauterine Chorioiditis etc. gefunden wurde, gehört sie einer Zeit an, in der die inneren Augenhäute schon vollständig ausgebildet waren, da der Befund sich völlig mit dem bei erwachsenen Augen deckt. Dazu kommt, dass die Entzündung sehr häufig secundär ist, durch Ectasie der Wandung, Zerrung von Gefässen und dadurch bedingten Circulationsstörungen hervorgerufen.

Das hebt Bock, auf zahlreiche Befunde gestützt, mit Recht hervor. Aber dieser Autor scheint mir für die Hypothese von Manz den zwingenden Beweis nicht geführt zu haben.

Bock zieht seine Schlüsse aus dem Befund von Gefässen im Gebiet des Coloboms, auf die genauer eingegangen werden soll, nachdem wir uns den normalen Vorgang bei der Gefässbildung des fötalen Auges vergegen-

---

[1] Nach Vasseaux (Arch. d'Ophthalm. VIII.) hängt die Drehung mit den Gehirnkrümmungen zusammen, würde also in einer viel früheren Periode erfolgen, als aus den Untersuchungen von Vossius hervorgeht. Die Richtigkeit dieser Ansicht vorausgesetzt, wäre allerdings eine unvollkommene oder übermässige Drehung der Augenblase ohne ausserhalb dieser gelegene Störungen denkbar. Mir scheint aber die Methode, welche Vossius befolgt hat, völlig einwandsfrei zu sein.

[2] Graefe's Archiv. XXIV. 2.

[3] Klin. Monatsbl. f. Augenh. 1881.

Digitized by Google

wärtigt haben. Wir wissen, dass nur eine Gefässschlinge die Spalte durchsetzt, und dass aus diesem Gefäss sich die Art. centr. ret. entwickelt. Ausschliesslich aus dieser bilden sich die Glaskörpergefässe.[1] Letztere[2] verlaufen einmal im centralen Theil des Glaskörpers nach der Linse, wo sie sich weiter verästeln und nach Bildung eines capillaren Netzes um den Linsenäquator herum mit den aus den langen Ciliar-Arterien kommenden, die Linsenvorderfläche überziehenden Gefässen anastomosiren. Ein anderer Theil zweigt sich bald nach dem Eintritt der Arterie in das Corpus vitreum ab und bildet ein Gefässnetz in den peripheren Theilen desselben, welches vorn ebenfalls in das Gefässnetz der vorderen Linsenfläche übergeht. Diese sog. Vasa hyaloidea propria bilden ein arterielles Wundernetz, welches in seiner Totalität ungefähr die Form der secundären Augenblase wiedergiebt, d. h. die Form einer nach unten offenen Schale dadurch, dass die Gefässe im unteren Theil des Glaskörpers bedeutend spärlicher und weniger verzweigt sind als sonst. Gerade in der Gegend der fötalen Spalte also sind die Maschen am weitesten, die Gefässe am spärlichsten. Sie verlaufen von vornherein von den inneren Augenhäuten durch eine Schicht Glaskörper getrennt und rücken sehr bald noch weit tiefer in diesen hinein.

Mit den späteren Netzhautgefässen, die bei fast allen untersuchten Säugerföten nachweislich aus den kurzen, hinteren Ciliar-Arterien entspringen, bestehen normaler Weise niemals Verbindungen. Es besteht zwischen beiden Gefässsystemen insofern ein Antagonismus, als mit der Ausbildung des retinalen das vitreale verschwindet. Die Verbindung der retinalen Gefässe, die sich zuerst in der Membr. vasculosa ausbreiten (einer mesodermalen Schicht zwischen Retina und Glaskörper), mit den Centralgefässen vollzieht sich erst später in einer noch nicht erkannten Weise.[3]

Daraus folgt erstens, dass, wenn irgendwo die Augenhäute durchsetzende Gefässe Ueberbleibsel der normaler Weise die Spalte durchsetzenden Gefässanlage sind, dann die Centralgefässe im Opticus fehlen müssen, und zweitens, dass lediglich aus einer abnormen Verzweigung der Centralgefässe kein Schluss auf irgend einen Vorgang beim Schliessungsprocess der Augenspalte gezogen werden kann.

(Schluss folgt.)

[1] Kölliker, Grundriss der Entwickelungsgeschichte, S. 286: „Beim Menschen und bei den Säugethieren beginnt die Glaskörperbildung mit dem Hereinwuchern einer Lage echten, zelligen Mesoderms, wie dasselbe überall um die Augenanlage herum gefunden wird, und gleichzeitig entwickeln sich auch Gefässe in dieser Schicht. Bald wuchern diese von der Art. centr. ret. abstammenden Gefässe stärker . . .“

[2] O. Schultze in der Festschrift zu Kölliker's 50jähr. Doctorjubiläum.

[3] O. Schultze, Anat. Gesellschaft München 1891, Anat. Anzeiger V. — Voll, Festschrift zu Kölliker's 50jähr. Doctorjubiläum.

Digitized by Google

II. Zur Irrigationstherapie Dr. Kalt's bei der Behandlung eitriger Ophthalmien.

Von Dr. **Karl Hoor**, o. ö. Prof. an der kgl. ung. Univ. in Klausenburg.

Durch mancherlei abgehalten, kam ich erst kürzlich dazu, den Bericht über die 24. Versammlung der Ophthalmologischen Gesellschaft, Heidelberg 1895, zu lesen, und da erregte unter anderen Vorträgen jener Kalt's[1] meine Aufmerksamkeit und führte mich auf die erste, das gleiche Thema behandelnde Publication[2] dieses Autors, die mir seiner Zeit entgangen war. Die Abhandlungen interessirten mich hauptsächlich deshalb, da ich die schwachen wässrigen Lösungen des Kalium hypermanganicum, zur Ausspülung des Bindehautsackes bei acuter Ophthalmoblennorrhoe — wie sie Kalt vorschlägt — seit ca. 12 Jahren verwende und über die mit diesem Verfahren erzielten Erfolge bereits vor 8 Jahren,[3] dann vor 4 Jahren[4] berichtet habe.

Es fällt mir durchaus nicht ein, auf die desinficirenden Ausspülungen des Bindehautsackes mit schwachen Kal. hyperm.-Lösungen, Kalt gegenüber, irgend einen Prioritätsanspruch erheben zu wollen; dieser wäre um so weniger gerechtfertigt, als weder er, noch ich die Lösung des Kal. hyperm. überhaupt zu diesem Zwecke zuerst empfahl und verwendete, und ferner, da die Art und Weise, wie er die Ausspülungen vornimmt, sich von jener, wie ich sie mache und verordne, unterscheidet.

Indess sei es mir gestattet, dem Kalt'schen Verfahren gegenüber einigen kurzen Bemerkungen und einigen Bedenken Ausdruck zu geben.

So viel mir bekannt, hat v. Stellwag die wässrige Lösung des Kal. hypermang. zur desinficirenden Ausspülung des Bindehautsackes bei acuten Ophthalmoblennorrhöen zuerst verwendet und in seiner vor 14 Jahren erschienenen Publication[5] wärmstens empfohlen. v. Stellwag verwendete eine 3proc. Lösung.

Diese habe ich zu stark gefunden, wenn sie auch noch ziemlich weit von jener Lösung steht, die auf epithelloser Haut und Schleimhaut Blutung hervorruft und stark ätzende Wirkung entfaltet. — Ich habe daher bereits

---

[1] Nouvelles observations sur le traitement de l'ophtalmie purulente par les grandes irrigations. Bericht über die 24. Versammlung etc. Hess u. Zehender, Ausserordentl. Beilageheft zu den Klin. Monatsbl. f. Augenh. XXXIII. S. 208.

[2] Traitement de l'ophtalmie des nouveau-nés. Arch. d'opht. XIV. S. 780—790.

[3] Zur Behandlung der acuten Ophthalmoblennorrhoe. Wiener med. Wochenschr. 1888. Nr. 10 u. 11.

[4] A heveny ophthalmoblennorhoea rationalis kezelése. Gyogyászat. 1892. 52. sz. und auszugsweise: Die rationelle Behandlung der acuten Ophthalmoblennorrhoe. Allg. Wiener med. Zeitung. 1893. Nr. 33.

[5] Zur Behandlung der Ophthalmoblennorrhoe. Allg. Wiener med. Zeitung. 1882. Nr. 15.

Digitized by Google

in meiner ersten Publication gerathen, sich stets einer Lösung zu bedienen, wie ich sie gebrauche, und die so hergestellt wird, dass von dem Mittel 2—3 kleine Krystalle in ein Glas Wasser geworfen werden, oder dass man 10—15 Tropfen einer gesättigten Lösung von Kal. hypermang. in ein Trinkglas Wasser giebt. Die Vorschrift Kalt's läuft also ziemlich auf dasselbe hinaus, denn er sagt: „Il suffit pour cela d'ajouter une forte cuillerée à café de solution saturée de permanganate de potasse à chaque litre d'eau tiède employé."

Wenn nun auch, den angestellten Versuchen nach, solche Lösungen die Infectionskeime nicht mit Sicherheit zerstören, so habe ich dennoch diese Lösung bei der Behandlung der Blennorrhöen stets mit so gutem Erfolge angewendet, dass ich der Kal. hypermang.-Lösung vor allen anderen Desinficientien den Vorzug einräumen musste. Ich erklärte daher schon damals: „dass das hypermangansaure Kalium allen anderen desinficirenden Mitteln, deren Anwendung bei der Ophthalmoblennorrhoe in Betracht kommen kann, den Rang abzulaufen im Stande ist," — und betonte: „dass das übermangansaure Kalium nebst seiner Billigkeit und leichten Beschaffbarkeit noch den Vortheil hat, dass es ein ausgiebiges Antisepticum ist, das nicht reizt".

Auf die desinficirenden Ausspülungen des Bindehautsackes habe ich bei der Behandlung der acuten Ophthalmoblennorrhoe von jeher das grösste Gewicht gelegt (wenn ich auch die Lapislösung nicht entbehren konnte und auch heute nicht entbehren kann)[1], und halte nach wie vor den Satz meiner früheren Publication: „Die desinficirenden Auswaschungen des angestauten Secretes sind meiner Ansicht nach der maassgebendste Factor für den günstigen Ausgang der Erkrankung" — vollinhaltlich aufrecht.

Dem Obenerwähnten nach ist es natürlich, dass ich mich mit der Anwendung des Kal. hypermang. im Allgemeinen, — und mit der Dilution der Kal. hypermang.-Lösung, wie sie Kalt verwendet und vorschlägt, im Besonderen, — vollkommen einverstanden erkläre; ist sie ja doch so ziemlich die nämliche, wie ich sie seit langer Zeit gebrauche und seit langer Zeit propagirt habe. — Mit der Art der Ausspülungen, mit den „grandes irrigations" Kalt's, kann ich mich jedoch aus mancherlei Gründen durchaus nicht befreunden.

Die Ausspülungen des angestauten Secretes aus dem Bindehautsack, wie ich sie mache und machen lasse, haben, seit ich sie begonnen, keinerlei Aenderung der Anwendungsweise erfahren; ich hatte absolut keine Veranlassung, ein leicht durchführbares, für die Augen des Patienten durchaus gefahrloses Verfahren, mit irgend einem anderen zu vertauschen, und gebe daher die Beschreibung desselben so wieder, wie sie in meiner ersten Publi-

[1] Seit einem halben Jahre verwende ich an Stelle des Arg. nitric. ausschliesslich das Aethylendiaminsilberphosphat.

Digitized by Google

cation zu lesen ist: „In diese Flüssigkeit werden nun Baumwollbäuschchen (entfettete Baumwolle) getaucht und von 5 zu 5 Minuten der Conjunctivalsack durch Ausdrücken des Bäuschchens überschwemmt, und zwar so, dass ich zuerst das ectropionirte obere Lid überriesele und dann das untere, bis das angestaute Secret vollkommen fortgespült ist. Es genügt übrigens, diese häufige Ausspülung auf das gut abgezogene untere Lid zu beschränken, welche Manipulation jeder Krankenwärter ohne Schaden für das Auge des Patienten vornehmen kann. — Nach 2—3 Stunden sieht der Arzt nach dem Kranken und besorgt dann die gründliche Ausspülung des Conjunctivalsackes selbst. Beginnt die Secretion abzunehmen, so reicht es hin, die Auswaschungen von Viertel- zu Viertelstunde vorzunehmen; später setzt man zwischen die Ausspülungen einstündige Pausen."

Aehnliche Ausspülungen scheint übrigens auch Kalt in der Zwischenzeit, zwischen den einzelnen „grossen Irrigationen", die in den ersten 2 bis 3 Tagen der Erkrankung täglich 2—3 Mal vorgenommen werden, machen zu lassen, wenn auch die Pausen zwischen den einzelnen Ausspülungen viel grössere und bei schweren Fällen von Ophthalmoblennorrhoe absolut unzureichend sind. Er sagt: „Dans l'intervalle on laissera couler entre les paupières toutes les deux heures un peu de solution forte à une cuillerée à café par litre."

Ich kann aus eigener Erfahrung behaupten, dass bei schweren Fällen von Ophthalmoblennorrhöen die „grandes irrigations", ohne fleissige Ausspülung des Bindehautsackes auf obige Art, durchaus unzureichend erscheinen müssen, bei sorgfältig durchgeführten Ausspülungen aber vollkommen überflüssig sind. Auf dem Höhepunkt des Secretionsprocesses staut sich $^1/_4$—$^1/_2$ Stunde nach minutiösester Auswaschung soviel Secret an, dass man mit Fortschaffen desselben keine 4—6 Stunden warten darf.

An meiner Anschauung, der ich in meiner früher erwähnten Publication Ausdruck gegeben: „dass ich es für eben so irrationell halte, die Ausspülungen mit Spritze und Irrigateur vorzunehmen, als die Auswaschungen dem Kranken selbst zu überlassen, muss ich auch heute festhalten. Solange man auf ebenso einfache, wie gefahrlose Weise das Secret vollkommen aus dem Bindehautsack entfernen kann, finde ich es für mindestens überflüssig, Instrumente, seien dieselben wie immer construirt und heissen dieselben wie immer, zwischen die Lider des kranken Auges zu zwängen.

Rückhaltlos gebe ich zu, dass die Tube, oder sagen wir der Irrigateuransatz (denn schliesslich ist ja das Instrument, dessen sich Kalt bedient, nichts Anderes), in der Hand seines Erfinders, ebenso wie in der Hand eines jeden geübten Augenarztes, kaum Schaden anrichten wird; andererseits aber wird mir Dr. Kalt unbedingt zugeben müssen, dass mit dem Wattebäuschchen, mit dem sich ganz dasselbe erreichen lässt, Niemand Schaden anrichten kann.

Digitized by Google

Abgesehen hiervon, sind ähnliche Irrigationen aber darum nicht empfehlenswerth, da sie die Cornea bespülen, und das ist für das Epithel derselben durchaus nicht belanglos. Wie wenig die Flüssigkeit auch reizt, dem Hornhautepithel ist sie nicht gleichgültig, und wie sehr es uns bei einer acuten Ophthalmoblennorrhoe darum zu thun sein muss, das Epithel intact zu erhalten, darüber ist wohl jedes Wort überflüssig. Eben aus diesem Grunde lasse ich die Ausspülungen stets so vornehmen und mache sie selbst auch so, dass die desinficirende Flüssigkeit mit der Hornhaut kaum, — oder gar nicht in Berührung kommt.

Bei der Beschreibung der Construction seines Instrumentes und der Manipulation mit demselben sagt KALT u. A. Folgendes: „Ce pavillon (der Tube) s'introduit très facilement entre les paupières de l'enfant, et tient d'autant mieux que l'enfant les serre d'avantage.“ Ob und inwiefern auch dieser letztere Umstand, welcher der leichteren Ausführbarkeit der Manipulation allerdings zu Gute kommen mag, der Cornea — hauptsächlich wenn an derselben schon Infiltrationen oder Geschwüre sichtbar sind — besonders zuträglich sein kann, dies stelle ich der Beurtheilung des geehrten Lesers anheim.

Freilich kann Dr. KALT dem Gesagten einfach seine, sowie TROUSSEAU's und CHEVALLERAU's Statistik gegenüberstellen, welche die denkbar günstigste ist und sich auf 166 geheilte Fälle bezieht.

Von diesen entfallen auf KALT 49 Fälle. Bei diesen sah er 8 Mal (d. i. in 17%) theils oberflächliche Hornhautgeschwüre, theils diffuse Trübung der Cornea auftreten. Vielleicht hätten sich diese ohne die „grandes irrigations“ umgehen lassen? Ich habe zuletzt über 25, durchwegs schwere gonorrhoische Blennorrhöen Erwachsener berichtet, wo nur in einem Fall (also 4%) ein Hornhautgeschwür auftrat, das aber gut heilte. Die mittlerweile behandelten Fälle setzen den Procentsatz der Hornhautcomplicationen auf unter 2% herunter.

Nichts liegt mir ferner, als der obigen Statistik das geringste Misstrauen entgegenzubringen, aber das kann denn doch getrost behauptet werden, dass es sich ausnahmslos nur um selten milde Fälle von Blennorrhoe Erwachsener[1] gehandelt haben kann, wo: „du 12me au 15me jour l'ophtalmie est guérie“.

Ich zum mindesten habe es noch nicht mit erlebt, dass eine Ophthalmoblennorrhoe Erwachsener am 12.—15. Tag vollkommen geheilt gewesen wäre.

Leider finde ich im „Berichte“ die Beantwortung der Frage nicht, die DUFOUR dem Vortragenden stellte, ob nämlich bei dieser Behandlung alle

[1] Es sind deren 33 ausgewiesen, und zwar 13 ophtalmies blennorrhagiques des adultes, und 20 conjonctivites purulentes des adultes, eine Unterscheidung, die mir auch nicht recht geläufig ist; denn meines Wissens bedeutet „blennorrhoe“ ebenso einen eitrigen Ausfluss, — als „purulence“.

Digitized by Google

Fälle von „gonorrhoischer Conjunctivitis der Erwachsenen" gut geheilt sind? und dies wäre wohl das Wichtigste; denn dass Ophthalmien Neugeborener in leichten Fällen bei Reinhaltung der Augen und Auswaschung derselben mit gewöhnlichem Wasser oder einer Borsäurelösung (trotz des Entsetzens Dr. KALT's der Borsäurelösung gegenüber)[1] ganz gut heilen, habe ich und gewiss Jeder von uns schon gesehen. Ebenso heilt die eitrige Conjunctivitis von Kindern, wie sie ab und zu bei der Conjunct. lymphat. aufzutreten pflegt, zumeist auch recht gut. (Ich nehme nämlich an, dass die 28 Fälle von „Conjonctivites purulentes des enfants" solche sind.) —

Kurz gefasst finde ich an der Methode („ma méthode" Dr. KALT's) der Behandlung eitriger Ophthalmien theils nichts Neues, — theils nichts Gutes. Was ich daran gut finde, — ist nicht neu, und was (freilich mit Rückhalt) als neu gelten mag, finde ich nicht gut und nicht nachahmenswerth.

Klinische Beobachtungen.

Aus Prof. Dr. Hirschberg's Augenheilanstalt.

Zwei Fälle von Mikrophthalmus.

Von Dr. Ludwig Meyer, Volontär-Arzt.

Am 20. Juli d. J. gelangten in der Anstalt des Herrn Geheimraths Prof. Hirschberg zwei Fälle von Mikrophthalmus zur Beobachtung, welche einiges Interesse bieten.

I. Helene R., 5 Jahre. Eltern gesund; es ist das einzige Kind. Nach der Geburt sah sie etwas; blind ist sie erst seit dem zweiten Jahre. Beiderseits Mikrophthalmus ohne sichtbares Colobom. Hornhaut längsoval, R 8 mm breit, L 6—7 mm. Bds. Membrana pupillaris perseverans. Die Hornhaut ist links getrübt durch queres Kalkband. R grünlicher Reflex aus der Tiefe, Verdichtung des Glaskörpers. R sieht man nach Mydriasis theils grünliche Bindegewebsbuckel, theils netzförmige Stränge, und auch ein Blutgefäss.

II. Manfred Sch., $2^1/_2$ Jahre. Eltern gesund, drei andere Kinder haben gute Augen. Schwangerschaft und Entbindung normal. Es wurde sofort bemerkt, dass die Augen klein sind und dass das Kind schielte.

R Hornhaut kaum 4 mm, L kaum 6 mm. Dabei bds. Coloboma iridis nach unten und wenigstens L sichtbares Coloboma chorioidea.

S merkwürdig gut, findet noch kleine Gegenstände.

Der Fall I. dürfte einen Beitrag zur Erklärung der Genese des Mikrophthalmus liefern.

Frühere Autoren, wie Gescheidt und v. Ammon, hatten gewisse Grade in der Entstehung des Mikrophthalmus aufgestellt, je nachdem die Bildungshemmung des Auges vor Beginn der Iris-Entwicklung, zur Zeit des Verschlusses

[1] „... Et en présence de l'ophtalmie contagieuse qui menace la vue de l'enfant, le traitement des premiers jours consiste dans les lavages boriqués!"

Digitized by Google

der fötalen Augenspalte, oder nach Schluss derselben eintrat, wobei Ammon beim dritten Grade ausserdem noch einen pathologischen Einfluss annahm.

Manz ist der Ansicht, dass, da die reinen Fälle von Mikrophthalmus ohne anatomische und physiologische Defecte des Auges äusserst selten sind, man nicht einen beliebigen vorzeitigen Abschluss des Augenwachsthums annehmen dürfe, sondern den Mikrophthalmus auf Störungen in der inneren Construction des Augapfels zurückzuführen habe. Jedenfalls ist Mikrophthalmus am häufigsten mit Coloboma chorioidea complicirt, wie die meisten gut untersuchten Fälle nachweisen; und erklärt Manz die Entstehung des Coloboms und die dadurch bedingte Wachsthumshemmung des ganzen Auges durch die Persistenz des die Glaskörperanlage mit den Kopfplatten verbindenden Stieles, besonders der in demselben verlaufenden Gefässe. Dieser Ansicht von Manz lässt sich nun entgegnen, dass, wenn das Offenbleiben der fötalen Augenspalte Mikrophthalmus bedingen würde, es keine normal grossen und gut entwickelten Augen mit Coloboma chorioideae geben dürfte. Solche Augen giebt es aber, mithin muss man zum Mindesten ausser dem Offenbleiben der fötalen Spalte noch einen causalen Factor annehmen. Auf diesen eben weist Fall I. durch die intrauterin durchgemachte Entzündung hin, welche durch die vorhandenen dicken, bindegewebigen Glaskörperschwarten zweifellos erwiesen ist. Dass eine intrauterine Entzündung die Persistenz der gefässlichen Verbindung der Glaskörperanlage mit den Kopfplatten einerseits begünstigt, andererseits entwicklungshemmend auf das Auge als Ganzes wirken muss, ist zweifellos, und können auch die Fälle von Mikrophthalmus, in welchen nach der Geburt Residuen einer Entzündung nicht nachzuweisen sind, nicht beweisen, dass eine solche überhaupt nicht stattgefunden habe. Einen in dieser Beziehung belehrenden Fall möchte ich noch erwähnen, welcher in Graefe's Archiv XXII. 3. S. 143 von Hirschberg beschrieben ist, ein Mikrophthalmus mit bindegewebiger Veränderung des Glaskörpers, straffer Verwachsung desselben einerseits mit Chorioidea und Ciliarkörper, andererseits mit der abgehobenen Netzhaut, und deutlichen Residuen einer abgelaufenen Chorioiditis.

Wenn auch nicht in allen Fällen ein pathologischer Einfluss den Mikrophthalmus bedingt, so dürfte doch in einer weit grösseren Zahl, als man bisher annahm, ein entzündlicher intrauteriner Einfluss das Augenwachsthum hemmen.

Fall II. ist durch das aussergewöhnlich gute Sehvermögen interessant. v. Graefe hat einen Fall von hochgradigem Mikrophthalmus beschrieben, welcher nach Jäger IV las. Genaue Sehprüfungen lassen sich bei Mikrophthalmus ja für gewöhnlich nicht machen, da meist Kinder zur Untersuchung gelangen. Jedenfalls ist ein so gutes Sehvermögen, wie im vorliegenden Falle, eine Seltenheit.

Neue Instrumente, Medicamente etc.

Ueber den Werth des Eucain in der Augenheilkunde.

Von Dr. Richard Vollert.

Unter dem Namen Eucain wurde von der chemischen Fabik auf Aktien (vorm. Schering) in Berlin ein neues Anästheticum eingeführtr das, billiger als Cocain, weniger giftig und freier von Nebenwirkungen sein, soll. Vinci hat über Versuche damit schon in der Hufeland'schen Gesellschaft in Berlin in günstigem Sinne berichtet. Eucain ist der Methylester einer benzoylirten

Digitized by Google

γ-Oxypiperidincarbonsäure, seine Formel $C_{19}H_{27}NO_4.HCl$. Verf. stellte seine Versuche in der Heidelberger Universitäts-Augenklinik (Prof. Leber) an. Es löst sich als Eucainum hydrochloricum in Wasser, verändert sich durch Kochen nicht, ist aber schwer löslich in $^1/_5\,^0/_{00}$ Sublimatlösung. 5 $^0/_0$ Cocain, zu Operationen eingeträufelt, ruft anfänglich zuweilen leichtes Brennen hervor, von ca. $^1/_2$ Minute Dauer; Eucain (5 $^0/_0$) besitzt diese Nebenwirkung in viel höherem Grade, der ziemliche Schmerz dauert unter Thränenträufeln und Reizerscheinungen 1—2 Minuten. Die Reizung tritt bei jeder neuen Instillation ein, schon bei 1 $^0/_0$ Lösung. Die Anästhesie an Cornea und Conjunctiva tritt nach 2—3 Min. prompt und vollständig ein und dauert 8—12 Minuten. Hypotonie wie bei Cocain. Entgegen den Angaben von Vinci tritt durch Eucain, wie beim Cocain, Mydriasis, besonders wenn reichlich, wie zur Operation, eingeträufelt wird, ein und Accommodationsbeschränkung. Manometrische Messungen zeigten nach 1—1$^1/_2$ mm Erhöhung eine Verminderung des Augendruckes um 3—5 mm, wie beim Cocain. Von grösster Wichtigkeit ist, dass Thierversuche, wiederholt und sorgfältig angestellt, zeigten, dass das Hornhautepithel durch Eucain in viel erhöhterem Maasse zerstört wird als durch Cocain. Die Vortheile der geringeren Pupillenerweiterung und Accommodationslähmung würden vielleicht das Präparat empfehlen zur Erzielung einmaliger kurzer Unempfindlichkeit. Dagegen der Schmerz und die Reizerscheinungen, die unangenehm auffällige Röthung des Auges, sowie die dem Cocain gegenüber enorme Epithelschädigung lassen Verf. kaum annehmen, dass das Eucain[1] eine Indication zur Anwendung in der Augenheilkunde finden, geschweige gar das Cocain verdrängen werde. (Münch. med. Wochenschr. 1896. Nr. 22.) Neuburger.

Unser Büchertisch.

Neue Bücher.

*1. Ueber Verbreitung und Verhütung der Augeneiterung der Neugeborenen in Deutschland, Oesterreich-Ungarn, Holland und der Schweiz. Sammelforschung, im Auftrag der med. Abth. der schles. Gesellsch. veranstaltet und bearbeitet von Prof. Dr. med. u. phil. Hermann Cohn in Breslau. Berlin, Coblentz, 1896. 111 S.

2. Augenärztl. Unterrichtstafeln. Für d. akad. u. Selbst-Unterricht. Herausgegeben von Prof. Dr. H. Magnus. Heft X. Der Bau der menschlichen Retina von Dr. Richard Greeff, Privatdocent a. d. Univ. Berlin. Breslau, J. U. Kern, 1896.

Ein höchst interessantes und wichtiges Heft dieses verdienstvollen Unternehmens. Die bisherige Histologie (nach Max Schultze) wird verglichen mit der neueren (Neuronen-)Lehre nach Ramon y Cajal. Die Figuren sind recht übersichtlich. Das Heft ist unentbehrlich und füllt eine empfindliche Lücke aus. Während man früher sich die grösste Mühe gab, den Zusammenhang des Zapfens durch eine zusammenhängende Nervenfaser bis zur Ganglienzelle in der Netzhaut und von da weiter ununterbrochen bis zur Ganglienzelle im Seh-Centrum des Hinterhauptlappens zu erweisen, ohne diesen früher theoretisch geforderten Beweis lückenlos führen zu können, zeigt Ramon y Cajal, dass die Zapfen-Sehzelle in der äusseren granulirten (plexiformen) Schicht mit einem Endbaum endigt. Dieser ist verflochten mit dem oberen Endbaum einer bipolaren Ganglien-

[1] Ich hatte es sechs Mal zur Entfernung von Fremdkörpern aus der Hornhaut angewendet, aber wegen Schmerz und Reizung aufgegeben. H.

Digitized by Google

zelle (der inneren Körnerschicht), deren unterer Endbaum wiederum mit dem oberen der grossen Ganglienzelle (der Ganglienzellenschicht) in ähnliche Berührung tritt. Von der grossen Ganglienzelle leitet die Faser bis zur Ganglienzelle im Hirn; dieser Theil ist der Seh-Neuron. Im Seh-Centrum tritt die percipirende Zelle endlich wiederum durch ihren Endbaum in Verflechtung mit dem oberen Endbaum des Neuron. Der fortgepflanzte Reiz erleidet also in der Netzhaut zweimal eine Unterbrechung; die bipolare Zelle ist einem electrischen Ausschaltungs-Apparat vergleichbar.[1] Bei der Darstellung der Macula wurden die vorzüglichen Untersuchungen von Dimmer benutzt; die der Blutgefässe bringt das Bekannte.

3. Lehrbuch der allg. Chirurgie von Dr. med. H. Tillmanns, Prof. a. d. Univ. Leipzig. 5. verbesserte u. vermehrte Aufl. Mit 479 Abbildungen im Text. Leipzig, Veit & Comp., 1896. 694 S.

In 9 Jahren 5 Auflagen: das spricht für den Werth des Buches. In der neuesten Auflage sind bereits die Röntgen-Strahlen gründlich abgehandelt. Das Studium eines solchen Werkes ist den speciellen Fachgenossen dringend anzurathen. Man hat so oft gelesen und gehört, dass die Augenheilkunde an der Spitze der Heilkunde marschire, bis man es wirklich geglaubt hat. Es ist das sehr gefährlich. So viele neuere Arbeiten der Augenheilkunde lassen eine gründliche Kenntniss der allgemeinen Chirurgie vermissen; so viele Abschnitte unsrer Lehrbücher sind auf längst verlassenen Standpunkten stehen geblieben. Nur die stete Berührung mit der allgemeinen Chirurgie und Krankheitslehre kann uns dauernd frisch erhalten.

4. Lehrbuch der Experimental-Physik von Ed. Riecke, o. ö. Prof. d. Physik in Göttingen. 2 Bände. Mit gegen 700 Figuren im Text. Leipzig, Veit & Comp., 1896.

Ein trotz aller Kürze vollständiges, wahrhaft modernes, gründliches und dabei leicht lesbares Werk. Mathematische Entwickelungen sind sparsam, und immer in elementaren Grenzen gehalten.

5. Lehrbuch der Geschlechtskrankheiten von Dr. Max Joseph in Berlin. Mit 29 Abbildungen im Text u. einer farbigen Tafel. Leipzig, G. Thieme, 1896.

Ein recht brauchbares Buch, das die Syphilis des Sehorgans S. 224—232 kurz und bündig abhandelt.

Alte Bücher.

Medicina septentrionalis collatitia s. rei medicae nuperis annis a medicis Anglis, Germanis et Danis emissae Sylloge . . . Opera Theophili Boneti, D. M. Genevae 1686.

Dieses interessante Werk (1900 Folio-Seiten) ist heutzutage wenig gekannt, auch in Hirsch's Geschichte der Augenheilkunde nicht erwähnt. Bonet lebte in Genf (1620—1689) und war der Verf. der ersten pathologischen Anatomie (Sepulchretum). Aus der Vorrede möchte ich den folgenden Satz hervorheben: Apud Graecos olim floruit illa (ars medica et physica scientia): primariorum tanta fuit authoritas, ut multis saeculis vix latum unguem ab ipsorum placitis discedere licuerit. Germani primum, hinc aliarum nationum incolae, torpidam hanc tranquillitatem exagitavere . . . Libr. I, Sect. XXII (Band I, 219—265) handelt von den Augenleiden. Ausser dem Ursprung so mancher anatomisch

[1] Verf. will den Namen Netzhaut aufgeben, da nirgends ein nervöses Netz vorkomme. Aber der Name ἀμφιβληστροειδής (Rufus, Galenus) ist an 2000 Jahre alt und stammt eigentlich von dem makroskopischen Vergleich des Herophilus (320 v. Chr.) der betr. Haut mit einem zugezogenen Fischnetz, weil sie, aus dem engen Loch der Lederhaut hervortretend, beutelartig sich ausbreitet; muss also bestehen bleiben, wenn auch unsere histologischen Ueberzeugungen sich ändern.

Digitized by Google

wie physiologisch wichtiger Funde findet man höchst interessante Krankengeschichten und zwar in äusserst klarer und kurzer Darstellung: z. B. die Sehstörung durch Beobachtung der Sonnenfinsterniss; verschiedene Färbung beider Pupillen, Iris-Spalt auf einem Auge, vom Vater ererbt; Traube's suburrale Amaurosis, durch Klystier geheilt; sympathische Erblindung; Amaurose nach Eclampsie während der Entbindung, geheilt; Ptosis, nach Fall, geheilt; Tod durch Stock-Stich in die Orbita; syph. Diplopie, durch Hg geheilt; „Organotherapie", Augenflüssigkeit vom Hahn gegen Atrophie des Auges. (Hoc naturae compositum praevalere multis pretiosissimis chymica arte eductis liquoribus existimo, — wie heutzutage.)

Gesellschaftsberichte.

1) Ophthalmological Society of the United Kingdom. Sitzung vom 12. März 1896. (The Brit. med. Journ. 1896. 21. März.)

Keratitis occurring in leprosy.

Kenneth Scott (Cairo) beobachtete bei einem seit mehreren Jahren an anästhetischer Lepra leidenden Egypter, der u. a. wegen starker Erkrankung im Facialisgebiete die Augen nicht schliessen konnte, diffuse Infiltration des unteren Theiles beider Hornhäute, mit einer Gruppe von drei bis vier mit Epithel bedeckten papillösen Hervorragungen, wie sie ähnlich auch in einem zweiten Falle gesehen wurden. Wären diese nicht gewesen, so hätte S. die Hornhauterkrankung nur als Folge des Lagophthalmos[1] aufgefasst.

Recurrent paralysis of ocular nerves.

Dr. Ormerod und Holmes Spicer berichteten über 7 Fälle, von denen 3 den Oculomotorius betrafen. Die Patienten litten an periodisch wiederkehrendem einseitigem Kopfschmerz, zuweilen mit Erbrechen und stärkerem Unwohlsein. Die leichten Anfälle gingen in wenigen Stunden vorüber, die ernsteren dauerten mehrere Tage und waren mit plötzlicher, mehr oder weniger vollkommener Lähmung des entsprechenden Oculomotorius vergesellschaftet. In den ersten Lähmungsanfällen trat wieder Heilung ein, aber nach öfterer Wiederkehr blieben einzelne Zweige dauernd gelähmt. In einem Falle trat theilweise Atrophie des entsprechenden Opticus ein. In einem anderen war periodische Lähmung beider Oculomotorii eingetreten im Verlaufe lang anhaltender Kopfschmerzen mit schliesslichem Ausgange in beiderseitige complete Ophthalmoplegia externa. Die übrigen Fälle betrafen den Abducens, mit Betheiligung des Facialis in einem und theilweise des Oculomotorius in den übrigen Fällen. Der gewöhnlich für diese Anfälle gebrauchte Ausdruck „Migräne" passt gar nicht, vielmehr zeigen die Symptome darauf hin, dass es sich um bestimmte Herdläsionen an der Gehirnbasis handelt, was auch die Autopsie schon bewiesen hat.

Der Präsident Nettleship dankt den Vortragenden für ihre Mittheilungen, da der Gegenstand noch nicht erschöpfend behandelt sei.

Grimsdale sah einen ähnlichen Fall bei einem Knaben, der eben vom sechsten Anfalle geheilt war, und einen solchen immer bei kaltem Wetter bekam; gleichzeitig wurde das Auge stets druckempfindlich.

Dr. Ormerod hatte vor mehreren Jahren über einige Fälle berichtet mit localisirtem, einseitigen, paroxysmalen Kopfschmerz, gefolgt von Oedem oder

[1] Das ist die häufigste Augenveränderung, die ich im Lepra-Haus zu Bergen sah. H.

Ecchymose der Lider. Einige der von den Autoren erwähnten Fälle hatten auch locale Congestion des Auges während des Anfalles.

Dr. James Taylor hält die Forschung noch nicht für abgeschlossen; die Affection hänge mehr vom Nervenstamm als vom Kern ab; in den von ihm beobachteten Fällen wurde die Lähmung allmählich dauernd. Er glaubt nicht, dass Trigeminusneuralgie gewöhnlich verbunden sei mit Oculomotoriusparalyse, da in den meisten Fällen Anästhesie fehle.

Dr. Colman berichtet über einen derartigen Fall, wo zu Beginn des Anfalles häufiges Auf- und Zuklappen des Augenlides eintrat, als Ausdruck motorischer Convulsion. Im Gegensatz zu Taylor hält er nicht den Nervenstamm für den Krankheitssitz, sondern wegen steter Mitbetheiligung anderer Gehirnnerven einen ausgedehnten Bezirk grauer Substanz, welcher die entsprechenden Nervenkerne einschliesst. Auch er hält die Einreihung unter die Migräne für falsch, da er in keinem von 30 Fällen die zugehörigen Gesichtswahrnehmungen fand.

Priestley Smith betrachtet diese Fälle für gewöhnlich als Folge allgemeiner besonderer Diathese, analog gewöhnlicher Neuralgie oder Ischias, nicht als Herdläsion. Bei einem jungen Manne erzielte er durch Heisswassertrinkcur Heilung, ohne Rückfall.

Ernest Clarke heilte einen Fall durch Correction eines Refractionsfehlers.

Hill Griffith sah bei Trigeminusneuralgien schmerzhafte, subcutane Knötchen beschrieben, konnte sie selbst aber noch nicht beobachten, und fragt, ob andere sie gesehen.

Power hält Würmer für eine mögliche Ursache wiederkehrender Paralyse.

Reflex amblyopia due to pregnancy.

Lawford Knaggs: Die Patientin war im Alter von 32 Jahren während einer Schwangerschaft L erblindet; das Auge stand in Divergenz, hatte keinen Lichtschein und zeigte Sehnervenschwund. Es folgten vier Geburten ohne Störungen. Im 40. Jahre trat im 4. Schwangerschaftsmonate bei normalem Spiegelbefunde R rapide Abnahme der Sehkraft ein von $^6/_{12}$ auf weniger als Fingerzählen, Verlust des Farbensinnes, und concentrische Gesichtseinengung. Nach künstlicher Frühgeburt hob sich das Sehvermögen in 6 Monaten wieder auf $^6/_6$, auch der Farbensinn wurde normal; der untere äussere G.F.-Quadrant jedoch blieb verloren und die Papille zeigte partielle Atrophie. Nach Jahresfrist wieder Schwangerschaft mit gleicher Sehstörung und Wiederherstellung durch künstlichen Abort. Diesmal ging jedoch auch der obere äussere G.F.-Quadrant verloren. Die Prognose war sehr ernst; die Ursache bestand wahrscheinlich in mangelnder Blutversorgung als Folge vasomotorischer Zusammenziehung der Gefässe der Chorio-Capillaris. Für die Unterbrechung der Schwangerschaft war die Indication dringend.

Dr. James Taylor hielt den Titel nicht für passend. Der Befund am G.F. sprach gegen rein functionelle Störung, und es gehe nicht an, bei schweren organischen Veränderungen von Reflexamblyopie zu sprechen.

Priestley Smith hält es für möglich, dass durch besondere Bedingungen der Generationsorgane zeitweiser Spasmus der Retinalgefässe ausgelöst werden könne, der bei längerer Dauer die gleichen Symptome wie die Embolie hervorbringen könne.[1]

Johnson Taylor glaubt, der Fall sei wahrscheinlich eine Sehnervenatrophie, die an beiden Augen in verschiedenen Zeitpunkten sich einstellte.

---

[1] Ich kenne die Fälle als organ. Verschluss einzelner Netzhaut-Schlagaderäste. H.

Digitized by Google

Der Präsident Nettleship meint, die Affection gehe möglicher Weise vom Chiasma aus, indem erst der eine Opticus, später der andere nach und nach ergriffen werde.

Demonstrationen: Laws: Retinitis circinata. — Doyne: Aneurysma der Netzhautgefässe. Ossification der Chorioidea und Calcification der Linse. — Rockliffe: Sarcom der Orbita. — Ridley: Glaucom nach Cyclitis. — Poulet Wells: Transversale Häutchen beider Corneae. — Grimsdale: Wiederkehrende Oculomotoriuslähmung. — Ernest Clarke: Netzhautablösung. Chorioidalsarcom. — Stephenson: Ungewöhnlicher Verlauf der Netzhautarterien.

Sitzung vom 7. Mai 1896. (The Brit. Med. Journ. 16. Mai 1896.)

Restoration of normal vision after sympathetic ophthalmitis.

Critchett: Ein durch einen Nagel verwundetes Auge musste nach einem vergeblichen Versuch, es zu erhalten, nach 35 Tagen enucleïrt werden; 12 Tage darnach Entzündung des andern, wodurch die Sehkraft auf $<$ als Fingerzählen reducirt wurde. Unter Atropin und Schmiercur allmählicher Nachlass der Entzündung und Wiederansteigen der S bis zum Normalen.

Extraction of a dislocated lens with good result.

Critchett: Erfolgreiche Entfernung einer durch Trauma luxirten Linse, ohne Glaskörperverlust mit befriedigender S. Das Auge war schon 23 Jahre zuvor entzündet gewesen im Gefolge einer Verwundung des anderen Auges.

Der Präsident Nettleship bemerkt, abgesehen von der jetzigen erfolgreichen Operation sei der Fall auch interessant durch die Heilung der früheren sympathischen Ophthalmie.

Optic nerve disease in a mother and three children.

Dr. R. D. Batten: Die Mutter verlor ihr Sehvermögen mit 12 Jahren; eine ihrer Schwestern und ein Bruder haben die gleiche Affection. Ihr S fiel auf $^1/_{60}$; die Sehnerven wurden atrophisch, leichte Einengung des Gesichtsfeldes. In der jüngeren Generation verlor der Sohn sein S bis auf $^6/_{18}$ mit centralem Scotom; die ältere Tochter zeigte blasse Sehnerven, Scotome und Farbenblindheit, die jüngere weniger ausgesprochene Symptome. Auch bei den Kindern traten die Störungen gegen das 12. Jahr ein. Sonst keine Krankheiten in der Familie.

Spurious optic neuritis.

Holmes Spicer sah einen $11^1/_2$jährigen Knaben mit $S = {}^6/_6$ und Emmetropie bds., normalem G.F., Licht- und Farbensinn. Beide Sehnerven zeigten das Bild schwerer Neuritis, ganz verwaschene Ränder, grosse Blässe, stellenweise Verdeckung der Gefässe, Schwellung bis zu 3 Dioptrien. Dreijährige, fortgesetzte Beobachtung ergab nicht die leichteste Veränderung dieses Befundes.

Hartridge hält den Fall nicht für eine „vorgetäuschte“, sondern für eine fortbestehende Neuritis, welche die Macularfasern verschont hat.

Von Dr. R. D. Batten wird an die Fälle erinnert, bei denen eine Neuritis nur an einer Seite zu bestehen scheint.

Marcus Gunn fragt, ob Heilung derartiger Fälle beobachtet worden sei; er sah sie einmal bei einem Erwachsenen.

Silcock beobachtete einen solchen Fall, in dem Gehirngeschwulst zu bestehen schien; unter lange fortgesetzter Beobachtung trat keine Veränderung ein.

Adams Frost denkt nicht, dass langes Bestehen der Erscheinungen ohne Veränderung eine Neuritis optica ausschliesst.

Digitized by Google

Holmes Spicer betrachtet die Erscheinungen seines Falles als physiologische, Neuritis optica vortäuschend; wären sie entzündlicher Art, so müsste man es für möglich halten, dass ernstliche Entzündung Jahre lang bestehen könne ohne Functionsverminderung bei einem so zarten Gewebe, wie das des Opticus ist.

Lymphangiectasis of the eyelids.

Dr. D. Mowat: Zuerst erschien eine kleine, weiche, schwer abgrenzbare Geschwulst am Unterlid; allmählich vergrösserte sie sich und verbreitete sich auf's Oberlid. Man konnte sie von einem Lid auf's andere, oder aus beiden Lidern hinter das Ohr der gleichen Seite hin wegdrücken. Die Verbindungscanäle gingen über das Jochbein. Die Schwellung nahm beständig zu, so dass ein Verdrängen von einem Platz zum andern unmöglich wurde.

One-sided paralysis of sixth nerve associated with contraction of orbicularis and retraction of the globe on inward rotation.

Maclehose beobachtete einseitige Abducensparese mit Contraction des Orbicularis und Zurückziehung des Bulbus bei Innenwendung desselben. Er hält den Zustand für angeboren, bedingt durch fehlerhafte Innervation oder Muskelentwicklung.[1]

Transplantation of skin to the surface of the eyeball for the cure of symblepharon.

Dr. Bell Taylor konnte nach mehrfachen Versuchen ein durch Verbrennung entstandenes Symblepharon des Unterlides erst zur Heilung bringen, als er einen Hautlappen aus dem Oberlid des anderen Auges erfolgreich überpflanzte.

Posterior lental opacity, remains of hyaloid artery and coloboma lentis.

Cartwright: Das Colobom der Linse war oben aussen; das Aufhängeband war befestigt am Ueberbleibsel der fibrovasculären Scheide.

Detachment of the retina treated by drainage.

Eve sah einen jungen Mann mit Chorioiditis und Glaskörpertrübungen, der nach 4 Wochen plötzlich Netzhautablösung bekam. Jodkali, Pilocarpin, Bettruhe blieben erfolglos. Deshalb Scleralincision, Entfernung der Flüssigkeit mit Troikar und Canüle, Einlegen einer Rosshaar-Drainage. 7 Wochen später konnte keine Ablösung entdeckt werden; G.F. war normal.

Case of proptosis, optic atrophy, and ophthalmoplegia.

Marcus Gunn: Eine 67jährige Frau bekam plötzlich Exophthalmus R, Lähmung des Oculomotorius, Trochlearis und Abducens, Atrophie des Opticus, weite, starre Pupille, Oedem der Conjunctiva. G. hält für die Ursache eine Hämorrhagie eines Aneurysmas der Arteria ophthalmica.

Eve beobachtete einen ähnlichen Fall, entstanden durch ein pulsirendes Sarcom der Orbita.

Neuburger.

---

2) Section on ophthalmology, College of Physicians of Philadelphia.

Sitzung vom 21. Jan. 1896.

Dr. George Friebis stellt einen Fall von nahezu mit voller Sehschärfe geheilter grosser Risswunde des Auges bei einem 18jähr. vor. Ein heisses Eisenstück hatte den Bulbus vom Hornhautrande bis zum Aequator hin aufgerissen. Die Wunde war genäht worden. Das gute Resultat besteht jetzt schon 5 Jahre.

[1] Heidelberg 1896 wurde ein gleicher Fall gezeigt. H.

Digitized by Google

Dr. George E. de Schweinitz stellt zwei Fälle vor, bei denen nach der Methode von Hotz der obere Lidrand wiederhergestellt worden war.

Dr. Howard F. Hansell zeigte ein zweijähriges Kind mit Glioma retinae, schon mit blossem Auge sichtbar. Dr. Friebis berichtet über einen ähnlichen Fall mit doppelseitigem Gliom; in derselben Familie war schon ein anderes Kind an Gliom gestorben. Dr. William Thomson hebt als Besonderheit am vorgestellten Falle hervor das Fehlen jeder Spannungserhöhung am Auge, wodurch die Diagnose nicht absolut sicher sei.

Dr. George C. Harlan beschreibt eine neue Methode, um das Tragen künstlicher Augen zu ermöglichen, wenn Narben die Lider befestigen. Ein kräftiger Bleidraht wird nämlich in die Höhle eingeführt rund herum, wo später der Rand des künstlichen Auges liegen soll; der Draht bleibt so lange liegen, bis das umgrenzende Gewebe völlig vernarbt ist. Der vorgestellte Fall trägt den Draht schon einige Wochen ohne Beschwerden; das Endresultat soll später mitgetheilt werden.

Dr. Charles A. Oliver stellte einen Patienten vor, dem er 5 Jahre zuvor einen Stahlsplitter aus dem Glaskörper entfernt hatte durch Scleralschnitt mittelst Electromagneten. Das Auge war erblindet, aber reizlos, nachdem vorher heftige Entzündung bestanden hatte.

Dr. S. Lewis Ziegler berichtet über einen ganz ähnlichen Fall.

Dr. de Schweinitz theilt kurz folgenden Fall mit: Das l. Auge war durch ein abgesprungenes Stück kalten Eisens aufgerissen worden, theilweise collabirt, S in Folge innerer Blutung auf Fingerzählen gesunken; Fremdkörper konnte nicht gesehen werden; Magnetversuch erfolglos; gute Heilung; nach 2 Wochen $S = {}^{6}/_{9}$; ophthalmoskopisch nur die Rissstelle in Form eines weissen Fleckes zu sehen; 6 Wochen später war S auf ${}^{6}/_{15}$ gesunken und der Glaskörper gefüllt mit feinen punktförmigen Trübungen.

Dr. Hansell sah einen Monat zuvor einen Schmied, dessen Auge aussen unten in der Sclera durch ein Eisenstück aufgerissen worden war; Magnetversuch durch die Wunde erfolglos; Panophthalmie, Enucleation; eingebettet in Eiter sass das Stahlstück nach unten innen von der Linse.

Dr. de Schweinitz beschreibt unter Vorzeigung der von Miss Margaretta Washington verfertigten Aquarellskizzen drei Fälle von Macularblutung. Der erste betraf ein Secundärglaucom; einen Monat nach der Iridectomie, welche Schmerz und Entzündung beseitigt hatte, erschien ein kleines, absolutes centrales Scotom; der Augenspiegel zeigte eine dunkle, venös gefärbte Blutung genau in der dunklen Area der Macula; 4 Wochen später war nur mehr eine schwache Verfärbung an dieser Stelle zu sehen, S wieder wie vordem. Der zweite betraf eine 66jähr. Frau mit chronischem Herzleiden; die Hämorrhagie war ähnlich wie oben, schloss in ihrem Centrum einige weisse Fleckchen ein; absolutes centrales Scotom. Der dritte betraf einen 63jähr. Syphilitiker, dessen r. Auge wegen gummöser Iridocyclitis hatte entfernt werden müssen, dessen l. parenchymatöse Iritis überstanden hatte. Vor einem Jahre zeigte die Retina eine Reihe hämorrhagischer Extravasate, mit einem ungewöhnlich grossen gerade unter der Macula; 6 Monate später war dasselbe resorbirt mit Hinterlassung einer grünlich-weissen Zone mit dunkelgrauer Umgrenzung, von deren temporalem Rande aus eine weisse Linie ausging, die in mehrere gelbliche Flecke sich auflöste.

Dr. S. D. Ridley berichtete kurz über eine dunkelrothe Macularblutung bei einem 13jährigen, scheinbar gesunden Kinde, mit centralem Scotom.

Neuburger.

Digitized by Google

Referate, Uebersetzungen, Auszüge.

Ueber den Eintritt der Arteria centralis retinae in den Sehnerv beim Menschen, von Prof. Dr. J. Deyl in Prag. (Anatom. Anzeiger. 1896. Bd. XI. Nr. 22.)

Nachdem der Verf. durch eigene Anschauung sich überzeugt hatte, dass bei den Wirbelthierembrya (bei Fischen, Amphibien, Reptilien, Vögeln, bei verschiedenen Säugethieren und beim Menschen) die Einstülpung der secundären Augenblase und die durch dieselbe eindringenden Gefässe median unten sich befinden, bewies es in seiner Arbeit „Ueber die vergleichende Anatomie des Sehnerven" (Anzeiger der Akademie der Wiss. Krakau. 1895), dass auch im entwickelten Auge der Netzhautspalt, bezw. dessen Spuren im medialen unteren Quadranten verbleiben. So fand er sowohl bei den Fischen mit streifenförmiger Papille, bei denen der Netzhautspalt mit den Gefässen zeitlebens sichtbar bleibt, als auch bei jenen mit runder Papille, bei welchem sich der Netzhautspalt geschlossen hatte, auf der unteren medialen Seite des Opticus eine Rinne mit den in das Augeninnere eindringenden Gefässen. Ebenso lässt sich bei den Vögeln die Spur des gewesenen Netzhautspaltes auf der unteren medialen Seite nachweisen. Nach diesem Gesetze konnte man erwarten, dass sowohl bei den Säugethieren, als auch beim Menschen die homologen Gefässe im entwickelten Auge ebenfalls im unteren medialen Quadranten eindringen würden.

Vossius (Graefe's Archiv f. Ophth. XXIX. S. 119) behauptet dagegen, dass die Arteria centralis retinae bei den Säugethieren und beim Menschen im unteren lateralen Quadranten eintrete und beweist dies für den menschlichen Opticus an vier injicirten, herausgenommenen und gehärteten und an sechs nicht injicirten Sehnerven. Da Vossius zugiebt, dass die Gefässe beim Embryo medial unten liegen, erklärt er die spätere laterale Lage derselben durch eine Rotation des Auges um 90°, wobei er bemerkt, dass der Musculus rectus superior sich bei 5—8monatlichen Embryonen unter der lateralen Orbitalwand befinde und erst in Folge der vorangeführten Drehung unter den Musculus levator palpebrae sup. zu liegen kommt, wobei er gleichzeitig eine Torsion des Opticusstammes annimmt.

Diese Angaben wurden in zahlreiche anatomische und oculistische Werke aufgenommen.

Vertrauend den Gesetzen der vergleichenden Anatomie und Embryologie hat D. unter Mitwirkung des Assistenten der anatomischen Anstalt des Prof. Janosik, des Hrn. Pallausch, 21 injicirte Sehnerven in situ untersucht, besonders von unten nach Durchsägung des Schädels unter den Augäpfeln und dem Chiasma.

In allen Fällen fand man den Eintritt der Arteria centralis retinae im unteren medialen Quadranten des Opticus, bald etwas mehr, bald weniger von der verticalen Theilungslinie (der Quadranten) nasalwärts liegend.

Bei 4—8monatlichen Früchten wurde der Musculus rectus sup. stets auf der gewohnten Stelle unter dem Musculus levator palp. sup. gefunden. Demnach erfolgt eine Rotation des Augapfels um 90° nicht, die fötale Augenspalte dreht sich nicht nach der temporalen Seite und sind die Macula lutea und deren sog. Colobome nicht die Ueberbleibsel des gewesenen Netzhautspaltes.

Digitized by Google

Journal-Uebersicht.

I. Archiv für Augenheilkunde. Bd. XXXII. Heft 1.

1) **Glaucoma malignum,** von Prof. Dr. C. Schweigger, Berlin.

An einer Reihe von Fällen erörtert Verf. das Krankheitsbild des Glaucoma malignum mit seinen Abstufungen. Den schlimmen Verlauf nach Iridectomie verschuldet nicht das Ausschneiden eines Stückes Iris, auch nach einfacher Sclerotomie ist er beobachtet (Fall I). Günstiger liegen die Fälle, in denen sich nach der Iridectomie die vordere Kammer nicht wieder herstellt, trotzdem aber das vorhandene Sehvermögen erhalten bleibt (II, III, IV). In Fall IV hatte eine Glaskörperpunktion eine vorübergehende Füllung der vorderen Kammer zur Folge, die sich mit der Vernarbung der Scleralwunde wieder verlor. Verf. hält die Glaskörperpunktion therapeutisch für bedeutungslos.

Für eine andere Gruppe ist nicht das Fortbestehen resp. Fortschreiten des glaucomatösen Processes nach der Operation charakteristisch, hier vernichten intraoculare Blutungen nach der Iridectomie das Auge. Erkrankungen der grossen Chorioidalgefässe, die wohl in Verbindung mit dem Glaucom stehen, sind die Ursache. Diese Complication kommt nicht nur bei Glaucom nach Netzhautblutungen und bei Hydrophthalmus vor, sondern auch bei einfachem chronischen Glaucom (V). Fall VI und VII sind Belege dafür, dass die Prognose der eben erwähnten besonderen Formen des Glaucoms weniger ungünstig ist, als gewöhnlich angenommen wird.

Diese bösartigen Zufälle nach der Iridectomie werden nur in seltenen Ausnahmefällen beobachtet, sie sprechen nicht gegen die Operation. Bei wirklichem Glaucom ist dieselbe fast immer erfolgreich; wird das Sehvermögen trotzdem schlechter, so kann ein Sehnervenleiden vorliegen. Ganz unzuverlässig ist die als Ersatzmittel vorgeschlagene Sclerotomie. Verf. wendet sich dann gegen den Versuch, Eserin als ausreichendes Heilmittel hinzustellen. Trotz dieser Behandlung schreitet häufig der glaucomatöse Process fort und die Prognose wird für die oft doch nothwendige Operation ungünstig.

Gelegentlich einer hier einsetzenden Polemik gegen H. Cohn bemerkt Verf., dass Regenbogensehen nur dann ein Symptom des Glaucoms sei, wenn gleichzeitig eine rauchige Hornhauttrübung sich feststellen lasse. Er spricht die Hornhauttrübung als Ausdruck einer Entzündung an und folgert, dass Fälle, in denen so verursachtes Regenbogensehen vorkommt, nicht zum Glaucoma simplex gehören.

---

2) **Zur Kenntniss der angeborenen Anomalien der Sehnervenpapille,** von Dr. Caspar, Mülheim a. Rh.

C. berichtet über Fälle, in denen sich membranartige oder wulstförmige durchscheinende Gebilde von bläulich-weisser Farbe an oder auf dem Sehnerveneintritt fanden. Es handelt sich um angeborene Bildungen, deren Entstehung auf Entwickelungsfehler oder intrauterine Entzündungen sich zurückführen lässt.

---

3) **Anatomischer Befund eines doppelseitigen angeborenen Kryptophthalmos beim Kaninchen nebst Bemerkungen über das Oculomotorius-Kerngebiet,** von Dr. Ludwig Bach, Privatdoc. und I. Assistent der Univ.-Augenklinik Würzburg.

Histologische Untersuchungen lassen es dem Verf. sicher erscheinen, dass der Kryptophthalmos bei seinem Kaninchen von einer Entzündung herrührt, die

Digitized by Google

im fötalen Leben sich abgespielt oder begonnen hat. Er ist geneigt, für alle beobachteten Fälle von Kryptophthalmos, die er aus der Literatur zusammenstellt, einen entzündlichen Ursprung anzunehmen.

Im Anschluss daran theilt B. Versuche über Sonderung der Ganglienzellen im Oculomotorius-Kerngebiet mit, welche ein negatives Resultat hatten.

---

4) **Ueber die Aetiologie und Therapie einiger Formen von Conjunctivitis pseudomembranosa.** Klinischer und bacteriologischer Beitrag vom Assistenten Dr. Orlando Pes, Turin.

An der ausserordentlichen Verschiedenheit der Krankheitsbilder scheiterten grossentheils die bisherigen Versuche einer Classification der pseudomembranösen Bindehautentzündungen. Neuerdings ist man bestrebt, letztere auf die Wirkung des Bac. diphthericus zurückzuführen und die grössere oder geringere Virulenz desselben für die verschiedene Schwere der Erkrankung verantwortlich zu machen. Verf. schliesst sich dem mit seinen Ausführungen an. Er weist darauf hin, dass in der normalen Conjunctiva virulente Diphtheriebacillen gefunden worden sind. Sehr ähnlich sei diesem ein dem physiologischen Secret der Meibom'schen Drüsen charakteristischer Bacillus, welcher früher als Bacillus xerosis conj. angesprochen wurde. Verf. deutet nun die Möglichkeit einer Identität dieses Bacillus mit dem der Diphtherie und dem Bac. pseudodiphthericus an, zumal da verschieden grosse Virulenz dem Bacillus der Diphtherie bestimmte morphologische Variationen zuerkennen lässt.

Entsprechend der Klärung der Ansichten über das Wesen der Krankheit, hat sich auch die Verwirrung der therapeutischen Maassnahmen geklärt. Mittelst des Serum antitoxicum wurden in letzter Zeit vorzügliche Erfolge erzielt. Wo dies nicht geschah, liegen Besonderheiten der Behandlung vor. Auch Verf. erreichte in vier verschieden schweren Fällen mit einmaliger Einspritzung von 5 ccm Behring'schen Serums Nr. 1 rasche völlige Heilung, er empfiehlt gleichzeitige locale Behandlung mit antiseptischen Waschungen.

---

5) **Zur pathologischen Anatomie der polypoiden Tumoren der Conjunctiva,** von Dr. Ischreyt, I. Assistenzarzt an der Univ.-Augenklinik zu Dorpat.

Beschreibung eines Falles von gutartigem Conjunctivaltumor.

---

6) **Beobachtungen an der Macula lutea,** von G. Lindsay Johnson, London. Uebersetzt von R. Greeff in Berlin.

Untersuchungen völlig normaler Retina von Individuen verschiedenen Alters ergaben Verf. Resultate, die mit den bisherigen Annahmen nicht übereinstimmen.

Zunächst fand er zwischen der hexagonalen Pigmentschicht der Retina und der zur Chorioidea gehörenden Membrana vitrea stets einen Zwischenraum, welcher aussen von der Membrana vitrea, innen von einer besonderen getrennten Membran begrenzt wird, die Verf. Membrana terminans retinae zu nennen vorschlägt. Beide Membranen sind durch feine netzförmige Fibrillen verbunden. Die hexagonale Pigmentschicht besteht nicht aus hexagonalen Zellen mit Kernen, sondern ist zusammengesetzt

1. aus einer äusseren, gelatinösen Schicht. Hier liegen in einer gelatinösen Grundsubstanz in gleichen Abständen von einander kuglige Gebilde, zur Macula zu dichter zusammengedrängt. Die Kugeln sind umgeben von Pigmentkörnchen, welche in die Grundsubstanz eingebettet in Linien von polygonaler Form angeordnet sind. Die Körnergruppen um zwei benachbarte Kugeln sind von ein-

Digitized by Google

ander durch einen Streifen der hellen Matrix abgegrenzt, Trennungslinien waren nie zu sehen.

An diese Schicht schliesst sich

2. eine innere, die krystallinische Pigmentschicht. Sie besteht aus unregelmässig zerstreuten Pigmentkrystallen von Nadel- oder Haferkornform. Die Krystalle sind anscheinend frei beweglich, sie hängen in einem Netzwerk von äusserst feinen Fasern, dem „Plexus der Pigmentkrystalle". Dieser hängt jedenfalls mit der gelatinösen Schicht und den Kugeln zusammen. Der Plexus ist die directe Fortsetzung der Stäbchenschicht und endigt wahrscheinlich in den Kugeln. Wenigstens konnten feinste Fasern nachgewiesen werden, die aus den Kugeln hervorgingen.

Zahlreiche Mikrophotographien illustriren diesen ersten Theil der Arbeit.

---

7) **Zur Frage über den schädlichen Einfluss des Cocainum muriaticum auf die erste Vereinigung perforirender Hornhautwunden.** (Antwort an Herrn Dr. Block in Rotterdam.) Von Dr. Carl Mellinger, Basel.

Verf. erklärt seine Versuchsresultate, die einen ungünstigen Einfluss des Cocaïns auf die Heilung von Hornhautwunden ergaben, durch Block's Arbeiten nicht für widerlegt, da B. nur nicht perforirende Hornhautwunden untersuchte.

Heft 2.

8) **Experimentelle Untersuchungen über die Wirkung subconjunctival injicirter Kochsalzlösungen auf die Resorption aus der vorderen Kammer und dem Glaskörper,** von Dr. Carl Mellinger, Privatdocent an der Universität Basel.

Als geeignetstes Material zur Beobachtung der Resorption pathologischen Inhalts aus dem Augeninneren unter der Einwirkung subconjunctival injicirter Kochsalzlösungen, benutzte Verf. aseptische Tusche-Emulsionen. Er kam zu folgenden Resultaten: Die Resorption aus der vorderen Kammer wurde um das 3—5fache beschleunigt; auch in den Glaskörper injicirte Tusche-Emulsionen wurden rascher resorbirt, als wenn sie sich selbst überlassen blieben. Doch waren, um die Resorption aus dem Glaskörper sichtbar zu beeinflussen, zunächst stärkere Lösungen (4 $^0/_0$) nöthig, als zu der aus der vorderen Kammer (2 $^0/_0$), ferner wurde das gleiche Resultat erst durch 3—4 mal soviel Injectionen erreicht.

Den günstigen Einfluss der Kochsalz-Injectionen führt Verf. auf die durch dieselben bewirkte Erhöhung der Lymphströmung zurück.

---

9) **Der Haab'sche „Hirnrindenreflex der Pupille" in seiner Beziehung zur „hemiopischen Pupillenreaction",** von Dr. Heddaeus, Essen a. d. R.

Haab hat als „Hirnrindenreflex der Pupille" eine bei besonderen Vorkehrungen zu beobachtende reflectorische Pupillenverengerung beschrieben. Neben dem zu Untersuchenden steht seitlich, einen Fuss entfernt, in einem Winkel von 45° eine mässig hell brennende Lampe. Er wird aufgefordert, geradeaus in's Leere oder Dunkle zu blicken. Nachdem dadurch seine Pupillen weit geworden sind, wird plötzlich seine Aufmerksamkeit auf die Lampe gelenkt. Es tritt nun, ohne dass die Blickrichtung geändert wurde, eine deutliche Pupillenverengerung ein. Verf. ist der Ansicht, dass dieser Vorgang keine ganz neue Beobachtung darstellt, sondern dass er mit Hülfe der bekannten Licht Accommodations-Reflexvorgänge erklärt werden kann.

Digitized by Google

Eigenthümliche Beziehungen ergeben sich zwischen dem **Haab**'schen Reflex und der hemiopischen Pupillenreaction. Findet man bei Prüfung auf letztere stärkere Pupillenverengerung bei Beleuchtung der sehenden, als bei Beleuchtung der blinden Netzhauttheile, so muss erst der **Haab**'sche Reflex ausgeschlossen werden, ehe man erhöhte Reflex-Erregbarkeit der sehenden Netzhauttheile (hemiopische Pupillenreaction) annehmen darf. Verf. giebt ein einfaches Verfahren für solche Untersuchungszwecke an.

---

10) Ueber partielle isolirte Parese des Musculus orbicularis palpebrarum, von Dr. P. Silex, Privatdocent und I. Assistent der Univ.-Augenklinik Berlin.

S. berichtet über drei Fälle, deren Erkrankung in einseitigem Hochstand eines Oberlides bestand, und führt sie durch Ausschliessung auf Parese des Orbicularis des Oberlides zurück mit entsprechend stärkerem Hervortreten der Zugwirkung des Levator. Die Annahme verschiedener Kerngebiete des Facialis wird damit in Zusammenhang gebracht. Verf. fasst die Lähmung als peripherische auf.

---

11) Bemerkungen zur Arbeit des Herrn Dr. med. Gustav Ahlström in Gothenburg: „Ueber die antiseptische Wirkung der Thränen", von Dr. Ludwig Bach, Privatdocent und I. Assistent der Univ.-Augenklinik Würzburg.

Im Gegensatz zu Ahlström, der eine antibacterielle Wirkung der Thränen in Zweifel gezogen, bleibt B. bei seiner Ansicht, dass die Thränen nicht nur mechanisch Bacterien fortschwemmen, sondern auch bacterienfeindliche Eigenschaften entfalten können.

---

12) Zur Casuistik der Ciliarkörper-Sarcome, von Dr. med. O. Walter, Odessa.

Ein Fall von Melanosarcom des Ciliarkörpers im ersten Stadium, wobei Iridodialysis eintrat.

---

13) Ueber zwei der Retinitis pigmentosa verwandte Krankheiten (Retinitis punctata albescens und Atrophia gyrata chorioideae et retinae), von Prof. Dr. Ernst Fuchs, Wien.

Die schleichend verlaufende Atrophie der Retina und Chorioidea, welche am häufigsten ihren Ausdruck in der typischen Retinitis pigmentosa findet, kann auch andere ophthalmoskopische Bilder darbieten. So ist bei der Retinitis punctata albescens der Augenhintergrund mit weissen Fleckchen besät, während Aetiologie und sonstige Symptome der Ret. pigmentosa entsprechen. Des weiteren gehört hierzu die Atrophia gyrata chorioideae et retinae. Bei dieser Krankheit ist die Papille atrophisch, die Gefässe sind verengert. An einzelnen Stellen des Augenhintergrundes entstehen weisse Flecken, die vollkommen oder theilweise verschmelzen, so dass zwischen den atrophischen Partien normaler Hintergrund stehen bleibt. Ständig befindet sich ein Ring des letzteren um die Papille, an welche sich zuweilen direct eine Atrophie anschliesst. Nach vorn tritt eine Vermehrung des Pigmentes oft sehr stark auf. Stets wurde Corticalcataracta beobachtet. Das ophthalmoskopische Bild ist charakterisirt durch das wëlcnertreten der Aderhautatrophie, deren Art Beziehungen zu der Vertheilung geordnet'illargefässschicht zeigt.

Digitized by Google

14) **Bemerkungen über die Blepharoplastik nach Fricke,** von Dr. Jul. v. Siklóssy jun., Primar-Augenarzt im Samaritaner-Spital zu Budapest.

Modificationen der Fricke'schen Operation. Spiro.

II. Zehender's klinische Monatsblätter für Augenheilkunde. 1896. Mai.

1) **Das Nosophen in der Augenheilkunde,** von Dr. K. Hoor.

Hoor empfiehlt bei Augenoperationen die Einstreuung von Nosophen statt Jodoform, ebenso bei Hornhautgeschwüren und Verletzungen der Horn- und Bindehaut. Das Auge verträgt das Mittel in jedem Falle gut, das vor dem Jodoform den Vorzug hat, dass es keinen unangenehmen, penetranten Geruch besitzt.

---

2) **Zur Trachom-Behandlung,** von E. Jaesche.

J. wendet zur Ausquetschung der Trachomkörner eine Pincette an, deren Branchen nach Art der Himly'schen Fensterzange construirt sind. Dieselben sind leicht gebogen und messen von einer Ecke zur anderen 23 mm. Ihre Bügel sind an der inneren Seite entlang der Krümmung mit einem fein gerieften Rande versehen. Die Pincette wird mit ihren Branchen dicht an der Uebergangsfalte angesetzt und dann über die Conjunctiva gezogen.

---

3) **Zur Aetiologie und Behandlung des Glaucoms,** von Dr. B. Wicherkiewicz.

W. ist der Ansicht, dass u. a. bei der Aetiologie des Glaucoms die Hysterie und Obstipation eine Rolle spielt. Bei der Behandlung desselben empfiehlt er zunächst die Einträufelung von Eserin bezw. Pilocarpin. Wirkt dies nicht, so ist die Iridectomie oder Sclerotomie am Platze.

---

4) **Aneurismatische Erweiterung der Maculargefässe,** von E. Pergens.

Der Fall betraf einen $13^1/_2$jähr. Knaben, bei welchem sich der Zustand auf beiden Augen fand.

Juni.

1) **Durch plastische Operationen erzielte Erfolge bei zwei Fällen von Epithelioma palpebrae et faciei,** von J. v. Siklóssy jun.

S. beschreibt einen Fall von Epitheliom bei einer 78jähr. Frau, welches die äussere Hälfte des oberen Lides, das ganze untere Lid und einen Theil der Gesichtshaut einnahm. Die Conjunctiva bulbi war ebenfalls ergriffen. Der Bulbus wurde enucleïrt, die Orbita eviscerirt und die ergriffenen Theile der Lider und der Haut entfernt. Der nun entstandene, 13 cm lange und 8 cm breite Defect wurde durch gestielte Hautlappen aus der Stirn- und Schläfenhaut gedeckt. — Bei dem zweiten Falle nahm das Epitheliom das innere Drittel des oberen Lides, das ganze untere Lid und die Haut des Nasenrückens ein. Das Geschwür setzte sich in die Orbita hinein, am tiefsten längs des Rectus internus fort. Sonst war das Auge frei. Die Geschwulst wurde mit Erhaltung des Bulbus entfernt. Der Defect wurde durch einen gestielten Lappen aus der Augenbrauengegend und der Stirn gedeckt.

Digitized by Google

2) Zur Casuistik des Glaucoms nach Star-Operationen, von K. Rumschewitsch.

R. beobachtete an vier Augen, an welchen die Star-Operation mit breiter Iridectomie ausgeführt war, das Auftreten von Glaucom. Eserin brachte nur temporär Linderung. Erst eine Iridectomie nach unten brachte den Process zum Stillstand.

3) Zur Casuistik der Corpora aliena in der Orbita, von E. Adamük.

A. entfernte einem 16jähr. Gymnasiasten ein 2 qcm grosses Stück Glas aus dem oberen Theile der Orbita, welches vor 8 Jahren ohne Entzündung zu verursachen hineingedrungen war. — Weiter berichtet A. über einen Herrn, dem durch das obere Lid in die Orbita und durch das obere Orbitaldach 12 cm in das Gehirn ein Stück eines Baumzweiges gedrungen war und so zu Exitus letalis geführt hatte.

4) Ein Fall von multiplen Einrissen der Regenbogenhaut zwischen Pupillar- und Ciliarrand, von Dr. Westphal.

Nach einem Wurfe gegen das rechte Auge eines Soldaten zeigte sich an der Iris in der Mitte des oben-inneren Quadranten ein 1 mm langes Loch, ein gleiches in der Mitte des äusseren Quadranten und zwei ebensolche dicht über dem horizontalen Durchmesser des inneren Quadranten. Nach $^1/_4$ Jahre waren die beiden im inneren Quadranten liegenden Löcher geheilt.

5) Eine Methode, Spannungsdifferenzen des Auges zu messen, von Dr. Helmbold.

6) Ueber Simulation, von Demselben.

Horstmann.

Vermischtes.

1) Die diesjährige Versammlung der Heidelberger Gesellschaft nahm einen überaus glänzenden Verlauf. Zu der feierlichen Ueberreichung der v. Graefe-Denkmünze an Prof. Leber waren fast alle hervorragenden Mitglieder der Gesellschaft herbeigeeilt, zum Theil aus weiter Ferne, wie Swanzy aus Dublin, Pinto aus Lissabon, Darier aus Paris; von Andern nennen wir v. Hippel, Schmidt-Rimpler, Sattler, Fuchs, Pflüger, Laqueur, Uhthoff, Brettauer, Schweigger, Hirschberg, Goldzieher, Wagenmann, Schirmer, Hess, Mellinger, Schleich, Ulrich, Axenfeld, Mayweg, v. Hoffmann, Schön, Fukala, Peters.

In der ersten Festsitzung hielt v. Hippel sen. die Festrede auf v. Graefe, dessen Verdienste sowohl um unsere Wissenschaft, als auch um die Gesellschaft er in ebenso warmer wie beredter Weise auseinandersetzte, um dann auf die Verdienste Leber's überzugehen, dem nach allgemeiner Anerkennung der Preis zuerkannt worden. Der Gefeierte erwiderte in seiner wohlbekannten liebenswürdigen und bescheidenen Weise. Die v. Graefe-Denkmünze fand wieder ungetheilte Bewunderung. Dieselbe ist in Bronce-Nachbildung vom Schriftführer der Gesellschaft zu beziehen.

Das Fest-Essen im Schloss-Gasthaus war sehr besucht und verlief in der angenehmsten und anregendsten Weise. Die Reden des Prodekan, des Bürger-

Digitized by Google

meisters von Heidelberg, des Gefeierten, auch die englische von Swanzy, der rückhaltslos die Verdienste der deutschen Augenheilkunde anerkannte, fanden reichen Beifall. Auf der berühmten Terrasse, angesichts der tief unten erleuchteten Musenstadt, wurden noch belebte und angenehme Unterhaltungen über wissenschaftliche und andere Gegenstände fortgesetzt. Zum ersten Mal war in Heidelberg ein reicher Damenflor erschienen, so dass von selber der Wunsch erwachte und Ausdruck fand, zu den Sitzungen künftighin die Frauen der Fachgenossen mitzubringen. Ueberhaupt herrschte ein recht freundschaftlicher Ton in den Sitzungen und ausser denselben, wozu die liebenswürdige Gastfreundschaft von Herrn und Frau Leber einen wesentlichen Beitrag lieferte.

Ueber die wissenschaftliche Arbeit, die in 50 Vorträgen und Demonstationen niedergelegt ward, soll später berichtet werden.

Jedem, der die Sitzung besucht hat, kam die Umgestaltung des Goethe-schen Wortes zum Bewusstsein: „Schüler von Graefe zu sein, auch nur der letzte, ist schön.“

2) Ueber das Credé'sche Verfahren.

In einer kleinen Beilage zum Jahresberichte der allgemeinen Poliklinik über das Jahr 1894 hatte ich eine Beobachtung mitgetheilt, welche ich gelegentlich von Refractionsbestimmungen an 100 Neugeborenen unserer Gebäranstalt zu machen im Falle war. „Da es sich meist um Kinder gleich oder doch aus den ersten Tagen nach der Geburt handelte, so wurde ich anfangs etwas erschreckt durch die vielen recht heftigen Conjunctivitiden mit schleimig-eitriger Secretion, da ich an das auf der Klinik regelmässig angewandte Credé'sche Verfahren zunächst nicht dachte. Nun fiel mir aber ein Kind vom 3. Tage ganz besonders auf durch die starke Schwellung der Lider und durch das reichliche, mehr gelbröthliche Secret. Ich ophthalmoskopirte das Kind nicht, bat aber die Herren Assistenten, dasselbe von den anderen entfernt zu halten und besonders genau zu überwachen. Wie ich beim nächsten Besuche erfuhr, hatte sich — also trotz Credé — eine regelrechte Ophthalmia neonat. entwickelt.“

Daran knüpfte ich u. A. die Bemerkung, dass nach meiner Ansicht eine solche Behandlungsmethode, wenn sie nicht sicher nütze, schon wegen der grösseren Gefahr für die anderen — gesunden — Insassen der Klinik, nur Gefahr bringen könne und daher besser fallen gelassen werde; dass dafür aber um so strenger und rücksichtsloser gegen fehlbare Hebammen (und auch Aerzte) vorzugehen sei.

Darauf hin spricht mir Hr. Prof. Cohn zunächst seine Verwunderung aus darüber, dass bis heute noch Niemand sonst eine ähnliche Beobachtung veröffentlicht habe, und verlangt in erster Hinsicht den Nachweis, dass wirklich genau nach Credé eingetropft worden sei. Sicher glaube er dies erst, wenn ich selbst dabei gewesen sei. Ferner wünscht er zu wissen, ob ich je einmal dem Credé'schen Tropfen bleibenden Schaden habe folgen sehen.

Wenn Cohn die Richtigkeit meiner Beobachtung anzweifelt, resp. dieselbe auf mangelhafte Instillation der Höllensteinlösung beziehen will, so scheint mir dies nicht mehr blosse Skepsis, sondern beinahe Verblendung zu sein. Die Thatsache schon, dass in einer von jeher so trefflich geleiteten geburtshülflichen Klinik, wie die Basler es ist, so etwas überhaupt vorkommen kann, ist für mich nahezu ein Beweis, dass das Verfahren eben nicht so unfehlbar ist, wie zu wünschen wäre. Bei dieser Sachlage ziehe ich denn doch vor auf dasselbe zu verzichten und erst abzuwarten, ob sich etwa eine Blennorrhoe entwickeln wird, welche, bei frühzeitiger richtiger Behandlung und gutem Ernährungs-

Digitized by Google

zustande des Kindes, durchaus nicht so schlimm ist, wie man sie gewöhnlich schildern hört, sondern im Gegentheil eine ganz günstige Prognose giebt.

Zudem wird man meiner Meinung nach kaum dazu gelangen, das Credé-sche Verfahren als obligatorisch in die Privatpraxis einzuführen, sobald einmal die Mütter wissen, dass man damit auch den gesunden Kindern event. eine recht heftige, wenn auch vorübergehende Entzündung verursacht.

Denn das würde gerade noch fehlen, dass der Credé'sche Tropfen auch bleibenden Schaden zu stiften im Stande wäre. Mir genügt zu seiner Verurtheilung vollkommen, zu wissen, dass dadurch nicht etwa nur leichte Reizungszustände hervorgerufen werden, wie man da und dort liest, sondern eben auch heftige Bindehautentzündungen, und dass dadurch die bereits stattgefundene blennorrhoische Infection nicht einmal mit Sicherheit unterdrückt wird.

Ob der Tropfen so oder anders, von der oder jener Person applicirt worden ist, dürfte nicht stark in Frage kommen. Soll das Verfahren durch die Zuverlässigkeit seiner Wirkung zur allgemeinen Einführung sich eignen, so muss es auch von jeder Hebamme, Wärterin u. s. w. ohne Schwierigkeit und mit der nöthigen Gewähr ausgeführt werden können. Wenn nun Cohn, wie seine Frage anzudeuten scheint, dies bezweifelt, so macht es mir den Eindruck, als ob auch er das Wichtige und Ausschlaggebende des ganzen Vorgehens mehr in Nebenumständen, namentlich in einem sachgemässen Auswaschen des Auges gleich nach der Geburt, zu suchen geneigt sei. Diese Forderung wird aber gewiss noch besser erfüllt durch reichliche Verwendung irgend einer aseptischen Flüssigkeit, wie dies bei uns schon längst den Hebammen vorgeschrieben ist. Mehr als bisher sollte jedoch in Zukunft darauf gedrungen werden, dass, sobald die Krankheit auszubrechen beginnt, sofort ein Arzt geholt werden muss. Und das ist eben mit einiger Garantie nur zu erreichen, wenn die fehlbare Hebamme oder Wärterin weiss, dass sie der verdienten Strafe nicht entgeht. Das Gleiche muss aber auch für den Arzt gelten, welcher durch Uebersehen oder unzweckmässige Behandlung einer Ophthalmoblenn. neon. zu bleibendem Schaden Anlass giebt. Es kommt leider vor — noch in den letzten Jahren habe ich eine sehr traurige Erfahrung der Art erlebt —, dass auch in ärztlichen Kreisen die Schwere der Erkrankung offenbar durchaus verkannt und dieselbe unter Umständen in der verkehrtesten Weise behandelt wird. Das darf man nun aber, wie mir scheint, von jedem Praktiker verlangen, dass er eine Blennorrhoe zu diagnosticiren und auch lege artis — die Sache ist ja einfach genug — zu behandeln verstehe.

Basel, Juli 1896. Dr. F. Hosch.

3) Förster in Breslau, Schiess in Basel haben ihr Lehr-Amt niedergelegt. Uhthoff und Mellinger sind ihre Nachfolger.

4) S. 64 seiner Schrift über Augeneiterung der Neugeborenen sagt Herr Prof. Cohn: „Vier Herren erklärten kurz, sie hätten sich kein Urtheil gebildet. 1. Prof. Hirschberg (Berlin): Beim besten Willen bin ich nicht in der Lage, Ihre Frage zu beantworten.“ Hr. College Cohn irrt, wenn er annimmt, ich hätte mir keine Ansicht über das Credé'sche Verfahren gebildet. Meine Zeile war eben nur eine höfliche Ablehnung seines wiederholten Begehrens und nicht zum Abdruck bestimmt. Ich schreibe nicht für Sammel-Forschungen, — und zwar aus Ueberzeugung. Diese Ueberzeugung ist selbst durch College Cohn's so gehaltreiche Schrift nicht erschüttert worden. J. Hirschberg.

Digitized by Google

Bibliographie.

1) Silber und Silbersalze als Antiseptica in chirurgischer und bacteriologischer Beziehung. Vortrag, gehalten auf dem 25 Congress der deutschen Gesellschaft für Chirurgie von Dr. B. Credé, Oberarzt der chirurg. Abtheilung des Carolahauses zu Dresden. Credé lernte bei Halsted in Baltimore ein Verfahren zur Heilung von Wunden kennen, das in Bedecken der Wunde mit dünnem Blattsilber bestand. Eigene Untersuchungen bestätigten ihm die Beobachtung, dass metallisches Silber bei aseptischen Wunden unverändert ohne zu reizen liegen blieb, bei nicht aseptischen Wunden aber mit Zersetzungs-Producten des Gewebsaftes eine stark antiseptische Verbindung einging. Diese Verbindung, das milchsaure Silber — Antol —, ebenso das verwandte, noch weniger reizende citronensaure Silber — Itrol — zeigten sich, chemisch rein dargestellt, selbst dem Sublimat an keimtödtender Kraft überlegen, während sie an Ungiftigkeit und Haltbarkeit nichts zu wünschen übrig lassen. Besonders geeignet sind die pulverförmigen Salze als Ersatz des Jodoforms wegen ihrer Geruchlosigkeit bei grösserer Energie der Wirkung. Spiro.

2) Uebersicht über 3104 Fälle von Augenkrankheiten bei Malayen, von Dr. L. Steiner. Zum ersten Mal ist hier eine brauchbare Zusammenstellung über Augenkrankheiten bei der einheimischen Bevölkerung Javas gemacht. Im Allgemeinen entspricht die Gruppirung der Fälle den Erwartungen, die man bei der Art des Materials hat. Es überwiegen in hohem Maasse Lidkrankheiten. Das Trachom mit seinen Folgekrankheiten liefert allein mehr als 30 % aller Fälle. Sehr häufig ist als Zeichen der Verwahrlosung Symblepharon nach Blennorrhoe. Selten sind Thränensackleiden, eine Folge der Nasenform der Javaner. Das geringe Auftreten von phlyktänulären Erkrankungen erklärt Verf. mit dem ständigen Aufenthalt der Bevölkerung in guter Luft. Auch Pterygium findet man im Gegensatz zu der verbreiteten Ansicht, dass es in den Tropen sehr häufig sei, selten. Oft trifft man Pseudopterygium, eine secundäre Verwachsung von Bindehaut und Hornhaut nach Geschwürsbildungen auf der letzteren. Die nothwendig gewordenen Operationen entsprechen den Eigenthümlichkeiten des Krankenmaterials und bieten nichts Besonderes. Spiro.

3) Vorstellung von Glaucomfällen, von Prof. Burchardt. (Gesellsch. d. Charité-Aerzte, 23. Januar 1896. — Berl. klin. Wochenschr. 1896. Nr. 22.) 81jährige Frau mit Mammacarcinom, an acutem entzündlichen Glaucom erblindet, da sie erst dann ärztliche Hülfe aufsuchte, als sie keine Spur von Lichtempfindlichkeit mehr auf dem Auge besass. Iridectomie zur Befreiung von den heftigen Schmerzen. — 51jähr. Frau, vor 4 Jahren L ohne Schmerzen allmählich erblindet; dann wurde auch das r. schlechter, anderwärts lange mit Eserin behandelt; sie kam mit ziemlich hartem, leicht entzündetem Auge; S = Fg.: 70 cm. Iridectomie; Besserung; S = $^1/_{13}$. G.F. allerdings in mehreren Richtungen stark eingeschränkt. — Junge von 5 Monaten mit Hydrophthalmus congenitus, Hornhautbasisdurchmesser bds. 14 mm, einige Tage Eserin, dann bds. Iridectomie; Heilung gut; S nicht zu prüfen, scheinbar gut. — 31jähr. Mädchen mit Nystagmus, R Hornhauttrübung mit S = $^3/_{40}$, L acutes Glaucom, Fg.: 15 cm; Iridectomie 3mal, weil die ersten erfolglos, noch leichte Reizung und Druckerhöhung, deshalb Eserin; doch ist S jetzt = $^1/_{20}$; cystoide Narbe, vor 3 Tagen gebrannt. — 59jähr. Schuhmacher, bds. Secundärglaucom durch Pupillarverschluss in Folge von Iritis; bds. Iridectomie mit einigen Wochen Zwischenraum; S R Handbewegungen: 60 cm, L Fg.: $2^1/_2$ m; kann allein umher-

Digitized by Google

gehen. — 49jähr. Korbmacher; R vor 4 Wochen Entzündung, jetzt Secundärglaucom. Handbewegungen: 50 cm; Pupille durch Membran verschlossen, Iridectomie sehr schwierig, da Iris mit Linsenkapsel flächenhaft verwachsen; Fg.: $1^1/_2$ m, L Verwachsungen, S = $^2/_5$. — Arbeiter, vor 6 Wochen Verletzung L, Entzündung, vernachlässigt, jetzt Hornhautgeschwür (8 : 5 mm), Vorderkammer $^2/_3$ voll Eiter. Galvanocaustik, Eröffnung der Vorderkammer, Ausspülung, Nosophen-Verband. Noch zweimalige Brennung, schliesslich Vorderkammer frei, aber Pupillarmembran und Seclusio pupillae. Secundärglaucom, Iridectomie oben aussen. Gute Heilung, Fg.: 80 cm. Nachbesserung zu erwarten, da noch Hornhauttrübungen da sind. — Bezüglich der Indication der Iridectomie beim Glaucoma simplex führt Vortr. weiter aus, dass die Scheu vor einer Operation bei dieser Erkrankung dazu geführt hätte, dass viele Fälle von wirklichem Glaucom eben nicht mehr operirt würden, weil sie für Sehnervenatrophie bei tiefster physiologischer Excavation gehalten würden. Er warnt vor dieser verhängnissvollen Verwechslung unter Hinweis auf den steilen Abfall der glaucomatösen Aushöhlung und die Spannungserhöhung mit ganz leichten entzündlichen Erscheinungen. Neuburger.

4) Verbesserung der Sehschärfe durch Schwarzfärbung halbdurchsichtiger Hornhautflecke, von Dr. Sigmund Neuburger in Nürnberg. (Münch. med. Wochenschr. 1896. Nr. 16). Nach geschichtlichen Bemerkungen über die Hornhautfärbung auf Grund der Darstellungen Hirschberg's folgt die Beschreibung eines einschlägigen Falles, dessen Sehschärfe durch Schwarzfärbung eines halbdurchsichtigen Hornhautfleckes mittels Stichelung und Einreibung chinesischer Tusche von $^{17}/_{70}$ auf $^{17}/_{20}$ gebessert wurde, und der auf's Neue den von Hirschberg aufgestellten Satz beweist: Ist ein, wenn auch nur schmaler Bezirk der natürlichen Pupille frei, so wird bessere Sehschärfe erzielt durch einfache Färbung ohne Iridectomie. Neuburger.

5) Traitement des ulcères et des abcès de la cornée par l'airol. (La policlinique de Bruxelles 1896. Nr. 2.) Gallemaerts wandte das Airol (Joddermatol) bei Hornhautgeschwür und Hypopyonkeratitis an. Mit Pinsel aufgepudert, machte es grossen Schmerz, war aber erfolgreich. Es wurde deshalb vorher cocainisirt, dann das Airol mit einem Wattebausch ganz dünn aufgedrückt. Keine Schmerzen mehr, schnell fortschreitende Heilung in allen Fällen. Obwohl der günstige Erfolg zum Theil auch dem gleichzeitig angewendeten Verbande, Atropin und Eserin zugeschrieben werden kann, hält G. daneben das Airol für sehr vortheilhaft. (Deutsche med. Wochenschr. 1896. Nr. 23.)

6) Subconjunctivale Injectionen von Chinin (1 : 400 Wasser) hat Bossalino (Turin) in 20 schweren Fällen von Ulcus corneae, theilweise mit Hypopyon und Iritis mit sehr gutem Erfolge angewendet. Die Geschwüre reinigten sich, das Hypopyon wurde resorbirt, Heilung nach 10—20 Tagen. Das Leucom zeigte scharfe Ränder und war durchsichtiger als nach anderen Methoden. Chinin soll die Leukocyten-Invasion in die Cornea verhindern. (Münch. med. Wochenschr. 1896. Nr. 22.) Neuburger.

7) The Prevention of Ophthalmia Neonatorum. (Med. Record. 18. Jan. 1896). Es werden mehrere Fälle von empfindlicher Bestrafung von Hebammen im Staate New York angeführt, welche gesetzwidrig es unterlassen haben, Fälle von Neugeborenen-Eiterung ärztlicher Behandlung zu übergeben, und es wird die segensreiche Wirkung des betreffenden Gesetzes hervorgehoben. Neuburger.

Um Einsendung von Separatabdrücken wird gebeten.

Verlag von Veit & Comp. in Leipzig. — Druck von Metzger & Wittig in Leipzig.

Digitized by Google

Centralblatt

für praktische

AUGENHEILKUNDE.

Herausgegeben von

Prof. Dr. J. Hirschberg, Geh. Med.-Rath, in Berlin.

Unter ständiger Mitwirkung der Herren Dr. Ancke in München, Dr. Berger in Paris, Prof. Dr. Birnbacher in Graz, Dr. Brailey in London, Prof. Dr. H. Cohn in Breslau, Doc. Dr. Cl. du Bois-Reymond in Berlin, Dr. Dahrenstaedt in Herford, Doc. Dr. E. Emmert in Bern, Dr. Ginsberg in Berlin, Prof. Dr. Goldzieher in Budapest, Dr. Gordon Norrie in Kopenhagen, Prof. Dr. Horstmann in Berlin, Dr. Issigonis in Smyrna, Prof. H. Knapp in New York, Prof. Dr. Krückow in Moskau, Dr. Kuthe in Berlin, Dr. Landau in Coblenz, Prof. Dr. Magnus in Breslau, Surg. Capt. F. P. Maynard in Calcutta, Dr. Michaelsen in Görlitz, Dr. van Millingen in Constantinopel, Dr. Moll in Berlin, Prof. Dr. J. Munk in Berlin, Dr. Neuburger in Nürnberg, Dr. Peltesohn in Hamburg, Doc. Dr. Peschel in Turin, Dr. Purtscher in Klagenfurt, Dr. M. Reich in Charkow, Dr. Scheer in Oldenburg, Prof. Dr. Schenkl in Prag, Doc. Dr. Schwarz in Leipzig, Dr. Spiro in Berlin, Dr. Stiel in Köln.

Monatlich ein Heft. Preis des Jahrganges 12 Mark. Zu beziehen durch alle Buchhandlungen des In- und Auslandes und die Postanstalten des Deutschen Reiches.

September. Zwanzigster Jahrgang. 1896.

Inhalt: **Originalmittheilungen.** I. Ueber Verfärbung der Regenbogenhaut. Von **J. Hirschberg.** — II. Ueber die angeborenen Colobome des Augapfels. Von Dr. **Ginsberg.** (Schluss.)

Klinische Beobachtungen. I. Zur Behandlung der Aderhautgeschwülste, von J. Hirschberg. — II. Angeborenes Fehlen des rechten Auges, Plastik behufs Einlegung eines Kunstauges, von Dr. L. Steiner in Soerabaya (Java).

Gesellschaftsberichte. 1) Berliner physiolog. Gesellschaft. — 2) Verein St. Petersburger Aerzte.

Referate, Uebersetzungen, Auszüge. Allgemeine Pathologie und pathologische Anatomie des Auges, von Th. Axenfeld, A. E. Fick und W. Uhthoff.

Journal-Uebersicht. v. Graefe's Archiv f. Ophthalmologie. XLII. 1.

Bibliographie. Nr. 1—7.

I. Ueber Verfärbung der Regenbogenhaut.

Von **J. Hirschberg.**[1]

M. H. Die verfeinerten physikalischen Untersuchungs-Arten, welche seit der Erfindung des Augenspiegels auf das durchsichtige Auge angewendet werden, haben den Werth verschiedener Krankheitszeichen, sowohl der-

[1] War zu einem Vortrag auf dem Heidelberger Congress bestimmt, wurde aber wegen der grossen Fülle der Mittheilungen zurückgezogen.

Digitized by Google

jenigen, welche auf den subjectiven Aussagen des Kranken beruhen, als auch derjenigen, welche der Arzt schon vom blossen Auge wahrnimmt, zwar bedeutend herabgedrückt, aber keineswegs ganz vernichten können.

Es ist doch thatsächlich, sowohl Andern wie mir selber, geglückt, durch richtige Auffassung einer Verfärbung der Regenbogenhaut Muth zum Aufschneiden des Augapfels zu schöpfen und einen verderblichen Eisensplitter glücklich zu entfernen. Natürlich geschah dies vor Einführung des Sideroskops, das heutzutage unsere Diagnose so wirksam unterstützt.

Hr. College v. Hippel jun.[1] hält die diagnostische Verwerthung der Irisverfärbung für bedenklich, da grünlich-gelbliche Verfärbung bei grösseren inneren Blutungen nicht selten sei, und dieselbe grünlich-gelbliche Verfärbung bei Eisensplittern im Augeninnern mehrfach beobachtet sei und häufiger scheine, als die rostbraune Verfärbung.

Dieser Ansicht vermag ich nicht beizutreten. In seltenen Fällen bleibt die Rostfärbung des Augapfels aus, z. B. wenn der Splitter in der Vorderkammerbucht eingekeilt ist und mit einem grösseren Theil seiner Oberfläche frei vom Kammerwasser bespült wird; aber auch bei Splittern im Augengrund. Sonst aber kommt es ziemlich regelmässig, wenn ein Splitter von merklicher Grösse im Augeninnern haftet, im Laufe der Zeit, mindestens nach $^1/_2$, 1 oder 2 Jahren zu einer ganz eigenartigen, schmutzig-dunkelbraunen Verfärbung der Regenbogenhaut, welche sogar dann noch auffällt, wenn das Auge ursprünglich braun war; aber beim ersten Blick entscheidet, wenn es sich um ein ursprünglich blaues Auge handelt.

Fig. 1[2] betrifft einen 43jähr. Schlosser von auswärts, der am 29. Sept. 1893 zur Aufnahme gelangte, zwei Tage nachdem er beim Hämmern von Eisen auf Eisen eine Verletzung des linken Auges mit sofortiger Erblindung und Schmerzhaftigkeit sich zugezogen.

Das Auge ist schmerzhaft und geröthet. Vor dem Schläfenrande der Pupille zeigt die Hornhaut eine verharschte Wunde von rechtwinkliger Gestalt; jeder Schenkel ist etwa 2 mm lang. Dicht dahinter ist eine über 2 mm hohe, schmale Linsenkapselwunde, die Linse ist getrübt und in der Schläfenhälfte mehr gequollen, die Regenbogenhaut geschwollen. Das Auge hat nur Lichtschein, aber befriedigende Projection. Ein Eisensplitter wird im Innern angenommen, ist aber wegen der Linsentrübung nicht sichtbar und auch mit der astatischen Magnetnadel (von Gerard) nicht nachweisbar. Nach 4 Wochen (30./X. 1893), als die Reizung geschwunden, wird die trübe Linse mit oberem Hornhautlappenschnitt (bei runder Pupille) herausgezogen und danach dreimal vorsichtig der Magnet eingeführt. Es kommt kein Fremdkörper, Glaskörperverlust tritt nicht ein, obwohl der Kranke, trotz

[1] Arch. f. Ophth. XL, 1, S. 123—279; C.-Bl. f. Augenh. 1894, S. 176—180.
[2] Die farbigen Figuren können im Centralblatt nicht wiedergegeben werden.

Digitized by Google

Cocaïn, sehr unzweckmässig sich benimmt. Die Heilung erfolgte reizlos. Am 9. December las das Auge mit + 12 D Sn L in 15′ und mit + 18 D feinste Schrift, Sn $1^1/_2$ in 6″. Gesichtsfeld gut.

Ein Fremdkörper konnte mit dem Augenspiegel nicht gefunden werden. Erst 28. December 1893 wurde der Kranke in seine Heimath entlassen. Am 17. Januar 1894 sah das Auge gut aus, Sehkraft wie zuvor. Als er aber am 24. April 1894, fast sieben Monate nach der Verletzung, wieder sich vorstellte, war das Bild völlig geändert. Das Auge las mit + 12 D nur noch SnCC in 15′ und mit + 18 D SnV in 6″, das Gesichtsfeld zeigte geringe concentrische Einengung. Rings um die Hornhaut bestand leichte Röthung, die Iris war verrostet; statt der früheren blauen Farbe, wie die des gesunden, zeigte sie jetzt in ihrer ganzen Fläche eine schmutzig dunkelgrünbraune oder dunkelbraune; die Pupille war unregelmässig, durch Atropin nicht gehörig zu erweitern, theilweise mit Kapseltrübung gefüllt; Sehnerv sichtbar, Fremdkörper nicht zu entdecken, auch nicht bei wiederholter Prüfung.

Trotzdem musste er drin sein, wegen der Verrostung, und ausgezogen werden, um die Erblindung des Auges zu verhüten.

Am 5. Mai 1894 wurde, unter Cocaïn, die Operation vorgenommen; erst eine Iridectomie nach unten verrichtet, hierauf der Magnet eingeführt, erst in die Pupille, dann ein klein wenig nach hinten gebogen; sowie ich bis acht gezählt, merkte ich, dass etwas daran sei, und zog aus. Glaskörpervorfall trat nicht ein, die Wunde heilte regelmässig.

Der Fremdkörper hat die Gestalt eines kleinen Bandeisens, der Hauptkörper ist 3 mm lang, 1 mm breit und zeigt an jedem Ende eine senkrecht vorspringende Spitze. Das Gewicht beträgt 15 mg.

Die Figur ist vor der zweiten Operation entworfen und zeigt die blaue Iris des gesunden, die schmutzigbraune des verletzten Auges.

Ein Jahr nach der zweiten Operation (4. Juni 1895) ist das Auge reizlos, liest mit + 18 D SnV, Gesichtsfeld leidlich, Kapsel mässig getrübt, Augengrund nicht deutlich zu erkennen, Regenbogenhaut noch braun.

$2^1/_4$ Jahre, nachdem die Verrostung des Auges zuerst festgestellt und der Eisensplitter entfernt worden, (1. August 1896), ist das Auge reizlos, aber seine Sehkraft schlechter (+ 12 D Finger 6′, + 20 D SnXVI in 5″, Gesichtsfeld allseitig eingeengt), Sehnerv nur andeutungsweise sichtbar. Die Regenbogenhaut ist rostbraun, wie zuvor. Die Hornhaut, die dem blossen Auge klar erscheint, ist bei Lupen-Betrachtungen mit den zartesten, orangefarbenen Punkten an ihrer ganzen Hinterfläche wie besät, bis oben hinauf zur Star-Schnittnarbe. Diese ist nicht gefärbt, wohl aber die Verletzungsnarbe deutlich orangefarben; auch sind hier und da die Punkte zu einem grösseren Flecken zusammengehäuft. Ich habe nicht verfehlt, das Auge jetzt mit dem Sideroskop zu prüfen, fand

Digitized by Google

aber keinen Ausschlag. Ich bemerke ausdrücklich, dass ich diese ganz eigenthümliche Hornhautpunktirung, wie ich es im Jahre 1890 im Arch. f. Ophth. ganz kurz beschrieben, nur bei der Verrostung und nie bei der Durchblutung des menschlichen Auges gesehen. Ich befinde mich hier in erfreulicher Uebereinstimmung mit Hrn. College Bunge.

Im Gegensatz zu der braunen Farbe der Verrostung wird bei Durchblutung des Augeninnern die blaue Regenbogenhaut grünlich.

Ein gesättigtes Papageigrün beobachtet man schon, wiewohl sehr selten und rasch vorübergehend, wenn bei der Schieloperation an Kindern mit strahlend blauer Iris eine etwas stärkere Bindehautblutung zurückgeblieben ist. Aber dieser Fall bietet keine diagnostische Schwierigkeiten.

Fig. 2 stammt von einer sehr wichtigen Erkrankung, der diabetischen Netzhautblutung, die in den Glaskörper vordringt.

Am 10. Januar 1893 kam ein 58jähriger, der 2 Jahre zuvor an seinen Hemden harte Flecke beobachtet hatte und dadurch als zuckerkrank erkannt worden war. Er hält gute Diät und soll jetzt ziemlich zuckerfrei sein. Wir fanden 0,6 % Zucker und 0,2 ‰ Eiweiss; bei anderen Untersuchungen auch gar keinen Zucker, Spuren von Eiweiss.

Der Kranke leidet auch zeitweilig an Beklemmung, doch ist das Herz frei von organischer Veränderung. Vor einem Jahre bemerkte er plötzlich wie Rauch vor dem linken Auge, allmählich schwand die Sehkraft dieses Auges vollständig.

Seit 8 Tagen verspürt er auch vor dem rechten Auge einen Schleier und sieht die Menschen nur halb.

Rechts bestehen kleine Blutungen am Sehnerven, eine grössere nach innen-unten von demselben, in der Netzhautmitte sitzt eine charakteristische Gruppe von hellen Herden.

Das linke Auge beherbergt eine mächtige Glaskörperblutung.

Das rechte Auge erkennt Finger auf 5′ und hat Gesichtsfeld-Ausfall von oben her bis zum 10. Grad, das linke erkennt nur Handbewegung, das enge Gesichtsfeld liegt unterhalb des Fixirpunktes.

Jodkali, abwechselnd mit salicylsaurem Natron wurde verordnet. Im Februar links leichte Iritis. Im Mai S des r. besser (+ 2 D. Sn $1^1/_2$), die grosse Blutlache der Netzhaut zertheilt sich. August wieder unten starke Blutdurchsetzung der Netzhaut. Am 16. September 1893 war rechts das Blut fort, links soweit gelöst, dass man nach langer Zeit zum ersten Male wieder den Sehnerven-Eintritt erkennen konnte. Kein Eiweiss, kein Zucker.

Aber am 23. September 1893 rechts frische Netzhautblutung.

R Finger 15′, L 2′.

Viel Eiweiss, wenig Zucker.

December 1893 R frische Netzhautblutung.

Digitized by Google

1. Juni 1894: Linke Iris grün, nach 2jährigem Bestand der Blutung in's Augeninnere. Blutflocken im Glaskörper, Netzhautmitte weisslich, Peripherie mit Blut bedeckt, davor bläuliche Masse. — Rechts kein frisches Blut in der Netzhaut, bläuliche Klumpen vor dem Sehnerven. L Finger 1'; exc. R 15', bei mässig verengtem Gesichtsfeld.

Der Kranke litt Wochen lang an geschwollenen Füssen und ist bald danach verstorben.

Fig. 2 stammt aus seinen letzten Lebensmonaten und zeigt die blaue Iris des rechten Auges, sowie die schmutzig-grünliche des linken nach 2jähriger Durchblutung.

Noch interessanter sind die Fälle, wo die grünliche Blutfärbung im Laufe der Zeit wieder schwindet. Denn neben dem Unterschiede in dem Farbenton ist noch ein zweiter im Verlaufe festzustellen: Eisen bleibt, Blut schwindet.

Am 24. August 1894 kam ein 28jähriger Forstgehilfe zur Aufnahme, dessen rechtes Auge 8 Tage zuvor durch Platzen einer Messingpatrone verletzt war. Das Auge war gereizt, ganz blind, die Pupille weit, die Iris grünlich, im Oberlid eine wagerechte, 1 cm lange, fast $^1/_2$ cm breite, wuchernde Wunde.

Im oberen Aequator schläfenwärts wurde von meinem Assistenten Dr. Kuthe[1] ein Messingsplitter entdeckt, der bis in den Glaskörper eingedrungen war und mit ziemlicher Anstrengung entfernt wurde. Das Stück war verbogen, unregelmässig viereckig, etwa 1 cm im Geviert. Die Hälfte, von Pulver geschwärzt, hatte sich im Augeninnern befunden, $^1/_3$ unter der Bindehaut, eine kleine blanke Fläche hatte frei gelegen, aber auch unter dem Niveau der Bindehaut. Zwei Bindehautnähte, Verband. Reizlose Heilung.

12. September 1894: Links mässige Röthung, Lid- wie Lederhaut-Wunde vernarbt. Iris grün. Pupille rund. Mit dem Augenspiegel nur schwachrother Reflex von innen her. Handbewegungen schläfenwärts, in 2'.

Fig. 3 zeigt die hellblaue Iris des gesunden linken Auges und die saftgrüne des rechten, verletzten. (27. September 1894, also schon 34 Tage nach der Verletzung.)

Der Kranke stellte sich nach der Entlassung regelmässig vor.

9. März 1895: Finger in 18", Gesichtsfeld schläfenwärts von 60—20°. Die Iris ist jetzt, 6 Monate nach der Verletzung, fast wieder so blau wie die gesunde.

24. April 1895: Finger in 30", Gesichtsfeld schläfenwärts von 80—10°. Braune Pigmentpünktchen auf der Vorderkapsel, Pupille rund. Bei seitlicher Beleuchtung graugelbröthlicher Reflex von geballten Massen in der Tiefe, stärker nasenwärts und unten, darin blutige Streifen.

---

[1] Der Kranke war zuvor schon 4 Tage in einem Krankenhaus gewesen. College Kuthe wird den wichtigen Fall im Centralblatt ausführlich veröffentlichen.

Digitized by Google

Mit dem Augenspiegel bucklige Massen (mit + 12 D); oben weissglänzende Verfärbung, unten rother Augengrund.

25. Januar 1896: Finger in 5′, Gesichtsfeld von 80—8° schläfenwärts.

Gegenüber der braunen Verfärbung durch Rost und der grünen durch Blut giebt es noch eine gelbliche durch entzündliche Entartung.

Ein 27jähriger kam am 12. Juni 1894 zur Aufnahme. Im Alter von 9 Jahren hatte er bemerkt, dass er, wenn er mit dem rechten Auge in die Sonne blickte, dieselbe zur Hälfte vollständig finster sah; seit seinem 13. Jahre war das Auge überhaupt stockblind. Mit dem 20. Jahre wurde die Pupille des blinden Auges weiss. Zwei Jahre später erlitt er eine Entzündung des rechten Auges.

Die Iris des linken gesunden Auges ist blau, der kleine Kreis gelblich; die des rechten blinden Auges ist gelb mit einem Stich in's Grünliche (Fig. 4).

Rechts besteht Stockblindheit, Iris-Schlottern; Schrumpfung, Trübung, Verschiebung der Linse; Netzhautablösung. Die abgelöste Netzhaut ist z. Th. weisslich verdickt und von bläulichen Massen überlagert.

M. H. Ich bin mir wohl bewusst, dass ich aus einem kleinen Abschnitt nur einzelne Bruchstücke vorführen konnte; ich wollte es aber doch nicht unterlassen, weil heutzutage gerade diese Dinge doch im Ganzen nur selten besprochen werden, und weil mir die farbigen Abbildungen doch recht lehrreich zu sein scheinen.

II. Ueber die angeborenen Colobome des Augapfels.

Nach einem am 25. Juni 1896 in der Berliner Ophthalmologischen Gesellschaft gehaltenen Vortrag.

Von Dr. Ginsberg.

(Schluss.)

Die Gefässe, welche Bock in 18 anatomisch untersuchten Fällen von typischem Aderhautcolobom gefunden hat, haften der Sclera aussen unten an und durchsetzen den Boden des Coloboms, in welchem sie sich verästeln oder ungetheilt weiter ziehen. Nur in einem einzigen Falle aber durchbohren sie auch die rudimentäre Netzhaut, sonst bleiben sie unter derselben. Gerade in diesem Falle dringen aber die Gefässe in der vorderen Mittellinie der Sclera ein. Nur in zwei Fällen (bei einem Individuum) wird erwähnt, dass die Centralgefässe im Opticus fehlen; hier dringen in der Gegend der kurzen Ciliar-Arterien Gefässe in den Bulbus ein. Zweimal wird ausdrücklich constatirt, dass die Centralgefässe im Opticus verlaufen, das eine Mal ist die Verzweigung in den Augenhäuten abnorm, das andere Mal bestehen völlig normale Verhältnisse. In 14 Fällen, unter die auch

Digitized by Google

jener gehört, in dem vorn Gefässe eindringen, wird über die Centralgefässe nichts ausgesagt; es ist daher wohl anzunehmen, dass dieselben normal sind.

Wenn Bock (l. c. S. 168) schreibt: „Es sind dies also alles Gefässe der in die primäre Augenblase eindringenden Mesoderm-Anlage, welche, anstatt ihren Zusammenhang mit ihrer Ursprungsstätte zu verlieren, diesen bewahren," so muss ich das nach dem oben Gesagten als irrig bezeichnen.

Diese Gefässe können eher pathologischen Vorgängen in den mesodermalen Hüllen des Auges ihre Entstehung verdanken.

Es ist also für die typischen Aderhautcolobome zu berücksichtigen, dass wir eine Ursache für die supponirte Störung beim Schliessungsprocess der fötalen Spalte nicht kennen, dass aber jedenfalls die normalen Gefässe dabei keine Rolle spielen, da diese in der überwiegenden Mehrzahl der Fälle an normaler Stelle, an der Papille, eintreten.

Nun kommen aber auch an Stellen, welche mit der Augenspalte nichts zu thun haben, ähnliche Veränderungen vor. Was zunächst die sog. „Colobome der Macula lutea" betrifft, so sollte man diese allgemeiner „Colobome am hinteren Pol" nennen, da sie sich auch bei Thieren finden, welche keine Macula haben (z. B. beim Kaninchen).[1] Da die Fovea centralis ferner absolut in keiner Beziehung zur Augenspalte steht, wie durch Chievitz[2] nachgewiesen ist, so kann hier die Theorie von Manz nicht gelten. Entzündliche Veränderungen wurden hier häufig, aber keineswegs immer gefunden. So bestand in dem oben erwähnten Fall von Hess im hinteren Pol eines Kaninchenauges: circumscriptes Fehlen der Aderhaut, Verkümmerung der Netzhaut, Verdünnung der Sclera mit Ectasie, also ein Befund, der anatomisch vollständig mit dem bei den meisten typischen Colobomen erhobenen übereinstimmt. Die Möglichkeit, dass hierbei primär entzündliche Vorgänge stattfinden, wie Silex[3] will, ist ja nicht in Abrede zu stellen, doch ist auch das Gegentheil nicht auszuschliessen; auch hier könnte die Entzündung secundär sein. Die Frage würde nur entschieden werden, wenn ein glücklicher Zufall einem Untersucher einen mit Colobom des hinteren Pols behafteten fötalen Bulbus in die Hände spielte.

Sonst sind als „atypische Aderhautcolobome" sehr oft unzweifelhaft atrophische chorioiditische Herde beschrieben worden; hierher gehört z. B. die Mehrzahl der von Johnson[4] als „extrapapilläre Colobome" bezeichneten Fälle. Ich beziehe mich nur auf einen absolut sicheren Fall von Nuel und Leplat.[5] Bei einem 9jährigen Mädchen bestand ein nach aussen gerichtetes Colobom der Iris und ein ebensolches der Aderhaut; in gleicher Richtung schloss sich an die Papille eine weisse Stelle von der Form eines langgezogenen

[1] Hess, Graefe's Archiv. XXXVI. 1, Fall 1.
[2] Internat. Monatsschr. f. Anat. u. Physiol. Bd. IV. 1887.
[3] Arch. f. Augenh. XVIII. S. 289. [4] Ibid. XXI.
[5] Annal. d'Ocul. CI. S. 151.

Digitized by Google

sphärischen Dreiecks an, dessen Basis der äussere Papillenrand bildete, während seine Spitze von dem Rande des Aderhautcoloboms durch ein Stück normalen Hintergrundes getrennt war. Dabei war S = $^5/_9$.

Wenn also an einer Stelle, die unmöglich etwas mit der Augenspalte zu thun hat, genau derselbe Befund erhoben werden kann, wie beim typischen Aderhautcolobom, so muss man doch wohl zu der Ansicht kommen, dass der Schliessungsprocess der Spalte überhaupt keine wesentliche Rolle dabei spielt. Die Aderhautcolobome sind nur durch eine Theorie zu erklären, welche nicht an die Localität der Spalte gebunden ist. Berücksichtigen wir ferner, dass fast immer die Aderhaut vollständig fehlt, aber nie die Netzhaut, ferner, dass bei Atrophie der Aderhaut die Ernährung der Retina stets leidet, so darf man weiter vermuthen, dass der primäre Vorgang nicht in der Retina, sondern in der Chorioidea, bezw. der mesodermalen Hülle des fötalen Auges sich abspielt.

Mit dem Namen des „Coloboma nervi optici“ werden bekanntlich zwei ganz verschiedene Zustände bezeichnet: erstens wirkliche Defecte der Papille und zweitens an dieselbe angrenzende oder sie umfassende Aderhautcolobome. Bei letzteren kann die Papille normal sein, in den hochgradigen Fällen ist sie meist in Mitleidenschaft gezogen. So liegt z. B. bei grossem grubenförmigen Aderhautcolobom die Papille in dessen oberer Hälfte, nahe dem Rande, als quergestelltes, spindelförmiges Gebilde. Ophthalmoskopisch ist nicht immer zu unterscheiden, ob es sich um eine wirkliche Veränderung der Form oder nur der Lage handelt, da, wenn der Sehnerv in abnorm schiefer Richtung die Augenhäute durchsetzt, sein Durchschnitt in der Ebene der Aderhaut nothwendig elliptisch werden muss (Manz). Diese Verhältnisse erinnern ausserordentlich an das Aussehen der Papille bei echtem Staphylom myopischer Augen, wo die Papille am nasalen Rande der weissen Grube als vertical gestellte schmale Spindel erscheint.

Hier wie dort dürfte die Dehnung einen besonderen Antheil an der Veränderung der Papille haben. Die ringförmigen und die nicht seltenen nach oben an die Papille sich anschliessenden Aderhautdefecte können auf die Augenspalte schon deswegen nicht bezogen werden, weil die Spalte nie so weit reicht. Dass aber der Sehnerv an einer anderen Stelle sich inseriren sollte als der Augenblasenstiel, kann ich nicht für zutreffend halten. Für alle Nervenfasern bildet der Stiel mindestens die Leitbahn, ausserhalb derselben können Fasern unmöglich verlaufen. Man müsste dann zu der sehr gezwungenen und durch Thatsachen nicht gestützten Erklärung kommen, dass sich die Rinne im Augenblasenstiel so schliesst, dass im oberen Theil eine Lücke bleibt. Das ophthalmoskopische Bild spricht auch gegen solche Annahme, denn in diesen Fällen ist die Papille meist normal gross und es sitzt ihr kappenförmig eine weisse Sichel auf. Auch den Conus inferior glaube ich hierher rechnen zu dürfen. Manz hält diesen nicht für ein

Digitized by Google

Aderhautcolobom, sondern sagt:[1] „Dass diese Coni noch in den Bereich des Sehnerveneintritts fallen, . . . beweisen die sie häufig begleitenden Anomalien in der Ramification der Centralgefässe auf der Papille, sowie die Niveauunregelmässigkeiten auf derselben.“ Diese Gegengründe scheinen mir nicht stichhaltig; denn aus der abnormen Verzweigung der Centralgefässe lassen sich, wie oben ausgeführt wurde, Schlüsse auf das Verhalten des Hauptgefässes im Sehnervenstamm nicht mit unbedingter Sicherheit ziehen, und dann kommen doch bei typischem Aderhautcolobom auch Gruben in der Papille vor. SALZMANN[2] konnte einen angeborenen Conus nach unten-innen anatomisch untersuchen. Der Befund deckt sich im Wesentlichen mit dem eines nicht ectatischen Aderhautcoloboms: es fehlt die Chorioidea. Die Retina verhält sich genau wie beim erworbenen Staph. post., nur ist sie an der gegenüberliegenden Seite nicht über den Papillenrand hinübergezogen. —

Der Ausdruck „Sehnervencolobom“ sollte demnach nur für die Gruben der Papille gebraucht werden.

Diese sind in allen Graden beobachtet worden, von partiellen bis zu totalen, mehrere Millimeter tiefen Excavationen. Die anatomische Untersuchung BOCK's hat nur in einem einzigen Fall einen Defect der unteren Hälfte ergeben, welcher auch den Rand mit betraf. Sonst war der Rand immer vollständig. Es handelt sich also hier fast immer nicht um einen mangelhaften Verschluss der Rinne, sondern um eine mangelhafte Ausfüllung der nach Schluss der Rinne entstandenen Röhre. Darauf weist schon CASPAR[3] hin, wenn er die Gruben auf mangelhafte Entwicklung von Nervenfasern zurückführt; selbstverständlich ist der Grund für diese ungenügende Entwicklung darin zu suchen, dass die Umwandlung der Röhre in einen soliden Strang, was normaler Weise durch Wucherung der Zellen des Augenblasenstiels erfolgt, ausbleibt. Der Gefässursprung kann normal sein, oder die Gefässe treten, meist bei totaler Excavation, am unteren, seltener am oberen Rande aus, oder ein Theil entspringt normal, ein anderer nicht. CASPAR hat diese Verhältnisse genauer erörtert und daraus Folgerungen über das Verhalten des Opticus gezogen, denen sich MANZ anschliesst. Ich muss hier die wiederholt angeführten Bedenken geltend machen: abnormer Ursprung der Netzhautgefässe beruht auf dem Stehenbleiben auf einem normaler Weise während einer Zeit des fötalen Lebens vorhandenen Zustande; die Veränderung desselben, so dass die Netzhautgefässe ihren Zusammenhang mit den Ciliargefässen verlieren und einen neuen mit den Centralgefässen gewinnen, tritt viel später ein als der Schluss der Augenspalte. Ein innerer Zusammenhang zwischen beiden Vorgängen besteht nicht.

---

[1] Arch. f. Augenh. XXIII. [2] GRAEFE's Archiv. XXXIX. 4.

[3] Sehnervencolobome. Inaug.-Diss. Bonn 1887 und Festschrift zum 70. Geburtstag von HELMHOLTZ 1892.

Digitized by Google

Eine Veränderung der Sehnervenscheide in Gestalt einer Ausbuchtung hat MANZ in einem Falle (l. c.) beobachtet, in welchem die Centralgefässe ausserhalb des Opticus verliefen. Das ist aber eine Ausnahme; BOCK fand in allen seinen anatomisch untersuchten Fällen von echtem wie unechtem Colobom des Sehnerven die Scheiden stets normal.

Bei den Iriscolobomen ist das Verhältniss der atypischen zu den typischen grösser als bei den Spaltbildungen der Aderhaut. An Befunden liegt vor: Reste der Pupillenmembran (PLANGE)[1], Reste von Gefässen resp. Bindegewebsfäden, die von der Papille ausgehend, um den Linsenäquator herumbiegen und sich in der Gegend des Sclerocornealrandes inseriren (HESS),[2] bindegewebige Höcker in der Gegend der Colobome (BOCK) und Aehnliches. Allerdings sind solche Befunde nur in einer kleinen Zahl von Fällen erhoben worden; aber diese Bindegewebsfäden etc. können sich, worauf HESS hinweist, nachdem sie die Irisentwickelung gehemmt haben, wohl zurückbilden. Wir haben nun auch hier die principielle Frage: müssen wir die typischen Colobome auf die Augenspalte zurückführen, sie also von den atypischen trennen (PLANGE, l. c.) oder dürfen wir für beide gemeinsame Ursachen annehmen? Meiner Ansicht nach liegt auch hier für eine Trennung kein Grund vor. Die mehrfach erwähnten, von der Papille ausgehenden Bindegewebsfäden wurden sowohl bei typischem wie atypischem Colobom gefunden (HESS). Diese Stränge können nur auf zweierlei Weise die Irisbildung gestört haben: es ist möglich, dass sie das Wachsthum in ähnlicher Weise hindern, wie es von amniotischen Strängen bekannt ist, welche in grosser Nähe von irgend welchen Körperstellen vorbeiziehend, dort Spalten erzeugen.[3] Oder die Störung erfolgte nicht so mechanisch, sondern durch eine abnorm lange offenbleibende Gefässverbindung wurden die Circulationsverhältnisse so geändert, dass durch den stärkeren Zufluss auf dem abnormen Wege (durch zu lange bestehende Glaskörpergefässe z. B.) der normale Zufluss durch die Gefässe der Irisanlage an der entsprechenden Stelle überflüssig wurde und allmählich abnahm, wodurch dann die Ausbildung des Gefässgebiets an dieser Stelle unvollständig stattfand.

Eine durch Thatsachen bewiesene Erklärung für die Genese der Iriscolobome lässt sich jedenfalls zur Zeit nicht geben. Zweifellos falsch ist es aber, sie als Folge der Aderhautcolobome aufzufassen oder durch diese erklären zu wollen.[4] Dieser Anschauung liegt die nicht zutreffende Vorstellung zu Grunde, dass die Iris aus der Chorioidea hervorwächst. Vielmehr bildet sich in dem gefässreichen Gewebe, welches die Linse und die Augenblase umgiebt, vor dem Aequator der ersteren ein Wulst, welcher die erste Anlage der Iris vorstellt. Dieser wächst concentrisch nach vorn und ihn begleitet der Rand der Augenblase.

---

[1] Arch. f. Augenh. XXI. S. 194. [2] GRAEFE's Archiv. XXXVI. 1.
[3] Z. B. Oberlidcolobom. [4] FUCHS, Lehrbuch S. 373.

Digitized by Google

Die Defecte des Glaskörpers sind stets secundär, von anderen Colobomen, speciell der Aderhaut, abhängig. Meist ist dasselbe auch bei den Linsencolobomen der Fall, doch kommen diese auch isolirt vor, und zwar an allen möglichen Stellen des Randes. Hier möchte ich nur den sehr interessanten Fall von Baas[1] erwähnen. Die Linse hatte innen eine Einkerbung, der die Kapsel glatt anlag. In diese Einkerbung passte ein bindegewebiger Zapfen hinein, welcher der pupillären Hälfte der hinteren Irisfläche aufsass und mit Resten der Pupillenmembran in Verbindung stand. Dieser Zapfen verdankt unzweifelhaft einer stärkeren Ausbildung des mesodermalen gefässreichen Gewebes seine Entstehung. Mit der Augenspalte hat er nichts zu thun: dagegen spricht — abgesehen von der Richtung genau nach innen — der periphere Sitz, wie Baas selbst hervorhebt.

Versuchen wir nun nach diesen Betrachtungen über die Colobomtheorien eine Erklärung des vorliegenden Falles, so ist das einzige, was wir mit Sicherheit aussprechen können, dass hier eine Beziehung zur Augenspalte nicht besteht. Der Opticus hat sich geschlossen, ohne die Centralgefässe in sich aufzunehmen. Das reicht aber nicht aus, um die mangelhafte Ausfüllung der Röhre zu erklären; denn in dem oben erwähnten Falle von Manz war die Papille normal. Vermuthlich hat das Eindringen der Gefässe am Papillenrand die Faltungen der Netzhaut mit hervorgerufen und wohl auch die Entzündung bewirkt. Die Falten sind aber andererseits ein sehr häufiger Befund bei Aderhaut-Iriscolobomen mit normalen Centralgefässen. Sie finden sich im Wesentlichen an zwei Stellen: Vorn am Iriscolobom, wo sie die Pars ciliaris retinae betreffen und über dem Chorioidalcolobom. Da mit dem Iriscolobom fast immer eine Verschiebung des Ciliarkörpers äquatorialwärts verbunden ist, so ist die Faltenbildung vorn wohl dadurch hervorgerufen, dass die mesodermale Unterlage kürzer wird als die Retina. Aber im Gebiete des Aderhautcoloboms ist die Faltenbildung oft so mächtig, dass man noch ein excessives Wachsthum der Netzhaut annehmen muss. Die Entzündung hat offenbar den hochgradigen Schwund der Nervenfasern bewirkt. Es ist aber ferner wahrscheinlich, dass von vornherein zu wenig Fasern angelegt waren; wenigstens glaube ich das daraus schliessen zu dürfen, dass auch der linke Tractus schmäler war als der rechte, ohne dass sich in seinem Marklager Defecte oder Unterschiede der Faserdicke gegenüber dem anderen nachweisen liessen. Für die Erklärung der Veränderungen im anderen Abschnitte kann ich nichts Thatsächliches anführen. Besonders interessant ist die Form der Linse. Ihr Zustandekommen kann ich mir nur auf zweierlei Weise vorstellen. Entweder es hat an der Stelle der Spitze ein Zug nach hinten äquatorialwärts stattgefunden; vielleicht hat der Glaskörperzapfen früher dort inserirt und sowohl die Ausziehung der Linse als das Iriscolobom bedingt, eine Auffassung, welche Hess für ähnliche

[1] Klin. Monatsbl. f. Augenh. 1893.

Digitized by Google

Fälle entwickelt hat. Da aber die Spitze nicht einfach nach hinten gerichtet ist, sondern in der Krümmungsfläche der Vorderfläche liegt, so ist auch die Möglichkeit nicht absolut von der Hand zu weisen, dass das Wachsthum der Linse nach dieser Stelle hin spontan excessiv erfolgt ist. Dann müsste hier ein geringerer Widerstand seitens des umgebenden Gewebes vorhanden gewesen sein, etwa dadurch, dass an dieser Stelle eine mangelhafte Ausbildung der Mesodermhülle das Primäre war. Auf diese Möglichkeit möchte ich mit aller Reserve hinweisen.

Darf ich zusammenfassen, was wir, auf Thatsachen gestützt, über die Genese der Colobome aussagen können, so wäre das Folgendes:

1. Die Augenspalte steht damit in keinem inneren Zusammenhange.

2. Es ist sehr wahrscheinlich, dass die primäre Störung in den mesodermalen Theilen liegt; aber

3. das „Wie" entzieht sich noch unserer Kenntniss.

Schliesslich möchte ich darauf hinweisen, dass wir bei den Spaltbildungen an anderen Körperstellen, von verschwindenden Ausnahmen abgesehen, den Grund auch nicht kennen, weder da, wo eine Vereinigung von Theilen ausbleibt (Hasenscharte, Gaumenspalte u. s. w), noch da, wo normaler Weise zu keiner Zeit des Fötallebens eine Spalte besteht (Ohrläppchen).

Klinische Beobachtungen.

I. Zur Behandlung der Aderhautgeschwülste.

Von J. Hirschberg.

1. Eine 34jähr. Frau kam 7./XI. 1894 zur Aufnahme, weil seit Ende Juli d. J. auf dem linken Auge die Sehkraft abnahm, besonders rasch in der letzten Zeit. Das r. Auge ist gesund; das l. erkennt Finger auf 15′, Sn $3^1/_2$ (Zahlen) mühsam in 6″, dem G.-F. fehlt die obere Hälfte (bis 8° vom Fixirpunkt). Das Auge ist reizlos, die Spannung normal. Bei der Durchleuchtung des ein wenig nach unten blickenden Auges erkennt man hinter der Linse einen hellen Buckel von Netzhaut-Vordrängung. Typische, baumförmig verästelte Netzhautgefässe sind mit + 13 D klar zu sehen, der Sehnerveneintritt mit − 5 D; folglich ist Δ = 18 D, die Hervorragung beträgt etwa 6 mm. Offenbar liegt hinter dem Buckel der abgehobenen Netzhaut gelbliches Gewebe, in dem zwei Aderhautgefässe auftauchen und auch eine strichförmige Pigmentanhäufung. (Vgl. Fig. 1.) Der Buckel zittert nicht bei der Bewegung des Auges, setzt sich aber, nach beiden Seiten zu treppenförmig abfallend, in gewöhnliche, bei Augenbewegung zitternde Netzhautablösung fort. Auch bei seitlicher Beleuchtung gelingt es, den Geschwulstbuckel deutlich zu erkennen.

Fig. 1.

Obwohl für mich die Diagnose einer Aderhautgeschwulst fest stand, beschloss ich doch, da das Auge noch einen erheblichen Rest von Sehkraft besass, zunächst die Punction[1] zu verrichten.

Der Stich mit dem schmalen Starmesser wurde unten und ein wenig nach aussen möglichst peripher durch Binde- und Lederhaut verrichtet. Sofort kam gelbliche, nicht fadenziehende Flüssigkeit, danach, als ich die Bindehaut an ihrer Stichwunde mit der Pincette fasste und zeltförmig abhob, ein wenig blutgetränkte Flüssigkeit, welche einen Quadranten der Bindehaut emporhob. Der Augapfel wurde dabei ganz weich.

Zwei Tage später fand ich mit dem Augenspiegel, dass in Folge der Anzapfung des Augapfels die Geschwulst der Aderhaut ganz rein hervortrat. (Vgl. Fig. 2, umgek. B.) Die seitlichen Abhebungen der Netzhaut sind fort. Die Aderhautgeschwulst beginnt dicht unterhalb des Sehnerveneintritts, sie hat eine rundliche oder leicht elliptische Begrenzung, etwa 12 mm Länge von vorn nach hinten und etwa 9 mm Breite von rechts nach links und ungefähr 5 mm Hervorragung. (Man sieht die Kuppe mit + 10 D, den Sehnerveneintritt mit — 5 D, $\Delta = 15$ D, $H = {}^{15}/_{3} = 5$ mm.) Die ganze Geschwulstkuppe ist von straff anliegender Netzhaut mit baumförmig verästelten Blutgefässen überzogen. Zwischen der Lage der Netzhautgefässe und dem gelblich[2] erscheinenden Geschwulstgewebe schiebt sich eine schüttere Lage von Pigmentpunkten ein, hier und da ist ein grösseres Pigmentfleckchen, sowie hinter den Netzhautgefässen ein Stück Aderhautgefäss sichtbar. Im aufrechten Bilde erkennt man auch, dass die seitlichen Netzhautabhebungen nicht völlig verschwunden, sondern in platten Faltungen gegen die Seitenflächen des rundlichen Geschwulstknotens gelagert sind.

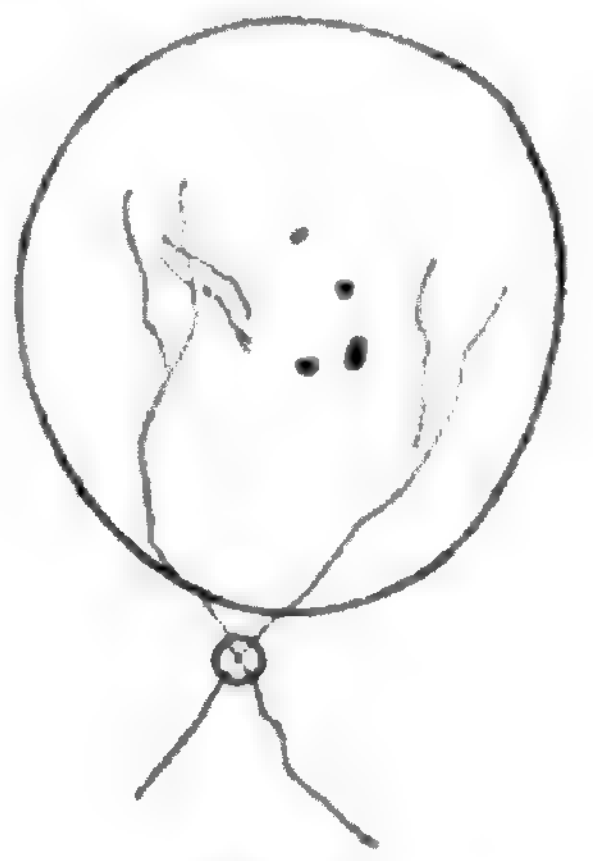

Fig. 2.

Am nächsten Tage (12./XI. 1894) wurde die Ausschälung des Augapfels verrichtet, und zwar nach Cocaïn-Einspritzung[3] unter die Bindehaut, weil die Kranke seit 10 Jahren an einem Herzklappenfehler leidet. Die Schnittfläche des Sehnerven erscheint gesund. Die Kranke fühlt keinen Blitz bei der Durch-

---

[1] Die Punction zur Vervollständigung der Diagnose bei Augengeschwülsten habe ich bereits 1868 (Zehender's Monatsbl.) angegeben, seit 1869 wiederholentlich auch bei Aderhautsarcom geübt, mehrmals mit augenfälligem Erfolg. Sticht man in einen Geschwulstknoten der Aderhaut, von der Lederhaut her, hinein; so kommt reines Blut, während die Abzapfung eines durch Wasser abgehobenen Netzhautbuckels eine gelbliche, fadenziehende Flüssigkeit liefert. Gelangt man mit dem Messer neben dem Geschwulstknoten hinter die durch Flüssigkeit abgehobene Netzhaut, so tritt Flüssigkeit hervor; die weit und schlotternd abgehobene Netzhaut legt sich enger dem Geschwulstknoten an, so dass der letztere mit dem Augenspiegel nunmehr genauer zu erkennen ist. Aber einmal sah ich etwa 4 Jahre nach der Punction, obwohl ich bei der nachfolgenden Ausschälung des Augapfels die punctirte Bindehautstelle sorgfältig entfernt hatte, in dem Trichter der Bindehaut ein kleines schwarzes Fleckchen, das ich sofort im Gesunden herausschnitt. Diese kleine Nach-Operation scheint erfolgreich gewesen zu sein.

[2] Es ist eine bekannte Thatsache, dass Aderhautsarcome, die auf dem anatomischen Durchschnitt ziemlich schwarz aussehen, im Augenspiegel-Bilde eine gelbliche Oberfläche darbieten.

[3] Ich träufle von der 2% Lösung über den Augapfel und spritze von derselben Lösung etwa 1 g (also 0,02, d. h. die Hälfte der grössten Einzelgabe des Cocaïn) in den vier Hauptrichtungen unter die Bindehaut des Augapfels. Nur die Durchschneidung des Sehnerven bleibt schmerzhaft.

Digitized by Google

schneidung des Sehnerven, obgleich das Auge noch gewöhnlichen Druck zu entziffern vermochte. Die Punctionsstelle der Bindehaut wurde nachträglich mit dem Doppelhäkchen gefasst und im gesunden herausgeschnitten. Die Kranke fühlte wenig Schmerz.

Heilung wie gewöhnlich. 12./II. 1895 ist die Kranke wohl auf, Lebergrenzen normal. Ebenso ist August 1896 Alles normal.

Fig. 3 giebt den senkrechten Durchschnitt des Augapfels mit der Geschwulst, Fig. 4 ein frisches Zerzupfungspräparat bei mittlerer Vergrösserung. Die genauere Untersuchung der Geschwulst hat Dr. Ginsberg ausgeführt; er fand ein hell- und kleinzelliges Sarcom, mit Pigment führenden Bindegewebs-Scheidewänden, fast genau so, wie ich es in Knapp's Archiv Bd. X (Fall 3) beschrieben und auf Fig. 11 abgebildet habe.

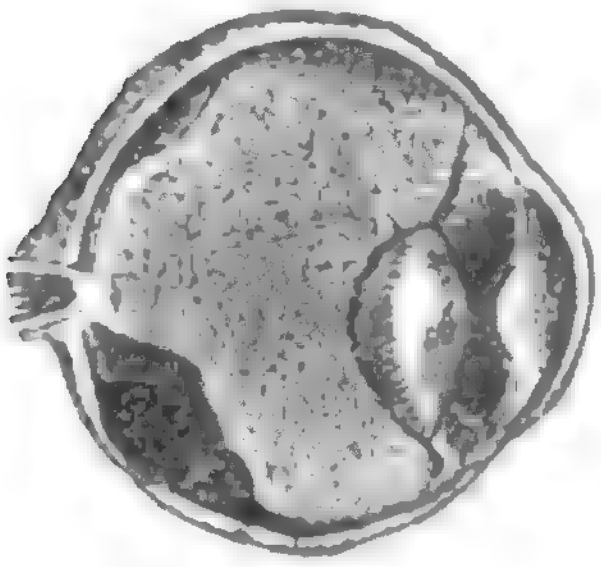

Fig. 3.

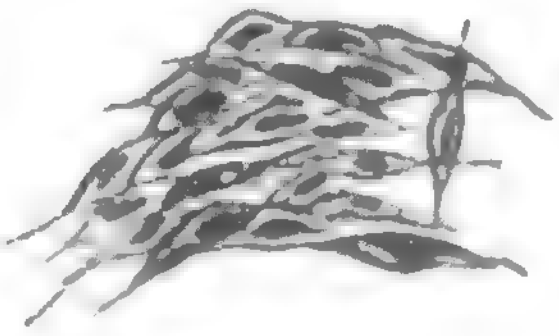

Fig. 4.

Ich bemerke ausdrücklich, dass ich die diagnostische Punction nur selten, bei noch leidlicher Sehkraft des von der Geschwulst betroffenen Augapfels, zu verrichten pflege.

Die starren Buckel der abgelösten Netzhaut sichern auch so die Diagnose.

2. Am 1./VII. 1896 kam der 51jähr. A. L. mit der Angabe, er habe vor 7 Wochen bemerkt, dass sein linkes Auge schlechter, und seit 14 Tagen gar nichts mehr sehe. Seit langer Zeit leide er an linksseitigem Kopfschmerz.

Der Kranke ist sonst kräftig gebaut und frei von anderweitigen Störungen. Das rechte Auge ist völlig normal.

Das linke Auge ist blind bis auf schwachen Lichtschein, der noch dazu nur in einem schmalen excentrischen G.-F. (aussen-unten, vom 30.—60. Grad) nachgewiesen werden kann. Auge reizlos, Spannung normal. Unmittelbar hinter der durchsichtigen Linse treten zwei rundlich begrenzte, starre Netzhautbuckel zu Tage, bei seitlicher Beleuchtung; im aufrechten Bilde erkennt man auch ein baumförmiges Blutgefäss und sieht, dass hinter dem schläfenwärts erscheinenden Buckel treppenförmige Netzhautablösung in die Tiefe steigt. (Fig. 6.) Dasselbe erkennt man im umgekehrten Bilde mit + 20 D. Hinter dem nasenwärts belegenen Buckel erkennt man mit Mühe in der Tiefe eine bernsteinfarbene Masse.

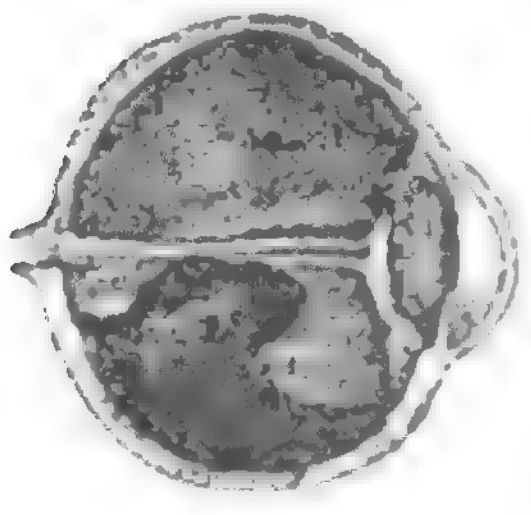

Fig. 5.

Fig. 6.

Ich diagnosticirte Aderhautgeschwulst und rieth zur Entfernung des Augapfels. Am 10./VII. 1896 kam der Kranke zur Aufnahme. Nachdem mehrtägige Untersuchung mich in meiner Ansicht bestärkt, vollführte ich 14./VII. 1896 die Ausschälung des Augapfels, unter Cocaïn, normal.

Der in Formol gehärtete Augapfel wurde 16./VII. 1896 aufgeschnitten und zeigte ein grosses, dunkelschwarzes Aderhautsarcom. (Fig. 5.)

Digitized by Google

Die genauere Untersuchung hat College Ginsberg vorgenommen. „Der Bau der Geschwulst ist ein anderer in den hellen als in den dunklen Theilen. In den ersteren besteht die Geschwulst lediglich aus Spindelzellen, die mit feinem, dunkelbraunem Pigmentstaub erfüllt sind. In den dunklen Theilen dagegen liegen weite, strotzend mit Blut gefüllte, wandungslose Hohlräume; das Gewebe zwischen den letzteren ist vollgestopft mit rundlichen, fast schwarzen Pigmentschollen; nur vereinzelt sieht man auch noch mikroskopisch-kleine Stellen aus den oben beschriebenen Spindelzellen. Regressive Zustände sind nicht zu beobachten. Diagnose wäre also Melanosarcoma fusicellulare cavernosum."

Immerhin giebt es Fälle, wo die Punction, wenn nicht nothwendig, so doch sehr nützlich ist, um uns zur sicheren Diagnose und also zur Entfernung des Augapfels zu entscheiden.

3. Am 21./V. 1893 kam der 66jährige Hr. B. aus Russland, weil sein l. Auge seit December 1892 dunkler geworden. Sonst gesund. Rechtes Auge normal, mit + 2,25 D Sn ^{15}/xx, G.F. n. Das l. Auge hat nur weit excentrisch nach unten schwachen Lichtschein.

Der Augenspiegel zeigt innen-oben eine rundlich begrenzte, pralle Netzhautablösung; mit seitlicher Beleuchtung erkennt man dieselbe auch, wiewohl etwas undeutlich, hauptsächlich nach innen. Die Spannung des Augapfels ist entschieden herabgesetzt. Deshalb

22./V. 1893 Punction; gelbe Flüssigkeit kommt reichlich. Die Sehkraft wird sogar besser; Finger auf 1 m, nach unten zu. Jetzt erkennt man Blutungen in der Netzhautmitte, nach unten Ablösung.

9./VI. 1893. Wenn man geradeaus hineinleuchtet und über den Spiegel fortblickt, um mehr seitlich (nicht bloss senkrecht) zurückgeworfene Strahlen zu erlangen, so erkennt man eine rundlich abgegrenzte, gelbe, von Netzhautgefässen überzogene Geschwulst, von welcher nach unten zu schürzenförmig Netzhautablösung herabsteigt. Die Spannung ist wechselnd, jetzt eher normal.

Ausschälung des Augapfels, unter Cocaïn normal. Es findet sich ein Aderhautsarcom (vgl. Fig. 7), das aussen-unten mit breitem Fuss aufsitzt, dann ein wenig eingeschnürt ist und kugelförmig gegen den Glaskörper vordringt; darüber schürzenförmig gefaltete Netzhautablösung.

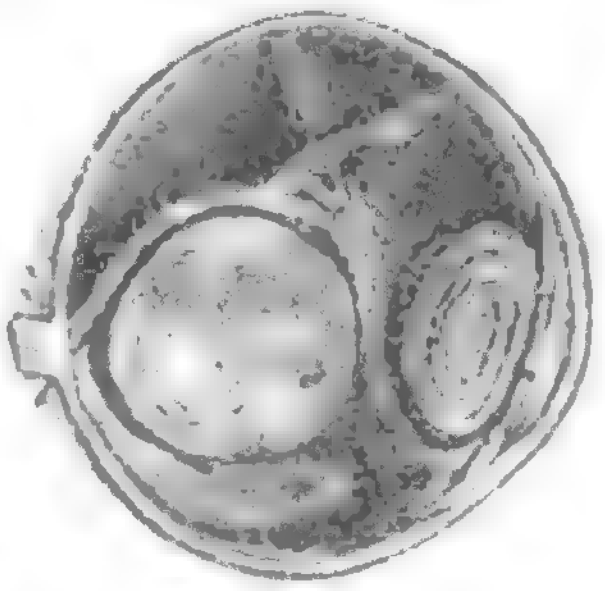

Fig. 7.

24./I. 1896, also nach $2^3/_4$ Jahren, gesund. Unterleibsorgane normal. R Auge normal, L Augenhöhle gesund.

Vor 4 Wochen war ihm, wie ich einer freundlichen Mittheilung des Hrn. Stabsarztes Dr. Geissler verdanke, vom Hrn. Geh.-Rath von Bergmann die eigrosse Geschwulst einer linksseitigen Halsdrüse entfernt worden; die Vena jug. comm. musste unterbunden und ausgeschnitten werden: auf dem Durchschnitt der Drüse zeigte sich sarcomatöser Bau mit melanotischen Einsprengungen. Es ist dies eine sehr seltene Form von Metastasenbildung nach Aderhautsarcom.

Digitized by Google

II. Angeborenes Fehlen des rechten Auges, Plastik behufs Einlegung eines Kunstauges.

Von Dr. L. Steiner in Soerabaya (Java).

Vor einigen Monaten wurde ein 7jähriges chinesisches Mädchen in meine Sprechstunde gebracht, das mit fehlendem rechten Auge geboren war. Sie ist das einzige Kind gesunder, kräftiger Eltern. Schwangerschaft der Mutter und Geburt sollen durchaus normal gewesen sein. Die Familien beider Eltern sind gesund, namentlich ist bei keinem Mitglied derselben, von denen ich mehrere kenne, je eine Missbildung beobachtet worden.

Ich fand Folgendes: Die obere Hälfte des Gesichtes ist rechts auffallend weniger entwickelt, als links. Die Breite der Stirn und der Abstand von der Mitte der Nase bis zur Mitte des Jochbeines sind rechts ungefähr 1 cm kleiner, als links. Dagegen ist die untere Hälfte des Gesichtes, namentlich der Unterkiefer, der Alveolarfortsatz des Oberkiefers und die Zahnreihen auf beiden Seiten gleich. Ebenso der Scheitel und der Hinterkopf. Die Ungleichheit betrifft also nur die Umgebung der Augenhöhlen. Rechts sind die Augenlider eingesunken, das obere leicht nach innen, das untere stark nach aussen gedreht. Die Lidspalte ist klein. Nur mit Mühe kann man die Kuppe des kleinen Fingers in den Bindehautsack einführen. Oeffnet man die Spalte mit einem Lidhalter, so zeigen sich folgende Verhältnisse: Erst sieht man einen engen Sack, dessen Conjunctiva die hintere Seite der Lider oben in einer Ausdehnung von 10 mm, unten von 8 mm bekleidet und sich dann unter Bildung eines Fornix umschlägt, während auf beiden Seiten der Sack nur wenig breiter ist, als die Lidspalte lang, und also nur eine seichte Bucht bildet. Zieht man die Lider stärker aus einander, so öffnet sich in der hinteren Wand ein bisher in einer Falte verborgenes länglichrundes Loch, das in eine hintere kugelige Höhle führt. Zwischen der vorderen und der hinteren Höhle springt überall eine circuläre Falte hervor, wodurch der ganze Sack die Form einer Sanduhr erhält. Die Falte ist namentlich oben und unten stark entwickelt. Sie kann mit einer Sonde verstrichen werden. Das Aussehen der Schleimhaut im vorderen und im hinteren Sack bildet einen auffallenden Gegensatz. Vorn ist sie gleichmässig ziemlich stark geröthet, wie eine blutreiche Lidbindehaut, ohne dass aber einzelne Gefässe sichtbar wären. Hinten ist sie glänzend weiss und von spärlichen feinen, scharf gezeichneten Gefässen durchzogen, ähnlich wie eine gesunde Augapfelbindehaut. An der Falte, welche die Höhlen trennt, setzen sich die beiden Häute scharf von einander ab. Wenn das linke Auge sich bewegt, sieht man rechts, hinter dem Aequator der hinteren Höhle, kleine Dellen auftreten, und man kann ganz deutlich die Wirkung eines oberen, eines unteren, eines inneren und eines äusseren Muskels erkennen. Ebenso ist die Thätigkeit des Hebers des Oberlides und des Orbicularis palpebrarum leicht nachzuweisen. Beim Weinen stürzen rechts wie links Thränen hervor. Es wurden folgende Maasse erhoben:

Höhe der Orbita	rechts 17 mm,	links 27 mm
Breite der Orbita	„ 25 „	„ 35 „
Länge der Lidspalte	„ 15 „	„ 25 „
Abstand zwischen der Mitte der Nasenwurzel und dem inneren Augenwinkel . . .	„ 20 „	„ 18 „

Rechts misst die Tiefe des ganzen Sackes (Sagittaldurchmesser beider Höhlen) 20 mm, wovon 11 mm auf die vordere und 9 mm auf die hintere Höhle fallen.

Digitized by Google

Das Kind ist übrigens durchaus gesund und für sein Alter gut entwickelt. Namentlich sind keinerlei Andeutungen einer Missbildung vorhanden. Das linke Auge ist normal und sieht gut.

Die Eltern wünschten dringend, die Entstellung durch ein Kunstauge zu verdecken. Bei der Enge der Lidspalte und des Bindehautsackes war dieses nicht möglich. Von einer einfachen Verlängerung der Lidspalte nach aussen war nichts zu erwarten, weil der Bindehautsack den äusseren Lidwinkel nur um Weniges überragte. Der Gedanke war naheliegend, die hintere Höhle des Sackes, die ein unbrauchbares Anhängsel bildete, herauszuholen und zur Verbreiterung des Bindehautsackes nach aussen zu verwenden. Ich that dies in folgender Weise:

Am 25. April 1896 Operation in Chloroformnarkose. Entsprechend der Kuppe des Fornix werden das obere und das untere Lid von der Mitte nach aussen durchschnitten und die beiden Schnitte ungefähr 3 mm nach aussen vom äusseren Lidwinkel vereinigt, so dass jetzt die ganze äussere Hälfte der Lidspalte umschnitten ist, ohne dass der Schnitt in die Spalte dringt. Von diesem Schnitte wird, erst mit dem Messer, später mit der Scheere, die Schleimhaut der äusseren Hälfte des Sackes von ihrer Unterlage abgelöst, was ziemlich schwierig ist, theils wegen der Enge des Raumes, theils weil die Schleimhaut keinen Halt hat und vor den Instrumenten stets ausweicht. Dabei wird leider die Wand angeschnitten, so dass sie später eine unregelmässige Wunde zeigte, welche die Naht erschwerte. Nachdem ich so bis an die Kuppe des Sackes gelangt bin, werden nach einander vier gut entwickelte und gespannte Muskelsehnen, welche sich an dieselbe ansetzen, auf den Schielhaken geladen und durchschnitten und die Kuppe weiter mit der Scheere gelöst, so dass endlich der Bindehautsack nur noch an seiner inneren Hälfte vorn mit seiner Unterlage verbunden und sonst überall losgelöst ist. Irgend etwas, das einem Sehnerven ähnlich sähe, wird nicht gefunden, doch kann man wegen der Blutung und der Enge des Raumes in der Tiefe nicht gut sehen. Jetzt wird durch einen tiefen Frontalschnitt hinter der Haut in dem frei bleibenden äussersten Theile des Augenhöhlen-Einganges eine bis nahe an den Knochen reichende Bucht gebildet, und die losgelöste Kuppe des Bindehautsackes in diese Bucht gelegt und durch je eine Matratzennaht, die auf der äusseren Haut geknotet wurde, oben und unten an die Lider befestigt, so dass nun die frühere nasale Wand des Sackes zu hinteren, die temporale zur vorderen, äusseren, und die frühere hintere Kuppe zum äusseren Pol desselben umgelegt wurde. Die Zeichnung stellt einen Horizontalschnitt durch die Lidspalte und den Sack schematisch dar. Die volle Linie entspricht der Haut und der Schleimhaut in ihrer ursprünglichen Lage, die punktirte Linie der umgelagerten Schleimhaut, die schraffirten Partien dem knöchernen Eingang der Augenhöhle, der Lidrand ist durch die Wimpern angedeutet. Nach der Umlagerung kam also a in a', b in b' und c in c' zu liegen. Endlich wird die Lidspalte nach aussen bis in die Hautwunde erweitert und in dem so neugebildeten Winkel in gleicher Weise wie nach einer gewöhnlichen Canthoplastik die Schleimhaut an die Haut genäht und nachher die im Beginn in den beiden Lidern gesetzten Hautwunden durch Nähte geschlossen. Bei der Untersuchung des Bindehautsackes zeigt sich nun, dass die Gegend der früheren Einschnürungsfalte an der äusseren Seite wie ein Sporn in den Sack vordringt. Diese Falte wird eingekerbt und, um die Wiederbildung des Sporns zu verhindern, eine Naht angelegt.

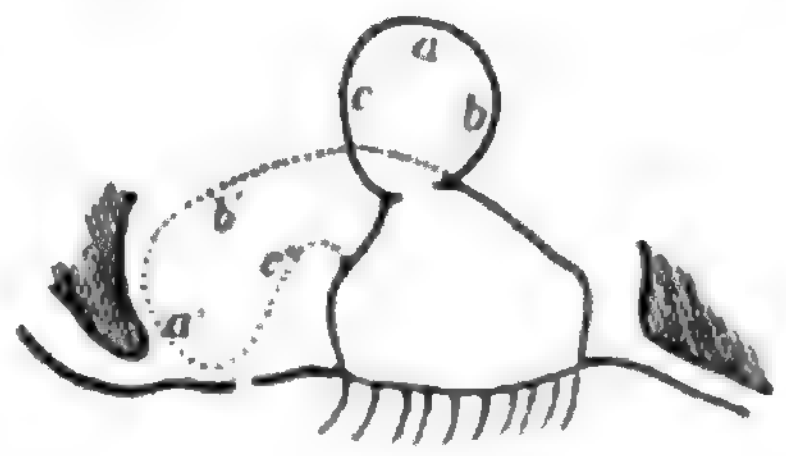

Digitized by Google

Die Wunde heilte per primam intentionem und ohne Fieber. Dennoch war die Heilung eine langwierige, indem die Schleimhaut in der ganzen Ausdehnung, in der sie von ihrer Unterlage abgelöst worden war, lange Zeit geschwollen und empfindlich blieb. Ende Mai notirte ich: Die Lidspalte ist 20 mm lang. Nach aussen vom äusseren Lidwinkel ist eine 2—3 mm tiefe Bucht, die allerdings nicht genau der Lage der Kuppe, die sie gleich nach der Operation hatte, entspricht, sondern etwas nach oben und hinten zurückgewichen ist. (Wahrscheinlich hat die untere Matratzennaht zu früh durchgeschnitten.) In der Mitte ist der Conjunctivalsack 10 mm tief. Es kann jetzt ein 18 mm langes, 11 mm breites und 8 mm hohes Kunstauge, das von mir aus Blei angefertigt und bemalt wurde und das in Europa in Email ausgeführt werden soll, eingelegt werden. Dasselbe wird gut ertragen und maskirt die vorhandene Entstellung ziemlich gut. Seine Kleinheit fällt wegen der geringen Entwickelung der ganzen Umgebung der Orbita wenig auf, wohl aber seine geringe Beweglichkeit.

Mehr als durch das von mir eingeschlagene Verfahren erreicht wurde, war, glaube ich, von einer kosmetischen Operation in den gegebenen Verhältnissen kaum zu erwarten. Man kann ihm vorwerfen, dass es das Auge unbeweglich liess. Allein der Versuch, die stark verkürzten Muskeln aus der Tiefe hervorzuholen und der veränderten Lage der Bindehaut entsprechend neu anzusetzen, an den ich allerdings gedacht habe, hätte wahrscheinlich die Wundverhältnisse nur noch mehr verwickelt, ohne ernste Aussichten auf Erfolg zu haben.

Bei den Fällen von angeborenem Fehlen eines Auges drängt sich die Frage auf, ob das Auge überhaupt nicht gebildet worden, oder ob es erst gebildet und dann nachträglich in irgend einem Stadium des intrauterinen Lebens wieder zu Grunde gegangen ist. Bei unserer Patientin, wie in den meisten Fällen, ist gewiss das letztere anzunehmen. Denn die gute Entwickelung der Augenhöhle, der Lider, der Bindehaut der Thränendrüse und der Muskeln, kurz aller Nebenorgane des Auges, wäre nicht wohl denkbar, wenn das Auge nie bestanden hätte. Man kann sogar als sehr wahrscheinlich annehmen, dass der Bulbus auch jetzt noch nicht ganz verschwunden ist, sondern dass wir in der hinteren Höhle die letzten Reste desselben vor uns hatten, während die vordere Höhle dem Bindehautsacke und die zwischen beiden vorspringende Falte dem Limbus entspricht. Die Sanduhrform des ganzen Sackes, der auffallende Unterschied in der Bekleidung der vorderen und der hinteren Höhle, und namentlich die Art und Weise, wie die vier Augenmuskeln sich an diese letztere ansetzen, sprechen, glaube ich, mit Entschiedenheit für diese Auffassung. Ist dieselbe richtig, so kann man auch die weitere Frage, ob die Bekleidung der hinteren Höhle der Tenon'schen Kapsel oder der Sclera entspricht, die in den bisherigen Fällen offen gelassen werden musste, im letzteren Sinne beantworten. Denn wenn die Sclera spurlos verschwunden wäre, so könnte man sich die Sanduhrform des Sackes und namentlich das Vorhandensein einer dem Limbus entsprechenden Ringfalte nicht wohl erklären.

Gesellschaftsberichte.

1) **Berliner physiologische Gesellschaft.** Sitzung vom 26. Juni 1896.

Hr. J. Hirschberg hält den angekündigten Vortrag: Ueber Blutgefässe der Hornhaut (mit Vorweisung von Präparaten des Hrn. Prof. Schöbl). (Wird in Supplementheft erscheinen.)

Digitized by Google

Hr. Dr. Meissner hält den angekündigten Vortrag: Zur Photographie des Augenhintergrundes.

Im Maiheft der „Comptes rendus“ findet sich ein kurzer Artikel über einen Fortschritt auf dem Gebiete der Photographie des Augenhintergrundes von Roquet; in diesem Artikel spricht Verf. aus, er habe beim Studium der Augenkrankheiten die Ueberzeugung gewonnen, dass eine photographische Fixirung der beobachteten Retinabilder von der grössten Wichtigkeit für das Studium der Augenheilkunde sein würde; es sei zwar möglich, mit dem Helmholtz'schen Augenspiegel den Hintergrund des Auges genügend zu erleuchten und zu inspiciren, aber es sei unmöglich, hiermit ein photographisches Bild zu erzeugen. Im Verein mit Dr. Gerloff (Göttingen) habe ich bereits vor fünf Jahren eingehende Versuche über die Photographie des Augenhintergrundes angestellt, deren Resultate von Hrn. Dr. Gerloff seiner Zeit in den Zehender'schen Monatsheften veröffentlicht wurden. Wir sind bei diesen Versuchen zu relativ befriedigenden Resultaten gelangt und ich gestatte mir Ihnen hier einige Bilder, welche nach der damals von uns angewandten Methode gefertigt wurden, vorzulegen. Die Anordnung unserer Versuche war ganz dem Principe des Helmholtz'schen Augenspiegels entsprechend, nur trat an Stelle des beobachtenden Auges der photographische Apparat. Die sehr üble Eigenschaft der Cornea, in Folge ihrer Krümmung Lichtreflexe zu liefern, wurde durch eine vorgesetzte Wasserkammer, wie Sie dieselben hier sehen, beseitigt. Mit dieser vor das als Object dienende Auge gebrachten Wasserschicht (0,75 % NaCl-Lösung) gewannen wir noch den Vortheil, dass das zum Photographiren nöthige Licht derart diffus in das atropinisirte Auge fällt, dass eine Blendung auch bei stärkstem Lichte ausgeschlossen war. Der von uns damals verwendete Hohlspiegelreflector wurde neuerdings in vortheilhafter Weise durch ein Prisma, welches fest mit der Wasserkammer verbunden ist, ersetzt. Als Lichtquelle diente zum Einstellen Zirkonlicht, zur Aufnahme Blitzlichtmischung nach Gädeke und Miethe.

Ein Grund, welcher veranlassen könnte, das Princip des Helmholtz'schen Augenspiegels zu verlassen, liegt durchaus nicht vor, bedauerlicher Weise theilt der oben citirte Autor das von ihm erfundene neue Verfahren nicht mit. Jedenfalls aber haben wir in Deutschland schon vor fünf Jahren den Nutzen der Photographie des Augenhintergrundes vollkommen erkannt und die damals gewonnenen Bilder erweisen zur Genüge die praktische Verwerthung des Helmholtz'schen Principes.

---

2) Verein St. Petersburger Aerzte. (St. Petersb. med. Wochenschr. 1896. Nr. 16 u. 17.)

Sitzung vom 19. März 1896.

Hr. Eliasberg: Kurzer Bericht über die Thätigkeit der ophthalmologischen fliegenden Colonne im Gouvernement Pensa im Mai und Juni 1895.

Der Vortr. sieht den Nutzen dieser bekannten Einrichtung nicht nur in der dem Kranken gebrachten Hilfe, sondern auch in der ophthalmologischen Ausbildung der Landärzte. Unter 2498 Kranken litten 68,5 % an Trachom; von 286 unheilbar Blinden (11,45 % aller Kranken) waren 34,26 % an Trachom, 14,3 % an Variola, 11,9 % an Glaucom, 9,1 % an Sehnervenschwund, 4,5 % an Blennorrhoe und 2,8 % durch Verletzungen erblindet. Trichiasis war bei 31,5 %, Pannus bei 66,9 % aller Trachomkranken als Folgezustand eingetreten. Grössere Operationen, wie Cataract-Extraction und -Discission, Iridectomien, Trichiasis-Operationen u. dgl. wurden 351, Trachom-Ausbürstungen und -Quetschungen

Digitized by Google

669 gemacht. Als Antisepticum für Instrumente und Bindehautsack wurde Hydrag. oxycyanat. (1:1500) benutzt. Unter den 44 Cataract-Extractionen erlangte nur ein Fall $S = \frac{1}{\infty}$ in Folge schleichender schmerzloser Iridocyclitis chronica, dessen anderes Auge schon viele Jahre an Glaucoma degenerativum erblindet war, 17 zählten Finger von $^1/_3$ bis zu 5 m und mussten am Nachstar discindirt werden, einer bekam S = 0,7, 10 S = 0,5—0,3, 15 S = 0,2—0,1.

Hr. Blessig sieht neben dem Nutzen der Ausbildung der Landärzte auch einen solchen in der Erforschung des Reiches in ophthalmologischer Beziehung. Das Trachom ist die wichtigste Augenkrankheit und häufigste Erblindungsursache. Als beste Behandlungsmethode hat sich die mechanische Entfernung der Follikel, gleichviel auf welche Art, bewährt.

Sitzung vom 2. April 1896.

Hr. Blessig demonstrirt einen Knaben, dem er wegen hochgradiger Myopie und Schichtstar die Linsen operativ entfernt hatte. Bei Kindern kann man die Grenze der Operation tiefer setzen, statt auf 13 auf 10 D, da die Kurzsichtigkeit mit dem Wachsthum und der Entwickelung zunimmt. Der vorgestellte Pat. sah vorher mit 10—12 D R $^1/_{10}$, L $^3/_{10}$, jetzt mit + 5 D $^3/_{10}$—$^4/_{10}$. Das Resultat sei jetzt um so befriedigender, als jetzt ein Fortschreiten der Myopie ausgeschlossen sei, und + Gläser besser vertragen würden als — Gläser. Wichtig sei, vor der Operation die Pupille zu erweitern. Im Ganzen wurden 7 Operationen gemacht, die sich über 3 Monate vertheilten: R Discission der Linsenkapsel, Extraction der Linse, Discission des Nachstares; L dasselbe, nur 2 mal Discission des Nachstares.

Hr. Germann demonstrirt einen analogen Fall von operativer Behandlung hochgradiger Myopie durch Linsen-Extraction. Pat. hatte eine S von $^1/_{10}$ mit — 22 D und — 2 cyl. ↓; ohne Gläser nur Fingerzählen in $1^1/_4$ m. Erst rechts Discission, 3 Wochen später Extraction mit runder Pupille; hierauf links in gleicher Weise. Die Extraction soll der Discission nicht zu rasch folgen; denn je trüber die Linse, um so sicherer kann Alles entfernt werden. Pat. hat jetzt eine S von $^3/_{10}$ ohne Glas, mit schwachem + Glas fast $^1/_2$.

Neuburger.

Referate, Uebersetzungen, Auszüge.

Allgemeine Pathologie und pathologische Anatomie des Auges, von Th. Axenfeld (Marburg), A. E. Fick (Zürich) und W. Uhthoff (Marburg). (Ergebnisse der allgemeinen Pathologie und pathologischen Anatomie des Menschen und der Thiere, herausgegeben von Prof. Lubarsch [Rostock] und Prof. Ostertag [Berlin].)

Das vorliegende Werk ist ein grosses Referat der im Jahre 1894 erschienenen Arbeiten über allg. Pathologie und patholog. Anatomie des Auges.

In dem ersten Abschnitte bespricht Fick die in diesem Jahre genauer beschriebenen Missbildungen, soweit sie anatomisch untersucht sind. Die Ausbeute ist gering und bringt nicht erheblich viel Neues.

Sehr reichhaltig ist die Literatur über Geschwülste des Auges. Hier sind im Ganzen feste Grundzüge gegeben, denen sich das neu Beschriebene anreiht. Zahlreich mitgetheilt sind Epitheliome des Limbus sclerocornealis. Es wird auf die Schwierigkeit hingewiesen, hier die bösartigen Geschwülste von den

Digitized by Google

gutartigen Papillomen scharf zu scheiden, und deshalb Werth auf sorgfältige Entfernung auch gutartig scheinender Limbustumoren gelegt.

Von den seltenen Neubildungen nicht epithelialen Ursprungs am äusseren Auge ist eingehend berichtet über das Xanthelasma, das von den meisten Untersuchern als eine Art fettiger Metamorphose der Endothelien in der Umgebung der Haarfollikel, Drüsen, Gefässe, Nerven aufgefasst wird.

Für die verschiedenartigen Geschwülste der Orbita bringt die Literatur zahlreiche Beispiele. Mehr als früher entschliesst man sich jetzt zur Operation der relativ häufigen, an sich gutartigen Knochengeschwülste, die erst durch Verlagerung, Compression der Nachbarorgane Schaden bringen.

Aus dem Bericht über die Geschwülste des N. opticus und seiner Scheiden geht hervor, wie der Sehnerv auch durch seine Pathologie seine Natur als ausgestülpter Hirntheil offenbart.

Von intraocularen Geschwülsten sind an der Iris häufig Cysten beschrieben, deren Entstehung oft auf ein Trauma zurückzuführen ist. Für spontane seröse Cysten ziehen die Autoren die Schmidt-Rimpler'sche Erklärung heran, nach der sie aus einer der Endothel ausgekleideten Krypten der Iris entstehen, deren Oeffnung nach der vorderen Kammer sich verlegt.

Corpus ciliare und Chorioidea sind ein Lieblingssitz des Sarcoms. Einschlägige Arbeiten stellen das Vorkommen eines reinen Myosarcoms in Frage, da die Unterscheidung von Spindelzellen eines Sarcoms und glatten Muskelfasern ausserordentlich schwierig sei. Der Ursprung der Aderhautsarcome wird von den meisten Autoren in die Schicht der grossen Gefässe verlegt; über die Art der Weiterentwickelung derselben besteht noch keine Klarheit.

Unter „Bakteriologie und Parasiten, äussere Augenerkrankungen" behandeln Uhthoff und Axenfeld ein Gebiet, dem sich gerade in letzter Zeit die Aufmerksamkeit in erhöhtem Maasse zugewandt hat, so dass ausserordentlich viele Arbeiten darüber vorliegen. Uebereinstimmend wurde beobachtet, dass der normale Conjunctivalsack durch zahlreiche Bakterien inficirt ist. Von Interesse ist die Feststellung, dass die Anwendung von Antisepticis keine nennenswerthe Verringerung der Keimzahl zur Folge hat. Berichtet wird wieder über Epidemien von Conjunctivitis, die durch den Koch-Weeks'schen Bacillus verursacht waren. Auch über die Conj. blennorrh. und ihre Erreger ist viel geschrieben und in der Nichtfärbbarkeit der letzteren nach Gram ein sicheres Unterscheidungsmerkmal gegenüber ähnlichen Bakterien angegeben. Sehr wenig Klarheit herrscht über die Aetiologie des Trachoms. Dagegen gewann die Erkennung der Conj. diphther. sehr. Letztere wird in den meisten Fällen auf Infection mit dem Löffler'schen Diphtheriebacillus zurückgeführt. Diese Umwandlung der bisherigen Anschauungen giebt sich auch dadurch zu erkennen, dass gegen die Erkrankung die Serumtherapie viel empfohlen wird. Erwähnt sei noch die Bemerkung des Referenten, wonach das typische Bild des Ulcus corneae serpens vorwiegend eine Pneumokokken-Infection sei.

Unter „Endogene Infection" findet sich ein ausführlicher Bericht über metastatische Ophthalmie, die Axenfeld durch capillare Infection mit fein vertheilten septischen Massen erklärt.

Lebhaft waren 1894 die Erörterungen über Tuberculose des Auges. Die Arbeiten spiegeln die verschiedenen Standpunkte der Schulen wieder, ohne dass neue sichere Grundlagen beigebracht würden.

Nicht geklärt wurde auch durch neue pathologische Beobachtungen die interessante Frage nach der Innervation der Thränendrüse.

Genau anatomisch untersucht wurde die Keratitis punctata. Sie wird für

Digitized by Google

eine exquisit entzündliche, herdförmige Hornhauterkrankung erklärt, bei der Zell-Infiltration fehlt. Daraus ergiebt sich ein Rückschluss auf den Begriff des Infiltrates, für das nicht nothwendig eine Zell-Anhäufung zu fordern ist.

Bei dem Capitel „Syphilis“ weist Fick darauf hin, dass in neuerer Zeit die Ansicht mehr und mehr Anhänger gewinnt, dass nicht nur die ererbte, sondern auch die erworbene Syphilis Keratitis parenchym. hervorrufen könne.

Neu ist die Annahme eines Glaucoma syphilit. bei jugendlichen Individuen, die durch eine Iridectomie nur ganz vorübergehend, durch eine antisyphilitische Kur dagegen dauernd geheilt würden. Der anatomische Nachweis der angenommenen ursächlichen syphilitischen Gefässerkrankung ist nicht erbracht.

Auf dem Gebiete der Gehirn-Anatomie und -Physiologie ist ein grosses Werk von Prof. Henschen in Upsala erschienen, das Axenfeld eingehend bespricht. Es bringt viel Material für die Kenntniss der Hirnphysiologie und besonders der Lage der Sehfunctionscentren.

Ungemein zahlreich sind die Arbeiten über Lymphcirculation und Glaucom. Auch hier gehen die Arbeiten weit aus einander. Während die Existenz einer Druckaushöhlung bestritten und die Veränderung auf Atrophie des Sehnerven zurückgeführt wird, sind die zahlreichen Anhänger der Theorie, dass die Sehstörung bei Glaucom eine Folge der Drucksteigerung sei, in Bezug auf die Bedeutung des Glaucoma simplex nicht einig. Die Ursache des einfacher liegenden secundären Glaucoms blieb in vielen Fällen unklar, erheblich mehr ist dies beim primären Glaucom der Fall. Hier stehen sich die Theorien der Vermehrung der Lymphabsonderung und der Erschwerung des Lymphabflusses gegenüber. Ueber die Lymphcirculation selbst und die Bedeutung der verschiedenen Abflusswege herrscht keine Uebereinstimmung.

Gegen die Bedeutung von degenerativen Veränderungen des Glaskörpers für Netzhautablösungen wendet sich Raehlmann, der die Ablösung der Netzhaut ohne Ruptur durch Diffusionsvorgänge erklärt, bei denen die Netzhaut die Rolle einer dialysirenden Membran spiele.

Von Interesse für die Beurtheilung der Cataracta diabetica ist der Nachweis von Traubenzucker als physiologischen Bestandtheils der brechenden Medien.

Klinische und experimentelle Studien beschäftigen sich mit der Keratitis neuroparalytica. Das Maass des Antheils von Trigeminus und Sympathicus ist nicht sicher, nachweislich haben beide Nerven die Fähigkeit, die Ernährung des Auges zu stören.

In dem Capitel „Augenhöhle“ werden Fälle von Sinuisitis berichtet und dabei auf die Gefahr hingewiesen, welche die Entzündung der Höhlen in der Umgebung des Auges für den Inhalt der Augenhöhle mit sich bringt.

Vielgestaltig sind die Fälle von Augenverletzungen, die im Jahre 1894 beobachtet wurden. Anatomische Untersuchungen ergaben u. A. eine grössere Widerstandsfähigkeit der äusseren Sclerallamellen gegenüber den inneren. Einen neuen Fall von Enophthalmus traumat. deutete Denig durch Trigeminusreizung, nicht ohne Widerspruch zu finden, während neue Fälle von Exophthalmus traumat. sich den bisherigen Anschauungen einreihten.

Unter „Fremdkörper“ werden ausführlich Arbeiten referirt, die sich mit dem chemischen Verhalten in's Augeninnere gedrungener Metallsplitter beschäftigen. v. Hippel meint, dass ein durchgreifender Unterschied zwischen der hämatogenen und siderotischen Pigmentirung nicht existire. Für die Ansicht, dass Glas nicht chemisch indifferent sei, werden neue Belege beigebracht.

Bezüglich der sympathischen Ophthalmie brachten neue Arbeiten keine Sicherheit in das lebhaft umstrittene Gebiet. Spiro.

Digitized by Google

Journal-Uebersicht.

v. Graefe's Archiv f. Ophthalmologie. XLII. 1.

1) **Beiträge zur pathologischen Anatomie und Bakteriologie der eitrigen Keratitis des Menschen,** von Prof. W. Uhthoff und Privatdocent Dr. Th. Axenfeld. (Aus der Universitäts-Augenklinik zu Marburg.)

50 Fälle von eitriger Keratitis wurden pathologisch-anatomisch und bakteriologisch untersucht, darunter

35 Fälle von typischem Ulcus serpens,
10 Fälle von Hypopyon-Keratitis, aber nicht typischem Ulcus serpens,
2 Fälle von Keratomalacie (nekrotische Ulceration im Lidspaltentheil),
2 Fälle von Panophthalm. incip. nach Hornhautulceration,
1 Fall von Keratomycosis aspergillina.

Bei Ulcus serpens zeigte sich in charakteristischer Weise, dass die Verschwärung wesentlich in der Fläche vorrückte, und dass die zuerst ergriffenen Partien manchmal schon wieder mit Epithel bekleidet waren, während in der progressiven Zone frische Infiltration, ulceröser Zerfall und z. Th. Unterminirung des Randes bestand.

Keratomalacie entwickelte sich entsprechend der Lidspalte vorwiegend im unteren Drittel der Hornhaut. Es handelte sich um tiefe kraterförmige Geschwüre, oder um ausgedehnte, durch die ganze Dicke der Hornhaut greifende Nekrose, so dass es leicht zum Durchbruch kam. Perforation der Membr. Descem. wurde nur dann beobachtet, wenn die ganze Hornhaut an der betreffenden Stelle zerstört war, dagegen sahen die Verff. niemals Zerreissungen der Descem., wenn dieselbe noch intactem Hornhautgewebe anlag. Das Endothel war vielfach gequollen und abgehoben, Epithelfetzen lagen, Riesenzellen ähnlich, im Hypopyon, Leukocyten zwischen Endothel und Membran.

Im Hornhautparenchym fand sich Oedem und Erweiterung der Saftlücken, in denen ein- und mehrkernige Leukocyten und Hornhautkörperchen lagen. Letztere zeigten Wucherung bis zu bedeutender Vergrösserung. Ob sie direct zur Eiterbildung beitrugen, war nicht zu entscheiden.

Die Leukocyten wanderten meistens in den oberflächlichen Schichten vom Rande her zum Ulcus hin, die mittleren Schichten waren oft frei, während wiederum nahe der Membr. Descem. eine dichtere Infiltration stattgefunden hatte. Beim centralen Ulc. serp. erfolgte die Zell-Infiltration von der ganzen Peripherie aus, dagegen war bei Keratomalacie nur der untere Rand der Ausgangspunkt.

Die Bowman'sche Membran fehlte stets im Bereiche der Geschwüre, sie zerfällt leicht.

Beim Ulc. serp. kann das Epithel der Hornhaut in grösserer Ausdehnung um das Geschwür herum fehlen und andererseits im Bereiche der früheren Ulceration Wucherung zeigen. In einem Falle fand sich auch bei Keratomalacie der untere Rand eines grossen Geschwürs mit einer mehrschichtigen Epitheldecke überkleidet.

Bei Keratomalacie mit nekrotischer Hornhautverschwärung waren die entzündlichen Erscheinungen an Iris, Corp. cil. und Kammerwinkel weniger heftig, als beim Ulc. serp. Das Hypopyon stammte nicht aus der Hornhaut, sondern aus der Iris und dem Fontana'schen Raume. In einem Falle von Glaucoma absolutum mit Irideremie und Atrophie des Corp. cil. fehlte trotz einer ausgedehnten septischen Hornhautulceration das Hypopyon fast ganz. Je centraler der Sitz des Ulc. serp. ist, um so grösser ist die Neigung zur Hypopyonbildung.

Digitized by Google

Bei Panophthalmie nach septischen Hornhautprocessen erfolgt ein rascher Uebergang der entzündlichen Erscheinungen auf die tieferen Theile, und zwar geschieht die Fortpflanzung der Hauptsache nach in und vor der Retina.

In den 50 Fällen wurden

26 mal nur Fraenkel-Weichselbaum'sche Diplokokken gefunden, darunter 24 Fälle von typischem Ulc. serp. und 2 Fälle von Panophthalmie nach früheren ulcerösen Hornhautprocessen.

7 mal Fraenkel-Weichselbaum'sche Diplokokken gleichzeitig mit anderen Mikroorganismen, darunter 5 Fälle von typischem Ulc. serp.

13 mal keine Fraenkel-Weichselbaum'schen Diplokokken, wohl aber andere Organismen, 4 mal Ulc. serp.

4 mal negativer bakteriologischer Befund, 2 mal Ulc. serp.

Der Fraenkel-Weichselbaum'sche Diplokokkus spielt demnach bei der Entwickelung des Ulc. serp. eine hervorragende Rolle. Selbst nach längerem Bestehen des Ulc. serp. kann man nicht selten Reinculturen von Diplokokken im Geschwürsrande antreffen. Dieselben zeigen wenig Neigung, sich mit anderen Mikroorganismen zu vergesellschaften, bezw. sie vermögen dieselben fernzuhalten. Selbst wenn im Thränensacksecret neben den Diplokokken virulente, zur Gruppe der Ozaenabacillen gehörende Bacillen vorhanden sind, können die Infiltrate der Hornhaut nur Diplokokken aufweisen.

Von den 7 Fällen, in denen neben den Diplokokken noch andere Mikroorganismen gefunden wurden, waren die 5 Fälle von Ulc. serp. jedenfalls vorwiegend von Diplokokken hervorgerufen.

Unter 35 Fällen von Ulc. serp. waren demnach 29 durch Fraenkel-Weichselbaum'sche Diplokokken bedingt.

In den 13 Fällen, wo die Diplokokken fehlten, ist höchst wahrscheinlich der negative Befund bei Ulc. serp. auf ein für Culturen ungeeignetes Präparat von Glycerin-Agar zurückzuführen. Es fanden sich Staphylokokken, Streptokokken allein und neben Staphylokokken, Bacillus pyogenes foetidus (1 mal).

In den 4 Fällen, in denen der Befund ganz negativ ausfiel, handelte es sich, wie die Verff. annehmen, entweder um ungeeignete Präparate — mangelnde Färbbarkeit nach längerem Verweilen in Müller'scher Flüssigkeit — oder um unzureichendes Material und untaugliches Glycerin-Agar.

Dass der Pneumococcus für die Entstehung des Ulc. serp. in erster Linie in Betracht kommt, ist früheren Untersuchern entgangen. Diese auffallende Thatsache erklärt sich vielleicht daraus, dass die Pneumokokken den Nährböden gegenüber sehr empfindlich sind, sich nicht leicht cultiviren lassen und ihre Virulenz rasch verlieren.

Bei anderen Formen eitriger Keratitis fanden sich die Fraenkel-Weichselbaum'schen Diplokokken sehr selten. Dieselben wurden auf normaler Conjunctiva beobachtet, aber weniger häufig, als von anderen Autoren.

Im Hypopyon fanden sich vor Durchbruch der Hornhaut niemals Mikroorganismen.

Ueber die Differentialdiagnose der einzelnen Kokken ist das Nähere im Original einzusehen. Die Fraenkel-Weichselbaum'schen Pneumokokken verlieren, wenn sie in dichteren Massen zusammenlagern, rasch ihre Virulenz und gehen an ihren eigenen Stoffwechselproducten zu Grunde. Diese Eigenschaft bietet eine Erklärung für die eigenartige Form des Ulc. serp. Eine Wunde der Hornhaut wird durch Pneumokokken inficirt, diese entwickeln sich, sterben, sobald sie zu zahlreich werden, ab, und die betr. Partie wird abgestossen. Am Rande des Herdes sind die Kokken weniger dicht gelagert, so dass Vermehrung

Digitized by Google

stattfindet, die so lange andauert, bis die Menge genügend gross ist, um die weitere Entwickelung zu hemmen. So findet unter Wiederholung des geschilderten Vorganges die typische Ausbreitung des Geschwürs statt. Dass der Process sich weniger in die Tiefe erstreckt, liegt vermuthlich daran, dass die Kokken leichter in die geöffneten Saftlücken der Hornhaut eindringen, als in die geschlossen anliegenden hinteren Lamellen.

Die Eiterzellen des progressiven Randes stammen in erster Linie aus der Hornhautperipherie. Die Stoffwechselproducte der Mikroorganismen führen durch Fernwirkung nicht selten zur Erkrankung des Corp. cil., der Chorioidea und des Corp. vitr. Daraus erklärt sich die häufig geringe Wirkung der Iridectomie bei Ulc. serp.

An Gegenständen, welche die Verletzung der Hornhaut zu verursachen pflegen, konnten niemals Kokken nachgewiesen werden. Wahrscheinlich stammen diese vorzugsweise aus dem Thränensack, sowie aus dem Speichel und dem Nasensecret. Die Uebertragung wird meistens durch Wischen mit beschmutzten Taschentüchern und Fingern erfolgen, falls nicht etwa auf normaler oder catarrhalischer Bindehaut Kokken vorhanden sind.

Zum Schlusse beschreiben die Verff. einen selbst beobachteten Fall von Keratomycosis aspergillina. Einem Mädchen, 8 Jahre alt, wird Erde in's Auge geworfen. Es entwickelt sich ein hanfkorngrosses geblähtes Infiltrat, diffuse rauchige Trübung der Hornhaut, Iritis, Hypopyon. Das Infiltrat lässt sich mit einer Nadel als compacte Scheibe von der Unterlage abheben und erweist sich bei der Untersuchung fast als Reincultur von Aspergillus fumigatus. Verlauf der Erkrankung günstig.

---

2) **Ein Fall von Schimmelpilzkeratitis,** von Prof. Dr. Otto Schirmer, Greifswald.

Das Auge eines 14jährigen Knaben, welches nach einer vor 12 Jahren erlittenen Verletzung buphthalmisch geworden war, wurde enucleïrt. 14 Tage vorher hatte sich an demselben ein erbsengrosses, mässig tiefes Hornhautgeschwür entwickelt, welches durch ein eigenthümlich trockenes Aussehen aufgefallen war.

Bei der mikroskopischen Untersuchung zeigte sich, dass die mittleren Partien der Ulceration von dicht gewucherten Mycelien einer Aspergillusart durchsetzt waren. Fructificationen fehlten. Die Mycelien reichten nur in der Mitte des Herdes bis an die Membr. Descemeti und drangen in einem von der früheren Verletzung herrührenden Narbenstrange bis in den Glaskörper vor. An einer Stelle waren sie durch die Membr. Descem. hindurch in die vordere Kammer gelangt.

Ganz wie bei den Leber'schen Thierversuchen befand sich um den Herd herum zunächst eine kernfreie Zone mit gut erhaltenen Hornhautlamellen, und auf diese Zone folgte ein Abschnitt, in dem eine lebhafte Kernvermehrung stattgefunden hatte, wenn auch nicht in dem Maasse, wie es von Leber beschrieben wurde. In den oberflächlichen Hornhautschichten fanden sich neben Pilzfäden ebenfalls zahlreiche Kerne, welche Degenerationserscheinungen zeigten.

Die Pilze hatten ein Hypopyon hervorgerufen. Bemerkenswerth ist, dass in der vorderen Kammer um die Mycelien herum ein Fibrinnetz lag und erst in einiger Entfernung Eiterkörperchen auftraten. Hier wie in der Cornea liessen die unmittelbar um die Pilzherde concentrirten Toxine die Anwesenheit zelliger Gebilde nicht zu.

Bisher ist eine Keratomycosis aspergillina beim Menschen noch nicht anatomisch untersucht worden.

Digitized by Google

3) Die Accommodation und die Convergenz bei seitlicher Blickrichtung, von Dr. W. Koster Gzn aus Utrecht.

Wird ein entfernter Gegenstand bei seitlicher Blickrichtung fixirt, so nähern sich die Blicklinien etwas, bleiben aber parallel. Wenn ein in der Nähe befindliches Object seitlich bewegt und fixirt wird, so ist die Entfernung desselben von beiden Augen nicht gleich, und es müsste daher, wenn beide Augen denselben gleichmässig scharf sähen, eine ungleichmässige Accommodation stattfinden. Dies ist nicht der Fall. In der Regel sieht das gleichseitige, nähere Auge scharf, während das andere bei gleichem Accommodationsaufwande nicht genau eingestellt ist und daher ein verschwommenes Bild empfängt. Nur in seltenen Fällen ist das entferntere Auge richtig für das Object accommodirt.

Man hat bisher angenommen, dass, wenn bei seitlicher Blickrichtung die Distanz des Objectes von einem Auge gleich bleibt, so dass die Accommodation sich nicht ändert, auch der Convergenzwinkel gleich bleibe, und beide Augen eine gleich grosse seitliche Ablenkung ausführen. Diese Annahme ist irrig, die Convergenz ist Schwankungen unterworfen.

Wird das Object in einem Kreise seitlich bewegt, dessen Mittelpunkt das gleichseitige Auge ist, so wird der Convergenzwinkel mehr und mehr kleiner, und das entferntere Auge beschreibt einen kleineren Drehungswinkel, als das nähere.

Bewegt man dagegen das Object in einem Kreise um das entferntere Auge, so wird der Convergenzwinkel anfangs grösser, später kleiner, und zwar kleiner, als er bei medianer Stellung des gleich weit entfernten Objectes sein würde. Ist der Convergenzwinkel grösser, so ist der Ablenkungswinkel des entfernteren Auges grösser, als der des näheren; bei Verkleinerung des Convergenzwinkels vermindert sich der Unterschied des Ablenkungswinkels beider Augen, und sobald der Convergenzwinkel diejenige Grösse erreicht hat, welche er bei medianer Objectstellung haben würde, wird der Ablenkungswinkel des näheren Auges grösser, als der des entfernteren.

Die für die mediane Blickrichtung geltenden Gesetze der relativen Accommodationsbreiten treffen bei seitlicher Blickrichtung nicht zu. Bei medianer Blickrichtung ist es leichter, eine stärkere als eine schwächere Convergenz bei gleicher Accommodation aufzubieten, bei seitlicher Blickrichtung treten an der Grenze des binocularen Blickfeldes gekreuzte Doppelbilder auf, die mit Sicherheit auf Divergenz der Blicklinien hinweisen.

Snellen und Eysselsteyn haben schon früher festgestellt, dass bei steigender seitlicher Blickrichtung der Nahepunkt sich von der Mitte der Basallinie mehr und mehr entfernt. Es besteht also eine Insufficienz der Convergenz, welche auf mechanischen Momenten beruht. Der Internus des entfernteren Auges muss, da dieses einen grösseren Ablenkungswinkel zurückzulegen hat, als das nähere, mehr leisten als der Externus des letzteren, ist aber zu dieser höheren Leistung durch seine anatomischen Verhältnisse um so weniger befähigt.

Durch eine grosse Reihe neuer, sinnreicher Versuche kommt Verf. ebenfalls zu dem Resultate, dass, wenn die seitliche Ablenkung der Richtungslinie etwa 20° übersteigt, der Nahepunkt für die binoculare Accommodation und für die Convergenz mehr und mehr abrückt.

---

4) Ueber Dissemination der Sarcome des Uvealtractus, von Prof. Dr. Th. Ewetzky, Moskau.

In einem der seltenen Fälle von diffusem Melanosarcoma Iridis fanden sich massenhafte Geschwulstzellen im vorderen Theile des Glaskörpers und auf sowie

Digitized by Google

in der Retina, von der besonders der Ciliartheil und die Innenfläche des vorderen Abschnittes ergriffen war. Verf. nimmt an, dass diese Zellen aus der durch eigenartige Pigmentzellen ausgezeichneten hinteren Partie der Geschwulst ausgetreten und in den Bulbus eingewandert sind. Einzeln lagen Pigmentzellen zwischen der Netzhaut und der Membr. hyaloid. und hatten hier dem spaltförmigen Raume entsprechend statt der im Allgemeinen rundlichen eine spindelförmige Gestalt angenommen. An einer Stelle hatten die in die Retina eingewanderten Zellen ein Knötchen gebildet.

Ausgesprochene Theilungsfiguren der Zellen und Kerne deuteten darauf hin, dass die disseminirten Geschwulstelemente volle Lebensthätigkeit entfalteten.

Ferner beschreibt Verf. einen Fall von diffusem Melanosarcom (Fuchs) der Chorioidea, für welches er die Bezeichnung Flächensarcom vorschlägt. Die Geschwulst enthielt myxomatöse Einlagerungen. Der Aussenseite der abgelösten Netzhaut sass eine dichte Schicht von Pigmentzellen auf, zwischen denen eigenartige schwarze Kugeln eingelagert waren. Die Form der Zellen und die Kugeln glichen ganz den in der Geschwulst beobachteten Formen, und diese Uebereinstimmung führt den Verf. zu der Vermuthung, dass auch hier eine Auswanderung von Geschwulstelementen stattgefunden hatte.

---

5) **Ueber das Zusammenvorkommen von Neuritis optica und Myelitis acuta,** von Dr. K. Katz, Assistenten an der Universitäts-Augenklinik in Heidelberg.

Verf. berichtet über die selbst beobachtete Erkrankung einer 56jähr. Frau, bei welcher als Ursache einer vor Kurzem plötzlich aufgetretenen Amblyopie beiderseits Neuritis optica nachgewiesen wurde. Während das Sehvermögen mehr und mehr sank, entwickelte sich eine Myelitis acuta, so dass die Verlegung in die medicinische Klinik nothwendig wurde. Nach länger bestehender Amaurose kehrte ein geringes Sehvermögen wieder. Ophthalmoskopisch: Atrophia n. optic.; Paraplegie und Anästhesie der Beine blieben. Reichlich ein Jahr nach Beginn der Krankheit starb Patientin wahrscheinlich an Apoplexie. Die Section ergab multiple Myelitis spinalis, Atrophie des Chiasma und der Optici.

Nach diesem und 20 aus der Literatur gesammelten Fällen werden die Einzelheiten des gleichzeitigen Vorkommens von Neuritis optica und Myelitis acuta eingehend besprochen.

Verf. vertritt die Ansicht, dass beide Affectionen durch eine gemeinschaftliche, im Blute kreisende Noxe hervorgerufen werden. Die anderweitig aufgestellten Theorien: Uebertragung der Entzündung von der Spina auf die Optici durch den Sympathicus oder durch ascendirende Meningitis sind mit den klinischen und anatomischen Erscheinungen unvereinbar. Die Aetiologie bleibt vorläufig dunkel.

---

6) **Experimentelle Studien und kritische Betrachtungen über die sympathische Ophthalmie,** von Dr. Ludwig Bach, Privatdocenten und I. Assistenten an der Universitäts-Augenklinik zu Würzburg.

Durch Infection des Glaskörpers mit Staphylokokken und Pneumokokken (Fraenkel-Weichselbaum) gelang es bei Kaninchen niemals, auf dem anderen Auge eine entzündliche Affection des Uvealtractus oder des Sehnerven hervorzurufen. Um dem Einwande zu begegnen, dass die bei diesen Versuchen auftretende Panophthalmie die Ausbreitung der Kokken in die Sehnervenscheiden verhindere, wurden die Versuche mit Bakterien angestellt, welche wenig eiter-

Digitized by Google

bildend sind. Tuberkelbacillen, abgeschwächte Pneumokokken und Staphylokokken ergaben gleichfalls ein negatives Resultat. Ebensowenig konnte durch directe Infection des Sehnerven mit den genannten Bakterien eine sympathische Erkrankung des zweiten Auges hervorgerufen werden. Die Staphylokokken und Pneumokokken waren culturell nach 2—3 Wochen nicht mehr nachweisbar, nur die Tuberkelbacillen hatten sich über das Chiasma hinaus ausgebreitet.

Bei 16 menschlichen Augen, von denen 12 bei drohender und 4 bei bereits ausgebrochener sympathischer Ophthalmie enucleïrt waren, wurden die Bulbi selbst und die Sehnervenstümpfe bakteriologisch untersucht, das Resultat war aber, obwohl die verschiedensten Nährböden benutzt und obwohl aërob und anaërob gezüchtet wurde, stets negativ.

Deutschmann hat die Thatsache, dass nach Resection des Sehnerven sympathische Ophthalmie auftreten kann, dadurch zu erklären versucht, dass sich zwischen den Enden des Nerven ein feinwelliges Bindegewebe bildet, durch welches in den Subduralraum injicirte Tusche zu dem peripheren Nervenstück gelangen kann. Dagegen fand Verf. in Uebereinstimmung mit Velhagen, dass zwischen den beiden Nervenenden ein derbes gefässarmes Narbengewebe entsteht, welches 4 Wochen nach der Resection für Flüssigkeiten, welche unter einem die Spannung des Lig. cerebro-spinalis weit übersteigenden Drucke in den Subduralraum injicirt werden, vollständig undurchgängig ist.

Die von Deutschmann angegebenen Gründe, weshalb es bei Panophthalmie nicht zur sympathischen Ophthalmie kommt, sind nicht stichhaltig. Auch nach Perforation des Bulbus bleiben noch massenhafte Bakterien in demselben zurück, und ist Perforation erfolgt, so hört die Spannung auf, welche nach D. das Vordringen der Mikroben in den Sehnerven verhindern soll. Dass fibrinöse Producte in den Lymphräumen die Wanderung der Kokken hindern, ist nicht wahrscheinlich, findet man doch z. B. bei Endocarditis ulcerosa zahlreiche Mikroorganismen in den fibrinösen Auflagerungen. Uebrigens weiss man, dass Staphylokokken und andere Bakterien durch Fernwirkung Coagulation der Lymphflüssigkeit hervorrufen. Kokken in den Sehnervenscheiden würden daher den Lymphstrom zum Stocken bringen, mit dessen Hülfe die Mikroben den Weg zum anderen Bulbus zurücklegen sollen.

Die Anwesenheit mehrerer Mikroorganismen braucht keineswegs das Bacterium der sympathischen Ophthalmie abzuschwächen, viele Bakterien werden bei Mischinfectionen virulenter, als wenn sie allein vorhanden sind.

Dass Mikroorganismen sich Jahre lang in einem reizfreien Bulbus halten und dann plötzlich zu einem Nachschub der Entzündung führen können, steht nicht in Uebereinstimmung mit Versuchen, welche ergaben, dass z. B. Staphylococcus pyog. aur. nach 2 bis höchstens 5 Wochen im Auge und Sehnerven auch culturell nicht mehr nachweisbar ist. Die Annahme Deutschmann's, dass das Bacterium der sympathischen Ophthalmie auf unseren gebräuchlichen Nährböden nicht wachse, ist schwerlich stichhaltig. Bakterien, welche auf den üblichen Nährböden nicht wachsen, sind auch nicht färbbar. Zudem wies Verf. nach, dass das vermuthete Bacterium der sympathischen Ophthalmie auch auf sterilem Glaskörper nicht zum Wachsen zu bringen war.

Wie die vorstehenden Erörterungen ergeben, ist Verf. ein Gegner der Migrationstheorie. Er fasst die sympathische Ophthalmie als eine neurotische Entzündung auf und sucht diese Anschauung durch folgende Versuche zu stützen.

Wird ein Auge gereizt, so zeigt sich bekanntlich sehr häufig und rasch ein Reizzustand auf dem anderen Auge. Verf. reizte bei verschiedenen Thieren ein Auge durch Berieselung mit Sublimat ($^1/_2$—$1\,^0/_{00}$), durch den faradischen

Digitized by Google

Pinsel, durch mechanische Reizung mit oder ohne Perforation der Bulbushülle, durch Reizung der Hornhaut, an welcher 24 Stunden vorher ein nicht perforirtes Geschwür erzeugt war, durch Einführen von Argent. nitric. in die Hornhaut, und enucleïrte sofort das andere Auge. An diesen Augen wurden in der vorderen Kammer fibrinöse Ausscheidungen und corpusculäre Elemente des Blutes festgestellt. Dieselben fibrinösen Ausscheidungen fanden sich zwischen den Ciliarfortsätzen, in den peripheren Partien des Glaskörpers und seltener zwischen Aderhaut und Netzhaut, doch waren hier corpusculäre Elemente des Blutes nur sehr vereinzelt vorhanden.

Der Nachweis des Fibrins wurde durch Pikrolithioncarmin und durch die Weigert'sche Färbung sicher geführt.

Die geschilderten Veränderungen gleichen ganz denen, welche bei beginnender Iritis und Cyclitis beobachtet werden. Es ist demnach an den sympathisirenden Augen nicht nur Hyperämie, sondern auch Entzündung hervorgerufen worden.

In Uebereinstimmung mit Schmidt-Rimpler erklärt Verf. sich die Entstehung der sympathischen Ophthalmie durch die Annahme, dass ein Reiz durch die Ciliar-, und zwar speciell durch die Gefässnerven übergeleitet wird. Die Ueberleitung kann direct im Circul. art. Willisii und indirect durch Irradiation in der Medulla oblong. erfolgen.

Es kommt wesentlich auf die Dauer und Heftigkeit des Reizes an, nicht auf die Art desselben. Je länger und heftiger der Reiz anhält, um so schwerer werden die Ernährungsstörungen des zweiten Auges sein. Grössere oder geringere individuelle Widerstandsfähigkeit, bereits bestehende Schädigung der Gewebe, besonders der Gefässwandungen des zweiten Auges, können den Ausbruch und Verlauf der sympathischen Ophthalmie beeinflussen. Die Bezeichnung Ophthalmia sympathica ist nach wie vor berechtigt.

---

7) **Ein Fall von Dacryops**, von Dr. V. Francke, I. Assistenzarzt der Universitäts-Augenklinik zu Greifswald.

Bei einem Fall von Dacryops, dessen Aetiologie nicht festgestellt werden konnte, wurde ein 4 mm langes, $2^1/_2$ mm breites und z. Th. $1^3/_4$ mm dickes Stück der Sackwand excidirt. Die anatomische Untersuchung ergab, dass sich an der Conjunctivalseite eine kleine narbige Einziehung befand, von der aus durch die Sackwand ein sehr enger Gang verlief, welcher sich in einen in kurzer Ausdehnung erhaltenen normalen Ausführungsgang fortsetzte. Die Innenwand des Sackes war mit einer einschichtigen Lage länglicher Endothelzellen bedeckt. Dagegen zeigten die normalen Ausführungsgänge eine zweifache Epithellage, innen Cylinderzellen mit länglichem Kern, aussen kubische Zellen mit rundem Kern. Die enge Stelle des Ganges war mit länglichen Endothelkernen ausgekleidet. Die narbige Verengerung eines Ausführungsganges war die Ursache des Dacryops.

---

8) **Arbeiten aus dem Gebiete der Accommodationslehre**, von Prof. Dr. Carl Hess, I. Assistenten an der Universitäts-Augenklinik in Leipzig.

I. Einige neue Beobachtungen über den Accommodationsvorgang.

Die Helmholtz'sche Theorie ist hauptsächlich von Schön und Tscherning bestritten worden, welche beide annehmen, dass die vermehrte Wölbung

Digitized by Google

der Linse nicht durch Erschlaffung, sondern durch erhöhte Spannung der Zonula zu Stande komme.

Um die Frage auf experimentellem Wege zu lösen, untersuchte Verf. zunächst eine Reihe von Augen, welche iridectomirt waren, mit dem Lupenspiegel (Hirschberg, Magnus) und mit der Zehender'schen Binocularlupe. In dem ersten der mitgetheilten Fälle — 60jähr. Frau — fand sich, dass nach Eserin-Einträufelung die Ciliarfortsätze sich dem Linsenrande beträchtlich näherten und vor demselben sichtbar waren. Die bisher unbewegliche Linse zeigte starkes Schlottern. Beide Erscheinungen schwanden nach Atropin-Einträufelung. Bei vorwärts geneigtem Kopfe war das Schlottern weniger stark, als bei rückwärts geneigtem; wahrscheinlich genügte die durch das Gewicht der Linse hervorgerufene Anspannung der Zonula, um das Schlottern zu vermindern. Aehnliche Beobachtungen wurden an zahlreichen anderen Augen gemacht, z. Th. konnte die Erschlaffung der Zonula an ihr selbst und am Linsenrande direct gesehen werden.

Bei jugendlichen Individuen verringert sich der Abstand zwischen den Ciliarfortsätzen und dem Linsenrande häufig nicht. Vermuthlich wird hier bei der Entspannung der Zonula der äquatoriale Durchmesser der weichen Linse kleiner, während die ältere starre Linse diese Formveränderung nicht annimmt.

Um den Einwand zu entkräften, dass die an iridectomirten Augen bestehenden Verhältnisse für gesunde Augen nicht maassgebend sind, wurden auch nicht iridectomirte Augen untersucht und in vielen Fällen nach Eserin-Einträufelung deutliches Iris-Schlottern beobachtet. Verf. schätzt die Häufigkeit des Vorkommens auf 80—90 % aller Augen. Besonders deutlich sieht man das Schlottern, wenn zunächst Homatropin und dann Eserin eingeträufelt wird. Eserin wirkt in diesem Falle früher auf den Ciliarmuskel, als auf die Pupille; bei dem emmetropischen Auge des Verf.'s hatte das Eserin eine Myopie von 4—6 D bewirkt, während die Pupille noch maximal erweitert war. Bei Linsentrübung sieht man das Schlottern besonders deutlich.

Auffallend war, dass bei jugendlichen Individuen häufig schon Schlottern eintrat, während die Eserinmyopie nur 1—2 D betrug. Die Erklärung dieser Erscheinung wurde in der Beobachtung gefunden, dass nur beim Blick in die Ferne die Eserinwirkung gering war, dass aber, sobald ein naher Gegenstand fixirt oder eine Convergenzbewegung gemacht wurde, sofort hochgradige Myopie auftrat. Die Contraction des Ciliarmuskels ist daher nicht gleichmässig.

Man kann das Schlottern der Linse am eigenen Auge beobachten. Wird eine in deutlicher Sehweite aufgestellte und gut beleuchtete Nadelspitze fixirt, so führt dieselbe zitternde Scheinbewegungen aus, und ebenso zeigt das sogen. Linsenspectrum deutliches Zittern.

Bei willkürlicher starker Anspannung der Accommodation ist das Linsenschlottern ohne Weiteres nicht zu beobachten, weil zugleich eine hochgradige Verengerung der Pupille eintritt. Wird aber der Versuch in besonderer Weise angeordnet (cf. Original) und Cocaïn eingeträufelt, welches Mydriasis erzeugt, ohne wesentlich auf den Ciliarmuskel zu wirken, so lässt sich das Linsenschlottern auch bei energischer Accommodation durch schleudernde Bewegungen der Linsenreflexbildchen, die bei kleinen Bewegungen des Auges auftreten, deutlich nachweisen. Also dieselben Verhältnisse wie bei Eserin. Scheer.

Digitized by Google

Bibliographie.

1) Einige Bemerkungen über die Wirkung des electrischen Bogenlichtes auf die Gewebe des Auges, von J. Ogneff. (Pflüger's Archiv. Bd. 63. S. 209.) Die schädlichen Wirkungen des electrischen Bogenlichtes auf das Auge, die sog. Ophthalmia electrica (Conjunctivitis mucopurulenta), Chemosis, Blepharospasmus, Chromatopsie u. A., sind insbesondere bei mit der electrischen Zusammenschweissung von Metallen beschäftigten Arbeitern beobachtet worden; nach Widmark werden sie vorwiegend durch die ultravioletten Strahlen hervorgerufen. Verf. hat nun Thiere (Frösche, Tauben, Kaninchen) unter möglichst dieselben Bedingungen gebracht, unter denen sich die electrisch löthenden Arbeiter befanden, etwa $^1/_2$—2 m von der electrischen Lichtquelle entfernt. Am schlechtesten vertrugen Kaninchen länger dauernde electrische Belichtung; es traten weiterhin zur Conjunctivitis Ecchymosen, Trübung und Ulceration der Cornea, Aufhören der Fresslust, nicht selten der Tod am zweiten oder dritten Tage nach dem Versuche ein. Zum genaueren Studium der Veränderungen am Auge wurden diese, insbesondere die Hornhaut der mikroskopischen Untersuchung unterworfen. Die Ergebnisse, zu denen Verf. dabei gelangt, sind kurz folgende: Eine kurz dauernde Einwirkung (10 bis 15 Minuten) des electrischen Bogenlichtes von grosser Intensität und besonderem Reichthum an violetten und ultravioletten Strahlen wirkt als directer Reiz auf die Kerne der Epithelzellen und fixen Zellen der Hornhaut; eine caryomitotische Zellvermehrung stellt sich als unmittelbare Folge ein. Eine längere Einwirkung ($1^1/_4$ Stunden und darüber) des electrischen Bogenlichtes hat zur Folge eine Nekrose der Zellen, wobei auch in erster Linie die Zellkerne getroffen werden. In den fixen Hornhautzellen geht der Nekrose eine amitotische Kernvermehrung voran. Verschiedene Gewebe und Bestandtheile des Auges reagiren verschieden auf die Lichteinwirkung, am schwächsten äussert sich dieselbe an der Netzhaut. Die Linse und der Glaskörper wurden nicht afficirt. — Die mikroskopischen Bilder giebt eine Tafel wieder. J. Munk.

2) Detached retina, by J. R. Wolfe. (Brit. med. Journ. 22. Febr. 1896.) Im Anschluss an die Verhandlungen der englischen Gesellschaft für Augenheilkunde in der Novembersitzung des Jahres 1895, wo die Vorzüge des operativen Vorgehens bei Netzhautablösung gewürdigt wurden, erinnert Verf. an einen von ihm im November 1893 operirten Fall, der bis jetzt, also über 2 Jahre, sich unverändert gut erhalten hat (vgl. Brit. med. Journ. April 1894). Patient sah vorher nicht einmal Lichtschein und kann jetzt bequem seine Arbeit als Kaufmann versehen. Peltesohn.

3) Zur Kenntniss der Localisation im Kerngebiete des Oculomotorius, von Dr. St. Bernheimer. (Wiener klin. Wochenschr. 1896.) B. exstirpirte einem Kaninchen die vier äusseren, vom Oculomotorius versorgten Muskeln und fand dann bei der Untersuchung des nach 14 Tagen getödteten Thieres bestimmte Veränderungen in den Ganglienzellen des distalen und mittleren Drittels des Kerngebietes, und zwar zumeist des gegenüberliegenden. Die Ursprungsstellen für die intraocularen Muskeln sind vermuthlich im proximalsten Kerngebiet zu suchen. Peltesohn.

4) Ueber Hemianopsie bei Urämie spricht Dr. F. Pick in der Sitzung des Vereins deutscher Aerzte in Prag am 25. October 1895. (Prager med. Wochenschr. 1895. Nr. 45.) Gegen periphere Ursachen der urämischen Amaurose spricht die in vielen Fällen erhaltene Lichtreaction der Pupillen; um

Digitized by Google

einen centralen Ursprung annehmen zu können müssten Fälle vorliegen, wo es zu dem Symptomenbilde von gleichseitiger Hemianopsie gekommen war. Zwei solche Fälle sind in der Literatur bekannt geworden. P. hat nun einen Fall von chronischer Nephritis mit acutem Nachschub beobachtet bei dem plötzlich Amaurose mit erhaltener Lichtreaction bei normalem Spiegelbefund aufgetreten war. Dazu traten Lungenödem und typische Krampfanfälle. Nach eintägiger Amaurose wurde linksseitige Hemianopsie constatirt. Kurze Zeit darauf erfolgte der letale Ausgang und die Section ergab einen auf die Rinde beschränkten encephalomalacischen Herd an der Aussenseite der zweiten rechten Occipitalwindung; mikroskopisch konnte eine Verstopfung einer kleineren Arterie in den zugehörigen Meningen nachgewiesen werden. P. glaubt, dass auch das urämische Gift wie manche andere Gifte zur Gerinnung innerhalb der Gefässe und zu umschriebenen Erweichungen Anlass geben könne. Schenkl.

5) Haemangioendothelioma tuberosum multiplex, von Doc. Dr. A. Elschnig in Wien. (Wiener med. Presse. 1896. Nr. 5.) Ein 30jähriger Kranker zeigte an der Haut des linken unteren Augenlides eine grössere Anzahl dicht gedrängte sandkorn- bis stecknadelkopfgrosse Knötchen von hellgelber Farbe; dieselben waren flach prominirend, scharf begrenzt und nur mit der Haut verschiebbar. Aehnliche Knötchen fanden sich in der Umgebung beider Augen, in der Unterkieferregion und beiderseits in der seitlichen Halsgegend. Später wurden dieselben sowohl an den unteren als an den oberen Lidern constatirt. Die histologische Untersuchung eines exstirpirten Geschwülstchen ergab, dass es sich in dem gegebenen Falle um Endotheliome handelt und konnte gleichzeitig die Abstammung der Endothelzellmassen von den Endothelien der Blutgefässe nachgewiesen, das exstirpirte Geschwülstchen somit als Haemangioendotheliome bezeichnet werden. Schenkl.

6) Ueber retinale Bindegewebsbildung sprach Prof. Dr. Goldzieher in der Sitzung der k. Gesellschaft der Aerzte in Budapest am 23. November 1895. (Wiener med. Presse. 1896. Nr. 1.) Ein 10jähriger geistig etwas zurückgebliebener Knabe zeigte die temporale Hälfte der Papille des linken Auges von einer feinen schleierartigen Membrane bedeckt, welche sich bis gegen die Macula erstreckte. — Aus dem Hilus der Papille, über der beschriebenen Membran, entsprang ein dünner Strang, welcher vom macularen Ende in ein grosses, stark lichtbrechendes blaues Gebilde von flaschenähnlicher Gestalt überging. Der im horizontalen Meridian liegende Strang zeigte zur Retina keine Niveaudifferenz. Das Auge war hypermetropisch (2—3 Diopt.) und zählte Finger in 1.7 Meter. Das rechte Auge war astigmatisch und zeigte maculöse Hornhautflecke. Ueber Hereditätsverhältnisse namentlich Lues, bei der solche Bildungen beobachtet werden, konnte nichts ermittelt werden. Schenkl.

7) Ueber die Anwendung des rohen Petroleums bei Conjunctivitis veröffentlicht Dr. Leon Dubat eine ausführliche Arbeit, in welcher die von Trousseau empfohlene Therapie ausführlich beschrieben wird. Dasselbe wird bei Conjunctivitis catarrhalis, diphtherica, granulosa acuta und purulenta je nach der Intensität der Entzündung ein- oder mehrmal täglich auf die Schleimhaut aufgepinselt, bezw. gebürstet bei Granulosa. Die Behandlung ist schmerz- und gefahrlos, selbst bei Hornhautaffectionen. (Therapeut. Wochenschr. 1896. Nr. 1.) Neuburger.

Um Einsendung von Separatabdrücken wird gebeten.

Verlag von Veit & Comp. in Leipzig. — Druck von Metzger & Wittig in Leipzig.

Digitized by Google

Centralblatt
für praktische
AUGENHEILKUNDE.

Herausgegeben von

Prof. Dr. J. Hirschberg, Geh. Med.-Rath, in Berlin.

Unter ständiger Mitwirkung der Herren Dr. Ancke in München, Dr. Berger in Paris, Prof. Dr. Birnbacher in Graz, Dr. Brailey in London, Prof. Dr. H. Cohn in Breslau, Doc. Dr. Cl. du Bois-Reymond in Berlin, Dr. Dahrenstaedt in Herford, Doc. Dr. E. Emmert in Bern, Dr. Ginsberg in Berlin, Prof. Dr. Goldzieher in Budapest, Dr. Gordon Norrie in Kopenhagen, Prof. Dr. Horstmann in Berlin, Dr. Issigonis in Smyrna, Prof. H. Knapp in New York, Prof. Dr. Krückow in Moskau, Dr. Kuthe in Berlin, Dr. Landau in Coblenz, Prof. Dr. Magnus in Breslau, Surg. Capt. F. P. Maynard in Calcutta, Dr. Michaelsen in Görlitz, Dr. van Millingen in Constantinopel, Dr. Moll in Berlin, Prof. Dr. J. Munk in Berlin, Dr. Neuburger in Nürnberg, Dr. Peltesohn in Hamburg, Doc. Dr. Peschel in Turin, Dr. Purtscher in Klagenfurt, Dr. M. Reich in Charkow, Dr. Scheer in Oldenburg, Prof. Dr. Schenkl in Prag, Doc. Dr. Schwarz in Leipzig, Dr. Spiro in Berlin, Dr. Stiel in Köln.

Monatlich ein Heft. Preis des Jahrganges 12 Mark. Zu beziehen durch alle Buchhandlungen des In- und Auslandes und die Postanstalten des Deutschen Reiches.

October. Zwanzigster Jahrgang. 1896.

Inhalt: **Originalmittheilungen.** I. Schwamm-Krebs der Iris-Hinterschicht. Ein Unicum. Von **J. Hirschberg** und **A. Birnbacher.** — II. Ueber das Auftreten multipler Neubildungen der Hornhaut und Bindehaut. Von Dr. **Adam Szulisławski.**

Klinische Beobachtungen. I. Messing im Auge, von Dr. R. Kuthe. — II. Ein Fall von Extropium uveae congenitum, von Dr. Georg Spiro.

Gesellschaftsberichte. Berliner Ophthalmologische Gesellschaft.

Journal-Uebersicht. 1) Archiv für Augenheilkunde. Bd. XXXI. Die Originalartikel der englischen Ausgabe. Heft III. u. IV. — 2) Zehender's klinische Monatsblätter für Augenheilkunde. 1896. Juli—Sept. — 3) Annales d'oculistique. 1896. Jan.—Februar.

I. Schwamm-Krebs[1] der Iris-Hinterschicht.

Ein Unicum.

Von **J. Hirschberg** und **A. Birnbacher.**

Ein Hauptstück unseres Sonderfachs scheint vor manchen andern bereits eine gewisse Abrundung erfahren zu haben, ich meine das der Augengeschwülste. Zur Klärung unserer Anschauungen haben zwei Dinge besonders beigetragen: erstlich die frühzeitige Erkennung der im Augeninnern wachsenden Geschwülste, besonders mit Hilfe des Augen-

[1] Für Liebhaber — σπογγοκαρκίνωμα oder Carcinoma spongiosum.

Digitized by Google

spiegels; und zweitens der wunderbar einfache Bau des menschlichen Augapfels, in dessen Innern wahre Drüsen vollkommen fehlen. Die einzigen echten Deck- oder Epithel-Zellen im Augeninnern, wirkliche Abkömmlinge des Deck- oder äusseren Keimblattes, bilden den hinteren Belag der vorderen Linsenkapsel; und gerade diese Zellen pflegen niemals zu wahren Geschwülsten auszuwachsen. Darum scheint auch, neben den beiden Haupt-Typen, dem Markschwamm der Netzhaut bei Kindern und dem Sarcom der Aderhaut bei Erwachsenen, im Innern des menschlichen Augapfels echter Krebs als Primärgeschwulst nicht vorzukommen. Aber auch auf diesem abgerundeten Gebiet fehlt es nicht an Ueberraschungen. Die Natur ist reicher, als unsre Einbildungskraft. Gelegentlich werden wir durch eine seltne Geschwulstbildung daran erinnert, dass die Hinterschicht der Regenbogenhaut, welche der Netzhaut, also einem Hirn-Theil, angehört, von Remak's äusserem oder sensoriellem Keimblatt herstammt und darum wohl befähigt ist, eine echte Krebsgeschwulst zu erzeugen.

Am 8./IV. 1894 kam der 26jähr. F. K. mit folgender Angabe: Früher konnte er ganz gut sehen; bis vor 2 Jahren war er Soldat gewesen. Vor $1^1/_2$ Jahren erlitt er eine Entzündung des Auges, Umschläge besserten binnen 3 Wochen. Danach nahm die Sehkraft ab. Seit 4 Wochen heftige Schmerzen und Thränen. Das rechte Auge war immer gesund.

Allgemeinzustand befriedigend. Urin normal. Rechtes Auge völlig normal. Das linke Auge vermag nur noch die Finger auf 30 Zoll Entfernung zu zählen. Das Gesichtsfeld ist von der Nasenseite her bis auf 12° eingeengt.

Der linke Augapfel ist stark gespannt (T + 2) und zeigt mässige Röthung, namentlich einige Venen auf der Lederhaut. Die Hornhaut ist in ihrem oberen Theil etwas gestichelt, die Pupille schräg-oval, die Iris oben verdünnt, verfärbt, stark vorgedrängt; Vorderkammer ganz seicht. Punkte in der Hornhaut, alte Ausschwitzung im Pupillengebiet. Schläfenwärts erkennt man in dem letzteren eine wolkig-zusammengeballte, graue Masse. Das Auge ist nicht durchleuchtbar, die Linse getrübt und nach hinten verschoben.

Sehr bald wurde eine von der Ciliarkörper-Gegend oder Iris-Hinterfläche ausgehende Neubildung diagnosticirt, die binnen 14 Tagen unter unsren Augen zunahm.

Am 27./IV. 1894 sieht man, bei gerader Kopfhaltung des Kranken (Fig. 1) oben (bei *a*) die nach vorn vorgebuckelte und stark verdünnte, bei seitlicher Beleuchtung durchscheinende Regenbogenhaut; am oberen Pupillenrande (bei *b* und *c*) zwei bräunlich-schwarze, kleine Buckel, in der Ebene des Pigmentblattes der Regenbogenhaut; ferner bei *d* eine mehr glatte Hervorragung von dunkler Farbe, tiefer gelegen, als *b* und *c*; sodann bei *e*

Digitized by Google

wolkig graue Massen, als Fortsetzung von *d*, dicht hinter der Iris belegen; endlich, bei *f*, wolkig graue Massen, mehr in der Tiefe, die oben, gegen *b* und *c* hin, buckelartig sich vorwölben.

Wenn der Kranke den Kopf nach hinten neigt, sieht man das in Fig. II gezeichnete Bild. Die Linse ist verschoben, auf der Schläfenseite nach hinten gedrängt.

Es handelt sich also um grosse, geschwulstartige Buckel hinter dem oberen Pupillenrande, die zum Theil von dem Pigmentblatt bedeckt werden.

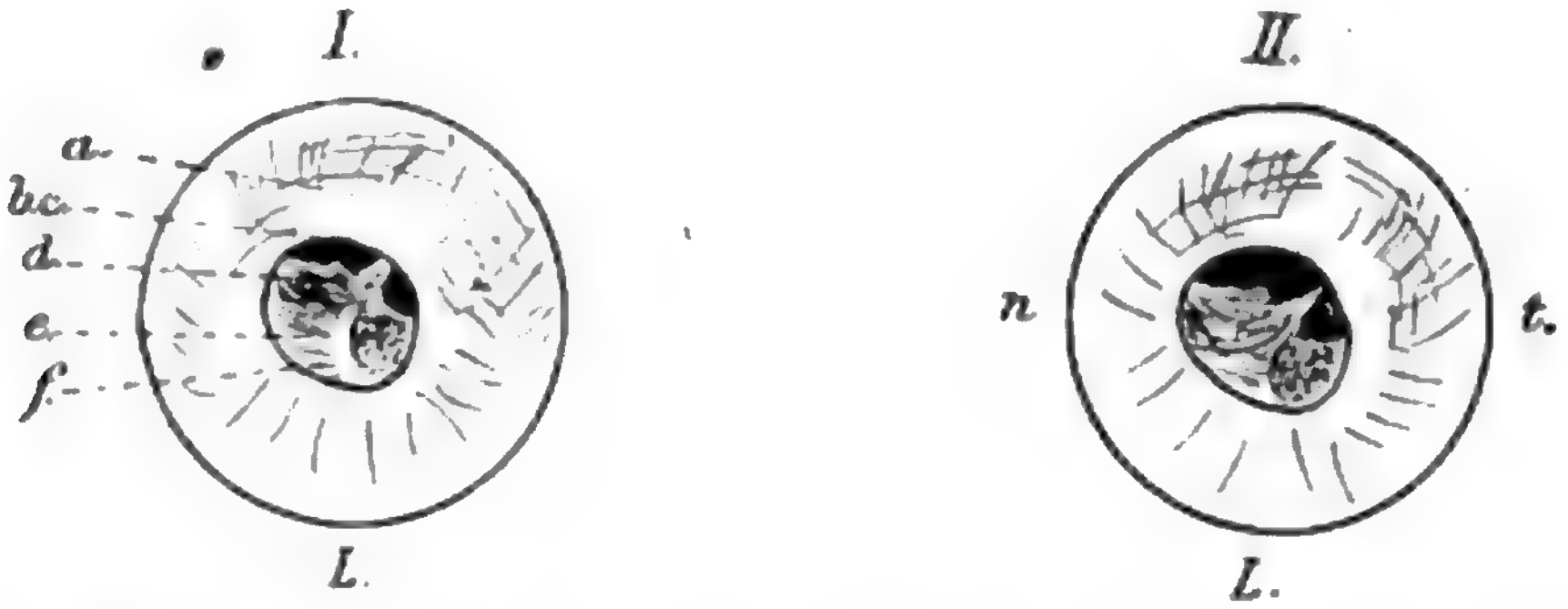

Da der Fall diagnostisch sehr schwierig schien, ward beschlossen, zunächst eine Iridectomie zu verrichten, um nöthigenfalls, wenn dadurch deutliche Geschwulstbuckel freigelegt werden sollten, die Ausschälung des Augapfels nachfolgen zu lassen.

28./IV. 1894: Schnitt, wo allein möglich, innen-unten, mit mittlerer Lanze, genau am Hornhautrande. Sofort fliesst ein wenig fadenziehende Flüssigkeit hervor, doch gelingt es, einen schmalen Irisspalt regelmässig zu bilden. Heilung reizlos. Spannung bleibt hoch. Finger in 20 Zoll.

15./V. 1894: Die Stelle der Iridectomie-Narbe ist leicht vorgewölbt und etwas geröthet. In dem verdünnten und dabei von stärkeren Blutgefässen durchzogenen Gewebe der Regenbogenhaut sitzen zahlreiche, kleine, perlgraue Knötchen, namentlich nach unten zu. Die fraglichen Buckel, die aus der oberen Iris-Hinterfläche hervorzuwachsen scheinen, haben nicht wesentlich an Grösse zugenommen. Der Pigmentwulst zeigt helle Lücken und dürfte das vorgebauchte Blatt der Regenbogenhaut darstellen; die Buckel selber sind pigmentfrei.

27./V. 1894 kam der Kranke und bat flehentlich um Entfernung des Augapfels, da er seit Morgens um 3 Uhr von unerträglichen Schmerzen heimgesucht sei. Eine Morphium-Einspritzung leistet nichts. Deshalb wird der Augapfel ausgeschält; unter Cocaïn, normal.

Die Heilung erfolgte in der gewöhnlichen Weise. Nach mehr als zwei Jahren (31./VII. 1896) stellte sich F. K. wieder vor: er war vollkommen gesund, die linke Orbita und der rechte Augapfel vollkommen normal.

Digitized by Google

Auf dem Durchschnitt des Augapfels erkennt man eine graue Geschwulst, welche oben, von der Nasenhälfte, aus der Regenbogenhaut-Hinterfläche hervorgeht und die Linse zurückdrängt. Der geschwulstartige Charakter der Neubildung ist auf dem frischen Durchschnitt des Augapfels weit deutlicher, als auf den Mikrotom-Schnitten des gehärteten Präparates. Die Länge der Neubildung beträgt über 10, die Breite über 5 mm.

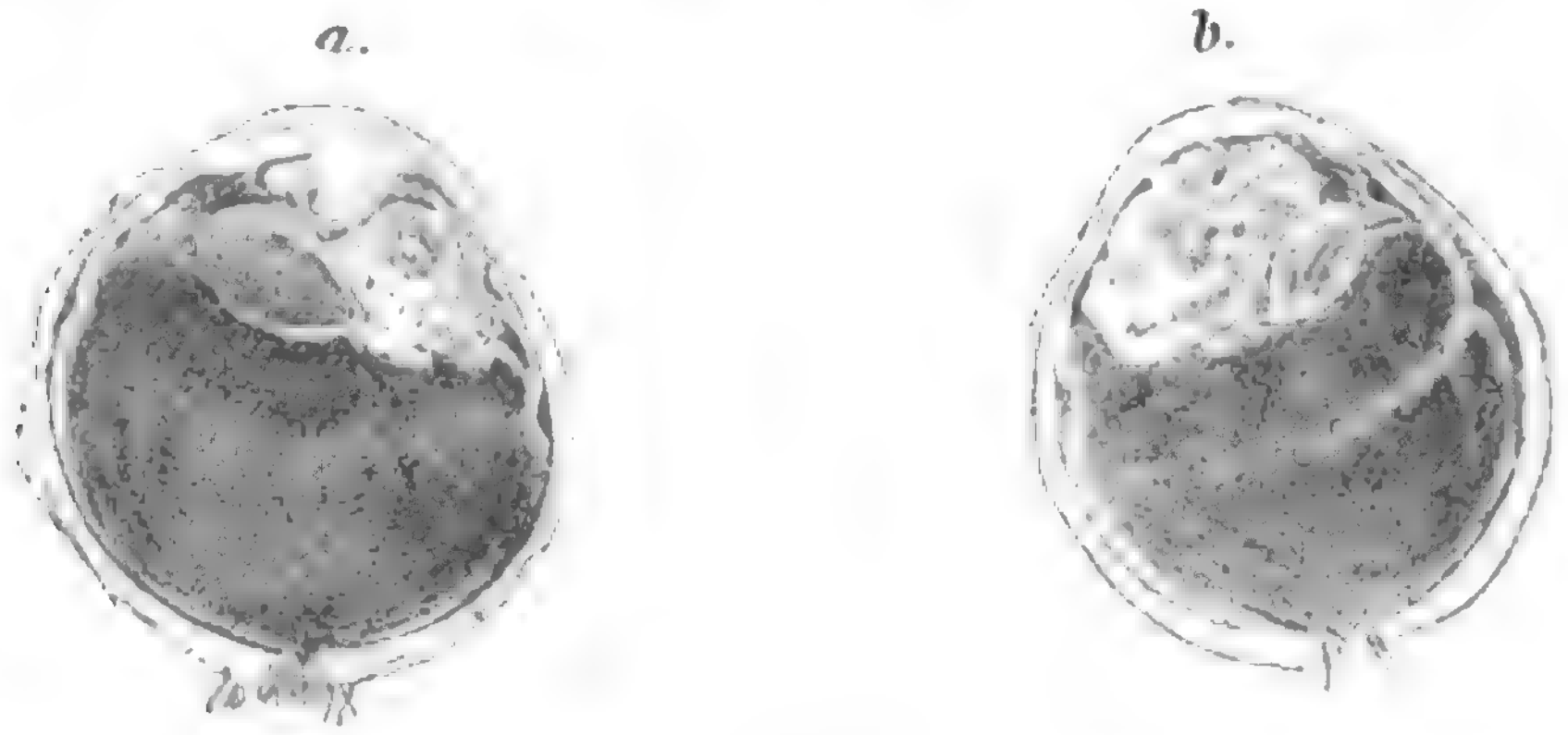

Fig. III.

Fig. III zeigt den frischen Durchschnitt des Augapfels, *a* untere, *b* obere Hälfte. (Diese Zeichnung verdanken wir Hrn. Dr. Scheidemann.)

Makroskopische Beschreibung.

Auf der Fläche eines die Pupille nahezu in ihrer Mitte treffenden Schnittes durch den vorderen Abschnitt des Augapfels fällt vor Allem auf, dass die Linse nicht an ihrem gehörigen Platze sich befindet Sie ist mit ihrem oberen Rande nach hinten und abwärts gedreht und auch im Ganzen etwas nach rückwärts verschoben. (Siehe Fig. 1.)

Als Ursache dieser Lageveränderung findet man eine sehr zartgefügte graue lockere Masse, welche auf dem Durchschnitt äusserst fein porös erscheint und den Eindruck einer zarten Spongie macht. Bei näherer Besichtigung erkennt man, dass diese fremde Masse den oberen Irisantheil bis an die Hornhaut angedrückt hat, und den Raum zwischen der Hinterfläche der Iris und der vorderen Linsenfläche ausfüllt.

Nach hinten reicht sie nicht über den oberen verschobenen Linsenrand zurück, ihre hintere Begrenzung ist eine nach hinten convexe Bogenlinie vom oberen Linsenrand zur Ora serrata retinae hin. Nach vorne reicht die schwammige Masse in die vordere Kammer hinein. Der obere Pupillenrand sowie das Gewebe des oberen Irisantheiles kann von ihr nicht unterschieden werden. Gegen die Hornhaut hingegen ist sie durch die Irisvorderfläche abgegrenzt. Der Pigmentsaum der Pupille scheint sich im Geschwulstgewebe zu verlieren. Nach unten bildet wieder eine vom Pupillenrande bis etwa zur Mitte der vorderen Linsenoberfläche ziehende, nach

Digitized by Google

unten convexe Bogenlinie die Grenze gegen den freien Kammerraum. In der Farbe unterscheidet sich die Geschwulst weder auf der Schnittfläche noch an ihrer sichtbaren Oberfläche von den umgebenden Geweben.

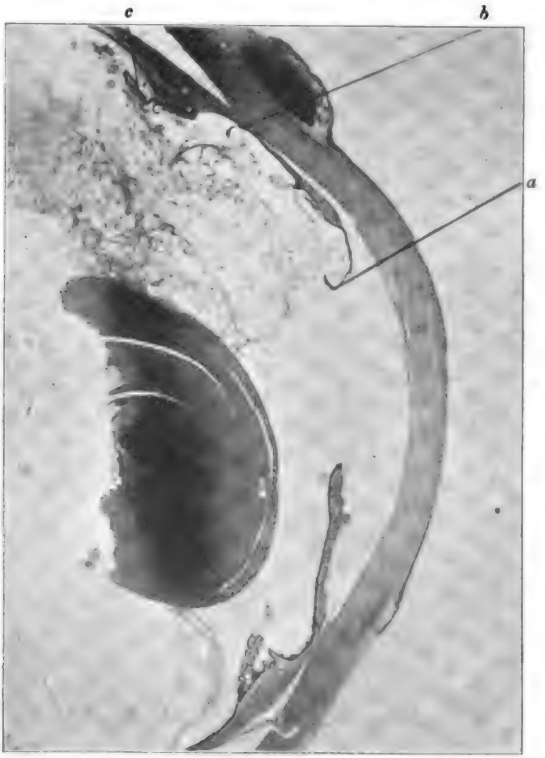

Fig. 1.

Mikroskopischer Befund.

Wenden wir uns vor Allem der Untersuchung jener Geschwulstmasse zu, welche zwischen Linsenrand, Iris und Strahlenkörper eingelagert ist, so finden wir, dass dieselbe in der Hauptsache aus grossen Epithelzellen, mit wohl ausgebildeten, manchmal Vacuolen führenden Kernen und vielem Protoplasma besteht. Diese Zellen sind ohne Zwischensubstanz aneinander gereiht, zu Strängen und vielfach gewundenen, ineinander verflochtenen Röhren angeordnet. (Siehe Fig. 2 u. 3.)

Die Röhren sind, wenigstens zum Theil, dadurch zu Stande gekommen, dass in soliden Zellsträngen die central gelegenen Zellen hydropisch wurden,

Digitized by Google

und so ein in der Axe des Stranges verlaufender Kanal gebildet wurde. (Siehe Fig. 3.)

Man kann diesen Vorgang in allen seinen Stadien vom Anquellen des Protoplasmas der centralen Zellen bis zur ausgebildeten Röhre verfolgen.

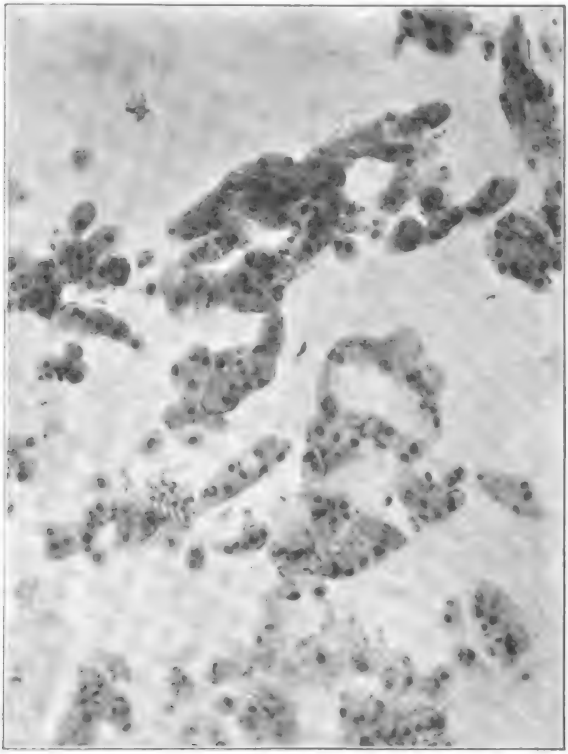

Fig. 2.

Namentlich sind jene Stellen der Geschwulst, die unmittelbar an die hintere Irisfläche grenzen, reich an solchen Bildern.

In dünnen Schnitten sieht man ferner nicht selten, dass zwei an einanderliegende Zellen durch Riffe und Stacheln ganz in derselben Weise mit einander verbunden sind, wie im normalen Epithel.

Zwischen den oben beschriebenen Zellsträngen, und zwar am meisten in dem hinteren Geschwulstantheile, zieht in allen möglichen Richtungen ein faseriges kernloses Gewebe, welches die weiten, stark gefüllten Blutbahnen enthält. Das faserige Gewebe reicht bis unmittelbar an die Blut-

Digitized by Google

säule heran; von einer Gefässwand, sei dieselbe geschichtet oder auch nur aus einer Endothel-Lage bestehend, ist gar nichts zu sehen. Eingebettet zwischen

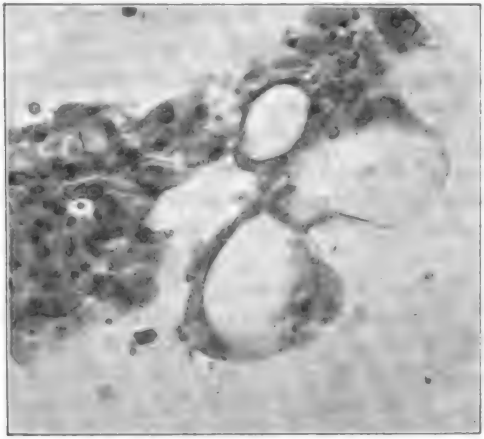

Fig. 3.

den Fasern liegen zahlreiche Haufen von rothen Blutkörperchen und einkernige Leukocyten; in geringerer Menge sind auch mehrkernige weisse

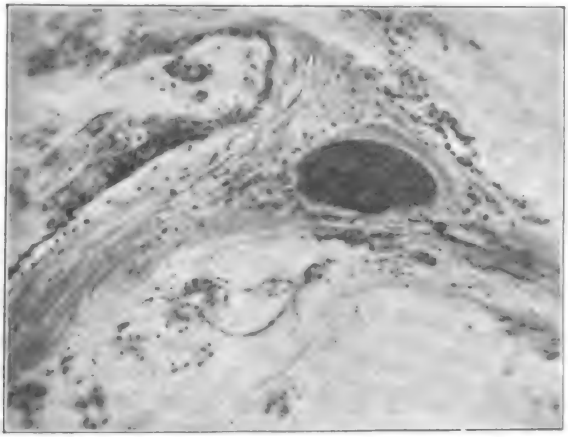

Fig. 4.

Blutkörperchen vorhanden. (Siehe Fig. 4.) Dieses Faserwerk muss wohl als entarteter Glaskörper angesprochen werden.

Digitized by Google

Verfolgt man die Blutbahnen an Schnittreihen in ihrem Verlaufe gegen die Regenbogenhaut zu, so kommt man zu immer grösserem Kaliber und findet endlich eine mächtige, der Irishinterfläche nahezu parallel streichende Blutsäule in Communication mit den erweiterten und strotzend gefüllten Gefässen des Iris-Stroma's.

Auch einzelne freie Pigmentschollen von geringer Grösse sowie Pigmentkörner im Protoplasma der Geschwulstzellen und Leukocyten sind fast in allen Antheilen der Neubildung nachzuweisen.

Da wir zunächst durch die Verbindung der Blutbahnen auf einen innigeren Zusammenhang des Neugebildes mit der Regenbogenhaut geleitet werden, so wollen wir nun auch die Veränderungen in der letzteren betrachten.

Die obere Hälfte der Regenbogenhaut ist am meisten verändert. Im Ciliartheile ist das Stroma verdichtet; es besteht aus festen, der Oberfläche parallel angeordneten Bindegewebsfasern mit reichlichen Kernen, die Blutgefässe sind prall gefüllt, ihre sonst zarten Wandungen verdickt, das Stroma-Pigment weniger in den Zellen enthalten, als vielmehr in groben Schollen im Gewebe lagernd: kurz, dieser Antheil der Iris befindet sich im Zustande chronischer Entzündung mit Uebergang in Narbenbildung. An näher gegen den wagerechten Meridian geführten Schnitten findet man noch kleinzellige Infiltration in flachen Herden angeordnet, als ein früheres Stadium der Entzündung.

Im mittleren und innersten Dritttheile der Regenbogenhaut treten im Pigmentblatte Veränderungen sehr auffallender Natur hervor. Dasselbe ist über den Pupillarrand hinaus vorgeschoben, hakenförmig umgebogen und umklammert gemeinsam mit einer ähnlichen hakenförmigen Ausbiegung im ciliaren Antheile, die Vorderfläche der Geschwulst. (Siehe Fig. 1 *a* u. *b*.)

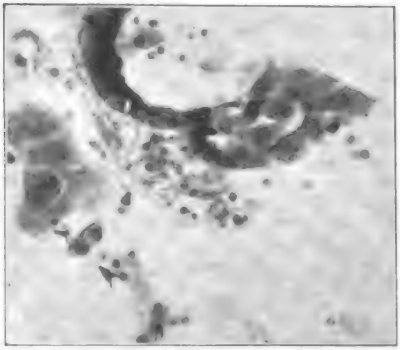

Fig. 5.

Etwa in der Mitte der Irisbreite ist das Pigmentblatt aufgelöst, seine beiden Zellschichten von einander getrennt; die einzelnen Zellen werden pigmentärmer; sie lassen den Kern durchschimmern, und endlich gehen sie in pigmentlose Geschwulstzellen über. Man kann diesen Uebergang von der tiefschwarzpigmentirten Zelle des retinalen Irisblattes bis zur pigmentfreien Epithelzelle der Geschwulst an mehreren Stellen ganz

Digitized by Google

deutlich sehen, so dass ein Zweifel über die Abstammung der Geschwulstzellen nicht bestehen kann. (S. Fig. 5.) Dass auch die Blutgefässe der Geschwulst hier mit denen des Iris-Stroma in Verbindung treten, wurde schon erwähnt.

Wesentlich anders gestaltet sich das Bild in der unteren Hälfte der Regenbogenhaut. Hier ist das Stroma-Gewebe, obwohl auch ein wenig verdichtet, doch nicht so narbig wie oben; nur an der Vorderfläche, sowie am Pupillarrande finden wir einschneidendere Veränderungen. Fast die ganze Vorderfläche ist mit einer zarten Schicht, aus Leukocyten und rothen Blutkörperchen bestehend, überdeckt; ferner liegen sowohl am Pupillarrande,

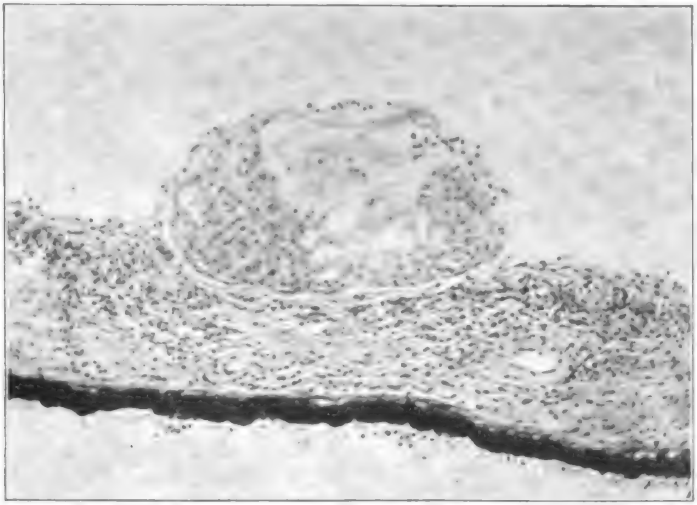

Fig. 6.

als auch vertheilt über die Vorderfläche kleinere und grössere Knötchen auf, welche im Schnitte zum grossen Theile als concentrisch geschichtete Massen von Epithelzellen sich erweisen, von ganz derselben Form, wie die oben beschriebenen Geschwulstzellen. (S. Fig. 6.) Auch die Oberfläche der Knötchen, Einbuchtungen derselben und Hohlräume in ihrem Gefüge enthalten weisse und rothe Blutkörperchen.

Das umgebende Gewebe der Regenbogenhaut zeigt wenig Reaction, es ist nur in unmittelbarer Nähe der Knötchen ein wenig zellig infiltrirt. Eine Gewebsverbindung zwischen Knötchen und Irisgewebe kann nicht festgestellt werden. Ganz analoge kleine Anhäufungen von Geschwulstzellen liegen auch in der hinteren Kammer am unveränderten Pigmentblatte lose

Digitized by Google

auf. (S. Fig. 7 *a*.) Auch sind dort weisse und rothe Blutkörperchen und einzelne isolirte Geschwulstzellen an das Pigmentblatt angeklebt. (S. Fig. 7 *b*.) Die untere Kammerbucht ist von einer zusammenhängenden Geschwulstmasse von demselben histologischen Charakter, wie die Hauptgeschwulst,



Fig. 7.

ausgefüllt, welche sich eine Strecke weit längs der Hornhauthinterfläche hinzieht. (Fig. 7 *c*.) Endlich fand sich auch noch in der glatt geheilten Cornealschnittwunde ein kleines Häufchen von Epithelzellen vollständig reactionslos eingeschlossen. (Fig. 8.) Doch wollen wir nicht behaupten, schon wegen der völlig fehlenden Reaction, dass dies wirklich verschleppte Geschwulstzellen sein müssen, da es ja nicht unmöglich wäre, dass bei der Schnittführung Partikel vom Hornhautepithel in die Wunde gelangten.

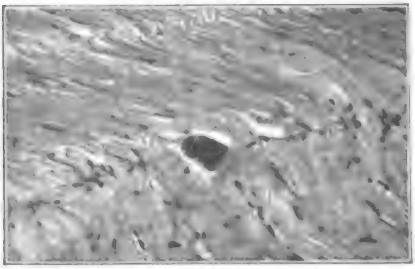

Fig. 8.

Die Veränderungen der übrigen Antheile der vorderen Augapfelhälfte haben einen mehr passiven Charakter.

Die Linse ist zwar im Ganzen nach unten-hinten verschoben, an ihrer vorderen Fläche oben abgeplattet, aber im Gewebe wenig verändert. Es

Digitized by Google

zeigt sich hier und da Wucherung des Kapselepithels in geringem Umfange, einzelne Bläschenzellen und Morgagni'sche Kugeln in der Nähe des oberen Linsenrandes.

Die Zonulafasern sind verdickt, oben (nahe an ihrer Anheftung an die Kapsel) abgerissen; demzufolge durchziehen ihre peripheren Enden in vielfacher Verschlingung und Aufrollung das Geschwulstgewebe.

Die Ciliarfortsätze sind oben durch die andrängenden Geschwulstmassen nach rückwärts gezerrt. (Siehe Fig. 1 *c*.) Es hat den Anschein, als ob bei dieser Ortsveränderung der Zug der in die Geschwulst verflochtenen Zonulafasern einen hervorragenden Antheil hätte. Der Gewebsaufbau der Ciliarfortsätze ist nicht geändert, die Cylinderzellenschichte ist durch anliegende Tumormassen gedrückt und verschoben, doch ist nirgends eine Wucherung dieser Zellen oder ein Uebergang in Geschwulstzellen wahrzunehmen. An der Horn- und Lederhaut ist ausser dem oben erwähnten Epitheleinschluss nichts verändert.

Die vorliegende Geschwulst ist also eine Neubildung, die ihrer Hauptmasse nach aus Epithelzellen besteht, welche ohne jede Zwischensubstanz zu Strängen und Schläuchen angeordnet sind. Und zwar lassen sich diese Zellen als Abkömmlinge des gewucherten Pigmentblattes des oberen Irisantheiles nachweisen. Auch die Ernährungsbahnen führen in das Gewebe der Regenbogenhaut zurück. Aus diesen Gründen ist als Ausgangspunkt der Neubildung der retinale Antheil der Regenbogenhaut zu bezeichnen, um so mehr als alle anderen in Frage kommenden Gewebe keine Spur activer Wucherung zeigen. Der histologischen Structur nach kann der Tumor nur als Carcinom aufgefasst werden.

Im weiteren Fortschreiten nach hinten hat die Geschwulst die oberen Zonula-Fasern von ihrer Linsenanheftung getrennt, die Linse aus ihrer Lage gebracht. Der Glaskörper, an welchen der Tumor nun gelangte, entartete zu einem Fasergewebe und wurde in diesem Zustande von der eigentlichen Geschwulstmasse aufgenommen. In den hinteren Antheilen der Neubildung spielte Entzündung, man kann fast behaupten, Vereiterung, ab: ein Vorgang, der uns bei einem Carcinom nicht auffallen kann. Bei der zarten Beschaffenheit der prall gefüllten Blutbahnen ist auch das häufige Vorkommen grösserer und kleinerer Blutungen erklärlich.

Die Zellanhäufungen an der Iris-Vorderfläche, in der hinteren Kammer und im unteren Kammerfalze sind als einfache Aussaaten der primären Neubildung anzusehen; auch erkennen wir in der letzten Localisation die unmittelbare Ursache der Binnendrucksteigerung.

Der Fall erschien klinisch als ein Unicum. Auch in der zugänglichen Literatur ist kein Fall verzeichnet, welcher mit dem hier beschriebenen ganz übereinstimmen würde. Am nächsten kommt (in klini-

Digitized by Google

scher, wie in anatomischer Hinsicht) die Geschwulst, welche Professor MICHEL[1] 1878 als Endothel- und Epithel-Krebs, von den Ciliarfortsätzen ausgehend, aus dem ausgeschälten Augapfel einer 41jährigen beschrieben. Die hintere Iris-Schicht stand in einem, wenn auch nur losen Zusammenhang mit der Neubildung. Sodann hat 1891 TREACHER-COLLINS,[2] der überhaupt als Drüsen des Strahlenkörpers zahlreiche röhrenförmige Einstülpungen oder Faltungen beschreibt, einen Fall von Drüsenkrebs des Strahlenkörpers erwähnt; das Präparat stammte aus der Sammlung von MOORFIELDS und war vorher als Sarcom beschrieben worden. Derselbe Verf.[3] hat 1894 einen neuen Fall an einer 28jährigen beschrieben. Das linke Auge war 6 Monate zuvor an heftiger Entzündung erkrankt, jetzt blind und gespannt, mit Pupillen-Sperre, und wurde entfernt. Die Geschwulst wächst vom oberen Strahlenkörper, drängt die Regenbogenhaut nach vorn, die Linse nach hinten und ist in den vorderen $^3/_5$ schwarz, in den hinteren $^2/_5$ weiss. Die Zellen sind epithelial und dazu drüsenartig angeordnet. Endlich hat LAGRANGE[4] ein primäres Carcinom der Strahlenkörper-Fortsätze bei einem 8jährigen Knaben beschrieben. Aber das Auge war schon seit der Geburt fast blind gewesen. An dem Ciliarkörper sassen zwei kleine, weisse Knötchen; darin fand man Drüsenschläuche mit Cylinderzellen, auch metatypischen.

Der Ausgang des Carcinomes vom retinalen Antheile der Regenbogenhaut dürfte anfangs etwas befremden, weil wir gewohnt sind, diesen Antheil als ein starres, wohl passiven Locomotionen, aber nicht activer Wucherung fähiges Gebilde aufzufassen. Seit jedoch GUSTAV WOLFF[5] durch seine interessanten Untersuchungen über die Regeneration der Linse, welche der eine von uns (B.) nachgemacht hat und ganz bestätigen kann, klar nachgewiesen, dass das Pigmentblatt der Iris keineswegs seine Proliferationsfähigkeit eingebüsst hat, wird uns die Genese dieser Geschwulst bedeutend einleuchtender erscheinen.

Es soll nicht unerwähnt bleiben, dass sowohl der letzte Fall von TREACHER-COLLINS als der unsrige scheinbar mit einer Entzündung begann. Es ist auch einleuchtend, dass der wahre Charakter einer solchen Geschwulst aus der histologischen Beschaffenheit allein nicht erschlossen werden kann; klinische Beobachtungen des Verlaufes sind unverlässlich. Aber bei der ungemeinen Seltenheit dieser Geschwulstformen

---

[1] Arch. f. Ophth. XXIV. I. 140. Dieser Fall, den TREACHER-COLLINS erwähnt, fehlt in dem Referat von AXENFELD über Carcinom des Ciliarkörpers. (LUBARSCH und OSTERTAG, Ergebn. d. allg. Pathol. 1896.)

[2] Transact. of the Ophth. Soc. XI. S. 55—63. (Vgl. C.-Bl. f. A. 1891. S. 337.)

[3] Ebendas. XIV. S. 83. (Vgl. C.-Bl f. A. 1893. S. 409.)

[4] Tumeurs de l'oeil, Paris 1893, S. 93—101.

[5] „Bemerkungen zum Darwinismus." Biol. Centralbl. Bd. XIV. S. 609 und „Entwicklungsphysiologische Studien." Arch. f. Entwicklungs-Mechanik. Bd. I. Heft 3. S. 380.

Digitized by Google

wird es wohl noch längeren Studiums bedürfen, bis wir zu sicheren Ueberzeugungen gelangt sein werden.

Die Photogramme wurden hergestellt
Fig. 1 mit gewöhnlichem Aplanat;
Fig. 2. 3. 5 mit Zeiss' Apochromat 4 mm Brennweite, Compens-Ocular 4;
Fig. 4. 8 Reichert Obj. 2. Ocular II;
Fig. 6. 7 Zeiss' Apochromat 8 mm Brennweite, Compens-Ocular 4.

Aus der Augenabtheilung des Primarius Dr. E. Machek in Lemberg.

II. Ueber das Auftreten multipler Neubildungen der Hornhaut und Bindehaut.

Von Dr. **Adam Szulisławski.**

Die verschiedenartigsten Neubildungen, vor allen aber die Melanosarcome, die auf der Cornea und Conjunctiva beobachtet werden, entstammen in überwiegender Mehrzahl der Fälle dem Corneoscleralrande, dem Limbus, und haben, neben den, den verschiedenen Geschwulstarten zukommenden Eigenthümlichkeiten, doch manche gemeinsame Eigenschaften. Erstens finden sie sich fast ausnahmslos bei Individuen in vorgerückterem Alter; zweitens, auch in Fällen, wo sie grosse Ausbreitung gewonnen haben, stehen sie mit dem eigentlichen Hornhautgewebe meistens nur in lockerem Zusammenhange, so dass sie sich leicht und ohne Substanzverlust von Seite der Cornea abtragen lassen; und drittens erweist sich die Sclera weniger resistent als die Cornea, so dass Fälle von tieferem Eingreifen der Geschwulst in dieselbe bekannt sind, ja in einem von Sämisch beschriebenen, wegen recidivirendem Melanosarcom enucleïrten Bulbus, war „die Geschwulst mit der Sclera bis gegen den Aequator hin innig verwachsen", und es haben sich ausserdem an verschiedenen Stellen in der Sclera Metastasen in Form von tiefliegenden pigmentirten Zellen vorgefunden. In der Bindehaut selbst geschieht die Fortpflanzung der Geschwulst meist per contiguitatem. Ob und inwiefern auch eine andere Fortpflanzungsart auf der Conjunctiva sich unter Umständen geltend machen kann, wird die Auseinandersetzung des folgenden, von uns auf der hiesigen Augenabtheilung beobachteten Falles von Melanosarcoma corneae zeigen.

R. L., Bauer, wird am 16. April 1895 auf die Augenabtheilung aufgenommen. 55 Jahre alt. Ein hochgewachsener und kräftiger Mann. Ohne hereditäre Belastung. Sonst vollkommen gesund. Verheirathet, drei gesunde Kinder. Giebt an, ungefähr seit einem Jahre eine dunkle Geschwulst auf dem rechten Auge bemerkt zu haben, die, anfangs hirsenkorngross, mit

Digitized by Google

der Zeit immer grösser wurde, in wenigen Monaten Erbsengrösse erreicht habe und seit 2 bis 3 Monaten so schnell wachse, dass gegenwärtig der Schluss der Lider sehr erschwert, beinahe unmöglich werde.

Die Untersuchung ergiebt: R. Lider und Conjunctiva tarsi normal. Aus der Lidspalte ragt in der äusseren Hälfte derselben eine über haselnussgrosse Geschwulst von dunkler grau- bis schwarzbrauner Farbe, von glatter, matt glänzender und leicht gelappter Oberfläche hervor. Bei näherer Betrachtung lässt sich feststellen, dass die Geschwulst, die sich bei Betastung ziemlich derb anfühlt, auf dem äusseren sclero-cornealen Rande sozusagen reitet, nämlich so, dass die äussere Hälfte auf einer Strecke von 6—8 mm fest mit der Sclera verwachsen scheint, die innere dagegen auf die Hornhaut zu liegen kommt und bis in den Pupillenbereich derselben reicht. Die Neubildung ist auf ihrer Unterlage gar nicht verschiebbar. Eine Sonde lässt sich von der cornealen Seite unter die Geschwulst auf 1—2 mm leicht einführen und verschieben, in der äusseren Hälfte gelingt das aber nicht. Augengrund normal. Die Diagnose lautete: Melanosarcoma corneae.

Am 18. April wurde die Abtragung der Neubildung und Cauterisation der wunden Stelle mittelst einer galvanocaustischen Schlinge vorgenommen und ausgeführt. Ich muss aber hervorheben, dass diese Operation weder leicht noch angenehm war. Gleich mit dem ersten Griff der Hakenpincette wurde ein Stück des Tumors weggerissen und es entstand in Folge dessen eine enorme Blutung, die die Operation wesentlich erschwerte und die regelrechte Abtrennung der Geschwulst in toto von ihrer Unterlage unmöglich machte. Die Anwendung des Galvanocauters erwies sich, nicht nur zur Stillung der Blutung, als unumgänglich nöthig, sondern auch zur Vernichtung der bezw. zurückgebliebenen Neubildungsreste, da die Gewissheit, ob alles Krankhafte auf scharfem Wege entfernt wurde, nicht bestand.

In wenigen Tagen trat unter Abstossung des Schorfes und Bildung einer glatten Narbe Heilung ein, und der Mann wurde am 8. Mai 1895 entlassen.

Am 2. Juni 1896 meldet sich derselbe Mann auf unserer Augenabtheilung wegen einer auffallend starken Vergrösserung des rechten Oberlides. Er will ungefähr Ende August vorigen Jahres (also 4 Monate nach Exstirpation des Melanosarcoma corneae) eine Verdickung des rechten oberen Lides bemerkt haben, die mit der Zeit langsam zunahm und seit 2 Monaten in raschem Wachsthum begriffen sei.

Schon von der Ferne sieht man, dass die äussere Hälfte des rechten oberen Lides durch einen etwa wallnussgrossen Körper, dessen Umrisse auf der sonst normalen Lidhaut genau sich abzeichnen, vom Bulbus abgedrängt wird. Bei sanftem Druck auf das obere Lid stülpt sich dasselbe um, und gleichzeitig wälzt sich die ganze, enorm grosse, 23 mm lange, 22 mm breite Geschwulst hervor. Die äusseren Merkmale dieser sind genau dieselben,

Digitized by Google

wie sie beim ersten Tumor beschrieben wurden. Die Grenze zwischen der Geschwulst und der benachbarten gesunden Bindehaut ist überall scharf gezeichnet. Nur der Intermarginalsaum ist auf einer Strecke von 12 mm mit der Neubildung innig verwachsen, die übrige Haut des Oberlides leicht über dem Tumor verschiebbar. Die dem Bulbus zugekehrte Fläche des Melanosarcoms trägt eine deutlich ausgeprägte Delle als Abdruck desselben, und correspondirt mit der nach der Entfernung des ersten Melanosarcoms am äusseren Rande der Hornhaut zurückgebliebenen feinen Narbe.

Am 5. Juni Exstirpation der Neubildung. Die dreieckige, mit nach oben gerichteter Spitze zurückgebliebene Spalte des oberen Lides wurde mittelst einiger Nähte ohne Schwierigkeiten beseitigt. Heilung per primam. Am 14. Juni als geheilt entlassen.

Bei der mikroskopischen Untersuchung erwies sich der Tumor als ein pigmentirtes, kleinzelliges Sarcom mit sehr spärlicher bindegewebiger Stütze und starker Gefässbildung.[1]

Bei näherer Betrachtung dieses Falles bietet sich von selbst die Frage, wie und auf welche Weise die zweite Geschwulst entstanden sei? Wir wollen der Reihe nach alle Möglichkeiten in's Auge fassen.

1. Die zweite Geschwulst konnte unabhängig von der ersteren, also vollkommen selbstständig sich entwickelt haben. 2. Sie bildet eine Metastase der ersteren, oder 3. sie entstand durch Ueberimpfung des primären Melanosarcoms. —

Ad 1. Die erste Möglichkeit, den zweiten Tumor als einen selbstständigen, primären aufzufassen, erscheint als höchst unwahrscheinlich, wenn man bedenkt, wie selten überhaupt Neubildungen dieser Art auf der Conjunctiva tarsi zur Beobachtung kommen, und dass gerade der Limbus die

[1] Wir haben Gelegenheit gehabt, im April dieses Jahres einen zweiten ganz ähnlichen Fall zu beobachten und zu operiren. Er betraf eine 45jähr. Frau, bei der auf dem Limbus des linken Auges ein haselnussgrosses Melanosarcom sass, das zur Hälfte die Pupille bedeckte, mit den äussersten Schichten der Hornhaut in innigem Zusammenhange stand und mit der letzteren einen gemeinsamen Epithelüberzug trug. Es gelang sehr schön, die ganze Geschwulst von ihrer Unterlage zu trennen, und die Heilung erfolgte in wenigen Tagen unter Zurücklassung ganz oberflächlicher, leichter Trübungen am Rande der Hornhaut und einer feinen Narbe auf der Bindehaut. Ganz merkwürdig war eine eigenthümliche Pigmentirung, die sich im Limbus rings um die Hornhaut unregelmässig zerstreut noch vor der Operation vorfand, um am Tage der Operation wieder zu verschwinden, am 3. Tage nach der Operation wieder deutlich zu sehen war und dann allmählich verging. Es dürfte vielleicht das pericorneale Lymphgefässnetz dabei eine Rolle gespielt haben. Die mikroskopische Untersuchung zeigte, dass wir mit einem kleinzelligen Melanosarcom zu thun gehabt haben. Es bestand zwischen beiden Präparaten bloss ein quantitativer Unterschied, da in dem zweiten (von der Frau) nur die Zellen um ein Merkliches grösser und die Bindegewebsfasern zahlreicher und mächtiger waren.

Die Anfertigung sehr schöner mikroskopischer Präparate verdanke ich der Güte des Prosectors am hiesigen allgemeinen Krankenhause, Herrn Dr. Anton Krokiewicz.

Digitized by Google

Lieblingsstätte für Melanosarcomata bildet. Weiter der Umstand an und für sich, dass die zweite Geschwulst kurz nach Exstirpation der ersteren sich zu entwickeln anfing, drängt schon mit Gewalt die Vermuthung auf, dass ein näherer Zusammenhang zwischen diesen beiden Neubildungen bestehen müsse. Und das um so mehr, da unser Patient der sehr wenig gebildeten Klasse von Menschen angehörte, die sich kaum um ihre Gesundheit kümmern, und die um so einer Kleinigkeit willen, wie Dickerwerden eines Lides, besonders wenn es ohne Schmerzen einhergeht, sich bestimmt keine grauen Haare wachsen lassen. Es ist somit selbstverständlich, dass die Verdickung schon ziemlich fortgeschritten sein musste, wenn die Aufmerksamkeit des Mannes darauf gelenkt wurde, dass daher der Anfang des Wachsthums des Neugebildes nicht Ende August, sondern viel früher zu suchen sei. — Es muss auch ausdrücklich hervorgehoben werden, dass die Möglichkeit einer zufälligen Verletzung der Bindehaut des oberen Lides bei der enormen Blutung während der ersten Operation nicht mit voller Sicherheit ausgeschlossen werden könnte, wie auch die Möglichkeit des Zurückbleibens einiger Partikelchen der Geschwulst, was übrigens aus der Art und Weise, wie die Operation ausgeführt werden musste, einleuchtet.

Ad 2. Die Metastasenbildung der Geschwülste überhaupt geschieht auf dem Wege der Lymphbahnen oder der Blutgefässe. Die letzte Fortpflanzungsart bildet nur bei dem vom Blutgefäss-Bindegewebsapparat ausgehenden Sarcom die Regel, sonst wird sie selten beobachtet und ist nur beim Einbruch der primären Geschwulst in die Blutbahn möglich. Ein Blick in unsere Krankengeschichte wird lehren, dass die für das Zustandekommen einer embolischen Metastase erforderlichen Bedingungen in unserem Falle nicht gegeben waren.

Um die Frage, ob vielleicht das zweite Melanosarcom auf dem Wege der Lymphbahnen entstand, zu beantworten, müssen wir auf die Anordnung der Lymphgefässe in der Conjunctiva etwas näher eingehen. — Die erste verlässliche und ausgezeichnete Schilderung derselben stammt von Teichmann. Er unterscheidet die Lymphgefässe der Conjunctiva corneae (Limbus) und die Lymphgefässe der Conjunctiva sclerae. Die ersteren bilden ein zierliches Netz im Limbus conj., welches mittelst zahlreicher Anastomosen mit dem 4—5 mm vom Cornealrande entfernten Lymphgefässnetze der Conjunctiva sclerae verbunden ist. Das letztere besteht aus viel stärkeren Gefässen, die vielfach unter einander anastomosiren, dem Cornealrande parallel ziehen, und endlich in starke klappenhaltige Stämme übergehen, die zum äusseren und inneren Augenwinkel verlaufen. Diese Schilderung wurde durch Waldeyer's eingehende Untersuchungen im Allgemeinen bestätigt, und was in unserem Falle von besonderer Wichtigkeit ist und Waldeyer ausdrücklich betont: dass „die hier besprochenen Lymphbahnen sämmtlich zum inneren und äusseren Augenwinkel hinziehen".

Digitized by Google

Und weiter unten sagt Waldeyer: „Ich habe bei Anwendung des ätherischen Extractes der Anacardium-Nüsse nur die Lymphwege der Conjunctiva bulbi, diese aber, namentlich beim Menschenauge, constant und sehr leicht füllen können.“ — Es wäre somit auf Grund dieser Untersuchungen die Möglichkeit einer Metastase von der Conjunctiva bulbi (bezw. vom Limbus) auf die Conjunctiva tarsi vollkommen ausgeschlossen. — Weitere Untersuchungen desselben Forschers, wie auch Anderer (Schwalbe, Retius), haben ergeben, dass die Cornea und Sclera durch ihr Saftcanalsystem mit conjunctivalen Lymphgefässen in directer Verbindung stehen, womit auch die klinische Erfahrung stimmt, wie der von uns oben angeführte, von Sämisch beschriebene Fall (Melanosarcoma corneae, Metastasen in Sclera) beweist.

Ad 3. Nach den positiven Ergebnissen der Ueberimpfung von Neugebilden von Wehr,[1] Hanau[2] und Eiselsberg[3] verliess die Lehre von Uebertragbarkeit der Geschwülste die Grenzen der Theorie, um in das Gebiet mühsam errungener, streng wissenschaftlicher Thatsachen überzugehen. Es liegen auch klinische Beobachtungen multipler Neubildungen beim Menschen vor, die für diese Art der Uebertragung (d. h. durch Ueberimpfung) geradezu beweisend sind. Ich möchte hier einige dieser Fälle nur beispielsweise anführen.[4]

Kaufmann. Bei einer 81jährigen Frau ein exulcerirtes Cancroid auf dem Handrücken; nach $1^1/_2$ Jahren ein ähnliches auf der Conjunctiva und Cornea bulbi dextri.

Klebs. Cancroide Zerstörung im Gesicht — Plattenepithel-Carcinom an der grossen Curvatur des Magens.

Kraske. Bei einer 43 Jahre alten Frau ein hochsitzendes, circuläres Mastdarmcarcinom — 10 cm unterhalb desselben, ad anum, ein leicht ulcerirter, harter Knoten ($^3/_4$ cm im Durchmesser).

Moxon. Bei einem 48 Jahre alten Mann ein ulcerirtes Carcinom in der Mitte der Speiseröhre. Perforation in die Trachea. Zahlreiche Carcinomknötchen in den unteren Lungenlappen. Ein ganz ähnlicher Fall von

Ebbse, wo die mikroskopische Untersuchung bewies, dass die Zerstreuung der Carcinomknötchen in den unteren Lungenlappen auf dem Wege der Luftröhrchen zu Stande kam.

Lücke. Ein ulcerirtes Carcinom der Zunge und ein kleineres Carcinomknötchen in der Wangenschleimhaut, genau an der Stelle, wo die exulcerirte Zunge und Wange sich berührten.

---

[1] Centralblatt für Chirurgie. 1888. Nr. 24 und 1889. Nr. 29. Carcinom — von Hund auf Hund.

[2] Fortschritte der Medicin. 1889. Nr. 9. Carcinom — von Ratte auf Ratte.

[3] Wiener klin. Wochenschr. 1890. Nr. 48. Fibrosarcom — bei Ratten.

[4] Schimmelbusch. Archiv für klin. Chirurgie. 1889. XXXIX. 4.

Digitized by Google

Bergmann. Bei einem 66jährigen Mann ein 3 Monate altes (nicht ulcerirtes) Carcinom der Unterlippe, und ein 5 Wochen altes Carcinomknötchen an der correspondirenden Stelle der Oberlippe.

Wehr.[1] Ein Fall von mehrfachem Hautcarcinom des Gesichtes bei einer 56 Jahre alten Frau, und ein zweiter von dreifachem Carcinom: der Unterlippe, der Oberlippe und Temporalgegend bei einem 60jährigen Bauer.

Diese und ähnliche Fälle, deren Häufigkeit, seitdem die allgemeine Aufmerksamkeit darauf gelenkt wurde, in der Literatur immer grösser wird, liefern den besten Beweis, dass die Fortpflanzung der Geschwülste durch Ueberimpfung gar nicht zu aussergewöhnlichen Seltenheiten gehört. Der Umstand, dass wir in unserem Falle nicht mit einem Carcinom, sondern mit einem Melanosarcom zu thun gehabt haben, dürfte nicht befremden, da bei Uebertragbarkeit einer Geschwulst durch Ueberimpfung weniger der Ursprung und die Art ihrer zelligen Elemente, als vielmehr die Bösartigkeit der Geschwulst in Betracht gezogen werden muss. Die Melanosarcomata aber gehören bekanntlich zu den bösartigsten und, wenn man sich so ausdrücken darf, zu den giftigsten Neubildungen. Wenn daher, wie es oben (bei 1.) bemerkt wurde, die Möglichkeit vorliegt, dass einige Partikelchen nach der Exstirpation der ersten Geschwulst zufälliger Weise im Bindehautsack zurückgeblieben sind, so konnten sie sehr leicht später zu Impfmaterial werden. Die Zeit der Entstehung der zweiten Geschwulst scheint sehr dafür zu sprechen, obwohl es keineswegs in Abrede gestellt werden dürfte, dass die Keime für die zweite Geschwulst schon früher, d. h. vor der Operation der ersteren, implantirt werden konnten, worauf der Sitz auf der, dem primären Melanosarcom gegenüberliegenden, correspondirenden Stelle des Oberlides hinzuweisen scheint, nur dass es bei der Untersuchung einfach übersehen wurde, oder (was wahrscheinlicher) makroskopisch überhaupt unnachweisbar war. — Zwei bösartige Geschwülste auf zwei sich berührenden Epithelflächen, wie die Ober- und Unterlippe, oder Augapfel- und Lidbindehaut, worin die eine nur selten primär erkrankt, bilden schon an und für sich, was v. Bergmann besonders hervorhebt, „einen vielsagenden Befund". — Die Untersuchungen des Ueberganges des Gesunden in Neubildungsgewebe an den Grenzzonen verschiedener Geschwülste (Waldeyer, Thiersch) haben uns gelehrt, die primären Geschwülste von den Metastasen zu unterscheiden. Wir finden bei den letzteren eine scharfe Grenze zwischen dem Gesunden und dem Neugebilde, so dass die Zellen des Standortes wie verdrängt und zusammengedrückt erscheinen, während bei den ersteren ein allmählicher Uebergang und innerer Zusammenhang nachzuweisen ist. Ob aber diese Regel auch auf die durch Ueberimpfung entstandenen Geschwülste auszudehnen sei, besonders wenn dieselbe in einem gleichen Organ stattfindet, muss, was auch Schimmelbusch richtig hervorhebt, sehr fraglich

[1] V. Congress polnischer Chirurgen. Przegląd lekarski. 1893. Nr. 30.

Digitized by Google

erscheinen. Es ist nicht zu übersehen, wie Tillmanns,[1] der keineswegs zu den Bekennern der parasitären Theorie gehört, mit Recht sagt, dass „das Endresultat beim Carcinom, abgesehen von der veränderten Gewebsanordnung, vor Allem in einer fundamentalen Aenderung der biologischen Eigenschaften der Epithelzellen, so dass dieselben förmlich parasitäre Eigenschaften erlangen, besteht“. Es ist daher kaum denkbar, dass die Zellen des Standortes sich gegen solche mit parasitären Eigenschaften behafteten Einkömmlinge ganz gleichgültig und reactionslos verhalten könnten, es ist vielmehr wahrscheinlicher, dass die letzteren im Gegentheil den bisher gesunden Zellen des Standortes ihre biologischen Eigenschaften aufdrängen, sie so zu sagen anstecken und auf diese Weise in Mitleidenschaft ziehen. Man kann also von dem Verhalten der Grenzzone eines Tumors, bei Ungewissheit, ob es sich um eine primär entstandene oder überimpfte Geschwulst handelt, keine Aufklärung erwarten.

Zum Schluss wird es mir zur angenehmen Pflicht, dem Primarius Herrn Dr. E. Machek für die gütige Abtretung des Materials und dem Herrn Dr. V. Wehr für die Erlaubniss, aus seiner reichen Büchersammlung die nöthige Literatur zusammenzustellen, an dieser Stelle meinen innigsten Dank auszusprechen.

Klinische Beobachtungen.

I. Messing im Auge.

Von Dr. R. Kuthe, Oberarzt an Geh.-Rath Hirschberg's Augenklinik.

I. Fall. — Am 24. August 1894 stellte sich mir während der Abwesenheit des Hrn. Geh.-Rath Hirschberg der 28jährige Förster J. L. aus Ch. mit einer Verletzung des linken Auges vor, welche er vor 8 Tagen durch Explosion einer Messingpatrone erlitten hatte. Sofort nach dem Unfall hatte er selbst durch Zuhalten seines anderen Auges festgestellt, dass das linke erblindet war. Im Laufe dieser 8 Tage war er von fünf Aerzten untersucht und behandelt worden, hatte auch 4 Tage lang in einem Krankenhause gelegen, aus welchem er am Tage vorher als geheilt entlassen worden war.

Die Untersuchung ergab: In dem ziemlich stark geschwollenen linken Oberlide zeigt sich dicht unter dem Augenhöhlenrande eine ungefähr 1 cm lange, $^1/_2$ cm breite, horizontal verlaufende, granulirende Wunde, welche das ganze Oberlid durchsetzt. Das Auge selbst ist stark geröthet, die Pupille weit, die Regenbogenhaut grünlich verfärbt, ihre Zeichnung verwaschen. Der Augenhintergrund ist nicht sichtbar wegen einer starken Glaskörperblutung, welche schon bei focaler Beleuchtung zu sehen ist. Der Augendruck ist nur wenig herabgesetzt. Hell und Dunkel wird nicht unterschieden. Druck auf den Augapfel ist wenig schmerzhaft, dagegen fühlt Pat. heftige Schmerzen bei Bewegungen

[1] Die Aetiologie und Histogenese des Carcinoms. Verhandlungen der deutschen Gesellschaft für Chirurgie. XXIV. Congress 1895.

Digitized by Google

des Auges, besonders beim Blick nach unten. Auch ist die Beweglichkeit des Augapfels nach unten beschränkt.

Da ich sowohl beim Betasten durch das geschwollene Oberlid hindurch, als auch mit der sanft unter das Oberlid geführten Sonde einen festen Gegenstand zu fühlen glaubte, liess ich den Kranken sofort in's Operationszimmer bringen, kochte, während das Auge gehörig cocaïnisirt wurde, die zu benutzenden Instrumente und schritt sofort zur Operation. Während das Auge stark nach unten gezogen wurde, zeigte sich in der Aequatorgegend des Augapfels, etwas schläfenwärts, eine ausgedehnte Wunde mit einem unter dem Niveau der Bindehaut liegenden Fremdkörper, der unter einigen Schwierigkeiten mit der Pincette gefasst und herausgezogen wurde. Er erwies sich als ein über die Fläche gekrümmtes, ungefähr 1 cm breites Stück Messingblech von unregelmässig viereckiger Gestalt. Mit Pulverschleim bedeckt, hatte sich die grössere Hälfte desselben im Glaskörperraum befunden, während der andere Theil unter der Bindehaut versteckt und nur eine kleine Ecke in der Wunde frei lag. Bei der Extraction erschien klarer Glaskörper zwischen den Wundlefzen, floss jedoch nicht aus. Nach sorgfältiger Desinfection wurde die Bindehautwunde, soweit man hinaufreichen konnte, vernäht, dann verbunden und der Kranke zu Bett gebracht.

Die Heilung verlief ganz glatt und ohne die geringsten Schmerzen, so dass Pat. am 20. Tage mit reizlosem Auge entlassen werden konnte.

Während bei der Aufnahme das verletzte Auge nicht Hell und Dunkel unterscheiden konnte, hatte sich das Sehvermögen bis zur Entlassung so weit gehoben, dass Handbewegungen in 2 Fuss Entfernung wahrgenommen wurden. Im Laufe der nächsten Monate schritt die Besserung des Sehvermögens noch insofern fort, als das excentrische Sehen mit der nasalen Netzhauthälfte nicht unbeträchtlich zunahm. Patient zählt jetzt nach mehr als 2 Jahren nach geschehener Verletzung excentrisch Finger in 4—5 Fuss Entfernung.

Dementsprechend zeigt sich bei der Aufnahme des Gesichtsfeldes in der Mitte ein ziemlich dunkles relatives Scotom von ungefähr 10° Ausdehnung, an welches sich nasenwärts ein absolutes Scotom anschliesst, schläfenwärts dagegen ein Bezirk, in welchem das 1 cm grosse Prüfungsobject gut erkannt wird. In der Horizontalen reicht das Gesichtsfeld von 8—80°, im Meridian VII (Gesichtsfeldschema nach Geh.-Rath Hirschberg) von 10—55°, im Meridian IX von 10—40°. Die Ursache dieser theilweisen Functionsunfähigkeit der Netzhaut zeigt uns der Augenspiegel. Schon bei focaler Beleuchtung nehmen wir unten hinter der Linse graugelbe, mit dunklen Streifen durchsetzte Massen von Bindegewebe wahr, die hervorgegangen sind aus einer massenhaften Blutung in den Glaskörperraum hinein. Mit dem Augenspiegel sehen wir, dass diese Massen sich besonders unten und schläfenwärts weit in die Tiefe erstrecken. Nur oben und nasenwärts ist pigmententfärbter Augengrund sichtbar und darin die helle Narbe der Aderhaut.

Die Spannung des linken Augapfels ist gegen die des rechten nicht merklich herabgesetzt.

Erwähnenswerth ist noch, dass die durch Blutfarbstoff bewirkte grünliche Verfärbung der Regenbogenhaut — die Irisfarbe des rechten Auges ist graublau — lange Zeit hindurch sehr deutlich wahrnehmbar blieb. Ein halbes Jahr nach der Verletzung war die linke Regenbogenhaut noch schwach grün; erst nach 8 Monaten hatte sie fast dieselbe Färbung, wie die des anderen Auges.

Der Fall ist in mehrfacher Beziehung lehrreich:

1. Bezüglich der Diagnose zeigt er, wie leicht selbst eine grosse Perforationswunde des Auges mit einem eingekeilten Fremdkörper übersehen werden

Digitized by Google

kann, wenn sie einerseits so versteckt liegt, wie bei unserem Falle, und wenn andererseits die Lider und die Umgebung so hochgradig geschwollen sind, dass die Betastung und regelrechte Betrachtung des Augapfels unmöglich ist. Offenbar war hier die Schwellung des Oberlides in den ersten Tagen nach der Verletzung eine noch viel stärkere als zu der Zeit, in der ich den Kranken zu untersuchen hatte.

2. Bezüglich der Therapie lehrt uns der Fall, dass man selbst bei ausgedehnter Durchtrennung der Augenhäute doch nicht so schnell mit der Ausschälung des Augapfels bei der Hand sein soll, wie dies von den Lehrbüchern für solche Fälle vorgeschrieben und in vielen Kliniken, besonders des Auslandes (England, Amerika), ausgeführt wird. Oft wird sich selbst bei schweren durchbohrenden Wunden, wenn keine Verunreinigung stattgefunden hatte, durch Zuwarten der Augapfel erhalten lassen, vielleicht sogar ein Rest von Sehvermögen wie bei unserem Förster, der sich nicht einmal über eine viel längere Dauer des Heilverfahrens beklagen kann. Für ihn war die Erhaltung des Augapfels noch dazu eine Lebensfrage, da er als Einäugiger wohl kaum in seiner Staatsstellung hätte bleiben können.

Was die Prognose anbetrifft, so dürfen wir dieselbe jetzt, nachdem mehr als 2 Jahre seit der Verletzung verstrichen sind, ohne dass Schrumpfung des Augapfels oder Druckverminderung eingetreten ist, wohl als günstig bezeichnen.

II. Fall. — Am Morgen des 11. August 1896 kam während der Abwesenheit des Hrn. Geh.-Rath Hirschberg der 29jährige Schlosser G. St. von hier in die Klinik und gab an, dass er vor 1 Stunde beim Bearbeiten von Messingplatten an der Bohrmaschine eine Verletzung des linken Auges durch einen Messingsplitter erlitten habe.

Die objective Untersuchung ergab: Auf der Schläfenseite des linken Auges befindet sich, 2—3 mm vom Hornhautrande entfernt, eine ca. 1 mm lange Bindehautwunde, in deren Umgebung ein subconjunctivaler Bluterguss sich pfennigstückgross ausbreitet. In der Tiefe der Wunde sieht man unter der Bindehaut etwas Gelbes durchschimmern. Die Spannung des Augapfels ist stark herabgesetzt. Das Auge hat volle Sehschärfe.

Das rechte Auge hat vor 21 Jahren eine schwere Verletzung durch einen Steinwurf erlitten und ist Pat. wegen hochgradiger Schwachsichtigkeit dieses Auges nicht Soldat geworden. Wie die spätere Untersuchung ergab, sieht das rechte Auge für die Ferne nur $^5/_{60}$, für die Nähe grössere Druckschrift. Die Pupille ist unregelmässig, queroval durch zwei kleine verheilte Sphincterrisse. Im unteren inneren Quadranten der Linse zeigen sich dicke, unregelmässige Trübungen, welche oben in das Pupillargebiet hineinragen.

Es wurde sofort zur Extraction des Messingsplitters geschritten, welcher also nicht viel länger als 1 Stunde im Auge verweilte. Nach sorgfältiger Reinigung des Auges mit Sublimat-Augenwasser und Kochen der Instrumente wurde ein dreieckiger Bindehautlappen mit der Basis nach hinten zurückpräparirt, so dass die Lederhaut freilag und die ca. 1 mm lange, dreieckig gestaltete Lederhautwunde deutlich sichtbar war. Da jetzt die Fremdkörperspitze sich als unter dem Niveau der Lederhautoberfläche liegend erwies, mussten zunächst die oberen Lamellen der Sclera mit der Lanze vorsichtig abgetragen werden, um mit einem Instrument die Spitze fassen zu können. Unsere sog. Backentaschenpincette versagte hierbei gänzlich, da auch jetzt noch die Spitze zu wenig hervorragte; dagegen gelang es mit der kleinsten geraden Irispincette, deren Arme an der Spitze gerieft sind, die Hervorragung zu fassen und den Fremdkörper anstandslos nach aussen zu befördern. Derselbe erwies sich als

Digitized by Google

ein $2^1/_2$ mm langes, in der Mitte 1 mm breites, flach dreieckiges Stückchen Messing mit sehr scharfen Kanten und zwei Spitzen, ähnlich einer Pfeilspitze. Zwischen den Rändern der nicht linearen, sondern unregelmässig dreieckigen Wunde zeigte sich Glaskörper, floss jedoch nicht aus. Nach Berieselung der Wunde mit Sublimat-Augenwasser wurde der dreieckige Bindehautlappen zurückgeklappt und durch eine Naht über der Lederhautwunde befestigt. —

Trotzdem der Kranke so unvernünftig war, sich sofort nach der Operation auf 3 Stunden zu entfernen und schon am 7. Tage die Klinik zu verlassen, um seine Hochzeit zu feiern, erfolgte die Heilung doch vollkommen glatt und reizlos.

Die letzte Untersuchung, 4 Wochen nach der Verletzung, ergab volle Sehschärfe des linken Auges für die Ferne und Nähe. Der Glaskörper war vollkommen klar, der Augenhintergrund normal, ebenso das Gesichtsfeld und die Spannung des Augapfels. Auch die geringe oberflächliche Röthung der Bindehaut in der Gegend des gebildeten Lappens, welche längere Zeit hindurch bestanden hatte, ist verschwunden. Die kleine Narbe der Lederhautwunde ist als dunklere Stelle unter der Bindehaut sichtbar. Eine Vorwölbung der Wundgegend hat nicht stattgefunden.

Da wohl anzunehmen ist, dass das Narbengewebe der Lederhautwunde zur Zeit eine solche Festigkeit erlangt hat, dass das Entstehen eines Staphyloms an dieser Stelle nicht mehr zu befürchten ist, kann die Heilung als beendet angesehen werden.

Es ist demnach ein schwer verletztes Auge, dessen Sehvermögen beim Misslingen der Operation zweifellos verloren gewesen wäre, durch das Zusammentreffen verschiedener günstiger Umstände (Freisein des Splitters und der Wunde von Infectionserregern, sofortiges Erscheinen des Patienten in der Klinik, sofortige und nicht tiefer eingreifende Operation, so dass der Messingsplitter nicht viel länger als 1 Stunde im Augeninnern verweilte) ohne die geringste Schädigung seiner Function erhalten worden. Dieser glückliche Ausgang ist um so erfreulicher, als es sich um das einzige, arbeitsfähige Auge des Arbeiters handelte.

Aus Prof. Hirschberg's Augenklinik.

II. Ein Fall von Ectropium uveae congenitum.

Von Dr. Georg Spiro.

Im Jahrgang 1885 des Centralbl. f. Augenheilkunde berichtet Ancke über drei Fälle von Ectropium uveae congenitum, die kurz nach einander in Prof. Hirschberg's Augenklinik zur Beobachtung kamen. Er weist dabei auf die Seltenheit dieses Befundes hin, den er in der Literatur nur einmal angeführt fand. Es ist deshalb von Interesse, einen ähnlichen Fall kennen zu lernen, der die auffällige Erscheinung in charakteristischer Form zeigte.

Vor Kurzem stellte sich in Prof. Hirschberg's Augenklinik, durch Bindehaut-Beschwerden veranlasst, Frl. A. K., 20 Jahre alt, vor.

Bei der ersten Betrachtung gewann man den Eindruck, dass die Pupille ihres rechten Auges unregelmässig erweitert sei, und einige grössere nebst mehreren kleineren Iriszacken ebensoviel Synechien darstellten.

Bei näherem Zusehen zeigte sich die Pupille rund. Nach unten reichte, durch mehrfache Einkerbungen in einzelne Lappen getheilt, ein Bezirk von tief-

Digitized by Google

sammetbrauner Farbe, die sich wenig von dem Schwarz der Pupille unterschied, während sie von der blaugrauen Iris sich scharf abhob: Farbe und Aussehen des Bezirkes entsprachen ganz dem des Pigmentblattes der Iris. Die Lappen waren von seichten radiären Furchen durchzogen, die am Pupillarrande regelmässige, zierliche Zähnchen entstehen liessen. Das Ganze ragte über das Niveau der Iris herüber, wie sich durch parallaktische Verschiebung nachweisen liess. Am Pupillenspiel nahm die braune Zone gleichmässigen Antheil und zog sich bei mässiger Mydriasis zu einem schmalen Saume zusammen. Die Breite des grösseren lateralen Lappens betrug 2,5 mm, während sie sonst über 1,5 mm nicht herausging.



B

Sonst bot das rechte ebenso wie das ganze linke Auge nichts Abnormes. Die Function beider Augen war gleich und normal.

Unser Fall ist von den bisher veröffentlichten durch das einseitige Auftreten der Missbildung ausgezeichnet. Ancke nimmt das „constant doppelseitige" Vorkommen als einen Beweis für ihr Angeborensein in Anspruch. Entzieht der vorliegende Fall diesem Beweisgrund auch den Boden, so spricht er in anderer Hinsicht für Ancke's Annahme. Wie es bei der Ausdehnung der „Pigmentschürze"[1] und dem grossen Farbenunterschied natürlich ist, war die auffallende Bildung von den Eltern der Patientin bald nach der Geburt beobachtet worden. Es besteht also kein Zweifel über ihren congenitalen Ursprung.

Letzterer wird auch von Wicherkiewicz[2] für den von ihm veröffentlichten Fall angenommen. Doch handelt es sich in den von ihm citirten Fällen wie in dem seinigen mehr um traubenartige Pupillarauswüchse am unteren und oberen Pupillarrand, die frei in die vordere Kammer ragten. Sie sassen stellenweise breit auf, theils hingen sie an einem schmalen Stiel. Solchen „pigmentirten Excrescenzen" gegenüber verdient unser Fall mehr den Namen eines wahren Ectropium uveae.

Ein wahres Ectropium wenigstens des Sphincter iridis wird auch pathologisch angetroffen. So beschreibt Michel[3] einen Fall, bei dem im Gefolge secundären Glaucoms der Pupillarrand hakenförmig nach vorn gekrümmt erschien. Er erklärt den Befund durch mechanischen Zug, während Fuchs[4] eine Atrophie des Iris-Stromas annimmt, von der die Pigmentlage verschont blieb.

Wie weit ähnliche Vorgänge bei der entwicklungsgeschichtlichen Genese des Ectr. uv. cong. eine Rolle spielen, ob mangelnde Involution der Pupillarmembran in Betracht kommt, entzieht sich bei der Seltenheit der Fälle der Beurtheilung.

Hingewiesen sei noch auf die Analogie besonders der Excrescenzen mit den traubenförmigen Bildungen am Auge des Pferdes und anderer höherer Wirbelthiere.

[1] So bezeichnet Geh.-Rath Hirschberg anschaulich den Befund.
[2] v. Graefe's Archiv. XXXVII. 1. S. 206.
[3] Ibid. XXVII. 2. S. 263. [4] Ibid. XXIX. 4. S. 223.

Digitized by Google

Gesellschaftsberichte.

Berliner Ophthalmologische Gesellschaft.

Sitzung vom 15. März 1894.

Hr. Burchardt stellte einen in der Netzhaut eingeheilten Fremdkörper vor, der in der Nähe der Papille klar sichtbar ist. Die Umgebung ist bis auf einen schmalen Saum normal, das Auge vollkommen brauchbar, nur aphakisch, da die Linse ohne Kunsthilfe spurlos resorbirt ist. Der Vortr. hält den Splitter für ein Steinstückchen. Das andere Auge zeigt eine wohlgelungene Star-Ausziehung.

Darauf hält Hr. Burchardt seinen Vortrag über: Conjunctivitis eczematosa. (Publicirt in der Dermatologischen Zeitschrift 1894, referirt S. 175 [1894] dieses Blattes.)

Schliesslich zeigte Hr. Gerloff mit gütiger Beihilfe des Hrn. Benda, der den Projectionsapparat des physiologischen Instituts (Kalklicht) zur Verfügung stellte, zwei Glasphotographien des lebenden menschlichen Sehnerven. Die Papille und ihre nächste Umgebung erschien auf der Bildfläche trotz der etwa 50fachen Gesammtvergrösserung noch scharf genug, um Besichtigung aus der Nähe zu vertragen. Hr. Gerloff berichtete ferner über viele von seinen Vorgängern angestellte Versuche, die er zum Theil auch durch Originalabzüge der Photogramme anschaulich machte.

Sitzung vom 19. April 1894.

Hr. Gutmann bemerkt zu dem Vortrag über Conjunctivitis eczematosa, dass er den Brenner auf Fälle eitriger Hornhautentzündung beschränke. Er erinnert ferner an die weitverbreitete Anschauung, dass eine Tuberculose der Drüsen die besondere Verletzlichkeit des Gewebes und die Neigung zur Geschwürbildung verursache, welche die scrophulösen Ophthalmien auszeichnet.

Hr. du Bois-Reymond macht auf das Augenreiben der Kinder aufmerksam, das viel zu wenig beachtet werde. Wo es gelingt, dies zu unterdrücken, pflegen die Phlyctänen u. dergl. fast ohne Behandlung zu heilen.

Hr. Gerloff beschreibt eine zweckmässige Vorrichtung, zwei Aermel aus steifer Pappe, die bei widerspenstigen Kindern das Augenreiben hindern sollen.

Darauf hielt Hr. Simon seinen Vortrag: Ueber Violettblindheit. (Publicirt im Maiheft 1894 S. 132.)

Sitzung vom 24. Mai 1894.

Hr. Gutmann hielt seinen Vortrag: Ueber subconjunctivale Sublimat-Injectionen. (Publicirt in Schweigger's Arch. f. Augenh. XXIX. S. 361.)

Sitzung vom 21. Juni 1894.

Hr. Arthur König (als Gast) hielt seinen Vortrag: Ueber die Bedeutung des Sehpurpurs. (Publicirt in den Sitzungsberichten der Königl. Akademie der Wissenschaften, 21. Juni 1894, referirt S. 239 dieses Blattes.) In der Discussion bemerkte Hr. Gad (als Gast), dass die nervöse Verbindung zwischen den Ganglien und den Pigmentzellen der Netzhaut bisher noch nie erwiesen wurde. Hr. Benda (als Gast) bestätigte dies.

Sitzung vom 19. Juli 1894.

Hr. Seeligsohn stellte eine acute Chemosis vor, die im Zusammenhang mit der Menstruation wiederkehrte.

Digitized by Google

Hr. Levinsohn demonstrirte ein geheiltes Secundärglaucom nach Pupillenverschluss. Unter der verwachsenen natürlichen Pupille ist ein Querriss entstanden, der — obwohl in anderer als der beabsichtigten Weise — dem Kranken gutes Sehvermögen verschafft hatte.

Hr. Gutmann zeigte einen Fall traumatischer Abducenslähmung. Im Zusammenhang mit der Verkürzung des Gegenmuskels wurde Refractionsänderung, eine Art spastischer Myopie dieses Auges beobachtet.

Hr. Feilchenfeld hat einen analogen Fall veröffentlicht.

Darauf hielt Hr. du Bois-Reymond seinen Vortrag: Ueber die latente Hypermetropie. (Publicirt in der Zeitschr. f. Psych. u. Physiol. d. Sinnesorgane Bd. VIII. S. 34, referirt S. 496 dieses Blattes [1895, Suppl.-Heft].)

Sitzung vom 18. October 1894.

Hr. du Bois-Reymond stellte ein Netzhautgliom vor. Nachher berichtete Hr. Gutmann über die Edinburger Congresstage und die sich anschliessenden Festlichkeiten.

Sitzung vom 22. November 1894.

Der Schriftführer gab der Gesellschaft Nachricht vom Ableben ihres auswärtigen Mitgliedes Perles in München. Der Vorsitzende widmete diesem Mitbegründer und eifrigen Förderer der Gesellschaft einen Nachruf und gedachte dann auch des verstorbenen Mauthner. Dann berichtete er über die Vorbereitung zur Helmholtz-Gedächtnissfeier.

Hr. Burchardt sprach: Ueber Entfernung von Fremdkörpern aus der Hornhaut. Neben Flachnadel und Hohlmeissel braucht er einen kleinen, zum Stiel schräggestellten, scharfen Löffel von runder Form. Dieses Instrument hat sich gut bewährt und wird vorgelegt. Redner betont die Nothwendigkeit des Verbandes bei der Nachbehandlung.

Ferner demonstrirte Hr. Burchardt einige anschauliche Zeichnungen, welche die Schattenprobe theoretisch darstellen.

Sitzung vom 14. December 1894.

Helmholtz-Gedächtnissfeier. Die Berliner Ophthalmologische Gesellschaft war durch 11 Mitglieder vertreten.

Sitzung vom 24. Januar 1895.

Vortrag des Hrn. Burchardt: Zur Behandlung der Stauungspapille (vorläufige Mittheilung). Vortr. hat vor Jahren einmal einen aufgegebenen Fall von Stauungspapille operirt. Er machte den Sehnerven, wie zur Enucleation, zugänglich und schnitt dann die Scheide an, den Inhalt möglichst unberührt lassend, jedoch ohne Erfolg. Im British Medical Journal fand er später einige Fälle aufgeführt, die ähnlich und angeblich mit Erfolg operirt worden waren. Bei einer anderen Gelegenheit verwendete er ein eigens construirtes Messer mit gedeckter Klinge, das einen Längseinschnitt in die Scheide macht. Erfolg war allerdings wieder nicht zu verzeichnen. Ein weiterer Fall, der nach der Vorgeschichte etwas günstigere Aussicht bot, wurde nach der Operation zuerst etwas verschlechtert, dann aber in geringem Maass gebessert, so dass er zu weiteren Versuchen ermuthigte. Kürzlich hat nun Vortr. einen Fall, der beiderseits ohne Lichtschein war, mit dem Quincke'schen Stich operirt (Punction der Rückenmarkshäute in der Lendenwirbelgegend und Abzapfung von Cerebrospinalflüssigkeit). Schon am Abend des Operationstages hatte die Vorragung

ized by Google

der Papille abgenommen und verringerte sich in Kurzem noch weiter. Leider kehrte die Lichtwahrnehmung nicht wieder, aber die Pupillen wurden später eng, so dass eine gewisse Wirksamkeit dem Eingriff nicht abzusprechen sein dürfte. Er müsste allerdings wohl etwas früher versucht werden.

Hr. Gutmann bemerkt dazu, dass in Frankreich die Anschneidung der Sehnervenscheide von de Wecker schon früher erprobt worden ist. Zu einem bekannten (von Hahn trepanirten) Fall trägt er nach, dass von Hahn neuerdings bei einem Rückfall der Hirnerscheinungen ebenfalls der Quincke'sche Stich versucht worden sei, aber ohne Erfolg. Die Section hat inzwischen ein Gliom ergeben. (Vgl. 1893, S. 143. 169.)

Hr. Feilchenfeld machte auf eine im Frühjahr und Herbst ziemlich regelmässig wiederkehrende Epidemie schnell verlaufenden Schwellungscatarrhs aufmerksam. Diese Form ist offenbar besonders contagiös, da ganze Familien in kurzer Zeit befallen werden.

Sitzung vom 28. Februar 1895.

Hr. Benda (als Gast) zeigte histologische Augenpräparate, nach eigner Methode in Salpetersäure und Alkohol conservirt, und fügte erläuternde Bemerkungen hinzu.

Sitzung vom 21. März 1895.

Hr. Seeligsohn stellte einen durch Jodkalium geheilten Fall von Exophthalmus vor. Die Augenhöhle schien harte, knollige Geschwülste zu enthalten; er diagnosticirte Periostitis.

Hr. Gutmann besprach einen ähnlichen Fall, vermuthlich Dakryadenitis chronica. Eine fühlbare Verdickung des unteren Orbitalrandes soll für Periostitis besonders bezeichnend sein.

Sitzung vom 16. Mai 1895.

Hr. Burchardt stellte zwei Fälle vor. 1. Eine Keratitis, entstanden durch Verletzung, die ganz den Charakter der parenchymatösen Form zeigt. Mit dem Lupenspiegel erkennt man, dass die Trübung aus feinen Strichen zusammengesetzt ist. 2. Ein einfaches Glaucom, complicirt mit Verletzung, das für Unfallbeurtheilung besonderes Interesse darbot.

Sitzung vom 20. Juni 1895.

Hr. du Bois-Reymond trug vor: Kritische Betrachtungen zur Lehre vom Accommodationskrampf. Der Vortr. ist der Ansicht, dass es bisher noch kein Mittel giebt, im Einzelfall wirklich nachzuweisen, dass der Ciliarmuskel krampfhaft angespannt sei. Ohne die Existenz dieses Krampfes bestreiten zu wollen, halte er ihn für recht selten, und wolle versuchen, die zahlreichen Fälle, die von manchen Beobachtern diagnosticirt würden, in abweichender Weise zu deuten. Es handelt sich meist um junge Menschen, bei denen die Refraction in schneller Aenderung begriffen sei. Viele halten den Krampf für eine der Ursachen beginnender Myopie. Man kann aber ebensowohl auch das Umgekehrte annehmen, nämlich dass die willkürliche Innervation des Ciliarmuskels vielmehr in Folge der geänderten Refraction falsch bemessen wird und in ein früher gewohntes Associationsverhältniss mit der Convergenz zurückfällt. Daraus müssen sich Zustände ergeben, die mit den Beobachtungen gut übereinstimmen. Als Analogon kann man den vollcorrigirten Hypermetropen heranziehen, der auch kurzsichtig erscheint. Ein wirklicher Krampf würde

Digitized by Google

übrigens, wenn man nach anderen Muskeln schliessen darf, etwas abweichende Erscheinungen hervorbringen. Die Bezeichnung: „Accommodations-Verirrung" sei vielleicht passender als der übliche Name „Krampf", solange man nicht bewiesen habe, dass der Ciliarmuskel thatsächlich unwillkürlich innervirt werde. Indessen verwahrt sich Vortr. gegen die Annahme, dass er diese Theorie auf alle Fälle ausdehnen wollte. Die Herren Burchardt, Gutmann, Feilchenfeld und Fürst nahmen sämmtlich gegen diese Ausführungen Stellung.

Alsdann sprach Hr. Jacobsohn über: Blennorrhoea neonatorum. Er suchte nachzuweisen, dass die Krankheit in den letzten Jahren häufiger vorkomme und will durch eine Commission vorbeugende Maassregeln bearbeiten lassen.

Sitzung vom 18. Juli 1895.

Hr. du Bois-Reymond demonstrirte drei Augenspiegel aus dem Anfang der fünfziger Jahre: Ein ältestes Modell, genau nach Helmholtz' Zeichnung von 1851 gebaut, ein Modell nach Graefe aus derselben Periode, und ein aus Brecht's Armamentarium entnommenes Instrument, das neben dem unbelegten auch schon den belegten Spiegel enthält.[1]

Sitzung vom 24. October 1895.

Hr. du Bois-Reymond zeigte der Gesellschaft die farbigen Photographien von Joly in Dublin. Auf einer Glasplatte sind mit Hilfe einer Liniirvorrichtung feine Striche in drei Tinten gezogen, entsprechend den drei Grundfarben. Das hinter diesem „Farbenschirm" aufgenommene Negativ wird auf Glas copirt und die Copie wieder mit einer ähnlichen liniirten Farbenplatte bedeckt, wobei die Striche genau in Schirm und Bild zusammenpassen müssen. Die Schattenwerthe der photographischen Copie stufen aber das Gemisch der drei Grundfarben so ab, dass überall die richtigen Mischtöne entstehen, sobald man das Bild aus einiger Entfernung betrachtet. Die Camera bildet bei diesem Verfahren also gleichsam ein Modell des Auges nach der Young-Helmholtz-schen Theorie. Der Vortr. projicirte die Bilder mit dem Kalklicht-Apparat. Hr. Prof. Arthur König war als Gast anwesend. Die Zusammensetzung des Bildes aus drei einfachen Tönen wurde schliesslich unter dem Mikroskop demonstrirt.

Sitzung vom 21. November 1895.

Hr. Feilchenfeld stellte einen Fall isolirter angeborener Abducensparese vor. Dann sprach Hr. Burchardt über seine Methode der Trichiasis-Operation. Stiellos eingepflanzte Lippenschleimhaut wird in den gespaltenen Lidrand gefügt. Zur Nachbehandlung hat sich Nosophen gut bewährt. Herr Hirschberg berichtigte eine Angabe des Vortr. dahin, dass van Millingen nicht der Urheber der beschriebenen Operation sei.

Sitzung vom 19. December 1895.

Hr. Moll sprach: Ueber 150 Fälle postdiphtherischer Accommodationslähmung. (Publicirt Januar 1896, S. 2.)

[1] Die beiden älteren Spiegel, aus Waldau's Nachlass erworben, sind zur Zeit in der Augenspiegel-Sammlung der Gewerbe-Ausstellung (Chemie-Gebäude) zu sehen.

Digitized by Google

Journal-Uebersicht.

I. Archiv für Augenheilkunde. Bd. XXXI.

Die Originalartikel aus den letzten Heften der englischen Ausgabe, erstattet von Privatdocent D. R. Greeff in Berlin.

Heft III.

1) **Javal's Ophthalmometer als Chromatometer eingerichtet zur Prüfung auf Farbenblindheit,** von Carl Weiland, M. D., Philadelphia.

Zur Prüfung des Farbensinnes zeigten sich am meisten geeignet Mischfarben, welche dadurch zu Stande kommen, dass polarisirtes Licht durch eine Quarzplatte und hierauf durch ein Nicol'sches Prisma geht. Verf. beschreibt eine Vorrichtung, vermittelst derer man diese Bedingungen leicht am Javal-schen Ophthalmometer herstellen kann.

---

2) **Ein gerader Arm, verbesserte Skala und andere Verbesserungen an Javal's Ophthalmometer,** von Dr. Carl Weiland, Philadelphia.

---

3) **Eine neue Methode die Nähte bei der Verlagerung zu befestigen,** von Dr. Melville Black, Denver, Col.

Oberhalb und unterhalb des Muskels wird ein Seidenfaden neben der Cornea eingestochen und in horizontaler Richtung von der Cornea durch diese (?) und etwas oberflächliche Sclera fortgeführt. Die Enden des Fadens sind zusammengeknotet, so dass beim Hindurchziehen an der Einstichstelle eine Schlinge entsteht. Durch diese wird die Nadel hindurchgeführt und dann fest zugezogen. Beide Fäden werden nach rückwärts durch den abgeschnittenen vorzulagernden Muskel geführt und dann oberhalb desselben kräftig verknotet.

---

4) **Ueber den schädlichen Einfluss einer Menstruationsstörung auf den Verlauf einer Keratitis interstitialis,** von John Dunn, Richmond.

Bei einem 14jähr. Mädchen zeigte sich vor der ersten Menstruation Verschlimmerung einer beiderseitigen Keratitis interstitialis, welche mit dem Beginne der Menstruation nachliess.

---

5) **Ein ungewöhnlicher Fall von hyalinen Massen auf der Papille,** von H. Gifford, Omaha.

---

6) **Eine Orbicularis-Pupillenreaction,** von H. Gifford, Omaha.

---

7) **Ueber die in der Peripherie des Fixationsfeldes vorkommende Diplopie,** von A. W. Alling, New-Haven.

In der Peripherie des Fixationsfeldes tritt bei normalen Augen Diplopie ein, wenn das Bild eines Objectes aus der Macula lutea des einen Auges bereits herausfällt, während das andere Auge noch fixirt. Beim Blick nach oben trägt zur Erzeugung normaler Doppelbilder bei, dass wir nicht gewöhnt sind, in dieser Blickrichtung zu convergiren. Betrachten wir nahe, oben gelegene Gegenstände, so tritt deshalb leicht Divergenz und damit seitliche, gekreuzte Diplopie ein. Demnach ist es nicht möglich, daraus allein, wie Duane es thut, auf Lähmung des Rectus superior zu schliessen.

---

8) **Traumatische Lähmung des Nervus abducens,** von H. Moulton, F. A. Smith, Ark.

Digitized by Google

9) **Ein Fall von Dermoidcyste der Orbita**, von B. Millikin.

10) **Eine klinische Studie über 167 Fälle von Glaucoma simplex**, von W. Zentmayer und C. Posey, Philadelphia.

Referent vermisst die Angabe, was die Verff. unter Glaucoma simplex verstehen. Sie fanden unter 22,680 Patienten 167 Fälle dieser Erkrankung.

11) **Behandlung syphilitischer Affectionen mit Quecksilber, Jodkalium und Pilocarpin combinirt**, von H. Burnham.

Um den günstigen Einfluss der Behandlung syphilitischer Erkrankungen mit Quecksilber und Jodkali zu erhöhen, räth Verf., in frischen Zuständen gleichzeitig Pilocarpin zu injiciren.

Heft IV.

1) **Ueber Hemichromatopsie und das Fehlen eines gesonderten corticalen Farbencentrums**, von A. W. Holden.

Eigene Beobachtungen lassen den Verf. zu dem Schlusse kommen, dass die ältere Annahme eines gesonderten corticalen Farbencentrums in Fällen von Hemichromatopsie unnöthig, wahrscheinlich sogar irrthümlich ist.

2) **Die palpebrale Form des Frühlingscatarrhs**, von H. Gradle, Prof. an der Northwestern Universität in Chicago.

Verf. theilte 1886 die Krankengeschichte von 4 Fällen mit, bei denen Conjunctivitis des Oberlides jeden Frühling wiederkehrte, er schliesst nun 8 Fälle der palpebralen Form des Frühlingscatarrhs an.

Unter diesen 12 Fällen wurde nur einmal eine geringe circacorneale Schwellung ausser der Veränderung des Oberlides angetroffen. Es kamen alle Stadien des Catarrhs zur Beobachtung. Der Fornix des Oberlides blieb dabei normal oder zeigte leichte papilläre Hypertrophie; das untere Lid war niemals ergriffen.

Verf. machte zuerst darauf aufmerksam, dass die Krankheit bei Uebersiedelung in kältere Gegenden vorübergehend oder dauernd erlischt; ein eigentliches Heilmittel gegen den Frühlingscatarrh ist bis jetzt nicht bekannt.

3) **Ein Fall von Conjunctivitis diphtheritica mit ungewöhnlichen Complicationen behandelt mit Antitoxin**, von J. Guttmann, klin. Assistent am New-Yorker Augen- und Ohrenkrankenhaus.

Bei einem 17 Monate alten Kinde trat im Anschluss an normal verlaufene Masern Conj. diphth. des linken Auges auf; in Culturen wurden echte Diphtheriebacillen gefunden. Verf. berichtet, dass trotz zweimaliger Injection von Behring'schem Serum 36 oder 48 Stunden nach Beginn der Erkrankung die diphtherische Entzündung ungehindert von der Conjunctiva wahrscheinlich durch den Canalis naso-lacrymalis in die Nase und später in den Pharynx fortschritt. Der Process führte zum Exitus.

4) **Ein in die Cornea hineinragender Dermoidtumor**, von D. Brone, Evansville, Ind.

Digitized by Google

5) Extraction eines Stahlsplitters aus einer entzündeten Iris mit Rückgang der Entzündung, von E. Heckel, Pittsburg, Pa.

Ein Mann, dem ein Stahlsplitter in die Iris gedrungen war, kam 8 Tage nach dem Unfall in H.'s Behandlung. Es befand sich ein kleiner schwarzer Punkt in der Iris, umgeben von plastischem Exsudat; es bestand starke corneale Injection, Hypopyon. Nach 2 Tagen entschloss sich Pat. zur Operation. Nach einem Cornealschnitt gelang es nicht, den Fremdkörper zu fassen (womit?), schliesslich wurde er durch Iridectomie entfernt. Trotz der Complicationen trat völlige Heilung ein.

---

6) Diplopie in der Peripherie des Fixationsfeldes und ihre Bedeutung für die Diagnose der Muskellähmungen, von Dr. A. Duane.

Erwiderung auf Dr. Alling's an des Verf.'s Arbeit „Ueber die Lähmung des Musculus rectus superior" geübten Kritik. Verf. hält für die meisten Fälle seine Diagnose aufrecht. Spiro.

II. Zehender's klinische Monatsblätter für Augenheilkunde. 1896. Juli.

1) Beitrag zur Keratoskopie. Ein halbmondförmiges Streifenkeratoskop, von W. Uhthoff.

Das Instrument besteht aus einem concaven Halbkreisbogen, der auf seiner Innenfläche ein System von schwarzen und weissen parallelen gleichbreiten Linien zeigt. Der Bogen ist um seine sagittale Axe drehbar.

---

2) Die Verwendbarkeit des Aethylendiaminsilberphosphats in der ophthalmologischen Praxis, von K. Hoor.

Das Aethylendiaminsilberphosphat vereint alle Vorzüge des Argentum nitricum in sich, ohne jedoch gleichzeitig auch seine Nachtheile zu besitzen. Es wird in 3—5proc. Lösung angewandt. Es veranlasst nicht die unangenehmen subjectiven Erscheinungen, wie der Höllenstein, auch führt es nicht zur Argyrose der Bindehaut. Hoor wandte das Mittel gegen Trachom, Bindehautcatarrhe, purulente Entzündungen und Blennorrhoen an, Cornealcomplicationen contraindiciren den Gebrauch nicht.

---

3) Eine historische Ausstellung von Augenspiegeln auf der Berliner Gewerbe-Ausstellung, von Dr. R. Greeff.

60 Modelle vom Mechaniker Sydow in Berlin.

August.

1) Carcinom der Conjunctiva, entstanden auf einer Exenterationsnarbe, von A. Wagenmann.

Es handelt sich um einen 70jähr. Mann, dessen linkes Auge vor 2 Jahren exenterirt worden war. Von der Conjunctivalnarbe hatte sich ein Carcinom entwickelt, das die Enucleation des Stumpfes nothwendig machte.

---

2) Ein Fall von Akromegalie mit temporaler Hemianopsie, von Dr. Franke.

Der Fall von Franke betrifft eine 31jähr. Frau, bei der wahrscheinlich nach einem Wochenbette Akromegalie aufgetreten war. Allmählich entwickelte sich eine Abnahme der Sehschärfe. Es zeigte sich jetzt eine partielle Parese

Digitized by Google

des rechten Oculomotorius und eine grünlich-weisse Verfärbung beider Optici. Die Sehschärfe betrug rechts $^{8}/_{30}$ und links $^{8}/_{10}$; ausserdem fehlten beiderseits die äusseren Gesichtsfeldhälften vollständig. Für letzteres Verhalten sind wohl Veränderungen in der Hypophysis verantwortlich zu machen.

3) **Ein atypischer Fall von Frühjahrscatarrh, einen selbstständigen Hornhauttumor vortäuschend,** von K. Frank.

Frank beobachtete bei einem 68jähr. Manne auf beiden Augen am Hornhautrande sitzend, mit dieser fest verwachsen, eine kleine Verdickung, welche abgetragen wurde. Bei der mikroskopischen Untersuchung erwies sich dieselbe aus Bindegewebe bestehend, mit einer Epithelschicht überdeckt. Frank ist der Ansicht, da seit Jahren eine Augenentzündung sich wiederholt, dass es sich um eine ungewöhnliche Form von Frühjahrscatarrh handelt.

4) **Ein Fall von Lenticonus posterior,** von Dr. Cramer.

C. beschreibt einen Fall von Lenticonus posterior bei einem 9jähr. Mädchen, der auf skiaskopischem Wege entdeckt wurde. Die Randpartien hatten eine Refraction von + 3 D und die centralen von — 11 D.

September.

1) **Ein Beitrag zur Nachstar-Operation,** von J. da Gama Pinto.

Da Gama Pinto hat in 529 Fällen von Cataract-Extraction 326 mal discindirt. Er führt die Discission vermittelst des Graefe'schen Messers aus. Er stösst letzteres etwa 2 mm vom Limbus in die Hornhaut ein, schiebt es bis zum entgegengesetzten Pupillarrande vor und schlitzt die Kapsel durch Sägebewegungen. Unter 193 auf diese Weise ausgeführten Operationen hatte er zwei Verluste. Ausserdem macht da Gama auch eine hintere Discission. 6—8 mm vom Hornhautrande stösst er das Messer in die Sclera.[1] Nach dem Einstich senkt man das Heft desselben, richtet die Spitze nach dem entsprechenden Pupillarrande der Iris und sticht dort den Nachstar von hinten nach vorn ein. 133 Discissionen wurden nach dieser Methode ausgeführt.

2) **Cystenbildung der Netzhaut mit bindegewebiger Hypertrophie in geschwulstartiger Form,** von A. A. Meisling.

Beschreibung eines Falles, der zur Enucleation gekommen war.

Horstmann.

III. Annales d'oculistique. 1896. Januar.

1) **L'amaurose et l'amblyopie après hématémèse,** par Ed. Pergens (Bruxelles).

2) **L'amaurose quinique et paludéenne,** par L. Domicheri, chef de clinique du Dr. de Wecker.

Die Patientin erblindete, als ihr wegen eines heftigen Malaria-Anfalles 6 g Chinin beigebracht worden waren. Nach 4 Wochen begann sich das Sehvermögen allmählich wieder einzustellen, jedoch blieb Amblyopie zurück. Die Behandlung bestand in Strychnin, Vesicantien. Chinin selbst in kleineren Dosen, wegen der Malaria verabfolgt, führte Verschlimmerung herbei.

[1] Das ist das Verfahren von Chesselden (1729). Vgl. C.-Bl. f. A. 1892, S. 2.

Digitized by Google

3) **Persistance du canal de Cloquet et cataracte polaire postérieure compliquée de choriorétinite spécifique; dépots de pigment dans les parois du canal,** par le Dr. L. Steiner à Soerabaya (Java).

Das Pigment, welches in den Wänden des persistirenden Cloquet'schen Canals sich befand, rührte nach S. von obliterirten Gefässen her und nicht von dem Pigmentepithel.

4) **Traitement de l'épilepsie par la tenotomie des muscles oculaires,** par Walter-Johnson, Paterson (New-Jersey).

Bei einem jungen Manne bestanden epileptiforme Anfälle mit Augenstörungen, Astigmatismus und Strabismus convergens. Die Beseitigung des letzteren durch Tenotomie und die Correction des Astigmatismus liessen die Anfälle verschwinden.(?)

5) **De la gonorrhée comme cause de la névro-rétinite,** par H. Campbell Highet (Singapur).

Die Neuro-Retinitis entstand im Anschluss an eine acute Gonorrhoe; jede andere Aetiologie konnte ausgeschlossen werden.(?)

Februar.

1) **De la valeur diagnostique des examens fonctionnels des yeux,** par Wolffberg (Breslau).

2) **Deux problèmes sur la correction de l'astigmatisme cornéen par les verres cylindriques,** par F. Roure, licencité es sciences physiques.

1. Man soll den Astigmatismus nur durch Gläser corrigiren, welche auch zugleich die Myopie oder Hypermetropie beseitigen. 2. Das zu corrigirende Glas muss ungefähr doppelt so stark sein, wie das bei der objectiven Untersuchung gefundene.(?)

3) **Un complément aux méthodes ordinaires de traitement de l'épiphora,** par J. H. Woodward, Prof. des malades des yeux, des oreilles et du larynx à l'Université de l'État de Vermont.

W. nahm öfters zur Heilung der Epiphora die hintere Wand des unteren Thränenröhrchens mitsammt der Carunkel weg, von der Ansicht ausgehend, dass die vergrösserte Carunkel die hintere Wand des Thränenröhrchens gegen die vordere andrücke und so den Verschluss desselben bedinge. — Sulzer ist der Ansicht, dass das Abstehen der Lider und das Punctum lacrymale die Epiphora unterhalte; er behandelt die Conjunctiva und die Carunkel mit Argent. nitric. und erzielt allein hierdurch Heilung der Epiphora.

4) **Note sur une nouvelle pince hémostatique pour les opérations palpébrales et sur une griffe à énucléation,** par Terson (Toulouse).

Stiel.

Um Einsendung von Separatabdrücken wird gebeten.

Verlag von Veit & Comp. in Leipzig. — Druck von Metzger & Wittig in Leipzig.

Digitized by Google

Centralblatt
für praktische
AUGENHEILKUNDE.

Herausgegeben von

Prof. Dr. J. Hirschberg, Geh. Med.-Rath, in Berlin.

Unter ständiger Mitwirkung der Herren Dr. Ancke in München, Dr. Berger in Paris, Prof. Dr. Birnbacher in Graz, Dr. Brailey in London, Prof. Dr. H. Cohn in Breslau, Doc. Dr. Cl. du Bois-Reymond in Berlin, Dr. Dahrenstaedt in Herford, Doc. Dr. E. Emmert in Bern, Dr. Ginsberg in Berlin, Prof. Dr. Goldzieher in Budapest, Dr. Gordon Norrie in Kopenhagen, Prof. Dr. Horstmann in Berlin, Dr. Issigonis in Smyrna, Prof. H. Knapp in New York, Prof. Dr. Krückow in Moskau, Dr. Kuthe in Berlin, Dr. Landau in Coblenz, Prof. Dr. Magnus in Breslau, Surg. Capt. F. P. Maynard in Calcutta, Dr. Michaelsen in Görlitz, Dr. van Millingen in Constantinopel, Dr. Moll in Berlin, Prof. Dr. J. Munk in Berlin, Dr. Neuburger in Nürnberg, Dr. Peltesohn in Hamburg, Doc. Dr. Peschel in Turin, Dr. Purtscher in Klagenfurt, Dr. M. Reich in Charkow, Dr. Scheer in Oldenburg, Prof. Dr. Schenkl in Prag, Doc. Dr. Schwarz in Leipzig, Dr. Spiro in Berlin, Dr. Stiel in Köln.

Monatlich ein Heft. Preis des Jahrganges 12 Mark. Zu beziehen durch alle Buchhandlungen des In- und Auslandes und die Postanstalten des Deutschen Reiches.

November. Zwanzigster Jahrgang. 1896.

Inhalt: **Originalmittheilungen.** I. Prädisponirende Ursachen des Trachoms. Von Dr. **Ole Bull.** — II. Netzhautvenen-Erkrankung als Ursache der jugendlichen Netzhaut- und Glaskörperblutung. Von Dr. **Richard Simon** in Berlin.

Klinische Beobachtungen. Einige ophthalmoskopische Beobachtungen, von Dr. Alfred Moll.

Neue Bücher.

Journal-Uebersicht. I. Archives d'ophtalmologie. 1896. März-Mai. — II. Recueil d'ophtalmologie. 1896. April. — III. Revue générale d'ophtalmologie. 1896. März-Mai. — IV. Annales et Bulletin de la Société de Médecine de Gand. 1896. Februar-April. — V. The Ophthalmic Review. 1896. Febr.-April. — VI. The Royal London Ophthalmic Hospital Reports. Vol. XIV. Part. I. — VII. Manhattan Eye and Ear Hospital Reports. Vol. II. 1896. Januar. — VIII. The American Journal of Ophthalmology. 1896. Januar. — IX. Wjestnik oftalmologii. 1895. November-December.

Vermischtes. Nr. 1—3.

Bibliographie. Nr. 1—7.

I. Prädisponirende Ursachen des Trachoms.

Von Dr. **Ole Bull.**

Dass Trachom eine infectiöse Krankheit ist, darüber sind wohl nun alle Ophthalmologen einig. Ebenso herrscht zur Zeit — wenigstens unter den praktizirenden Augenärzten — kaum noch ein Zweifel darüber, dass die Krankheit contagiös ist. Dagegen weiss man aber sehr wenig darüber, was begünstigend und was hemmend auf die Entwicklung der Krankheit

Digitized by Google

einwirkt. Es machen sich daher in dieser Hinsicht einander widersprechende Meinungen geltend. Während man früher besonders die Bedeutung hygienischer Verhaltungsmassregeln hervorhob, hat man in der letzten Zeit mehr Gewicht auf die Lage des Landes gelegt (Höhe über dem Meere, Breitengrad), sowie Racendisposition.

Im Aprilheft der „Annales d'Oculistique“ für 1895 hat Dr. van Millingen einen Artikel veröffentlicht, in welchem er die Bedeutung der beiden letztgenannten Momente bestreitet. Dagegen behauptet er den Einfluss der Civilisation. Hygienische Verhältnisse spielten, so meint er, eine so grosse Rolle, dass sie als die besten Präservativen gegen die Krankheit betrachtet werden müssen. Der Breitengrad eines Landes oder die Höhe über dem Meere hätten ebensowenig Bedeutung wie die Racendisposition. Dr. van Millingen stützt diese seine Anschauung theils auf Briefe, welche er von einigen Ophthalmologen als Antwort auf verschiedene Fragen erhalten hat, theils auf statistische Angaben darüber, wieviel Procent Trachomatöser sich in den verschiedenen Ländern im Verhältniss zu deren Bevölkerungsmenge befinden, und wieviel Procent unter sämmtlichen Patienten an Augenkrankheiten im Allgemeinen behandelt worden sind. Hiermit vergleicht er sodann die Procentzahlen der „illetrés“ in den gleichen Ländern.

Was nun zunächst die von Dr. van Millingen ausgesandten Fragen anlangt, so sind dieselben nicht so präcis gestellt, dass man aus den erhaltenen Antwortschreiben die Schlüsse ziehen kann, welche er gezogen hat. Ebensowenig ist aus den veröffentlichten Antworten zu ersehen, dass die Mehrzahl derselben sich seiner Auffassung anschliesst. Ein auf diese Weise zu Stande gebrachtes ophthalmologisches Plebiscit sollte wohl unter allen Umständen von geringer wissenschaftlicher Bedeutung sein.

Bezüglich der Verwendung der Statistik, wie es Dr. van Millingen macht, kann man ruhig sagen, es ist dem Verfasser geglückt, zu illustriren, wie trügerisch die Resultate, welche man hiervon ableitet, werden, wenn sie tendenziös oder jedenfalls kritiklos angewendet werden. Wenn nämlich die Zahlen nicht in allen Punkten mit der Anschauung des Verfassers übereinstimmen, so nimmt er einfach an, dass dies auf Umständen beruht, die man jedoch aus den Zahlen nicht herauslesen kann. Wenn z. B. in Galizien und Holland die Zahlen eine verhältnissmässig grosse Anzahl von Trachomatösen nachweisen, trotzdem die Zahl der „illetrés“ in diesen Ländern verhältnissmässig gering ist; so nimmt er an, dass dies auf einer relativ grossen Zahl von Juden beruht. Nun glaubt der Verfasser jedoch an keine Racendisposition, weshalb er, um dieses Verhältniss zu erklären, zugleich die Hypothese aufstellen muss, dass die Juden in diesen Ländern ungewöhnlich arm sind.

van Millingen hebt allerdings hervor, dass die Resultate, welche er auf Grund seiner Zahlen erhalten hat, nur als approximative anzusehen

sind, da die Zahlen selbst ja nur annäherungsweise richtig sind. Ja, wenn das noch der Fall wäre! Darüber kann man jedoch begründete Zweifel hegen. Um nur ein Beispiel zu nennen: Man findet Norwegen mit der gleichen Anzahl von Trachomatösen wie Schweden aufgeführt, während es dagegen Thatsache ist, dass in Norwegen, praktisch genommen, keine Trachomatösen zu finden sind. Jedenfalls habe ich in den 19 Jahren, in denen ich nun als Augenarzt praktizire, nur 5 bis 6 Fälle gesehen unter den ca. 14,000 Patienten, welche ich während dieser Zeit in meinen Journalen eingetragen habe. In allen diesen Fällen konnte ich nachweisen, dass die Ansteckung vom Auslande eingeschleppt war. Keiner derselben gab Veranlassung zu einer localen Epidemie.[1] Wenn nun van Millingen Scandinavien zusammen mit der Schweiz unter den Ländern aufführt, welche die geringste Zahl von Trachomatösen haben, wie kann er da wissen, dass dies darauf beruht, dass die Civilisation und der Wohlstand in diesen Ländern hoch stehen, und nicht darauf, dass grosse Theile dieser Länder, gleichwie die Schweiz, hoch über dem Meere gelegen sind? Was Scandinavien anbetrifft, so wird wohl der Umstand, dass es unter hohen Breitengraden liegt, dazu beitragen, dass Trachom auch im Flachlande verhältnissmässig selten ist. Dies ist jedenfalls für Norwegen eine ungezwungene Erklärung der Thatsache, dass das Land, trotz des beständigen Imports durch die zahlreichen Seeleute, doch frei von der Krankheit geblieben ist. Freilich können ungefähr alle über 15 Jahre alten Einwohner dieses Landes lesen und schreiben, aber Niemand wird wohl glauben, dass dies gegen Trachom schützt, so lange die Civilisation nicht so hoch gestiegen ist, dass jedes einzelne Familienmitglied sein eigenes Handtuch und Waschservice erhalten hat. Ich würde vielmehr glauben, dass es, so lange die Civilisation und der Wohlstand noch nicht so weit gekommen sind, das Beste wäre, wenn dergleichen Gegenstände überhaupt nicht benutzt würden, als dass sie zu gemeinsamem Gebrauch verwendet würden. Uebrigens ist dies an einzelnen Stellen unseres Landes wirklich der Fall, wo das Volk in so ärmlichen Verhältnissen lebt, dass die Beschaffung von Waschschüsseln und Handtüchern als ein unnöthiger Luxus angesehen wird.

Von ungleich grösserem Interesse als van Millingen's Versuch, durch Zusammenstellen incommunsurabler Zahlen einen Beleg für die Richtigkeit seiner Anschauung zu finden, ist seine Bemerkung, dass die Neger in Konstantinopel häufig von der Krankheit ergriffen werden. Das zeigt, dass nicht alle Neger eine relative Immunität gegen die Krankheit be-

[1] Von einem meiner Patienten wurde mir vor einigen Jahren berichtet, dass in Oesterdalen eine kleine locale Epidemie herrschen sollte. Ebenso theilte mir ein College mit, dass in der Nähe von Drontheim eine kleine Epidemie geherrscht haben sollte. In beiden Fällen soll das Contagium von Schweden eingeschleppt worden sein. Im südlichen Theil dieses Landes, der, gleichwie ganz Dänemark, Flachland ist, sind Trachomatöse verhältnissmässig häufig.

Digitized by Google

sitzen. Wie Dr. Swan Burnett in der Märznummer der „Annales d'Oculistique“, 1896, bemerkt, werden die Farbigen in den Vereinigten Staaten selten ergriffen.

Dr. Burnett, dessen Aufsatz wesentlich eine ziemlich vernichtende Kritik von Dr. van Millingen's Artikel ist, glaubt im Gegensatz zu Letzterem beides, sowohl dass es eine Rassendisposition giebt, wie auch dass die Höhe über dem Meere, sowie der Breitengrad einen gewissen Einfluss ausüben. Den letzten Momenten legt er jedoch eine verhältnissmässig geringe Bedeutung, verglichen mit der Rassendisposition, bei. Hierin ist er also einig mit Dr. Chibret, welcher gefunden haben will, dass in Europa der keltische[1] Volksschlag so ziemlich unempfänglich gegen Trachom sein soll.

Dr. Burnett schreibt im Ganzen der constitutionellen Disposition einen grossen Einfluss zu. Er geht so weit, zu sagen, dass Trachom nicht so sehr eine infectiöse und contagiöse Krankheit sei, als vielmehr ein Ausdruck für eine Diathese oder für eine constitutionelle Disposition.

Dass die Neger in den Vereinigten Staaten selten angesteckt werden, ist eine Thatsache, welche wohl bekannt ist. Von meinem mehrjährigen Aufenthalt in Amerika kann ich mich nicht erinnern, bei einem einzigen Neger Trachom gefunden zu haben. Meine Erfahrungen in dieser Hinsicht haben jedoch nicht so viel zu sagen, theils weil an dem Orte meines Aufenthaltes verhältnissmässig nur wenig Neger waren, theils weil ich vornehmlich von Skandinaviern in Anspruch genommen wurde. Diese waren so zahlreich, dass sie an vielen Plätzen den grössten Theil der Bevölkerung ausmachten. Sie, und ebenso die Irländer[1], schienen in Minnesota diejenigen Völker zu sein, welche mehr als alle andern zu Trachom disponirt waren. In Parenthese sei bemerkt, dass jedenfalls die Skandinavier besonders in ökonomischer Hinsicht besser gestellt waren, als in ihrem Heimathlande.

Dass die Skandinavier eine grosse Disposition zu Trachom zeigten, wurde auch von den amerikanischen Aerzten bemerkt, und als eine Rassendisposition erklärt; und doch leidet dasselbe Volk in seinem Heimathlande sehr wenig von dieser Krankheit. Drüben betrug die Zahl der Trachomatösen mindestens 30 Proc. sämmtlicher von mir behandelten Augenkranken.

Trotzdem will ich nicht leugnen, dass eine erworbene relative Rassenimmunität existiren kann, aber nur in derselben Weise, wie eine solche für andere endemische Krankheiten existirt. Selbstredend kann dieselbe von allen Rassen nach einem genügend langen Aufenthalte am Platze erworben werden.

Die Immunität und die localen Verhältnisse, speciell Höhe über dem Meere, sind, wenn ich aus eigener Erfahrung einen Schluss ziehen soll, Momente von einer gewissen Bedeutung.

---

[1] Die Masse der irischen Bevölkerung ist keltischen Stammes. H.

Digitized by Google

Aus Dr. BURNET's Artikel geht übrigens hervor, dass es einem jedem praktisirenden Arzte noch nicht ganz klar geworden ist, dass eine directe oder indirecte Uebertragung des Contagiums die causa occasionalis der Krankheit ist, und dass letztere eine locale Affection ist. Es würde unzweifelhaft von therapeutischer Bedeutung sein, wenn alle Augenärzte vollständig im Klaren hierüber wären. Diejenigen, welche diese Krankheit nicht als eine locale Affection ansehen, können dagegen einwenden, dass es noch nicht geglückt sei, einen dieser Krankheit eigenen Mikroorganismus aufzufinden. Das kann jedoch zweifelhaft sein. Allerdings kann Dr. NOISEVSKI's Microsporum trachomatosum nicht länger mehr als ein solcher angesehen werden, aber es ist nicht unwahrscheinlich, dass die von Dr. KRÜDENER im Decemberheft der Petersburger medicinischen Wochenschrift beschriebenen Mikroorganismen den Ansteckungsstoff darstellen. Nach Dr. KRÜDENER's Meinung sollen es Plasmodien sein, welche in Hinsicht auf Form, Farbe und Beweglichkeit sehr denen gleichen, welche man bei Sarcomen findet. Bei Trachom findet man diese pigmentirten Zellen nicht allein in den Trachomkörnern, sondern auch in der pannösen Hornhaut, um die Haarwurzeln der Augenwimpern herum und in dem Secret der Thränencanäle. Schon im Jahre 1886 haben übrigens WEDL und BOCK das Vorhandensein eines eigenen Pigments bei Trachom nachgewiesen.

Sollte es sich bei der Fortsetzung der Untersuchungen zeigen, dass Dr. KRÜDENER's Meinung begründet ist; so könnte man hoffen, dass die endlosen Discussionen über die Ursachen des Trachom zu einem Ende kommen würden, ebenso wie die langdauernden Controversen über die Ursachen des Aussatzes aufhörten, als der Leprabacillus gefunden war.

II. Netzhautvenen-Erkrankung als Ursache der jugendlichen Netzhaut- und Glaskörperblutung.

Von Dr. **Richard Simon** in Berlin.

Im Februarheft dieses Centralblattes theilt FRIEDENWALD zwei Fälle von Netzhaut- und Glaskörperblutungen bei jugendlichen Personen mit, in denen sich deutliche Veränderungen der Netzhautvenen nachweisen liessen, und giebt auf Grund derselben der Vermuthung Raum, dass diese Affection häufig auf einer Erkrankung der Netzhautgefässe beruht. Einen ähnlichen, sehr charakteristischen Fall habe ich seit 3 Jahren in Beobachtung.

Der jetzt 27 Jahre alte J. Th. kam am 13./VII. 1893 in meine Behandlung. Er hatte als Kind mit dem rechten Auge geschielt, doch tritt jetzt nur noch zeitweise eine Divergenz desselben auf. Während seiner bis

Digitized by Google

October 1892 währenden Dienstzeit hatte er mit dem rechten Auge geschossen und zur ersten Schiessklasse gehört. Patient ist ein kräftiger Mann, der alle Anstrengungen beim Militär gut ertragen hat. Erst seit dem letzten Winter will er bei schwerer Arbeit und beim Treppensteigen etwas Athemnoth und Herzklopfen haben, welche Beschwerden sich schon seit Langem wieder verloren haben. Die von Herrn Dr. Freyhan wiederholt vorgenommene Untersuchung ergab weder an den Körperorganen, speciell am Herzen und an den Lungen, noch in Betreff des Blutes und des Urins irgend etwas Krankhaftes. In letzterem fehlten nicht nur Zucker und Eiweiss, auch eine Vermehrung der Oxalsäure war nicht nachzuweisen.

Patient hatte weichen Schanker, leugnet Lues, wofür auch nicht der geringste Anhaltspunkt vorliegt. Eltern und Geschwister sind gesund.

Seit $^1/_2$ Jahr soll die Sehschärfe auf dem rechten Auge etwas abgenommen haben. Zunächst bemerkte der Patient nur ein schwarzes Pünktchen, das sich nach und nach vergrösserte, doch konnte er noch ganz gut sehen bis zum 12./VII., an welchem Tage es ihm ganz plötzlich finster vor dem rechten Auge wurde. Auch hatte er, wie schon 3 Wochen vorher während mehrerer Tage, heftiges Nasenbluten.

Es fanden sich rechts dichte Glaskörpertrübungen, die den grössten Theil des Augengrundes vollkommen verdeckten; nur nach oben ganz peripher war die Netzhaut noch zu sehen. Daselbst war eine grosse ovale, erhabene Bindegewebswucherung von blaugrauer Farbe zu sehen, auf und neben welcher sich frische Blutungen fanden; ausserdem auf derselben dünne, neugebildete Blutgefässe. Das linke Auge war vollkommen normal. Sehschärfe rechts = Finger: 5 m, links = $^6/_4$.

7./X. 1893. Sehschärfe rechts = $^6/_8$. Im Glaskörper noch einige bräunliche Trübungen. Eine nach oben zu der Bindegewebsneubildung ziehende Vene zeigt sich in kurzer Entfernung von der Papille weiss eingescheidet und behält diese Wandstreifen bis in die äusserste Peripherie bei. Der bläuliche Ring neugebildeten Bindegewebes wird von feinsten Gefässen durchzogen, die theils von dem erkrankten eingescheideten Gefäss abstammen, theils von allen Seiten aus der Netzhaut in die Peripherie des Ringes eindringen. Von dem bläulichen Wall ziehen dünne Bindegewebsstränge in die Netzhaut. Nach unten in der äussersten Peripherie befindet sich eine, offenbar schon länger bestehende und früher nur durch die Blutungen verdeckte, mächtige Bindegewebsschwarte. In der Nähe der Bindegewebsneubildungen sind noch Blutungen zu sehen.

Während der weiteren Beobachtung wurde beinah das ganze Venengebiet in gleicher Weise, wie das nach oben ziehende Gefäss, ergriffen, so dass fast alle Venen, wenigstens streckenweise, von weissen Rändern eingefasst waren. Von Zeit zu Zeit zeigten sich an einzelnen Venen rundliche

Digitized by Google

oder längliche graublaue Wölkchen, welche die Venen vollkommen oder theilweise überdeckten, ohne indessen so dicht auszusehen, wie die Randstreifen. Es darf wohl mit ziemlicher Sicherheit angenommen werden, dass diese bläulichen Flecke Exsudate waren; sie waren stets nach wenigen Tagen oder längstens wenigen Wochen wieder verschwunden, traten allerdings oft von Neuem auf und waren meistens die Vorläufer von kleinen Netzhautblutungen an der betroffenen Stelle. Bei dem von FRIEDENWALD in seinem ersten Fall ein Mal gefundenen bläulichen Wölkchen hat es sich wohl um dieselbe Erscheinung gehandelt.

An den Arterien liessen sich niemals Veränderungen nachweisen; dieselben sind bis jetzt vollkommen normal geblieben.

Kleinere und grössere Netzhautblutungen waren im weiteren Verlauf noch häufig zu constatiren, stärkere Ergüsse in den Glaskörper traten noch 6 mal auf, darunter 2 mal so stark, dass die Sehschärfe auf Fingerzählen in wenigen Metern herabgesetzt war. Nach Aufhellung des Glaskörpers sah man stets dicke Blutklumpen an den Bindegewebsneubildungen sitzen, nie an anderen Stellen des Augengrundes.

Nach und nach verkleinerten sich beide Neubildungen immer mehr, ebenso nahmen die neugebildeten Blutgefässe an Zahl ab, und am 7./X. 1894 konnte ich überhaupt keine solchen mehr sehen. Die untere Bindegewebsneubildung ist jetzt auf einen verhältnissmässig kleinen Umfang reducirt, der obere Ring löste sich allmählich vollkommen von der Retina los und schwebt jetzt frei, wenn auch unbeweglich, im Glaskörper. Seine Entstehung von der Netzhaut aus liesse sich zur Zeit nicht mehr nachweisen. Die weisse Berandung der Venen verschwand ebenfalls an einem grossen Theil derselben, so dass im Anfang dieses Jahres nur noch vereinzelte diese Erscheinung darboten. Eine einzige kleine frische Netzhautblutung war damals zu constatiren. Die Sehschärfe betrug fast $^6/_5$.

Das linke Auge war, wie bereits gesagt, zu der Zeit, als der Patient in meine Behandlung trat, noch vollkommen normal. Die Sehschärfe betrug $^6/_4$ und ist die gleiche bis zum heutigen Tage geblieben. Am 12./II. 1894 bemerkte ich zum ersten Mal, dass eine nach der temporalen Seite ziehende Vene auf eine kurze Strecke eingescheidet war und etwas weiter temporalwärts ein kleines rundliches, das Gefäss gänzlich verdeckendes Exsudat sich befand. Am 11./III. zeigten sich an verschiedenen Stellen dieses Gefässes Einscheidungen und neben einer solchen eine kleine Netzhautblutung. Am 18./III. war eine der nasalwärts verlaufenden Venen eine Strecke weit von grauen Randstreifen eingefasst. Nach und nach traten immer mehr Exsudate und Blutungen an diesen Venen auf, die Erkrankung ergriff immer mehr Verzweigungen dieses und dann auch andere Venengebiete, und am 20./VII. zeigten die meisten Venen bei scharfer Einstellung eine grau-weisse Berandung. Doch ging diese grossentheils wieder zurück; eine Untersuchung

Digitized by Google

am 16./IX. zeigte, dass die Einscheidungen an Zahl und Ausdehnung beträchtlich abgenommen hatten.

Im November war ein Ast der oberen Temporalvene auf eine kurze Strecke in einen weissen Strang verwandelt, eine Veränderung, die sich allmählich auf weitere Verzweigungen ausdehnte. Es traten daselbst während des Jahres 1895 reichliche Blutungen auf, die zwar z. Th. resorbirt wurden, aber immer von Neuem sich einstellten. Zahlreiche, meist bald

Aufrechtes Bild des linken Augengrundes. Oben aussen und aussen Netzhautblutungen.

verschwindende, Exsudate tauchten auch an anderen Venen auf, die wieder in grösserer Zahl stärkere grau-weisse Berandung aufwiesen. Die Figur, welche nach einer von Frl. Paula Günther angefertigten farbigen Zeichnung ausgeführt ist, zeigt den Befund, wie er im April dieses Jahres sich darbot. Die Blutungen setzten sich noch weiter peripher fort, als sie auf der Abbildung sich finden.

Die Arterien sind auch auf dem linken Auge absolut normal geblieben.

by Google

Es handelt sich also um einen Fall von Netzhaut- und Glaskörperblutungen im jugendlichen Alter bei einem kräftigen und im Allgemeinen gesunden Manne, die auf eine allmählich das gesammte Gebiet ergreifende Affection der Venen zurückgeführt werden mussten, deren Ursache allerdings vollkommen unklar blieb. Patient litt einmal einige Tage an rheumatischen Schmerzen, ferner kurze Zeit an Verstopfung, die häufiger bei derartigen Blutungen im jugendlichen Alter beobachtet wurde; doch waren es nur ganz vorübergehende Erscheinungen. Charakteristisch war das fast stets in den einschlägigen Fällen vorhandene Nasenbluten, vielleicht auch eine geringe Verlangsamung des Pulses — 60 bis 64 in der Minute —, worauf schon von verschiedenen Autoren, z. B. von Eales[1], hingewiesen wurde.

Die Erkrankung der Gefässe bestand natürlich nicht nur dort, wo ophthalmoskopisch eine deutliche Perivasculitis sichtbar war. Wir dürfen wohl mit Sicherheit annehmen, dass sämmtliche Venen in ihrem ganzen Verlauf mehr weniger starke pathologische Veränderungen zeigten, welche eine erhöhte Durchlässigkeit der Gefässwandungen und dadurch Exsudate und Blutungen zur Folge hatten.

Dass die Blutungen bei jugendlichen Individuen venöser Natur seien, ist schon häufig behauptet worden. Speciell Panas stellt als Unterscheidungsmerkmal der im jugendlichen und der im späteren Alter auftretenden Netzhautblutungen auf, dass jene venöser, diese arterieller Natur seien. Eales[2] konnte in frischen Fällen stets ihren Ursprung aus den erweiterten und gewundenen venösen Würzelchen verfolgen. Ferner fanden u. A. Schleich,[3] Pröbsting,[4] Schultze,[5] Nieden[6] starke Schlängelung und Erweiterung der Venen. Besonders interessant ist der von Gunn[7] mitgetheilte Fall, der einen 29jährigen, sonst gesunden Mann betraf und grosse Aehnlichkeit mit dem oben beschriebenen zeigt. Auf dem linken Auge waren vordere Synechien und dichte flottirende Glaskörpertrübungen, so dass der Augengrund nur ganz undeutlich zu sehen war. Auf dem rechten Auge fanden sich einzelne feine Glaskörpertrübungen und zahlreiche kleine

---

[1] Primary retinal haemorrhage in young men. Ophth. Rev. 1881/82. I. S. 41. Arch. f. Augenh. XI. S. 83.

[2] A. a. O.

[3] Ein Beitrag zu der Entstehung der spontanen Bindegewebsneubildung in der Netzhaut und im Glaskörper. — Retinitis proliferans. Zehender's klin. Monatsbl. 1890. Februar.

[4] Ein Fall von Retinitis proliferans. Zehender's klin. Monatsbl. 1890. Februar.

[5] Beitrag zur Entstehung der sogen. Retinitis proliferans. Arch. f. Augenh. XXV.

[6] Ueber recidivirende idiophathische Glaskörperblutung bei jungen Leuten. Bericht der XIV. Versammlung d. Ophth. Gesellsch. zu Heidelberg. 1882. S. 8.

[7] A case of haemorrhagic disease of the retina. Festschrift zur Feier des 70. Geburtstages von Hermann v. Helmholtz, gewidmet von der Ophthalmol. Gesellschaft.

Digitized by Google

Netzhauthämorrhagien, neben mehreren Venen liegend, besonders in der Nähe eines Astes der oberen Nasalvene, welche z. Th. von weissen Wandstreifen begleitet wurde und von der ein Ast eine Strecke weit in einen weissen Strang verwandelt war. Ein oder zwei der grösseren Venen waren mitten in ihrem Verlauf stark verschmälert, während ihre Endigungen gefüllt und stark geschlängelt waren.

Vielleicht gehört hierher auch der von Scheffels[1] mitgetheilte Fall, einen 18jährigen kräftigen Schmied betreffend, bei welchem sich ebenfalls eine lediglich auf die Venen sich beschränkende Perivasculitis fand. Scheffels fasst die Erkrankung als erste (und während der zweijährigen Beobachtungsdauer einzige) Aeusserung einer congenitalen Lues auf. Wenngleich Netzhautvenen-Erkrankungen bei acquirirter Lues nicht so selten beobachtet werden, so finden sie sich doch fast stets zugleich mit Affection auch der Arterien; von einer lediglich auf die Venen beschränkten Erkrankung ist meines Wissens bisher nichts bekannt. Es ist daher nicht ausgeschlossen, dass die Lues des Vaters nichts mit dieser Affection zu thun hatte, es sich vielmehr nur um ein zufälliges Zusammentreffen handelte. Die verhältnissmässig schnelle Rückbildung der Erkrankung ist auch kein sicherer Beweis für die Richtigkeit der Diagnose, resp. für die Wirksamkeit der Therapie. Wenngleich die Erkrankung in meinem Fall ausserordentlich chronisch verläuft, so konnte ich doch an verschiedenen Venen eine ziemlich schnelle Rückbildung der ophthalmoskopischen Erscheinungen beobachten. Dass darauf die Therapie keinen Einfluss hatte, war zweifellos. Denn nachdem mehrere Monate lang Jodkali genommen worden war ohne den geringsten Erfolg, stand ich von jeder weiteren medicamentösen Behandlung ab.

Es erscheint nun nicht unwahrscheinlich, dass auch in jenen Fällen, in denen sich nur Erweiterung und Schlängelung der Venen fanden, eine, nur ophthalmoskopisch nicht sichtbare, Erkrankung der Wandungen der venösen Gefässe bestand. Wenigstens wurden andere Körpererkrankungen, welche für die Stauung im Venengebiet der Netzhaut hätten verantwortlich gemacht werden können, nicht gefunden. Dass sich die Venenerkrankung nicht auf das Gebiet der Netzhaut, resp. des Auges beschränkte, dafür dürfte wohl das stets vorhandene Nasenbluten sprechen.

Die von Friedenwald geäusserte Vermuthung, dass Gefässerkrankungen häufig die Ursache der Netzhaut- und Glaskörperblutungen im jugendlichen Alter seien, wird also schon durch die bisherigen Mittheilungen und besonders durch den von Gunn sowie durch den oben beschriebenen Fall bestätigt. Und zwar scheint es sich dabei um eine ganz charakteristische, hauptsächlich im jugendlichen und mittleren Lebensalter auftretende, auf die Venen sich beschränkende Erkrankung des Gefässsystems

[1] Ein Fall von Perivasculitis retinae. Arch. f. Augenh. XXII. S. 374.

Digitized by Google

zu handeln. Ob diese Phlebitis stets die Ursache der im jugendlichen Alter auftretenden idiopathischen Blutungen bildet, muss natürlich dahingestellt bleiben.

Bezüglich des oben mitgetheilten Falles erübrigt es noch, auf die Neubildung des Bindegewebes im rechten Auge kurz einzugehen. Ob es sich um eine Bildung von Bindegewebsmassen im Anschluss an neugebildete Blutgefässe, wie in dem Fall von Friedenwald, oder um eine Wucherung des Stützgewebes der Netzhaut mit secundärer Bildung von Blutgefässen handelte, liess sich nicht mehr entscheiden. Ausgeschlossen erscheint, dass die Bindegewebsmassen sich durch Umwandlung eines stärkeren Blutergusses in den Glaskörper gebildet haben. Denn einen solchen würde der Patient unbedingt gemerkt haben. Als er das erste Mal eintrat, war die obere und wahrscheinlich auch die untere Bindegewebsneubildung schon vorhanden. Viel wahrscheinlicher ist es, dass die starken Glaskörperblutungen erst Folge der Neubildung der Blutgefässe waren, bei deren leichter Zerreisslichkeit eine Blutung per rhexin und somit auch die Massenhaftigkeit des Ergusses wohl verständlich ist. Dafür spricht, dass die nach Aufhellung des Glaskörpers sichtbaren Blutklumpen stets nur an der oberen und unteren Bindegewebsneubildung sassen, und ferner der Umstand, dass seit dem Verschwinden der neugebildeten Gefässe stärkere Glaskörperblutungen nicht wieder aufgetreten sind, obgleich sich noch starke Veränderungen der Netzhautvenen fanden.

Klinische Beobachtungen.

Aus Prof. Hirschberg's Augenklinik.

Einige ophthalmoskopische Beobachtungen.

Von Dr. Alfred Moll.

Die beifolgenden Skizzen umgekehrter Bilder wurden auf Veranlassung des Hrn. Geheimrath Hirschberg von mir gezeichnet und sollen nur von wenigen erklärenden Worten begleitet werden.

Es handelt sich um zwei Fälle von Colobom und einen von markhaltigen Nervenfasern.

I. Das 12jähr. Mädchen, dessen beide Fundi in Fig. 1 u. 2 skizzirt sind, bot anamnestisch nichts Nennenswerthes dar, insbesondere sind Missbildungen in seiner Familie nicht vorgekommen. Bald nach der Geburt wurde von der Mutter horizontales Augenzittern wahrgenommen, das auch bei der ärztlichen Untersuchung constatirt wird. Es besteht bds. ein mässiger Grad von Microphthalmus, der Hornhaut-Durchmesser beträgt ca. 9 mm. Die Pupille zeigt Spuren einer Membrana perseverans, und im unteren Theil der Iris findet sich ein Brücken-

colobom derart, dass ein Theil des vorderen Blattes fehlt, während die Pigmentschicht unversehrt ist.

$$\left.\begin{array}{l} S\ R = {}^{5}/_{60} \\ „\ L = {}^{5}/_{20} \end{array}\right\} \text{ mit } -2\ D \text{ cyl.} \rightarrow$$

Die Gesichtsfelder zeigen den Aderhautcolobomen entsprechende Ausfälle.

Fig. 1.

Wie aus den Figuren ersichtlich, ist der Sehnerv bds. vom Colobom umschlossen. Letzteres lässt sich bei erweiterter Pupille nach unten bis zu seinem Ende verfolgen, wo es von einem starken, z. Th. braunen Pigmentsaum eingefasst wird. Ausserdem finden sich um das Colobom herum hier und da einzelne Pigmentklumpen. In beiden Colobomen liegen scharf abgesetzte, ziemlich tiefe

d by Google

secundäre Aushöhlungen, wie man an der parallactischen Verschiebung und der Abknickung der Gefässe[1] sehen kann. Während die rechte Papille (Fig. 1) eine deutlich dreieckige Form hat, erscheint die linke (Fig. 2) rund und in ihrer (reell) unteren Grenze undeutlich. Auf diese zu läuft ein heller, riffartiger Strang. Der untere Theil des linken Coloboms ist stufenartig derart, dass der weiter nach vorn liegende Abschnitt durch stellenweise in Klumpen geballtes Pigment dunkler erscheint, als der hintere. — Beiderseits ist das Colobom durch quer verlaufende, etwas erhabene Leisten leicht gewellt.

Fig. 2.

II. Im zweiten Fall (Fig. 3) handelt es sich um ein 18jähriges Mädchen, dessen Anamnese ebenfalls negativ ist.

Ausser der Hintergrundsveränderung besteht Augenzittern und Coloboma iridis et lentis.

S R = $^{5}/_{60}$ — 2 D,
„ L = $^{5}/_{60}$ — 9 D.

Das G.F. hat den dem Colobom entsprechenden Ausfall.

[1] Es sind nur die grössten gezeichnet.

Digitized by Google

Das hier (Fig. 3) gezeichnete rechtsseitige Colobom (der linke Fundus konnte aus äusseren Gründen nicht skizzirt werden) umgreift ebenfalls den Sehnerven und ist an seiner (reell) oberen Grenze umzogen von einem scharfen weissen Rande, der im Niveau des Augengrundes liegt. Umsäumt ist dieser Rand von einem dicken Pigmentstreifen, der sich an einer Stelle „überwendlich" um ihn herumschlägt und dann die weitere Grenze des Coloboms bildet. Von dem weissen Rande gelangt man eine Stufe tiefer in das eigentliche Colobom, welches zwei

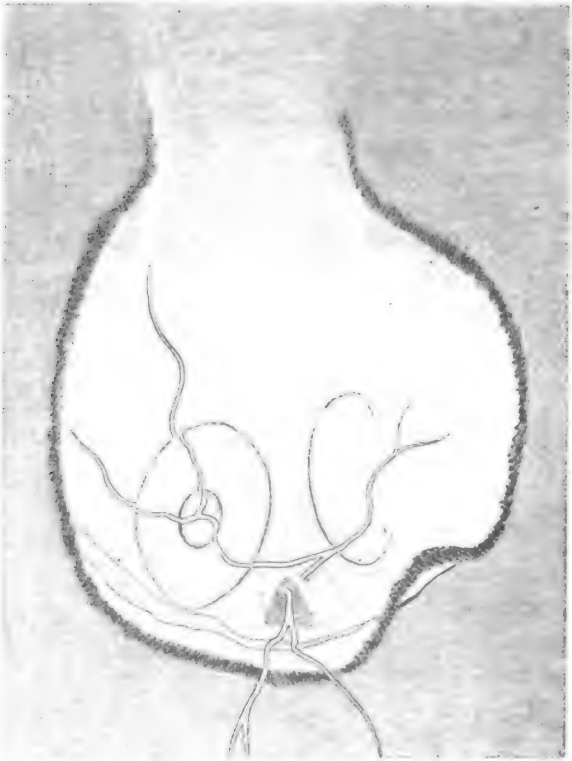

Fig. 3.

secundäre Aushöhlungen zeigt, von denen eine ihrerseits noch eine tertiäre umgreift. Die durch dieselben verlaufenden Gefässe sind deutlich geknickt. Zwischen den beiden secundären Höhlungen liegt wie auf einem vorspringenden Riff der dreieckige röthliche, nicht sehr scharf begrenzte Sehnerv. Das vordere Ende des Coloboms ist nach Erweiterung der Pupille nur schwierig zu sehen und geht allmählich in den rothen Augengrund über.

III. Hier handelt es sich um einen Fall von stark ausgebildeten markhaltigen Fasern, combinirt mit den Veränderungen der Myopie.

Digitized by Google

Wie aus der Skizze der umgekehrten Bilder ersichtlich, erstrecken sich R die markhaltigen Fasern nur nach unten, während sie L auch einen zungenförmigen Fortsatz nach oben senden. Die Gefässe tauchen darin unter, um erst am Rande

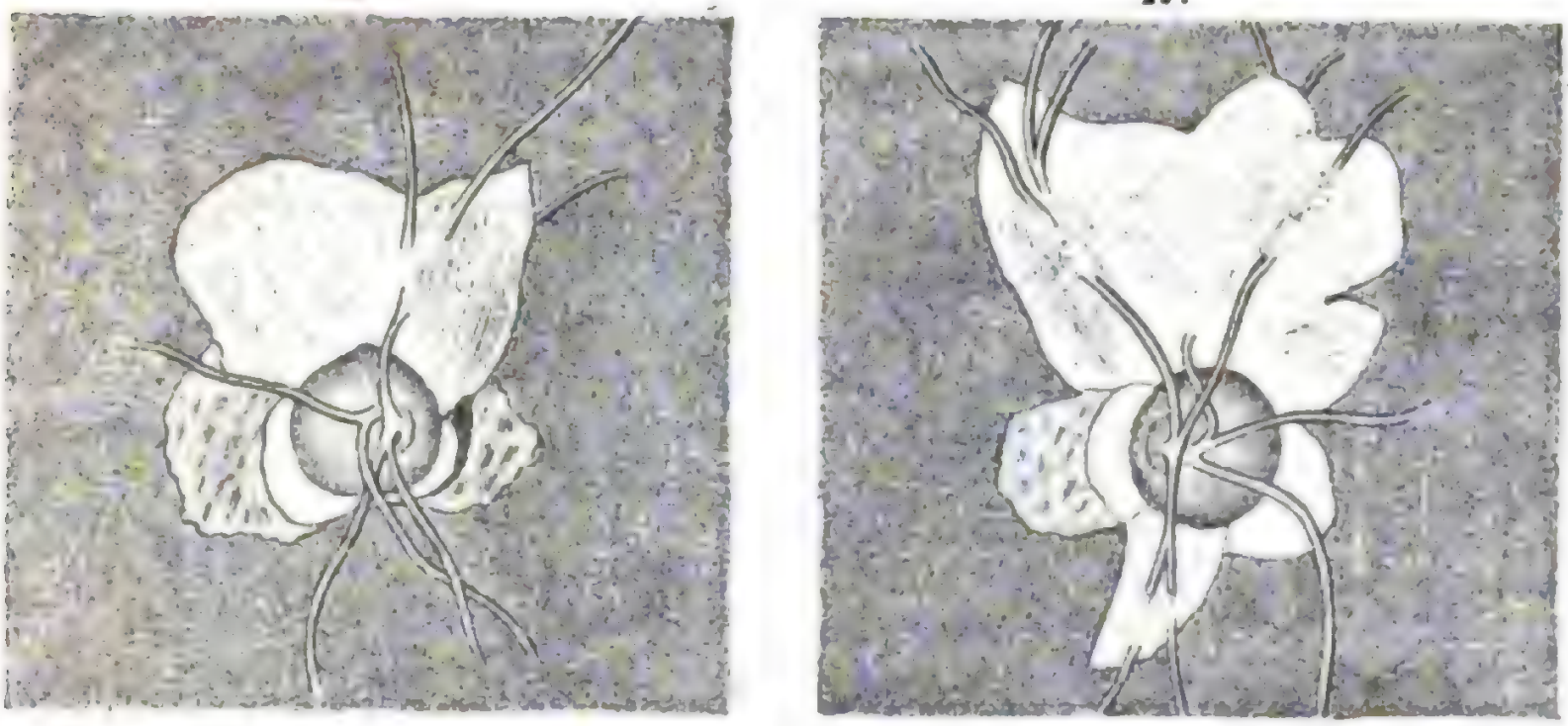

Fig. 4.

wieder zum Vorschein zu kommen. Zu beiden Seiten der Papille sind die myopischen Chorioideal-Veränderungen in Form von abgesetzten Sicheln sichtbar. Und zwar schliesst sich an das durch die markhaltigen Fasern z. Th. verdeckte ringförmige, ganz weisse Staphylom noch ein im rechten Auge ausgedehnterer Bezirk schwach pigmentirter Aderhaut an.

In den mir zuganglichen Atlanten habe ich diese zufällige Combination nicht gefunden.

Unser Büchertisch.

Neue Bücher.

1. Die augenärztlichen Operationen, von Dr. W. Czermak, k. k. o. ö. Univ.-Prof. und Vorstand der deutschen Univ.-Augenklinik zu Prag. 8. u. 9. Heft. Wien 1896, Carl Gerold. Enthält die Operationen an den Augenmuskeln und den Anfang der intraocularen Operationen. Heft 10 enthält Operationen an Horn- und Lederhaut.

*2. Nouveaux éléments d'ophtalmologie, par H. Truc, Professeur de Clinique ophtalmologique à la Faculté de Montpellier, et E. Valude, Médecin de la Clinique ophtalmologique des Quinze-Vingts. Tome premier, avec 149 figures et une planche en couleurs. Tome second, avec 108 figures.

3. Traité de l'oeil artificiel, par le Docteur P. Pansier d'Avignon. Avant-Propos de M. le Professeur Truc.

4. Traité pratique des maladies des yeux, par Meyer. Avec 261 fig.

5. Études ophtalmologiques, par Chauvel. Paris 1896.

6. Les complications oculaires dans les affections du sinus maxillaire, par N. Kolarovitch. Bordeaux 1896.

Digitized by Google

7. Cataract in the Madras presidency, Southern India, by T. H. Pope. London 1896.

8. Du permanganate de potasse dans l'ophtalmie purulente de l'adulte et du nouveau-né, par L. M. Sourisse. Bordeaux 1896.

9. Des néoplasmes malins primitifes de la glande lacrymale orbitaire, par J. A. Verliac. Bordeaux 1896.

Journal-Uebersicht.

I. Archives d'ophtalmologie. 1896. März.

1) **Altérations de la macula lutea,** par Nuel. (Suite.)

Mittheilung der mikroskopischen Untersuchungsergebnisse von 5 Fällen von Oedem der Macula und eines Falles von Embolie der Centralarterie. Im Anschluss daran wird die specielle pathologische Anatomie der verschiedenen Netzhautschichten erörtert.

2) a) **L'adaption rétinienne et le phénomène de Purkinje.** — b) **A propos d'un article de M. Parinaud, intitulé: Les nouvelles idées sur les fonctions de la rétine,** par Charpentier.

Physiologisch-optische Untersuchungen über das sog. Purkinje'sche Gesetz, welches aussagt, dass die relativen Werthe der verschiedenen Farben abhängig sind von der Intensität der letzteren. Wenn zwei farbige Strahlen bei einer gegebenen Beleuchtung gleich intensiv erscheinen, so wird der weniger brechbare bei stärkerer Beleuchtung prävaliren, während der stärker brechbare bei herabgesetzter Beleuchtung weniger intensiv erscheinen wird. Die Resultate der vorliegenden Arbeit können dahin zusammengefasst werden, dass der Einfluss der Verdunkelung auf das Purkinje'sche Phänomen sich durch eine Verstärkung der scheinbaren Intensität der Lichtquelle kundgiebt und so denselben Effect hat wie eine Vermehrung ihrer objectiven Intensität, d. h. dass der relative Werth der weniger brechbaren Strahlen wächst.

3) **Les kératites d'origine conjonctivale,** par Trousseau.

Ausser der classischen Form der eitrigen und granulösen Keratoconjunctivitis kommen gelegentlich noch andere Affectionen der Hornhaut vor, die ihre Ursache in einem bestehenden Conjunctivalleiden haben.

April.

1) **L'actinomycose des conduits lacrymaux,** par Evetzky.

Es handelt sich um eine Kranke, die seit $1^1/_2$ Jahren über Thränen und Entzündung des rechten Auges klagte. Ausser einer chronischen Conjunctivitis fand sich eine Erweiterung des unteren Thränenpunktes, aus dem sich bei Druck etwas trüber Schleim entleerte. Nach Spaltung des Thränencanälchens konnte leicht eine in demselben sitzende rundliche, graue, weiche Masse entfernt werden; dieselbe ergab sich bei der mikroskopischen Untersuchung als Granulationsgewebe, in dem sich ein typisches Convolut von Actinomyces-Filamenten und Sporen fand. Die Kranke genas.

2) **Optométrie subjective,** par Bull.

Digitized by Google

3) Le champ visuel dans les cas de „scotome central“, par Demicheri.

Mittheilung von relativ häufigen Befunden von peripheren Scotomen in Fällen von Neuritis retrobulbaris und toxischer Amblyopie. Gelegentlich waren die peripheren Scotome, die meist sectorenförmig im oberen Theil des Gesichtsfeldes auftreten, früher zu constatiren als das centrale.

4) De l'astigmatisme bi-oblique et de sa correction, par Roure.

Mai.

1) Colobomes du cristallin, par Rogman.

Im Anschluss an die Mittheilung zweier Fälle von Colobom der Linse, deren zweiter mit einem Iris- und Aderhautcolobom combinirt war, werden die in der Literatur niedergelegten ähnlichen Beobachtungen zusammengestellt. Von den bisher aufgestellten Theorien der fraglichen Entwickelungshemmung hält Verf. keine für anwendbar auf alle Fälle von Linsencolobom.

2) Considérations sur le traitement opératoire de l'entropion cicatriciel à propos de deux procédés nouveaux, par Péchin.

3) Recherches sur l'anatomie pathologique de la conjonctivite granuleuse, par Villard.

Der vorliegende Theil der Arbeit erstreckt sich auf die feineren Veränderungen des Epithels und die Structur der Granula, deren verschiedene Zellformen einer genauen Untersuchung unterzogen werden. Moll.

II. Recueil d'ophtalmologie. 1896. April.

1) Des atrophies des papilles glaucomateuses simulant l'atrophie tabétique et de leur guérison par mon procédé de sclérotomies antérieures, par Galezowski.

Verf. ist der Ansicht, dass unter der Diagnose der tabischen Opticusatrophie Fälle mit unterlaufen, die sich durch die weisse Farbe der Papille auszeichnen und auf ein „Glaucoma simplex sine excavatione“ bezogen werden müssen. Zu dieser Ansicht brachte ihn folgender Fall:

Ein 47jähriger Mann mit alter Lues zeigte auf dem rechten Auge eine anscheinend tabische Atrophie, auf dem linken eine glaucomatöse Excavation mit anderen Symptomen des Glaucoma simplex. Die links verrichtete Sclerotomie hielt den Verlauf des Glaucoms auf, und auch die Atrophie ohne Excavation der rechten Seite machte nach derselben Operation keine Fortschritte. Ueber das Verhalten der Reflexe etc. ist nichts mitgetheilt.

G. hält diese Fälle für glaucomatöse Atrophie der Papille, hervorgerufen durch eine Störung des Lymphstromes, wobei die Excavation sich z. Z. noch nicht entwickelt hat.

2) Traitement par l'électrolyse du staphylome cornéen ou scléro-cornéen, par Bourgeois.

Die mit dem positiven Pol verbundene Nadel wird 2—3 mm tief in das Staphylom eingestochen, während der negative Pol an die Schläfe gelegt wird. Ein Strom bis zu 5 M.-A. wird 1 Minute durchgeleitet, und die folgenden Sitzungen in Zwischenräumen von 6—8 Tagen ausgeführt. Der zur Operation benutzte Sperrer ist mit Seide umwickelt, um bei event. Berührung mit der Nadel leitungsunfähig zu sein. Drei Fälle illustriren das Verfahren.

Digitized by Google

3) Phthise essentielle de l'oeil, par Strzeminski.

4) La résorcine en oculistique, par Carillo.

Die 1 proc. Lösung wird zu antiseptischen Waschungen gebraucht, die $2^1/_2$ proc. Salbe bei Hornhautgeschwüren jeder Art benutzt. Bei Trachom kommen Stifte zur Verwendung. Moll.

III. Revue générale d'ophtalmologie. 1896. März-Mai.

1) Cas typique de gomme du corps ciliaire, par Ostwalt

Verf. hat die bisher in der Literatur mitgetheilten Fälle von sog. Gumma des Ciliarkörpers kritisch untersucht und spricht sich dagegen aus, dass jeder specifische Tumor der betreffenden Gegend als Gumma gedeutet wird. Man muss streng zwischen Papel und Gumma unterscheiden. Während die erstere dem secundären Stadium eigen ist und im Verlaufe einer Iritis verhältnissmässig häufig beobachtet werden kann, kommt letzteres nur im tertiären Stadium vor. Von diesem Standpunkt aus erkennt Verf. von den mitgetheilten Fällen nur vier als wahre Gummata an und fügt einen neuen Fall hinzu.

Der vor 14 Jahren inficirte Kranke wurde plötzlich von einer Cystitis und einer intraocularen Geschwulst befallen, die den Kammerwinkel einnahm. Der Tumor war weissgelblich, zeigte keine Gefässe und zerfiel nach 3 Wochen bei specifischer Behandlung unter Bildung eines kleinen Hypopyons. Letzteres löste sich schnell auf, der vermehrte Druck kehrte zur Norm zurück, und das Auge bekam wieder normale Sehkraft. Es blieben lediglich einige hintere Synechien und ein peripherer Hornhautfleck zurück.

Verf. warnt vor jedem chirurgischen Eingriff bei Gumma des Ciliarkörpers.

2) Contribution à l'étude des affections oculaires et des sinusites de la face d'origine dentaire, par Péchin.

Die im Gefolge von Zahnleiden oder Sinus-Erkrankungen auftretenden Augenaffectionen sind in der grossen Mehrzahl der Fälle infectiöser Natur. Nur eine beschränkte Anzahl derselben kann als Reflex gedeutet werden. Moll.

IV. Annales et Bulletin de la Société de Médecine de Gand. 1896. Februar-April.

1) Les oculistes gallo-romains au IIIe siècle, par de Neefe.

2) Application des rayons X à la chirurgie oculaire, par van Duyse.

Im Anschluss an die bereits im Maiheft d. J. referirten Erörterungen räth Verf., das Cryptoskop des Prof. Salvioni zu benutzen, um Fremdkörper im vorderen Abschnitt des Bulbus, welche durch den Augenspiegel vermöge ihrer Lage nicht sichtbar sind, zu entdecken. Auf diese Weise vermeidet man die schwierige, bezw. unmögliche photographische Anordnung.

3) Un cas de colobome du cristallin, par Rogman.

Es handelt sich um ein einseitiges Linsencolobom nach unten von der gewöhnlichen Form mit schichtstarähnlicher Trübung der Linse. Es bestand hochgradige Myopie mit den charakteristischen Hintergrundsveränderungen.

Moll.

Digitized by Google

V. The Ophthalmic Review. 1896. Februar.

The light perceptive power as an aid to diagnosis and prognosis in diseases of the eye, by R. Wallace Henry, M. D., Leicester.

Bei der Wichtigkeit der Prüfung des Lichtsinnes, welche Förster zuerst hervorgehoben hat, und nach ihm Bjerrum, Samelsohn u. A., hielt Verf. es für angezeigt, weitere Untersuchungen anzustellen, da in letzter Zeit auf diesem Gebiete wenig gearbeitet worden sei. Die Einzelheiten derselben, welche an 107 Patienten mit 203 Augen angestellt wurden, müssen im Original nachgelesen werden. Das von ihm modificirte Photometer besteht aus einem länglichen, innen geschwärzten Kasten mit einer Tuchhaube hinten, um den in den Kasten gesteckten Kopf des zu Untersuchenden vom Lichte gänzlich abzuschliessen; am andern Ende des Kastens ist eine Oeffnung, vor welcher in einem Rahmen 9 Scheiben aus opalem Glas von gemessener Lichtdurchlässigkeit hinter einander beliebig ein- und auszuschalten sind; in $^1/_3$ m Entfernung befindet sich die Kerze von bestimmter Brennstärke, hinter derselben ein Schirm. Sieht der Untersuchte das Licht durch 7 Opale, oder erst durch 6, 5 u. s. w., so wird sein Lichtsinn entsprechend mit 7, 6, 5 u. s. w. bezeichnet.(?) Die Hauptergebnisse sind folgende. Bei gesunden Augen beginnt der Lichtsinn nach dem 30. Lebensjahre abzunehmen, stärker nach dem 60. Hypermetropen von 4 Dioptrien an haben verringerten Lichtsinn, während bei Myopen Verf. normalen Lichtsinn beobachtete; doch sah er von letzteren nur wenig Fälle. Unter den verschiedenen Erkrankungen setzen diejenigen den Lichtsinn am stärksten herab, bei welchen die Netzhaut geschädigt wird, entweder durch locale Erkrankungen des Auges oder durch schlechte Blutmischung. Ferner scheinen die zum Centrum des Lichtsinnes ziehenden Sehnervenfasern widerstandsfähiger zu sein als die für Form- und Farbensinn bestimmten, da bei Neuritis retrobulbaris toxischen Ursprungs, sowie bei Hemianopie, Form- und Farbensinn stark beschädigt sein kann, während der Lichtsinn normal gefunden wird. Bei Amblyopien mit normalem Augengrund oder nur leichter Blässe der temporalen Sehnervenhälfte und mit centralem Farbenscotom ist bei normalem Lichtsinn toxische Amblyopie anzunehmen, bei normalen Gesichtsfeldgrenzen durch Tabaks-, bei spiraliger Zusammenziehung („Netzhauterschöpfung") durch Alkoholmissbrauch. Die Prognose ist in beiden Fällen gut, bei ersterer Form dauert es Monate, bei letzterer Wochen. Ist aber der Lichtsinn dabei herabgesetzt, so ist es wahrscheinlich keine reine toxische Amblyopie und der Urin auf Eiweiss und Zucker zu untersuchen. Ueberhaupt scheint bei Albuminurie und Diabetes Herabsetzung des Lichtsinnes einen werthvollen Hinweis auf einen Fortschritt des Leidens zu geben, insofern als bei plötzlicher Verminderung des Lichtsinnes in Folge mangelhafter Ernährung der Netzhaut auch die charakteristische Retinitis nicht lange auf sich warten lässt. Bei normalem Fundus, leichter Herabsetzung des Form- und Lichtsinnes, sowie concentrischer Gesichtsfeldeinengung ist beginnende Sehnervenatrophie mit entsprechender ernster Prognose wahrscheinlich. Bei diagnostischen Zweifeln, ob Glaucoma simplex oder Atrophie, spricht grössere Herabsetzung des Lichtsinnes nach Samelsohn für ersteres. Bei Neuritis optica verschlimmert letzterer Befund die Prognose als Zeichen von Schädigung der Netzhaut-Elemente, ebenso wie er bei Chorioiditis auf eine Mitbetheiligung der Retina schliessen lässt. Die stärkste Herabsetzung des Lichtsinnes findet sich dementsprechend bei den Netzhaut-Erkrankungen verschiedener Art, insbesondere bei Retinitis pigmentosa. Bei den geprüften Fällen von Anämie war der Lichtsinn ziemlich normal, ausser in zwei Fällen mit gleichzeitiger starker Mydriasis, welch letztere überhaupt nach

Digitized by Google

Eales bei Anämie ein Zeichen mangelhafter Lichtwahrnehmung ist. Bei Nystagmus von Bergleuten fand sich keine Herabsetzung. Die Wahrnehmung von Helligkeitsunterschieden wurde, weil schon vielfach studirt, in vorliegender Arbeit nicht berücksichtigt, letztere sollte nur auf die Wichtigkeit der Lichtsinnsprüfung für Diagnose und Prognose aufmerksam machen.

Es folgen **Referate.**

März.

1) The glands of the ciliary body: A reply to some recent criticisms concerning them, by E. Treacher Collins.

Kritische Bemerkungen gegenüber den Einwänden, welche vorzugsweise Griffith und Alt gegen die vom Verf. entdeckten tubulären Drüsen des Ciliarkörpers gemacht haben. Ersterem gegenüber betont er, dass die vom Pigmentepithel entstehenden Drüsen zahlreich seien, sich an der Absonderung des Humor aqueus betheiligten, ohne jedoch die ausschliessliche Quelle desselben zu sein, dass endlich die in cyclitischen Membranen gefundenen Cysten keine neugebildeten Lymphcanäle darstellten, sondern die erweiterten Drüsen seien. Letzterem gegenüber, der in keinem Falle ein Lumen dieser Zellauswüchse gesehen, dass dasselbe thatsächlich vorhanden sei. Hieran schliesst er einige Bemerkungen über die Häufigkeit der primären glandulären und carcinomatösen Geschwülste des Ciliarkörpers, sowie über das Verfahren zur Bleichung der Schnitte.

2) Two cases of symblepharon, with remarks on some native egyptian methods of eye-treatment, by Kenneth Scott.

Knabe und Mädchen, deren beide, bezw. rechtes Auge allein derart verändert waren seit früher Kindheit, dass das Oberlid mit dem oberen Theil der Cornea und entsprechendem Theil der Conjunctiva durch Narbengewebe verwachsen war; die Uebergangsfalte war frei; nach Abtrennung des Lides und Bedeckung der Wundfläche mit der gelockerten gesunden Lidbindehaut trat Heilung ein unter mehr oder weniger starker Trübung des entsprechenden Hornhauttheiles. Beide Fälle verdanken ihren Ursprung der Anwendung verschiedener ätzenden, unter den niederen Klassen Egyptens verbreiteten Augenheilmittel, arab. „dowa kamya" = ätzende Medicin. Sog. „sheeshm" besteht aus gepulvertem Alaun, Calomel, Zucker und feinem Mehl, oder ausserdem noch aus Ingwer und Cayennepfeffer („gelbes sheeshm"). Sog. „tóotyă" besteht, wenn blau, aus Kupfersulfat hauptsächlich, wenn roth aus rothem Präcipitat, wenn weiss aus Zinkoxyd und Zinksulfat, wenn schwarz aus Schwefelblei, Pfeffer u. s. w. Um dem Militärdienst zu entgehen, schieben Manche ein Stück Höllenstein unter das Oberlid, oder sie wenden den Samen von „mĕloochéeyă" an = Corchorus olitorius, einer Tiliace aus der Unterordnung der Moloaceen. Ferner besteht der Aberglaube, das Auge des Neugeborenen dürfe erst mit Wasser gewaschen werden, wenn er 2 Jahre alt ist. Endlich sind die zwei Hauptregeln der Eingeborenen, sogar aus den besseren Klassen, folgende. Die beste Behandlung für die Augen ist, sie überhaupt nicht zu behandeln. Wenn die Augen schlecht sind, warte 7 Tage, bevor du etwas thust, weil sie, wenn es Gottes Wille ist, in dieser Zeit besser werden; sind sie dann nicht geheilt, so ist es nutzlos etwas zu thun, weil sie offenbar nach Gottes Willen nicht heilen sollen. Dies erklärt den schlechten Zustand so vieler egyptischer Augen.

3) Referate.

April.

1) Dermoid tumour of the orbit, by Robert W. Doyne.

Dermoidcysten der Orbita sind selten, wie Verf. aus der angeführten Literatur ersieht. Sein Fall betrifft das rechte Auge. Das einzige Symptom, beträchtlicher Exophthalmus, hat sich erst seit 3 Wochen entwickelt; kein Schmerz, kein Doppeltsehen, Beweglichkeit des Auges ist gut. Unter dem äusseren Rande der Orbita, entsprechend der Thränendrüse, fühlt man härteren Widerstand. Die Operation durch Schnitt längs des äusseren Brauenrandes ergiebt eine circa wallnussgrosse Geschwulst, deren Entfernung unter Erhaltung des Auges erst gelingt, als deren Wandung eröffnet und der atheromatöse Inhalt entfernt worden war. Die äussere Wand der Orbita konnte nicht mehr gefühlt werden, war also verloren gegangen; das Auge nahm normale Stellung ein; aus dem eingelegten Drainrohr entleerte sich noch atheromatöses Material. Nach 14 Tagen trat wieder eine kleine Hervorragung des Auges ein, die Wunde musste nochmals geöffnet und die Cystenwand entfernt werden. Auch jetzt konnte trotz genauer Untersuchung die äussere Orbitalwand nicht gefühlt werden.

2) Referate. Neuburger.

VI. The Royal London Ophthalmic Hospital Reports. Vol. XIV. Part. I. (Fortsetzung.)

2) On the immediate and remote results of cataract extraction, by C. Devereux Marshall.

Während der 5 Jahre, von 1889—93, wurden 1519 Cataractextractionen vollzogen; in der grossen Mehrzahl, 1091 der Fälle mit Iridectomie, und nur 267 mit runder Pupille, während bei den übrigen 161 Fällen eine präperatorische Iridectomie vorausgeschickt worden war. Das Krankenmaterial war nach den Angaben des Verf.'s ein sehr verschiedenartiges; ziemlich viele Patienten waren durch Alter, Diabetes und Albuminurie hinfällig. Das relativ günstigste Material wurde für die einfache Extraction reservirt. Die Vorbereitungen für und die Vorgänge während der Operation decken sich in Moorfields so ziemlich mit dem, was allerwärts geschieht: sorgfältige Untersuchung der gesammten Veranlagung des Kranken, ein explorativer Schlussverband zur Prüfung der Secretion am Auge; peinliche Säuberung der Operationsgegend, Cocaïnisirung mit 2proc. Lösung und Auswaschung des Bindehautsackes mit Borsäure- oder Sublimatlösung; Occlusivverband für beide Augen bis zum 2. oder 3. Tage, Bandagirung des operirten allein bis zum Beginn der 2. Woche; Aufenthalt in der Klinik bis zum 14. Tage im Durchschnitt bei normal verlaufenden Fällen. Unter unmittelbarer Sehprüfung versteht Verf. die Untersuchung bei der Entlassung, unter späterer Prüfung die Brillenbestimmung nach etwa 6—8 Wochen. Aus den Darlegungen des Verf.'s geht deutlich hervor, dass bis in die letzte Zeit hinein die einfache Extraction nur als ein Ausnahmeverfahren betrachtet wird, welches nur ausgesucht günstigen Fällen vorbehalten bleiben dürfe; im Grossen und Ganzen aber die Iridectomie als sicherer und erfolgreicher anzupreisen sei. Alle zu Gunsten des ersteren Verfahrens sprechenden Ermittelungen des Verf.'s vermögen sein Urtheil hierin nicht zu ändern, weil er eben immer darauf zurückkommt, das Material sei auch ein besseres gewesen, und in Ansehung dessen eigentlich viel bessere Zahlen hätten erwartet werden dürfen. Die besten Sehschärfen ($^6/_6$—$^6/_{18}$) fanden sich mit 78,38 % bei den einfach Extrahirten; die iridectomirten kommen ihnen aber mit 76,28 % sehr nahe; die brauchbaren Erfolge ($S = {}^6/_{24}$—$^6/_{60}$) waren bei allen Kategorien, auch bei den präparatorisch iridectomirten, ziemlich gleich mit $13^1/_2$ %. Die kümmerliche Sehschärfe von

Digitized by Google

$^{5}/_{60}$ bis Fingerzählen war bei der runden Pupille mit nur $2^{1}/_{2}$ % vertreten, dagegen bei den anderen Gruppen mit 5,21 und 6,69 %. Handbewegung und weniger wurde bei den präparatorisch iridectomirten in 6 % erkannt, die beiden anderen Kategorien figuriren hier nur mit 5 und $5^{1}/_{2}$ % ziemlich gleichmässig. Irisprolaps wurde begreiflicher Weise bei der einfachen Extraction ungleich häufiger erlebt wie nach geschehener Iridectomie, das Verhältniss lag hier wie 13,86 % zu 0,87 %. Sehr viele Prolapse traten erst ein, wenn Pat. schon mehrere Stunden im Bett zugebracht hatte, sei es in Folge von Bewegungen der Lider oder des Augapfels, sei es, noch mehrere Tage später, durch nachträgliche Quellung der zurückgebliebenen Corticalis. Glaskörperverlust trat am seltensten bei den einfach Extrahirten ein, in 3 %, bei den frisch Iridectomirten aber auch nur in 3,75 %, während nach präparatorischer Iridectomie, welche ja nur an ungesunden Augen gemacht worden war, ein ungleich höherer Procentsatz, 18,81 %(!), von Glaskörpervorfällen verzeichnet wurde. Glaucom trat bei den Iridectomirten in 0,42 %, nach der einfachen Extraction in 1,47 %, nach präparatorischer Iridectomie in 0,71 % ein, im Ganzen aber nur in 8 Fällen während der ganzen fünf Jahre, also keine statistisch verwerthbare Summe. 0,46 % aller Fälle litten an Albuminurie, 1,97 % an Diabetes. 21,59 % hatten irgend eine Complication am Auge selber. Die Albuminuriker gaben immerhin noch 60 %, die Diabetiker gar 85,6 % gute oder brauchbare Resultate. Das Alter der Operation betraf in fast der Hälfte aller Fälle die Dekade zwischen 60 und 70 Jahren, die beiden ältesten Patienten waren beide 90 Jahre alt. Nachträgliche Operationen mussten in 32,11 % gemacht werden. Wo der Extraction eine Keratitis oder Iritis vorangegangen war, wurden die Erfolge wesentlich getrübt; es ergab sich eine gute Sehschärfe nur in 35,41 %, eine brauchbare nur in 25 %, während 8,33 %(!) der Enucleation verfielen, incl. der Suppurationen. Letztere überhaupt vertheilten sich mit 1,78 % auf die einfachen Extractionen, mit 1,72 % auf die Iridectomirten und mit 1,58 % auf die präparatorisch Iridectomirten. Verf. hebt hervor, dass also die gesundesten Augen das relativ grösste Contingent zu den Vereiterungen stellten. Mithin spräche das sehr zu Ungunsten des einfachen Verfahrens. Sympathische Ophthalmie kam nur in überhaupt 8 Fällen vor. Auch die verschiedenen Jahreszeiten und Monate hat Verf. in ihrer Beziehung zu den Resultaten der Operation geprüft und constatirte dabei einen bemerkenswerth starken Procentsatz von Regenbogenhautentzündungen während des Juli. Er erklärt diese merkwürdige Erscheinung damit, dass im Hochsommer auch solche decrepide Patienten nach London zur Operation reisen, die während der andern Monate keine Reise riskiren, und dadurch das Krankenmaterial viel ungünstiger wird. Nachträglich musste die Iridectomie wegen Irisprolapses in 38 Fällen gemacht werden, die ursprünglich eine runde Pupille behalten sollten. Die Resultate dieser Fälle sind ungleich schlechter, als in den 9 Fällen, wo eine zweite Iridectomie der primären wegen Prolaps nachgeschickt werden musste. Die brauchbaren Erfolge stellten sich zwar auf 83 % bei beiden, aber die Enucleation musste in 8,10 % bei den ersteren, bei den letzteren dagegen überhaupt nicht gemacht werden. — Die Narkose wurde nur in 0,32 % aller Fälle angewendet, in allen anderen genügte Cocaïn. Nachstaroperationen waren in 26,79 % nothwendig, 7,04 % andere Nachoperationen, 1,9 % Enucleationen. Bei diesen Secundäroperationen kam es in 1,02 % zur Suppuration und in 2,08 % zu Glaucom, in 5,58 % zu chronisch entzündlichen Zuständen, welche das Resultat schliesslich stark beeinträchtigten oder ganz verdarben. Den gefährlichen Charakter der Nachstaroperationen erklärt sich Verf. damit, dass durch die Discission eine directe

Digitized by Google

Communication zwischen Glaskörper und Aussenwelt geschaffen wird und oft ein Kapselfetzchen, direct an der Hornhautstichwunde haftend, den Vermittler der Infection spielt, wenn es nicht sofort entfernt und die Oeffnung in der Hornhaut ausgebrannt wird. Andererseits liegt die Gefahr der Discission in dem selbst mit den schärfsten Instrumenten, namentlich bei festen Kapseln nicht immer zu vermeidenden Zerren an der Kapsel und dem Ciliarkörper. Zum Schluss kommt Verf. noch ein Mal auf die Bedeutung der gefährlichen Secundärprolapse der Iris zurück, welche in der Hauptsache nur bei der einfachen Extraction beobachtet werden, und findet darin seine Rechtfertigung, das Verfahren als allgemeines zu discreditiren.[1]

3) **Contracture and other conditions following paralysis of ocular muscles,** by W. T. Holmes Spicer.

S. bespricht die im Ganzen seltenen Fälle, wo eine Contractur von Augenmuskeln nach Lähmung ihrer Antagonisten angetroffen wird. Die von ihm beobachteten Fälle lehrten ihn, die Prognose einer Operation recht vorsichtig zu stellen, wo die Contractur schon lange besteht und die Function des Muskels aufgehoben scheint, weil die veränderte Struktur desselben keine normale Beweglichkeit nach der Durchschneidung garantirt. Bisweilen liegt anscheinend ein voll entwickelter Strabismus convergens vor, der plötzlich während einer Anstrengung, eines Anfalls, beim Brechen oder Keuchhusten aufgetreten sein soll. Diese Fälle betreffen meistens kleine Kinder zu einer Zeit, wo ihre Gewebe weich und nachgiebig sind und in Folge des Ausfalls einer bestimmten Muskeltraction ein Astigmatismus entsteht, der wiederum eine Amblyopie zeitigt. In drei Fällen des Verf.'s wurde das Schielen innerhalb der ersten 6 Wochen nach der Geburt festgestellt und bei keinem eine Ursache eruirt; mithin musste eine congenitale Paralyse vorliegen, die nach Mauthner zu den grossen Seltenheiten gehört. In einem vierten Falle war die Contractur schwächer und durch festen Zug leicht zu überwinden. In drei von diesen Fällen gewann nach der nicht immer ganz leichten Tenotomie der gelähmte Muskel wieder seine Beweglichkeit. Die Contractur ist in der Regel, wenn einmal etablirt, von Dauer, aber sie hängt in ihrem Grade von der Dauer der primären Lähmung ab. Wenn letztere vollständig und schnell schwindet, so tritt immerhin kein Parallelismus der Sehaxen ein, sondern eine Convergenz, die bei der theilweise wiederhergestellten Beweglichkeit des Bulbus von einem concomitirenden Strabismus nicht zu unterscheiden ist. — Fast immer ist es der Externus, der gelähmt ist, vermuthlich wegen der langen Strecke, welche der N. abducens nach seinem Austritt aus dem Gehirn zurückzulegen hat, bis er in dem Muskel endigt. Die häufigste Ursache der plötzlichen Lähmung scheinen Krämpfe, Keuchhusten oder die Dentition zu sein; wahrscheinlich erfolgt dabei eine Haemorrhagie in die Nervenscheide, wie schon Gowers in seinem Lehrbuch erklärt. — Drei Factoren kommen bei diesem Krankheitsbild pathogenetisch in Betracht. Zuerst erfolgt die Lähmung des Externus, als Folge davon bildet sich eine Krümmungsverminderung im horizontalen Meridian der Hornhaut aus und hierdurch eine Amblyopie.(?) Je jünger das Kind, um so stärker macht sich die Einwirkung auf den horizontalen Meridian geltend; wo gar eine weitverbreitete Chorioiretinitis die Elasticität der Gewebe noch besonders herabgesetzt hat, tritt diese Einwirkung noch deutlicher hervor. In einzelnen Fällen weicht das Auge zugleich nach oben ab, wenn die Insertion der Internusbündel nicht gleichmässig horizontal statthat, sondern mehr nach oben oder unten von dem horizontalen Meridian ansetzt; in diesen Fällen zeigt

[1] Ich rathe ihm, einmal nach Paris zu reisen oder nach Berlin oder New-York. H.

Digitized by Google

sich häufig auch ein schräger Astigmatismus. Die Amblyopie tritt als Folge der veränderten Zugrichtung des Muskels in letzter Linie auf, weil dadurch auch eine Verschiebung der Fovea bedingt wird, die, wenn sie auch kaum messbar ist, doch für die subjective Wahrnehmung von entscheidender Bedeutung sein kann.

---

4) Serous cyclitis, by N. C. Ridley.

R. giebt eine Zusammenstellung von 24, zum Theil mikroskopisch untersuchten Fällen von seröser Cyclitis (Descemetitis oder Keratitis punctata) mit lehrreichen Abbildungen. Die Ursachen der Cyclitis sind sehr mannigfaltig: Alle Formen von Syphilis, sympathische Entzündung, Traumen, Gonorrhoe, Uterinleiden, Rheumatismus, Gicht, Diabetes, intraoculare Tumoren, Entzündung der benachbarten Theile, acute Infectionskrankheiten, und endlich fehlt auch in einzelnen sog. idiopathischen Fällen jede bestimmte Ursache. So verschieden aber auch die Aetiologie sein mag, so gleichmässig scheint das klinische Bild, dessen charakteristische Züge ja bekannt sind. Zwei Kategorien lassen sich auseinanderhalten, solche, wo bei erhöhtem intraocularen Druck die Vorderkammer eng und die Pupille wie beim Glaucom erweitert ist, und solche, wo trotz gesteigerter Spannung die Vorderkammer noch vertieft erscheint und die Pupille sich nicht erweitert zeigt. Beide Gruppen zeigen auch ihren verschiedenen histologischen Charakter, der dieses Verhalten zu erklären geeignet ist. Bei der ersten Gruppe ist die Iris peripher meist an die Hornhaut gelöthet, zeigt sich anfangs der Raum um die Linse durch Schwellung der Ciliarfortsätze etwas verengt, später in Folge Atrophie derselben wieder durch Ansteigen der Spannung weiter. Kammer und Glaskörper enthalten eine eiweisshaltige Flüssigkeit. Die Schwellung des Ciliarkörpers und seiner Fortsätze ist durch Injection der Gefässe und Ausschwitzung von Lymphe und Leucocyten bedingt. Ferner zeigt sich eine starke Proliferation der Epithelzellen sowohl der Pars ciliaris retinae als des darunter liegenden sechseckigen Pigments, von welchem Theilchen mitunter zusammen mit den Leucocyten im Glaskörper umherflottiren. Die Trübung der Medien ist ohne Zweifel durch die ausgeschwitzte Lymphe und die Leucocyten verursacht. Das Aufhängeband fängt in seinem Maschenwerk zahlreiche vom Lymphstrom mitgerissene Epithelien und Leucocyten auf und verengt dadurch den Weg für den Abfluss der aus dem Glaskörper nach der hinteren Kammer strömenden Flüssigkeit, so dass der Druck ansteigt und die gewöhnlichen glaucomatösen Erscheinungen mit Verdrängung der Linse u. s. w. Platz greifen. Dagegen findet bei der zweiten Gruppe keine oder nur eine mässige Proliferation des Ciliarepithels statt. Es werden deshalb nur Leucocyten fortgeschwemmt und passiren leicht das Ligament unter gewöhnlichen Verhältnissen. Sie gelangen mit anderen entzündlichen Producten in die hintere und weiter durch die Pupille in die vordere Kammer, wo sie gegen die Hornhauthinterfläche gespült werden, um dort eines am anderen haftend in kleinen Depots kleben zu bleiben. Die Mehrzahl der Leucocyten aber häufen sich in den Fontana'schen Spalten im Ligam. pectinat. an, wenn sie es nicht passiren, und verstopfen so allmählich die Kammerwinkel und erregen hier entzündliche Zustände. Iris und Linse werden zurückgedrängt, der Iriswinkel erweitert und die ganze Vorderkammer vertieft. Pigmentdepots, die man zuweilen in der Descemetis findet, stammen vom Pigment des Ciliarkörpers, welches das Aufhängeband durchsetzt hat. Eine seröse und plastische Cyclitis zu unterscheiden, wie einige Autoren es wollen, sei verkehrt, da bei langer Krankheitsdauer die Exsudatflüssigkeit, wenn sie auch anfangs serös war, immer plastisch wird. Die Descemetis bleibt in der Regel intact, wenn die Praecipitate bald

Digitized by Google

wieder fortgespült werden; Aenderungen im Endothel kommen wohl vor, restituiren sich aber bisweilen noch in den schwersten Fällen. Bacteriencolonien, wie sie H. Snellen angiebt, konnte Verf. in keinem Falle in den Depots nachweisen. Dagegen liess sich in einem Falle eine starke Pigmentexsudation erkennen, wie sie von Brailey u. A. beschrieben worden ist, die sich wie ein melanotisches Neoplasma des Ciliarkörpers ausnahm und wohl nach Collins als eine Hypertrophie der in der Grenzgegend von ihm entdeckten Drüsen anzusehen sind. Bei langer Dauer der Krankheit zeigten Hornhaut und Linse degenerative Processe mit Trübungen. — Die Therapie anlangend, hilft die Iridectomie höchstens hin und wieder bei der ersten Gruppe; schadet dagegen geradezu in allen anderen Fällen, weil dadurch Pigmentepithelzellen leichter in den Iriswinkel gelangen und seine Blockade noch begünstigen. Eine wiederholte Paracentense zur Entfernung der entzündlichen Producte lässt sich eher rechtfertigen; sie darf aber nicht in der Nähe des Cornealrandes gemacht werden. Eserin ist im Anfange am Platz, aber contraindicirt, wenn sich die Iris schon gereizt zeigt. In der zweiten Gruppe ist eher mit Vorsicht ein schwaches Mydriaticum anzuwenden. Die Hauptsache ist Ruhigstellung des Auges und Beseitigung der Ursache. Die Prognose ist angesichts der grossen Neigung zu Recidiven ziemlich schlecht, zumal schliesslich fast immer die Sehschärfe mehr oder weniger verliert.

---

5) **Two cases of hereditary congenital nightblindness,** by W. Tillnighast Atwool.

---

6) **Notes of a case thrombosis of the central artery of the retina, with acute glaucoma as a sequel,** by N. C. Ridley.

Die Verstopfung der Centralarterie und das nachfolgende Glaucom bei dem in Rede stehenden 57jähr. Kranken scheinen in keinem ursächlichen Zusammenhange gestanden zu haben. Die passive Congestion nach der Thrombose der Arterie könne wohl genügen, um ein Oedem in der Netzhaut hervorzurufen, nicht aber um einen glaucomatösen Process auszulösen. Für eine Thrombose und nicht für eine Embolie entscheidet sich Verf. in diesem durch den Sectionsbefund bemerkenswerthen Falle, weil Pat. keinen Herzklappenfehler hatte, und die Veränderungen der Gefässwand nicht atheromatös waren, sondern wie bei Nierenleiden entzündlich-obliterirenden Charakter trugen; ferner weil die klinischen Erscheinungen für einen allmählichen Verschluss sprechen, wenngleich der erste Anfall plötzlich kam.

---

7) **On the results obtained after the extraction of foreign bodies from the eye with the electromagnet,** by H. V. McKenzie.

Verf. hat aus den Jahren 1889—94 50 Fälle von Eisensplitterverletzungen zusammengestellt, um eine richtige Vorstellung von der Prognose dieser Fälle zu gewinnen. Alle zweifelhaften Fälle wurden nicht mit aufgenommen. Cornea und Iris waren 10 Mal, die Linse 12 Mal verletzt; in den übrigen Fällen hatte der Fremdkörper seinen Weg bis zum Glaskörper gefunden, mit und ohne Betheiligung der Linse. In der ersten Gruppe versagte das Verfahren mit dem Electromagnet niemals = 100% Erfolge. Die zweite Gruppe der Linsenverletzungen gab etwa 78% Erfolge mit Erhaltung guter Sehschärfe; ein Auge von 12 ging verloren, ein zweites erblindete bis auf Lichtschein. In der wichtigsten Gruppe der Glaskörpersplitter versagte der Magnet in 28,57% gänzlich; brauchbare Erfolge gab es in etwa 25%. Von den 28 Augen wurden 8 gerettet, 20 gingen verloren. Von letzteren mussten 19 enucleïrt werden, und

Digitized by Google

zwar acht, in welchen der Electromagnet seine Schuldigkeit nicht gethan hatte, acht wegen entzündlicher, theilweise eitriger Processe im Uvealtract, zwei wegen sympathischer Ophthalmie, eins endlich nach glücklicher Extraction des Splitters wegen ausgedehnter Zerstörung des Bulbus. — Wirklich brauchbare Sehschärfe wurde in drei Fällen erhalten, darunter zwei mit $S = {}^6/_{12}$ und J. I; einer mit $S = {}^6/_{60}$. Die anderen geretteten Augen konnten nur Finger zählen oder Lichtschein wahrnehmen. Peltesohn.

VII. Manhattan Eye and Ear Hospital Reports. Vol. II. 1896. Januar.

1) **Cases in ophthalmic practice,** by Owen D. Pomeroy.

Behandelt hauptsächlich die Wirkung von Tenotomien auf sogen. Hyperphorie, Exophorie und Strabismus mit asthenopischen Symptomen.

2) **Sympathetic ophthalmia,** by Frank W. Ring.

R. schildert vier Fälle von sympathischer Ophthalmie und misst an ihnen die gegenwärtigen Theorien über diesen Krankheitsprocess. Sein erster Fall sprach zu Gunsten der Deutschmann'schen Migrationstheorie. Der zweite erklärte sich besser durch die Irritation der Ciliarnerven, ebenso der vierte, in welchem beiläufig mit der sympathischen Ophthalmie eine merkliche Refractionsänderung zur Myopie[1] hin vergesellschaftet war.

3) **The course and fate of enucleation at the Manhattan,** by Justin L. Barnes.

Am Manhattan-Hospital wurde die Enucleation in 23 Fällen wegen schwerer Bulbuswunden, 19 mal wegen Phthisis bulbi, 6 mal bei bestehender Panophthalmitis, 4 mal wegen Orbitalgeschwulst, 4 mal wegen eines Fremdkörpers, 3 mal bei Staphylom, 2 mal bei Iridocyclitis und 1 mal nach Glaucom vollzogen. Die Operation wurde mit wenigen Ausnahmen ohne Bindehautnaht gemacht; die Nachbehandlung bestand in Borsäure- oder Sublimat-Irrigationen und Verband. Nach wenigen Tagen in der Regel fand die Entlassung statt, nur in etwa sechs Fällen trat Cellulitis ein, die die Heilung verzögerte.

4) **Report of 118 cataract extractions; with remarks,** by David Webster.

W. giebt bei allen einfachen Altersstaren der einfachen Extraction den Vorzug. Die Iridectomie macht er aber 1. bei Veranlagung zu Glaucom, resp. wo das andere Auge bereits dadurch erblindet ist. 2. Wo der Patient keine Selbstbeherrschung zeigt und seine Unruhe einen nachträglichen Irisvorfall befürchten lässt. 3. Wo am anderen Auge ein Irisvorfall während der Nachbehandlung eingetreten war. 4. Wo nach der einfachen Extraction die Iris nicht genügend reponirt werden kann. 5. Wo sich die Pupille auf Cocaïn nicht dilatirt und die Entbindung der Linse durch die enge Pupille Schwierigkeiten voraussehen lässt. Er gebraucht eine 4 oder 6 % Lösung und wartet, bis die Pupille halb dilatirt ist, in der Regel etwa 20 Minuten nach der ersten Einträufelung. — Der jüngste Patient war 27 Jahre, der älteste 105 Jahre alt. Glaskörperverlust trat in $3^1/_2$ % ein, Incarcaration der Iris während der Heilung in etwas mehr als 4 %, Irisprolaps in etwa $9^1/_2$ %, Iritis in 7 %, Streifenkeratitis nur in einem Falle, wo die Vorderkammer ausgespült worden war; Pupillarverschluss blieb in einem Falle, ebenso 1 mal ein dauernder Verlust der Vorderkammer mit Ausgang in Blindheit; Eiterung folgte 4 mal. Von secundären

[1] C.-Bl. f. A. 1891, S. 291. H.

Digitized by Google

Operationen wurde die Paracentese 1 mal bei Drucksteigerung gemacht, Excision eines Irisvorfalls 7 mal, Cauterisation der vorgefallenen Iris 3 mal; Discission 28 mal (24 %), Iridectomie und Iridotomie je 1 mal; ebenso Agnew's Hakenoperation. Die Erfolge waren in 88 % gut (bis zu $S = {}^1/_{10}$), in 6 % mässig (von $S = {}^{17}/_{200}$ bis Finger: 1'); 5 % schlugen gänzlich fehl.

5) **An interesting case of refraction,** by Frank van Fleet.

6) **A cataract extraction followed by iridocyclitis which yielded to large doses of quinine, also one of plastic operation with causes of failure and final success,** by Frank van Fleet.

7) **Glaucoma, following cataract extraction and keratonysis,** by Frank N. Lewis.

Die Drucksteigerung zeigte sich bei dem 57jähr. Pat. erst 6 Monate nach der Extraction, 4 Monate nach der Discission. Da die Iridectomie bereits bei der Star-Operation gemacht worden war, wurde versucht, die Kapsel von der Hornhaut abzulösen. Endresultat nach 4 Wochen Wiederherstellung des Sehvermögens auf ${}^2/_{200}$, Tension dauernd herabgesetzt; keine Neigung zu Phthisis bulbi.

8) **Accommodation in the lenseless eye — to what it is due?** by A. Edward Davis.

D. referirt aus der eigenen Praxis und Dr. Webster's je einen Fall von markanter Accommodation im aphakischen Auge. Sie betrafen einen 42jähr. und einen 13jähr. Patienten, bei welchen eine ganze Reihe von subjectiven und objectiven Prüfungen keinen Zweifel liess, dass wirklich ein Vermögen, mit dem Fernconvexglas feinen Druck in der gewöhnlichen Lesedistanz zu lesen, vorhanden war. Scopolamin änderte in dem einen Fall gar nichts daran, in dem anderen bewirkte es eine kaum nennenswerthe Einschränkung der Accommodationsbreite. Analog den Beobachtungen früherer Autoren, wie Ramsden, Horner und Förster, konnte auch D. eine leise Krümmungsvermehrung der Cornea feststellen, gleichviel ob das Oberlid vom Augapfel abgezogen wurde oder darauf drückte, aber er legt dieser Erscheinung nicht die Bedeutung bei, die ihr von anderer Seite vindicirt wurde. Er ist vielmehr der Ansicht, dass das aphakische Auge die Accommodation nur vortäuscht, indem es im Stande ist, mit Zerstreuungskreisen zu lesen. Zu Hülfe kommen ihm dabei mehrere Umstände. Einmal das Vorwärtsrücken des Knotenpunktes bei Aphakie und die dadurch bedingte Vergrösserung der Netzhautbilder; ferner die Verengerung der Pupille durch Kapselreste; drittens bestand in seinem Falle eine doppelte Sehschärfe; viertens kommt in Betracht, dass die betreffenden Aphaken nicht direct durch das Centrum des Glases blicken, sondern leicht nach aussen davon, indem sie entweder das Glas oder den Kopf etwas drehen, resp. das Buch etwas schräg halten und hierdurch die monochromatische Aberration neutralisiren.

Es folgen **Artikel aus dem Gebiet der Ohrenheilkunde.**

Peltesohn.

VIII. The American Journal of Ophthalmology. 1896. Januar.

Die Zeitschrift erscheint mit Beginn des vorliegenden 13. Jahrgangs in erweiterter Form, indem neben den bisherigen Originalaufsätzen der ophthalmologischen Literatur und Mittheilungen aus Kliniken u. dergl. grösserer Raum gewährt werden soll.

1) On E. Treacher Collins' so-called glands of the ciliary body, by Adolf Alt, M. D., St. Louis.

Collins beschrieb zuerst die an jedem Ciliarkörper sich findenden zungen-, keulen- oder birnförmigen Anordnungen epithelialer Zellen, welche er für Drüsen ansprach mit dem Zwecke der Absonderung des Humor aqueus. Sie finden sich an der äusseren Fläche des Pigmentlagers, vorzugsweise oder wenigstens besser zu sehen im vorderen Theil des nichtgefalteten und im hinteren des gefalteten Abschnittes des Ciliarkörpers, fehlen aber auch nicht an den Ciliarfortsätzen. Griffith dagegen glaubt, dass sie mit der Pigmentbildung im Auge zusammenhängen. Verf.'s eigene, vielfache Untersuchungen bestätigen zwar im Ganzen die Befunde Collins', bezüglich deren Deutung ist er jedoch anderer Meinung. Er hält diese tubulären Zellcylinder, zumal er in keinem derselben ein Lumen gefunden, nicht für besondere Drüsen, glaubt vielmehr mit Nicati u. A., dass der sog. ciliare Theil der Retina zusammen mit dem Pigmentlager den Humor aqueus absondert. Die erwähnten Zellcylinder entspringen von den unpigmentirten Zellen des erwähnten Retina-Abschnittes und werden erst später pigmentirt. Die weitere Begründung seiner Anschauung, sowie die gegen Griffith gerichteten Bemerkungen und die genauere Besprechung der beigedruckten, nicht hervorragend deutlichen Mikrophotogramme sind im Original nachzulesen.

---

2) A modified cover-chimney, by James Thorington, M. D.

Asbestcylinder, der über dem Glascylinder der Ophthalmoskopirlampe angebracht ist, mit runder Oeffnung, vor welcher eine Drehscheibe befestigt ist mit verschieden grossen Durchbohrungen von 1—3 cm Durchmesser, sowie Vorrichtungen zur Bestimmung der chromatischen Aberration bei Ametropie und des Astigmatismus. Neben Erleichterung der Skiaskopie, indem einfach die engste Durchbohrung eingestellt wird, hat der Cylinder auch den Vorzug, die Wärme der Flamme abzuhalten und den inneren Glascylinder vor dem Zerspringen zu schützen durch Abhaltung kalter Luft. (Zu beziehen durch Wall & Ochs, Philadelphia.)

---

3) Clinical memoranda.

Four cases of albinism, by J. Ellis Jennings, M. D., St. Louis.

Vier Fälle von Albinismus, ohne Besonderheiten. In einem soll die Mutter einen Monat vor der Entbindung durch einen Albino sehr erschreckt worden sein; letzterer war eine Cousine der Grossmutter des Patienten und hatte zwei gleichfalls albinotische Geschwister.

Es folgen **Referate** und **Gesellschaftsberichte**. Neuburger.

IX. Wjestnik oftalmologii. 1895. November-December.
(Liter. Beil. Nr. 3 der St. Petersburger med. Wochenschr. 1896. Nr. 10.)

1) Disseminirte Sarcome des Uvealtractus, von O. Ewetzki.

Makro- und mikroskopische Beschreibung eines Melanosarcoma iridis mit Ausbreitung auf den Ciliarkörper und die Aderhaut, und eines Melanosarcoma chorioideae diffusum.

---

2) Einspritzungen von Kochsalzlösung unter die Bindehaut, von J. N. Katzaurow.

Versuche in 110 Fällen; sterilisirte 3 % Lösung, Erwachsene eine ganze, Kinder eine halbe Pravaz'sche Spritze auf einmal; Einstich weit ab vom Hornhautrande, unter Cocaïn schmerzlos, keine Complicationen. Kein Erfolg bei

ized by Google

Trachom, Keratitis superficialis und parenchymatosa, Maculae corneae. Reine Hornhautwunden, gleichzeitig mit Atropin, Jodoform und Verband behandelt, heilten „zweimal so schnell" wie gewöhnlich. Schmutzige Hornhautwunden und Geschwüre (41 Fälle) heilten theilweise sichtlich schnell, theilweise blieb der Erfolg aus; gleichzeitig auch Eserin, Jodoform, Verband u. s. w. Hier scheint Sublimat rationeller und sicherer zu wirken. Der Erfolg bei Iritis und Cyclitis lässt sich wegen gleichzeitigen Quecksilbergebrauchs nicht beurtheilen.

---

3) **Zur Entdeckung simulirter Blindheit**, von S. L. Segall.

+ Cyl. 1 bis 1,5 D vor dem einen Auge mit verticaler, vor dem andern mit horizontaler Axe; wird mit dieser Brille binocular ebenso gut wie mit dem angeblich allein sehenden Auge gelesen, so ist Simulation anzunehmen. — Bei gleich guten Augen und gleicher Refraction muss eine fixirte Flamme, wenn man starke + oder — Cyl. nimmt mit entsprechender Axe wie oben, als ein helles Kreuz erscheinen. Eine Lichtflamme, fixirt durch ein starkes + Glas vor dem sehenden Auge und ein Planglas vor dem angeblich blinden, wird als runde leuchtende Scheibe mit daneben stehender Lichtflamme gesehen. Bestreut man die dem Lichte zugekehrte Fläche von Plangläsern mit Lycopodiumpulver, so werden Regenbogen um die Flamme gesehen; reinigt man das angeblich „bestaubte" Glas vor dem sehenden Auge, und sieht der Pat. dennoch noch Regenbogen, so ist die einseitig erheuchelte Blindheit entlarvt. Den gleichen Versuch kann man vor dem Spiegel machen, indem man das Licht hinter dem zu Untersuchenden aufstellt. Gleich grosse und gleich geordnete Buchstaben oder Figuren von verschiedener Farbe müssen im Stereoskop binocular betrachtet grau-weisslich u. s. w. erscheinen, je nachdem es complementäre Farben sind, oder nicht.

---

4) **In Anlass „Skiaskopie"**, von A. Schimakowsky.

Polemik gegen Katz.

Neuburger.

Vermischtes.

1) Der Herausgeber bittet freundlichst jeden seiner Leser, auf einer Postkarte ihm mitzutheilen, wie viele Fälle von Trachom er auf 1000 Augenkranke beobachtet.

2) Prof. Hess ist als Nachfolger von Prof. Uhthoff nach Marburg berufen. Hosch in Basel und Schön in Leipzig sind zu ausserordentlichen Professoren ernannt. Dr. Sachs in Innsbruck ist verstorben.

3) Moritz Schneller,
geb. d. 31. Jan. 1834 in Heinrichswalde, Ostpreussen,
gest. d. 9. Nov. 1896 in Danzig, Westpreussen.

Schon wieder ist einer heimgegangen von den Fachgenossen, die noch zu den besonderen Schülern A. v. Graefe's gehört haben. 1855 liess Schneller sich in Danzig nieder und hat hier in mehr als 40jähriger Thätigkeit unzähligen Augenkranken Heilung oder Linderung gebracht und die volle Anerkennung der praktischen Aerzte gewonnen, denen er als Berather und Operateur zur Seite stand und die ihn durch Wahl in den Vorstand der Aerztekammern ehrten, wie auch der grössere Kreis seiner Mitbürger ihn durch Wahl in die Stadtverordneten-Versammlung auszeichnete. Durch zahlreiche Arbeiten hat er seine wissenschaftliche Befähigung glänzend dargethan und neue Bahnen theils eröffnet, theils weiter gefördert.

Digitized by Google

Im Folgenden geben wir eine Liste seiner hauptsächlichen Arbeiten und Studien: 1. Ueber die Veränderungen der Augen bei Cholera, 1855. 2. Ueber ein Mikrometer am Augenspiegel, Arch. f. O. III, 2, 121—186. 3. Ophthalm. Befund bei extraoculären Amblyopien und Amaurosen, ebend. VII, 1, 70—91. 4. Fall von Embolie der Centralarterie der Retina, ebend. VIII, 1, 271—278. 5. Zur Lehre von der Accommodation und Refraction, ebend. XVI, 1, 176—193. 6. Das ophthalmoskopische Bild der grösseren Netzhautgefässe, ebend. XVIII, 1, 113—126. 7. Operationsmethode bei narbigem Entropium und Trichiasis, ebend. XIX, 1, 150—156. 8. Studien über das Blickfeld, ebend. XXI, 1, 133—198; XXII, 4, 147—156. 9. Zur Lehre von der Ernährung der Netzhaut, ebend. XXVI, 1, 1—90. 10. Beitr. zur Lehre vom Schielen, ebend. XXIII, 2, 97—152. 11. Zur Frage vom Farbensinnscentrum, ebend. XXVIII, 3, 73—92. 12. Die Behandlung des Trachoms durch Excision der Uebergangsfalten, ebend. XXX, 4, 131—192. 13. Ueber Entstehung und Entwicklung der Kurzsichtigkeit, ebend. XXXII, 3, 245—360. 14. Ueber die operative Behandlung des Trachoms, ebend. XXXIII, 3, 113—158. 15. Ueber Formenveränderung des Auges durch Muskeldruck, ebend. XXXV, 1, 76—112. 16. Beiträge zur Theorie des Schielens, ebend. XXXVI, 3, 138—179. 17. Zur Lehre von den dem Zusammensehen beider Augen dienenden Bewegungen, ebend. XXXVIII, 1, 71—117. 18. Ueber die Behandlung der folliculären Bindehauterkrankungen, ebend. XXXVIII, 4, 52—94. Wie man sieht, hat Schneller seine Zugehörigkeit zur v. Graefe'schen Schule durch treue, über ein Menschenalter fortgesetzte Mitarbeiterschaft an dem von seinem Lehrer begründeten Archiv thatkräftig bewiesen und namentlich auch zur Bekämpfung der in unsern östlichen Provinzen so wichtigen Volkskrankheit Trachoma namhafte Beiträge geliefert. Trotzdem er in der Provinzialstadt Danzig die befruchtende Berührung mit Universität und Laboratorium entbehren musste, verstand er doch wissenschaftlich zu arbeiten und Schüler heranzubilden. Unter den letzteren sind namhafte Augenärzte, ich nenne nur Jacobi, Alexander, Landsberg (†), Augstein. Seit Jahren hatte Schneller die Beschwerden eines Herzleidens (Verkalkung der Kranzschlagadern) zu bekämpfen. Ruhig und gelassen ging er, ohne Einschränkung seiner berufsmässigen und gemeinnützigen Wirksamkeit, wie ein echter Weltweiser, dem Tode entgegen. Friede seiner Asche, Ehre seinem Angedenken. H.

Bibliographie.

1) Ueber den Ursprung der richtigen Deutung unserer Sinneseindrücke, von H. v. Helmholtz. (Zeitschr. f. Psych. u. Phys. d. Sinnesorg. VII. 2.) v. H. fasst das Ergebniss seiner hochinteressanten Arbeit, die auch in die 2. Auflage der „physiologischen Optik" aufgenommen ist, dahin zusammen: 1. Als Wirkungen angeborener Organisation finden wir beim Menschen Reflexbewegungen und Triebe, letztere die Gegensätze des Wohlgefallens an einzelnen Eindrücken, des Missfallens gegen andere umschliessend. 2. Bei der Bildung von Anschauungen spielen Inductionsschlüsse, gewonnen durch unbewusste Arbeit des Gedächtnisses, eine hervorragende Rolle. 3. Es erscheint zweifelhaft, ob im Vorstellungskreise der Erwachsenen überhaupt Kenntnisse vorkommen, die eine andere Ursprungsquelle erfordern. Schwarz.

2) Die Empfindung als Function der Reizänderung, von W. Preyer. (Zeitschr. f. Psych. u. Phys. d. Sinnesorg. VII. 4.) Die Abhängigkeit der Empfindung von der Geschwindigkeit der Reizänderung ist, wie P. durch

Digitized by Google

Versuche vor schon über 20 Jahren gefunden hat, einem ähnlichen Gesetz unterworfen, wie die Abhängigkeit der Muskelzusammenziehung von der Geschwindigkeit der Stromschwankung bei elektrischer Reizung der motorischen Nerven. Dieses von E. du Bois-Reymond zuerst in strenge Form gebrachte Gesetz der Erregung motorischer Nerven durch den elektrischen Strom ist ein Specialfall eines für Sinnesnerven und Muskelnerven zusammen, wahrscheinlich auch für secretorische, hemmende und elektrische Nerven gültigen und alle adäquaten Reize umfassenden allgemeineren Gesetzes. Dieses kann folgendermaassen formulirt werden: Der Erfolg einer Nervenreizung nimmt zu und ab mit der Geschwindigkeit, mit welcher die Reizgrösse sich ändert, und mit dem Abstande der Grenzwerthe, innerhalb welcher die positive oder negative Schwankung der Reizgrösse sich vollzieht. Die Reizschwelle ist nur eine Unterschiedsschwelle mit dem einen Grenzwerth Null. Nach Versuchen von Preyer gilt das Gesetz wahrscheinlich auch bei inneren Reizen, die auf nervöse Centren wirken; bei ganz langsamer Erstickung durch Kohlensäure und ebenso bei ganz langsamer Verblutung kam es nicht zu Krämpfen.

Schwarz.

3) Ueber die indirecte Sehschärfe, von Th. Wertheim. (Zeitschr. f. Psych. u. Phys. d. Sinnesorg. VII. S. 172.) W. untersuchte an seinem eigenen Auge eingehend die Sehschärfe im indirecten Sehen mittelst Variation des Gesichtswinkels, wozu er einen besonderen Apparat construiren liess. Das Verhältniss der Sehschärfe an den untersuchten Stellen des Gesichtsfeldes (in 8 Halbmeridianen) ist in einer Tabelle zusammengestellt (die centrale Sehschärfe = 1 angenommen). Die Abnahme der Sehschärfe vom Fixirpunkt nach der Peripherie ist für den horizontalen Meridian durch eine Doppelcurve dargestellt, sie geschieht zuerst äusserst rasch und allmählich immer langsamer; die andern Meridiane verhalten sich ebenso, nur mit geringen quantitativen Unterschieden. Am raschesten ist der Abfall in der oberen Hälfte des verticalen Meridians. Ausserdem wird die Vertheilung der Sehschärfe im Gesichtsfeld durch Curven gleicher excentrischer Sehschärfe (Isopteren, Hirschberg) veranschaulicht, sie verlaufen annähernd parallel den Gesichtsfeldgrenzen. Der Einfluss der Uebung ist ziemlich erheblich, daher könne diese Art der Messung der indirecten Sehschärfe für die augenärztliche Praxis kaum eine Bedeutung haben.[1] Schwarz.

4) Studie zur Erklärung gewisser Scheinbewegungen, von Dr. Julius Hoppe, Assistenzarzt der Universitäts-Augenklinik in Göttingen. (Zeitschr. f. Psych. u. Phys. d. Sinnesorg. VII. 1.) H. sucht die Bedingungen und Ursachen der Scheinbewegung festzustellen, die bei Betrachtung gleichmässig bewegter Gegenstände auftritt, wenn die Bewegung plötzlich aufhört. Er beweist, dass die meist angenommene Erklärung der Erscheinung nach v. Helmholtz (auf Grund unbewusster Augenbewegungen) nicht zutrifft und kommt zu folgender Erklärung, die er durch sinnreiche Versuche begründet: Bei der Scheinbewegung nach Aufhören einer reellen Bewegung handelt es sich wesentlich um das Auftreten von Bewegungsnachbildern. Die dabei unter Umständen bemerkten Formveränderungen (Verlängerungen oder Verkürzungen von Figuren) vollziehen sich nur in den der Bewegungsrichtung entsprechenden Dimensionen und werden beeinflusst theils von den reell gesehenen Dingen, theils von den Nachbildern vergangener Bewegungsphasen. Den Inhalt der Nachbilder liefern ausschliesslich reell angeschaute Gegenstände. Die Vorstellung der Scheinbewegung wird vermittelt durch hochgradig ermüdete Netzhautpartien. Schwarz.

---

[1] Vgl. Hirschberg, Verh. d. physiol. Ges. z. B. 1878, C.-Bl. f. A. 1879, S. 121.

Digitized by Google

5) Das Verhältniss von Accommodation und Convergenz zur Tiefenlocalisation, von Dr. Franz Hillebrand. (Zeitschr. f. Psych. u. Phys. d. Sinnesorg. VII. S. 97.) Wegen des unter normalen Verhältnissen bestehenden Zusammenhangs zwischen Accommodation und Convergenz lässt sich ein etwaiger Einfluss der Accommodationsempfindung auf die Tiefenlocalisation nicht unabhängig von dem Einfluss der Convergenz prüfen, da bei monocularem Sehen mit der Accommodationsänderung auch eine Convergenzänderung des nicht am Sehact betheiligten Auges verbunden ist. Der Einfluss der Convergenzänderung auf die Tiefenwahrnehmung kann dagegen bei binocularem Sehen nicht unabhängig von der Querdisparation der Netzhautbilder geprüft werden; will man diese ausschalten, so kann der Einfluss der Convergenz zusammen mit dem der Accommodation nur auf monocularem Wege geprüft werden. H. kommt auf Grund seiner sinnreichen Untersuchungen zu folgenden Ergebnissen: Wenn alle sogenannten empirischen Motive der Localisation (so namentlich die Aenderung der Bildgrösse) ausgeschlossen sind und man einem nach der Tiefe sich langsam bewegenden Object mit der Accommodation folgt, so kann man nicht mit Sicherheit angeben, ob sich das Object genähert oder entfernt hat, sofern nur nicht die extremsten Grade der Nähe in Anwendung gebracht und dadurch lästige Empfindungen erzeugt werden. Durch langsame continuirliche Aenderung der Accommodation wird also eine Aenderung der Tiefenempfindung nicht veranlasst, ebensowenig haben (centripetale) Muskelempfindungen einen Einfluss. Wenn das Object plötzlich seine Tiefenlage änderte, so dass das unmittelbare Folgen der Accommodation unmöglich gemacht wurde, liess sich für jeden Beobachter ein Distanzunterschied finden, von dem an er mit Sicherheit erkannte, ob Annäherung oder Entfernung stattfand. Dabei war der bewusste Willensimpuls für das Erkennen der relativen Entfernung entscheidend, indem die Tiefenunterschiede durch eine Art Ausprobirens mit Hülfe der Accommodation erkannt wurden. In den Fällen, wo die Richtung des Tiefenwechsels fehlerlos angegeben wird, ist die grössere oder geringere Entfernung nicht, wie beim binoculären Sehen, anschaulich in der Empfindung gegeben. Nach H.'s Annahme geschieht die Aenderung der Accommodation unter der Leitung einer vorausgehenden Entfernungsvorstellung. Schwarz.

6) La numerotation rationelle des verres teintés en oculistique, par le Dr. Ed. Pergens. P. beklagt es, dass für die farbigen Gläser zweckmässige Abstufungen noch nicht im allgemeinen Gebrauch sind. An Stelle der verschiedenen unregelmässigen Skalen, die unter einander stark abweichen, schlägt er eine Skala vor, bei der der Werth eines farbigen Glases durch die Stärke der Absorption für das Licht einer Hefener-Alteneck'schen Kerze in 1 m Entfernung bestimmt wird. Die Einheit stellt das Glas dar, welches kein Licht mehr durchlässt, die Skala fällt mit dem Absorptionscoefficienten von 0,1 bis 0,9 herab. Spiro.

7) Beitrag zur Casuistik der Embolie der Arteria centralis retinae, von K. Ehrle. (Inaug.-Diss. Tübingen 1896.) E. theilt 21 Fälle vom Embolie der Art. centr. retinae aus dem Material Prof. Schleich's mit, an denen er berechnet, dass in 50 % Fehler des Circulationsapparates vorhanden waren. Die totalen Embolien waren häufiger, als partielle. In 50 % der Fälle wurde Ausgang in Sehnerven-Atrophie beobachtet. Massage des Bulbus hatte einmal einen Erfolg zu verzeichnen. Spiro.

Um Einsendung von Separatabdrücken wird gebeten.

Verlag von Veit & Comp. in Leipzig. — Druck von Metzger & Wittig in Leipzig.

Digitized by Google

Centralblatt
für praktische
AUGENHEILKUNDE.

Herausgegeben von

Prof. Dr. J. Hirschberg, Geh. Med.-Rath, in Berlin.

Unter ständiger Mitwirkung der Herren Dr. Ancke in München, Dr. Berger in Paris, Prof. Dr. Birnbacher in Graz, Dr. Brailey in London, Prof. Dr. H. Cohn in Breslau, Doc. Dr. Cl. du Bois-Reymond in Berlin, Dr. Dahrenstaedt in Herford, Doc. Dr. E. Emmert in Bern, Dr. Ginsberg in Berlin, Prof. Dr. Goldzieher in Budapest, Dr. Gordon Norrie in Kopenhagen, Prof. Dr. Horstmann in Berlin, Dr. Issigonis in Smyrna, Prof. H. Knapp in New York, Prof. Dr. Krückow in Moskau, Dr. Kuthe in Berlin, Dr. Landau in Coblenz, Prof. Dr. Magnus in Breslau, Surg. Capt. F. P. Maynard in Calcutta, Dr. Michaelsen in Görlitz, Dr. van Millingen in Constantinopel, Dr. Moll in Berlin, Prof. Dr. J. Munk in Berlin, Dr. Neuburger in Nürnberg, Dr. Peltesohn in Hamburg, Doc. Dr. Peschel in Turin, Dr. Purtscher in Klagenfurt, Dr. M. Reich in Charkow, Dr. Scheer in Oldenburg, Prof. Dr. Schenkl in Prag, Doc. Dr. Schwarz in Leipzig, Dr. Spiro in Berlin, Dr. Stiel in Köln.

Monatlich ein Heft. Preis des Jahrganges 12 Mark. Zu beziehen durch alle Buchhandlungen des In- und Auslandes und die Postanstalten des Deutschen Reiches.

December. Zwanzigster Jahrgang. 1896.

Inhalt: **Originalmittheilungen.** I. Ueber Conjunctivalplastik bei Wunden der Ciliargegend. Von Dr. **C. Norman-Hansen** (Kopenhagen). — II. Ueber die Resorption der Linse und der Linsenkapsel bei Luxation in den Glaskörper. Von Dr. **Augstein** (Bromberg) und Dr. **Ginsberg** (Berlin). — III. Ueber einen Fall eines doppelseitigen angeborenen Lidcolobomes. Von Prof. Dr. **W. Goldzieher** in Budapest.

Klinische Beobachtungen. Zur Casuistik der operirten angeborenen Stare, von Dr. med. O. Walter in Odessa.

Neue Instrumente, Medicamente etc. Airol, von Dr. E. Fischer (Dortmund).

Gesellschaftsberichte. Ophthalmological Society of the United Kingdom.

Referate, Uebersetzungen, Auszüge. Ueber Verbreitung und Verhütung der Augeneiterung der Neugeborenen in Deutschland, Oesterreich-Ungarn und in der Schweiz, von Prof. Dr. med. et phil. Hermann Cohn in Breslau.

Journal-Uebersicht. I. Annales d'oculistique. 1896. März-August. — II. Archives d'ophtalmologie. 1896. Juni-August. — III. Recueil d'ophtalmologie. 1896. Mai-Juli. — IV. La clinique ophtalmologique. 1896. Juni-Juli.

Neue Bücher.

Vermischtes. Nr. 1—2.

I. Ueber Conjunctivalplastik bei Wunden der Ciliargegend.

Von Dr. **C. Norman-Hansen** (Kopenhagen).

Die perforirenden Wunden der Ciliargegend gehören zu den Affectionen des Auges, gegen welche man am wenigsten über befriedigende Behandlungsweisen verfügt. Wenn auch kein Fremdkörper durch die Wunde in's

Augeninnere gedrungen ist, wenn auch die Wunde der Ciliargegend ohne weitere Zerstörung des Auges stattgefunden hat, droht doch mannigfache Gefahr dem so verwundeten Auge. Die antiseptische Behandlung kann bei aller Sorgfalt doch nicht jede Möglichkeit für Infection beseitigen, in Anbetracht der Langsamkeit, womit eine Scleralwunde heilt, wenn das Corpus ciliare sich in die klaffende Wunde hervorwölbt. Oft verbietet die Ausdehnung und die unregelmässige Form der Wunde jeden Versuch, Scleralsutur anzulegen, und der Ciliarkörper wird für lange Zeit der Infection ausgesetzt, dadurch eine stete Gefahr für sympathische Ophthalmie darbietend.

Vor allem scheint mir das Hauptmoment die Hervorwölbung und das Vorfallen des Ciliarkörpers zu sein. Wenn auch nicht augenblicklich, mag es später im Krankheitsverlauf zum theilweisen Prolaps kommen, und so lange der Ciliarkörper, mit Granulationen bedeckt, zwischen den Wundrändern liegt oder später an der Scleralnarbe theilnimmt, ist die Gefahr der Infection, der acuten Phlegmone des Auges und der sympathischen Affection des anderen Auges stets da.

Die Behandlung solcher Wunden der Ciliargegend, die nicht sofortige Exenteration indiciren, beschränkt sich in den meisten Fällen wohl auf expectative aseptische Behandlung, die auch in vielen Fällen zu Heilung führt. Die Scleralnaht kann in dazu geeigneten Fällen gemacht werden, über die Resultate derselben habe ich keinen Bericht finden können. Es ist von Randolph[1] vorgeschlagen, bei Wunden der Ciliargegend, die über die Corneoscleralgrenze gehen und die Linse mit einschliessen, die Wunde zu erweitern und die Linse sofort zu extrahiren, um den Druck auf den Ciliarkörper seitens der geschwollenen Linsenmassen zu verhüten. Ich habe früher auch solche Wunden, wo ich nicht ohne Zerrung die Scleralnaht anlegen konnte, in expectativer Weise behandelt, bis ich in dem Falle, den ich hier mittheile, ganz zufällig eine Methode anwendete, die in ihrer grossen Einfachheit vielleicht die besten Resultate geben kann, wo überhaupt das Auge gerettet werden kann.

Der Schiffsbauarbeiter Ch. aus Helsingör wurde am 6. October während seiner Arbeit mit einer erbitzten Nietenzange in das rechte Auge getroffen. Ich sah ihn 3 Stunden nachher, es fand sich dann eine unregelmässig dreieckige Wunde in Regio ciliaris, nach unten-aussen von der Cornea; der Boden des Dreiecks war ca. 8 mm lang, parallel mit dem Cornea-Umkreis und ca. 2 mm davon entfernt, seine Spitze ca. 6 mm nach aussen; die ganze Wunde war mit einem leichten Brandschorfe gedeckt. Die Iris war nach der Wunde verzogen. Das Auge war wenig injicirt und nur wenig schmerzhaft. Unter Cocaïn wurde jetzt der Brandschorf vorsichtig abgelöst, es wölbte sich dann der Ciliarkörper mit der prolabirten Iris im ganzen Grunde der Wunde hervor. Der Irisprolaps wurde abgeschnitten und nun lag

---

[1] New-York med. Journal. 1895.

Digitized by Google

hinter dem Corpus ciliare der Glaskörper frei, wovon einige Tropfen aus der Wunde quollen.

Wegen der Grösse und Gestalt der Wunde war Scleralsutur nicht anwendbar. Ich lockerte dann mit einer Scheere die Conjunctiva sammt dem subconjunctivalen Gewebe von beiden Wundrändern in weiter Ausdehnung und um den angrenzenden Theil der Cornea herum, zog dann die Conjunctivallappen von oben und unten zusammen und vereinte sie über die ganze Wunde mittelst 3 Suturen feinster Seide. Es folgte ein ganz irritationsfreier Wundverlauf, die Suturen fielen nach 6 und 8 Tagen von selbst aus, und dann war die Conjunctiva fest über der Wunde angeheilt. Unter der Bindehaut sah man noch den dunkelgrauen Ciliarkörper durchscheinen, aber gar nicht vorgewölbt wie an den ersten Tagen; noch 2 Wochen später sah die Conjunctivalnaht wie die Narbe nach einer Schieloperation aus, nur in der Tiefe etwas dunkel schattirt. Am Monatstage nach der Läsion nahm der Patient seine Arbeit wieder auf, das Auge war schon lange ganz irritationsfrei. Auch am andern Auge war nie das geringste Zeichen jedwelcher Irritation, und mit der festen Heilung der Wunde kann wohl jede Gefahr sympathischer Ophthalmie jetzt ausgeschlossen werden.

Das Aussehen des Auges 30 Tage nach der Verletzung ist wie das eines sonst normalen Auges, an dem eine breite Iridectomie gemacht ist. Noch findet sich die lineare Narbe der Conjunctivalnaht nach unten-aussen, nach der Ciliargegend hin. An der vorderen Linsenkapsel finden sich, von der Läsionsstelle ausgehend, ganz feine Streifen und Tüpfelung, die jedoch nicht bis an das Centrum der Linse reicht. $S = {}^6/_{12}$, durch stenopäisches Loch $= {}^6/_9$. T normal. Ophthalmoskopisches Bild normal. 7. Dec. $S = {}^6/_6$.

Ich übersehe nicht, dass in diesem Falle die Verletzungsart, so zu sagen eine Cauterisation, ein begünstigendes Moment darbot, und dass die Wunde möglicher Weise ohne Naht geheilt wäre. Ich war dessen nicht sicher — kurze Zeit vorher hatte ich ein Auge mit eben der gleichen cauterisirten Wunde an spät auftretender acuter Phlegmone bulbi verloren, — und ganz sicher hätte ich nicht in so kurzer Zeit Heilung erreicht. Da die Scleralsutur nicht ohne grosse Zerrung ausführbar war, blieb mir nichts Anderes als eine Conjunctivalnaht übrig. Nach dem günstigen Verlauf des Falles meine ich mich dazu berechtigt, einige Momente der Behandlung grösserer Wunden der Ciliargegend anzuführen:

Bei frischen Wunden, wo kein Fremdkörper eingedrungen ist — bei Ruptura sclera oder Streifschusswunden —, vernähe man die Conjunctiva über der Wunde nach einfacher Lockerung des subconjunctivalen Gewebes wie bei einer Schieloperation.

Wo die Linse bei der Verletzung zerstört ist und Linsenmassen zwischen den Wundrändern hervordrängen, mache man sogleich Extraction und nachdem vernähe man die Conjunctiva über der Wunde.

Bei nicht ganz frischen Wunden, die der Infection verdächtig sind,

Digitized by Google

vernähe man die Conjunctiva secundär, nachdem man die Wunde mit dem Galvanocauter leicht oder tiefer cauterisirt hat.

Die Conjunctivalplastik, wie sie früher bei Cornea-Ulcerationen (Kuhnt, Ed. Meyer u. A.), ectatischen und cystoiden Narben und Staphylomen der Cornea (L. Weiss)[1] angewendet ist, scheint mir denn in erster Reihe für Wunden der Ciliargegend anwendbar. Ferner als schützendes Ueberziehen frischer Wunden der Cornea. In dieser Absicht habe ich dieselbe Methode bald nach meinem oben beschriebenen Falle in einem Falle von Cataractextraction benutzt, wo ich von den Verhältnissen genöthigt war, sofort zu operiren, obwohl ich auf chronische Blennorrhoe des Thränensacks Verdacht hatte. Ich machte den gewöhnlichen Lappenschnitt in der Cornea; danach habe ich nach der Extraction versuchsweise die Conjunctiva rings um das obere Drittel der Cornea gelockert und mit zwei feinen Seidesuturen vereint über die ganze Corneawunde hingezogen. Es folgte guter Heilungsverlauf. Ich muss doch anführen, dass die befürchtete Blennorrhoe sich nicht einstellte, so dass die Methode hier nicht auf ihre volle Probe gestellt wurde.

Ich gebe mein Verfahren nicht für etwas Neues aus, es steht ja in Lehrbüchern; aber ich meine, die Bindehautnaht ist ganz besonders für grössere Wunden anzuwenden.

II. Ueber die Resorption der Linse und der Linsenkapsel bei Luxation in den Glaskörper.

Von Dr. **Augstein** (Bromberg) und Dr. **Ginsberg** (Berlin).

A.) Am 31./XII. 1885 consultirte mich zum ersten Male der frühere Postverwalter W. Sch., 65 Jahre alt. Er klagte über schlechtes Sehen auf dem linken Auge und zwar sei dies die unmittelbare Folge einer vor 8 Tagen stattgefundenen Verletzung gewesen. Er wollte Nachts nach seiner auf dem Nachttische befindlichen Taschenuhr sehen und stiess dabei recht derb mit dem linken Auge auf den Bettpfosten. Gleich Morgens bemerkte er, dass er links schlecht sehe, ohne besondere Schmerzen zu haben. Das Sehen hätte sich von Tag zu Tag mehr verschlechtert, Schmerzen seien nicht aufgetreten.

Das linke Auge zeigte starke Ciliar-Injection und nasenwärts ein circa 5 mm breites Colobom der Iris wie nach einer regelrechten Iridectomie. Nirgends war eine Verletzung an den Augenhäuten vorhanden, die Vorderkammer war auffallend tief, das Kammerwasser nicht getrübt, die Pupille tief schwarz, mit guter Reaction. Der Spiegel zeigte sogleich, dass die Linse an ihrer normalen Stelle fehlte; sie wurde leicht wahrgenommen im unteren Glaskörperraum, wo sie bei Bewegungen des Auges zwischen starken

[1] Arch. f. Augenh. 1896.

Glaskörpertrübungen hin und her tanzte; letztere gestatteten jedoch den Hintergrund zu durchleuchten; er war normal, namentlich war keine Netzhautablösung und Blutung vorhanden. R. O n. Die Prüfung ergab:

L. mit + 10,0 Finger in $1^1/_2$ m,
R. M 1,0; S = 1.

Pat. hatte sich also durch jenen Stoss die Linse in den Glaskörper luxirt, wobei ein kleiner Theil der Iris nach hinten umgeschlagen wurde. Trotzdem ihm wiederholt eindringlich vorgestellt wurde, wie schwer die Verletzung und in welcher Gefahr sein Auge sei, blieb er dabei, er müsse arbeiten, nämlich 8 Stunden täglich in einem Bureau schreiben; er hätte sich bis jetzt dabei das Auge zugebunden und so würde es auch weiter gehen. So musste ich mich auf Atropinisirung und Verband beschränken, und Pat. stellte sich zur Besichtigung zunächst recht oft, später in grösseren Zwischenräumen vor. Der Verlauf war gegen alles Erwarten überraschend gut. Niemals traten Drucksteigerung oder Schmerzen auf; die Reizerscheinungen nahmen allmählich ab und die Glaskörpertrübungen hellten sich auf. Am 3./III. 1886 ist notirt:

L. mit + 10,0 S = $^{3,5}/_{6}$,
mit + 14,0 Jäger Nr. 2,

am 14./IV. 1886: mit + 11,0 S = $^{3,5}/_{5}$; Trübungen namentlich im unteren Glaskörperraum, in dem es aber nicht möglich, wie früher, die Gestalt der Linse zu entdecken. — Darauf vergingen 2 Jahre, bis ich ihn am 23./IV. 1888 wiedersah und zu meinem Erstaunen ein gänzlich verändertes Bild fand: Bei stärkster Atropin-Mydriasis war weder von Linse noch auch von Linsenkapsel in dem klar durchleuchtbaren Glaskörper, in dem nur sehr geringe Trübungen vorhanden, irgend eine Spur zu entdecken; er hatte mit + 10,0 volle Sehschärfe und las ohne Mühe mit + 14,0 Jäger Nr. 1. So blieb es bei den zahlreich wiederholten späteren Untersuchungen: keine nennenswerthe Trübung im Glaskörper und bei sorgfältigster Durchleuchtung bei stark erweiterter Pupille keine Andeutung von der Linsenkapsel, geschweige denn Linse. Bei dem grossen, durch den Verlauf des Falles erregten Interesse behielt ich den Pat. dauernd im Auge bis zu seinem am 10./VIII. 1896 (im 77. Lebensjahre) erfolgten Tode. Nicht allein die Seltenheit der vollkommenen Aufsaugung der Linse ohne Schonung und Ruhe bei fortwährender Anstrengung des anderen Auges in mühevoller täglicher Schreibarbeit — eine Reclination durch ein grobes Trauma mit S = 1 im Alter von 65 Jahren —, sondern noch mehr musste die Frage interessiren: Wo ist die doch nicht resorptionsfähige Kapsel geblieben? Erst wenige Stunden vor der Beerdigung gelang es mir, von den Angehörigen die Erlaubniss zur Enucleation des Bulbus zu erhalten. Er wurde in Spir. dilutus gethan und Herrn Collegen Ginsberg nach Mittheilung des Sachverhalts zur Untersuchung eingesandt.

Digitized by Google

G.) Der Bulbus ist in geringem Grade unregelmässig geschrumpft. Nach Halbirung im Aequator wird vorsichtig der in Flocken geronnene Glaskörper aus dem vorderen Abschnitt entfernt; nur der vorderste Theil wird zurückgelassen. Makroskopisch war von Linse oder Linsenkapsel nichts zu bemerken. Dann wurde die vordere Bulbushälfte in Celloidin eingebettet und geschnitten. Leider zeigte sich das Präparat bei der mikroskopischen Untersuchung so stark cadaverös verändert, dass Einzelheiten nicht mehr deutlich erkennbar waren. Nur Folgendes kann als sicher hingestellt werden:

1. Das Pupillargebiet ist vollständig frei.

2. Von der Linse findet sich keine Spur.

3. Nirgends ist etwas zu sehen, was als Linsenkapsel resp. deren Rest gedeutet werden könnte. Allerdings finden sich auf einer Seite glaskörperwärts von der postmortal gequollenen und abgehobenen Pars ciliaris retinae (an der noch Zonulafasern erkennbar sind) faserige Theile, die etwa bis zur Ora serrata hin zu verfolgen sind. Doch möchte ich diese eher als zum Glaskörper gehörig auffassen; denn diese Fasern oder Querschnitte dünner Membranen gehen ganz unmerklich in denselben über, was kaum der Fall sein könnte, wenn sie Reste der Kapsel vorstellten. — Wäre die Kapsel noch in annähernd normaler Structur vorhanden gewesen, so hätte sie natürlich trotz der cadaverösen Veränderungen deutlich erscheinen müssen, da sie ja chemischen Einflüssen, also auch der Fäulniss gegenüber ausserordentlich widerstandsfähig ist.

Es ist mir daher wahrscheinlich, dass die Linse nicht nur, sondern auch ihre Kapsel vollständig (oder mit Rücksicht auf die erwähnten Fasern bis auf ganz geringe Reste) resorbirt worden ist.[1]

Dass die Linse in der Kapsel luxirt war, zeigt die anatomische Untersuchung dadurch, dass das Pupillargebiet vollkommen frei ist, jede Spur von Kapsel in demselben fehlt. Wäre die Linse aus der Kapsel herausgeschleudert worden, diese aber mit der Zonula in Verbindung geblieben, so hätte die Kapsel nicht resorbirt werden können. Das ist ja, z. B. von Star-Operationen her, bekannt. Ich hatte Gelegenheit, ein Auge von einem 22jährigen Fräulein anatomisch zu untersuchen, in welchem 11 Jahre vor der Enucleation durch einen Steinwurf die Linse aus der Kapsel heraus in den Glaskörper luxirt worden war. Das Auge ging an Secundärglaucom mit Hornhautstaphylom zu Grunde. Hier fand sich von Linse keine Spur — möglicher Weise war dieselbe bei einer Operation mit Iridectomie, der sich Pat. auswärts früher unterzogen hatte, entfernt worden —, die Kapsel aber lag zerrissen im Pupillargebiet, theils mit der Iris, theils mit der Descemet'schen Haut verwachsen.

[1] Mit Sicherheit ist das bei der mangelhaften Conservirung natürlich nicht zu behaupten; doch glaube ich nicht, dass mir die Kapsel bei der Untersuchung entgehen konnte.

Digitized by Google

Wenn eine in den Glaskörper luxirte Linse gut vertragen wird, so pflegt der gewöhnliche Vorgang der zu sein, dass sie eingekapselt und dann resorbirt wird.

Dass aber ohne Einkapselung und ohne erkennbare reactive Processe die luxirte, in ihrer Kapsel befindliche Linse resorbirt werden kann, wie es hier klinisch und anatomisch festgestellt werden konnte, scheint mir eine sehr bemerkenswerthe Thatsache zu sein.

III. Ueber einen Fall eines doppelseitigen angeborenen Lidcolobomes.

Von Professor Dr. W. Goldzieher in Budapest.

Durch die Güte des Herrn Collegen Dr. J. Arminski in Esseg wurde mir ein höchst interessanter Fall von angeborener Spaltbildung im Oberlide zur Behandlung zugewiesen. Bei der Seltenheit dieser Missbildung, deren embryologische Erklärung trotz einer ganzen Reihe von Theorien bis heute noch nicht als gelungen zu bezeichnen ist, möge es mir gestattet sein, die Beschreibung des Falles, welche durch die beigefügte Photographie besonders klar illustrirt ist, den Fachgenossen vorzulegen.

Es handelt sich um einen 9 monatlichen weiblichen Säugling, der von seiner Mutter am 22. April d. J. auf meine poliklinische Abtheilung gebracht wurde. Das Kind stammt von gesunden Eltern, in deren Familie angeblich noch keine Missbildung vorgekommen ist. Die Mutter ist ein kräftiges, wohlgebildetes Weib, das vorher noch nie geboren hatte, der Vater hat früher als Circus-Athlet seine Existenz gefunden. Die Schwangerschaft war normal, abgesehen von dem materiellen Elend, das die Frau — die mit ihrer ganzen Familie ihres Glaubens wegen aus Russland ausgewiesen war — durchgemacht hatte. Das Kind wird von der Mutter gesäugt, ist bis auf die gleich zu beschreibende Missbildung sehr gut entwickelt und zeigt nur ganz geringe rhachitische Veränderungen des Schädels. Um so mehr zieht der Befund an den Augen das Interesse des Beschauers an sich.

Das rechte obere Augenlid hat einen fast regelmässigen rechteckigen Substanzverlust, der das mittlere Drittel des Lides einnimmt. Das äussere Liddrittel ist vollkommen normal; der Ciliarrand, in vollkommen normaler Weise mit Wimperhaaren bestanden, hört an einer Stelle wie mit der Scheere abgeschnitten auf. Das innere Liddrittel ist jedoch etwas verbildet, indem es gegen den Spalt zu in Form eines plumpen Höckers absetzt. Trotzdem besitzt es noch Wimperhaare, und ist der Thränenpunkt vorhanden. Die Seitenränder des Colobomes sind scharf abgegrenzt, mit normaler Haut bedeckt, unbehaart, der obere Rand jedoch wird durch eine

Digitized by Google

unregelmässig gelappte, etwas klumpige Hautbrücke bedeckt, die von der Haut des oberen Orbitalrandes ausgehend sich eine Strecke weit in den viereckigen Spalt fortsetzt, und demnach einen kleinen Theil des Colobomes bedeckt. Diese Hautbrücke ist überdies sehr dehnbar und kann ziemlich weit nach unten gezogen werden.

Der rechte Augapfel ist vollkommen normal, frei beweglich, das Sehvermögen muss gut sein, da der Säugling ziemlich munter durch sein Lidcolobom herausguckt.

Viel schwerere Veränderungen zeigt jedoch das linke Auge. Hier ist ebenfalls das Colobom genau so vorgezeichnet, wie rechterseits, der Spalt ist jedoch durch eine grosse, sehnigweisse, pralle und härtlich anzufühlende, an der Oberfläche einige feine Härchen tragende Geschwulst ausgefüllt, die einerseits mit den Spalträndern und an ihrer Basis breit mit der Hornhaut verwachsen ist. Es sind ungefähr die oberen zwei Drittel der Hornhaut von der, ihrem Aeusseren nach als Dermoid zu bezeichnenden Geschwulst bedeckt; der untere Randtheil der Hornhaut ist normal, ebenso die dahinter liegende Iris. Selbstverständlich wird bei den Bewegungen der Augen das verbildete Lid in Folge dieser Verwachsungen hin und her gezerrt.

Beide untere Lider sind vollkommen normal. An beiden Ohren finden wir jedoch bemerkenswerthe Veränderungen. An der Basis des rechten Tragus befinden sich vier, einander ganz parallele, Molluscum-artige Hautauswüchse, von denen der längste wohl 1 cm lang ist. Der linke Tragus geht in eine schiffschnabelartige, knorpelharte Verlängerung aus.

Das Kind wird am 25. April der kgl. Gesellschaft der Aerzte vorgestellt und am 27. April auf meiner Abtheilung im Elisabeth-Hospitale des Rothen Kreuzes operirt. Was die Operation betrifft, so konnte es sich keineswegs um eine ideale Deckung des Substanzverlustes rechterseits handeln, da bei dem zarten Alter und der Unruhe des Kindes, die einen Verband als unthunlich erscheinen liessen, eine ausgedehntere Plastik ausgeschlossen schien. Dagegen musste für einen, wenn auch provisorischen, doch mindestens den mittleren Hornhauttheil deckenden Verschluss der Spalte Sorge getragen werden, was um so nothwendiger schien, als thatsächlich eine leichte, sehr oberflächliche Rauhheit und Stichelung des Hornhautspiegels in der letzten Zeit bemerkbar war. Ganz aussichtslos, was die Schaffung normaler Verhältnisse anlangt, war begreiflicher Weise der Zustand des linken Auges. Hier konnte der Zweck der Operation nur die Befreiung des Lides, die Trennung der Verwachsung zwischen diesem und der Hornhaut sein, wobei selbst die Anlegung einer Iridectomie nach unten einer späteren Zeit vorbehalten wurde.

Ich führte die Deckung des rechtsseitigen Lidcolobomes derart aus, dass ich den, die obere Grenze des Spaltes bildenden Lappen zu Hilfe nahm, wobei mir seine Dehnbarkeit sehr zu statten kam, die ich noch durch

Digitized by Google

entspannende Einschnitte an seiner äusseren und inneren Grenze steigerte. Der Gang der Operation war der, dass ich zuerst den äusseren Flügel des Lides zwischen die Branchen einer Pincette fasste, um ihn anzuspannen und die Blutung möglichst zu verhindern, sodann mit der geraden Scheere einen schmalen Saum des Colobomrandes abtrug. Ebenso suchte ich die Ränder des Ersatzlappens (obere Hautbrücke) und des inneren Lidflügels wund zu machen. Sodann zog ich den Ersatzflügel möglichst stark nach unten gegen den Lidrand, wobei er die Gestalt eines Dreiecks annahm,

und befestigte seine Seiten mit den zugehörigen Colobomrändern mittelst mehrerer feiner Seidenfäden. Nach der Anlegung der Nähte blieb noch eine schmale Einkerbung zurück, indem der Ersatzlappen nicht ganz, um übergrosse Zerrung zu vermeiden, bis an den äussersten Lidrand gezogen worden war. Diese Einkerbung suchte ich dann noch nachträglich möglichst verstreichen zu machen, indem ich den dem Colobom zunächst liegenden Lidrand in Ausdehnung einiger Millimeter in zwei Blätter spaltete und das Hautblatt noch durch je eine Naht an die Spitze des Ersatzstückes heranzog.

Sodann wurde das linke Auge in Angriff genommen. Die Hornhautgeschwulst wurde mit einer gezähnten Pincette gefasst, straff angezogen und ihre Ränder von der Basis her mit einem Beer'schen Starmesser abpräparirt.

Digitized by Google

Hier zeigte sich sofort, dass wir es mit keinem Dermoid, sondern einem Lipom, d. i. einem derben Fettklumpen zu thun haben, der von einer mit den Colobomrändern verwachsenen sehnigen Haut bedeckt und mit dem Orbitalfette (das, wie mir während der Operation schien, ebenfalls zu Klumpen angeordnet war) in breitem Zusammenhange stand. Das Fett war tief und ungleichmässig in die Lamellen der Hornhaut eingewachsen, so dass nur schwer eine glatte, reine Wundfläche zu beschaffen war. Rasch wurde so viel des sich vorstürzenden Fettes, als nur möglich, abgeräumt, sodann die Hautdecke des Lipoms nach innen geklappt und durch einige Nähte in dieser Stellung befestigt, so dass gegen die Hornhaut nur Epidermis gekehrt war, um ein Wiederverwachsen des Lides und der Hornhaut zu verhindern. Das Operationsterrain beiderseits wird dann mit Jodoform bepulvert, mit Gaze bedeckt und durch einige Heftpflasterstreifen gesichert, die übrigens schon, da das Kind gar keinen Verband ertragen wollte, am Abend des nächsten Tages entfernt wurden.

Der Heilungsverlauf war in Anbetracht der ungünstigen äusseren Umstände (die Pat. konnte nicht im Hospitale verbleiben, sondern wurde noch am Abend des Operationstages in ein Privatquartier entlassen) ein höchst befriedigender: das Resultat am rechten Auge, wie es zu wünschen war, ja es wäre wahrscheinlich ein ideales gewesen, wenn nicht eine unberufene Hand am 5. Tage eigenmächtig die letzte dem Lidrand zunächst liegende Naht entfernt hätte. Dadurch kam die oben beschriebene Lidrandeinkerbung wieder zu Stande. Die Hauptsache aber wurde erreicht, indem der grösste Theil der Hornhaut beim Lidschluss nun seine Deckung findet. Am linken Auge trat eine reichliche, dünnflüssige Wundsecretion auf, die täglich mehrmals mit 0,5 promill. Sublimatlösung behandelt wurde. Nach 14 Tagen konnte das Kind in wesentlich gebessertem Zustande in die Heimath entlassen werden.

Wie ich einem Briefe des Herrn Collegen J. Arminski vom 16. September d. J. entnehme, ist das Kind gesund, hält beide Augen offen, und ist der Zweck der Operation insoweit erfüllt, als das Colobom genügend verschlossen ist, um den grössten Theil der Cornea im Schlafe zu bedecken; während linkerseits an Stelle des Lipoms eine dichte weisse Narbe vorhanden ist, jedoch eine Verlöthung des Lides mit dem Bulbus nach oben hin besteht.

Was können wir nun aus dem gegenwärtigen Falle für die Erklärung des Zustandekommens der Lidcolobome lernen? Zunächst das Factum, dass es Fälle von Lidcolobomen giebt, auf welche keine einzige der von verschiedenen Autoren aufgestellten zahlreichen Theorien so recht passt. Dass unser Fall nicht einer mangelhaften Verlöthung des Stirn- und Oberkieferfortsatzes seine Entstehung verdankt, ist von vornherein gewiss. Keine Erklärung, in welcher die Annahme eines mangelhaften Verschlusses der

Digitized by Google

schrägen Gesichtsspalte eine Rolle spielt, kann uns in Anbetracht der hier vorliegenden Verhältnisse — wo das untere Lid vollkommen normal, das das Gesicht durchaus wohlgebildet, in specie weder Hasenscharte noch Wolfsrachen vorhanden ist — befriedigen. Die Theorie VAN DUYSE's würde für unseren Fall am besten passen, wenn wir nur die Veränderungen am linken Auge vor uns hätten. VAN DUYSE ist nämlich der Ansicht, dass die angeborene Lidspaltbildung einer intrauterinen pathologischen Verwachsung des Amnion mit der äusseren Decke des Embryo in der Gegend der Augenblase seine Entstehung verdanke. Derartige Anheftungen sollen die normale Ausbildung der Lider verhindern und zur Entstehung von dermoidartigen Gebilden am Bulbus Veranlassung geben. Dass neben derartigen Abnormitäten noch ein mangelhafter Verschluss der schrägen Gesichtsspalte vorhanden sein könne, sei sehr leicht möglich. Diese Theorie VAN DUYSE's ist auch von zahlreichen Autoren, wie PFLÜGER, PANAS und neuestens von HOPPE als annehmbar erklärt worden. Auch für unseren Fall wäre es plausibel, anzunehmen, dass eine derartige Verwachsung des Amnion mit der am meisten prominenten Partie des linken Bulbus bestanden habe, wobei wir uns noch denken müssen, dass auch eine Verklebung des Amnion mit dem später immer mehr prolabirenden Orbitalfettgewebe stattgefunden habe, wodurch dann die Bildung eines Hornhautlipoms erklärt wäre. Als amniotische Adhärenzen wären dann auch die so sonderbar angeordneten warzenartigen Anhänge an den Ohren zu betrachten. Wie man aber die Ausbildung eines scharf begrenzten, wie mit dem Lineal ausgeschnittenen rechtwinkligen Colobomes auf dem rechten Auge durch amniotische Adhärenzen oder auch nur durch Druck eines zu straff übergezogenen Amnion erklären könnte, kann ich mir nicht recht vorstellen; es müsste nur sein, dass wir die Annahme noch hinzufügten, der „descensus palpebrae superioris", d. i. die Bildung der vom oberen Orbitalrand sich herabsenkenden Hautduplicatur, finde nicht gleichmässig, in einem Tempo von oben nach unten statt, sondern von den Seiten her, gewissermaassen in einer geschweiften Linie. Ich weiss wohl, dass schon MANZ es besonders betont hat, dass das obere Lid sich nicht aus zwei einander von beiden Seiten entgegenwachsenden Flügeln, in Form von zwei einander entgegengeschobenen Coulissen entwickle; aber ob die vom Orbitalbogen herniedersteigende Hautfalte nicht in einer bestimmten Epoche ihres Wachsthums in einer gegen den künftigen Lidrand zu concav geschweiften Falte wachse, kann heutzutage noch mit Bestimmtheit kaum Jemand bestreiten noch behaupten. Die Möglichkeit, dass es auf diese Weise zum Offenbleiben einer Spalte im Oberlid kommen könne, wird auch von NUEL vorgetragen.

Die Annahme, dass eine abnorme Anlage der Thränenröhrchen zur Bildung eines Lidcolobomes beitragen könne, wie dies 1894 von KRISCHEWSKY vermuthet wurde, liegt den speciellen Verhältnissen unseres Falles zu ferne, als dass sie hier verwerthet werden könnte.

Digitized by Google

Literatur. Um für diese Mittheilung nicht zu viel Raum in Anspruch nehmen zu müssen, habe ich mich weitläufiger Citate enthalten und weise nur auf folgende Publicationen hin, in denen ziemlich vollständige Literaturnachweise zu finden sind: J. Nicolin, Du colobome congenital des paupières, Lyon 1888 (aus Dor's Klinik); J. Krischewsky, Zur Entwickelung des menschlichen Auges, Würzburg 1894; Hoppe, A. f. O. XXXIX. Bd. 3. Heft; Zeilendorf (Klinik Fuchs), Wiener klin. Wochenschr. 1894.

Klinische Beobachtungen.

Zur Casuistik der operirten angeborenen Stare.

Von Dr. med. O. Walter in Odessa.

Nachstehender Fall von angeborenem Star dürfte in mancher Beziehung von Interesse sein.

Margarethe S., 8 Jahre alt, den wohlhabenden Classen angehörend, wurde mir am 4./XII. vorigen Jahres zur Untersuchung gebracht. Pat., von ihrem Alter entsprechendem Wuchse, gut entwickeltem Körperbau und Fettpolster, zeigt beim Gehen einen auffallend schleppenden Gang, wie auch die ganze Haltung eigenthümlich schlaff ist. Kopf auffallend klein, besonders ist das Hinterhaupt stark abgeplattet, Nase und Lippen ziemlich verdickt, der ganze Gesichtsausdruck blöde. Nasen- und Halsdrüsen geschwollen. — Beide Augen in allen Dimensionen kleiner als normal, scheinbar tiefliegend, vordere Kammer ziemlich tief, Iris anscheinend normal; wie sich aber später herausstellte, reagirte die Pupille auf Atropin sehr mangelhaft, ohne dass hintere Synechien bestanden. Linse beiderseits absolut getrübt, und zwar ist die Trübung rechts etwas gelblich und zeigt starke Kapselverdickungen, links ist sie mehr grau und seidenglänzend. Mit dem Augenspiegel keine Durchleuchtung möglich. R S = Lichtschein mit guter Localisation, L S = Finger in ca. 1—2 m. Die genaue Feststellung der Sehschärfe war nicht möglich, da Pat. nicht zu zählen verstand und überhaupt nicht im Stande war, ihre Aufmerksamkeit zu concentriren; die Sehschärfe war jedoch derart, dass Pat. einen relativ grossen Schatz von Gesichtsvorstellungen hatte. Farbensinn beiderseits normal. Beiderseits Nystagmus oscillatorius.

Die Anamnese ergab folgende Daten. Die Eltern angeblich gesund. Dieselben hatten bis vor 12 Jahren in der Schweiz gelebt, wo vier Kinder geboren waren, die vollständig normal entwickelt sind. Nach der Uebersiedlung nach Russland wurden drei Kinder, von denen Pat. das jüngste ist, blind geboren, darauf erfolgte eine Zwillingsgeburt, und das jüngste Kind wurde mit einem rudimentären linken Arm geboren, ist zur Zeit 4 Jahre alt, spricht aber fast gar nicht, ohne taub zu sein. Von den drei blindgeborenen Kindern starb das erste im Alter von 1 Jahre unter Krämpfen, das zweite wurde mit 4 Jahren auf dem einen Auge in Odessa operirt, doch trat eine Cyclitis auf, so dass das Resultat sofort Null war; auf dem zweiten Auge wurde die Operation im selben Jahre in Kijew ausgeführt mit anfangs günstigem Resultat, jedoch stellte sich nach 4 Wochen, nachdem das Auge bereits vollständig ruhig war, eine schleichende

Digitized by Google

Cyclitis ein, die allmählich zur Atrophie führte. Nach einigen Monaten starb das Kind unter Krämpfen.

Diagnose: Microphthalmus congenitus, cataracta congenita siliquata oc. utr.

Den Eltern der Pat. wurde die Extraction vorgeschlagen, doch gleichzeitig wurden sie bedeutet, dass in Anbetracht der mangelhaften Entwickelung der Augen über das endgültige Resultat nichts Bestimmtes gesagt werden könne.

5./XII. Operation des schlechteren Auges in Narkose: Schnitt mit der Lanze nach oben, Iris tritt in die Wunde, wird ausgeschnitten, der stark geschrumpfte Star in toto mit der Förster'schen Kapselpincette herausgezogen, kein Glaskörperaustritt.

10./XII. Heilungsverlauf vollständig normal, gar keine Reizung und Injection, Iriszipfel liegen gut, Pupille vollständig rein. Pat. erkennt mit dem Auge bekannte, kleinere Gegenstände in 2—3 m, giebt Handbewegungen richtig an auf eine Entfernung über das ganze Zimmer, erkennt sofort in's Zimmer eintretende Personen, hat ein richtiges Verständniss für verschiedene Entfernungen.

22./XII. Der Zustand des Auges unverändert. Pat. bewegt sich vollkommen frei. Ueber den Refractionszustand des Auges lässt sich aber weder subjectiv noch objectiv etwas eruiren, da Pat. nicht im Stande ist, die gewöhnlichsten Angaben zu machen, oder ihr Auge und ihre Aufmerksamkeit auch nur für einen kurzen Augenblick zu fixiren. Sie macht überhaupt vollkommen den Eindruck einer Schwachsinnigen und erinnert in ihrer geistigen Entwickelung an ein 2—3jähriges Kind. Bei der Augenspiegeluntersuchung lässt sich nur feststellen, dass man überall rothen Reflex erhält und die Pupille absolut rein ist. — Wegen der bevorstehenden Feiertage wird die Operation des anderen Auges verschoben.

3./I. 1896. Operation des linken Auges, gleichfalls in Chloroformnarkose. Lanzenschnitt nach oben, Iris-Ausschneidung, theilweise Entfernung der bröckeligen Starmassen mit der Förster'schen Pincette, geringer Glaskörperaustritt. Das Pupillargebiet wurde ziemlich befreit von Starmassen, die nur im unteren Theile hinterblieben; der Glaskörper war flüssig.

15./I. Der Heilungsverlauf war in diesem Falle gleichfalls normal bis auf eine etwas länger dauernde, leichte pericorneale Injection. Die hinterbliebenen Starmassen waren aber bereits am nächsten Tage hinaufgerückt und hatten die Pupille wieder fast verlegt, nur im oberen Theile des Coloboms und im äusseren Theile der Pupille einen schmalen Saum freilassend. Beide Augen sind nun reizfrei, das Sehvermögen beiderseits, soweit eruirbar, gleich. Mit + 8,0 D erkennt Pat. auf Photographien ihre Schwester, unterscheidet richtig Männer von Frauen, Berge von Häusern.

3 Tage später, also am 18./I., constatirte ich auf dem rechten Auge folgenden unerwarteten Befund: das Auge vollständig reizfrei, im oberen Kammerwinkel, entsprechend der Schnittstelle, eine diffuse, halbmondförmige Trübung, und in der Mitte derselben eine scharf umgrenzte, graue Masse von der Grösse eines Stecknadelkopfes. — Der weitere Verlauf war folgender: Am nächsten Tage zeigte der graue Knopf eine deutliche Vergrösserung, an der Kuppe desselben ein rother Fleck, zu dem von hinten-unten zwei rothe, schmale Stränge hinliefen. Das Ganze sah aus wie neugebildetes Gefäss. Etwa 3 Tage später war bei stetiger Zunahme des Knopfes der rothe Fleck mehr diffus geworden, und bei Lupenbetrachtung sah man jetzt von der Kuppe zwei Flügel nach unten divergirend ausgehen, zwischen sich einen dreieckigen Spalt lassend, dessen seitliche Schenkel durch den braun pigmentirten Rand der sonst leicht grauen Flügel gebildet wurden. Die Geschwulst verlor im späteren Verlauf jegliche

ized by Google

Pigmentirung, wuchs aber constant zapfenartig an und füllte schliesslich den ganzen Pupillarraum aus. Im April constatirte ich folgenden Befund: R Hornhaut klar, vordere Kammer flach, Pupille stark nach oben verzogen, erweitert sich nicht auf Atropin, der Pupillarraum durch eine weissliche Masse verlegt, keine Reizungserscheinungen, keine Schmerzhaftigkeit, S = Lichtschein. L unverändert, nur findet sich auch hier im oberen Theile des Kammerwinkels eine graue, halbmondförmige Masse. S anscheinend unverändert, d. h. Pat. erkennt alle Gegenstände und vermag über das ganze Zimmer die Stellung meiner Arme richtig anzugeben.

In diesem Zustande wurde Pat. meiner Behandlung entzogen und habe ich sie nicht wiedergesehen. Durch den Hausarzt erfuhr ich nur, dass die Eltern die Behandlung des Kindes aufgegeben haben, dass aber allmählich auch das Sehvermögen des linken Auges auf Lichtempfindung herabgesunken ist. — Die Behandlung bestand die ganze Zeit über in Verordnung von Jodpräparaten (zuerst Syrupus ferri jodati, sodann Jodkali) und warmen Bädern, local Atropin-Instillationen.

Auffallend an diesem Falle ist:

1. die Reihe von anormalen-Geburten, von denen drei blindgeborene Kinder betrafen, und

2. der Umstand, dass bei beiden operirten Kindern trotz normalen Operations- und Heilungsverlaufes, das Resultat durch spät auftretende chronisch-entzündliche(?) Processe zu Grunde ging.

Soweit mir die Literatur zugänglich ist, habe ich dort keine Anhaltspunkte gefunden, wie ich mir den Process zu erklären hätte. Dass er mit der Operation in ursächlichem Zusammenhange stehen muss, folgt aus dem Umstande, dass er von der Narbe ausging. Gegen eine maligne Neubildung spricht die Abwesenheit von Entzündungserscheinungen und der weitere Verlauf. Es muss sich wohl um eine angeborene Dyscrasie handeln, auf Grund welcher durch den operativen Eingriff eine Gewebswucherung angefacht worden ist. Für eine angeborene Dyscrasie spricht auch der kleine Schädel, die in ihrer Entwickelung zurückgebliebenen Augen, die verdickten Lippen, die Drüsenschwellungen. Es war naheliegend, an hereditäre Lues zu denken, doch wurden alle darauf gemachten Anspielungen zurückgewiesen, und dagegen spricht die vollkommene Gesundheit der vier ältesten Geschwister und das Fehlen der Hutchinson'schen Zähne. Immerhin ist die Frage offen zu lassen, und im Hinblick darauf wurden Jodpräparate, allerdings ohne Erfolg, gegeben.

Der Fall scheint mir zu zeigen, dass man bei operativen Eingriffen an Schwachsinnigen auf eine nicht normale Reaction der Gewebe gefasst sein muss.

Neue Instrumente, Medicamente etc.

Airol.

Von Dr. E. Fischer (Dortmund).

Airol, Antinosin, Aristol, Chinosol, Dermatol, Europhen, Gallicin, Nosophen, Sanoform, Tannoform, Xeroform und wie diese Mittel alle heissen mögen, sie präsentiren sich, kaum von dem Chemiker ans Licht der Welt gebracht, sofort dem praktischen Arzte, der sie verwenden soll, und jagen vor den erstaunten Blicken in toller Hetzjagd dem Ziele zu, als Ersatzmittel des Jodoforms zu

ized by

gelten oder wenigstens einen Platz in der Pharmakopoea germanica, editio quarta, sich zu erwerben.

Kein Wunder, wenn der Arzt gegenüber dieser Ueberfülle von neuen Medicamenten sich „kühl bis ans Herz hinan“ verhält und den Schwarm von angeblichen Wundermitteln an sich vorbeitosen lässt, ohne von all den schönen Sachen sich etwas zum eigenen Gebrauche herauszuholen.

Kein Wunder, wenn er auch den ärztlichen Empfehlungen nicht glaubt, welche ursprünglich nur für den Leserkreis einer Fachzeitung bestimmt waren, nun aber in vielen Fällen von dem Fabrikanten des mehr oder weniger gelobten Mittels sofort excerpirt, an die 25,000 deutschen Aerzte versandt und so zu Geschäftszwecken ausgenutzt werden.

Leider scheint der Missbrauch in den Bureaus der chemischen Fabriken immer mehr Mode zu werden.

Dennoch riskire ich es, das Airol zum Gebrauche in der Augenheilkunde zu empfehlen und zwar aus folgenden Gründen:

Man kann es wie Calomel in das Auge einstäuben, ohne erhebliche Reizung. Man kann es als 5 oder 10%ige Salbe einstreichen, dann wirkt es noch milder. Ein gutes Salbenconstituens dafür ist die amerikanische gelbe Vaseline, welche, wenn der Apotheker ein wirklich gutes Präparat führt, sehr geschmeidig ist und sich im Bindehautsack gut vertheilt.

Manche Phlyktänen heilen sehr gut darunter. Natürlich liegt ja kein Bedürfniss vor, die altbewährten Mittel: Calomel und gelbe Salbe aufzugeben. Aber es giebt doch Fälle, namentlich bei Erwachsenen, wo sich Phlyktänen, leichte Randreizungen der Hornhaut oder gar feinste Randinfiltrate gegen die eben erwähnten Medicamente refractär verhalten und besser auf Airol reagiren. Auch bei Kindern benutze ich gern letzteres Mittel, wenn im Anfangsstadium der phlyktanulären Processe Hyperämie der ganzen Conjunctiva bulbi und erheblichere Absonderung der gesammten Bindehaut das sonst so einfache Krankheitsbild compliciren.

Man kann die Airolsalbe auch bei mancherlei Formen von Hornhautgeschwüren verwenden, selbst dann, wenn sie noch nicht im sogenannten Reparationsstadium (Saemisch) sind, bei denen also die gelbe Salbe noch contraindicirt ist. Man beeinflusst damit gelegentlich die Geschwüre günstig in einem Zeitpunkte des Krankheitsverlaufs, in welchem die Behandlung mit Atropin, Umschlägen u. s. w. schon einiges gegen die Entzündung geleistet hat, aber noch nicht soviel, dass man die directen Reizmittel schon zu Hülfe rufen dürfte, welche ja nach alter erprobter Vorschrift in der Regel den Abschluss der Behandlung bilden und unter denen das gebräuchlichste wohl die gelbe Salbe ist.

Speciell die mykotischen, multiplen, in der Nähe des Randes auf der Hornhaut aufschiessenden Geschwüre, welche unter Wärme sich verschlimmern und am zweckmässigsten mit kühlenden Borwasserumschlägen nach Saemisch behandelt werden, vertragen die Airolsalbe gut.

Einige Fälle der Keratitis dendritica, welche zufällig sich mir in der letzten Zeit boten, heilten auffallend rasch und günstig unter der Salbe. Endlich ist es das Ulcus serpens Saemisch in seinen milderen Formen, gegen welches früher schon Jodoformsalbe mit nachfolgendem Verbande viel empfohlen wurde und welches auch unter Airolsalbe und Verband gelegentlich merkwürdig günstig abläuft. Wer sehr viele Fälle von Fremdkörpern der Hornhaut in seiner Praxis sieht, findet ja immer einige wenige, in welchen sich um den Fremdkörper oder um die Stelle der kleinen Verletzung herum eine graue Zone bildet, welche wieder zurückgehen, aber auch der Anfang eines progressiven Geschwürs sein

Digitized by Google

kann. Ich entsinne mich eines solchen Falles, wo nach Gegenfliegen von Thomasphosphatschlacke ein Ulcus serpens sich bildete, welches weder nach Anwendung des Galvanokauters stand, noch dem Schnitt von Saemisch gehorchte und das Auge durch Panophthalmie zu Grunde richtete, obwohl gleichzeitig kein Thränenleiden vorlag.

Eine ganz ähnliche Verletzung mit Thomasphosphatschlacke, welche in den ersten drei Tagen schon zu einem unter den Augen des Arztes rapide fortschreitenden Ulcus serpens führte und somit ganz ähnlich wie der vorerwähnte Fall zu verlaufen drohte, behandelte ich mit 10%iger Airolsalbe und Verband. Bei der ersten Vorstellung des Mannes 24 Stunden nach der Verletzung wurde nur das kleine Stückchen Thomasphosphat aus dem grauen Hofe, der sich bereits darum entwickelt hatte, entfernt und Pat. auf den folgenden Tag wiederbestellt. Die graue Zone war erheblich dichter und breiter geworden.

Am nächstfolgenden Tage hatte sich bereits der charakteristische Wall am Geschwürsrande gebildet. Nun setzte die Airolbehandlung ein, die Weiterentwickelung des Geschwürs hörte auf, 8 Tage später spiegelte die ganze Fläche so schön, dass die Behandlung mit Einstreichen gelber Salbe beschlossen werden konnte.

So ist mir das Airol ein lieber Gebrauchsgegenstand geworden, welches ich wenigstens zur Zeit auf meinem Medicamententische nicht entbehren möchte.

Günstige Erfahrungen hat damit unter Anderen auch Gallemaerts gemacht, wie ich ersehe aus dem Recueil semi-mensuel des travaux de la Policlinique de Bruxelles, 1896, Nr. 2.

Es ist natürlich immer eine missliche Sache, ein neues Medicament zu prüfen und zu empfehlen. Nur zu leicht kann sich bei dem einzelnen Beobachter ein Vorurtheil zu Gunsten des neu angewendeten Mittels ausbilden, und wenn ihm dann der Zufall einige günstige Fälle in die Hand spielt von Krankheitsformen, welche sonst langwieriger und hartnäckiger zu sein pflegen, so kann es zu leicht passiren, dass er dem Mittel mehr Einfluss auf die Aenderung oder Abkürzung des Krankheitsverlaufs zutraut, als es ihm zukommt. Ich habe diesen Fehler dadurch zu vermeiden gesucht, dass ich das Airol seit einem Jahre fast täglich gebraucht habe.

Auch zum Bedecken der Lider nach Staroperationen, zum Aufstreuen auf die vernarbte Hautwunde nach Thränensackexstirpationen, ferner zur Behandlung frischer Lidwunden oder frischer Verbrennungen verwende ich es mit Vortheil in Pulverform. Es riecht nicht und macht kein Ekzem.

Das Airol ist ein Jodpräparat, wesshalb man gleichzeitig auf den Gesammtorganismus ruhig Jodeisen oder Jodkali wirken lassen kann, wenn man es für nöthig hält, ohne immer an den leidigen Antagonismus der localen und der Allgemeinbehandlung denken zu müssen, welcher bekanntlich z. B. zwischen Calomel einerseits und Jodkali oder Jodeisen andererseits besteht.

Weniger allgemein anerkannt als letzterer ist ja der Widerstreit von gelber Salbe und einzunehmenden Jodmitteln. Die Ansichten darüber scheinen noch getheilt zu sein. Wenn ich in den mir gerade zugänglichen Büchern blättere, so lese ich z. B. bei Vossius, Lehrbuch. 1892. S. 50:

„Sehr beliebt ist die sogenannte Pagenstecher'sche gelbe Salbe von 0,1 Hydrarg. praecip. flav. auf 6,0 Vaseline. Der innerliche Gebrauch von Jodpräparaten ist dabei streng contraindicirt."

Mayweg-Hagen verordnet dagegen ruhig beides zusammen; während einer $1\frac{1}{2}$jährigen Assistenzzeit in seiner ausgedehnten Praxis habe ich auch kaum einen Nachtheil davon gesehen.

Digitized by Google

Straub-Amsterdam benutzt diesen Umstand, dass man beides nebeneinander brauchen kann, sogar als ein Argument gegen die Wirksamkeit der gelben Salbe überhaupt.

Er schreibt darüber in der Berliner Klinik, H. 97, S. 16:

„Es ist nicht ohne Belang, zu wissen, dass gelbes Quecksilberoxyd gerade die gleiche (obenerwähnte) Gefahr bringt. Doch sieht man von der Pagenstecher'schen Salbe viel weniger oft den gerügten Nachtheil als vom Calomel, da offenbar das Oxyd durch das Salbenconstituens geschützt wird. Die Thatsache, dass man nicht selten ungestraft einem Kranken Jodkali und Quecksilberoxyd zugleich geben kann, ist ein triftiger Grund für die Behauptung, dass oft von der Salbe nicht viel an die gewünschte Stelle kommt."

In meiner eigenen Praxis bin ich bezüglich des letzterwähnten Antagonismus auch nicht besonders ängstlich und verordne gelbe Salbe für das Auge und Jodeisen für den Körper oft nebeneinander, ohne einen Schaden davon zu sehen.

Immerhin wäre es bei der enormen Bedeutung der Jodpräparate für den Gesammtorganismus bei Scrofulose u. s. w. angenehmer, wenn man nicht immer daran zu denken brauchte, ob sich nun auch die Mittel zusammen vertragen.

Ein vollkommenes Ersatzmittel für die altbewährten Topica: Calomel und gelbe Salbe scheint aber weder das Airol noch das Nosophen noch sonst etwas zu sein. Der Hauptvorzug des Airols ist der, dass man eine Airolsalbe schon am Auge verwenden kann zu einer Zeit, in welcher die directen Reizmittel noch contraindicirt sind.

Airol ist Wismuthoxyjodidgallat, also ein Abkömmling des Dermatols. Der vom Fabrikanten gewählte Name hängt nicht etwa mit dem Griechischen zusammen, sondern ist ein phantastischer Name ohne jede Abstammung. Die Gesetzesbestimmungen in verschiedenen Ländern zwingen angeblich die Fabrikanten zu diesen Namengebungen, wenn sie ihre neuen Mittel patentamtlich schützen lassen wollen.

Gesellschaftsberichte.

Ophthalmological Society of the United Kingdom. Sitzung vom 3. Juli 1896. (Brit. med. Journ. 11. Juli 1896.)

Experimental research on the course of the optic nerve fibres.

Dr. C. H. Usher und Dr. Geo. Dean verletzten bei einer Anzahl Kaninchen unter Beobachtung mit dem Augenspiegel die Netzhaut an ganz bestimmten Stellen mittelst eines Graefe'schen Messers oder galvanocaustisch. In allen Fällen fanden sich Degenerationszüge im Sehnerven, welche entsprechend der Verletzungsstelle der Netzhaut gelagert waren und den einzelnen Quadranten der letzteren entsprachen; sie behielten durch die ganze Länge des Sehnerven ihre Lage bei und waren dichter bei Verletzung der markhaltigen Fasern. In jedem Falle fanden sich kleine schwarze Punkte im Nerven des unverletzten Auges, welche diffus zerstreut waren und an der verletzten Seite noch mehr hervorragend im directen Verhältniss zur Stärke der Degeneration der verletzten Seite standen. Untersucht wurde nach Marchi's Bichrom-Osmium-Methode. Der zweite Theil der Arbeit befasst sich mit Resultaten, die an einem Affen erhalten wurden, der zwischen Opticus und Macula lutea verletzt worden war.

Digitized by Google

Hier fand sich ein wohl begrenzter Degenerationsherd im Opticus, im vorderen Verlauf desselben peripher liegend in Gestalt eines gleichschenkligen Dreiecks mit der Basis nach aussen und der Spitze centralwärts, im hinteren Verlauf desselben nach rückwärts vom Eintritt der centralen Gefässe mehr und mehr centralwärts sich verschiebend, wobei derselbe unregelmässige eckige und schliesslich halbmondförmige Gestalt annahm bis zum Chiasma hin. Im andern Sehnerven fanden sich auch die kleinen schwarzen Punkte wie bei den Kaninchen. Daran anschliessend wurde das Verhältniss zur toxischen Amblyopie, sowie Ursprung und Verlauf der Macularfasern besprochen.

C. D. Marshall bezeichnete Marchi's Methode als nicht immer zuverlässig. Schwarze Punkte würden auch in nicht degenerirten Nerven gefunden, doch seien sie leicht die Folge von Nervenverletzungen und ein werthvolles Zeichen bei daran sich anschliessender Degeneration.

Congenital hydrophthalmus.

F. R. Cross führt aus, dass derartige Vergrösserungen des Auges abhängig seien von Spannungserhöhung aus verschiedensten Ursachen, mit folgender Ausdehnung der Corneo-Scleral-Hülle und anderer Gewebe des Auges, also analog seien dem Glaucom des Alters. Manche Fälle von sog. Buphthalmos seien jedoch ein späteres Stadium eines in der Kindheit erworbenen Staphyloms; ein wirkliches Secundärglaucom bei Kindern entstehe durch vollständigen Pupillarabschluss mit Vorwölbung der Iris und Verschliessung des Filtrationswinkels, welch letzterer Umstand überhaupt bei fast allen Glaucomen eine wichtige Rolle spiele. Einer der gegen diese Theorie vorgebrachten Einwände sei das Vorhandensein einer tiefen Vorderkammer und der anscheinend weite Raum zwischen Iris und Cornea. Sorgfältige mikroskopische Untersuchungen zeigten jedoch, dass trotz tiefer Vorderkammer die Iris entweder direct an ihrer Basis der Cornea adhärire, oder dass Gewebszüge den Iriswinkel ausfüllten und auf eine früher vorhanden gewesene Adhäsion hinwiesen. Andere Theorien hätten entweder keine genügende Erklärung gegeben oder ihre Grundlagen hätten von andern Autoren nicht bestätigt werden können; so hätten Durr und Schlegtenda bei Hydrophthalmus Ausdehnung der Vortexvenen gefunden, während C. bei seinen Präparaten weder Neigung der Chorioidea zu cystischer Degeneration, noch zu Venenausdehnung gefunden hätte.

Treacher Collins hält in den Fällen von Buphthalmos, welche ohne bekannte vorherige Erkrankung von Geburt an bestehen, irgend eine angeborene Missbildung für die Ursache, z. B. trenne sich manchmal die Iris nicht vollständig von der Hornhaut an ihrer Basis und es entstünde eine vordere Synechie mit Verschliessung des Filtrationswinkels. In anderen Fällen wurde der Druck normal und der Process blieb stillstehen; er vermuthet hier eine durch die Vergrösserung des Auges bedingte Vertiefung der Vorderkammer mit Abtrennung der Adhäsion.

Priestley Smith erklärt die Präparate für durchaus beweisend dafür, dass die Druckerhöhung durch Verschluss des Filtrationswinkels zu Stande käme. Er fand in einer Blindenschule unter 125 Kindern 6, oder ca. 5% Erblindungen durch Hydrophthalmus congenitus, und schlägt dafür die Bezeichnung Glaucoma congenitum[1] vor, um den unzweifelhaften Zusammenhang mit dem Glaucom Erwachsener darzuthun.

Kaum eine lange üblich. H.

Tension in cases of intraocular growth.

C. Devereux Marshall untersuchte, um die Glaucomfrage weiter aufzuklären, 100 Fälle von intraocularen Neubildungen, von denen 53 nur die Chorioidea (A), 28 den Ciliarkörper oder die Iris (B), und 19 die Retina in Gestalt von Gliom (C) betrafen. Bei A fand sich die Spannung 36 mal oder in 67,92 % erhöht, 16 mal (30,18 %) normal, 1 mal (1,88 %) vielleicht (?) herabgesetzt. Mikroskopisch fand sich unter den 36 Fällen der Vorderkammerwinkel 27 mal verschlossen, 7 mal verengt, 2 mal ist nichts notirt; unter den 16 Fällen wurde 14 mal der Winkel offen gefunden, 2 mal nichts constatirt. In dem einen Falle mit zweifelhafter Spannungsherabsetzung war der Winkel offen. Bei B war T + 10 mal (35,71 %), normal 14 mal (50 %), — 4 mal oder in 14,28 %. Bei erhöhter Spannung war der Kammerwinkel 6 mal verschlossen, 2 mal sehr verengt und 1 mal offen, bei normaler Spannung 10 mal offen, 1 mal verengt, 2 mal verschlossen, 1 mal nicht festgestellt, bei herabgesetzter Spannung 2 mal offen, 1 mal etwas verengt mit seichter Vorderkammer, 1 mal an einer Seite verschlossen, an der andern Seite zweifelhaft, der Ciliarkörper aber grösstentheils durch die Geschwulst zerstört. Bei C fand sich T + 7 mal (36,84 %), normal 10 mal (52,63 %), — 2 mal (10,52 %). Bei Spannungserhöhung war der Kammerwinkel verschlossen 3 mal, verengt 2 mal, offen 1 mal, nichts constatirt 1 mal, bei normaler Spannung offen 7 mal, verengt 1 mal, nichts constatirt 1 mal, und 1 mal der Bulbus mit Geschwulst fast ganz ausgefüllt und ohne Vorderkammer, und bei herabgesetzter Spannung 1 mal offen und 1 mal der Bulbus nach Perforation geschrumpft. Die Mehrheit der Fälle zeigt den directen Zusammenhang zwischen der intraocularen Geschwulst und dem Zustand der Vorderkammer, und dass normale oder herabgesetzte Spannung bei intraocularer Geschwulst nichts Ungewöhnliches ist. Auch waren nur einige Fälle da mit Spannungserhöhung bei offenem Kammerwinkel und umgekehrt, doch waren alle diese complicirt mit starker Affection des Ciliarkörpers, die entweder dessen normale Function sehr beschädigt oder andere Abflusswege hergestellt hatte.

On the employment of electrolysis in the treatment of detached retina.

Simeon Snell (Sheffield): Die Behandlung der Netzhautablösung ist immer noch unbefriedigend, wenn auch gelegentlich Erfolge erzielt werden; so operirte S. vor einigen Jahren einen Mann mittelst Scleralpunctur, der jetzt seiner Beschäftigung nachgehend, sich mit diesem Auge ernährt. Die von Terson vertheidigte Behandlungsmethode mit Electrolyse hat er 3 mal versucht und bezeichnet sie als versuchswerth. In einem hoffnungslosen Falle, wo er die Methode nur erproben wollte, wurde die Ablösung geringer, ebenso in einem weiteren Falle von ausgedehnter Ablösung, zugleich mit Ausdehnung des Gesichtsfeldes und beträchtlicher Sehbesserung, und in einem dritten Falle war die Ablösung nicht mehr zu sehen, das Gesichtsfeld stark erweitert und S gehoben von Fingerzählen undeutlich auf $^{15}/_{100}$.

Demonstrationen: Adams Frost: Pulsirender Exophthalmus mit Selbstheilung. — Hartridge: Leichter Buphthalmus mit tiefer Aushöhlung und Drucksteigerung bei einem 9jährigen Mädchen. — Kenneth Campbell: Infectiöser Lidschanker. — Priestley Smith: Schema zur Untersuchung von Augenkranken. — Lang: Doppelseitige Sehnervenentzündung.

Neuburger.

Digitized by Google

Referate, Uebersetzungen, Auszüge.

Ueber Verbreitung und Verhütung der Augeneiterung der Neugeborenen in Deutschland, Oesterreich-Ungarn, Holland und in der Schweiz. Sammelforschung im Auftrage der med. Abtheilung der schles. Gesellschaft veranstaltet und bearbeitet von Prof. Dr. med. et phil. Hermann Cohn in Breslau. (Berlin 1896.)

Wenn an dieser das Jahr 1895 umfassenden Sammelforschung sich aus mancherlei Gründen auch nicht alle Augenärzte der genannten Staaten betheiligt haben, was im Interesse der Verhütung dieser das Volkswohl gesundheitlich als auch pecuniär so schädigenden Krankheit nur bedauert werden kann, so sind nichts desto weniger ihre Ergebnisse doch sehr beachtenswerth und zeigen den Weg an, auf welchem diese Erkrankung zum Verschwinden gebracht werden kann, vorausgesetzt, dass — die Behörden im Gegensatz zur bisherigen Gewohnheit energisch gegen dieselbe vorgehen. In Breslau erkrankten unter circa 12,000 Neugeborenen im Jahre 1894 20 °/₀₀, 1895 25 °/₀₀ an Blenn. neonat.; in Deutschland wurden 1895 von 82 Augenärzten unter 222,174 Augenkranken 6 °/₀₀, in Oesterreich-Ungarn von 14 unter 59,395 8 °/₀₀, in der Schweiz von 5 unter 10,078 9 °/₀₀, in Holland von 3 unter 11,324 9 °/₀₀, im Ganzen von 104 unter 302,971 6 °/₀₀ = 1938 Blennorrhöen behandelt, darunter in den grösseren Städten 10—14 °/₀₀. Durchschnittlich treffen also auf jeden der 100 Augenärzte 3000 Augenkranke mit rund 20 Blennorrhöen, und da man für die vier Länder mindestens 1000 Augenärzte mit je 1000 Patienten, und darunter 6 Blennorrhöen, annehmen kann, auf ca. 1,200,000 Augenkranke 7400 Blennorrhöen, und mit Hinzurechnung der von praktischen Aerzten behandelten Fälle, rund 10,000 Fälle von Blennorrhoea im Jahre 1895, „eine Zahl, die gewiss noch weit hinter der Wirklichkeit zurückbleibt, die aber doch geeignet ist, die ernstesten Vorbeugungsmaassregeln ergreifen zu lassen“. Ueber 898 Blennorrhöen sind von 46 Augenärzten in Beantwortung des Fragebogens genauere Angaben gemacht worden; nur 25 °/₀ der Fälle blieben auf ein Auge beschränkt, 24 °/₀ erkrankten überhaupt erst nach dem 5. Tage, unter 710 Fällen wurden 71 °/₀ geheilt entlassen, 9 °/₀ blieben aus, 20 °/₀ behielten bleibende Schädigung ihres Sehvermögens, 36 Kinder = 5 °/₀ erblindeten völlig, 23 auf einem, 13 auf beiden Augen. Fast stets waren die letzteren Fälle schon mit tiefen Hornhautgeschwüren oder Durchbruch derselben in Behandlung gekommen. Unter 317 Kindern kamen die meisten, d. h. 26 °/₀ erst vom 10.—14. Tage, sodann 15 °/₀ erst am 8. Tage, und vor diesem Zeitpunkt nur 18 °/₀ in Behandlung. In beinahe 300 Fällen wurden von 26 Aerzten die Gonokokken gesehen. 39 Mütter hatten schon früher blennorrhöische Kinder, darunter folgender lehrreicher, von Verf. selbst beobachteter Fall: Zwei früher geborene, vom Frauenarzt selbst nach Credé behandelte Kinder waren von Blennorrhoe frei geblieben; beim 3. Kinde jedoch verhinderte die allein zugezogene Hebamme direct die Einträufelung und am 5. Tage entwickelte sich eine starke Blennorrhoe und hartnäckige Thränensack-Eiterung. Die Behandlung der Krankheit ist aller Orten im Ganzen ziemlich gleich. Argentum, Kälte, Sublimatwaschungen, nur ausnahmsweise Carbolsäure, übermangansaures Kali oder Hydrarg. oxycyanatum; die Einzelheiten siehe im Original. Das zweite Auge kann durch Schutzverband nur sehr unvollkommen geschützt werden, tägliches Einträufeln eines Tropfens 2proc. Arg.-Lösung in das gesunde Auge schützt sicher (bei sorgsamer häuslicher Pflege unnöthig. Ref.). Amtliche Meldepflicht für die Hebammen besteht in Schlesien, Sachsen und

Digitized by Google

Ungarn; amtlich gemeldet wurden von den 1938 Fällen von Hebammen ganze 33, von den Aerzten 26; diese Zahlen allein zeigen die bisher gepflogene Lässigkeit in der Bekämpfung dieser Krankheit an. Unter 310 Fällen bei 13 Aerzten trat die Erkrankung 36mal auf, trotzdem Credé's Tropfen gegeben worden sei, das sind also 12 % Misserfolge. Mit Recht bemerkt aber Verf., dass dies nichts beweise, da die Augenärzte ja gar nicht bei der Geburt der Kinder zugegen waren und gar nicht wissen können, ob der Tropfen wirklich in's Auge gekommen oder nur über die Lider weggelaufen ist. Und vielfach sind die Einträufelungen nur von Hebammen gemacht worden, und diesen ist auf Grund auch anderer Erfahrungen wohl nicht viel zuzutrauen. Trotz Abwischen der Augen nach der Geburt des Kopfes wurden von 15 Augenärzten unter 201 Erkrankungen 68 Fälle beobachtet, also bietet diese Methode 34 % Misserfolge. Doch gilt auch hier der Einwand, dass wir nicht wissen, ob das Verfahren richtig angewandt wurde. Wichtig ist deshalb der folgende Abschnitt über die Statistik der Geburtshelfer vor und nach Credé, dessen Verfahren der Verf. vorschlägt, seinem Entdecker zu Ehren als „Credéisiren" zu bezeichnen.[1] Keilmann hatte angegeben, dass seine Methode, die geschlossenen Lider bald nach der Geburt des Kopfes mit Jodtrichlorid abzuwischen, in 500 Fällen keine Blennorrhoe ergeben habe, also die veraltete Credé'sche Methode übertreffe. Dem gegenüber weist Verf. in ausführlicher Kritik, deren Einzelheiten im Original nachzusehen sind, auf Grund einer Arbeit Köstlin's nach, dass Keilmann in Wirklichkeit 2 ‰, dagegen 10 andere Frauenärzte unter weit über 3000 Geburten nach Credé's Verfahren Null Blennorrhöen hatten. Secundäre, d. h. nicht durch den Geburtsact hervorgerufene Infectionen sind selten, Fehling hat in Basel unter 3002 Geburten keine einzige erlebt; peinliche Sauberkeit, in Anstalten Isolirung der erkrankten Kinder schützen dagegen; man darf aber auch nicht jede nach dem 5. Tage auftretende Erkrankung als secundär betrachten; giebt es ja auch beim Harnröhren-Tripper oft längere Incubationsdauer. Die weiteren wohlbegründeten Einwürfe Köstlin's gegen das Keilmann'sche Verfahren und seine Vertheidigung der Credé'schen Methode sind im Original nachzulesen. Für die Einführung der letzteren sprachen sich überhaupt von 110 Augenärzten, deren Antworten im Original ausführlich mitgetheilt werden, 79 aus, und zwar 40 für facultative, 39 für obligatorische, gegen dieselbe 15, während 16 keine bestimmte Stellung nehmen; von 94 Augenärzten sprechen sich also 16 % gegen, 84 % für Credé aus. Nur 2 Aerzte sahen Schaden von dem Verfahren durch Aetzung der Cornea; doch waren beide nicht zugegen bei Anwendung desselben, welches wahrscheinlich, beide Male von Aerzten, nicht richtig gemacht worden war, indem wohl zu viel Argentum nitr. eingeträufelt wurde. Deshalb ist es viel wichtiger noch, dass von 19 Directoren der deutschen Universitäts-Frauenkliniken 17 stets Credé's Verfahren anwenden, einer nur bei Gonorrhoe der Mutter und einer stets in der Klinik, in der Poliklinik nur bei verdächtigen Fällen; darunter zeigen sich 5 als begeisterte Anhänger. Also kann das Verfahren, natürlich richtig angewandt, nicht ganz so schlecht sein, als es von manchen Augenärzten hingestellt wird, und wenn auch jede Blennorrhoe bei rechtzeitiger, sachgemässer Behandlung ohne Nachtheil geheilt werden kann, wie viel Mühe und Sorge, und nicht zum wenigsten materieller Verlust gerade bei den niederen Classen liesse sich durch richtige Vorbeugungsmaassregeln vermeiden! Ueber die Zahl der durch Blennorrhoe erblindeten Zöglinge der Blindenanstalten giebt es seit Reinhard's

---

[1] „Credé'sches Verfahren" bleibt besser. H.

Tabelle aus dem Jahre 1876, der 30 % berechnete, keine neue Zählung. In dankenswerther Weise hielt Verf. bei 54 Anstalten eine erneute Umfrage und erhielt aus 30 deutschen, 9 österreichischen, 3 schweizerischen und 1 holländischen Mittheilungen, deren Einzelheiten im Original nachzusehen sind, und welche 3033 doppelseitig Blinde betreffen, von denen 593 = 19 % durch Blennorrhoe erblindet waren. Man sieht also, dass diese Zahl erfreulicher Weise abgenommen hat, aber auch diese 19 % müssen verschwinden. Aus diesen Ergebnissen zieht Verf. zur Bekämpfung der Blennorrhoe folgende Schlüsse. Zur Erlangung einer möglichst vollkommenen Statistik ist jeder Fall nicht nur von der Hebamme, sondern auch vom behandelnden Arzt amtlich zu melden, sowie auch von den Blindenanstalten die Zahl der jährlich neu aufgenommenen Blennorrhoe-Blinden mitzutheilen, endlich von den Hebammenschulen und geburtshilflichen Kliniken alljährlich Bericht über die Verhütungsmaassregeln zu erstatten. Jeder Augenarzt muss jährlich entsprechend einem aufgestellten Fragebogen genau über seine behandelten Blennorrhoe-Fälle berichten. Nicht nur die Hebammen sind, wie schon ein Erlass des preussischen Unterrichtsministers Bosse vom 25. December 1895 fordert, im Credé'schen Verfahren genau zu unterweisen und wiederholt zu prüfen, sondern Verf. fordert das Gleiche für alle Studenten der Medicin. Für geeignete Pflegerinnen in der Armenpraxis muss Sorge getragen werden. Von der obligatorischen[1] Anwendung des Credé'schen Verfahrens können nur die Fälle befreit werden, in denen ein Hausarzt oder anderer Arzt durch Anamnese und Untersuchung die Infectionsmöglichkeit ausschliesst, bezw. die Verantwortung für die Unterlassung trägt. Falls Blennorrhoe ausbricht, muss die Hebamme bestraft werden, wenn sie nicht auf der Stelle Anzeige macht und einen Arzt zuzieht. Im Ganzen diesen Folgerungen entsprechend wurde auch von der diese Sammelforschung veranlassenden Gesellschaft eine Eingabe, die ausführlich mitgetheilt wird, an das preussische Unterrichtsministerium gemacht; nur wurde die ärztliche Meldepflicht nicht gefordert. — Sehr nachahmenswerth ist auch die auf Veranlassung der Gesellschaft von den Standesämtern in Breslau ausgetheilte Belehrung über die Gefahren der Augenentzündung der Neugeborenen. Neuburger.

Journal-Uebersicht.

I. Annales d'oculistique. 1896. März.

1) Extraction des corps étrangers métaliques du segment postérieur de l'oeil à l'aide de l'électro-aimant, par Rohmer.

Das Auge eines Kesselschmiedes zeigte nach Erweiterung der Pupille einige Stunden nach der Verletzung einen kleinen, im Glaskörper flottirenden Eisensplitter mit zwei Luftblasen, der in der unteren Ciliargegend das Auge durchbohrt hatte. Im Uebrigen war der ophthalmoskopische Befund normal, S = 1, und jede Reizung fehlte. Unter einem antiseptischen Verbande heilte die Wunde reactionslos. Nach 17 Tagen wurde bei voller Sehschärfe die Extraction mittelst Scleralschnittes mit Hülfe des Chardin'schen Electromagneten ausgeführt. Nach ca. 1 Woche Entlassung des Pat. mit S = $^2/_3$. Nach 2 Monaten trat an der Einführungsstelle des Magneten eine Netzhautablösung auf, welche nach einem Druckverband von 3 Wochen verschwunden(?) war, so dass S wieder = 1 wurde.

[1] Hierüber kann man anders denken. H.

Digitized by Google

Seitdem sind die Functionen des Auges normal geblieben. Der Fremdkörper wog 1 mg. Im Anschluss an diesen Fall wird die Methode der Diagnostik und Operation, sowie die Vorzüge und Nachtheile der grossen und kleinen Magnete erörtert.

2) **L'influence de pays et de la race dans l'étiologie du trachome,** par Burnett.

Verf. wendet sich gegen die von van Millingen aufgestellten Thesen über die Natur des Trachoms (diese Annalen, Sept. 1895). Er hält das Trachom für den Ausdruck einer bestimmten „Diathese". Dass Hygiene und Sauberkeit keinen Einfluss auf die Entstehung von Trachom haben, will er durch die Fälle beweisen, in denen sich Augenärzte bei der Behandlung ihrer Kranken inficirten.(?) Ferner behauptet Verf., dass die Höhenlage eines Ortes keinen Einfluss auf die Ausbreitung des Trachoms habe, und dass sehr wohl Racenunterschiede gemacht werden müssen.

3) **Sur l'emploi des pansements secs et des topiques pulvérulents secs dans le traitement des affections oculaires,** par Rogman.

Verf. empfiehlt das Thioform als Einstäubung bei Hornhautabscessen, Hypopyonkeratitis und Phlyctänen. Auch bei Trachom und Hypersecretion beim Tragen eines künstlichen Auges hat es sich bewährt.

4) **Sur la perception lumineuse à la periphérie du champ visuel,** par Ahlström.

Wie die anderen Functionen der Netzhaut, so nimmt auch die Wahrnehmung einer kleinen Lichtquelle vom Centrum nach der Peripherie zu gleichmässig ab.

April.

1) **Affections nasales et troubles oculaires réflexes,** par Laurens.

Alle möglichen Affectionen der Nase können reflectorische Erkrankungen des Auges resp. Symptome am Auge im Gefolge haben, so z. B. acuter Schnupfen, Polypen, Ozaena, Ulcera, Antrum-Erkrankungen, und hauptsächlich die hypertrophische Rhinitis. Verf. zählt die bisher veröffentlichten Fälle auf und gruppirt sie in Störungen der Sensibilität, der Secretion, der Motilität und der vasomotorischen Sphäre.

Zur ersten Gruppe gehören Schmerzen der Lider, Photophobie und einige Fälle von Amblyopie, zur zweiten namentlich die Fälle von überreicher Secretion der Thränen. Die dritte Gruppe ist charakterisirt durch Blepharospasmus, zu dem sich einige wenige Fälle von reflectorischem Strabismus und Mydriasis gesellen. Zu den vasomotorischen Störungen werden gerechnet die verhältnissmässig häufigen Fälle von conjunctivaler Injection und Iritis, während Glaucom und Exophthalmus bisher nur höchst selten beobachtet worden sind.

2) **Formation des images par les systèmes astigmates réguliers,** par Weiss.

3) **Injections sous-conjonctivales massives de cyanure de mercure dans les kératites infectieuses,** par Fromaget.

An Stelle der subconjunctivalen Sublimat-Injection werden Einspritzungen einer 1 proc. Lösung von Quecksilbercyanur namentlich bei Hypopyonkeratitis empfohlen. Die gewöhnliche Dosis ist $^1/_4$—$^1/_2$ Spritze.

Digitized by Google

4) **L'extraction de la cataracte en 1952,** par de Wecker.

5) **Exophthalmie pulsatile,** par Woodward.

Der seit einigen Monaten bestehende linksseitige Exophthalmus war mit einem der Patientin unerträglichen sausenden Geräusch im Schädelinnern verbunden. — Anamnese negativ. Von Seiten des Gefässsystems nichts Abnormes ausser einem deutlichen Schwirren über dem Exophthalmus. Auf Grund der Diagnose eines Aneurysmas in Folge von Berstung der Carotis im Sinus cavernosus wurde die Unterbindung des Stammes der Carotis ausgeführt. — Danach Besserung des subjectiven Befindens und Abnahme der Pulsation. Kurze Zeit darauf hörte die Kranke das sausende Geräusch wieder. Deshalb Unterbindung von zwei erweiterten, mit der rechten Seite anastomosirenden Artt. angulares am inneren Augenwinkel. Seitdem ist der Exophthalmus bedeutend verkleinert, und das Geräusch weder für die Kranke, noch für den Arzt wahrnehmbar.

6) **Hémianopsie monoculaire temporaire par cocainisme aigu,** par Salis.

Auf die innere Verabreichung von 0,02 Cocaïn erfolgte zu wiederholten Malen eine einseitige temporale Hemianopsie in Form einer Augenmigräne, welche 3—4 Stunden anhielt.

7) **Artère retinienne anormale,** par Culbertson.

Mai.

1) **De l'examen de la vision devant les conseils de revision,** par Santi.

Beschäftigt sich mit den in Frankreich geltenden Bestimmungen in Betreff des Dienstes in der Armee.

2) **La conjonctivite granuleuse monoculaire,** par Wurdemann.

Drei Fälle von einseitig auftretendem Trachom bei zwei Irländern und einem Deutschen. In allen drei Fällen wurde Pannus und Hornhautulceration constatirt.

3) **Le traitement par l'ésérine des ecchymoses sous-conjonctivales,** par Burnham.

Verf. glaubt das allmähliche Verschwinden von spontan auftretenden subconjunctivalen Blutergüssen seiner Behandlung mit Eserintropfen zuschreiben zu sollen.

4) **Procédé facile pour voir la circulation capillaire de sa propre rétine,** par Norton.

Das Verfahren besteht in dem Vorhalten eines oder mehrerer blauer Gläser vor das Auge, welch' letzteres gegen den hellen Himmel gerichtet ist. Bei einiger Aufmerksamkeit sieht man die Circulation sehr leicht.

Juni.

1) **La vision binoculaire,** par Parinaud.

2) **Troubles oculaires observés dans un cas d'épithélioma du sinus sphénoidal,** par Morax.

Es handelt sich um einen 53jährigen Kranken mit völliger Amaurose, die sich innerhalb eines halben Jahres entwickelt hatte. Der ophthalmoskopische

Digitized by Google

Befund ist normal. Nach 14 Tagen zeigt sich eine doppelseitige Neuritis optica, die in Atrophie übergeht. Zu gleicher Zeit tritt Ptosis, Exophthalmus und Ophthalmoplegie auf, während ein starker eitriger Nasenausfluss die Athmung stört. 10 Monate später erfolgt der Tod unter grosser Kachexie. Die Autopsie ergiebt ein vom Sinus sphenoidalis ausgehendes und in die benachbarten Höhlen sich ausbreitendes Epitheliom. Eine ähnliche Beobachtung hat Verf. in der Literatur nicht finden können.

---

3) **Notes d'ophtalmologie**, par Trousseau.

1. Bemerkenswerth unter diesen Mittheilungen ist die Warnung vor Iridectomie bei Glaucoma chron. simplex. In 10 Fällen hat die Operation die Sehschärfe unmittelbar verschlechtert, ein Fall wurde durch starke Hämorrhagie verloren. Andererseits konnte bei den sämmtlichen rein medicamentös behandelten Fällen der Zustand viel längere Zeit stationär gehalten werden.

2. Was die Prognose quoad vitam bei Retinitis albuminurica betrifft, so starben von 45 Patienten nach Erscheinen der Retinitis:

1	innerhalb	1	Monats		10	leben	nach	2	Jahren
3	„	3	Monaten		4	„	„	3	„
8	„	1	Jahres		3	„	„	4	„
20	„	2	Jahren						

---

4) **Nouveau procédé de kératomie pour pratiques l'iridectomie ou l'extraction de la cataracte dans les cas d'effacement complet de la chambre antérieure**, par Darier.

Um in Fällen von gänzlich aufgehobener Vorderkammer eine Iridectomie oder Star-Operation unternehmen zu können, empfiehlt Verf. zwei einander gegenüberstehende, die Länge des später anzulegenden Schnittes bezeichnende Hornhautpunctionen mit der Lanze zu machen und dann mit einem geknöpften Starmesser, welches durch die beiden Punctionsöffnungen hindurchgeführt wird, den Schnitt zu vollenden.

---

5) **Poche sanguine de l'orbite sans souffle in battement; lésion du sinus frontal correspondant**, par Gourlay.

Juli.

1) **De l'extraction du cristallin transparent comme moyen prophylachique de la myopie très forte progressive et du décollement de la rétine**, par Vacher.

Zunächst wird nachgewiesen, dass einem Franzosen, nämlich dem Abbé Desmonceaux, das Verdienst gebührt, die fragliche Operation zuerst empfohlen und seit dem Jahre 1776 häufig ausgeführt zu haben. Sodann werden einige Krankheitsgeschichten aufgeführt, aus denen hervorgeht, dass auf dem operirten Auge die Myopie nicht in dem Grade fortgeschritten ist, als auf dem nicht operirten. Zum Schluss wird folgendes Gesetz aufgestellt:

In Fällen, wo die Myopie zwischen dem 12. und 16. Lebensjahre rasche Fortschritte macht, kann man vom 12. Jahre ab operiren, falls die Zahl der Dioptrien die Zahl der Lebensjahre überschreitet. Principiell soll nur ein Auge und zwar das stärker kurzsichtige operirt werden; das andere nur auf besonderen Wunsch des Kranken, falls die Myopie zunimmt. Nach dem 30. Lebensjahre

Digitized by Google

ausgeführt, hat die Operation einen direct prophylaktischen Werth in Bezug auf Ablatio retinae und soll unverzüglich ausgeführt werden.

2) **De l'examen rapide de la vision devant les conseils de revision,** par de Santi.

3) **Les lésions oculaires obstétricales,** par de Wecker.

Verf. sah bei einem Neugeborenen, der mit der Zange geholt war, eine völlig weisse Trübung der einen Hornhaut derart, dass selbst bei seitlicher Beleuchtung nichts von der Pupille zu sehen war. Der die Entbindung leitende Arzt hatte die Diagnose auf hereditäre Hornhauttuberculose gestellt, während v. Wecker die Affection nach Analogie zweier von ihm beobachteter Fälle für eine Druckwirkung des Zangenlöffels auf den Bulbus hielt und die Prognose gut stellte. Nach 1 Monat war die Hornhaut bis auf eine feine Wolke klar. Die Therapie bestand in subconjunctivalen Sublimat-Injectionen.

4) **Étude clinique et pathogénique d'une complication peu connue consécutive à l'extraction de la cataracte avec iridectomie,** par Abadie.

Man sieht zuweilen am 3. oder 4. Tage nach einer normalen Star-Operation mit Iridectomie, dass sich die Hornhaut in der Umgebung des Schnittes, namentlich in ihren tieferen Lagen, trübt und infiltrirt, nachdem sich die Vorderkammer bis dahin nicht hergestellt hatte. Verf. ist der Ansicht, dass diese Infiltration auf den Contact zurückzuführen ist, in dem sich eine Sphincterecke mit der inneren, naturgemäss von Epithel entblössten, Wundlippe befindet. Um diese Eventualität zu vermeiden, soll der Schnitt möglichst peripher und steil angelegt werden.

5) **Sur un cas d'amblyopie lunaire,** par Ole Bull.

Eine schichtstarähnliche Bildung in beiden Augen eines sonst gesunden Matrosen, der eine Tropennacht unter starkem Mondlicht schlafend zugebracht hatte, wird durch Ernährungsstörung der Linse, hervorgerufen durch die starke Belichtung, erklärt. Die Sehstörung wurde ebenso noch von zwei Kameraden des Matrosen, die sich in derselben Lage befanden, sofort nach dem Erwachen bemerkt. — Verf. hat wiederholt gesehen, dass Kinder unter einer starken Lichtquelle mit nur halb geschlossenen Augen schlafen, und hält es im vorliegenden Falle für sicher, dass die Strahlen des hellscheinenden Mondes auf diese Weise in die Augen dringen und die fragliche Störung bedingen konnten.

6) **Une nouvelle pince-crochet pour l'avancement musculaire.** par Deschamps.

Ein schnabelförmiges Instrument zum Fixiren und Dirigiren des aufgeladenen Muskels.

August.

1) **L'ophtalmologie d'Ambroise Paré,** par Pergens.

2) **Nouveau procédé d'avancement musculaire,** par Valude.

Die Modification der Vorlagerung besteht darin, dass nach Einlegen der Fäden und Durchtrennung der Sehne der eine Rand der letzteren vom Assistenten, der andere vom Operateur mit der Pincette fixirt wird, und nun der Sehne

Digitized by Google

und dem Muskel ein Längsschnitt beigebracht wird, dessen Ausdehnung dem gewünschten Effect der Vorlagerung proportional ist. Danach werden die Fäden geknüpft. — Verf. will hierdurch einmal eine bessere Fixation der Fäden und dann, in extremen Fällen, eine stärkere Vorlagerung erreichen.

3) **De l'hémorrhagie intraoculaire expulsive consécutive à l'extraction de la cataracte,** par Fromaget et Cabannes. Moll.

I. Archives d'ophtalmologie. 1896. Juni.

1) **La sensibilité lumineuse dans la fovea centralis,** par Charpentier.

2) **La réfraction des yeux myopes avant et dans l'aphakie,** par Schoen.

3) **Hemorrhagies rétiniennes d'origine palustre,** par Bassères.

Verf. hat unter den Kranken der aus Madagaskar zurückkehrenden Truppen 12 Fälle von Netzhautblutungen beobachtet, die als Symptome von Sumpffieber aufzufassen waren. Meist fanden sich Blutungen in beiden Augen und zwar hauptsächlich in der Nähe der Papille. Die Functionsstörung war beträchtlich, wenn gelegentlich eine centrale Hämorrhagie bestand. Die Resorption dauerte bis zu 4 Monaten und war oft so vollständig, dass keine Reste zurückblieben. Die Therapie ist die des Sumpffiebers.

4) **Recherches sur l'anatomie pathologique de la conjonctivite granuleuse,** par Villard (fin).

Juli.

1) **Observations cliniques sur le traitement chirurgical du strabisme,** par Landolt.

2) **Sur l'embryogénie des anomalies congénitales des points et canalicules lacrymaux,** par Cabannes.

Mittheilung von zwei Fällen von Anomalien der Thränenwege. Der eine Fall bot auf dem linken Unterlide zwei distincte Thränenpunkte dar, während rechts an ihrer Stelle eine kurze Rinne bestand, wie man sie häufig nach unvollkommener Schlitzung des Thränenröhrchens sieht, die übrigens hier niemals ausgeführt war. Der andere Fall zeichnete sich dadurch aus, dass dem einen Unterlid jede Andeutung von Papille und Thränenpunkt fehlte.

3) **Contribution à l'étude des colobomes de l'oeil,** par van Duyse.

4) **Irido-choroidite d'origine utérine,** par Vignes et Batnaud.

Die Mittheilung lehrt, dass eine chronische infectiöse Endometritis eine plastische Irido-Choroiditis auslösen kann. Letztere kann dauernd gebessert werden, nachdem eine Curettage des Uterus mit nachfolgender Desinfection die Quelle der Infection ausgeschaltet hat.

5) **Gommes précoses du corps ciliaire,** par Terson.

Im Allgemeinen gilt das Gumma des Corpus ciliare als eine Späterscheinung der Syphilis. Verf. theilt die Beobachtung von drei Fällen mit, welche die von Fournier sog. „vorzeitigen Tertiär-Erscheinungen“ bereits in den ersten beiden

Digitized by Google

Jahren nach der Infection darboten. Das Gumma des Corpus ciliare ist eine der schwersten Affectionen des Auges. Die Neubildung durchbohrt die Sclerotica sehr schnell und bedingt häufig Phthisis bulbi. Therapeutisch sind die intramusculären Injectionen empfehlenswerther als Einreibungen.

August.

1) **Sarcome choroïdien de la région de la macula avec propagation orbitaire,** par Panas.

Die Enucleation des betreffenden Auges bot Schwierigkeiten dar, weil der grösste Theil des Tumors extrabulbär in die Orbita hineinwucherte. Obwohl der Tumor deutlich vom Auge ausging, bestand sein intraocularer Theil nur in einem kleinen Knoten von ca. 3 mm Dicke, während am hinteren Pol des Bulbus der weitaus grössere Abschnitt in Form einer Haselnuss hing. Die mikroskopische Untersuchung ergab, dass der intraoculäre Abschnitt seiner Structur nach als Sarcom, der extrabulbäre als Endotheliom aufzufassen war.

2) **Altérations de la macula lutea,** par Nuel.

a) Retinitis circinata.

b) Toxische Amblyopie.

3) **De l'emploi des grands lavages dans le traitement de l'ophtalmie granuleuse,** par Kalt.

Verf. empfiehlt bei Trachom prolongirte Ausspülungen der Augen mit einer Lösung von übermangansaurem Kali 1 : 3000. Er lässt aus einem von ihm angegebenen Irrigator 1 l der Flüssigkeit über jedes Auge laufen und hat nach öfteren Wiederholungen dieser Procedur ein Zurückgehen der Entzündung und Stillstand des Pannus constatiren können.

4) **Étude anatomo-pathologique d'un cas de choroidite syphilitique congénitale avec hémorrhagies de la rétine par thrombose de la veine centrale,** par Dor.

5) **Contribution à l'étude des corps étrangers de l'oeil,** par Torrez.

Am 56. Tage nach der Verletzung wurde nach Zerstörung der Cornea ein ca. 1 qcm grosses Stück Eisen mit der Pincette aus dem Auge gezogen. Die Verletzung hatte bis dahin weder Schmerzen noch sympathische Reizung im Gefolge. — Der Kranke war von Anfang an in ärztlicher Behandlung gewesen.

6) **Un cas de papillome de la conjonctive,** par Steiner. Moll.

III. Recueil d'ophtalmologie. 1896. Mai.

1) **Contribution à l'étude des affections oculaires et des sinusites de la face d'origine dentaire,** par Péchin.

2) **Des atrophies des papilles glaucomateuses simulant l'atrophie tabétique,** par Galezowski.

Verf. giebt folgende Charakteristik der glaucomatösen Opticusatrophie, die unter Umständen eine tabische vortäuschen kann:

Digitized by Google

1. Die Papille ist besonders in ihrer äusseren Hälfte weiss.

2. Die Centralvene resp. ihre Aeste sind an der Stelle ihres Eintritts in die Papille eng. Nach der Kreuzung mit der Arterie, namentlich gegen den Rand der Sehnervenscheibe, werden sie breiter.

3. Manchmal ist spontaner Venenpuls zu beobachten, während dies Phänomen an der Arterie fehlt.

4. Die an sich weite und unregelmässige Pupille zieht sich auf Lichteinfall zusammen.

5. Das Gesichtsfeld ist von Beginn der Krankheit an namentlich innen oben eingeschränkt, während die Aussengrenze normal bleibt.

6. Farben werden gut erkannt. Erst wenn die nasale Gesichtsfeldgrenze den Fixirpunkt erreicht, lässt die Farbenperception nach.

---

3) **Un cas de transplantation traumatique des cils sur la conjonctivite oculaire**, par Nuyts.

Durch ein Trauma waren einige Cilien von ihrem Boden abgerissen, in die lädirte Stelle der Conj. bulbi gerathen und bereits ziemlich fest geworden. Verf. glaubt die Entstehung gewisser Conjunctivalcysten mit ähnlichen Vorkommnissen erklären zu sollen.

Juni.

1) **Le professeur Germain Sée. Sa vie et ses oeuvres**, par Galezowski.

---

2) **Sur quelques troubles des muscles des yeux dans la sclérose en plaques**, par Kunn.

Kurze Mittheilungen einiger Beobachtungen, die des Genaueren in „Beiträge zur Augenheilkunde" nachzulesen sind.

---

3) **Contribution à l'étude des affections oculaires et des sinusites de la face d'origine dentaire**, par Péchin (fin). (S. auch die Nummer vom Mai 1896.)

Verf. neigt sich der Ansicht zu, dass die in Frage kommenden Augenaffectionen zum allergrössten Theil infectiöser Natur sind im Gegensatz zu der häufig ausgesprochenen Ansicht, dass es sich nicht selten um reflectorische Vorgänge handele.

Juli.

1) **Fluxion de la conjonctive**, par Trousseau.

Verf. giebt diesen Namen einer seltenen, bei einigen mit Gicht und Arteriosclerose behafteten Patienten constatirten Affection. Es handelt sich um eine active Hyperämie der Conjunctiva, die ohne nachweisbare Ursache meist in der Nacht eintritt, einige Stunden anhält, am nächsten Tage wiederkehrt und eine Zeit lang in wechselnder Intensität anhält, um dann definitiv ohne Schädigung des Organs zu verschwinden. Die subjectiven Beschwerden sind Hitze, Schwere im Auge und starkes Thränen. Die Conj. bulbi ist sehr roth, die Pupille eng und reactionsfähig, die Spannung normal. Die beschriebene Affection hat nichts mit Conjunctivitis, Scleritis, Neuralgie oder Glaucom zu thun, sondern ist als rein vasomotorische Störung im Beginn der Arteriosclerose aufzufassen.

Digitized by Google

2) Double point lacrymal congénital avec canalicule simple, par Trantas.

3) Kératite à répétition par dacryo-adénite infectieuse, par Sauvineau.

Während sehr häufig eine Entzündung der unteren Thränenwege (Thränenröhrchen, Thränensack, Nasengang) als Ursache gewisser infectiöser Hornhautleiden angenommen wird, achtet man nach der Ansicht des Verf.'s zu wenig auf das Verhalten der Thränendrüse selbst. Es wird ein Fall von sehr hartnäckiger recidivirender Hypopyonkeratitis mitgetheilt, der erst in Heilung überging, als man in das Parenchym der Drüse selbst mehrmals Sublimat (1 : 1000) eingespritzt hatte, nachdem die Untersuchung ihres Secretes eine Reincultur von Streptokokken dargeboten hatte.

4) Kystectomie et capsulectomie, par Bourgeois.

Das beschriebene Verfahren und die angegebenen Instrumente haben den Zweck, bei der einfachen Star-Operation die Cystitomie durch eine Cystectomie zu ersetzen. Das benutzte Instrument ist eine Art Zange, deren Branchen sich durch Fingerdruck öffnen und einen Lappen der Vorderkapsel fassen, welch letzterer dann durch Zusammenkneifen und Herausdrehen, nicht durch Herausreissen entfernt wird. Verf. will durch sein Verfahren in vielen Fällen die Bildung eines Nachstars verhindern. Besteht ein solcher, so ist das neue Verfahren, Kapselectomie genannt, ein ähnliches. Glaskörperverlust ist nie beobachtet worden. Moll.

IV. La clinique ophtalmologique. 1896. Juni.
(Publié à Paris par les docteurs R. Jocqs et A. Darier.)

1) Traitement opératoire de l'astigmatisme, par le Prof. Pflueger (de Berne).

Verf. suchte durch operative Maassnahmen an der Cornea eine Verminderung des Astigmatismus in einzelnen Meridianen zu erzielen, doch fand er keine Methode, die einige Sicherheit des Gelingens verspricht.

2) Deux cas d'amblyopie monoculaire par scotome central (névrite retrobulbaire); guérison brusque par injections sous-conjonctivales, par le Dr. A. Darier.

D. berichtet über einen Fall, in welchem subconjunctivale HgCy-Injectionen eine Neuritis retrobulbaire nach Erkältung, bei der die Sehschärfe auf Fingerzählen in wenigen Centimetern gesunken war, in wenigen Tagen zur Restitutio ad integrum brachten. In dem zweiten Falle war das Quecksilbersalz unwirksam, dagegen erzielte ein Goldsalz rasche Besserung und Heilung. Der Verdacht auf Hysterie wurde dadurch widerlegt, dass der nach einer äusserlichen Verletzung geröthete Sehnerv nachträglich deutlich blass wurde.

3) Un cas rare d'intoxication mercurielle, par le Dr. A. Trousseau.

Mercurielle Stomatitis und Ekzem bei einem 9jähr. Mädchen von mittlerer Gesundheit nach Einstreichen geringer Mengen einer 3proc. gelben Quecksilbersalbe und Einträufelung von Sublimat 1 : 10,000.

Es folgen **Gesellschaftsberichte** und **Referate.**

Digitized by Google

Juli.

1) **Lacrymotome interne,** par le Dr. Monphous (de Saint-Malo).

Ein Instrument zur Durchschneidung und Erweiterung von Engen im Thränencanal nach Art des Urethrotoms.

2) **Quatre cas de tumeurs intra-oculaires avec examens histologiques,** par le Dr. Fouchard (du Mans).

1. Gliom der Retina mit Durchbohrung der Sclera und intra-orbitalem Weiterwuchern. Enucleation. Recidiv. Tod.

2. Gliom der Retina. Enucleation. Recidiv. Tod.

3. Centrales Sarcom der Retina mit Anomalie der Rückbildung einer durch den Glaskörper laufenden Centralarterie.

4. Perivasculäres Melanosarcom, locales Recidiv. Tod.

3) **Paralysie congénitale du droit externe de l'oeil gauche,** par le Dr. de Speville.

4) **Du zona ophtalmique fruste, Herpès de la cornée,** par le Dr. R. Jocqs.

Für den Verf. ist der Herpes der Cornea eine Form des Herpes zoster ophthalmicus, bei der die Hautsymptome fehlen. Nach der Beschreibung zweier Fälle macht Verf. auf die von ihm beobachtete Hyperästhesie der Cornea, die starke Myosis, gegen welche Atropin fast unwirksam bleibt, im Gegensatz zur Keratitis neuroparalytica, aufmerksam. Er warnt vor zu günstiger Prognose.

Es folgen **Gesellschaftsberichte** und **Referate**. Spiro.

Unser Büchertisch.

Neue Bücher.

1. Lehrbuch der Augenheilkunde, von Dr. Ernst Fuchs, o. ö. Prof. der Augenheilk. an d. Univ. zu Wien. VI. vermehrte Aufl., Leipzig u. Wien, Franz Deuticke, 1897. Mit 231 Holzschnitten, 857 Seiten. — Von 1889 bis Ende 1896 hat das Werk sechs Auflagen erlebt; das ist keinem andern Lehrbuch der Augenheilkunde beschieden gewesen. Der reiche Inhalt, die klare Darstellung, die knappe Form, die gründliche Anleitung nicht bloss zum Erkennen, sondern auch zum Heilen der Augenkrankheiten stellen das Werk an die Spitze aller Lehrbücher der Augenheilkunde.

*2. Die medicinische und operative Behandlung kurzsichtiger Störungen, von Prof. Dr. Alb. Mooren, Geh. Med.-Rath. Wiesbaden 1897.

*3. Skiascopy and its practical application to the study of refraction, by Edward Jackson, A. M., M. D., professor of Diseases of the eye in the Philadelphia Polyclinic and college for graduates in medicine; surgeon to Wills Eye Hospital; Ex-Chairman of the section on ophthalmology of the American Medical Association; member of the American ophthalmological Society; etc. etc.[1]

[1] Den Deutschen werfen Fremde öfters Titelsucht vor. Aber mit Unrecht. Kein deutscher Augenarzt nennt heutzutage auf dem Titelblatt seiner Werke die gelehrten Gesellschaften, denen er angehört.

Digitized by Google

Second Edition. With 27 illustrations. Philadelphia, The Edwards & Docker Co., 1896.

*4. Die Localisation der geistigen Vorgänge, insbesondere der Sinnesempfindungen des Menschen. Vortrag, gehalten auf der 68. Versammlung deutscher Naturforscher und Aerzte zu Frankfurt a. M. von Dr. Paul Flechsig, o. ö. Prof. an d. Univ. Leipzig. Mit Abbild. im Text und einer Tafel. Leipzig, Verlag von Veit & Comp., 1896. 88 S.

*5. Das Sehen der Schielenden. Eine ophthalmologisch-physiologische Studie von Dr. Alfred Graefe, Prof. d. Augenheilk. u. Geh. Med.-Rath zu Halle a. S. Mit 4 Fig. im Text und 1 Tafel. Wiesbaden, J. F. Bergmann, 1897. 41 S.

Vermischtes.

1) Der Herausgeber bittet freundlichst jeden seiner Leser, auf einer Postkarte ihm mitzutheilen, wie viele Fälle von Trachom er auf 1000 Augenkranke beobachtet.

2) Trachom-Preisfrage.

In einzelnen Theilen Ungarns hat das Trachom stärkere Ausbreitung erlangt, was die dortige Regierung veranlasste, gegen diesel Uebel strenge Maassregeln zu ergreifen. Wie dies anderen Ortes ausführlich mitgetheilt werden soll, ist im ganzen Lande ein eigener Trachomdienst organisirt, der von einem Fachmann geleitet wird, dessen Sitz im Ministerium des Innern ist, und dem auch behufs specieller Ausbildung der Aerzte, resp. zur Abhaltung periodischer Trachom-Curse im hauptstädtischen St. Stephan-Spitale eine eigene Trachom-Abtheilung eingerichtet ist.

Um aber auch wissenschaftliche Arbeiten auf dem Gebiete des Trachoms anzuregen, hat der Minister des Innern folgende Preisfrage, an deren Lösung sich Gelehrte aller Länder in ihrer Schriftsprache betheiligen können, ausgeschrieben:

Es möge — eventuell von parasitärem Standpunkte — das Wesen des Trachomvirus, dessen biologische Verhältnisse und die Art seiner Vernichtung mit Rücksicht auf etwaige therapeutische Verwerthbarkeit bestimmt werden.

Die Arbeiten sind bis zum 30. Juni 1899 einzusenden an das Königl. ungar. Ministerium des Innern zu Budapest offen oder unter einem Motto mit couvertirtem Namen.

Preis: 1. Wenn die Preisschrift eine Therapie mittheilt, die in unzweifelhafter Weise das Trachom rascher und bleibender ausheilt, als die bisher bekannten Behandlungsmethoden = 2000 Kronen.

2. Wenn die Preisschrift das Wesen des Trachomvirus aufdeckt, ohne dadurch einen Erfolg in therapeutischer Beziehung erreicht zu haben = 1000 Kronen.

3. Untersuchungen, die wohl nicht zu einem positiven Resultate geführt haben, aber als beachtenswerthe Vorarbeiten gelten können, werden ebenfalls durch eine Remuneration belohnt werden.

Die in Budapest arbeitenden Forscher können das nothwendige Material und etwaige Versuchsthiere von dem Leiter der Trachom-Abtheilung im St. Stephan-Spital erhalten.

Budapest, December 1896. Prof. Feuer.

Um Einsendung von Separatabdrücken wird gebeten.

Verlag von Veit & Comp. in Leipzig. — Druck von Metzger & Wittig in Leipzig.

Digitized by Google

Centralblatt

für praktische

AUGENHEILKUNDE.

Herausgegeben von

Prof. Dr. J. Hirschberg, Geh. Med.-Rath, in Berlin.

Unter ständiger Mitwirkung der Herren Dr. Ancke in München, Dr. Berger in Paris, Prof. Dr. Birnbacher in Graz, Dr. Brailey in London, Prof. Dr. H. Cohn in Breslau, Doc. Dr. Cl. du Bois-Reymond in Berlin, Dr. Dahrenstaedt in Herford, Doc. Dr. E. Emmert in Bern, Dr. Ginsberg in Berlin, Prof. Dr. Goldzieher in Budapest, Dr. Gordon Norrie in Kopenhagen, Prof. Dr. Horstmann in Berlin, Dr. Issigonis in Smyrna, Prof. H. Knapp in New York, Prof. Dr. Krückow in Moskau, Dr. Kuthe in Berlin, Dr. Landau in Coblenz, Prof. Dr. Magnus in Breslau, Surg. Capt. F. P. Maynard in Calcutta, Dr. Michaelsen in Görlitz, Dr. van Millingen in Constantinopel, Dr. Moll in Berlin, Prof. Dr. J. Munk in Berlin, Dr. Neuburger in Nürnberg, Dr. Peltesohn in Hamburg, Doc. Dr. Peschel in Turin, Dr. Purtscher in Klagenfurt, Dr. M. Reich in Charkow, Dr. Scheer in Oldenburg, Prof. Dr. Schenkl in Prag, Doc. Dr. Schwarz in Leipzig, Dr. Spiro in Berlin, Dr. Stiel in Köln.

Monatlich ein Heft. Preis des Jahrganges 12 Mark. Zu beziehen durch alle Buchhandlungen des In- und Auslandes und die Postanstalten des Deutschen Reiches.

Supplement zum Jahrgang 1896.

Inhalt: **Originalmittheilung.** (S. 386—413.) Augenärztliche Beobachtungen in Syrien und Palästina; speciell über das Trachom in diesen Ländern. Von Dr. **Theodor Germann**, älterem Ordinator an der St. Petersburger Augenheilanstalt.

Gesellschaftsberichte. (S. 414—464.) 1) Bericht über die 25. Vers. der Ophth. Ges. Heidelberg 1896. — 2) Gesellsch. der Charité-Aerzte. — 3) Berliner med. Gesellsch. — 4) Schles. Ges. für Vaterländ. Cultur in Breslau. — 5) Medic. Ges. in Giessen. — 6) Aerztl. Verein in Hamburg. — 7) Aerztl. Verein zu Nürnberg. — 8) Verein f. wissensch. Heilkunde in Königsberg i. Pr. — 9) Société d'ophtalm. de Paris. — 10) Transact. of the Ophth. Soc. of the United Kingdom. — 11) The British Med. Assoc. — 12) Transact. of the Amer. Ophth. Society. — 13) Amer. Med. Assoc. Ophth. Sect. — 14) Proc. of the Ophth. Sect., Americ. Med. Assoc. — 15) New York Acad. of Medicine. — 16) Section on Ophthalmology, College of Phys. of Philadelphia. — 17) Moskauer ärztlicher Zirkel. — 18) V. Congress der russischen Aerzte in St. Petersburg (ophthalmologische Section).

Referate, Uebersetzungen, Auszüge. (S. 465—511.) 1) Ueber Filaria loa Guyot im Auge des Menschen, von H. Ludwig und Th. Saemisch. — 2) Geschichtliche Einleitung zur Geographie des Trachom, von J. Hirschberg. — 3) Die Anwendung starker Electromagneten zum Herausziehen von Eisensplittern aus dem Auge, von H. Schmidt-Rimpler. — 4) Ueber Magnet-Operationen, von J. Hirschberg. — 5) Zur Magnet-Extraction, von Hermann Mosler. — 6) Traité d'électrotherapie oculaire, par le Dr. Pansier. — 7) Ueber die Heilung des Schmutzstars, von J. Hirschberg. — 8) Ueber hereditäre Sehnervenatrophie, von Dr. Velhagen. — 9) Ueber semiotische Bedeutung der Pupillenstörungen, von Dr. med. K. Baas. — 10) The clinical diagnosis of vascular lesion in the ponto-bulbar region, with illustrative cases, by Joseph Collins, M. D.

Journal-Uebersicht. (S. 511—591.) I. v. Graefe's Arch. f. Ophth. — II. Arch. f. Augenh. — III. Beiträge z. Augenh. — IV. Zehender's klin. Monatsbl. f. Augenh. — V. Ann. d'ocul. — VI. Arch. d'opht. — VII. Rec. d'opht. — VIII. Revue gén. d'opht. — IX. La clin. opht. — X. Ann. di Ottalm. di Quaglino, Guaita e Rampoldi. — XI. The Ophth. Rev. — XII. The Royal London Ophth. Hosp. Rep. — XIII. The Amer. Journ. of Ophth. — XIV. Journ. of Eye, Ear and Throat Diseases. — XV. Annals of Ophth. and Otology. — XVI. New York Eye and Ear Inf. Rep. — XVII. Wjestnik oftalm.

Bibliographie. (S. 592—731.) Nr. 1—499.

Literatur-Uebersicht vom Jahre 1896. (S. 732—763.)

Digitized by Google

Augenärztliche Beobachtungen in Syrien und Palästina; speciell über das Trachom in diesen Ländern.

Von Dr. **Theodor Germann**, älterem Ordinator an der St. Petersb. Augenheilanstalt.

Seine kaiserliche Hoheit der Grossfürst Sergi Alexandrowitsch, Ehrenpräsident der kaiserlichen rechtgläubigen Palästina-Gesellschaft, beschloss, veranlasst durch Klagen, wie ungünstige Berichte über den Zustand der Augen der Kinder in den Volksschulen, welche die kaiserliche rechtgläubige Palästina-Gesellschaft zur Stütze und Pflege der Rechtgläubigkeit in Syrien und Palästina unterhält, einen Augenarzt dorthin zu senden. Zweck der Abkommandirung war:

1. festzustellen, wie schlecht es mit den Augen der Schulkinder bestellt ist und welche Krankheiten besonders verbreitet sind. Wenn möglich sollten in allen Schulen die Kinder Kopf für Kopf besichtigt werden;

2. sollten in den Schulen an Ort und Stelle Uebelstände möglichst beseitigt werden, welche die Entwicklung wie Verbreitung der Augenkrankheiten begünstigen. Das Lehrpersonal sollte über die Sachlage aufgeklärt werden, sowie mit therapeutischen wie hygienischen Verordnungen bekannt gemacht werden. Möglichst viel Kranke sollten gemeinschaftlich unter Controlle wie Anleitung des Specialisten behandelt werden.

Vorschläge wie Forderungen, geeignet die Ausbreitung von Augenerkrankungen unter den Schülern einzuschränken, sollten der Gesellschaft im Berichte über die Ergebnisse der Abkommandirung empfohlen werden.

Die interessante Abkommandirung wurde mir angetragen; und ich war so glücklich, dieselbe annehmen und in der Zeit vom 10. September bis 21. December 1896 ausführen zu können.

Soweit mir die Literatur zugänglich, die Kürze der Zeit es gestattete, suchte ich vor meiner Abreise nach oculistischen Angaben über jene Landstriche, habe aber nichts auffinden können. In jedem Reisehandbuche findet sich aber die Angabe, dass in Palästina Augenkrankheiten stark verbreitet sind, und befragt man einen Bekannten, der Jerusalem besuchte, dann sind ihm gewiss die zahlreichen blinden Bettler dieses Ortes in Erinnerung geblieben.

Ehe ich auf Specielleres eingehe, seien folgende allgemeine Beobachtungen vorausgeschickt.

Durchstreift man Syrien und Palästina abseits der grossen Touristen-Heerstrassen, dann wird auch ein aufmerksamer Beobachter in Syrien nicht den Eindruck erhalten, in einem Lande zu reisen, in welchem es viele augenkranke Menschen giebt. Anders jedoch in Palästina. Hier ist, auch fern von den Sammelpunkten der professionellen blinden Bettler, die grosse Zahl Augenkranker gewiss Jedem auffallend.

Digitized by Google

Diese Thatsache führt unwillkürlich zur Frage: Woher diese traurige Erscheinung?

Jedem Laien fällt es leicht, Gründe aufzuzählen, welche hier zu Lande die Verbreitung von Augenkrankheiten begünstigen sollen. Es sind das klimatische, locale, individuelle und sociale Gründe.

Im Laufe von mindestens sechs Monaten, Mai bis Oktober, fällt hier zu Lande kein Regen. Nur in der Nähe der spärlichen Quellen und Bäche erhält sich eine bescheidene Vegetation. Nur, wo Menschenhand durch Berieselung Gartenanlagen unterhält, geniesst das Auge den Anblick frischer Gräser und vermag sich daran zu erholen. Der wenig anziehende Oelbaum ist das einzige Gewächs, welcher spärlichen Schatten zu spenden vermag. Die langen Monate hindurch brennt die Sonne heiss und blendend vom stets wolkenlosen Himmel herab.

Die Staubmassen, welche der Kalk- und Lehmboden des Landes während der regenlosen heissen Zeit erzeugt, sind ganz ungeheuer. Augen wie Athmung werden durch denselben arg belästigt.

Häufig hört man hier zu Lande die Ansicht äussern, die weitververbreiteten Augenkrankheiten seien der Rasse eigenthümlich. Ich habe keinerlei Gründe für diese Annahme auffinden können, es sei denn, dass man die überaus grosse Unsauberkeit der indigenen Bevölkerung als der Rasse eigenthümlich ansehen will.

Fraglos liegt in der herrschenden Unsauberkeit der Hauptgrund für die Entwicklung wie Verbreitung der hiesigen endemischen Augenkrankheiten.

Die Unsauberkeit ist gleich gross in den Städten wie auf dem Lande. Das einzelne Individuum ist unsauber an seinem Körper und an seiner Kleidung wie in seinen Hantirungen. Unsauberkeit herrscht in der Behausung wie am Hausgeräth; in widerwärtigster Art macht sie sich breit auf den Strassen in der Stadt wie im Dorf.

Es giebt wohl nur einen entschuldigenden Grund, das ist der Wassermangel; denn die Forderung der Sauberkeit ist an das Vorhandensein reichlicher Wassermengen gebunden. Aber auch da, wo reichlich Wasser vorhanden ist, steht es mit der Sauberkeit nicht viel besser. Die türkische Verwaltung des Landes thut ihrerseits nichts zur Erhaltung und Wiedereinrichtung der alten Wasserleitungen; dagegen kommt es vor, dass mit dem Wasser unrechtmässiger Schacher getrieben wird, um die Tasche des unbezahlten türkischen Beamten zu füllen. In Jerusalem entschuldigten Ambulanzbesucher ihre Unsauberkeit damit, dass sie zu arm seien, um genügend Wasser zu kaufen! Die Wasservorräthe in den grossen Cisternen auf dem Tempelplatze — jetzt Omar Moschee — die jedem Bewohner zugänglich sein sollten, werden nur gegen Zahlung hergegeben. In Jericho benutzt der türkische Ortsvorsteher die einzige vorhandene Quelle ebenfalls um Geld zu erpressen. Unglaubliche aber traurige

Digitized by Google

Zustände! Die hiesigen Bewohner sind, wie alle Orientalen, faul, träge und Fatalisten. Diese die Volkswohlfahrt schädigenden Eigenschaften werden hier zu Lande noch verschärft durch die grosse Armuth der Landbevölkerung. Das Volk ist ja an sich anspruchslos und nüchtern, das milde Klima ermöglicht es, mit Wenigem den nothwendigsten Bedürfnissen des Lebens gerecht zu werden; darüber hinaus bringen es aber nur wenige.

Schonungslos wird das Volk von den Steuerpächtern wie den unbezahlten türkischen Beamten ausgeplündert. Wie mir competente Persönlichkeiten versicherten, lebt die überwiegende Mehrzahl der das Land bebauenden Araber und Fellachen im materiellen Sclaventhum durch Verschuldung.

Die Armuth erzeugt und unterhält aber die Unsauberkeit. — Das einfache Volk, aber auch die intelligenten gebildeten Bewohner des Landes, beschuldigen die feinen stacheligen Haare, mit welchen die Früchte der Cactusstauden bedeckt sind, den Saft der Feige, sowie die Fliegen, der Entstehung wie Verbreitung bezüglich der Augenentzündungen.

Beide genannten Früchte gehören zur Volksnahrung. Der Genuss der Cactusfrüchte beginnt im Juli, der der Feigen Ende September. August, September, October — das sind die Monate, während welcher es mit den Augen der Landbevölkerung am schlimmsten bestellt ist. Nächst Stein- und Lehmschichtungen bildet die Cactusstaude dasjenige Material, durch welches man hier zu Lande sein Grundstück gegen Thiere wie Menschen abzuschliessen pflegt. Ende Juli reifen auf den Cactusstauden Früchte von der Grösse eines Hühnereies welche an ihrer Oberfläche mit einem Panzer feiner, sehr spitzer kleiner Stacheln bedeckt sind. Eine schwielige Hand mag diese Früchte ungestraft zu fassen, in weicher Haut fangen sich die Stacheln jedoch sehr leicht. Hitze und Wind trocknen die überreifen Früchte aus, bringen dieselben zu Fall, die feinen Stachelchen brechen ab, vermengen sich mit dem Strassen- und Gartenstaube, werden durch Wind und Verkehr aufgewirbelt und gelangen so in die Augen. Dieser landläufigen Erklärung ist ja wohl nicht jede Bedeutung abzusprechen, keines Falls spielt aber der Cactusapfel die Rolle in der Aetiologie der Augenerkrankungen, welche ihm hier allgemein zugesprochen wird.

Auf welchem Wege nun aber der Saft der Feige dem Auge schädlich werden soll, bleibt unerklärlich, wenn man nicht die eigenen Hände beim Einsammeln, Zubereiten und Verspeisen der Früchte verantwortlich machen will.

Ich habe die Ueberzeugung gewinnen müssen, dass der Genuss aller rohen saftigen Früchte hier zu Lande wohl eine Bedeutung für die Verbreitung von Augencatarrhen besitzt, doch dürfte der ursächliche Zusammenhang in folgender Weise zu erklären sein.

Digitized by Google

In schneller Aufeinanderfolge reifen hier vom Juli ab: Pfirsich, Apricose, Cactus, Wein, Melone, Granatapfel, Feige, Arbuse, Dattel, Banane, Apfelsine, süsse Citrone, Mandarine. Die jeweilig vorhandene oder billigste Fruchtgattung bildet dann nebst Brod, Oel und spärlichem Gemüse die wesentlichste Nahrung der Bevölkerung. Alle Früchte, ob man dieselben direct pflückt oder auf den Märkten kauft, sind stets mit einer mehr oder weniger dicken Staub-Schmutzdecke überzogen. Der Kalk- und Lehmboden des Landes erzeugt während der langen heissen und regenlosen Periode ungeheure Staubmassen, welche überall hindringen und alles bedecken.[1]

Der arabische Bauer, Fellache, Beduine, Türke, Jude, zeichnen sich alle durch grosse Unsauberkeit aus. Es fällt gewiss Niemandem ein, und erst recht nicht den Kindern, die Früchte zunächst in Wasser zu reinigen. Oft ist Letzteres zudem für solchen Zweck nicht zu haben. Vom Staube und Schmutze, der die Früchte bedeckt, bleibt nebst Fruchtsaft viel an den Händen kleben, und diesen Infectionsstoff übergeben dann die eigenen Hände den Augen bei unachtsamen Berührungen.

Vor allen Früchten, die hier zu Lande vorkommen, liefert die Feige einen schleimig-zähen, stark klebenden Saft, was die Unsauberkeit der Hände und somit die Infectionsgefahr erhöht. Die Cactusfrüchte sind, weil am Wege wachsend, nun noch viel unsauberer als die anderen Früchte, zudem sind sie kostenlos zu haben. Der Staub, der diese Früchte bedeckt, enthält gewiss mehr Düngerpartikelchen, was auch ohne die feinen Stacheln eine Infection besonders gefährlich macht.

Bei uns im Norden sind die Verletzungen der Augen durch Halme und Spelzen mit Recht sehr gefürchtet. Eine Verletzung durch Cactusstachel müsste ein diesen Verletzungen ähnliches Krankheitsbild liefern. Ich habe aber nicht e i n e n Fall zu Gesicht bekommen, der auf Verletzung durch Cactusstachel zu beziehen war; die Stacheln müssen also wohl nicht häufig in das Auge gelangen. Während meiner ganzen Tour habe ich nur einen Fall von Hornhautgeschwür nebst Vorfall der Regenbogenhaut zu sehen bekommen. Es bestand Narbentrachom. Eine Veranlassung betreffend des seit 5 Tagen bestehenden frischen Hornhautleidens war nicht nachzuweisen.

Der Schmutzstaub der Frucht wird durch die Hände den Augen übergeben, das ist zweifellos der gewöhnliche Infectionsvorgang.

Während der heissen regenlosen Zeit werden durch W i n d- u n d V e r k e h r s s t a u b gewiss viele Augen inficirt, auch ohne directe Uebertragung durch die Hand.

Das schmutzige Gesicht des Asiaten ist stets ein Anziehungspunct für

[1] Die ersten Gewitterregen erlebte ich: in Damaskus am 1./13. October, in Jerusalem am 2./14. November, in Nazareth am 9./21. November. Vor diesen Terminen war seit dem April und Mai kein Tropfen gefallen. Die eigentliche Regenperiode beginnt aber erst Ende November, bezw. Anfang December.

Digitized by Google

die überall massenhaft vorhandenen Fliegen. Die Leute, Alt wie Jung, sind merkwürdig tolerant gegen diese Schmarotzer, aber immerhin — die Fliegen veranlassen doch überaus häufig das Berühren des Gesichtes und der Augen durch die schmutzige Hand. In letzterem Momente liegt, meiner Ueberzeugung nach, die Infectionsgefahr. Die Vorliebe der Fliege für animalische Secrete ist ja Thatsache, es fragt sich aber ob das doch immerhin mässige Secret der erkrankten Augen allein im Stande wäre die Fliegen anzulocken und zu hartnäckiger Verfolgung des Individuums zu veranlassen? Ich glaube die Reste des süssen Saftes der genossenen Früchte an Gesicht, Händen wie der Kleidung — das repräsentirt gewiss das stärkere Lockmittel. Gesunde Augen habe ich nur an reinlichen, wenn auch nicht tadellos reinen Individuen gefunden. Es ist ja nicht zu leugnen, dass die Fliege an ihren Extremitäten Infectionsstoff verschleppen kann. In der Regel geht das Insect von einem unsauberen und kranken wiederum auf ein unsauberes und krankes Individuum über und vermeidet die Gesunden und Reinen, da Letztere nichts anlockendes bieten. Nahm ich im Freien eine Mahlzeit ein oder genoss im Freien Früchte, sofort war eine Schaar Fliegen da. Sie setzen sich auf die Speisen, Früchte und Hände, fliegen an den Mund, kurz sind unleidlich zudringlich. So prompt die ungebetenen Schmarotzer erschienen, so prompt verschwanden sie auch sobald das Mahl beendet und die Hände gesäubert worden. Die Bedeutung der Fliege als directe Infectionsvermittlerin ist gewiss nicht so gross, als hier allgemein angenommen wird.

Die Kopfbedeckung der hiesigen Bevölkerung — Fes oder Beduinenturban, schützt die Augen gar nicht gegen Sonnenlicht und Staub, veranlasst aber mit den Händen häufig an das Gesicht zu greifen.

Alles wird nun wesentlich besser, d. h. die Augencatarrhe nehmen ab, um die Zeit da die ersten kräftigen Regen niedergehen, was mit dem Nachlassen der Hitze zusammenfällt.

Es ist wiederum mehr Wasser für die Anforderungen der Reinlichkeit verwendbar. Es beginnt der Genuss reinerer Früchte. Apfelsine, Mandarine, süsse Citrone, Arbuse sind an der Reihe — alles Früchte, welche die Hände wenig oder gar nicht durch Fruchtsaft verunreinigen.

Die Zahl der Fliegen und Mücken nimmt ab; Gesicht und Augen werden weniger belästigt. Kinder wie Erwachsene sind weniger veranlasst an das Gesicht zu greifen. Der furchtbare Wind- und Verkehrsstaub nimmt ab. Die Vegetation, welche nur durch Berieselung spärlich erhalten wurde, beginnt wiederum zu treiben; das Auge erholt sich am frischen Grün, das intensive Sonnenlicht wird durch Wolken gemildert, die Augen werden weniger geblendet.

In den Schulen, welche ich besichtigte, befanden sich, mit wenigen Ausnahmen, nur Kinder der sesshaften Araber und Fellachen griechisch orthodoxen Glaubens. In liberaler Weise sind die Schulen aber auch den

Kindern aller anderen im Lande lebenden Völkerstämme ohne Rücksicht auf deren Glaubensbekenntniss zugänglich.

In den Ambulanzen dagegen fanden sich reichlich Vertreter aller Landesbewohner. Vielfach wird behauptet, dass es mit den Augen der jüdischen Bevölkerung in den Städten besonders schlecht bestellt sei. Ich habe das nicht zuverlässig ermitteln können. Von Angehörigen der dunkelfarbigen afrikanischen Völkerstämme habe ich in den Ambulanzen nur zwei getroffen, obwohl ihrer hier recht viele leben. Den Afrikanern wird grössere Sauberkeit nachgerühmt; besonders sorgsam sollen die Mütter mit den kleinen Kindern umgehen. Die hiesigen Bewohner islamitischen Bekenntnisses sollen ebenfalls weniger an Augenkrankheiten leiden. Ob dieses thatsächlich der Fall ist, habe ich nicht constatiren können. Für diese Behauptung spricht allenfalls die Koranvorschrift, sich wenigstens viermal am Tage zu waschen, — falls dieses wirklich eingehalten wird. Die Frauen sind, durch die Sitte ausser dem Hause nur verschleiert zu gehen, besser geschützt. Schliesslich leben die Muhamedaner, als die Herren des Landes, materiell besser, als die einheimischen Christen.

Während meiner Reise habe ich keinerlei Augenkrankheiten zu sehen bekommen, die nicht bereits allbekannt sind und in ganz gleicher Art auch bei uns im Norden vorkommen. Das Krankheitsmaterial ist hier nur ungleich einförmiger. Das Trachom nebst allen seinen Folgezuständen ist die wichtigste und am weitesten verbreitete Augenkrankheit. Nächstdem folgen eitrige Augencatarrhe.

Was ich in Syrien und Palästina beobachtete, stimmt vorzüglich mit dem überein, was Prof. Hirschberg aus eigener Anschauung über das Trachom in Aegypten mittheilt. (Centralblatt für Augenheilkunde, 1890.) Bisher habe ich alle Momente berücksichtigt, die in Syrien und Palästina mit mehr oder weniger Berechtigung als solche gelten, durch welche Augenkrankheiten angeregt und verbreitet werden. Dass trotz alledem die Verhältnisse gut sein könnten, beweisen die gesunden Augen der im Lande lebenden Ausländer. Das Resultat der Schulbesichtigung in der grossen deutschen Colonie zu Caifa — auf 103 Kinder kein Trachomfall — bietet dafür einen interessanten Beleg.

Nunmehr gehe ich über auf die speciellere Mittheilung der Resultate meiner Abcommandirung.

Mein Beobachtungsmaterial gewann ich: 1. aus den Besichtigungen der Volksschulen in den Orten, welche in der Marschroute genannt sind; 2. aus den Ambulanzen zu Jerusalem, Bethlehem und Nazareth.

In Syrien hatte ich leider kein Ambulanzmaterial zur Verfügung. Um aber auch hier über die Verhältnisse jenseits des Kindesalters orientirt zu sein, benutzte ich in den Dörfern die Anwesenheit der erwachsenen Dorfbewohner. Letztere fanden sich bei den Schulbesichtigungen oft zahlreich ein.

Digitized by Google

Schliesslich bot sich mir noch in Damaskus, Jerusalem und Caifa die Gelegenheit, einige Collegen über die mich interessirenden Verhältnisse befragen zu können.

Während meiner Abcommandirung habe ich in folgenden Orten Schulen der Palästinagesellschaft besichtigt:

In Syrien: 1. Beirut.

2. Schuefat und 3. Sukkelgarb, beide Orte auf der Westseite des Libanon, ersterer ca. 500 m, letzterer ca. 1500 m über dem mittelländischen Meere gelegen.

4. Maallaka-Zahlé im Thale zwischen Libanon und Antilibanon.

5. Damaskus. Von hier aus süd-östlich im Thale 6. Idede und 7. Sachnaja. Süd-westlich von Damaskus, auf den Vorbergen des grossen Hermon 8. Katana. Am Fusse der Ostseite des grossen Hermon 9. Chîne. Im Norden von Damaskus, auf den Vorbergen des Antilibanon 10. Maaruni, 11. Maara, 12. Seidnaja, 13. Mallula. Die Vororte von Damaskus 14. Arbin und 15. Meidan.

In Palästina: 16. Jerusalem, 17. Bethlehem, 18. Bedjala bei Bethlehem. 19. Nazareth. Von hier aus 20. Mjedel und 21. Mallull, beide Orte an der Ebene Jezreel gelegen. In den galiläischen Bergen 22. Rêne, 23. Kana, 24. Torân, 25. Esch-Schejerad. Im Centrum der galiläischen Berge, nordwestlich vom See Genezareth 26. Râme.

An den Abhängen zur Ebene von Akka (Jean d'Acre) 27. Bkéa, 28. Baêne, 29. Schaâb, 30. Berwe, 31. Kefrjesif, 32. Caifa.

Ich besichtigte

in Syrien:

Knabenschulen	12	mit	958	Knaben,
Mädchenschulen	3	„	503	Mädchen.
gemischte Schulen	7	„	549	Schülern,
Summa: Schulen	22	mit	2010	Kindern,

in Palästina:

Knabenschulen	8	mit	339	Knaben,
Mädchenschulen	6	„	320	Mädchen,
gemischte Schulen	10	„	437	Schülern,
Summa: Schulen	24	mit	1096	Kindern.

Alles in Allem also **46** Schulen mit **3106** Kindern.

Von diesen Schulen gehörten nicht zum Ressort der kaiserlichen rechtgläubigen Palästinagesellschaft

in Syrien: eine türkische Knabenschule zu Katana mit 47 Knaben; zwei Knabenschulen der griechisch-orthodoxen Metropolitankirche zu Damaskus mit 138 resp. 225 Knaben; eine Knabenschule der orthodoxen Gemeinde zu Meidan bei Damaskus mit 159 Knaben; eine Mädchenschule derselben Gemeinde mit 54 Schülerinnen;

Digitized by Google

in Palästina eine gemischte Schule der deutschen Colonie zu Caifa mit 103, und die gemischte lutherische Kirchenschule zu Caifa mit 39 Kindern.

Darum gebeten, diese Schulen zu besichtigen, folgte ich gerne der Aufforderung. Ich vermehrte mein Zahlenmaterial und hatte für mich des Vergleiches wegen die Besichtigung noch besonderes Interesse.

In den gemischten Schulen überwiegen die Knaben an Zahl.

In den Ambulanzen stellten sich vor:

Jerusalem	M. 150,	W. 390,	in	Summa	540,
Bethlehem	„ 77,	„ 290,	„	„	367,
Nazareth	„ 92,	„ 229,	„	„	321,
Summa:	M. 319,	W. 909,		Kranke:	**1228.**

Medicinisch-klinischer Theil.

Zwei Erkrankungsformen, welche ich überall gefunden habe, interessiren die Schulhygiene besonders.

Erstens acute wie chronische Catarrhe der Augenschleimhaut und zweitens das Trachom in allen seinen Erkrankungsstadien und mit allen seinen Folgezuständen.

In jeder Beziehung — das sei vorausgeschickt — steht es in Syrien besser, als in Palästina.

Meine tabellarischen Zusammenstellungen bringe ich weiter an anderer Stelle.

Zunächst will ich meine klinischen Beobachtungen im Allgemeinen schildern, sowie auf Verschiedenheiten im Verlaufe der Erkrankungen hier oder im Norden aufmerksam machen.

Die Catarrhe der Augenschleimhaut. Symptomatologie und Verlauf. Die Lidhaare zu Büscheln verklebt, an den Lidrändern wie dem oberen Theile der Wange angetrocknete Borken, im inneren Lidwinkel ein Stück schleimig-eiterigen, gelblichen Secretes. Die Lidschleimhaut injicirt, aber glatt und mässig faltig, im Bindehautsacke in geringer Menge flockiges, wie fadenziehendes, schleimig-eiteriges Secret. Die Bindehaut des Augapfels frei oder wenig injicirt; Hornhaut intact. Lichtscheu in sehr geringem Grade vorhanden. Zu diesem Bilde gehört dann noch: ein unsauberes Gesicht, schmutzige Nase, schmutzige Hände, und sehr häufig ein schmutziges Kopfeczem. An den Lidern, an der Nase, den Lippen, auf dem Kopfe sitzen Fliegen, denen nur dann gewehrt wird, wenn dieselben gar zu lästig werden. Die Kleidung höchst ärmlich und stets unsauber. Der Zustand hindert weder Erwachsene noch Kinder zu arbeiten oder die Schule zu besuchen, noch versagen sich diese Patienten den ungeschützten Aufenthalt im Freien.

Digitized by Google

Aetiologie. Die acuten, wie chronischen Catarrhe der Augenschleimhaut werden wohl einzig durch Unsauberkeit bedingt und unterhalten. Alle zu Beginn des Berichtes genannten Umstände, welche die Unsauberkeit vermehren und die Infection begünstigen, können hier von Bedeutung sein.

Es sind überwiegend Kinder, welche diese Erkrankungen aufweisen. Je jünger die Kinder, um so mehr Kranke dieser Art findet man in den Schulen. Je älter die Schüler und Schülerinnen, um so weniger sieht man davon, weil sich hier die Schuldisciplin mit ihrem Gebot der Sauberkeit geltend macht. In den Dorfschulen ist es schlimmer, als in den städtischen Schulen. Ueberall habe ich es beobachten können: je strenger auf Sauberkeit gesehen wurde, um so besser stand es mit den Augen der Schulkinder. Vom Mai bis Ende September, während der heissen Zeit, ruht der Schulbesuch. Die lange, freie Zeit ist nicht ohne Rückschlag; schmutzig und verwahrlost treten viele Kinder den Schulbesuch an, sehr viele unter ihnen mit eitrigen Augen. Die Disciplin der Schule verwandelt — nach dem Zeugnisse langjähriger Lehrer — alsbald einen Theil dieser eitrigen Augen in tadellos reine, nur durch strenge Beobachtung der Sauberkeit. Nach Aussage des Lehrpersonals — es wurde mir das sowohl in den Städten, wie auf dem Lande versichert — ist eine beträchtliche Abnahme der Augenkranken zu bemerken mit dem Nachlassen der Hitze und dem Eintritt von Regen. Meine Tabellen, aber auch meine Beobachtungen an den Ambulanzen zu Jerusalem, Bethlehem wie Nazareth, bestätigen dieses. Je später im Jahre es wurde, um so weniger Augencatarrhe wurden notirt.

Es giebt arabische Sprüchworte, welche den Augenleidenden mit dem Eintritte des Regens Genesung verheissen. Unter anderen: Beginnt der Kehrichthaufen zu grünen, dann werden die Augen klar. Grünes Land schafft reine Augen.

Therapie der Augencatarrhe. Strenge Sauberkeit genügt sehr oft vollkommen, um die Absonderungen aus den Augen aufhören zu machen. Ferner liess ich Abwaschungen mit einer Sublimatlösung 1:10,000 mehrmals täglich machen, und, wo die Ambulanz leicht erreichbar, kamen noch Beizungen mit Höllensteinlösungen ($^1/_2$ und 1 Proc.) hinzu.

Die Prognose ist günstig, wenn nicht Recidive provocirt werden, was leider sehr häufig der Fall ist. Dass die Catarrhe ferner den Boden für eine nachfolgende Trachominfection vorbereiten, ist wohl auch zu berücksichtigen

Blenorrhoische, wie gonorrhoische Erkrankungen der Augenschleimhaut habe ich gar nicht gesehen.

Das Trachom ist leider sehr verbreitet und repräsentirt in Palästina geradezu eine Landplage.

Ich habe hier zu Lande stets nur das grosskörnige, chronisch verlaufende Trachom zu sehen bekommen. Ich sah keinen Fall von acutem Trachom, auch keinen Fall von sog. Conjunctivitis follicularis.

Digitized by Google

Die Trachomerkrankung in allen ihren Phasen und mit ihren Folgezuständen ist auch den Nichtspecialisten ein genügend bekanntes Bild. Ich vermeide daher die Aufzeichnung des allgemein Bekannten und gehe sogleich auf die wesentlichen Verschiedenheiten im Verlaufe näher ein. Bei den Vergleichen beziehe ich mich auf meine eigenen Zusammenstellungen. Dieselben finden sich in den Statistisch-klinischen Beobachtungen über das Trachom, Dorpat 1883, und in den Mittheilungen aus der St. Petersburger Augenheilanstalt, Heft 1, 1887.

Ich habe auf meiner Tour den Eindruck gewonnen, dass das Trachom in Syrien weniger verbreitet ist, als bei uns im Norden; in Palästina dagegen ist mehr Trachom, als in Syrien und auch mehr, als im Norden.

Der Endausgang der traurigen Krankheit ist hier derselbe wie bei uns, d. h. es geht ein Theil oder das gesammte Sehvermögen verloren durch Trübung oder Zerstörung der Hornhaut. Die Krankheit nimmt aber hier einen nicht unwesentlich anderen Verlauf, als im Norden.

An Trachom erkranken hier bereits zahlreich ganz junge Kinder. Im Norden sind Trachomerkrankungen bis zum fünften Jahre selten, hier liefert diese Altersgruppe bereits zahlreiche Erkrankungsfälle. Mir wurden, sowohl in den Dörfern wie in die Ambulanzen, mehrfach einjährige Kinder zugetragen mit voll entwickeltem, grosskörnigem Trachom. Die Mütter waren stets ebenfalls trachomkrank.

Bei uns finden wir Trachom im Entwicklungsstadium (I. Stadium) am häufigsten bei Individuen von 11—20 Jahren. Meine Tabellen zeigen die grössten Zahlen für die Gruppe 3—7 Jahr. Im ersten Stadium des Trachoms pflegen bei uns die catarrhalischen Symptome gering zu sein, ja oft so gering, dass der Patient vom Beginn seiner Erkrankung nichts merkt und häufig erst eine gelegentliche Untersuchung, durch anderweitige Beschwerden veranlasst, ihn aufklärt.

Hier ist das I. Stadium stets von beträchtlicher Secretion begleitet.

Während des I. Stadiums finden wir im Norden bereits 33 Proc. und mehr Hornhauterkrankungen.

Hier bleibt die Hornhaut während dieser Periode vollständig intact.

Ich hatte bereits viel eiternde Kinderaugen gesehen — bevor ich nicht gereinigt und ectropionirt hatte, wusste ich doch nicht, was vorlag. Es ist nun wohl anzunehmen, dass vielfach Mischformen von Trachom und dem bereits besprochenen acuten Katarrh vorlagen. Gegen Ende meiner Tour, wo, wie gesagt, die Katarrhe wesentlich abgenommen hatten, habe ich mich dann davon überzeugen können, dass auch den reinen Fällen von Trachom eine beträchtlche Secretion eigen ist.

Im II. Stadium des Trachoms befinden sich bei uns die zahlreichen Patienten im Alter von 20 und mehr Jahren, und finden sich bis zu 70 Proc. mit erkrankter Hornhaut.

Hier ist das wiederum ganz anders! Ich war wohl sehr erstaunt mit

Digitized by Google

so weit vorgeschrittener Krankheit die Kinder in der Schule zu finden und ohne Klagen über Lichtscheu sich beschäftigen, wie im Freien sich tummeln zu sehen. Auf der Schleimhaut der ectropionirten Lider in gedrängter Masse grosse, gelb-röthliche Trachomkörner von sulzig-durchscheinendem Aussehen, beim Ectropioniren wie bei Druck zwischen den Fingernägeln leicht platzend und den Inhalt entleerend. — Das typische II. Stadium, das Reifestadium der Trachomkörner — wie oft sah ich solche Augen auf der Schulbank und wie auffallend selten war auf der Hornhaut etwas zu bemerken!

In den Ambulatorien fand ich durchaus eine Bestätigung meiner Schulbefunde. Besonders viel trachomkranke Kinder sah ich im Ambulatorium zu Bethlehem. Wenn ich den wenigen Fällen von leichtem Hornhautpannus, im II. Stadium des Trachoms, auch alle diejenigen Fälle hinzuzähle, wo ich nur eine leichte oberflächliche Trübung der Hornhaut fand, so ergiebt sich immerhin ein Verhältniss, welches ungleich günstiger ist als im Norden: höchstens 10 Proc. gegen 70 Proc. Miterkrankung der Hornhaut im II. Stadium. In den Ambulanzen habe ich an älteren Individuen natürlich mehr Miterkrankungen der Hornhaut zu sehen bekommen als in den Schulen, aber bis zum Ausgange des II. Stadiums überhaupt wenig Hornhautaffectionen, und nie so schwere Fälle, wie sie bei uns zu Lande so häufig sind. Ein Fall von schwerem Hornhautpannus, den ich im Ambulatorium zu Jerusalem sah, gehörte einem russischen Juden an.

Die Miterkrankung der Hornhaut beginnt hier am häufigsten beim Uebergange des II. in das III., das Narbenstadium.

Wenn die Conjunctiva palpebrarum bereits narbige Veränderung aufweist, die Uebergangsfalten jedoch noch ein sulziges, durchscheinendes, gelbröthliches Aussehen haben und auf Druck noch Trachomkörnerinhalt herausbefördert werden kann, findet man um diese Zeit häufig am oberen Hornhautrande einen trüben Saum von etwa 2 mm Breite. Einzelne Gefässschlingen greifen dahinüber. Der trübe Saum sieht entweder gleichmässig grau aus — ähnlich einem Arcus senilis — oder er setzt sich zusammen aus rundlichen, grauen Flecken, deren Centra öfters eine Exfoliation und leichte Vertiefung aufweisen. An den Saum schliesst sich eine Zone leicht getrübten Hornhautepithels. Letztere Trübung ist oft nur mit Hilfe der seitlichen Beleuchtung zu bemerken. Das Pupillargebiet frei, das Sehvermögen daher noch gut.

Das ist das Bild, welches ich am häufigsten zu sehen Gelegenheit hatte, zu einer Zeit, da wir im Norden bereits an 70 Proc. Hornhautpannus und gestörtes Sehvermögen vor uns haben.

Hiesige Collegen bestätigen meine Beobachtung. Dr. Cant vom British Ophthalmic Hospital in Jerusalem sagte mir: Wir haben wenig Pannus, aber viel Keratitis superficialis. Mit letzterem Ausdruck wird eine leichtere Form der Hornhauterkrankung bezeichnet.

Digitized by Google

Das III., das Narbenstadium des Trachoms, fand ich in den Schulen mässig vertreten. Aeltere als 15 Jahr giebt es in den Schulen nur sehr wenig; die mittlere Altersgrenze ist aber 13 Jahr. Viel Hornhauterkrankungen gab es auch jetzt nicht; Pannus kam vor, aber in leichter Form.

Bevor ich bis an die Ambulanz zu Jerusalem vorgedrungen, war ich der Ansicht, dass es mit dem Trachom doch wohl nicht so schlecht stehe, als mir erzählt worden war.

In Jerusalem passirten an 17 Ambulanztagen 540 Patienten den Empfang. In Bethlehem wurden an 7 Empfangstagen 367 Patienten besichtigt. In Nazareth wurden an 11 Tagen 321 Augenkranke empfangen. Von diesem gesammten Materiale — 1228 Kranke — waren nur 37 reine Fälle, d. h. ohne dass gleichzeitig Trachom I., II., III. Stadiums vorlag: Iritis rheumatica 1, Cataracta senilis 4, Cataracta luxata 1, Glaucoma simplex 1, Conjunctivitis catarrhalis acuta, chronica, phlyctaenulosa 28, Presbyopia 2. In allen anderen Fällen lag Trachom vor oder Folgezustände desselben.

Trachom I. und II. Stadiums war eine Seltenheit bei Patienten über 20 Jahr; ich notirte nur 6 derartige Patienten. Uebergangsformen in das Narbenstadium sind häufiger, die überwiegende Mehrzahl der älter als zwanzigjährigen Patienten wies eine vollständig narbig degenerirte Conjunctiva auf. Die chirurgische Behandlung des Trachoms — speciell das Ausquetschen der Körner — habe ich hier nur bei Kindern und jugendlichen Personen für indicirt gefunden und ausgeführt. Bei uns haben wir reichlich Gelegenheit, diese Operation auch noch sehr viel älteren Personen vorschlagen zu müssen.

Die ganze traurige Scala der Folgekrankheiten war reichlich vertreten: Pannus, Ulcera corneae, Leucoma simplex — adhaerens — totale, Staphyloma corneae partiale et totale, häufig Glaucoma secundar., Entropium, Trichiasis et Distichiasis, Xerophthalmos trachomatosus.

Ist die Augenschleimhaut narbig degenerirt, und kam es im jugendlichen Alter noch nicht zu einer Hornhautaffection; dann folgt meist eine Zeit der Ruhe und oft erst nach Jahren machen sich die Secundärerkrankungen geltend. Dr. Cant vom British Ophthalmic. Hospital zu Jerusalem schätzt die Zahl der mit Entropium und Trichiasis behafteten Patienten auf 1000 und mehr pro Jahr. Das wäre fast doppelt so viel als in der St. Petersburger Augenheilanstalt jährlich notirt werden. Bei uns kommt es in der Regel zur Trichiasis und Entropium, nachdem bereits das Sehvermögen gelitten hat. Hier droht meist erst mit dem Eintritt der Trichiasis der Sehschärfe die Gefahr. Ist die Augenschleimheit durch Trachom degenerirt, dann ist auch die Ernährung der Hornhaut beeinträchtigt; ein solches Auge bleibt für alle Zeit bedroht. Jede Schädigung wirkt auf ein solches Auge schlimmer, als auf ein Auge mit normaler Schleimhaut, d. h. guter Ernährung. Diejenigen Augen, welche bis

Digitized by Google

in das Narbenstadium hinein ein gutes Sehvermögen bewahrten, bedroht das Entropium und die Trichiasis; denn wird das Hornhautepithel von den Lidhaaren aufgerieben, dann ist eben jeder weiteren Infection der Weg geöffnet, wenn nicht alsbald Hilfe eintritt.

Ich glaube, das ist der Vorgang, der hier am häufigsten zum Verluste des Sehvermögens führt.

Operative augenärztliche Hilfe ist nur in den grossen Städten Beyruth, Damaskus, Jerusalem zu finden.

Fasse ich das Gesagte kurz zusammen, so ergiebt sich: In Russland beginnt das Trachom später, nimmt durch alle drei Stadien einen überaus chronischen Verlauf und bedingt frühzeitig eine das Sehvermögen schädigende Miterkrankung der Hornhaut. Die Secundärerkrankungen schliessen sich der Primärerkrankung gewöhnlich unmittelbar an. In Syrien und Palästina setzt die Krankheit früher ein und nimmt bis in das Narbenstadium hinein einen schnelleren Verlauf, ohne wesentliche Störung des Sehvermögens durch Miterkrankung der Hornhaut. Die Folgekrankheiten verlängern nicht unmittelbar das Grundleiden, sondern entwickeln sich häufig erst nach einer Periode relativen Wohlbefindens.

An ätiologischen Momenten beobachtete ich: Wie bei uns, erkranken auch hier mehr Weiber als Männer an Trachom. Die Landbewohner erkranken sehr viel häufiger als die Städter.

In Bethlehem war das Verhältniss der W. zu den M. wie 3:1. Ein grosser Theil der Bewohner Bethlehems beschäftigt sich mit Acker- und Gartenbau. In noch weit höherem Maasse als bei uns, müssen im Orient die Frauen und Mädchen jede schmutzige Arbeit im Haus, Garten und Feld ausführen. Dazu noch derartige Arbeiten, wie das Formen der Mistziegel — welche getrocknet zur Heizung dienen —, das Verstreichen der flachen Dächer ihrer Hütten mit einem Lehmbrei, dem Dünger zugemischt wird. Ich erinnere hier an das classische Trachomland Aegypten. Wer von Cairo aus die Pyramiden besuchte, dem werden gewiss die zahlreichen am Wege kauernden Fellachenweiber und Mädchen — nie Männer und Knaben — aufgefallen sein, welche mit ihren Händen den frischen Mist von der stark befahrenen Strasse in Körbe zusammenscharren, und wenn sie ihren Korb gefüllt haben, sich sofort darüber hermachen, den Mist mit ihren Händen zu zerkneten, mit geschnittenem Stroh und etwas Lehm zu versetzen und endlich dünne Fladen daraus zu formen, welche an der Sonne längs der Einfassung des Weges getrocknet werden. Hat man diese widerliche Hantirung gesehen und die vor Schmutz starrende Arbeiterin, da ist es kaum möglich, hier keine Infectionsquelle zu vermuthen.

In einer gewiss sehr grossen Zahl von Fällen erfolgt die Ansteckung von Person zu Person, ein Theil der Erkrankten muss aber doch wohl direct ohne Vermittlung inficirt werden, und da mehr Frauen als Männer erkranken, muss angenommen werden, dass die Frauen der Ansteckung

Digitized by Google

mehr ausgesetzt sind. Der Trachomkeim, ob Cocce oder Bacill, ist noch nicht sicher festgestellt, ebenso wenig das Medium, in welchem er lebte, bevor er auf die Augenschleimhaut übertragen wird. Auf Grundlage klinischer Beobachtungen vermuthe ich, dass der Dünger unserer Hausthiere, resp. die bearbeitete gedüngte Garten- und Ackererde den Trachomkeim birgt. (Zur Aetiologie des Trachoms. St. Peterburger med. Wochenschrift Nr. 29. 1890.)

Das Cisternenwasser, welches für Palästina eine grosse Bedeutung hat, ist wohl auch mit Misstrauen zu betrachten, besonders zur Zeit, da die Wasservorräthe zu Ende gehen und die Cisterne nicht sehr rein gehalten wurde.

Der Staub kann natürlich auch den Ansteckungskeim bergen und dem Auge zuführen. Dass die jährlich wiederkehrenden, bereits besprochenen Augencatarrhe der Trachominfection Vorschub leisten, ist wohl sehr wahrscheinlich. Ich glaube, dass die grosse Zahl trachomkranker Kinder hierfür spricht. Die ganz entsetzliche Unsauberkeit der hiesigen Bewohner, gepaart mit Faulheit und Indolenz begünstigt die Infection von Person zu Person und macht die gebotene Hilfe unwirksam. Wenn auch noch so bequem zu erreichen und umsonst geboten, wie oft wird die Hilfe gar nicht aufgesucht! Ganze Familien trachomkrank und in den älteren Gliedern arbeitsunfähig, sah ich mehrfach.

Dass die primäre Trachomerkrankung hier zu Lande schneller und quoad visum günstiger verläuft, ist wohl in erster Linie dem Klima, welches den beständigen Aufenthalt in freier Luft ermöglicht und dadurch regeren Stoffwechsel unterhält, zuzuschreiben. Von Einfluss mag ferner die absolut vegetabilische Nahrung sein.

Im Allgemeinen macht das hiesige Volk einen gesunden Eindruck. Kinder mit scrophulösem Habitus habe ich nicht gesehen. Schöne Zähne sind die Regel. Die überaus häufigen Kopfeczeme beruhen gewiss in erster Linie auf Unsauberkeit. Den Ansteckungsstoff liefern möglicherweise die Hausthiere, mit welchen Alt und Jung beständig in Berührung kommt, da ja der gesammte Verkehr wie Transport auf dem Rücken der Thiere vor sich geht. Es ist mir aufgefallen, wie häufig man räudige Lastthiere zu sehen bekommt; besonders der Esel, das Hauptarbeitsthier des armen Mannes, ist häufig räudig.

In Syrien ist das Trachom augenscheinlich weniger verbreitet, als in Palästina. Meine Schulprotocolle weisen dieses ebenfalls nach. Wurde eine Dorfschule besichtigt, stets fand sich in Palästina eine Schaar Erwachsener ein, welche Rath und Hilfe begehrten. In Syrien wurde meine Anwesenheit dagegen bedeutend weniger ausgenützt. Oefters habe ich in Syrien, auch ohne darum gebeten zu sein, alle anwesenden Erwachsenen angesehen und dabei zahlreich Leute im Alter von 30—50 Jahren gefunden, welche angaben, in den Kinderjahren an den Augen gelitten zu

Digitized by Google

haben, deren Bindehaut narbige Degeneration aufwies, während die Hornhaut im Pupillargebiet tadellos rein war. Der besprochene trübe Saum am oberen Rande der Hornhaut war alles, was der Augapfel aufwies. Derartige gutartige Fälle alten Trachoms waren in Palästina selten. An Gründen für die günstigeren Verhältnisse in Syrien wären zu nennen: Das Land ist reicher; die Leute leben besser, insonderheit auf dem Libanon, der eine eigene Verwaltung hat und nicht unter türkischer Beamtenwirthschaft leidet. Es ist überall reichlich Quell- oder Flusswasser vorhanden. Es giebt bedeutend mehr Vegetation, die Staubmassen sind während der regenlosen Zeit geringer. Syrien hat mehr Regentage und früher Gewitterregen.

Prognose. Wollte ich mein Urtheil über die Trachomverhältnisse in Syrien und Palästina nur auf die Ergebnisse meiner Schulbesichtigungen hin abgeben, so müsste ich sagen: das Trachom ist unter den Schülern und Schülerinnen stark verbreitet; das Leiden beginnt häufig schon im frühen Kindesalter; die einzelnen Phasen der Krankheit folgen einander schneller als im Norden. Während der ganzen Dauer des trachomatösen Krankheitsprocesses, d. h. von der Bildung der Trachomkörner und der catarrhalischen Periode bis zur Umwandlung der Augenschleimhaut in Narbengewebe, bleibt die Hornhaut in der Mehrzahl der Fälle entweder ganz intact oder erleidet nur mässige Schädigung in Form einer oberflächlichen Keratitis mit schwacher Vascularisation. Das Sehvermögen wird wenig geschädigt. Wenn auch nicht mit normalen, so doch mit noch gut sehenden Augen verlässt die Mehrzahl der Kinder die Schule.

Das ist jedenfalls kein sehr ungünstiges Gesammturtheil und wäre geeignet, die Schulvorstände zu beruhigen.

Meine Prognose muss aber eine recht traurige und ernste Ergänzung erfahren, sobald ich die Ergebnisse meiner Ambulanzbeobachtung mit berücksichtige.

Verläuft die Trachomerkrankung hier zu Lande im jugendlichem Alter quoad visum auch verhältnissmässig sehr gnädig bis in das Narbenstadium hinein, so beweist doch die grosse Zahl Erwachsener, welche an Narbentrachom, nebst schweren Folgezuständen desselben leiden — dass aus jenen Kindern mit der Zeit doch Augenkrüppel werden. Trotz blendendem Sonnenlichte, unzweckmässiger Kopfbedeckung, Hitze, Staub, Insecten — könnten, dank der Art, in der das Trachom hier verläuft, bei vernünftiger Schonung gewiss noch viel mehr Augen dauernd ein gutes Sehvermögen bewahren. Aber weit mehr als obige Umstände bedrohen die Augen dauernd — trotz vorhandener medicinischer Hilfe — die unsagbare Unsauberkeit, Faulheit und Indolenz.

Therapie. Ich habe hier die chirurgische Trachombehandlung empfohlen, so oft sich nur Gelegenheit dazu bot. Die Veränderungen, welche der trachomatöse Degenerationsprocess schliesslich zurücklässt, fürchte ich

Digitized by Google

mehr als die Narbe, welche der rechtzeitige chirurgische Eingriff hinterlässt. Bekannt ist, wie häufig bei der Trichiasis-Operation der Lidknorpel verkrümmt, geschrumpft oder verdickt, höckerig und von Cysten durchsetzt gefunden wird. Diese Veränderungen sind ja Folgen des Trachoms und begünstigen Entropium und Trichiasisbildung. Es bedarf aber langer Zeit, um jene Veränderungen des Lidknorpels herauszubilden. Der Erweichungsprocess des Trachoms schreitet nur langsam bis in jene tiefen Schichten des Lides vor, und ebenfalls sehr langsam verlaufend folgt dann der Schrumpfungsprocess im Lidknorpel. Kommt es nun aber nicht zu jenen Veränderungen des Lidknorpels, folgt kein Entropium nebst Trichiasis, dann ist ja wohl mit Recht anzunehmen, dass der ganze Krankheitsprocess nur in der Schleimhaut und dem darunter liegenden Zellgewebe ablief und nicht in die Tiefe vordrang. Das sind die günstigen, leichteren Fälle.

Ich glaube nun, dass wir durch einen rechtzeitigen chirurgischen Eingriff nicht nur die ganze Krankheit wesentlich abkürzen, sondern auch jenen Folgezuständen vorbeugen können, die Prognose also wesentlich bessern.

An der St. Petersburger Augenheilanstalt ist die chirurgische Trachombehandlung seit Jahren ausgiebig im Gebrauch. Stets lässt sich durch Ausfragen constatiren, ob die Fälle von Trichiasis und Entropium, welche operirt werden, seiner Zeit wegen Trachom entweder gar nicht, nur medicamentös oder chirurgisch behandelt wurden. Ich erinnere mich keines Falles, wo, wenn rechtzeitig eine Trachombürstung oder Ausquetschung vorgenommen wurde, es doch noch zur Operation von Entropium und Trichiasis kam. Ob dieses zutreffend ist, darauf werden wir auch weiterhin zu achten haben.

Die medicamentöse Trachombehandlung war die allbekannte.

Eine weit verbreitete Sitte, die sowohl von Männern wie Frauen, von Alt und Jung geübt wird, ist das Einreiben der Lidränder mit fein pulverisirtem Antimon. Es soll die Augen erhalten und vor Erkrankung schützen. Es ist mir nicht bekannt, ob das Antimon im Stande ist, irgend einen therapeutischen Effect zu erzielen; ich glaube, es ist ein absolut indifferenter Stoff. Gewöhnlich ist reichlich 1 cm breit der Lidrand ringsum schwarz gefärbt, was den Gesichtsausdruck abscheulich entstellt. Im Conjunctivalsack fand ich meist ebenfalls von der Substanz. Ich habe den ganzen Apparat, wie ihn die Eingeborenen selber anfertigen und bei sich tragen, mitgebracht und erlaube mir, denselben zu beschreiben: Ein Ledersäckchen mit kleiner, runder Oeffnung, die durch ein rundes, hineinzusteckendes Stäbchen geschlossen wird. Im Ledersäckchen befindet sich das fein pulverisirte Antimon. Das Antimonpulver haftet an der Oberfläche des Stäbchens und wird mit diesem auf die Lidränder aufgestrichen. Der Gebrauch dieses Mittels soll uralt sein. Ich glaube, es ist eher anzunehmen,

dass der schwarze Ring um das Auge die Blendung durch das Sonnenlicht etwas mildert und dadurch angenehm wirkt.

Die Prophylaxe ist im Kampfe gegen das Trachom gewiss die Hauptsache. Vorbeugende Hilfe ist wirksamer, als die Hilfe im Falle der Erkrankung.

Vorausgesetzt, uns wäre der Ursprung des Trachomerzeugers sicher bekannt, zum Schutze der hiesigen Bevölkerung wäre diese Kenntniss jedoch wohl kaum zu verwerthen, es sei denn, dass Erziehung zur Sauberkeit und Selbstachtung, sowie Aufbesserung der öconomischen Lage des Volkes weiteste Verbreitung fänden. Erhält man die Antwort: „Unsere Kinder brauchen es nicht besser zu haben, als wir es gehabt haben“; oder es bringt eine fast blinde Mutter ihr Kind in verwahrlostem, schmutzigem Zustande, und man sagt ihr, dass Reinlichkeit vor allem nothwendig ist, um zu helfen, sie aber mitleidslos fortfährt, das Kind zu vernachlässigen; so verräth dieses eine Beschränktheit, Indolenz und unchristlichen Fatalismus, gegen welche eben nur die Erziehung mit Erfolg ankämpfen kann. Die unwürdige Stellung der Frau, wie die schamlose Ausnutzung ihrer Arbeitskraft ist auch bei der christlichen Bevölkerung weit verbreitet. Auch hierin wird einzig die Erziehung Besserung schaffen. Weniger kranke Mütter — mehr gesunde Kinder!

Nur der heranwachsenden Generation ist ja zu helfen und deren Erziehung zur Selbstachtung und Sauberkeit bleibt noch auf lange hinaus die Hauptaufgabe der Prophylaxe.

Ausser der kaiserlichen orthodoxen Palästinagesellschaft arbeiten noch andere Vereinigungen und Orden auf dem Gebiete der unentgeltlichen Volksbildung, es ist daher zu hoffen, dass diese selbstlose Arbeit Erfolg haben wird.

Zur Zeit, da man das Land ein Land, darinnen Milch und Honig fliesst und ein gelobtes Land nannte, ist es gewiss auch mit den Augen der Bewohner besser bestellt gewesen. Damals bestanden aber auch gewiss nicht diejenigen socialen und öconomischen Schäden, unter denen das Land leidet und verfällt. Hierin Besserung zu schaffen, wäre Aufgabe der Verwaltung des Landes, von der ist aber nichts zu erwarten, die zerstört nur. Ohne eine Aenderung in der Verwaltung des Landes ist an eine Beseitigung der öconomischen und socialen Schäden nicht zu denken. Das ist aber, auch für die sanitären Verhältnisse von grösster Bedeutung.

Die Schulen der kaiserlichen rechtgläubigen Palästinagesellschaft.

Ueber die Einrichtung der hiesigen Volksschulen seien folgende Bemerkungen für einen Leserkreis vorausgeschickt, dem die Verhältnisse unbekannt sind.

Bei der überwiegenden Mehrzahl der Volksschulen besteht ein sogenannter Kindergarten. Diese Abtheilungen sind zum Theil recht stark

Digitized by Google

besucht. Die Mütter bringen die Kinder gerne, um dieselben zu Hause nicht beaufsichtigen zu müssen. In liberaler Weise werden zahlreiche bereits dreijährige, zuweilen noch jüngere Kinder in den Kindergarten aufgenommen. Aus dem Kindergarten werden die Kleinen alsdann in die unterste Classe übergeführt. Mag diese Einrichtung die Leitung, wie Beaufsichtigung der Schule auch erschweren, sie ist aber entschieden in hohem Maasse dankenswerth und zweckentsprechend. Mit der Erziehung zu Sauberkeit und Ordnung kann nicht früh genug begonnen werden; sie bildet das Fundament für jede hygienische Verbesserung.

Für den Unterricht sämmtlicher Kinder einer Dorfschule dient meist nur ein Schulraum. Die pädagogische Zergliederung in Classen und Gruppen, entsprechend den Kenntnissen, wie entsprechend dem vorzutragenden Lehrstoffe, ist keineswegs zugleich eine räumliche. Bei der Beurtheilung von Fragen der Schulhygiene ist dieses wohl zu berücksichtigen. Die Verbreitung von Augenerkrankungen durch Infection von Person zu Person wird hierdurch unleugbar begünstigt.

Die Schuluntersuchungen führte ich in folgender Weise aus: Mit den Jüngsten beginnend, besichtigte ich äusserlich genau beide Augen jedes einzelnen Kindes und notirte die pathologischen Befunde. Seitliche Beleuchtung und Augenspiegel kamen nur dann zur Verwendung, wenn Veranlassung dazu vorlag.

Sehschärfebestimmungen, wie Untersuchungen auf Kurzsichtigkeit, Weitsichtigkeit und unregelmässige Bauart des Auges konnten nicht ausgeführt werden.

Ohne Rücksicht auf die pädagogische Gruppirung in Classen und Gruppen habe ich für die wichtigste Erkrankung — das Trachom — mein Material in drei Gruppen nach dem Alter geordnet, je vier Lebensjahre umgreifend: 3—7, 7—11, 11—15jährige. Was jünger als 3 und älter als 15 Jahr war, konnte mit Rücksicht auf die Gesammtzahlen vernachlässigt werden, es gab deren nicht viele.

In den gemischten Volksschulen für Knaben und Mädchen habe ich die Geschlechter nicht besonders geschieden. Die Knaben waren meist die zahlreicheren.

Zur Beantwortung der Frage: welches Geschlecht hier zu Lande mehr an Trachom leidet und häufiger am Sehvermögen bleibend geschädigt wird? sind die Ergebnisse von Schuluntersuchungen nicht genügend.

Die Beobachtungen in den Ambulanzen geben auf obige Frage eine zuverlässigere Antwort.

In den folgenden Tabellen bringe ich die Ergebnisse meiner augenärztlichen Besichtigungen.

Digitized by Google

Die Schulen. Allgemeine Uebersicht. A. in Syrien.

Datum der Besichtigung	Nr.	Name des Schulortes	Art der Schule	Gesammtzahl der Schulkinder	Darunter Augenkranke	Von diesen leidend: an citrigem Catarrh	an Trachom	an verschiedenen anderen Erkrankungen		
23.—25. Sept.	1	Beyrut	Mädchenschule	191	66	35	26	14	Leucoma simplex . . .	1
									Leucoma adhaerens . .	1
									Pannus corneae . . .	3
									Hordeolum	2
									Strabismus convergens .	4
									Phthisis bulbi	1
									Phlyctaenae conj. bulbi .	2
	2	Beyrut	Gemischte Volksschule	102	42	26	11	8	Leucoma corneae simplex	1
									Leucoma adhaerens . .	2
									Pannus corneae . . .	2
									Trichiasis partialis . .	1
									Strabismus convergens .	1
									Phthisis bulbi	1
	3	Beyrut	Gemischte Volksschule	109	26	18	7	2	Pannus corneae	1
									Strabismus convergens .	1
	4	Beyrut	Gemischte Volksschule	30	13	9	4	2	Strabismus convergens .	1
									Phlyctaenae conj. bulbi .	1
26. September	5	Schuefat	Gemischte Volksschule	113	38	28	5	5	Entrop. palpebrae infer. (ohne Trachom) . . .	1
									Abscessus palpebrae . .	1
									Phlyctaenae conj. bulbi .	3
26. September	6	Sückelgarb	Gem. Volksschule	64	16	11	3	2	Cicatrix corneae adhaer.	2
27. September	7	Maallakazahlé	Knabenschule	43	12	8	3	4	Leucoma adhaerens . .	2
									Membrana pupill. persev.	1
									Entropium cicatriceum .	1
30. September	8	Damaskus	Mädchenschule	258	36	24	6	8	Pannus corneae . . .	1
									Maculae corneae . . .	2
									Strabismus convergens .	2
									Phlyctaenae	1
									Phthisis bulbi	1
									Nystagmus	1
2. October	9	Idede	Knabenschule	115	67	18	49	12	Pannus corneae . . .	4
									Maculae corneae . . .	5
									Leucoma corneae adhaer.	1
									Trichiasis palp. super. .	2

Digitized by Google

									Leucoma corneae . . . Phlyctaenae conj. bulbi . Phthisis bulbi	2 1 1
4. October	11	Katana	Knabenschule	37	28	8	20	4	Pannus corneae . . . Strabismus convergens . Corpus alienumis cornea	2 1 1
5. October	12	Chine	Gemischte Volksschule	104	40	8	30	6	Pannus corneae . . . Phlyctaenae conj. bulbi .	4 2
5. October	13	Katana	Türkische Knabenschule	43	17	9	8	—	—	
7. October	14	Maaruni	Knabenschule	17	13	5	8	—	—	
7. October	15	Maara	Knabenschule	40	17	7	10	3	Maculae cornea. . . . Phlyctaenae	1 2
7. October	16	Saidkaja	Knabenschule	62	33	14	17	4	Maculae corneae . . . Leucoma corneae . . .	2 2
8. October	17	Malljula	Knabenschule	54	27	17	9	1	Strabismus convergens .	1
9. October	18	Arbin	Gemischte Volksschule	27	15	6	7	2	Leucoma corneae totale . Phlyctaenae conj. bulbi .	1 1
9. October	19	Damaskus	Höhere Knabenschule	138	28	15	7	7	Maculae corneae . . . Chorioretinitis et cataracta consecutiva . . Strabismus convergens . Phlyctaenae	2 1 1 3
9. October	20	Damaskus	Knaben-Volksschule	225	46	32	11	9	Maculae corneae . . . Leucoma totale . . . . Leucoma adhaerens . . Phlyctaenae conj. bulbi . Chalazeon	4 1 1 2 1
10. October	21	Meidan	Mädchenschule	54	27	14	13	—	—	
10. October	22	Meidan	Knabenschule	159	50	17	28	8	Maculae corneae . . . Pannus corneae . . . Phlyctaenae conj. bulbi . Cataracta chorioidealis . Strabismus convergens .	2 1 3 1 1
Summa:	22	Schulen		*2010*	*677* (33,68 %)	*330* (16,41 %)	*301* (15 %)	*107*	Darunter reine Fälle ohne Complication 46 (2,28 %)	

Die Schulen. Specielle

Name des Schulortes	Art der Schule	Gesammtzahl der Kinder	Darunter Trachomkranke	Stadium der				
				3 bis 7 Jahr alte				
				I	II	II—III	III	Summa
Bedjala	Mädchenpension	35	*11*	—	—	—	—	—
Nazareth	Mädchenschule	122	*76*	12	10	18	7	*47*
Mjedel	Mädchenschule	13	*11*	—	2	—	—	*2*
Râme	Mädchenschule	44	*32*	9	6	1	2	*18*
Kefrjesif	Mädchenschule	28	*16*	2	5	—	1	*8*
Caifa	Mädchenschule	78	*21*	7	3	—	—	*10*
Bedjala	Gemischte Volksschule	160	*80*	17	13	8	1	*39*
Mallull	Gemischte Volksschule	17	*15*	7	5	2	1	*15*
Kana	Gemischte Volksschule	20	*20*	2	5	3	—	*10*
Torân	Gemischte Volksschule	20	*16*	4	1	1	—	*6*
Bkêa	Gemischte Volksschule	28	*22*	4	6	3	1	*14*
Baêne	Gemischte Volksschule	24	*17*	3	2	—	—	*5*
Schaab	Gemischte Volksschule	17	*13*	—	4	2	1	*7*
Berwe	Gemischte Volksschule	14	*8*	—	3	2	—	*5*
Caifa	Gemischte Schule der deutschen Colonie	103	—	—	—	—	—	—
Caifa	Gemischte Schule der lutherischen Gemeinde	34	*9*	—	—	—	—	—
Nazareth	Knabenschule	126	*73*	6	6	6	6	*24*
Nazareth	Knabenpension	39	*13*	—	—	—	—	—
Mjedel	Knabenschule	15	*8*	1	—	—	—	*1*
Rêne	Knabenschule	33	*27*	4	1	5	—	*10*
Esch-Djejerat	Knabenschule	11	*7*	1	1	1	—	*3*
Râme	Knabenschule	47	*27*	—	5	4	3	*12*
Kefrjesif	Knabenschule	38	*30*	3	3	1	3	*10*
Caifa	Knabenschule	30	*9*	—	—	—	—	—
Summa:	24 Schulen	*1096*	*561*	82	81	57	26	*246*

Digitized by Google

Trachomtabelle. B. Palästina.

Erkrankung in den Altersgruppen										Mit Hornhautpannus und Hornhauttrübungen in allen Gruppen zusammen
7 bis 11 Jahr alte					11 bis 15 Jahr alte					
I	II	II—III	III	Summa	I	II	II—III	III	Summa	
—	—	—	—	—	3	—	6	2	*11*	7
—	5	7	10	*22*	—	—	5	2	*7*	13
—	—	4	4	*8*	—	—	—	1	*1*	4
—	4	7	3	*14*	—	—	—	—	—	5
1	—	2	2	*5*	—	—	1	2	*3*	6
—	—	2	3	*5*	—	—	2	4	*6*	3
10	12	5	9	*36*	—	—	2	3	*5*	22
—	—	—	—	—	—	—	—	—	—	1
—	2	—	5	*7*	—	—	2	1	*3*	3
—	2	4	4	*10*	—	—	—	—	—	4
—	1	4	—	*5*	—	—	1	2	*3*	3
—	3	4	3	*10*	—	—	2	—	*2*	6
—	—	2	1	*3*	—	—	1	2	*3*	3
1	—	—	—	*1*	—	—	—	2	*2*	2
—	—	—	—	—	—	—	—	—	—	—
1	2	5	—	*8*	—	—	1	—	*1*	—
2	2	6	10	*20*	—	3	10	16	*29*	23
—	—	—	—	—	1	—	1	11	*13*	5
—	—	3	2	*5*	—	—	—	2	*2*	2
—	3	4	2	*9*	—	—	6	2	*8*	3
—	—	4	—	*4*	—	—	—	—	—	1
—	3	—	10	*13*	—	—	—	2	*2*	5
—	1	4	1	*6*	—	2	—	12	*14*	15
1	2	5	—	*8*	—	—	1	—	*1*	3
16	42	72	69	*199*	4	5	41	66	*116*	*139* (24,77 %)

Aus den Vorigen ergiebt sich folgende **Vergleichstabelle:**

In sämmtlichen Schulen Syriens fanden sich:

66,32 % Gesunde,
33,68 % Augenkranke, darunter 15 % Trachomkranke.

In den Stadtschulen Syriens fanden sich:

73,30 % Gesunde,
26,70 % Augenkranke, darunter 9 % Trachomkranke.

In den Dorfschulen Syriens fanden sich:

56,48 % Gesunde,
43,52 % Augenkranke, darunter 35,73 % Trachomkranke.

In Syrien fanden sich in den:

	Trachomkranke
Mädchenschulen	9 %,
gemischten Schulen	12,20 %,
Knabenschulen	19,64 %.

In Syrien:

Mädchenschulen.
Stadt: 7,12 % Trachomkranke,
Dorf: 24,07 % „

Gemischte Schulen.
Stadt: 9,13 % Trachomkranke,
Dorf: 16,0 % „

Knabenschulen.
Stadt: 10,00 % Trachomkranke,
Dorf: 30,00 % „

In sämmtlichen Schulen Palästinas fanden sich:

39,33 % Gesunde,
60,67 % Augenkranke, darunter 51,18 Trachomkranke.

In den Stadtschulen Palästinas fanden sich:

57,39 % Gesunde.
42,61 % Augenkranke, darunter 38 % Trachomkranke.

In den Dorfschulen Palästinas fanden sich:

26 % Gesunde,
74 % Augenkranke, darunter 64% Trachomkranke.

In Palästina fanden sich in den:

	Trachomkranke
Mädchenschulen	52,19 %,
gemischten Schulen	60,0 %,
Knabenschulen	57,22 %.

In Palästina:

Mädchenschulen.
Stadt: 48,50 % Trachomkranke,
Dorf: 58,33 % „

Gemischte Schulen.
Stadt: nicht vertreten,[1]
Dorf: 63,66 % Trachomkranke,

Knabenschulen.
Stadt: 48,72 % Trachomkranke,
Dorf: 68,75 % „

Die Tabellen beweisen, dass es in Palästina in jeder Beziehung sehr viel schlechter steht als in Syrien. In beiden Provinzen ist es in den Dorfschulen ebenfalls sehr viel schlechter als in den Stadtschulen. Weniger auffallend sind die Unterschiede zwischen den Mädchen-, gemischten und Knabenschulen in jeder Provinz.

[1] In der lutherischen gemischten Schule zu Caifa fanden sich 26,50 % trachomkranke Kinder.

Digitized by Google

Im Widerspruch mit meinen sonstigen Beobachtungen steht die Ueberzahl der trachomkranken Knaben in beiden Provinzen, wie in Stadt und Dorf. Es kann das ein Zufall sein, der sich durch die Ueberzahl der Knaben, wie durch Schwankungen, die bei jeder endemischen Krankheit vorkommen, erklären lässt.

Besonders dürften die speciellen Trachomtabellen interessiren, da aus denselben zu ersehen ist, wie häufig bereits im frühen Kindesalter die Krankheit beginnt und abläuft — was ich im vorausgeschickten klinischen Berichte bereits besonders hervorhob.

Was die Miterkrankung der Hornhaut betrifft, so habe ich zum „Pannus corneae" auch alle die leichten Fälle gezählt, wo eben nur ein Pannussaum am oberen Rande der Hornhaut sichtbar war. Letzteren Befund habe ich im klinischen Berichte genauer beschrieben. Hierzu rechnete ich dann noch alle die Fälle, wo bei bestehendem Trachom oberflächliche Hornhauttrübungen sichtbar waren. Unzweifelhaft sind aber nicht alle Hornhauttrübungen durch das bestehende Trachom hervorgerufen worden. Um nicht in den Fehler zu verfallen, die Verhältnisse günstiger zu schildern, als dieselben thatsächlich waren, zog ich es vor mit den ungünstigeren Zahlen zu rechnen.

So fand ich für Syrien 12,62 % Miterkrankung der Hornhaut in allen Stadien der Trachomerkrankung zusammen genommen.

In gleicher Weise für Palästina 24,77 % Miterkrankung der Hornhaut. Berücksichtige ich aber nur diejenigen Befunde, welche ich als „Pannus corneae" in meine Listen eintrug, dann ergiebt sich für Syrien 6 % und für Palästina 9,62 % Hornhauterkrankung in Folge von Trachom während des Schulpflichtalters.

Das sind Verhältnisse ungleich günstiger gegen die unsrigen im Norden. Ich bestimmte in Dorpat: Pannus im I. Stadium bis zu 33 %, im II. bis zu 74 %, im III. bis zu 47 %. Hornhauttrübungen im I. Stadium des Trachoms bis zu 21 %, im II. bis zu 26 %, im III. bis zu 60 %.

Das nach Innen wachsen der Lidhaare (Trichiasis) beobachtete ich in trachomkranken Augen in Syrien drei Mal und in Palästina sechs Mal. Bei uns (Dorpat) findet sich diese Complication im II. Stadium bereits in 17 % und im III. Stadium bis zu 44 %.

Was ich an den Augen der Schulkinder sonst noch fand, ist in den beiden ersten Tabellen genau angegeben. Die Befunde sind weder auffallend zahlreich, noch mannigfacher Art.

Gesellschaftsberichte.

1) Bericht über die 25. Versammlung der Ophthalmologischen Gesellschaft. Heidelberg 1896. Unter Mitwirkung von E. v. Hippel und A. Wagenmann redigirt durch W. Hess und Th. Leber.

1. Sitzung am 6. August, Nachmittags.

Vorsitzender: Swanzy (Dublin).

1. Ueber die Anwendung des Emmerich-Scholl'schen Krebs-Serums und des Formols bei inoperablen Augengeschwülsten, von A. Nieden (Bochum).

Nieden versprach sich von der Anwendung des Krebs-Serum grosse Vortheile für die Behandlung inoperabler Augengeschwülste, zumal er selbst bei Fällen von Iridochorioiditis durch intercurrentes Kopf-Erysipel Spontanheilung in 3 Wochen beobachtete (Centralbl. f. A. 1885. S. 20). Doch wandte er das Serum in einem Falle von Recidiv von Melanosarcom und von Gliosarcom ohne jeden Erfolg an. Bei letzterem trat rasch darauf jauchiger Zerfall ein, dem Anwendung von 5—10 % Formollösung durch trockene Gangränescirung Einhalt that. Das Formol ist von allen bekannten Mitteln das beste, das auf die Rückbildung von Neoplasmen einen Einfluss zeigt.

2. Ueber einige bisher nicht gekannte Ortsveränderungen der menschlichen Linse während der Accommodation, von C. Hess (Marburg).

Hess beobachtete entoptisch die Veränderungen seines Linsenspectrums während der Accommodation, indem er besonders auf die Lageveränderungen eines kleinsten centralen Pünktchens achtete. Er fand, dass die Linse bei der Accommodation in dem schlaff gewordenen Zonularraume, lediglich ihrer Schwere folgend, nach unten sinkt. Den Beweis für diese Auffassung erbrachte die Beobachtung, dass die Linse bei verschiedener Kopfhaltung stets auf die nach unten gelegene Seite fällt.

Die Ortsveränderungen betrugen $^1/_5$—$^1/_4$ mm, bei maximaler Eserinwirkung fast $^1/_2$ mm.

Des weiteren stellte Hess fest, dass der Nahepunkt bei nach vorn gesenktem Kopfe durchschnittlich 0,15 mm näher am Auge liegt, als bei nach rückwärts geneigtem Kopfe. Im nichtaccommodirten Auge ändert die Linse bei Aenderung der Kopfhaltung ihre Lage nicht merklich. Hess erklärt dadurch die Theorien von Schön und Tscherning über Krümmungsvermehrung der Linse durch vermehrte Zonularspannung für endgiltig widerlegt.

3. Zonularspannung und Linsenform, von A. Crzellitzer (Heidelberg).

Gegenüber der Helmholtz'schen Theorie, dass der Scheitelradius der Linse während der Accommodation durch Erschlaffung der Zonula kleiner wird, behauptet Tscherning, dass dies durch Zug an der Zonula geschehe.

Zur Lösung dieses Widerspruchs stellte Crzellitzer Versuche über die Wirkung veränderter Zonularspannung auf die Linse an. Er brauchte dazu 3 Methoden.

Digitized by Google

1. Erhöhung des Drucks im Glaskörper, wodurch Linse sammt Aufhängeapparat nach vorn getrieben und stärker gespannt wird,

2. Verminderung des Drucks in der vorderen Kammer, die dasselbe durch Ansaugung von vorn erreicht,

3. Befestigung der Zonula auf einem Ringe und Ausdehnung dieses Ringes; hierzu construirte er später einen besonderen „Linsenspanner". Während nun in der Ruheform die Oberfläche der Linse stets ein Ellipsoid darstellte mit stärkster Krümmung am Scheitel, ergaben alle 3 Methoden übereinstimmend, dass durch Zug an der Zonula die Krümmung am Scheitel zunimmt, am Rande abnimmt, also ein Hyperboloid entsteht. Crzellitzer untersuchte ausser der Mitte andere Punkte des horizontalen Meridians und beobachtete dabei, dass die Krümmungszunahme 15° zu beiden Seiten des Scheitels sich erstreckte, hier eine indifferente Zone lag, in der Randzone dagegen durch Zug der Zonula Abflachung eintrat. Die Versuche wurden an Kalbs- und Rindsaugen angestellt. Crzellitzer schliesst daraus, dass die Helmholtz'sche Theorie von der Abflachung der Linse durch Spannung der Zonula fällt, da er das Gegentheil beobachtete, es sei denn, dass man annimmt, die Elasticität der Menschenlinse sei eine ganz andere, als die des Rindes.

Ein anderer Beweis wurde an einer Rindslinse geführt, die das Bild eines fernen Gegenstandes entwarf. Dieses Bild rückte beim Anspannen der Linse näher an letztere heran, die Brennweite wurde also kleiner.

Discussion. Hess weist auf die grossen Unterschiede im Accommodationsmechanismus zwischen menschlichem und Säugethierauge hin.

Sattler fügt hinzu, dass bei allen Säugethieren, ausser den Anthropoiden, der Müller'sche Muskel fehlt.

Crzellitzer bemerkt, dass die Veränderungen fast ausschliesslich die Vorderfläche der Linse betrafen.

4. Ueber Netzhautdegeneration durch Eisensplitter, von E. v. Hippel (Heidelberg).

Im Anschluss an frühere Beobachtungen konnte v. Hippel in einem neuen Falle beobachten, dass bei Anwesenheit eines Eisensplitters im Glaskörper die nicht abgelöste Netzhaut degenerirte. Als Symptome dieser Netzhautdegeneration sieht er an: 1. Herabsetzung der Sehschärfe im Missverhältniss zum objectiven Befunde, 2. concentrische Gesichtsfeldeinengung, 3. Hemeralopie, 4. Farbenstörung.

Er stellte 45 Fälle aus der Literatur zusammen, in denen jedoch stets nur die beiden ersten Symptome berücksichtigt waren. Danach hält er in 8 Fällen die Degeneration für sehr wahrscheinlich, in 2 Fällen für möglich. Die Grösse des Splitters scheint dabei unerheblich, dagegen war in allen Fällen, wo es zur Degeneration kam, der Splitter entweder frei oder nur unvollständig umhüllt. Eine feste Umhüllung giebt einen guten Schutz, sie ist als Produkt einer entzündlichen Reaktion anzusehen, die bei aseptischen Splittern fehlt.

Als Frühsymptom der Netzhautdegeneration beruhend auf Siderosis retinae stellt v. Hippel Hemeralopie fest. Discussion: Hirschberg bestätigt dies durch eine eigne Beobachtung und fügt den 4 Formen der Sehstörung nach Eindringen eines Eisensplitters als fünfte chronisches Glaucom hinzu, durch welches Augen 20 Jahre nach der Verletzung erblindeten trotz regelrechter Iridectomie.

Vossius berichtet über einen Fall, in welchem Netzhautdegeneration ohne Funktionsstörung, insbesondere Hemeralopie, beobachtet ist.

Digitized by Google

Dor berichtet über Heilung von Netzhautablösung durch Ruhelage, Heurteloup, Anwendung von Cauterien in der Gegend der Ablösung auf die Conjunctiva, ferner subcutane NaCl-Injectionen. Im Bezirk der früher abgelösten Netzhaut bleibt meist Hemeralopie bestehen.

5. Ueber die Retinitis proliferans, von W. Goldzieher (Budapest).

Goldzieher weist auf die Seltenheit der Ret. prolif. gegenüber der Häufigkeit der Blutungen der Netzhaut hin, vor allem auf die Häufigkeit der Fälle von Ret. prolif., in denen niemals eine Erkrankung der Blutgefässe oder eine Hämorrhagie verzeichnet werden konnte und bestreitet, dass die Ret. prolif. ausschliesslich Blutungen ihre Entstehung verdankt.

Ganz ähnliche Bilder wie bei dieser Erkrankung beobachtet man bei syphilitischer Erkrankung der Retinalgefässe und nach Traumen, bei denen Goldzieher anatomisch nachweisen konnte, dass es sich um entzündliche Wucherungen der Aderhaut handelte.

Nach der Ansicht des Vortr. ist die Ret. prolif. bedingt durch einen circumscripten Neubildungsprocess, der von den Müller'schen Stützfasern ausgeht und zur Bildung glashäutiger Membranen führt, die mit den Verdickungen der Membr. limitans zusammenhängen und fächerförmig den Glaskörper durchsetzen.

6. Die „Hutchinson'sche Veränderung“ des Augenhintergrundes, von W. Goldzieher (Budapest).

Goldzieher erklärt, dass die von ihm unter diesem Namen 1885 beschriebenen Netzhauterkrankungen identisch mit der Ret. circinata Fuchs seien. Es handelt sich um eine durch Gefässerkrankung eingeleitete Gewebsdegeneration der inneren Netzhautschichten, vergleichbar mit der weissen Erweichung des Gehirns. Bei allen Kranken war Atheromatose nachweisbar.

Die charakteristischen weissen Flecken gingen stets den Blutungen voraus.

7. Ueber eine wenig bekannte Form von Netzhauterkrankung in Folge von Circulationsstörungen, von Aug. Siegrist (Bern).

Siegrist berichtet über einen Fall, der von Welters früher als Ret. circinata beschrieben wurde.

Vortr. beobachtete, wie sich in der Retina der Patientin unter Einwirkung von Punktionen der vorderen Kammer oder von Digitalis grosse helle Herde, die besonders in der Maculargegend sassen, in einzelne kleinere Schollen, zum Teil in feinste Tröpfchen auflösten.

Es bestand Mitralinsufficienz und starke allgemeine Herzinsufficienz.

In Uebereinstimmung mit Fuchs zweifelt Siegrist an der Richtigkeit der Diagnose Ret. circinata, er hält Circulationsstörungen der Netzhaut für vorliegend und fasst die weissen Figuren als Ausdruck von Netzhautödem auf.

Discussion: Mellinger beobachtete den berichteten Fall früher. Ein Vitium cordis war nicht vorhanden, der Befund blieb während der Beobachtung stets unverändert.

Leber bezieht die weissen Flecke auf Einlagerung von Fettkörnchenzellen.

8. Ueber maculare Sehnervenatrophie bei Diabetes, von H. Schmidt-Rimpler (Göttingen).

Nach des Vortr. Erfahrung ist retrobulbäre Neuritis mit folgendem centralen Scotom bei Diabetes verhältnissmässig häufig. Unter 140 Fällen diabetischer Augenerkrankungen fand er den Sehnerven 24 Mal erkrankt.

Digitized by Google

Sonstige diabetische Symptome können ganz fehlen. Der Urin muss häufig und zu verschiedenen Tageszeiten untersucht werden, da er zeitweilig Zucker nicht zu enthalten braucht. Anfangs bezieht sich das Scotom nur auf Farben. Oft findet sich Hyperämie des Sehnerveneintritts und leichte Gewebstrübungen, schliesslich bildet sich die blasse Verfärbung der macularen Partie heraus.

Discussion: Leber bestätigt die Mittheilungen des Redners. Er weist auf die Schwierigkeit der Differentialdiagnose mit Intoxicationsamblyopien hin. Er sah die Erkrankung nur bei Männern.

Hirschberg sah sie auch bei einer Dame, bei der jeder Verdacht auf Tabaks- oder Alkoholmissbrauch ausgeschlossen war.

9. Ueber Hyalitis und genuine Uveïtis, von M. Straub (Amsterdam).

Straub wünscht die Unterscheidung von Fällen, in denen der Glaskörper, und wo der Ciliarkörper selbst entzündet ist, als Hyalitis und Uveïtis.

Ausser theoretischen Erwägungen sprechen auch pathologisch-anatomische Befunde dafür, auch die Resultate von Thierexperimenten, wie sie Straub anstellte.

Er erzielte 3 Fälle von Uveïtis ohne Complication mit Hyalitis.

10. Die anatomische Grundlage der Pseudogliome, von R. Greef (Berlin).

Greef befürwortet den Begriff Pseudogliom auf Fälle zu beschränken, in denen durch einen entzündlichen Process in der Chorioidea ein Exsudat abgesondert wird, welches die Netzhaut buckelförmig vorwölbt und so ganz das Bild des echten Glioms hervorruft.

Die anatomische Unterscheidung ist am leichtesten bei frischer Untersuchung.

Die Gliome sehen aus wie weiche grau-weisse Gehirnmasse, die schon makroskopisch charakteristische Merkmale zeigt. Beim Pseudogliom entleert sich beim Anschneiden eine Menge trüber citronengelber Flüssigkeit, in der Cholestearinkrystalle glitzern. Die Buckel behalten ihre Form, da ihrer Oberfläche eine Art Membran aufliegt. Die Aetiologie der Chorioiditis ist verschieden.

Discussion: Hirschberg erklärt die Färbung in den entzündlichen Fällen des sog. Pseudogliom für eine mehr gesättigte in's gelbgrünliche ziehende.

Er wie Leber warnen vor Probepunctionen. [Vgl. Berliner med. Gesellsch. 1897, 26. Mai.]

11. Schwammkrebs der Iris-Hinterschicht, von J. Hirschberg (Berlin).

Vgl. Originalartikel, Centralbl. f. prakt. Augenheilkunde 1896. S. 289.

2. Sitzung am 7. August, Vormittags.

Vorsitzender: Hirschberg (Berlin).

12. Ueber die elastischen Fasern der Sclera, von H. Sattler (Leipzig).

Sattler färbte die elastischen Fasern der Sclera electiv und fand einen grossen Reichthum der Lederhaut an elastischen Fasern, die meist ausserordentlich fein sind. Sie verlaufen immer mit den Fibrillenbündeln der Sclera, theils

Digitized by Google

an der Oberfläche, theils im Inneren derselben, sind gestreckt oder leicht gebogen. Anastomosen und Theilungen kommen nicht vor.

An der Grenze lockeren Bindegewebes werden die Fasern gröber und stärker wellenförmig.

13. Operatives zur Thränensackexstirpation, von H. v. Hoffmann (Baden-Baden).

v. Hoffmann empfiehlt zur Sicherung der Star-Operationen vor Infection durch Thränensackeiterung die Exstirpation des Thränensacks mitsammt der Thränencanälchen vom Conjunctivalsack her.

14. Versuche einer Radicaloperation umschriebener Lederhautectasien, von O. Schirmer (Greifswald).

In Fällen von ausgebildetem Scleralstaphylom war bisher nur die Enucleation in Frage. Vortr. erzielte gute Resultate durch Radicaloperation. Abtragung des ganzen Staphyloms bis an die äussersten Grenzen, Abtragung einer entsprechenden Menge Glaskörpers. Die Schnitte müssen so angelegt sein, dass die Scleralnarbe überall von intacter Bindehaut bedeckt ist zwecks Verhütung von Infection. Naht mit Silberfäden. Nach Heilung der Sclera Entfernung der Naht durch Einschnitt in die Bindehaut.

15. Beiträge zur Aetiologie der Bindehautentzündungen, von Th. Axenfeld (Breslau).

Die Conjunctivitis simplex umfasst viele bacteriologisch verschiedene Krankheitsgruppen, deren Epidemiologie zu untersuchen Axenfeld anregt. Er selbst beobachtete in Marburg Pneumokokken-Conjunctivitis, die oft das Bild einer Conj. eczematosa (phlykt.) darbot.

Im Stadium der vermehrten Absonderung sind Pseudomembranen nachweisbar. In diesen oder in Secretflocken fanden sich stets Pneumokokken. Die Krankheit ist ausgesprochene Kinderkrankheit. Die Contagiosität ist zweifelhaft, es gehört zur Uebertragung mindestens ausgesprochene Disposition.

Zur Erklärung der Epidemien nimmt Axenfeld an, dass die normaler Weise in der Conjunctiva befindlichen Kokken durch eine auf viele gleichzeitig wirkende klimatische oder andere Schädlichkeit zu Krankheitserregern werden.

16. Ueber die Pathologie des Trachoms, von Prof. Th. Leber (Heidelberg).

Trotz zahlreicher Untersuchungen ist die Ursache des Trachoms noch unbekannt. Leber untersuchte die Trachomfollikel und konnte dort und überhaupt in dem Gewebe der Bindehaut Bacterien nicht sicher nachweisen. Er macht auf das Vorkommen von grossen Zellen aufmerksam, welche eigenthümliche Körperchen von Haubenform einschliessen.

Leber dachte zuerst daran, die Gebilde für Trachom-Parasiten zu halten, fand sie aber später auch in normalen Lymphfollikeln. Die Körperchen sind von Villard beschrieben und als Phagocyten aufgefasst worden.

Discussion: Schmidt-Rimpler glaubt, dass das infectiöse Bacterium in dem ansteckenden Secret sitzen muss.

Sattler bestreitet, dass in der normalen Bindehaut der Menschen Follikel vorkommen.

Axenfeld hat sich mit einem Follikel von Conj. folliculosa mit Erfolg geimpft.

Digitized by Google

17. a) Ueber Pilzrasen auf der Bindehaut, von Ernst Fuchs (Wien).

Fuchs fand in 4 Fällen Pilzrasen auf der Oberfläche der Bindehaut, meist am convexen Rande des Tarsus. Die Untersuchung Gruber's ergab, dass die Pilze zur Gruppe der Streptothrix-Arten gehörten, zu denen auch die Actinomyces zu rechnen sind. Als Fortsetzung der Pilzrasen unter die Bindehaut fanden sich Concremente, die von Epithel umwachsen waren.

b) Ueber Transfixion der Iris.

Bei Seclusio pupillae mit Vortreibung der Iris sticht Fuchs ein schmales Graefe'sches Messerchen im äusseren Hornhautrande ein und führt es durch die vorgetriebene Iris hindurch zur Contrapunktionsstelle im inneren Hornhautrande. Dadurch wird die Iris durchlöchert und die Communication beider Kammern wieder hergestellt.

18. Ueber einen Fall von Cystenbildung in der Conjunctiva der oberen Augenlider, von A. Vossius (Giessen).

Cysten der Bindehaut sind bisher nur an der Conj. bulbi und den Uebergangsfalten beobachtet worden. In Vossius' Fall fand eine Cystenbildung aus den den Henle'schen Drüsen analogen Einstülpungen der Conjunctiva an symmetrischen Stellen der Conj. tarsi statt. Die Cysten waren von Cylinderepithel mit Becherzellen ausgekleidet und enthielten feinkörnigen Detritus.

19. Ueber den Erreger des acuten epidemischen Augencatarrhs (Schwellungscatarrh), von Th. Gelpke (Karlsruhe).

Gelpke beobachtete in zwei Schulen bei Karlsruhe eine Epidemie von Schwellungscatarrh. Der Verlauf war gutartig. Im Secret wurden Bakterien gefunden, die Gelpke nach seinen Impfungen für pathogen hält; sie ähneln den Xerosebacillen.

Discussion: Peters hält die Bacillen nach der Beschreibung für ähnlich den Bacillen von Morax.

v. Hippel wendet sich gegen das experimentelle Einimpfen von Bakterien auf Menschenaugen.

20. Ueber die Anwendung des Cocaïns bei glaucomatösen Zuständen, von Arthur Groenouw (Breslau).

Die Anwendung des Cocaïns bei Glaucom wird meist als schädlich verworfen. Vortr. sah nun von Cocaïn in einigen Fällen gute Wirkung. Wenn es auch schwächer wirkt als das Eserin, hat es doch oft bei längerem Gebrauch Vorzüge, da das Eserin manchmal Schmerzen verursacht und die Bildung von Synechien veranlasst.

Das Cocaïn empfiehlt sich auch für Ungeübte in zweifelhaften Fällen.

Discussion: Schmidt-Rimpler sah nach Eserin Schmerzen und in einem Falle von chronischem entzündlichen Glaucom sogar einen acuten Anfall ausbrechen.

Schirmer beobachtete dasselbe von Eserin und gute Wirkung des Cocaïns.

Wagenmann beobachtete nach Cocaïn das Ausbrechen eines acuten Anfalls.

Digitized by Google

3. Sitzung am 8. August, Vormittags.

Vorsitzender: Mayweg (Hagen).

21. Ueber Keratitis parenchymatosa, von Ernst Pflüger (Bern).

Pflüger stellt die Hypothese auf, dass viele Infectionskrankheiten, welche in gewissen Fällen zu einer Uveïtis führen, unter besonderen Umständen eine Keratitis parenchymatosa verursachen können.

Zur Stütze derselben berichtet er über parenchymatöse uveïtische Keratitis, die sich bei Ziegen auf Grund einer allgemeinen Infectionskrankheit (Agalactia) bildet und sich von der beim Menschen nach Infectionskrankheiten nur durch Bildung von Geschwüren (traumatisch?) und schwarze Pigmentirung der Hornhaut unterscheidet.

Zweitens bringt er das Auftreten von Uveïtis und uveïtischen Hornhautentzündungen in Beziehung zu gleichzeitig bestehenden chronischen Hautkrankheiten.

Drittens bespricht er drei verschiedene Formen von Keratitis parenchym. nach Influenza, die er in mehr als 30 Fällen beobachtete.

Discussion: Wagenmann beobachtete Ker. parenchym. bei Bären.

Hirschberg wünscht von der typischen diffusen Hornhautentzündung mit Lues als Hauptursache die nicht typischen Fälle abgetrennt. Er weist auf die Infection der Kinder mit Syphilis durch Ammen hin.

22. Einiges über Augenerkrankungen bei Gicht, von A. Wagenmann (Jena).

Die Beziehungen der Gicht zu Augenerkrankungen beanspruchen vollste Aufmerksamkeit.

Die Gicht kann zu serös-plastischen Entzündungen der Augenhäute führen ohne oder mit Harnsäure-Ablagerung, so Scleritis, Iritis, Knoten zwischen Aderhaut und Netzhaut. Eine zweite Gruppe von Augenerkrankungen wird indirect durch Gicht verursacht und zwar durch Veränderung des Gefässapparates im Sinne frühzeitiger Atheromatose. Hierher gehören recidivirende Glaskörpertrübungen, Retinitis haemorrhagica, gewisse Formen von Hornhautentzündung mit sclerosirendem Charakter.

In einigen Fällen fand Vortr. Zusammenhang von Gicht und Glaucom.

Discussion: Pflüger bestätigt die Beobachtungen voll.

Hirschberg hebt zwei Erkrankungen bei Gicht besonders hervor: 1. Glänzende, offenbar anorganische Ablagerungen rings um den gelben Fleck, 2. heftige wiederkehrende Regenbogenhaut-Entzündung bei jungen Leuten mit ererbter Gicht.

Horstmann macht auf den Zusammenhang der bandförmigen Keratitis bei sonst gesunden Augen mit Gicht aufmerksam.

23. De l'importance de la thérapeutique locale dans les iridochorioïdites infectieuses, sympathiques et autres, par A. Darier (Paris).

Vgl. Referat des Augustheftes von „La clinique ophtalmologique“.

24. Ueber Transplantation brückenförmiger Bindehautlappen bei ausgedehnter Hornhautverschwärung mit Irisvorfall, von L. Weiss (Heidelberg).

Um in Fällen von grossen Hornhautgeschwüren mit Irisvorfall der drohenden Staphylombildung vorzubeugen, bedeckt Weiss den Substanzverlust der Hornhaut

Digitized by Google

ausgiebig durch einen brückenförmigen Hornhautlappen. Dieser heilt glatt an, das Geschwür reinigt sich darunter rascher, die Iris legt sich flach an.

25. Wiederherstellung der Function bei einer 6 Jahre alten Embolia art. centr. retinae, von A. Alexander (Aachen).

Alexander beobachtete einen 51jähr. Mann mit Hypertrophia cordis, der mit frischer Embolia art. centr. ret. des rechten Auges zu ihm kam und auf dem linken Auge das Bild einer alten Embolie darbot, durch die er 6 Jahre vorher erblindet war.

Unter dem Einfluss eines starken Digital-Infuses gewann, während das rechte Auge blind blieb, das linke eine Sehschärfe von $^1/_2$ der normalen. Nach des Vortr. Auffassung ist dies damit zu erklären, dass es sich bei der vor 6 Jahren erfolgten Embolie nur um partiellen Verschluss der Art. centr. ret. handelte und die geringe Blutmenge nur ausreichte, den Zerfall der Netzhaut zu verhüten.

Durch den Digitalis-Infus war eine grössere Blutmenge in das Gefäss gepresst, welche die Function wieder herstellte.

26. Beitrag zur hochgradigen Myopie, von V. Fukala (Wien).

Fukala schlägt vor, Ametropien bis 8 D wie bisher zu benennen, bei höheren Myopiegraden dagegen die Entfernung des Glases vom Hornhautscheitel als erheblich in Rechnung zu ziehen und ausser der Nummer des Correctionsglases für parallele Strahlen (Z. oder Corrgl.), diese Distanz (D.) anzugeben.

Am zweckmässigsten ist es, als D. stets 10 mm zu benutzen, es braucht dann nur, wenn die Gläser in anderer Entfernung vorgehalten werden, dies besonders angegeben zu werden.

Die Distanz des Glases vom Hornhautscheitel zu messen empfiehlt sich, weil dies im Gegensatz zum Knoten- und Hauptpunkt ein Ort ist, der gesehen wird und directer Messung zugänglich ist.

Ferner schlägt er vor, bei allen Berechnungen das Helmholtz'sche schematische Auge zu Grunde zu legen, da die Mittelwerthe von Donders und Listing zu ungenau sind.

27. Die Vorlagerung des Musc. levator palpebrae superioris mit Durchtrennung der Sehne, von Hugo Wolff (Berlin).

Nach geeignetem Hautschnitt legt Wolff durch Zurückpräpariren der Lidhaut den palpebralen Theil des M. orbicularis frei. Aus der Mitte wird dann eine circa 1 cm breite Falte des Orbicularis plus der darunter gelegenen Sehne des Levator mit der Pincette gefasst und an beiden Seiten mit zwei Scheerenschlägen isolirt. Die isolirte Portion wird auf zwei Schielhaken gelagert, nun der Muskel unterbunden, durchtrennt und an der Insertionslinie wieder angenäht nach dem Schweigger'schen Princip für die geraden Augenmuskeln. Einfacher ist es, den Levator von der Conjunctiva her aufzusuchen. Hierzu wird das Lid doppelt umgestülpt, eine horizontale Falte der Conjunctiva aufgehoben, durchtrennt und von hier aus die Conjunctiva unterminirt, die Conjunctivallappen zurückgeklappt. Aus der Mitte des Musc. Mülleri wird eine ca. 1 cm breite Portion mit oder ohne die darunter gelegene Levatorsehne gefasst. In gewünschter Entfernung vom convexen Tarsalrand wird unterbunden, durchtrennt und dann an dem am Tarsalrand stehen gebliebenen Stück wieder angenäht.

Digitized by Google

Die Operation ist verwendbar für hohe Grade congenitaler Ptosis und auch bei paralytischer Ptosis, da durch sie die Verbindung zwischen Levator und Rectus superior angespannt und die Wirkung des letzteren auf das Oberlid übertragen wird.

28. Einiges zur Flüssigkeitsbewegung im Auge, von R. Ulrich (Strassburg i. Els.).

Ulrich schliesst aus Experimenten, dass durch die Irisperipherie Filtration, nicht nur Diffusion stattfindet; ferner dass Kammerwasser auch durch die Membr. Descem. dringen kann.

Discussion: Leber hält die Experimente wegen ihrer Anordnung nicht für beweiskräftig.

29. Ueber mildere und gutartige metastatische Augenentzündung, sowie über doppelseitige Thrombose bei allgemeiner Sepsis, von Th. Axenfeld (Breslau).

Dass durch die im Blut allgemein vertheilten Toxine, ohne locale Ansiedelung der Mikroorganismen selbst, bei Septicopyämischen eitrige innere Augenentzündungen entstehen sollen, widerspricht bisher allen Erfahrungen der Bakteriologie. Durch locale Ansiedelung septischer Organismen können auch verhältnissmässig leichte Veränderungen hervorgerufen werden, so in einem Falle Axenfeld's Herde ähnlich wie bei Ret. albuminurica und Chorioid. disseminata.
Die im Blut gelösten septischen Toxine bewirken in erster Linie degenerative, weniger entzündliche Veränderungen. So fand Axenfeld bei einem an hämorrhagischer Sepsis gestorbenen Manne auf der einen Seite eine frische Blutplättchenthrombose der Vena centr. ret., auf dem anderen Auge einzelne hyaline Thromben in den Netzhautcapillaren und beiderseits Thrombosen der Aderhautcapillaren. An eine örtliche Bakterienansiedelung war nicht zu denken, die Thrombosen waren als marantische aufzufassen.
Axenfeld zieht den Befund zur Erklärung der Doppelseitigkeit bei eitriger metastatischer Ophthalmie heran, da die Thrombose die Ansiedelung septischen Materials erleichtere.

30. Ein Fall von Mikrophthalmus congenitus, von A. Vossius (Giessen).

Vossius beschreibt einen Fall, in welchem die Verkleinerung des Auges auf entzündliche Veränderungen während des fötalen Lebens zurückzuführen ist.

31. Ueber einen neuen Netzhautreflex, von T. Inouye (Japan).

Vgl. Originalmittheilung Centralbl. f. pr. Augenheilk. 1896, S. 202.

32. Ein Fall von Veränderungen des Augenhintergrundes durch Filixvergiftung, von T. Inouye (Japan).

Bild der Retinitis albuminurica.

33. Ueber excentrische Bildung des Linsenkerns und die Histologie des Lenticonus posterior, von C. Hess (Marburg).

In vielen Fällen verdankt der Lenticonus post. wesentlich einer Verlagerung des Kerns gegen den hinteren Pol seine Entstehung. Hess hat den sicheren Nachweis führen können, dass es in einer offenbar sehr frühen Embryonalperiode in den untersuchten, im Uebrigen ganz normalen Augen zu einer Ruptur der

Digitized by Google

hinteren Linsenkapsel gekommen war und dass durch diese Kapselöffnung ein grosser Theil der später gebildeten Linsenfasern herauswächst, die sich auf der Aussenfläche der Kapsel zu einem kernähnlichen Gebilde entwickeln.

Demonstrations-Sitzung am 7. August, Nachmittags.

Vorsitzender: Schirmer (Greifswald).

1. Denig: Ortsveränderungen von Fremdkörpern in der vorderen Kammer von Kaninchen.

2. Demonstration eines Skiaskops.

3. Weiss: Vorstellung eines Patienten, bei welchem mittelst der Krönlein'schen Operationsmethode ein retrobulbärer Tumor mit Erhaltung des Auges entfernt wurde.

4. Königshöfer: Ein Fall von willkürlicher Beweglichkeit des linken Auges in horizontaler Richtung bei Primärstellung des rechten Auges.

5. Axenfeld, 6. v. Hippel jun.: Demonstrationen zu den Vorträgen.

7. Uhthoff: Demonstration eines Keratoskops.

8. Sattler: Demonstration zu seinem Vortrage.

9. Thier: Demonstration eines Falles von Cyclitis foetalis.

10. Vossius, 11. Gelpke: Demonstrationen zu den Vorträgen.

12. Leber: Demonstration von Präparaten zu dem Vortrage über die Pathologie des Trachoms, sowie Demonstration eines Filtrationsmanometers.

13. Dimmer: Demonstration eines Skioptikon.

14. Wolff: Demonstration. a) Anatomische Präparate betreffend: 1. Anatomie der Levatorinsertion, 2. topographische Anatomie des doppelt umgestülpten Oberlides.

b) Skiaskop mit selbstthätigen Spiegelapparat.

c) Electrisches Ophthalmoskiaskop.

15. Franke: Präparate von in den Bindehautsack verpflanzter Haut, die unverändert bleibt.

16. Adler: Ueber Wechsel- und Verwechslungs-Sehproben.

17. Schmidt-Rimpler: Zur Semidecussationsfrage. Demonstration von Präparaten des Dr. Cramer.

Präparate, welche von einem Manne stammen, der 13 Jahre vor dem Tode Phthisis des rechten Bulbus acquirirte. Im rechten Opticus sind alle Fasern atrophirt, der linke ist normal. Die Atrophie setzt sich vom rechten Opticus durch das Chiasma in beide Tractus fort.

18. Darier: Das Suprarenalextract in der Augenheilkunde.

Durch dieses Extract wird ein constringirender Einfluss auf die Gefässe der Conjunctiva ausgeübt und dadurch z. B. das Cocaïn bei Hyperämie zur Wirkung gebracht.

19. Dor: Ergänzung zu seinen Mittheilungen über seine Heilungen von Netzhautablösung.

20. Bahr: Vorstellung eines Falles von eigenartiger Muskelanomalie eines Auges.

Von einem Rectus ext. war links keine Andeutung vorhanden, der Internus inserirte in seiner Hauptmasse 12 mm vom Hornhautrande entfernt. Dadurch entstanden „Retractionsbewegungen" des Bulbus.

Spiro.

Digitized by Google

2) Gesellschaft der Charité-Aerzte.

Sitzung vom 16. Mai 1895.

Ein Fall von congenitaler partieller Oculomotoriuslähmung, von König.

Es handelt sich um eine 16jährige Patientin, die von gesunden Eltern stammt und sofort nach der Geburt schielte. Pat. ist Idiotin mit mikrocephalem Schädel und leidet an cerebraler Rindenlähmung. Die Augen sind maximal divergent gestellt und können nur ganz wenig bewegt werden. Es besteht ausserdem leichte Pupillendifferenz mit normaler Lichtreaction. Der Levator palpebrae functionirt normal. Als Ursache der angeführten Augensymptome wird eine Entwickelungshemmung im Kern des Oculomotorius angenommen.

Sitzung vom 25. Juli 1895.

Gedächtnissrede auf A. v. Graefe aus Anlass der 25. Wiederkehr seines Todestages, von Senator.

Sitzung vom 7. November 1895.

Ueber hereditär-luetische Hornhautentzündung, von Burchardt.

Ausser den bekannten Einkerbungen der oberen Schneidezähne hat B. sehr häufig eine Verschmälerung dieser Zähne vom Halsteil zur Schneide gesehen und ist geneigt, diese Erscheinung als charakteristisches Begleitmerkmal der diffusen Keratitis zu bezeichnen.

Was die Therapie anbelangt, so hat er von grossen Dosen von Jodkalium (5—8 grm pro die) ebensolche Besserungen gesehen, wie von Schmierkuren.

Moll.

---

3) Berliner medicinische Gesellschaft. Sitzung vom 10. Februar 1897. (Deutsche med. Wochenschr. 1897. Nr. 10. Vereinsbeilage S. 44.)

Herr Kirchner (als Gast): Die Bekämpfung der Körnerkrankheit (Trachom) in Preussen.

Discussion: Herr Hirschberg. Stiel.

---

4) Schlesische Gesellschaft für Vaterländische Cultur in Breslau. Sitzung vom 10. Juli 1896. (Deutsche med. Wochenschr. 1897. Nr. 40. Vereinsbeilage S. 44.)

Herr H. Cohn stellt einen Patienten mit hochgradiger Myopie vor, bei dem er doppelseitige Linsen-Extraction ausgeführt hat. Die Sehschärfe ist verdreifacht. Stiel.

---

5) Medicinische Gesellschaft in Giessen. Sitzung vom 11. Februar 1896. (Deutsche med. Wochenschr. Vereinsbeil. 1896. Nr. 22.)

Vossius spricht über Diagnose und Begutachtungen von Verletzungen des Auges mit Eisensplittern. Nach kurzer Einleitung über allgemeine Gesichtspunkte bei Perforationsverletzungen und über die einschlägigen Experimente Leber's bespricht V. seine eigenen Erfahrungen. Während fast 6 Jahren in Giessen wurden unter 4500 stationären Patienten 62, also 1,38 °/₀, Fremdkörper im Auge beobachtet, abgesehen von dem häufigen Eindringen von Pulverkörnern oder anderen Inhaltsmassen der Patrone. 44 betrafen Glaskörper oder Netzhaut, 4 die Linse, 9 die Vorderkammer bez. Iris, 2 hatten den Bulbus

Digitized by Google

ganz durchschlagen, 2 die tieferen Hornhautschichten. In einem Falle hatte sich um einen in der Sclera eingekapselten Fremdkörper eine Melanosarcom ähnliche Geschwulst entwickelt. 39 mal handelte es sich um Eisenverletzungen, darunter 27 im Glaskörper bez. Netzhaut, 4 in der Linse, 4 in der Vorderkammer, je 1 in Sclera und Cornea, 2 hatten den Bulbus durchschlagen und sich dahinter eingekapselt. 8 mal handelte es sich um Kupfer, darunter 7 mal im Glaskörper; 10 mal um Steinsplitter, darunter 8 mal im Glaskörper mit Panophthalmie endigend, 2 mal aus der Vorderkammer mit Erfolg entfernt; 1 mal um Glassplitter, Panophthalmie, 1 mal wurden 3 Thonpfeifenstücke erfolgreich aus dem Glaskörper entfernt, 2 mal eine gleichzeitig eingedrungene Wimper erfolgreich mit Iridectomie aus der Vorderkammer entfernt. Sodann wird die Magnetoperation und das Sideroskop besprochen. Zwei interessante Eisensplitterverletzungen der Vorderkammer sind schon in der ärztlichen Sachverständigenzeitung (1896) besprochen. Siderosis bulbi, d. h. die eigentümliche Braunfärbung der Iris, welche 3 bis 6 Monate nach dem Unfall begann und nach 6 bis 12 Monaten die dunkelkastanienbraune Farbe (bei blauer Iris) erreichte, konnte 9 mal beim Verweilen des Eisens im Auge beobachtet werden, dagegen nie Braunfärbung der Iris bei intraocularen, selbst nicht bei mehrfach recidivirenden Glaskörperblutungen, während mehrjähriger Beobachtungsdauer.[1] Dies ist von Wichtigkeit. Ein Pat. beanspruchte hohe Unfallrente wegen angeblicher Erblindung des Auges nach Ulcus serpens; indessen hat die Amaurose sicher schon vorher bestanden, offenbar veranlasst durch eine 3 oder 9 Jahre vorher erlittene Stahlfunkenverletzung, welche die Iris dunkelbraun gefärbt hatte. Neuburger.

---

6) Aerztlicher Verein in Hamburg.

Sitzung vom 21. April 1896. (Deutsche med. Wochenschr. Vereinsbeil. 1896. Nr. 18.)

Franke stellt einen Patienten vor, bei welchem er einen Orbitaltumor (Blutcyste) links durch temporäre osteoplastische Resection der äusseren Orbitalwand mit gutem Erfolg entfernt hat. Neuburger.

Sitzung vom 16. Februar 1897. (Münchener med. W. 1897. Nr. 8. S. 212.)

Herr Peltesohn zeigt einen Fall von angeborener beiderseitiger Lageanomalie der Linse. Stiel.

---

7) Aerztlicher Verein zu Nürnberg. (Officielles Protokoll.) Sitzung vom 22. October 1896. (Münchener med. Wochenschr. 1897. Nr. 8. S. 213.)

Herr Schubert: Ueber die Ursachen der Kurzsichtigkeit.

Stiel.

---

8) Verein für wissenschaftliche Heilkunde in Königsberg i. Pr. Sitzung vom 20. Januar 1896. (Deutsche med. Wochenschr. Vereinsbeil. 1896. Nr. 22.

Kuhnt macht eingehende Mittheilung über seine neuen Untersuchungen über die Anatomie und die pathologisch-anatomischen Veränderungen des thränenableitenden Apparates und unterzieht auf Grund dessen die bisher übliche Behandlung einer Kritik. In erster Linie ist stets zuerst die Nase daraufhin zu untersuchen, ob nicht hier die Ursache sitzt, und oft führt die Behandlung derselben einzig und allein zur Heilung von Epiphora. Ist dies

[1] Wird nach Eindringen von Eisen die Iris grün, so handelt es sich gleichzeitig um innere Blutung. H.

Digitized by Google

nicht der Fall, so soll nur mit schwachen, elastischen (Fischbein- oder Celluloid-) Sonden sondiert werden, darauf sollen reinigende, desinficirende und adstringirende Irrigationen folgen. Stricturen werden am besten durchschnitten; Sondirung soll erst nach Heilung der Wunde erfolgen. Ebenso sollen bei allen chronischen Dacryocystoblennorrhöen zuerst die umgebenden Knochentheile und die Nasenschleimhaut untersucht werden. Ist letztere einer Beeinflussung nicht mehr zugänglich, bestehen zudem stärkere Stricturen im Ductus naso-lacrymalis, so soll von vornherein die Beseitigung der degenerirten Thränensackschleimhaut erwogen werden. Am besten führt die Exstirpation zum Ziel, deren Technik, Anzeige und Gegenanzeige K. eingehend erörtert. Die Entfernung der Thränendrüse dagegen verwirft er principiell. Neuburger.

---

9) **Société d'ophtalmologie de Paris.** Séance de novembre 1896. — Présidence M. Koff. (Le Progrès médical. 1896. No. 48.)

Retard de cicatrisation chez les opérés de cataracte.

M. Vignes: Ich beobachtete zwei Staroperirte, welche zum Verschluss der vorderen Kammer, der eine 10, der andere 20 Tage brauchten, schliesslich aber ein gutes Resultat aufwiesen, ohne erheblichen operativen Astigmatismus. Der eine hatte 15 Tage nach der Wiederherstellung der vorderen Kammer S = 0,3, der zweite 4 Tage nachher S = 0,4. In beiden Fällen hatte ich einen rein normalen Lappenschnitt, dessen Höhe ein Drittel des Hornhautdurchmessers betrug, angelegt. Der eine Patient hatte Diabetes, der andere schien normal, jedoch war die Menge der Urate seines Urins nur ein Drittel der normalen. Der erste Patient zeigte nach der Heilung eine völlig normal gelagerte Pupille, bei dem anderen war die Pupille etwas verzogen in Folge einer in den letzten Tagen entstandenen Verwachsung der Iris mit den Wundlippen. Dies letztere spricht übrigens nicht zu Gunsten der Ansicht von Parinaud, der die verzögerte Wiederherstellung der vorderen Kammer als ein Mittel gegen den secundären Irisprolaps empfiehlt.

M. Valude: Ich habe schon früher einige ähnliche Fälle beschrieben und bei dieser Gelegenheit darauf aufmerksam gemacht, dass dann nach Iridectomie die vordere Kammer sich binnen 24 Stunden schliesst, auch wenn die Wunde wochenlang keine Tendenz zur Verheilung zeigte. Vignes hätte in seinen Fällen gewiss von einer Iridectomie guten Erfolg gesehen.

M. Parent: Ich erinnere mich, zwei einschlägige Fälle bei Diabetiker beobachtet zu haben, wo schliesslich auch ohne Iridectomie die vordere Kammer sich schloss. Ich sehe nicht ein, warum man die kleine und runde Pupille ersetzen soll durch ein breites Colobom. Man hat ja von dem verzögerten Wundverschluss keine so schweren Zufälle zu befürchten. Es erscheint mir sehr zweifelhaft, ob man eine solche Nachoperation machen soll und ob der Vorschlag von Valude ein guter ist.

M. Abadie: Die Verzögerung des Wundverschlusses hängt nicht ab von Störungen des Allgemeinbefindens, sondern lediglich von der Art, wie man den Schnitt anlegt. Ich habe schon im Jahre 1896 in den Annales d'oculistique darauf aufmerksam gemacht, dass, wenn der Schnitt ziemlich schief angelegt wird, die Membr. desc. Verwachsungen mit der Iris eingeht, wodurch Abflachung der vorderen Kammer bedingt wird. Solche Abflachung bleibt auch nach dem Wundverschluss bestehen und führt zu mehr oder weniger ausgedehnten Leucomen (?).

Digitized by Google

M. Chevallereau: Ich sah bei Verzögerung des Wundverschlusses Hornhauttrübungen und Verwachsungen des Pupillarrandes mit der Hornhaut und glaube, dass solche Verwachsungen die Verzögerung bedingen.

M. Terson: Ich glaube, dass nur locale Ursachen eine Rolle spielen und habe gute Erfolge von der Iridectomie gesehen. Ich bediene mich auch des Atropins, welches Panas gute Dienste leistete.

M. Despagnet: Mich liessen die Atropininstallationen im Stich. Bei einer 80jährigen Frau, bei der unter infectiösen Begleiterscheinungen die Wunde einen Monat lang offen blieb, erreichte ich schliesslich die Wiederherstellung der vorderen Kammer durch eine Iridectomie und Ausspülung der vorderen Kammer.

M. Koenig: Der verzögerte Wundverschluss übt keinen Einfluss aus auf die Ernährung des Hornhautlappens, und gewöhnlich bleibt dieselbe dabei durchsichtig. Ich glaube deshalb nicht an den Einfluss von Allgemeinleiden. Ich habe unter meinen Fällen Diabetiker gehabt und Gichtische. Aber ich habe auch bei Gichtischen raschen Wundschluss gesehen, vorausgesetzt dass der Operation eine Allgemeinbehandlung vorangegangen war. Zwei von meinen Fällen waren übrigens ganz gesund, und die Harnanalyse ergab negatives Resultat. Ich glaube deshalb, wie gesagt, nicht an den Einfluss von Allgemeinleiden, sondern nur an das Vorhandensein einer localen mechanischen Ursache, wie sie bedingt ist durch die Art des Schnittes und die Dicke der Wundränder. Vielleicht ist auch bei manchen Individuen die Absonderung des Kammerwassers stärker als in der Norm und hindert der fortwährende starke Abfluss den Verschluss der vorderen Kammer. Uebrigens gehören Fälle von verzögertem Wundverschluss, welche mit Trübung des Hornhautlappens und mit Synechienbildung einhergehen, hier nicht in unsere Discussion.

M. Vignes: Vielleicht hätte in meinen Fällen die Iridectomie die Heilung der Wunde beschleunigt. Aber ich wartete zu, weil ich eine normale Pupille erhalten wollte. Meine Fälle haben keine Aehnlichkeit mit denen, die mit Hornhauttrübung einhergingen; ich glaube deshalb auch nicht, dass es auf die Art des Schnittes ankommt. Eine Vermehrung der Absonderung des Kammerwassers findet man bei allen Staroperirten, auch bei solchen mit promptem Wundverschluss.

Un cas de conjonctivite infectieuse.

M. Despagnet: Es handelt sich um ein Kind mit einer Affection, die ich bisher noch niemals gesehen habe, die mich aber sofort an eine Arbeit Parinaud's aus dem Jahre 1889 erinnerte. Die infectiöse Bindehautentzündung animalen Ursprungs ist charakterisirt durch das Aufteten mehr oder weniger voluminöser, bald circumscripter, bald diffuser Wucherungen auf der Conjunctiva und die gleichzeitige indolente Anschwellung der präauricularen, submaxillaren und cernicalen Lymphdrüsen, welche schliesslich vereitern. Trotz der Intensität der Entzündung fehlt jede Bindehautabsonderung, jedoch ist oft das Allgemeinbefinden durch Fieber und Appetitlosigkeit gestört. Bei dem kleinen Patienten, der heute fast vollkommen geheilt ist, waren noch vor 14 Tagen auf der Tarsalbindehaut himbeerartige Wucherungen zu sehen. Die Drüsenschwellung war so bedeutend, dass man im Anfang an eigentliche Adenitis dachte, die Allgemeinstörungen waren sehr ausgeprägt und sind erst vor einigen Tagen verschwunden. Nur durch das Fehlen der Vereiterung der angeschwollenen Drüsen unterscheidet sich mein Fall von dem Parinaud's. — Was die

Digitized by Google

Behandlung anlangt, so empfiehlt Parinaud Instillation von Höllensteinlösung. Nach den Erfahrungen, die ich in meinem Falle gemacht, ist es besser, die Schleimhaut nicht so sehr zu reizen; man zieht damit die Krankheit nur in die Länge. Ich glaube, dass warme Borumschläge und Jodoformsalbe genügen. Ueber die Aetiologie und die Art der Uebertragung bin ich mir bei meinem Falle nicht im Klaren, ich weiss nur, dass das Zimmer des Kindes über dem Stall eines Schlächters lag. Auf die Hausgenossen des Patienten fand keine Uebertragung statt.

M. Abadie: Die infectiöse Conjunctivitis tritt in mehreren Erscheinungsformen auf, die so sehr von einander verschieden sind, dass sie eine gesonderte Beschreibung erheischen. Ich beobachtete einst eine ganze Epidemie, die 100 Schüler einer Schule in Vaucluse befiel. Fast immer waren beide Augen betroffen; in der Minderzahl der Fälle bestanden Complicationen seitens der Hornhaut. Die ganze Bindehaut war geschwollen und secernirte lebhaft, ohne jedoch Wucherungen über die Oberfläche zu bilden. Ausserdem fehlten die Drüsenschwellungen fast vollkommen. Die Infectionsquelle war leicht nachzuweisen, insofern dicht neben der Schule eine Schweineschlächterei sich befand, in der durch Rothlauf die Mehrzahl der Thiere zu Grunde gegangen war. Nachdem die Schlächterei desinficirt und verlegt worden war, verschwand die Epidemie, ohne sich zu wiederholen. Es handelt sich hier also auch um eine infectiöse Conjunctivitis thierischen Ursprungs, die sich jedoch in ihrem klinischen Bild wesentlich von der Parinaud'schen unterscheidet, welch' letztere ja immer einseitig ist, mit Wucherungen auf der Bindehaut einhergeht und von Drüsenschwellungen begleitet ist. — Ich habe aber auch noch eine andere Art gesehen, die sich vor den schon geschilderten Formen besonders durch die Schwere der Erscheinungen auszeichnet. Auf der Bindehaut bemerkt man, wahrscheinlich an der Stelle der Ueberimpfung, eine pilzartige Wucherung. Die benachbarten Drüsen schwellen an und vereitern. Die Eiterung hält sehr lange an. Bei einem jungen Mädchen, die mehrere Monate in Behandlung stand, musste eine grosse Menge Abscesse in der Cervicalgegend geöffnet und drainirt werden. Vielleicht handelt es sich in solchen Fällen um Actinomycose.

M. Darier: Der Verdacht auf Aktinomycose, der mir auch in solchen Fällen kam, ist zu verwerfen, denn die mikroskopischen Untersuchungen, die ich diesbezüglich anstellen liess, ergaben immer negatives Resultat.

M. Koenig: Man hat bis jetzt nicht daran gedacht, dass in solchen Fällen Aktinomycose vorliegen kann. Ich glaube daran, weil ich einen Fall von Aktinomycose beobachtete und zwar von Anfang an. Die Complicationen seitens der Augen gingen den schweren Allgemeinerscheinungen voran, welche abschlossen mit der Bildung von Abcessen in der Gegend der Parotis und vor den Halswirbeln. An den Augen bemerkte man eine ungleichmässige Anschwellung der Bindehaut mit sehr starker Epiphora. Wie mancher Fall von Körnerbildung wird auf Trachom bezogen, bei dem wahrscheinlich Actinomycosis vorliegt. Es wäre wünschenswerth in solchen Fällen frühzeitig mit Hilfe der bakteriologischen Untersuchung sich zu vergewissern, ob nicht Actinomycosis vorliegt, weil man dann gleich energischer eingreifen muss, um diese maligne Krankheit nicht zu voller Entwickelung kommen zu lassen.

M. Despagnet: Der zweite Fall von Abadie ist mit dem von mir geschilderten und dem Fall von Parinaud nicht identisch. Nach meinen Beobachtungen steht es fest, dass bei der infektiösen animalen Conjunktivitis die Anschwellung der benachbarten Drüsen nicht immer zu eitrigem Zerfall führen muss.

Digitized by Google

Sérothérapie antistreptococcique dans la dacryocystite purulente rebelle à streptocoques et dans les autres streptococcies oculaires.

M. Boucheron: Eine grosse Zahl der Fälle von Dacryscystitis purulenta ist durch Streptococcen bedingt. Diese durch Streptococcen bedingte Form der Dacrycystitis ist typisch und ist charakterisirt durch die Anwesenheit von Streptococcen im Eiter, durch phlegmonöse Entzündung des Thränensacks, die mitunter recidivirt, durch die Fortdauer der Eiterung, auch wenn die Krankheit nicht mehr akut ist, durch die ziemlich häufige Conjunct. lacrymalis und durch die vielleicht noch häufigere ebenfalls durch den Streptococcus bedingte Rhinitis. Oft geht die Verengerung der Thränenwege der Eiterung voran, fast immer ist sie gleichzeitig vorhanden. Die hartnäckigsten Fälle sind diejenigen, bei denen die Eiterung auch noch nach Ablauf der Phlegmone und trotz chirurgischer und antiseptischer Behandlung fortbesteht. Bei den leichten Fällen verschwindet die Eiterung spontan, für die hartnäckigen aber ist die Serumtherapie angezeigt. Mit den subcutanen Einspritzungen des Marmorek'schen Streptococcenheilserums in halben Dosen (5 Cubikcentimeter 3 bis 4 Mal angewendet, immer mit einigen Tagen Zwischenpause) vertreibt man, ohne eine weitere Behandlung die Eiterung des Thränensacks, die Conjunct. lacrymalis und die Rhinitis binnen wenigen Tagen. So habe ich bei einer Frau von 39 Jahren, deren Augen schon seit 4 bis 5 Jahren thränen, und die ihre erste Thränensackphlegmonen gelegentlich einer Schwangerschaft acquirirte, worauf sie im Verlauf der nächsten vierzehn Monate noch drei weitere Phlegmonen bekam, ohne dass in den Drüsen die Eiterung aufhörte, schon nach der ersten Seruminjektion eine bedeutende Besserung gesehen; eine zweite, vierzehn Tage später wiederholte Injektion beseitigte den Rest der Eiterung, des Thränens und der Rhinitis, und eine dritte Einspritzung, acht Tage nachher, machte ich nur, um das Gewonnene sicherer zu erhalten. Nach Operationen und Traumen kann man vielleicht die Seruminjektionen preventiv anwenden. Die Erfolge dieser Therapie sind um so besser, je mehr die Streptococceninvasion localisirt bleibt und je besser das Allgemeinbefinden des Patienten ist.

M. Morax: Ich bedauere, dass Boucheron den Fall nicht eingehender geschildert hat. Diese akuten Entzündungsanfälle von Seiten des Thränensackes heilen gewöhnlich rasch. Man müsste den Verlauf des Anfalls, der mit Serum behandelt wurde, vergleichen können mit dem Verlauf der anderen, früheren, nicht auf diese Weise beeinflussten Attaquen. Ancke.

---

10) Transactions of the Opthalmological Society of the United Kingdom. Vol. XVI. Session 1895—96. 376 pag.

Aus dem reichen Inhalt des, wieder in gediegenster Ausstattung vorliegenden und mit prächtigen kolorirten und lithographirten Tafeln geschmückten Bandes entnehmen wir in Ergänzung unserer laufenden Sitzungsberichte noch folgende Einzelheiten:

The treatment of detached retina.

Mr. Charles Wray hielt einen Vortrag über die Behandlungsmethoden bei der Netzhautablösung. Von allen Operationsverfahren hält er noch die Punction nach Wolfe-Brailey für die einfachste und wirksamste, wo das Graefe'sche Messerchen nach dem Einstich durch die Sclera eine viertel Drehung macht, um die Flüssigkeit leichter ausfliessen zu lassen, und dann in ein oder zwei Richtungen durch die Retina sticht, in der Absicht, dadurch

Digitized by Google

das Anlegen derselben zu erleichtern. Absolute Ruhe des Auges unter Atropin und Verband ist dann die Hauptsache, aber länger als 8 Tage sollte man den Kranken damit nicht quälen.

Dr. Little hat unter zahlreichen Operationsversuchen nur zwei Mal einen Dauererfolg gehabt, der vier und mehr Jahre angehalten hatte. Mr. Secker Walker hat den Versuch gemacht, nach der Punction einige Tropfen der physiologischen Kochsalzlösung von der entgegengesetzten Seite her einzuspritzen, ohne mehr als einen halben Erfolg zu erreichen, der überdies nach einem Jahr wieder eingebüsst war. Mr. Lang sah zwei Fälle spontan heilen, wovon der eine auf Syphilis zurückzuführen war. Der andere betraf beide Augen, und beide heilten unter dem einfachen Druckverband bei gleichzeitigem Chiningebrauch. Mr. Power weist auf die Versuche hin, die von französischer Seite publicirt wurden, frischen Glaskörper von Katzen oder Hunden zu injiciren.

Mr. Tweedy kann sich trotz zahlloser operativer Versuche nicht eines einzigen Dauererfolges rühmen. Nach sechs Monaten waren alle scheinbaren Heilungen wieder dahin. Den einzigen wirklichen Erfolg erlebte er ohne Operation. Gleichwohl hielt er die Punction noch für das relativ rationellste Verfahren.

On the origin of ruptures in detached retinae.

Mr. E. Treacher Collins beschreibt zwei Fälle von Netzhautablösung, welche für die von Elschnig aufgestellte Theorie über die Entstehung der Netzhautrupturen sprechen. Elschnig stellt sich vor, dass primär ein chorioretinischer Herd vorhanden war, der eine so feste Adhärenz bedingt, dass, wenn die Netzhautablösung diese Stelle erreicht, sie die Stelle nicht mit abheben kann, sondern an ihrer Grenze losreisst, so dass ein Loch entsteht. C. bestreitet aber nicht die Möglichkeit, dass auch auf anderem Wege, z. B. durch den Zug schrumpfender Glaskörperstränge, mechanische Ursachen für die Rupturen geschaffen werden. Auf das Einwärtsrollen der rupturirten Netzhaut legt er gar keinen Werth; erstens sind auch (von Elschnig) Fälle beschrieben worden, wo die Ränder sich nach aussen umschlugen, und zweitens sehe man dieselbe Erscheinung bei den Verletzungen der Linsenkapsel und des Descemetis.

Detachement of the choroid.

Mr. C. D. Marshall hat drei von den seltenen Fällen von Aderhautabhebung anatomisch untersucht und bei allen drei verschiedene Entstehungsweisen nachweisen können. Bei dem ersten lag die Ursache in einer ausgedehnten intraocularen Blutung. Die Abhebung des zweiten Falles entwickelte sich ganz allmählich als ein chronischer Process, der nach M. vielleicht als ein Vorläufer der Knochenbildung in der Aderhaut aufzufassen ist. Im dritten Falle konnte eine chronisch entzündliche Veränderung mit Schrumpfung im Glaskörper festgestellt werden, die wegen inniger entzündlichen Verwachsung der Aderhaut mit der Netzhaut nicht bloss die letztere sondern zugleich die Chorioidea abhob. Die Diagnose in vivo sei bei dieser sehr seltenen Affection sehr schwierig, und es könne schliesslich nur die Tension entscheiden, ob sich nicht hinter der abgehobenen Aderhaut ein Tumor verberge. Mr. Nettleship hat in einem als Aderhautablösung diagnosticirten Falle bei der erst nach Jahresfrist vollzogenen Enucleation einen malignen Tumor gefunden. Dies gebe zu denken. Die Druckverminderung darf nicht entscheidend sein, denn sie kommt auch im Frühstadium einer Geschwulst vor.

Four cases of bilateral glioma of the retina cured by enucleation of the two eyes.

Mr. E. Treacher Collins berichtet über vier Fälle von doppelseitigem Netzhautgliom bei wenige Monate alten Kindern, die nach der Enucleation des zweiten Auges dauernd gesund geblieben sind. Die Erkrankung des zweiten Auges kommt also nicht auf dem Wege der Fortleitung längs des Sehnerven und des Chiasma zu Stande, sondern unabhängig von dem ersten. Meist erkrankt das zweite Auge wenige Monate später; in dem einen seiner vier Fälle erstreckt sich das Intervall allerdings auf drei Jahre. C. warnt davor, beide Augen gleichzeitig zu enucleïren, räth vielmehr erst an dem einen Auge mikroskopisch die Diagnose sicher zu stellen.

Leucosarcoma of the choroid.

Mr. W. C. Rockliffe bespricht im Anschluss an einen Fall von Leucosarcoma der Aderhaut, der durch frühzeitige Diagnose gerettet werden konnte, die Literatur dieser Erkrankung. Die Geschwulst, im Verhältniss zu den pigmentirten Sarkomen acht bis neun Mal so selten, entsteht gewöhnlich in den tieferen Schichten der Chorioidea, am hinteren Augenpol, kommt hauptsächlich bei Erwachsenen vor, ist aber auch schon mit 20 Monaten beobachtet worden. Die Prognosis ist immer schlecht, wenn der Tumor nicht in den ersten Stadien zur Entfernung gelangt.

Cysts of the orbit.

Dr. W. E. Cant (Jerusalem) beschreibt die Krankengeschichte eines 24jährigen Syriers, bei welchem er eine Orbitalcyste, welche durch Operation nicht gänzlich zu entfernen war, langsam zur Verödung brachte, wie man eine Fistel zu heilen pflegt.

Dr. Argyll Robertson erinnert an das Verfahren, ein kleines Stückchen eines Aetzstiftes in den Cystensack hinaufzuschieben, um eine Vereiterung der Cyste zu erzielen.

Three cases of exophthalmic goitre with severe ocular lesions.

Mr. W. H. Jessop beschreibt drei Fälle von Exophthalmus mit schweren Hornhautaffectionen, die durch das Hervortreten des Bulbus ausserhalb der Lidspalte hervorgerufen waren. Er bringt zugleich eine Zusammenstellung 22 ähnlicher publicirter Fälle, nach Alter und Geschlecht geordnet.

Acquired nystagmus in occupations other than coal mining, with cases and remarks.

Mr. Simeon Snell hat 19 Fälle gesammelt, die durch ihre Arbeit eine ähnliche, wenn auch lange nicht so hochgradige Ueberanstrengung ihrer Hebermuskeln erlitten, wie die Kohlenbergarbeiter, und gleich diesen an Nystagmus erkrankten. Damit will er den Beweis liefern, dass nicht die mangelnde Beleuchtung, sondern die Muskelüberarbeitung die wahre Ursache des Nystagmus ist.

Von den Demonstrationen sind nachzutragen:

Henry Juler: A case of macroblepharon. — Ch. Higgens: An unusual conjunctival affection. — M. Gunn: Acute bullous eruption with associated affection of the conjunctiva. — H. S. Walker: Cysticercus of the conjunctiva. — W. H. Jessop: Warty papilloma of conjunctiva. — Ad. Bronner: Tubercular growth of the conjunctiva. — J. B. Lawford: Pigmentation of

Digitized by Google

ocular conjunctiva; a case of retinitis circinata. — Holmes Spicer: Severe acute double optic neuritis due to anaemia. — H. S. Walker: Tumor of optic nerve. — Adolph Bronner: Sarcoma (congenital?) of lacrymal gland. — A. Qu. Silcock: Lymphangioma of orbit. — Sydney Stephenson: Irideremia in two brothers. — H. B. Grimsdale: A rare form of nystagmus. — Mott and Collins: Syphilitic thrombosis of pontine vessels: Enophthalmos and analgesia of the right fifth cranial nerve. — Work Dodd: A case of small fields of vision, possibly congenital. — John Tweedy: Numerous foreign bodies embedded in an eye retaining normal vision. —

Peltesohn.

Sitzung vom 15. October 1896.

Cataract extraction in an albino.

Dr. Arthur Sandford extrahirte bei einem Albino eine Cataract mit schmaler Iridectomie und beobachtet als einzige Abweichung vom normalen Heilungsverlauf eine etwa 10 Tage dauernde Blutung in die Vorderkammer aus der Iriswunde, übrigens ohne Schaden für die endgültige Sehkraft. In Zukunft will er in einem ähnlichen Falle die Iridectomie vermeiden. Nettleship und Drake-Brockmann haben keinerlei Zufälle bei ihren Operationen an Albinos erlebt.

Oxygen gas in suppurative conditions of the cornea.

Dr. Sandford hat nach dem Beispiel Stotter's mehrere Fälle von Hornhaut- und Bindehauttrübungen, oberflächliche Hornhautgeschwüre mit und ohne Hypopyon etc. mittelst Sauerstoffmaske behandelt und hat überraschende Erfolge zu verzeichnen. Zum mindestens war der Einfluss auf die Photophobie ein zauberhafter. S. enthält sich bisher eines abschliessenden Urtheils, empfiehlt aber dringend die Versuche aufzunehmen. Collins hat diese Therapie erst in einem Falle bei einem Hornhautgeschwür eines Kindes angewandt und hier allerdings eine rapide Besserung erreicht; ob aber nicht andere Heilfactoren im Krankenhause mitspielten, lässt er dahingestellt.

Hereditary or congenital optic atrophy and allied cases.

Mr. Simeon Snell bespricht 16 Fälle von familiärer Sehnervenatrophie, die er in drei Gruppen eintheilt. 1) eine Familie, in der 5 von 8 Kinder emblyopisch von Geburt an waren. Ihr Gesichtsfeld war nicht verengt, aber vier waren farbenblind. 2) 8 Fälle der eigentlichen Leber'schen hereditären Atrophie mit centralem Scotom mit und ohne Gesichtsfeldeinengung, wo das Leiden erst mit dem 13.—24. Lebensjahr eintrat und 3) drei Brüder, die starke Raucher waren.

Nettleship hat Fälle von Dyschromatopsie und Amblyopie in derselben Familie beobachtet, wo die Sehschärfe stationär blieb. Es giebt also Fälle, die mit der von Leber beschriebenen hereditären Form nicht immer identisch zu sein brauchen.

Dr. Habershon hält die Fälle aus der ersten Gruppe Snell's für Retinitis pigmentosa mit Nachtblindheit.

Herpes ophthalmicus occurring shortly after extraction of cataract on the same side.

Mr. Snell berichtet über eine einfache Starextraction bei einer 75jährigen Greisin, welche 7 Tage später von einem heftigen Zoster befallen wurde, der

Digitized by Google

sich über Stirn, Oberlid und Nase derselben Seite erstreckte, ohne übrigens mehr als eine kleine Verzögerung der Heilung zu bewirken.

Central amblyopia as an early symptom in tumour at the chiasma.

Mr. Nettleship spricht über 10 Fälle von centraler Amblyopie bei Frauen, die mit geringen oder gar keinen ophthalmoskopischen Erscheinungen einhergingen. Drei von ihnen starben unter Hirnerscheinungen, bei einer vierten konnte er die Section machen und fand einen cystischen Tumor am Chiasma. In den späteren Stadien können solche Fälle die Form der temporalen Hemianopsie zeigen. Im Anfangsstadium tritt das centrale Scotum ziemlich unvermittelt auf und zeigt sich weniger konstant als bei der Tabaksamblyopie und nicht so symmetrisch und gleichzeitig wie bei dieser.

Demonstrationen: Mr. Collins: Disseminirte Aderhautherde mit Cholestearinkrystallen. Mr. Gunn: Resultat einer Iridectomie bei Glaucom.

Sitzung vom 12. November 1896.

Intraocular cysticercus.

Dr. Hill Griffith beschreibt 7 Fälle von intraocularem Cysticercus, die alle Engländer in Manchester betrafen, darunter ein Kind von $3^1/_2$ Jahren, dessen Auge wegen secundären Glaucoms nucleïrt werden musste. G. hält die hinter einer abgelösten Netzhaut durchscheinende, bläulich schimmernde, runde Masse für charakteristisch beim Cysticercus.

Nettleship vermuthet mit Rücksicht auf die sonst sehr spärliche Verbreitung des Cysticercus in England, dass in Manchester besondere Umstände sein häufigeres Vorkommen erklären müssen; gerade wie auch in Deutschland[1] verschiedene Gegenden ein grösseres, andere ein kleineres Contingent stellten.

Modification of the usual method of mounting specimens in glycerine jelly.

Mr. Devereux Marshall spricht über eine von ihm näher beschriebene Glyceringallerte zur Conservirung von Präparaten, welche sich namentlich auch in heisseren Klimaten halten soll. Eine von Welder in Chicago empfohlene Bestreichung ihrer Oberfläche mit Formol hat M. als keinen Vorzug empfunden, dagegen ist Formol in geringem Verhältniss in ihrer Masse enthalten.

A stitch for the adjustment of the ocular muscles.

Dr. H. Ferguson beschreibt eine neue Fadenführung bei der Vernähung von Muskeln. Indem er die abgelöste Sehne mit einer Pincette hält, sticht er eine Nadel von aussen durch die Conjunctiva und Muskel hindurch und sticht sie am oberen Hornhautrande subconjunctival ein. Das andere Ende des Fadens wird mit einer zweiten Nadel armirt und ganz genau so durch Bindehaut und Muskel nach dem unteren Rande der Hornhaut geführt. Durch die so entstandene Schlinge über der Mitte der Bindehaut-Sehne wird der obere Faden geschlungen und mit dem unteren verknüpft.

Demonstrationen: Mssrs. Critchett und Griffith: Implantations-Dermoidcyste der Orbita mit mikroskopischen Präparaten. Mr. Juler: Netzhautödem mit plötzlichem Ausfall des halben unteren Gesichtsfeldes. Mssrs. Brailey und Eyre: 1) Tuberkel der Bindehaut. 2) Membran auf der Carunkel durch den Friedländer'schen Bacillus. Mr. E. Clarke: Grüne Cataract. Mr. Fischer: Hyaline Bildungen im Sehnerv.

[1] In Berlin ist der Cysticercus seit Jahren durch die Fleischschau ausgerottet. H.

Digitized by Google

Sitzung vom 10. December 1896.

Superficial choroido-retinitis of peculiar form and doubtful causation.

Mssrs. Holthouse und Batten sahen bei einer jungen Frau mit Zeichen von Basedow'scher Krankheit eine über den ganzen Fundus in zahlreichen runden weissen Herden verbreitete Chorioretinitis ohne Pigmentbildung entstehen, deren Ursache unaufgeklärt blieb. Pat. war eines von 24 Kindern, von denen 20 in früher Kindheit unter Hirnerscheinungen gestorben waren. Das Krankheitsbild änderte sich seit Monaten gar nicht.

Dr. James Taylor hält insofern eine gewisse Vererbung für vorliegend, als Pat. aus einer so reichgesegneten Ehe entsprungen ist; ein Umstand, der auch bei der Friedreich'schen Ataxie und der Leber'schen hereditären Sehnervenatrophie angetroffen wird.

Sudden failure of vision in both eyes with total obscuration of fundi in a young healthy man.

Dr. Batten demonstrirt einen jungen Mann, der mit Glaskörperblutungen erkrankt war und hinterdrein weisse Herde in der Macula und Peripherie zeigte.

Während Mr. Nettleship den Fall zu der bekannten Gruppe der recidivirenden Glaskörperblutungen bei jungen Leuten zählt, äussert Mr. Gunn die Vermuthung, dass die Veränderungen in der Fovea eine Retinitis der tieferen Schichten auf nephritischer Grundlage darstellten.

Essential shrinking of the conjunctiva, with bacteriological examination.

Mr. A. Quarry Silcock demonstrirt ein 8jähriges Mädchen mit beiderseitiger Schrumpfung der Bindehautsäcke nach voraufgegangener heftigster Entzündung und Infiltration der Bindehaut und Hornhaut. Die linke Orbita schloss sich bis auf einen schmalen Lidspalt völlig, nachdem der Bulbus sich entleert hatte. Im Gesicht sah man Narben und Schorfe, von denen die Contagion ausgegangen sein mochte.

Mr. Plimmer hat den Fall bacteriologisch untersucht, aber nichts anderes gefunden, als einen Diplococcus, der auf Serum oder Glycerinagar sich züchten liess und mit dem von anderen Beobachtern beim Pemphigus gefundenen identisch ist. Leider gelangen ihm so wenig wie diesen die Impfungsversuche damit, sodass es noch dahingestellt bleibt, ob dieser übrigens äusserst giftig wirkende Mikroorganismus die Ursache des Leidens ist.

Mr. Malcom Morris erinnert daran, dass über die Natur der blasenbildenden Krankheiten die Meinungen noch sehr auseinander gehen, und noch keineswegs feststeht, dass die essentielle Bindehautschrumpfung und Pemphigus der Haut immer ein und derselbe Process sind.

Retinal detachment of obscure origin.

Mr. Silcock sah bei einem 10jährigen Knaben eine centrale Netzhautablösung, deren Ursache von Nettleship in einer proliferirenden Retinitis, von Spicer in einem Cysticercus gesucht wird.

Demonstrationen: Mr. R. Williams: Melanotisches Orbitalsarcom. Mr. Long: Epithelioma der Cornea und Conjunctiva. Dr. Bronner: Zeichnung eines Linsencoloboms nach aussen und oben. Mssrs. Collins und Stoker: Ein unter der Oxygenmaske geheiltes Ulcus corneae. Mr. Lawford: Embolie der Centralarterie. Mr. Doyne: Pigmentirte Geschwulst der Bindehaut.

Peltesohn.

Digitized by Google

11) **The British Medical Association,** Section of Ophthalmology, 64. Annual Meeting, 1896, Carlisle. (Brit. med. Journ. 1896. Nr. 1863 u. 1865.)

Pathological anatomy of divers forms of alteration in the macula lutea, by J. P. Nuel.

N. demonstrirt mittelst des Scioptikons mikroskopische Schnitte aus der Macula bei Retinitis albuminurica und die verschiedenen Formen von Netzhautödem mit und ohne secundäre Netzhautablösung im Centrum. Die mechanischen Ursachen der Ablösung sieht N. dabei 1) in dem Oedem der Macula selbst, 2) in einem Zug, den die veränderten Gefässe ausüben und 3) in dem Zug seitens der Glaskörpermembran, welche dem Glaskörper nicht folgt. Ferner demonstrirt er eine Embolie der Centralarterie, eine Retinitis circinata nach Fuchs und Fälle von centralem Intoxications-Scotom, bei welch' letzteren er zeigt, dass es sich nicht um eine primäre Entzündung des Opticus im Macularbündel handelt, sondern vielmehr die Erkrankung der Macula lutea in Form einer Zellenatrophie das Primäre ist. Weiterhin demonstrirt er die pathologischen Processe bei der Hypopyonkeratitis und der durch Mikroben, welche sich in Reinkulturen zuerst im Hornhautepithel entwickeln, hervorgerufenen Keratitis punctata superficialis.

The pathological anatomy and bacteriology of septic purulent keratitis, by Prof. Uhthoff and Dr. Axenfeld.

Die drei Formen, unter welchen die Keratitis cum Hypopyo auftritt, sind 1) das Ulcus serpens, welches durch den Fraenkel'schen Pneumococcus hervorgerufen wird, 2) die nicht serpiginöse Geschwürsform, bedingt durch einen anderen Eitercoccus (Streptococcus, Staphylococcus pyogenes) oder verschiedene Bacillen; 3) die Keratomycosis aspergillina, eine Schizomyceten-Infection, in den bisher veröffentlichten Fällen durch Aspergillus fumigatus hervorgerufen.

Descending degenerations from lesions of the cortex of the occipital lobe in the Monkey, by Cecil E. Shaw and W. H. Thompson.

Eine Läsion der Rindensubstanz des Occipitallappens führt zu descendirender Degeneration der durch die Corona radiata abwärts führenden Fasern. Wo sie zum Corpus callosum gelangen, findet eine Theilung in zwei Hauptgruppen statt; die eine durchsetzt die Commissur nach der entgegengesetzten Seite hin, die andere setzt sich in die Capsula interna derselben Seite fort. Hier nehmen die degenerirten Fasern in der Mehrzahl die hinterste Partie der Kapsel ein und endigen in der grauen Substanz des Pulvinar, Corpus genicul. extern. und vorderen Vierhügel. Vereinzelte sieht man in dem hinteren $^2/_3$ der Capsula interna vertheilt und zum Crus cerebri ziehen. Von den gekreuzten Fasern passiren die meisten die weisse Substanz des entgegengesetzten Hinterhauptslappens und münden in die Zellen der grauen Rindensubstanz. Andere wenden sich dagegen nach vorn und ziehen zu dem hinteren zwei Drittel der Capsula interna, um vereinzelt im Crus cerebri zu enden. Letztere sind auf beiden Seiten theilweise bis zur grauen Rinden-Substantia nigra, theilweise bis zum Pons zu verfolgen. Die Degeneration schreitet auch zur hinteren Commissur, auch hier zum Theil gekreuzt, zum Theil ungekreuzt verlaufend. Beide Bündel enden anscheinend in der grauen Substanz um den Aquaeduct. Sylvii und stellen die Verbindung zwischen der Rinde der einen Seite und dem Kerngebiet der Muskeln auf beiden Seiten her.

A discussion on the operative treatment of high myopia.

J. B. Lawford bringt in einem summarischen Referat alle die Gesichtspunkte zur Sprache, die aus den Publicationen der letzten Jahre bekannt sind,

bezüglich der Grenzen der in Betracht kommenden Myopie, der Complication durch chorioiditische Veränderungen, des Alters der zu Operirenden, und des Operationsverfahrens selber. Sodann bespricht er die Chancen des Verfahrens bezüglich des augenblicklich erreichten Sehvermögens und des für die Zukunft zu erwartenden Erfolges, ohne ein durch eigene Erfahrungen gebildetes Urtheil abzugeben.

F. R. Cross giebt die Details von neun operirten Fällen, bei denen allen ein praktisch beträchtlicher Zuwachs am Sehvermögen erzielt worden ist. Darunter sind vier Fälle durch Discission mit nachfolgender Linearextraction, vier mit präparatorischer Iridectomie und Extraction, einer durch Extraction mit gleichzeitiger Iridectomie operirt worden.

Argyll Robertson hat bisher, um Anderer Erfolge abzuwarten, erst zwei Fälle operirt und kann sich nur im günstigen Sinne äussern.

P. W. Maxwell, welcher zehn Fälle hinter sich hat, empfiehlt die Linearextraction der Discission bald folgen zu lassen, weil sonst Reizzustände eintreten.

H. Juler hat beobachtet, dass bei Cataractoperationen die Augen mit hochgradiger Kurzsichtigkeit (von 10—15 D) den Eingriff schlechter vertrugen als die mässig kurzsichtigen, und hat sich deshalb bisher gescheut, gesunde Augen mit hochgradiger Myopie anzugreifen.

Rayner Battan warnt davor, die jetzigen guten Resultate für permanent zu halten. Im Uebrigen ist er von seinen sechs Operationen so befriedigt, dass er es für eine Unterlassungssünde hält, wollte man sonst gesunde Augen dem Verfahren nicht unterziehen.

Little hat bisher bei jungen Individuen die Operation noch nicht machen können. Er hält dieselbe für relativ gefahrlos.

A simple operation for Ectropion.

Kenneth Scott spaltet zur Beseitigung des Ectropium am Unterlid den Canthus externus, fasst dann den Unterlidrand und streckt ihn so stark nach der Seite, parallel dem Oberlidrand, als ob er die normale Lidspalte herstellen wollte. Was dann vom Lidrand über den Canthus externus hinausragt, wird sammt Knorpel und Wimpern mit einem scharfen Messer abgeschnitten. Alsdann werden die beiden Lidränder sorgfältig aneinander gepasst und in dieser Lage durch durch beide Lider hindurchgeführte Silberdrähte fixirt. Die Wunde am lateralen Ende wird einfach mit Seide vernäht. Die Operation geschieht unter Cocaïn. Zum Schluss wird nur etwas Dermatol aufgestreut, kein Verband angelegt und der Bindehautsack häufig mit einer zwischen den Lidrändern eingeführten Spritze ausgewaschen. Die Silberdrähte bleiben 11—12 Tage liegen. Die Narbe am Canthus ist später kaum zu sehen. Bei extremen Fällen von Ectropium muss man freilich zu einem Transplantationsverfahren seine Zuflucht nehmen.

Morbid changes in the Retina.

Henry Juler demonstrirt sechs makro- und mikroskopische Präparate von Netzhautleiden: Netzhautapoplexie, Glioma endophytum, Glioma exophytum, Netzhaut-Aderhautatrophie, Pseudogliom und Ciliarstaphylom.

The advantages of Mules's operation of evisceration with insertion of artificial vitreous over Enucleation of the eyeball.

Thomas Bickerton erklärt sich für einen begeisterten Anhänger der von von ihm etwas modificirten Mules'schen Operation und hält die Enucleation, abgesehen von einigen wenigen speciellen Indicationen, für eine todte Sache, die

Digitized by Google

Niemand wiederbeleben sollte. Er hat die Operation 40mal gemacht; von 7 Fällen giebt er die Details. Sein Vorgehen ist folgendes: Nachdem er die Bindehaut bis zum Aequator zurückpräparirt hat, schneidet er die Cornea mit einem Beer'schen Messer aus und schabt mit einem besonderen scharfen Löffel den Gesammtinhalt des Bulbus bis zum Opticuseintritt sorgfältigst aus. Damit stillt er auch am besten die Blutung aus der Centralarterie. Nach Stillung der Blutung, bei welcher er sich aber nicht lange aufhält, wenn Tamponade oder Eingiessen von Sublimat 1:5000 nicht gleich helfen, führt er die eher nicht zu grosse Glaskugel ein, für welche er sich durch einen irgendwie gerichteten Einschnitt in die Sclera Platz geschaffen hat, und näht darauf erst die Sclera über der Kugel und dann die Bindehaut senkrecht über der Sclera zusammen. Während dessen wird fortwährend mit der Higgin'schen Spritze Sublimatlösung aufgegossen. Der unmittelbare Effect ist eine heftige Schwellung und starke Schmerzen, welche aber durch Anwendung von eiskalten Sublimatumschlägen und event. durch Schlafmittel erfolgreich bekämpft werden. Für etwa 10 Tage ist Bettruhe erforderlich. Niemals sah er einen anderen als aseptischen Verlauf. Von den 40 Fällen stiessen nur 5 die Glaskugel wieder ab. Gegenüber den grossen Vorzügen der Mules'schen Operation — vorzüglicher Stumpf mit vollkommen erhaltener Beweglichkeit — keine Hemmung im Wachsthum der Orbita — kommen diese wenigen Misserfolge so wenig wie die etwas grössere technische Schwierigkeit der Operation als die längere Reconvalescenz in Betracht.

Mr. Juler und Maxwell sprechen gleichfalls zu Gunsten der Operation.

A discussion on precision in squint operations.

Patrick W. Maxwell hält auch die Winkelmessung bei Schielenden für die einzig exacte; dabei aber die Berücksichtigung des Angulus γ für unerlässlich. Nach genauer Refractionsbestimmung, event. unter Zuhilfenahme von Atropin, sei für einige Monate die volle Correction zu verordnen, und wo sie nicht acceptirt wird, Atropin anzuwenden. Reduciren die Brillen das Schielen bis unter 8^0, so sind sie noch weiter zu tragen; anderenfalls ist eine einfache Tenotomie zu machen, deren Effect während einiger Wochen abzuwarten ist. Wo vorher keine Gläser getragen worden sind, können sie jetzt zur Verstärkung eines zu geringen Effects herangezogen werden. Andererseits helfen sie auch erfahrungsmässig bei zu starker operativer Wirkung bei denen, die vorher Gläser getragen haben. Eine zweite Operation darf nicht vor Ablauf der dritten Woche vorgenommen werden und ist nur indicirt, wenn 10^0 oder mehr noch zu corrigiren sind. Zwei Tenotomien haben ungefähr dieselbe Wirkung wie eine combinirte Vornähung. Wo die Abduction geschwächt ist, wird letztere vorzuziehen sein. Wo permanent Gläser getragen werden, erhält man die besten Endresultate. Wo die Refractionsdifferenz nicht mehr als 1 D zwischen beiden Augen beträgt, dürfen sie allenfalls nach einiger Zeit fortgelassen werden; andrerseits darf bei grösserer Differenz niemals das Brillentragen unterlassen werden, wo die Convergenz zu gering für einen operativen Eingriff ist. Die Nähte dürfen nicht länger als 8 Tage liegen bleiben, wenn man nicht durch entzündliche Reizung der neuen Insertion den Effect der Vernähung wieder riskiren will.

Dr. E. Landolt, dessen Theorien über das Schielen ja wiederholt von ihm besprochen worden sind, befürwortet die Vorlagerung ohne Tenotomie des Antagonisten, event. mit Resection eines Stückchens des Sehnen-Ansatzes. Nur in extremen Fällen wird es nöthig sein, auch die Durchschneidung des Antagonisten zu machen, aber erst nachdem man von orthopädischen Uebungen nichts mehr zu erwarten hat. Im Grunde genommen, könne von einer präcisen Dosirung

Digitized by Google

nicht die Rede sein, vielmehr leiste das Meiste und Letzte die Vis medicatrix naturae. Aufgabe des Arztes sei es, der Natur zu Hilfe zu kommen. Eine Hauptsache sei dabei die Ueberwachung der Accommodation und Convergenzbewegungen mit Hilfe von Atropin, Convexgläsern etc. und die Anleitung zum binocularen Sehact vor Allem.

G. A. Berry betont die Nothwendigkeit, stets einen geringen Grad von Convergenz beim Operiren stehen zu lassen.

Th. H. Bickerton rühmt die Vernähungsmethode von Dr. Richard Williams, welche an Einfachheit, Schnelligkeit und Sicherheit von keiner anderen erreicht werde, und rühmt Stevens' Arbeiten als Grundlage für jedes präcise Vorgehen beim Schielen.

Dr. Bronner weist auf die Verschiedenheit der Muskeln in Bezug auf ihre Stärke und Grösse, sowie ihren Insertionspunkt hin. Im Allgemeinen hält auch er es für nöthig, eine leichte Convergenz zurückzubehalten und bei operirter Divergenz direct zu erzeugen, weil eine natürliche Neigung zur Divergenz besteht.

A discussion on cataract extraction.

Dr. G. A. Berry hält das Verfahren von Snellen für das ideale: breite Incision im durchsichtigen Hornhautrand, von der Grösse des halben Hornhautumfanges, grosser und breiter Bindehautlappen, Cystitomie von der Seite her aus der einen Wundecke. Starke Pilocarpin-Einträufelung vor der Operation. 14 Tage später Discission. Die einzige Schwierigkeit bei dem Schnitt liegt in der Vermeidung der Iris. Irisprolapse aber sind bei diesem Schnitt eine solche Seltenheit, dass sie gar nicht discutirt werden brauchen. Für gewisse Fälle behält B. die schmale Iridectomie bei, bei allen harten, dunklen Kernstaren sehr alter Leute, bei überreifem Cataract mit Linsentrübungen und Affectionen des Aufhängebandes, bei sehr enger Vorderkammer, bei iritischen Adhäsionen und Fremdkörpern in der Linse.

Rich. Cross hält im Allgemeinen die einfache Extraction für angezeigt. Wo aber die Pupille bei der Operation sich nicht ordentlich contrahirt, thue man gut, eine Iridectomie zu machen. Für sehr wichtig hält er es, sich nicht lange mit der Toilette des Bulbus aufzuhalten.

Patrick W. Maxwell wendet beide Verfahren in ziemlich gleichem Verhältniss an, wobei er die Neigung zu Irisvorfällen mehr bei der einfachen Lappenextraction bemerkt hat.

Dr. Landolt stimmt mit Berry in der Anerkennung der Snellen'schen Operation überein. Für die Discission empfiehlt er den Gebrauch einer Brillenloupe, die die Vorzüge der Vergrösserung bei binocularem Sehen gewährt.

Dr. Little zieht im Allgemeinen die Iridectomie vor und sucht sich die Fälle für die einfache Extraction sehr sorgfältig aus.

The formation of artificial pupil by extraocular iridotomy.

J. B. Lawford erinnert an die Vorzüge der von Schöler 1886 empfohlenen extraocularen Iridotomie. (An anderer Stelle referirt.)

Th. H. Bickerton spricht sich gegen diese Operation aus, da man mit der gewöhnlichen Iridotomie, welche viel einfacher und weniger bedenklich, vollkommen auskomme. Er meint, das Verfahren stelle alle Grundsätze der Chirurgie geradezu auf den Kopf.

The effects of nasal obstruction on accommodation.

P. W. Maxwell hat die Beobachtung gemacht, dass die Asthenopen, welche gewohnheitsmässig durch den Mund athmen, durch nasale Therapie besser geheilt

Digitized by G

werden können, als diejenigen, die trotz einer abnormen Nasenschleimhaut durch die Nase athmen. Die häufigsten Fälle von Nasenverstopfung betreffen adenoide Vegetationen des Pharynx und geschwollene Muscheln. Wo letztere durch häufiges Aufziehen von Salzsodalösung nicht bald abschwellen, müssen sie gebrannt, die adenoiden Wucherungen ausgekratzt werden. M. theilt 5 einschlägige Fälle mit, wo Asthenopie dadurch gebessert oder geheilt wurde.

Dr. Rayner Batten führt auf diese nasalen Leiden auch die Entstehung mancher Kurzsichtigkeit zurück, und glaubt häufig aus dem Augenspiegelbefunde einen Schluss auf Nasenverstopfung ziehen zu können, insofern er das mediale Staphyloma posticum und einen ödematösen Zustand der Papille mit leichter Schwellung und Verwaschung der nasalen Seite für charakteristisch hält.

Treatment of corneal opacities by electrolysis.

Edgar Stevenson hat die von Dr. Dennis in Amerika empfohlene elektrolytische Behandlung von Hornhauttrübungen mit gutem Erfolge aufgenommen. Die Kathode wird in Form eines schmalen Silberstäbchens mit abgerundetem Ende auf den Bulbus gesetzt, die Anode auf die andere Backe, und ein Strom von $^1/_4$ bis höchstens $^1/_2$ M.-A. während einer Minute angewandt, indem man Sorge trägt, dass das Stäbchen an keinem Punkte der Cornea länger liegen bleibt. Die einzelne Sitzung dauert nur eine Minute und wird täglich oder alle 2 Tage wiederholt. Schon nach 6—8 Applicationen schwinden feine Maculae, die jeder anderen Behandlung getrotzt hatten. Sehr dichte Trübungen von perforirenden Geschwüren oder Erweichungsprocessen sind natürlich auch hierfür unzugänglich. Nach 15—20 Sitzungen sollte man eine Pause von 1—2 Monaten eintreten lassen. Vortr. führt mehrere Fälle von merklicher Besserung an.

Holmes Spicer hat ebenfalls bemerkenswerthe Resultate damit erzielt, aber nur bei alten Hornhauttrübungen nach interstitieller Keratitis. Er hat als Elektrode eine kleine metallische Hohlhalbkugel benutzt, an welcher ein kleines Quecksilberklümpchen hing. Dieses letztere flachte sich an der Cornea ab und stellt so einen sicheren Contact mit der Hornhautkrümmung her. Er gebrauchte einen Strom von nur $^3/_{10}$ M.-A. zweimal wöchentlich. Bisweilen sah er selbst darnach eine heftige Reizung eintreten. Peltesohn.

---

12) Transactions of the American Ophthalmological Society.

Vor uns liegen die beiden Bände der Verhandlungen in der amerikanischen augenärztlichen Gesellschaft aus den Jahren 1895 und 1896, beide gleich ansehnlich an Inhalt und Ausstattung, ein sichtbares Zeichen, wie fleissig und mit welch' wissenschaftlichem Eifer auch jenseits des grossen Wassers in unserer Specialwissenschaft gearbeitet und Baustein an Baustein gefügt wird. Welcher Art der Fortschritt von Jahr zu Jahr ist, beweisen diese Bände, die mit jedem neuen Erscheinen einen grösseren Umfang annehmen. Enthielten die Transactions 1894 464 Druckseiten, so haben sie es im letzten Jahre auf 748 Seiten gebracht; und es sind manche werthvolle Beobachtungen dabei, die das grosse Plus machen.

31. Jahrescongress 1895.

Report on 612 cases of convergent squint, with the final results of operation.

Dr. C. S. Bull bespricht an der Hand einer tabellarischen Uebersicht über 612 eigene Schieloperationen seine Grundsätze über das Einwärtsschielen:

1. Bei alternirendem Schielen, hauptsächlich des einen von beiden Augen, besteht selten eine Amblyopie oder grössere Refractionsdifferenz. Meist genügt hier die Tenotomie auf der vorzugsweise schielenden Seite neben voller Correction.

2. Wo stets nur ein Auge schielt, ist dieses auch amblyopisch und stärker ametropisch. Wenn sein Externus schwach erscheint, macht man am besten die combinirte Vernähung neben voller Correction.

3. Wo sie nicht genügt, muss später, nicht gleichzeitig, noch der Internus des andern Auges tenotomirt werden.

4. Wo das schielende Auge sehr amblyopisch und der Externus völlig unbeweglich ist, erhält man allerdings die besten Erfolge bei gleichzeitiger Tenotomie beider Interni und Vorlagerung des Externus des schielenden Auges.

5. Bei den emmetropischen Fällen, 15 an Zahl, sah Verf. die besten Resultate bei der zweizeitigen Tenotomie beider Interni.

6. In einer nicht kleinen Zahl von Fällen bleibt man trotz aller Erfahrungen auf's Rathen angewiesen.

7. Jedwede die Sehschärfe benachtheiligende Complication, wie Hornhautflecken, Linsentrübungen, Chorioidealherde u. a. erheischt eine energische Operation, selbst wenn die Refractionsdifferenz zwischen beiden Augen nicht gross und die Parese des Externus nicht erheblich ist. Mit einer einfachen Tenotomie ist es hier nicht gethan.

Bei alledem halte man sich gegenwärtig, dass der primäre Operationseffect sehr häufig sich vermindert.

Amblyopie durch Nichtgebrauch.

Dr. Walter B. Johnson beschreibt einen Fall, welcher ein Beispiel für die Amblyopie durch Nichtgebrauch darstellen soll. Es handelt sich um eine Pat., die er mit 10 Jahren untersucht hatte, als sie auf beiden Augen volle Sehschärfe hatte, und die dann einen Fall auf die Stirn durchgemacht hatte, welcher unter Anderm eine conjugirte Deviation beider Augen nach rechts zur Folge hatte, im Uebrigen einen Complex von Erscheinungen zeitigte, welche an Hysterie gemahnten. Zehn Jahre später zeigte sie eine Einwärtsstellung des linken Auges und auf dieser Seite eine Herabsetzung der Sehschärfe auf $^1/_8$ bei absolut normalem Augenhintergrund. Verf. hält diesen Fall für einen Repräsentanten der erst durch psychische Suppression des Netzhautbildes, später durch physiologische Insensibilität der Retina hervorgerufenen Amblyopia ex anopsia.

In der Discussion wurde seitens Dr. Noyes, Mittendorf, Howe, Risley Bedenken gegen diese Auffassung geäussert.

Recurrent oculo-motor palsy: with a case.

Dr. G. E. de Schweinitz' Fall betraf ein $^1/_2$jähriges Mädchen. In diesem frühen Alter stellte er eine rechtsseitige Oculomotoriuslähmung fest, die sich in 6 Wochen besserte. Später traten häufige Recidive mit heftiger Neuralgie auf, immer wieder völlig schwindend, bis mit dem 4. Lebensjahr eine Divergenz stationär wurde. Schliesslich, mit dem 28. Jahr, bildete sich auch, nach einer ausserordentlich heftigen Attacke, eine dauernde Ptosis aus, die nun das Bild einer totalen Oculomotoriuslähmung vervollständigte. Alle anderen Hirnnerven blieben intact.

A clinical and experimental study of the so called oyster-shucker's keratitis, by Dr. Randolph.

An anderer Stelle referirt.

Report on worsteds for Holmgren's test.

Dr. B. J. Jeffries erstattet Bericht über seine Bemühungen, eine Bezugsquelle für die echten Holmgren'schen Wollproben zu schaffen.

Note on the variations in the power and in the astigmatism of thin spherical, toric, and cylindrical lenses in principal cases of oblique centrical refraction.

Dr. John Green hat die bekannte Thatsache, dass der optische Werth eines Brillenglases, wenn dieses um eine seiner Achsen gedreht wird, sich ändert und eine cylindrische Wirkung erhält, mathematisch berechnet. Bei einer Drehung um 30° entsteht ein Astigmatismus, der im Maximum 5mal so stark ist, als bei einer Drehung um 15°; im ersteren Fall entspricht er 0,366 D, im letzteren nur 0,074 D.

4000 cases of ocular headaches and the different states of refraction connected therewith.

Dr. W. F. Mittendorf will mit weiteren 3000 Beobachtungen beweisen, dass Ametropie und Kopfschmerz in Abhängigkeit von einander stehen und speciell die schwächsten Grade von hypermetropischem Astigmatismus das grösste Contingent zu diesen Fällen stellen. Correctionen von $^1/_4$ D und darunter führten Heilungen herbei. Unter den 4000 Fällen waren nicht weniger als 1587 zu dieser Kategorie zugehörig; Astigmatiker über $^1/_2$ D dagegen nur 391. Keineswegs bedarf es immer dauernder Correction, sondern meist nur bei Nahearbeit; und auch nicht für alle Zeit, sondern nur so lange die Symptome andauern. Im Uebrigen hat ihn die Thatsache überrascht, dass bei alten Leuten viel häufiger der perverse Astigmatismus vorkommt als bei jungen. Der Procentsatz des gemischten Astigmatismus (3 $^0/_0$) ist in Verf.'s Statistik ein wenig höher, als gewöhnlich.

The terminal loops of the cones and rods of the human retina, with photomicrographs.

Dr. W. F. Norris demonstrirt 7 Mikrophotogramme von Netzhautpräparaten, welche zeigen sollen, dass die äussersten Enden der Stäbchen und Zapfen Schlingen bilden, indem das Endglied eines Zapfens sich umbiegt, um in das Endglied eines zweiten Zäpfchens überzugehen. Ebenso verschlingen sich auch zwei benachbarte Stäbchen durch periphere Schlingenbildung.

Spontaneous rupture of the choroid coat.

Dr. Albert G. Heyl zeigt die Abbildung von einer Spontanruptur der Aderhaut bei einer 65jährigen Pat. Sie nahm die Maculargegend ein, in der Form eines ganz flachen, liegenden Längsovals; nach dem Aequator zu und unterhalb der Rupturstelle zeigten sich Anhäufungen von feinen Netzhautpigmentherden. H. vermuthet, dass eine plötzliche spastische Contraction des M. externus die Ruptur verursacht haben mochte.

Albuminoid(?) deposit in the optic nerve and retina.

Dr. Heyl beschreibt einen Fall von beiderseitiger eigenthümlicher Exsudatbildung der Netzhaut in der Umgebung des Opticus bei gleichzeitiger Drusenbildung am Sehnervenkopf. Pat. war eine 49jährige Frau.

The use of strychnine in insufficiency of the interni.

Dr. H. S. Oppenheimer empfiehlt für die Fälle von Insufficienz der Interni, wo die verordneten Gläser nicht ausreichen, den Gebrauch von Strychnin; er

Digitized by Google

hält ihn dagegen bei den Fällen von Esophorie für contraindicirt. 28 Krankengeschichten werden mitgetheilt, die zum Theil die günstige Wirkung des Strychnins auf die Innervation der Interni beweisen sollen.

Small cavernous angioma of ocular conjunctiva.

Dr. S. A. Lippincott demonstrirt eine 25jährige Pat. mit dieser Affection.

Sarcoma of chŏroid.

Dr. F. Buller beobachtete bei einem 35jährigen gesunden Manne ein pigmentirtes Aderhautsarcom von den ersten Anfängen, weil es von der Gegend der Macula seinen Ausgang nahm und daher frühzeitiger als sonst Symptome machte: Es handelte sich um ein kleines Spindelzellensarcom, welches anscheinend die darunter liegende Sclera bereits ergriffen hatte. Nichts desto weniger scheint Pat. durch die Enucleation gerettet zu sein; wenigstens hielt er sich bisher — $^1/_2$ Jahr lang — völlig gesund. (?)

An adenoma of the Meibomian glands.

Dr. Wadsworth entfernte bei einem 18jährigen Pat. ein etwa 1,5 : 1,0 cm grosses Adenom (Adenocystom) aus dem linken Oberlid. Dasselbe wurzelte in einer Meibom'schen Drüse und zeigte eine gewisse Tendenz in die tieferen Gewebe einzudringen.

Traumatic enophthalmos, with a case.

Dr. de Schweinitz bespricht nach Mittheilung eines charakteristischen Falles von traumatischem Enophthalmus die einschlägige Literatur, die in den letzten Jahren durch eine grössere Reihe von Publicationen bereichert worden ist. In seinem Fall war weder von einer Fractur, noch auch von einer Infraction der Orbitalwand die Rede, und es konnte nur, wie in ähnlichen Fällen auch, von einer Läsion des Sympathicus die Retraction des Bulbus abgeleitet werden.

Eye lesions in myxoedema.

Dr. Peter A. Callan spricht über die Augensymptome bei Myxödem, als deren häufigstes er vermehrte Thränensecretion in Folge der geschwollenen Augenlider anführt. Daneben fand er in 4 Fällen, die er sah, eine deutliche Anästhesie der Cornea. Ob das Vorkommen von Amblyopie und Sehnervenatrophie, wie es in einzelnen Fällen angegeben worden ist, direct auf den myxödematösen Krankheitsprocess zurückzuführen ist, will er dahingestellt sein lassen. In einem seiner Fälle sah er nach zweijährigem Gebrauch der Thyreoid-Tabloids eine typische Retinitis albuminurica entstehen, wie er glaubt, im Zusammenhange damit, weil durch den Thyreoidextract der an sich schon beim Myxödem gesteigerte Blutdruck noch mehr erhöht wird und dadurch eine Nierenaffection begünstigt werden kann.

Two cases of tumor of the iris.

Dr. H. F. Hansell beschreibt eine Cyste und ein Fibrom der Iris.

Report of a case of trauma of left orbit, in which exophthalmos and probably aneurism of internal carotid artery in the cavernous sinus resulted: recovery from the aneurismal symptoms without operative interference.

Dr. B. E. Fryer beschreibt den durch die Ueberschrift hinreichend gekennzeichneten Fall, welcher einen 8jährigen Knaben betraf. Ophthalmoskopisch zeigte sich lediglich eine leichte Abblassung des Sehnerven. Die Pupillenreaction war die ganze Zeit über normal.

Digitized by Google

Discission of the capsula after cataract extraction, with the presentation of a new instrument.

Dr. John E. Weeks beschreibt ein sichelförmiges Discissionsmesser, das er in drei Grössen, zu 5, 4 und 3,5 mm Schneidelänge, hat anfertigen lassen. Die concave Seite und die Spitze sind äusserst scharf geschliffen, während die convexe Seite nur 1 mm von der Spitze ab geschliffen ist. Er behauptet, damit sicherer und ausgiebiger in der Vorderkammer hantiren zu können, und gefährdet weniger tief den Glaskörper.

A third table of ten thousand cataract extractions.

Dr. M. F. Wilson stellt der von Dr. Noyes 1879 aufgestellten Liste von 10,000 Star-Extractionen eine neue Tabelle über die von 1879—1893 publicirten Star-Operationen gegenüber. Die durchschnittliche Verlustzahl beträgt heute wie damals 6 %, trotz Cocaïn und trotz Asepsis.

Experimental salicylic acid-amblyopia.

Dr. G. E. de Schweinitz vermochte in Analogie zu der Chininamblyopie bei Hunden durch grössere Dosen von salicylsaurem Natron eine Abblassung der Papillen und Gefässcontraction in der Netzhaut hervorzurufen, die zwar langsamer und weniger ausgesprochen, wie bei der Chinin-Intoxication, aber doch deutlich genug auftrat.

Salicylate of soda in glaucoma.

Dr. T. Y. Sutphen empfiehlt auf Grund zahlreicher Beobachtungen das salicylsaure Natron gegen die Schmerzen bei Glaucomfällen, ob sie nun auf Rheuma und Gicht zurückgeführt werden können oder nicht, als ein geradezu specifisches Mittel. Aber auch zur Herabsetzung des Druckes und allgemeinen Besserung des Krankheitsprocesses trage es in manchen Fällen bei.

Dr. Mittendorf und Risley bestätigen diese Ansicht. Letzterer hält dafür, dass nicht die Salicyl-, sondern die Natroncomponente das Wirksame dabei sei. Auch Natr. biboracicum schaffe dieselbe Erleichterung, und das erkläre sich aus dem gichtischen Charakter mancher Glaucomfälle.

Sudden blindness in a previously impaired eye coming on after removal of the other for absolute glaucoma.

Dr. J. Lippincott deutet diesen durch keinerlei ophthalmoskopische Veränderung erklärlichen Fall plötzlicher Erblindung als eine nervöse Reflexerscheinung analog dem bekannten Auftreten von Glaucom auf dem zweiten Auge nach Iridectomie des ersten.

Two cases of congenital entropion of both upper lids, with deficiency of tarsal cartilages; transplantation of a flap of skin into the lid margin, by Dr. George C. Harlan with an addendum by Dr. de Schweinitz. (Illustrated.)

A case of recurrent hemorrhage in the vitreous body in a youth.

Dr. Charles J. Kipp beobachtete bei einem 10jährigen, später 16jährigen Knaben innerhalb 6 Jahren zwei Mal eine abundante Glaskörperblutung mit vollständiger Restitutio ad integrum.

A congenital ptosis and operation. (Illustrated.)

Dr. J. O. Tansley beschreibt einen von ihm nach Panas und Graefe, resp. einer Combination beider operirten Ptosisfall mit günstigstem Erfolge. Aus

Digitized by Google

der Mitte des Lides wurde ein schmaler senkrechter Lappen gebildet und durch eine Knopflochwunde unterhalb der Augenbraue hindurchgeführt, um über der Augenbraue durch Nähte befestigt zu werden, während zu beiden Seiten des Schmallappens die Tarsal-Hautbekleidung des Lides abpräparirt und die entblösste Partie dann durch Zusammenziehen der Wundränder geschlossen wurde.

Note concerning the lens in the eyes of rodents.

Dr. Lucien Howe hat festgestellt, dass bei den Kaninchen und den ihnen verwandten Nagethieren die Linse einen relativ erheblich grösseren Diameter anteroposterior hat, als beim Menschen. Z. B. fand er in einem Kaninchenauge von 21 mm Länge einen Linsendurchmesser von 7 mm, beim Eichhörnchen ein Verhältniss von 6,8 : 3,5 mm; bei einer Ratte 5,5 : 3,4. Auch scheint ihm der Brechungsindex der Linsensubstanz abweichend zu sein von dem der andern Vertebraten.

Report of eight cases of removal of metal from the vitreous by the electromagnet, with a review of nine cases previously reported.

Dr. E. E. Holt kann unter seinen 17 Fällen von Electromagnet-Extractionen einen Fall mit 0,7 S, drei Fälle mit 0,5 S, zwei mit 0,2 S, vier mit 0,1 S, einen mit quantitativem Lichtschein anführen, und ist seit dem Gebrauch des Electromagneten viel befriedigter von seinen Erfolgen bei den fatalen Eisensplitterverletzungen, als er es früher sein konnte.

A case of vaso-motor ataxia, with eye symptoms simulating monocular exophthalmic goitre, by Dr. S. D. Risley.

The law for the prevention of blindness in the state of New Yersey, by Dr. W. B. Johnson.

Seit dem 1. Mai 1895 besteht im Staate New Yersey eine gesetzliche Meldepflicht für alle Fälle von Blennorrhoea neonat. und wird für eine sofortige ärztliche Behandlung Sorge getragen.

Severe hemorrhage following extraction of cataract.

Dr. H. D. Noyes beobachtete bei mehreren älteren Patienten mit hochgradiger Myopie nach der Star-Extraction sehr unangenehme Blutungen, welche zur Vorsicht in solchen Fällen mahnen und jedenfalls die Iridectomie contraindiciren. Er räth, in solcher Lage Atropin vorher anzuwenden.

Traumatic keratitis caused by forceps delivery of an infant.

Dr. Noyes sah bei einem Neugeborenen nach Zangenentbindung eine wolkige Trübung der verletzten Cornea, die in ihrem Aussehen an hereditäre Syphilis erinnern mochte. Die Keratitis heilte ganz allmählich, erst nach vielen Wochen ab.

A persistent case of iritis, by Dr. J. O. Tansley.

A modified photometer for testing red signal lenses and lanterns.

Dr. Charles H. Williams demonstrirt ein Photometer, welches bestimmt ist, die rothen Signallinsen und -Laternen auf ihre Helligkeitsintensität zu prüfen, indem er sich überzeugt hat, dass die bei den Eisenbahnen verwandten Signale wegen ihrer differenten Leuchtkraft von den Beamten sehr verschieden und theilweise unrichtig erkannt werden.

Digitized by Google

Die diesjährigen Verhandlungen wurden mit einer Gedächtnissrede auf Henry W. Williams von Dr. John Green eingeleitet. Alsdann spricht Charles Stedman Bull über

The course and prognosis of orbital tumors as influenced by surgical operation for their removal.

Er behandelt 36 Fälle der eigenen Praxis, sowohl primäre wie secundäre Tumoren und macht drei Rubriken, die intraocularen, die nach der Orbita penetrirenden oder von ihr entsprungenen und die aus ihren Wandungen oder ihren Nachbarhöhlen hervorgewachsenen. Nur bei der ersten könne von einer vollständigen Entfernung die Rede sein; ob der Tumor aber auf den Bulbus beschränkt sei, könne erst nach der Enucleation mit Sicherheit erkannt werden. Im Allgemeinen sei die Prognose stets infaust, mit Ausnahme einiger eingekapselter Orbitalgeschwülste gab es immer Recidive und diese verlaufen viel rapider. Wiederholte Operationen beschleunigten nur das Ende[1], seien aber gleichwohl wegen der unerträglichen Schmerzen nicht zu entbehren.

Dr. Knapp stimmt dem Vortragenden völlig bei; nur für das Adenom der Thränendrüse macht er eine Ausnahme, weil dieses gänzlich und für die Dauer ausgerodet werden kann.

Dr. Noyes sah vier Fälle von epithelialen Lidgeschwülsten, die trotz der Exstirpation als Sarcom der Orbita recidivirten. Nach der Exstirpation des letzteren lebten immerhin zwei von diesen vier Kranken noch viele Jahre ohne Recidiv.

Dr. Johnson und Gruening schliessen die Tumoren des Sehnerven aus der Reihe der recidivirenden Geschwülste aus.

Tumor of the optic nerve and retina, Gliosarcoma.

S. D. Risley beschreibt einen Fall von penetrirendem Netzhautgliom mit tödtlichem Ausgange, wenig Monate nach der Operation.

Melanosarcoma, originating in ciliary body.

S. D. Risley demonstrirt ein im Ciliarkörper wurzelndes, melanotisches Sarcom. Das Auge war 2 Jahre blind und der Tumor seit $1^1/_2$ Jahren bemerkt worden. Ein Recidiv trat in den ersten 6 Monaten seit der Operation nicht auf.

Dr. S. B. St. John berichtet über ein Irissarcom, welches vor einem Jahr noch als ein blosser schwarzer Fleck kenntlich war und zur Zeit der Enucleation einen Quadranten der Vorderkammer mit seiner Masse ausfüllt.

Dr. J. A. Andrews glaubt wohl bisweilen mit einer Iridectomie ein Irissarcom radical entfernen zu können; hält aber doch die Enucleation für das einzig sichere Verfahren.

Drn. Bull und Knapp behaupten, dass jedes Sarcom über kurz oder lang Recidive mache.

Drn. Norris, Wandswork und Green führen dagegen Beispiele an, wo 15, 22 resp. 29 Jahre nach der Enucleation ohne Recidiv verflossen sind.

Dr. Recoe sah ein Recidiv noch nach 15 Jahren auftreten. Als dieses entfernt war, hielt sich Patient nur 2 Jahr recidivfrei und ging dann zu Grunde. Er erwähnt auch einen Fall, wo eine Resorption der subretinalen Flüssigkeit unter Jodkaligebrauch stattfand, der maligne Tumor der Aderhaut deshalb aber doch fortbestand.

Dr. de Schweinitz weist darauf hin, dass die Fälle langer Lebensdauer nach der Enucleation gewöhnlich die Spindelzellenform gezeigt haben.

[1] Die schlimme Prognose der kleinzelligen Orbital-Sarcome habe auch ich in meinem 25jähr. Bericht (S. 71) erörtert. H.

Digitized by Google

A case of multiple round-cell sarcoma involving the bones of the orbit, cranium, and femur of the right side. — Death. — Autopsy.

Dr. H. Knapp beschreibt den Krankheitsfall eines 36jährigen Mannes, der vor 20 Monaten einen schweren Influenzaanfall durchgemacht hatte und 16 Monate später an Kopfschmerzen und Schwindel erkrankt war. 2 Monate später trat eine Schwellung in der äusseren Hälfte der Augenbraue auf und bald darauf eine Spontanfractur des Femur derselben Seite. Die Autopsie ergab, dass die Augenbrauengeschwulst in die Orbita und durch die Fissura orbitalis in die mittlere Schädelgrube hineinreichte. Es handelt sich um eine weiche Knochengeschwulst (Osteosarcom), von der eine Metastase in der hinteren Schädelgrube sass.

Carcinoma of the choroid. — Sarcoma of the choroid.

H. D. Noyes demonstrirt zwei Präparate. Das eine stammt von einer 35jährigen Frau, die an Carcinom des Uterus und der Mamma operirt worden war und zuerst an einem centralen Scotom, dann an Netzhautablösung erkrankte. Es stellt eine secundäre Krebsgeschwulst der Aderhaut dar. Bei dem andern Falle war ein Aderhautsarcom, das sich zuerst nur durch wolkige Glaskörperblutungen und einen schwarzen Fleck in der Sclera verrathen hatte, Veranlassung zur Enucleation gewesen. Pat. war noch 8 Jahre später ohne Recidive. Die Diagnose konnte erst gestellt werden, als sich erst eine Netzhautablösung und 6 Monate später Tumormassen durch den Augenspiegel verriethen.

Ivory exostosis of the orbit.

Dr. R. Sattler demonstrirt eine elfenbeinharte Exostose, welche von dem oberen inneren Winkel der Augenhöhle entpsrungen und zuerst langsam, später schnell gewachsen war. Zur Exstirpation derselben hatte der Sinus frontalis und ethmoidalis eröffnet werden müssen. Mit Hülfe des Meissels gelang dieselbe. Keinerlei Schmerz und keinerlei locale oder subjective Störungen hatten das Wachsthum der Geschwulst während drei Jahre begleitet. Nur bei festem Druck auf dieselbe erfolgte Syncope.

A case of tuberculosis of the conjunctiva, probably primary, followed by general infection and death.

Dr. Fr. E. Cheney beschreibt diesen Fall, der ein 11jähriges Mädchen betraf. Zuerst zeigt sich eine ziemlich harte Granulationsmasse nahe der Mitte des Lidknorpels, welche dann ulcerirte. Die Praeauriculardrüsen, später auch die Nackendrüsen, waren infiltrirt. Die Excision der erkrankten Bindehaut ändert daran nichts. Lungentuberculose war nicht nachweisbar. Aber secundär trat Tuberculose der rechten Lunge und des Mesenteriums hinzu und führte zum Tode.

Tubercle of the Iris.

J. A. Andrews reicht die Zeichnung von einem Falle von Iristuberculose herum, zu welcher sich später eine fatale Meningitis gesellte und bringt im Anschluss daran ein Resumé über die vorliegende Literatur (30 Fälle), um die Frage zu erörtern, ob die Tuberculose überhaupt primär in der Iris auftritt. Ein positiver Beweis dafür ist in keinem der Fälle erbracht. Enucleation des Auges, und nur diese kommt in Betracht, hat nur solange einen Zweck, als nicht Erscheinungen von Seiten der Meningen oder der Lungen aufgetreten sind.

Digitized by Google

A case of peculiar congenital growth at the inner canthus.

Dr. Aloin A. Hubbell berichtet über einen angeborenen Tumor bei einem 3 Monate alten Kinde, der sich $^3/_4$ Zoll lang und mit Haut bedeckt, aus dem inneren Augenwinkel, in der Gegend der Caruncula hervorwälzt und zum grössten Theile aus Fettgewebe bestand, in welchem ein Knochenstück enthalten war, das sich in den Stiel der Geschwulst fortsetzt.

Cases of persistent pupillary membrane, in which there was a firm attachement to the lens capusule, with partial opacity of this membrane and of a thin layer of underlying lens substance.

Dr. W. F. Norris beschreibt 3 solcher Fälle.

Embolism of central artery. — Cilio-retinal artery supplying the macula. — Retention of central vision.

Die Patientin des Dr. O. F. Wadsworth war eine 68jährige Frau. Es bestand ein unregelmässig verengtes Gesichtsfeld, aber das centrale Sehen erreichte $^{20}/_{40}$. Zwei gesonderte Netzhautblutungen waren sichtbar, die nach einigen Wochen verschwanden.

Dr. W. F. Mittendorf hat 3 Fälle der Art gesehen. In 2 derselben waren die Cilioretinalgefässe vorhanden, aber sie versorgten nicht die Macula. In dem 3. war ein Ast der Centralarterie, der vor dem Embolus sich abzweigte, verschont geblieben.

A case of double choked disc, caused by cyst involving the right frontal lobe of the brain, with autopsy.

Dr. U. F. Hansell beobachtete diesen Fall, während 3 Jahre. Das erste Symptom war Kopfschmerz, welcher sich unter Quecksilbergebrauch zuerst gebessert hatte. Die Sehnervenscheiden zeigten sich bei der Section ausserordentlich erweitert.

A brief study of the ophthalmic conditions in a case of cerebellar tumor; autopsy.

Dr. Charles A. Olivier sah nach einem Trauma bei einem Syphilitiker Stauungspapille und Blindheit folgen. Die Section erwies ein Gliosarcom des Kleinhirnschenkels.

A case of double optic neuritis, supposed to be due to an aneurysm, with recovery.

Dr. J. B. Emerson theilt den Fall als merkwürdig mit, weil sich hier das Gesichtsfeld nach dem Aufhören einer über 2 Jahr andauernden Neuritis wieder erweitert.

The use of mercury in traumatic iridochoroiditis.

Dr. Charles W. Kollock empfiehlt mit Bezug auf zwei Beobachtungen bei sympathischer Entzündung nach Trauma, bei allen Augenverletzungen schwerer Art eine allgemeine Schmierkur einzuleiten, um destruirender Entzündung und nachfolgender Exsudation vorzubeugen.

Cyst of the right optic disc, choroiditis, macular hemorrhage.

Dr. S. D. Risley beschreibt den eigenthümlichen Fall eines transparenten, runden cystischen Gebildes am Sehnervenkopf mit gleichzeitigen, aber nicht damit zusammenhängenden Rudiment einer Arteria hyaloidea persistens.

Digitized by Google

A case of sympathetic irido-cyclitis?

Dr. B. L. Millikin beschreibt einen Fall, wo nach einer Dornverletzung wohl das linke Auge an entzündlichen Zufällen der Iris und des Ciliarkörpers, ausgehend von der Wundstelle, erkrankte, später dann auch das andere Auge ganz symmetrisch befallen wurde. Ob das Leiden als sympathisch anzusehen sei, vermag Vortr. nicht bestimmt zu behaupten.

A case of suppurative irido-choroiditis of obscure origin, ending in panophthalmitic, in an infant of 9 months.

Dr. R. L. Randolph vermuthet, dass in diesem Falle nach einer leichten Influenza ein septischer Embolus in's Auge des Kindes gelangt war.

A clinical study of a case of double chorioretinitis, in the macular region, following a flash of lightning and a flash from burning lycopodium.

Dr. Charles Oliver zeigt zahlreiche Zeichnungen und Aquarellskizzen, die die subjectiven Scotomwandlungen und objectiven Macularveränderungen bei einem von einem Blitz geblendeten jungen Manne illustriren. Das Scotom dauert mehrere Monate an und zeigt häufig glänzende, schillernde Punkte. Die Gegenstände wurden unvollständig und verkrümmt und erheblich verkleinert wahrgenommen. Schliesslich hob sich die centrale Schwäche wieder bis zur Norm. Auch das zweite Auge hatte eine Woche später ein Scotom, aber weit weniger ausgeprägt durchgemacht. Mit dem Augenspiegel sah man zuerst eine hauchige und abgeblasste Stelle in der Netzhaut, fünf Monate später eine subretinale Blutung und später Pigmentveränderungen.

Some bacteriological experiments bearing upon the sterilization of instruments used in cataract extraction.

Dr. Samuel Theobald's Vortrag ist an anderer Stelle referirt.

Absolute alcohol as a disinfectant for instruments.

Die bacteriologische Studie Dr. Randolph's ist an anderer Stelle besprochen.

Rupture of the iris at the pupillary margin and in continuity, from contusion of the eyeball.

Dr. G. C. Harlan beschreibt 6 Fälle von traumatischer Sphincterruptur. Dr. Edw. Jackson weist auf die Möglichkeit hin, dass solche Iris-Einreissungen durch Blutungen in die Vorderkammer und durch Faltenbildung der Iris bei ihrer Dilatation sich der Diagnose entziehen können.

Angioid streaks in the retina.

Dr. G. E. de Schweinitz demonstrirt Zeichnungen von dem Augenbefunde eines 47jährigen, sonst gesunden Mannes, bei dem sich allmählich ganz eigenthümlich verästelte Pigmentzüge in der Netzhaut nach Blutungen ausbildeten. Irgend eine Erkrankung des Gefässsystems oder des Blutes selbst lag nicht vor.

Histological examination of the eyes from a case of pernicious Anaemia.

Dr. de Schweinitz demonstrirt die mikroskopischen Präparate von Netzhautveränderungen bei einem Falle perniciöser Anämie: Blutungen in allen

Digitized by Google

Schichten der Retina, besonders aber der Nervenfaserschicht; varicöse Hypertrophie der Fasern in derselben, entweder einzeln oder in Conglomeraten; exquisites Oedem, namentlich in der Peripherie, beginnend in der äusseren reticulären Schicht und allmählich auf die äussere Körnerschicht übergehend.

Two cases of „a rare and fatal disease of infancy, with symmetrical changes in the macula lutea“ (Kingdon).

Dr. Carl Koller beobachtete bei zwei Kindern einer Familie jene eigenthümliche Krankheitsform, bei welcher weisse Degenerationsherde in beiden Maculargegenden mit nachfolgender Erblindung sich mit mangelnder geistiger Entwickelung und allgemeiner Muskelschwäche vergesellschaften. Fast stets endigen diese meist in jüdischen Familien beobachteten Fälle tödtlich. Bei K. handelte es sich um das zweite und vierte Kind; zwei andere und die Eltern waren gesund. Das ältere 4jährige Kind hatte mit 2 Jahren angefangen zu sprechen und stehen, jetzt kennt es beides nicht. Das jüngere war erst wenige Monate alt und zeigte schon in der ersten Zeit Nystagmus oscillatorius, aber noch keine Veränderungen in der Netzhautmitte.

Dr. Knapp hat nur drei ähnliche Fälle gesehen, alle bei Juden.

Dr. Randall verspricht demnächst die histologischen Verhältnisse eines solchen Falles zu prüfen und darüber zu berichten.

Ophthalmoscopic representation of a case of traumatic rupture of the inferior temporal vein of the riht retina.

Dr. Oliver beschreibt eine Augenverletzung, wo er mit dem Augenspiegel eine Ruptur eines Netzhautvenenastes feststellen und deutlich aus der Stelle das Blut hervortreten sehen konnte, wie dieses sich dann in unregelmässigen Flecken und Schichten in der Tiefe sammelte.

The pupil reflex in absolute blindness.

Dr. George Harlan berichtet über 3 Fälle von totaler Opticusatrophie mit absoluter Blindheit, bei denen für gewöhnlich Pupillenstarre bestand. Wenn dieselben mit verbundenen Augen längere Zeit in einem dunklen Zimmer verweilt hatten, zeigten sie maximal erweiterte Pupillen; wenn sie dann dem Tageslicht ausgesetzt wurden, contrahirten sich dieselben ganz allmählich und kaum merkbar zu ihrer gewöhnlichen Weite. Sobald sie von directem Sonnenlicht bestrahlt wurden, contrahirten sie sich dagegen deutlich und vollständig. H. nimmt an, dass hier die Sehnerven zwar nicht mehr im Stande sind, eine Lichtempfindung nach den höheren Centren fortzuleiten, wohl aber seine Erregung den Reflexcentren für die Pupillencontraction mitzutheilen.

Bilateral necrosis of the skin of the lids.

Dr. H. Kipp beschreibt eine doppelseitige Gangrän der Lider bei einem in einem Alkoholdelirium gestürzten, mit Koth und Ungeziefer bedeckten Mann, welcher drei Tage später starb. Es hatte vorher lediglich nur einfacher Bindehautcatarrh bestanden, sonst keinerlei entzündlicher Zustand in der Haut.

A successful operation for blepharoplasty embracing the outer halves of both the upper and the lower lids by single slit-flap taken from the forhead, for epithelioma.

Dr. Charles Oliver beschreibt diesen Fall, der das Prinzip der schlitzförmigen Spaltung eines einzigen Lappens zur Deckung beider Lider verfolgt.

Digitized by Google

The treatment of dermoid tumors of the orbit.

Dr. F. Buller beklagt, dass alle Lehrbücher zwar darin einig sind, dass im Prinzip alle Dermoidgeschwülste der Orbita radical entfernt werden sollen, dass sie aber nicht angeben, was mit denen geschehen soll, die nicht vollständig exstirpirt werden können, weil sie zu tief nach hinten gehen, und der gewaltsame Versuch, sie zu entfernen, den Augapfel oder zum mindesten die Augenmuskulatur schädigen kann. B. entfernt in solchen Fällen nach Möglichkeit soviel wie angeht von dem Inhalt der Cyste, spült sie mit $^1/_2$ proc. Natr. caust. aus, führt dann ganz tief nach hinten ein kleines Stückchen Höllenstein ein und deckt das Ganze mit einem in Sublimat getauchten Verband. Täglicher Verbandwechsel. Auf diese Weise stiessen sich, ohne dass man die Gefahr einer Wundinfection lief, die Wände des Sackes allmählich nekrotisch ab.

Dr. Matthewson hat ein ähnliches Verfahren erprobt, indem er die Cystenwände mit einem in Höllensteinauflösung getauchten Wattepfropf auswischte.

Dr. Standish macht es ähnlich so mit Jodtinctur.

Diphtheritic Conjunctivitis.

Dr. Standish berichtet über bacteriologische Studien bei 3 Fällen von Bindehautdiphtherie. Der erste verlief klinisch unter dem typischen Bilde der Lehrbücher mit Membranbildung in Nase und Hals und tödtlichem Ausgang, ohne die Klebs-Löffler'schen Bacillen zu zeigen. Der zweite bot das Bild der croupösen Conjunctivitis dar, mit Larynxaffection und letalem Ende; hier fand S. die Bacillen. In dem dritten wurden keine Bacillen in den Membranen nachgewiesen, und das Kind erholte sich.

A simple instrument to measure the position in which the axis of a cylindrical lens is worn by the patient.

Dr. Ch. H. Williams beschreibt einen Apparat für Bestimmung der Axenrichtung eines gegebenen Cylinderglases.

Reading with defective vision.

Dr. Koller hilft Amblyopen, welche sich den Genuss der Zeitungslectüre gönnen möchten, dadurch, dass er eine starke Convexlinse (15—30 D.) in einiger Entfernung vom Auge in einem leichten Brillengestell tragen lässt.

A note on keratitis punctata superficialis.

Dr. B. Alex Randall beschreibt einen Fall von Keratitis punctata bei einer sonst gesunden Dame. Die punktförmigen Trübungen lagen nicht in der Descemetis, sondern ganz oberflächlich. Allmählich ging der Prozess zur Ulceration über. Die beträchtlichen Beschwerden konnnten wohl durch Mydriatica und heisse Umschläge gemildert werden, sonst aber schlug keinerlei Therapie an.

A case of extraction of a bit of copper from the vitreous where x-rays helped to locate the metal.

Dr. Ch. H. Williams gelang es, mit Röntgenstrahlen einen mitten im Glaskörper unsichtbar für die Augenspiegelung verborgenen Kupfersplitter zu localisiren und dann zu extrahiren. Das Auge konnte aber nicht gerettet werden. Bei der Bestrahlung musste Pat. mit der Seite des verletzten Auges auf der Platte liegen, wie auf einem Kissen, die Röhre war so placirt, dass

Digitized by Google

die Strahlen zum Theil den Nasenrücken, zum Theil die dünnen Nasen- und Orbitatknochen durchdringen mussten, bevor sie durch das Auge auf die Platte gelangten. Die Exposition dauerte 10 Minuten.

A question as to the presence and location of a minute fragment of steal in the eye determined by the Roentgen rays — successful removal by the electromagnet.

Dr. C. F. Clark beschreibt einen Fall, bei dem er einen kleinen Stahlsplitter im äussersten Winkel der Vorderkammer und Iris, wo er nicht gesehen werden konnte, durch Röntgenstrahlen nachweisen konnte. Die kleine Platte wurde dabei in die benachbarte Nasenhöhle geschoben und das Auge von der Schläfenseite her bestrahlt, während Pat. in Narkose war. Eventuell hätte die Platte im Bindehautsack oder subconjunctival placirt werden können. Er empfiehlt die Methode. soweit die vorderen Theile des Bulbus, namentlich die Ciliarkörperegion in Betracht kommen.

Hypopyon-keratitis, break in descemets membrane preceding corneal perforation.

Drn. John Green und A. Ewing demonstrirten Serienschnitte von einer frischen Hypopyonkeratitis. Man sieht die Durchbruchsstelle in der Descemetis und das Hypopyon mit der Exsudation von der Iris und möglicherweise auch der Descemetis selber sich zusammensetzen. Der Bulbus war wegen eines Orbitaltumors entfernt worden.

The management of glaucoma, chronic simple glaucoma (chronic interstitial ophthalmitis).

Dr. Stephen O. Richey fasst das chronische Glaucom als eine chronische Hyperplasie des Bindegewebes des Bulbus auf, welche nie durch eine Operation geheilt werden kann und, von einigen syphilitischen Fällen abgesehen, immer auf eine gichtische Diathese zurückgeführt werden kann. Die Behandlung muss deshalb in erster Linie auf die Diätregelung gerichtet sein, und nur so kann man auch acute Glaucomanfälle verhüten. Bezüglich der lokalen Behandlung bei diesem letzteren unterstützt er die Eserin- oder Pilocarpin-Einträufelung durch leichte Druckmassage des Bulbus, um die Blutstauungen in den Venen zu vermindern. Blutentziehungen und heisse Bäder sollen ähnlich wirken.

A case of chronic glaucoma with some unusual features.

Dr. Randolph schildert einen Glaucomfall bei einem 60jährigen Patienten, welcher sich durch eine ganz ungewöhnliche, gleichmässige und dichte Hornhauttrübung mit nur mässigem Schläfenschmerz und durch die periodische, täglich um dieselbe Stunde auftretenden und in derselben Zeit schwindenden Anfälle auszeichnet. Bei warmem Wetter blieben auch ohne Eseringebrauch die Anfälle aus. Dabei bestand eine excessive Myopie.

An unusual case of glaucoma.

Dr. Millikin beschreibt einen ungewöhnlichen Fall von Glaucom bei einer 49jährigen Dame. Eine grosse Reihe von nervösen Attacken mit Magenerscheinungen pflegte mit stürmischen Erscheinungen von Seiten des Auges aufzuhören. Die Anzahl der Anfälle war im Laufe von mehreren Jahren eine ganz enorm grosse, hinderte aber nicht die jedesmalige Restitution von Gesichts-

Digitized by Google

feld und Sehschärfe. Schwache Eserinlösungen wirkten immer wieder während mehr als 3 Jahren günstig darauf ein. Die Iridectomie zeigte sich der Sclerotomie überlegen.

Lenses for the binocular examination of the eye by oblique illumination.

Dr. Jackson's binoculare Linse ist mit dem Maiheft der Ophth. Review besprochen. Peltesohn.

---

13) **American medical association. Ophthalmological section.** Atlanta Meeting, 5.—8. Mai 1896. (The Amer. Journ. of Ophth. Juni 1896.)

1. Dr. Lucien Howe (Buffalo) eröffnet die Sitzung mit einem Vortrag über die im körperlichen Allgemeinzustand gelegenen Ursachen der Asthenopie. Diese kann nicht sowohl durch Störungen im Accommodations- und Muskelapparat, als auch durch fehlerhafte Blutbeschaffenheit, allgemeine Ernährungs- und nervöse Störungen verursacht und nur durch deren Beseitigung zu heben sein.

2. D. S. Reynolds (Louisville) spricht über die Nomenclatur der Conjunctivitis und schlägt eine auf dem pathologischen Charakter der Erkrankung beruhende vor. Er unterscheidet zwei Hauptgruppen, eine traumatische und eine infectiöse, sodann primäre und secundäre Untergruppen, und ferner je nach dem betroffenen Abschnitt oder dem Charakter des Infectionskeimes besondere Species.

3. E. J. Bernstein (Baltimore): Ueber subconjunctivale Injectionen. Folgende Punkte sind zu beachten: Asepsie, völlige Anästhesie der Conjunctiva, Gebrauch von Quecksilbercyanid anstatt Sublimat, die Injection ist unter die Conjunctiva und nicht unter die Tenon'sche Kapsel zu machen. G. E. de Schweinitz sah die gleichen guten Erfolge bei Injection reiner Kochsalzlösung, insbesondere bei Iritis mit nicht zu starker entzündlicher Reizung, Neuritis und Episcleritis, doch treten bei dieser Methode allein häufiger Rückfälle ein, weshalb die gewöhnliche Allgemeinbehandlung der constitutionellen Ursachen beizubehalten ist. G. C. Savage fand die Kochsalzlösung zu schmerzhaft. C. H. Baker sah vorzügliche Resultate zusammen mit Allgemeinbehandlung bei interstitieller Keratitis und centraler Chorioiditis, desgleichen Dunbar Roy bei seinem vorwiegend aus Farbigen bestehenden Krankheitsmaterial.

4. Dr. F. C. Hotz (Chicago) spricht über operative Heilung des Ectropions des Oberlides bei einem 14jährigen, das im 4. Lebensjahre durch Caries des Orbitalrandes entstanden war. Die narbige Lidhaut, welche das Lid umgestülpt hatte, wurde abgelöst und durch einen gesunden Lappen dünner Schläfenhaut ersetzt.

5. Dr. L. F. Lane (Philadelphia) berichtet über Netzhautablösung bei chronischer Bright'scher Erkrankung. 54jährige Frau, bisher gesund. R: Glaskörpertrübung, Sehnervenschwund, allgemeines Netzhautödem, oben und unten Ablösung, Fingerzählen: 10″. L: leichte Linsentrübung, Papille röthlichgrau, Blutung in der Macula und weisse Flecke, $S = {}^{20}/_{70}$. Eiweiss und Cylinder im Urin. Zustand seit 3 Jahren gleichbleibend.

6. Dr. Casey A. Wood (Chicago) giebt eine Methode an zur Messung des Fixationsfeldes. Bei Störung der Augenbewegungen, Heterophorie, wünscht man nicht so sehr die Grenze der Beweglichkeit kennen zu lernen,

Digitized by Google

als vielmehr die der seitlichen Fixation bei ruhiger Kopfhaltung. Um dies zu prüfen hat W. Papierstreifen angegeben, mit Worten von zwei Buchstaben oder Ziffern bedruckt, welche am Perimeter befestigt werden. Der Patient muss mit primärer Kopfhaltung so weit als möglich nach der Peripherie zu lesen. Jedes Wort stellt einen Grad der Skala dar. So kann das monoculare Fixationsfeld gemessen und auf dem Perimeterschema auch eingezeichnet werden.

7. Dr. H. O. Reik (Baltimore) spricht über die Ursachen der nicht myopischen Netzhautablösung. Diese 50% oder mehr umfassende Categorie wird verursacht in abnehmender Häufigkeit durch Trauma, Bright'sche Krankheit oder Albuminuria gravidarum, Blutungen, Geschwülste, Diabetes, Sonnenstich und Neuralgie des Trigeminus. Trotz genauester Untersuchung bleibt in vielen Fällen die Ursache dunkel. Doch kann man sicher in fast allen Fällen eine, wenn auch nicht immer ophthalmoskopisch nachweisbare Erkrankung des Glaskörpers annehmen.

8. Dr. R. L. Randolph (Baltimore) untersuchte die anatomischen Veränderungen in zwei Fällen von Netzhautablösung. Im ersten Falle ausgebreitete Degeneration der Netzhautschichten, besonders der Stäbchen und Zapfen, Schwellung der Müller'schen Fasern, Einlagerung albuminöser Tropfen an verschiedenen Orten, besonders in der Chorioidea und Retina längs des Saumes der Ablösung, bindegewebige Glaskörperdegeneration. Im zweiten Falle ebenfalls letztere Veränderung, welche überhaupt in gewisser Ausdehnung in jedem Falle vorhanden zu sein und das hauptsächlichste ätiologische Moment darzustellen scheint, und Atrophie der vorderen Netzhautschichten.

9. Dr. Casey A. Wood verbreitet sich über Behandlung der Netzhautablösung. Nach Besprechung der verschiedenen Methoden, auch der von Deutschmann, hält Vortr. Ruhe, Verband und Schwitzen immer noch für das Beste.

10. Dr. W. T. Montgomery (Chicago) berichtet über die Electrolyse bei Netzhautablösung nach Dr. Terson auf Grund vier eigener Beobachtungen. Die Methode ist sehr schmerzhaft, ohne Heilerfolg, erzeugt im Gegentheil leicht entzündliches Glaucom.

11. Dr. Lyman Ware (Chicago) berichtet über 100 Cataract-Extractionen; darunter 5 Misserfolge. Antisepsis mit Sublimat, 1:5000, präparatorische Iridectomie, grosser Cornealschnitt sind die Hauptbedingungen für einen guten Erfolg. In der Discussion sprechen Corr und White auch für präparatorische Iridectomie, Montgomery gegen Sublimat und für einfache Extraction, für letztere auch Young und Savage, dieser auch für Extraction sammt der Kapsel.

12. H. V. Würdemann (Milwaukee) spricht über Sehnervenschwund dunklen Ursprungs bei Allgemein-Erkrankungen. Interstitielle Entzündung durch Toxine verursacht, mikrobiotische Veränderungen der Blutgefässe, welche die Ernährung des Sehnerven und der Netzhaut beeinträchtigen, Druck auf den Sehnerven bei Verletzungen, oder Embolien in demselben sind als Hauptursachen anzusehen.

13. Dr. G. E. de Schweinitz spricht über Sehnervenschwund durch giftige Stoffe. Der pathologische Process besteht hauptsächlich im papillomacularen Bündel in einer Wucherung des interstitiellen Gewebes mit Vernichtung der Nervenfasern, ähnlich z. B. der interstitiellen Hepatitis, und wird am häufigsten durch Tabak verursacht, ferner auch durch Alkohol, Stramonium,

Digitized by Google

Canabis indica, Chloroform, Opium, Schwefelkohlenstoff, Nitrobenzol u. dgl. Reine toxische Amblyopie ist von retrobulbärer und axialer Neuritis zu unterscheiden. Autopsie reiner Tabakamblyopie ist bis jetzt noch nicht gemacht worden, doch werden die Verhältnisse ähnlich denen bei gemischter Amblyopie angenommen.

14. Dr. G. Dunbar Roy (Atlanta) giebt eine Uebersicht über den Sehnervenschwund dunklen spinalen Ursprungs, und über den Zusammenhang dieser Erkrankung mit Meningitis, locomotorischer Ataxie, multipler und Lateral-Sclerose, Trophoneurosen, Chorea und Rückenmarkserkrankungen.

13. Dr. B. Alexander Randall (Philadelphia) beweist an Zeichnungen die zuweilen vorkommende schwierige Differentialdiagnose zwischen einfachem Glaucom und Sehnervenschwund.

In der Discussion über Sehnervenschwund schreibt C. A. Wood dem Alkohol die Hauptrolle zu, da er auch anderwärts im Körper mehr Unheil anrichte als der Tabak; Dr. Baker berichtet über Atrophie nach Sonnenstich.

16. Dr. Adelaïde E. Portman (Washington) spricht über die idiopathische Chorioiditis, d. h. über Fälle, die im gewöhnlichen Schema nicht unterzubringen sind.

17. Dr. H. B. Ellis (Los Angelos): Bilateraler Exophthalmus. Interessanter Fall, zu kurzem Referat jedoch nicht geeignet.

18. H. H. Harlan (Baltimore) bringt zur Frage der operativen Behandlung der Myopie folgenden interessanten Fall: 45jährige Frau, L an progressiver Myopie erblindet, R im 13. Lebensjahre verwundet, Cataract, Resorption derselben, und jetzt $S = {}^{20}/_{50}$ ohne Glas und ohne Veränderungen am Augengrund. C. A. Wood berichtet über einen vor 4 Jahren mit gutem Erfolge operirten Fall.

19. Dr. Harlan und Dr. Woods berichten über Prüfung der Sehkraft der Kinder in den öffentlichen Schulen von Baltimore, über die dabei gewonnenen guten Resultate und die zum Nutzen der Kinder für die Zukunft daraus gezogenen Schlussfolgerungen. Neuburger.

---

14) **Proceedings of the Ophthalmological Section, Americ. Med. Association** at Atlanta Meeting, 5.—8. Mai 1896. (Ann. of Ophth. and Otol. Juli 1896.)

Die gehaltenen Vorträge sind schon im Vorstehenden mitgetheilt, hier soll nur über die angekündigten, aber nicht vorgetragenen Mittheilungen Bericht erstattet werden.

Some experiments on rabbits, made with a view to obtaining a stump for the accurate fitting of glass eyes.

J. Herbert Clairborne jr. (New-York) beschreibt Versuche an Kaninchen über die Herstellung eines künstlichen Glaskörpers durch eine Zusammensetzung aus Glaswolle und Asbest, die aber zu keinem Resultat führten, da die Stoffe in der Scleralhöhle nach der Operation nicht vertragen wurden; er erklärt sich auch gegen Mules' Operation, da hierbei die Ciliarnerven beständig zwischen zwei harten Oberflächen gedrückt würden.

Treatment of optic nerve atrophy by mercurial inunctions in conjunction with the hot baths of the hot springs in Arcansas.

C. J. Chort (Hot Springs) berichtet über 41 Fälle von Sehnervenschwund, die er mit Schmierkur und Bädern in den heissen Quellen von Hot Springs,

Digitized by Google

Arkansas, behandelt hat; wenn S noch nicht zu sehr gesunken, noch ca. $^1/_{10}$ beträgt, sei die Methode von guter Wirkung.

Sarcoma of the chorioid, a series of cases.

Geo F. Fiske (Chicago): 5 Fälle von Melanosarcom der Chorioidea, darunter 4 Männer, im Alter von 40 bis 56 Jahren. Enucleïrt soll werden, wenn S zerstört ist und Zweifel besteht, ob nicht etwa ein Tumor vorhanden ist, oder wenn noch etwas S vorhanden ist, das aber rasch zerstört wird durch die Ausdehnung der Ablösung, ohne dass durch frühere Untersuchung von sachverständiger Seite die Anwesenheit eines Tumors ausgeschlossen worden wäre, während andererseits jetzt Verdacht darauf besteht, oder drittens bei Drucksteigerung oder Iridocyclitis.

The value of homatropin in the diagnosis of ametropia.

Edward Jackson (Philadelphia): Bei richtiger Anwendung, 4—6malige Einträufelung einer 2—5proc. Lösung in Abständen von 5—10 Minuten, erschlafft das Homatropin die Accommodation vollständig. Vortheilhaft ist die kurze Zeit seiner Wirkung.

Sponge grafting in the orbit to support of artificial eye.

E. Oliver Belt (Washington): Nach Entfernung des Augapfels in gewöhnlicher Weise und Blutstillung wird die Höhle erst mit $1^0/_{00}$ Formalin-, dann mit steriler Kochsalzlösung ausgespült, hierauf wird ein in $5^0/_0$ Formalinlösung sterilisirtes, in Salzlösung ausgespültes feines Schwammstückchen, ungefähr $^3/_4$ so gross als der Augapfel, eingelegt und die Conjunctiva darüber vernäht. In wenigen Wochen ist der Schwamm von neugebildetem Gewebe durchwachsen, seine Bestandtheile resorbirt und ein sehr guter Stumpf für das künstliche Auge geschaffen. In einigen Fällen war die Conjunctiva schwer zu vereinigen, einige Nähte rissen aus. Deshalb will Belt in Zukunft erst die gegenüberliegenden Recti, und darüber erst die Conjunctiva vereinigen.

Causation and management of glaucoma.

Dr. Leartus Connor (Detroit): Glaucoma entsteht durch Veränderung des Bindegewebes des Körpers, wodurch auch Verstopfung der Abflusswege des Auges zu Stande kommt oder durch veränderte Secretion, welche die Abflusswege überladet. Die erstere Ursache ergiebt sich durch länger dauernde Wirkung schlechten, d. h. durch Gicht, Rheumatismus, Syphilis, Verdauungsstörungen veränderten Blutes auf das Bindegewebe der Abflusswege, die letztere durch Störungen im Nerven-, Blutgefäss-, Verdauungs- oder Muskelsystem, uncorrigirte Presbyopie, Astigmatismus, Linsenluxation, Mydriatica. Beim Glauc. simplex ist zunächst nur das Bindegewebe des Sehnerven ergriffen. Je nach dem verschieden raschen Eintritt der erwähnten Ursachen kommen die verschiedenen Glaucom-Arten zu Stande. Die Behandlung muss eine den Ursachen entsprechende sein.

Some cases of acute chorioiditis in young adults.

Hiram Woods (Baltimore): 7 Fälle von acuter Chorioiditis. Syphilis war mit Sicherheit auszuschliessen. Vier Frauen, bei dreien von 21, 22 und 27 Jahren trat das Exsudat in der Chorioidea mit Glaskörpertrübungen zusammen auf mit Suppression der Menses, im vierten Fall, jetzt 23 Jahre alt, trat der Anfall zuerst zwischen dem 13. und 15. Jahre auf mit Beginn der Menses, und wiederholte sich zwei Mal während der Menstruation. Die drei andern

Digitized by Google

Fälle betrafen Männer von 25, 27 und 33 Jahren; der eine litt an Bandwurm, der trotz vielfacher Versuche nicht abgetrieben werden konnte, der zweite an chronischer Dyspepsie und Obstipation. Im dritten Fall liess sich nichts der Art finden.

A case of chloroma.

S. C. Ayres (Cincinnati): Der 7jähr. Knabe wurde wegen Exophthalmus, beiderseits, gebracht. Er war bis auf wiederholte Parotitiden (?) in letzter Zeit gesund gewesen. Er hörte allmählich auch schlechter; man fühlte in der Orbita beiderseits derbe, unelastische Geschwülste. Opticus war blass, S unvermindert, Cornea klar, Conjunctiva injicirt. Temperatur normal, Puls 120. Hirnnerven sonst nicht beschädigt, Muskelkraft der Extremitäten normal, etwas Abmagerung und Schwäche. Unter zunehmendem Exophthalmus mit Hornhauttrübung beiderseits tritt nach ca. 20 Tagen der Tod ein durch Verblutung aus der rechten Conjunctiva. Eine Untersuchung des Blutes, 3 Tage vor dem Tode, hatte keine genügenden Anhaltspunkte ergeben für die Diagnose Leucämie, höchstens für Leucocytose. Das Blut war blass und wässerig; merkliche Zunahme der weissen Elemente, hauptsächlich aus vielkernigen Zellen bestehend, nicht aus kleinen Leucocyten, wie sie für lienale oder myelogene Leucämie charakteristisch sind; eosinophile Zellen waren nicht über 2 % vorhanden. Von den Lymphdrüsen waren nur die des Halses angeschwollen. Die Autopsie ergab die Lymphdrüsen von fester Resistenz, von gleicher Beschaffenheit wie die Geschwulstmasse, welche beide Augenhöhlen ausfüllte, kleine knotige Infiltration über dem rechten Scheitelbein unter dem Periost. Der Tumor der Augenhöhlen erstreckte sich bis zur Fissura sphenoidalis. Er bestand aus kleinen Rundzellen mit auffallend wenig Intercellularsubstanz. Ob man es mit wahrem Sarcom oder mit einem von wahrer Leucämie abhängigen Zustand zu thun hat, ist unentschieden. Die Augen waren sonst unverändert.

Gonorrheal conjunctivitis. — Its treatment.

Louis J. Lautenbach (Philadelphia): Sorgfältige Reinigung des Auges mit 3proc. Wasserstoffsuperoxyd, Höllensteinpinselung und Eisumschläge, bei heftiger Entzündung, ergaben in jedem Falle von Blennorrhoe vollständige Heilung, ohne bleibende Nachtheile.

The use of caustics for epithelioma of the lids.

Frank Trester Smith (Chattanooga): Ein Patient, der wegen Epitheliom des Lides von ziemlicher Ausdehnung operirt werden sollte, liess sich von einem Quacksalber mit einem Aetzmittel behandeln, und stellte sich wieder vor mit völliger Zerstörung der Neubildung und glatter Narbe des Lides. Auf Grund dieses einen zweifelhaften (Recidiv?) Falles räth Smith in manchen Fällen von Lid-Epitheliom Caustica anzuwenden. Im Interesse einer möglichst gründlichen und sicheren Heilung scheint uns dieser Rath nicht gut zu sein.

Report of two cases of excessive hemorrhage after enucleation of the eyeball.

Robert Sattler (Cincinnati): Zwei Fälle von 24 Stunden anhaltender Blutung nach Enucleation, ohne sonstige Disposition zu Blutungen, ein Mal nach Erschöpfung aller Mittel durch heisse antiseptische Tampons gestillt, Orbitalphlegmone, Heilung; im zweiten Falle schliesslich durch Eis zum Stehen gebracht.

Neuburger.

15) New York Academy of Medicine. Sitzung vom 15. October 1896. (Med. Record v. 31. October 1896.)

Die Beziehungen von Augenkrankheiten zu Allgemeinkrankheiten. Ueber diesen Gegenstand werden 3 Vorträge gehalten:

J. H. Claiborne sprach über die Wirkungen von Giften aufs Auge. Er beschrieb die Alkohol- und Tabakamblyopie, die Sehstörungen durch Chinin, Schwefelkohlenstoff, Blei, Ergotin, verschiedene Alkaloide, Ptomaine u. dgl.

Charles J. Kipp besprach die Augenerkrankungen bei einigen Infectionskrankheiten, vor allem bei Masern, Scharlach, Pocken und deren verschiedenen Verlauf. Bei Typhus sind während des Fiebers Erkrankungen des Auges, abgesehen von leichter Conjunctivitis, selten, in der Reconvalescenz sind mehrfach auch schwere Störungen beobachtet worden.

Ward A. Holden sprach über die Sehstörungen bei Nervenkrankheiten. Nach Beschreibung der G.F.-Prüfung und deren verschiedenen Abnormitäten wurden zuerst die Erkrankungen des Opticus, dann die des Chiasma und schliesslich der davon central gelegenen Sehbahnen mit ihren einzelnen Symptomen geschildert, wobei u. a. auch die verschiedenen Formen der Halbblindheit und die hemiopische Pupillarreaction Wernicke's kritisch besprochen wurden.

In der Discussion erwähnt Knapp einen Fall einfacher Sehnervenatrophie, bei dem auf einem Auge S zurückkehrte bis zu $^2/_3$; es war die Ursache wahrscheinlich jugendliche Meningitis, — dagegen bei tabischer Atrophie sah er nie Besserung. Er sah auch bei septischer Irido-Chorioiditis S wiederkehren, bei Tabak- und Alkoholmissbrauch nie völlige Blindheit, dagegen zuweilen vorzeitige Presbyopie. Meist haben diese Amblyopen durch Tabak schon im 14. oder 15. Lebensjahre zu rauchen begonnen. Joseph Collins sah eine Geschwulst des Aquaeductus Sylvii, colossalen internen Hydrophthalmus mit Druck aufs Chiasma ohne Sehstörung bis auf wenige Tage vor dem Tode. T. M. Pooley beobachtete bei seinen Fällen von Chinin-Amblyopie ein verhältnissmässig gutes centrales Sehen, dagegen die Grenzen des G.F. betroffen. Accomodationsstörungen beobachtete er beim Tragen von Belladonna-Pflaster und bei Morphium. Septische Iridochorioiditis sah er stets mit Erblindung endigen. William Leszynski spricht über einen Fall hemiopischer Pupillarreaction, Amblyopie durch Kohlengas sei durch kleine centrale Blutungen zu erklären. Neuburger.

---

16) Section on Ophthalmology, College of Physicians of Philadelphia.

Sitzung vom 17. März 1896.

(S. A. Charles A. Oliver, Schriftführer.)

George C. Harlan stellte einen traumatischen Enophthalmus vor. Der 5jährige Knabe war vor 5 Monaten durch einen Hornstoss eines Stieres verwundet worden, die rechte Wange, Schläfe und Unterlid wurden zerrissen, der untere Orbitalrand gebrochen. Es bestand völlige Ptosis, anfangs auch Orbitalcellulitis. Die rechte Cornea ist 5 mm nach rückwärts gelagert gegenüber der linken; die Ptosis ist durch diese Rücklagerung und Fehlen einer Lidstütze wesentlich hervorgebracht; beim Blick geradeaus ist die Lidspalte 5—6 mm weit. Trotz bedeutender Beweglichkeitsstörung kann Diplopie nicht entdeckt werden. Vollständige Unmöglichkeit, über die Horizontale hinaus nach oben zu sehen. — George Friebis sprach über seinen vor 9 Jahren beobachteten Fall, der vollständig heilte.

Digitized by Google

Francis M. Perkins demonstrirte eine Netzhautablösung bei hochgradiger Myopie.

Charles A. Oliver sprach über Ciliarstaphylom und Sehnervenaushöhlung nach traumatischer Cataract bei einem 4jährigen Knaben. Dieses complicirte Secundärglaucom konnte von Anfang bis zu Ende genau beobachtet werden. Ungleich ähnlichen Fällen von plötzlicher Verstopfung der Lymphcirculation bestand hier von Anfang an als ungewöhnliche Erscheinung eine Netzhautablösung; der Zustand des Glaskörpers und die Beschaffenheit seiner Trübungen liessen zusammen mit der Anamnese eine vorausgegangene Blutung vermuten; schliesslich bestand noch leichte Iridocyclitis. Andererseits zeigten die zunehmende G.F.-Beschränkung, die allmähliche Ausdehnung des Bulbus und die Hervorwölbungen der Ciliargegend, zusammen mit der charakteristischen Sehnervenaushöhlung, der theilweisen Wiederanlegung der Ablösung und der dauernden Spannungserhöhung, dass auch jugendliche Augen unter Umständen dauerndem intraocularem Druck unterliegen. Die therapeutischen Fragen will Vortr. ein andermal besprechen.

George E. de Schweinitz beschreibt eine ungewöhnliche Macularaffection nach Iritis. 8 Monate nach seröser Iritis, die mit fast normaler Sehschärfe geheilt war, kommt die 50jährige Pat. mit der Klage, sie sähe einen tellerförmigen schwarzen Fleck mit grünem Rande. S = Fingerzählen excentr., absolutes centrales Scotom. O: ovaler röthlicher Fleck genau in der Macula, anscheinend eine Blutung mit einigen weissen Fleckchen im Centrum.

Oliver zeigt eine Wasserfarben-Skizze, von Miss Margaretha Washington gezeichnet, einer ungewöhnlichen submacularen Blutung mit einigen seltsamen Lymphextravasaten in der Retina bei einer 65jährigen, sonst gesunden Frau, an der vor 2 Monaten erfolgreich und leicht Cataractextraction gemacht worden war.

de Schweinitz beschreibt die Krankengeschichte eines Patienten, der an Einwärtsschielen L und hochgradiger Myopie leidet. O: hintere Polarcataract; zahlreiche feine Glaskörpertrübungen, Sehnerv horizontal oval, grünlich grau, eingebettet in eine sehr grosse Masse markhaltiger Fasern, die den Hauptgefässen folgten bis zur Peripherie, nach allen Richtungen fast, weniger nach innen und nasal. Eine kleine Stelle im Centrum war frei, zeigte aber choroidale Veränderungen. Nasenwärts vom Fixirpunkt in einem ganz kleinen Bezirk wurden weisse Objecte dunkel gesehen; sonst war die ganze nasale Seite und der Fixierpunkt des G.F. verloren gegangen. Farben wurden temporal wahrgenommen (Skizze von Marg. Washington). — Alexander Randall zeigt ein Präparat, bei dem in der Maculargegend ein isolirter Fleck markhaltiger Fasern war, Oliver eine Zeichnung, bei der vom Sehnervenrande aus zwei kometenschweifartige Fortsätze längs der Hauptgefässe sich hinzogen.

James Thorington, als Gast, demonstrirt einen Asbest-Cylinder für die Augenspiegellampe (schon an anderer Stelle refer.) und eine neue Form perimetrischer Linsen, welche es ermöglichen, nach allen Richtungen des G.F. unbehindert durch sie hindurchzusehen; die Nachtheile ihres grösseren Gewichts, welche sie für Starbrillen und hochgradige Myopie ungeeignet macht, und ungewöhnlichen Aussehens würden durch die Vortheile überwogen.

Oliver demonstrirt unter vergleichend-physiologischen Bemerkungen Präparate von Augen von Fischen, Reptilien, Vögeln, Vierfüsslern und Menschen.

Digitized by Google

Sitzung vom 26. October 1896.

(S. A. von Howard F. Hansell, Schriftführer.)

John T. Carpenter stellte einen Fall von geheilter einseitiger (L) Neuritis optica vor. Eine Ursache war bei der 15jährigen Pat. nicht festzustellen. Unter Jodkali wurde die beträchtlich herabgesetzte S in 3 Monaten wieder normal, kein Scotom mehr nachzuweisen. Der Sehnerv jedoch blieb blass, die Arterien etwas verengt und an der Seite der neuroretinalen Läsion blieb etwas Gefässhervorragung von der Retina in den Glaskörper hinein zurück. — In der Discussion berichtet de Schweinitz über zwei ähnliche Fälle; in einem, der auf rheumatischer Ursache beruhte, war noch 8 Jahre später auf dem 2. Auge keine Neuritis eingetreten, entgegen der von Hirschberg beschriebenen, in welchem früher oder später auf dem 2. Auge gleichfalls Neuritis sich einstellte. Der 2. Fall betraf eine Schriftsetzerin, möglicher Weise durch Metallvergiftung erzeugt.[1] Ein weiterer Fall, auf Chlorose beruhend, heilte unter Eisenbehandlung. G. Oram Ring erinnert an 2, früher von ihm schon besprochene Fälle. S. D. Risley erwähnt einen Fall, der grosse Aehnlichkeit mit Stauungspapille (+ 6 D) hatte, einen weiteren auf Malaria beruhenden, der mit normaler centraler Sehschärfe, aber Ausfall eines G.F.-Quadranten heilte. William Thomson beobachtete bei einem sehr alten Manne, den er an Choroiditis disseminata behandelte, eine Neuritis, die er auf vernachlässigte Ozaena zurückführte, und unter Behandlung der Nase und Quecksilbereinreibungen zur Wiederherstellung brachte. B. A. Randall sah einen ähnlichen Fall in Folge Eiterung der hinteren Siebbeinzellen.

Charles A. Oliver stellte einen Fall vor von wahrscheinlicher intraocularer Geschwulst im Anfangsstadium bei einem 56jährigen. Schmerzlos und ohne Entzündung war S im Laufe von 18 Monaten allmählich gesunken auf $^5/_{40}$ excentr.; entsprechend dem Gesichtsfeldausfall zeigt der Augenspiegel eine scharf begrenzte, auf einer Seite steil, auf der andern allmählich abfallende Netzhautablösung. T nicht erhöht. Mit der Operation soll bis zur Sicherstellung der Diagnose gewartet werden. — Randall zeigte das seltene Präparat einer intraocularen Geschwulst ohne Netzhautablösung.

Edward Jackson macht Mittheilung über zwei praktische Gesichtspunkte bezüglich des Cornealreflexes. Das Spiegelbild der Lampe, welches entsteht durch die vom Rande des Sehloches im Augenspiegel ausgehenden und von der Hornhaut durch das Sehloch hindurch zurückgeworfenen Strahlen, wird stets in der Richtung des Krümmungsmittelpunktes der Hornhaut gesehen. Bei Bewegungen des Auges sowohl des Untersuchten als auch des Untersuchers bewegt sich daher das Reflexbildchen genau so, wie sich eine Trübung bewegen würde, die im Krümmungscentrum der Hornhaut sitzen würde, d. h. ca. $1^1/_2$ mm hinter dem hinteren Linsenpol. Man kann daher durch Vergleichung der Bewegung derartiger Trübungen mit denen des Reflexbildes die Entfernung derselben vom Hornhautscheitel bestimmen, da man die Hornhautmaasse durch das Ophthalmometer erfahren kann. Dieses Reflexbild stört aber sehr im aufrechten Bild namentlich bei enger Pupille, es wird aber um so kleiner, je kleiner die Spiegeldurchbohrung ist; diese sollte daher höchstens 2 mm Durchmesser haben. — Thomson gebrauchte aus letzterem Grunde keine runde, sondern eine schlitzförmige (9—10 mm lange, 1 mm breite) Durchbohrung, in letzterer Zeit aber wieder mit Vortheil Jackson's Spiegel.

[1] Jugendl. Neuritis ist öfters Bleivergiftung, bei Malern. H.

Digitized by Google

B. Alex. Randall spricht über die Beziehungen der Rhinitis zu den Phlyctänen und die sich daraus ergebenden therapeutischen Consequenzen. Hyperämie und Hypersecretion der Nasenschleimhaut werden viel häufiger gefunden als Eczem oder andere Begleiterscheinungen, und Nasenbehandlung allein führt oft sicherer als jede Localbehandlung zum Ziel. Er empfiehlt Calomeleinblasung in die Nase, man kann dann ohne Gefahr die Gaumenbögen und Pharynx einer wirksamen Jodpinselung unterziehen. Oft führt schon einfache Nasenspülung mit Alkalien oder Oel zum Ziel. — In der Discussion erwähnt Ring, dass er schon seit 2 Jahren alle Fälle phlyctänulärer Conjunctivitis vom Nasenarzt untersuchen lässt. Auch Risley ist mit der rhinologischen Behandlung hartnäckiger Fälle sehr zufrieden, desgleichen de Schweinitz.

Risley spricht kurz über fehlerhafte Muschelbrillen. Er untersuchte ein Dutzend solcher in Originalverpackung und fand sie alle theils cylindrisch, theils cylindrisch-prismatisch; er giebt genau die gefundenen Werthe an. Dass solche Schutzgläser bei entzündeten oder anders astigmatischen Augen grosse Beschwerden hervorrufen können, ist einleuchtend, wie auch R. selbst eine derartige Beobachtung machte. Daher sind Plan-Schutzgläser vorzuziehen. — William F. Norris stimmt diesen Ausführungen bei. Ring fand unter ca. 50 Messungen, dass die Muschelgläser ohne Ausnahme leicht concav-cylindrisch wären.

Neuburger.

---

17) Moskauer ärztlicher Zirkel. (Wjest. oftalm. 1896.)

Sitzung vom 10. Januar 1895.

Logetschnikow stellte eine Pat. vor, der im Jahre 1886 eine haselnussgrosse Geschwulst der rechten Orbita, die das rechte Auge stark dislocirt und eine Ptosis verursacht hatte, entfernt wurde. 1894 musste die Operation eines Recidivs wegen wiederholt werden. Die etwas pigmentirten Tumormassen reichten bis zum Augennerv, während der Operation musste die Sehne des Musc. obl. sup. durchschnitten werden. Es entstand ein geringer Strabismus divergens et sursum vergens, sonst blieb das rechte Auge vollständig normal, S gut.

Die mikroskopische Untersuchung hat ein Fibroangioma ergeben.

Golowin machte eine Mittheilung über die dislocatio glandularum lacrymalium spontanea, ihre Pathologie und operative Behandlung. — Es handelt sich um einen 18jähr. Gymnasiasten, bei dem die Haut beider Oberlider sehr welk und gedehnt war. Es hatten sich dadurch Falten gebildet, die sich am äusseren Augenwinkel verbreiteten, und den freien Lidrand, zum Theil auch die Cornea überdeckt hatten. Die Falten waren beweglich, liessen sich ausgleichen und enthielten einen bohnenförmigen harten, etwa $1^1/_2$ cm langen Körper, in dem bloss die dislocirten Thränendrüsen erkennbar waren. Die Hautfalten entstellten den Pat. und waren ihm hinderlich beim Arbeiten. G. excidirte ovale Stücke der Haut an beiden Lidern, links wurde die Thränendrüse fast ganz entfernt, rechts unter den Orbitalrand gebracht und an ihrer normalen Stelle angenäht. Die mikroskopische Untersuchung der exstirpirten Drüse hat eine ausgesprochene interstitielle Entzündung mit Degeneration der Epithelien einiger Acini ergeben.

Prawonad und Fedorow sahen den Pat. einige Zeit nach der Operation; die Falten waren wieder erschienen, auch liess sich rechts die heruntergetretene Thränendrüse durchfühlen, die Entstellung war aber nicht so stark, wie vor der Operation.

Digitized by Google

Logetschnikow hält die operativen Eingriffe des Ref. für nicht motivirt, die Entfernung einer Thränendrüse ist für das Auge nicht ganz indifferent und war in diesem Falle nicht nothwendig, die Fixation der anderen Drüse konnte eine Verstärkung der interstitiellen Entzündung nach sich ziehen.

Golowin hebt aus der Anamnese hervor, dass der Beginn des Leidens seit einer vor 3 Jahren überstandenen Parotitis epid. datirt. Wahrscheinlich entzündeten sich dann die Thränendrüsen, senkten sich in Folge ihrer Schwere und zogen die Haut mit. Einige Monate nach der Operation befand sich die fixirte Drüse noch in normaler Lage.

Ewetzki meint, dass die Thränendrüsen durch eine Oeffnung in der Fascia orbitalis — ohne besondere Kapsel — durchgetreten waren, den Fettgewebe analog bei Ptosis adiposa.

Adelheim demonstrirte einen Pat. mit einem angeborenen Colobom des Sehnerven o. d. Trotz dieser Anomalie sah der Pat. mit dem rechten Auge ebenso gut wie mit dem linken. V. o. d. = 0,6, o. v. = 0,8.

Sitzung vom 21. Februar 1895.

Fedorow demonstrirte ein mikroskopisches Präparat einer normalen Conjunctiva, in dem ein echter Follikel zu sehen war und machte eine Mittheilung „Ueber die Balgdrüsen (sogen. Manz'schen) in der normalen Conjunctiva der Menschen". (Centralbl. f. prakt. Augenheilkunde. 1895. IX.)

Ewetzki demonstrirte folgende mikroskopische Präparate: 1. Melanosarcoma corpor. ciliar. (das Auge wurde von Krjukow enucleïrt). 2. Epithelioma melanoticum planum der Haut und der Conj. palpebr. infer. (operirt von Dr. Talko). 3. Symmetrisches Lymphom der Hornhaut (von Dr. Radswitzki).

Sitzung vom 7. März 1895.

Logetschnikow referirte über zwei Fälle von Embolia art. centr. retinae. Der erste betraf einen 45jähr. Mann, S nur Lichtschein; es wurde eine Sclerotomie gemacht, Eserin und Pilocarpin subcutan, später Jodkali und subcutan Strychnin-Injectionen, nach 3 Wochen Fingerzählen in 10', auch der ophthalmoskopische Befund besserte sich bedeutend. Der zweite Fall: 54jähr. Frau mit Vitium cordis. S = Handbewegungen, Iridectomie, Scopolamin — horizontale Lage, nach 3 Wochen Fingerzählen in 11', dann weitere Besserung bis 16'. Auf Grund dieser sowie mehrerer anderer Fälle hält Vortr. die Therapie der Embolia art. centr. ret. für viel erfolgreicher, als sie bis jetzt in den meisten Lehrbüchern bezeichnet wurde.

Czesmolow machte eine Mittheilung über einen Fall von hyaliner Degeneration der Conjunctiva. (Veröffentlicht im Wratsch. 1895. Nr. 41.)

Sitzung vom 11. April 1895.

Golowin demonstrirte einen Pat. mit Empyema sinus frontalis. Prowossud stellte einen Pat. vor, dem ein Stück Oberarmhaut transplantirt wurde auf eine granulirende Fläche des Oberlides, es heilte gut an. Adelheim demonstrirte eine Pat., der er vor 3 Jahren wegen progressiver Myopie beide Linsen extrahirt hat; am linken Auge war eine secundäre Cataract entstanden, die discidirt werden musste. S o. d. seit der Operation unverändert; S o. s. mit — 1,0 cyl. Axe hor. = $^3/_{10}$. Myopie jetzt stationär, Glaskörpertrübungen abgenommen. Pat. ist seit der Operation arbeitsfähig, hat keine Beschwerden und ist mit dem Erfolg sehr zufrieden.

Digitized by Google

Ewetzki: Ueber Sclerom der Conj. palpebr. mit Demonstration mikroskopischer Präparate. (Veröffentlicht im Wratsch. 1895. Nr. 32 u. 33.)

Radswitzki: Ueber Diffusion von Sublimat aus dem Conjunctivalsack in den Bulbus. — Lebenden Kaninchen wurde ein Theil des Epithels der Cornea abgeschabt und 25—30 Minuten lang der Conjunctivalsack und Cornea einer permanenten Irrigation mit einer Sublimatlösung (1 : 5000) unterworfen. Nach der Enucleation wurde in den Augen nach der Schneider'schen Methode Hg nachgewiesen. Wurden Cornea und Kammerwasser und Glaskörper besonders untersucht, so konnte man nur in der ersten Portion Hg finden. Bei einer Irrigation von 50 Minuten waren auch Spuren von Hg im Glaskörper; die Hg-Menge stieg, wenn man das Thier noch 50 Minuten nach der Irrigation am Leben liess. Zum Hg-Nachweis überhaupt war eine Irrigation von 7 Minuten minimum nöthig. Bei lebenden Thieren mit nicht lädirtem Cornealepithel, ebenso wie bei enucleïrten Augen, diffundirt das Sublimat viel langsamer. Bei Hunden ist eine doppelt so lange Irrigation nöthig, wie bei Kaninchen.

Sitzung vom 25. April 1895.

Prawonad demonstrirte einen Kranken, dem er wegen Xerosis corneae die Lider bis auf eine $^3/_4$ cm lange Spalte vernäht hat. Die Sehschärfe besserte sich bedeutend. Pat. konnte Finger in 6′ zählen.

Sitzung vom 29. September 1895.

Ewetzki: Ueber Actinomycosis des Thränencanälchens, mit Demonstration mikroskopischer Präparate. (Veröffentlicht in Med. Obosrienie. 1895. Nr. 23.)

Liutkiewicz demonstrirte einen Pat., der am 5./IX. 1895 vom Blitz getroffen wurde. Ausser einer schnell vorübergegangenen Parese einiger Finger der linken Hand bot das linke Auge das Bild einer Iritis; grosse Lichtscheu, Thränenfluss, Conjunctiva hyperämisch, Iris verfärbt, Pupille stecknadelkopfgross. Nach Einträufelung von Atropin erweiterte sich die Pupille. Augenhintergrund: unbedeutende Hyperämie d. p. n. o. und Erweiterung der Venen, sonst normal. Die Linse in den äusseren Partien etwas getrübt, Cataracta incipiens; die Trübung schwand aber am nächsten Tag. Thränenfluss, Lichtscheu und Neigung der Pupille zur Verengung blieb noch längere Zeit; nach einem Monat konnte Pat. mit einer dunklen Brille an trüben Tagen ziemlich gut sehen.

Sitzung vom 10. October 1895.

Adelheim: Ein Fall von doppelseitiger Mucocele labyrinthi ethmoidalis. (S. Referat unter Journal-Uebersicht.)

Krjukow glaubt, dass das Leiden in Folge des eitrigen Inhalts der Höhle als ein gewöhnliches Empyem des Cavum ethmoidale angesehen werden kann.

Liutkiewicz: Ueber die Thätigkeit der ophthalmologischen fliegenden Colonne im Dankowschen Kreis, Gouvernement Riasan, im Sommer 1895. Im Ganzen waren 1336 Kranke; das Trachom ist in jener Gegend nicht besonders verbreitet, etwa 4% aller Kranken. Unheilbar Blinde 12%: 54 erblindeten an Keratitis, 43 an luetischen Veränderungen des Augenhintergrundes, 42 an Glaucom und nur 6 an Trachom. Grössere Operationen wurden 209 ausgeführt, darunter 75 Cataract-Extractionen und 71 Iridectomien.

Digitized by Google

Sitzung vom 17. November 1895.

Golowin: Ueber Mucocele labyrinthi ethmoidalis.

Der 20jähr. Pat. wurde mit einer runden fluctuirenden Geschwulst unter dem Ligam. palp. intern. der rechten Seite in die Augenklinik aufgenommen. Der Tumor entwickelte sich allmählich in 5 Jahren, Bulbus dislocirt nach aussen und vorne, Beweglichkeit erhalten, Lidspalte eng. Thränennasengang durchgängig. Die mittlere Nasenmuschel liegt der Zwischenwand an, hat eine normale Schleimhaut. Der Tumor mit der Orbitalwand verwachsen. Bei der Operation war es unmöglich, die Geschwulst von der knöchernen Wand abzulösen, die Cyste wurde angeschnitten und entleerte eine rahmähnliche Flüssigkeit. Am unteren Rand der Lamina papiracea konnte man mit dem Finger einen 2 cm langen überhäuteten Defect im Knochen abtasten, der mit der Sonde leicht perforirt wurde. Der grösste Theil der Cyste wurde excidirt, durch die perforirte Stelle ein Drain in die Nase durchgeführt und vernäht. Nach 2 Wochen hörte die Secretion fast auf. Im flüssigen Inhalt der Cyste wurde Flimmerepithel nachgewiesen. Die excidirte Wand hatte eine schleimhautähnliche Structur und war von Cylinderepithel ausgekleidet.

Adelheim meint, dass man in solchen Fällen bestrebt sein muss, den ganzen Sack zu excidiren, sonst könnte ein Recidiv entstehen.

Gonczarow demonstrirte einen Fall von Retinitis albuminurica mit Veränderungen in der Gegend der Macula lutea, die zur selben Kategorie gehörten, welche von Nuël in der letzten Lieferung des Archives d'Ophtalmologie 1895 beschrieben wurden.

Sitzung vom 7. December 1895.

Lawrentjew machte eine Mittheilung: Ueber Anwendung pantoskopischer Brillen.

Berenstein.

---

18) V. Congress der russ. Aerzte in St. Petersburg (ophthalmologische Section) am 30. December 1893.

Die Untersuchungsmethode des differentialen und integralen Sehens[1] von K. Noiszewski.

Alle sogenannten Proben der Sehschärfe können in zwei Kategorien eingetheilt werden. Zur ersten gehört das Erkennen der Buchstaben und Gegenstände von verschiedenem Aeusseren im Allgemeinen.

Zur zweiten das Zählen der Punkte, Striche, Vierecke und Gegenstände von gleichem Aeusseren im Allgemeinen.

Einige Ophthalmologen ziehen die Untersuchung durch Punkte, andere durch Buchstaben vor.

Am 10. August 1893 schickte mir Dr. Ph. Steffer aus Disna eine 17jährige Kranke, Fräulein D. Die Kranke, eine gebildete Person, klagte, dass sie trotz einer grossen Anlage zur Musik nicht von Noten spielen kann, weil sie nicht sieht, ob die einzelnen Noten auf oder unter der Linie sich befinden.

Die objektive Untersuchung zeigt, dass die Kranke eine normale Sehschärfe besitzt, nämlich $^6/_6$ Snellen's und mit Leichtigkeit No. 1 Jaeger's liest,

---

[1] Noiszewski, Gaz. Lekarski. 12. Mai 1894.

doch kann sie die Punkte der Burchardt'schen Tafel nicht zählen, so weit, dass im Betreffe der Punkte ihre Sehschärfe geringer als $^1/_{60}$ Burchardt's ist. Einen sonderbaren Eindruck macht die Kranke, wenn sie sechs Meter weit die kleinen Zahlzeichen 5, 7, 9 leicht liest und 1 m weit die ersten fünf grossen Punkte der Burchardt'schen Tafel nicht zählen kann. —

Augenmuskeln functioniren ganz normal, der Perimeter weist eine unbedeutende Sehfeldverengerung der beiden Retina, aber keine hemianoptische Erscheinungen.

Es ist wahr, dass schon Exner, Fuerstner und Andere solche Sehstörungen erwähnen, doch waren diese nicht so typisch und die Autoren nannten sie nur eigenthümliche Sehstörungen (Exner, Untersuchungen über die Localisation der Function in der Grosshirnrinde des Menschen 1881. S. 102).

Diese Sehstörungen entstehen, weil die Kranken nicht im Stande sind, den Zwischenraum zwischen den Punkten abzumessen, d. h. sie sehen nicht den Winkel zwischen zwei aufeinanderfolgenden Blicken. Diese Krankheit kann man Gonoanopsie d. h. Nichtsehen des Zwischenraumes zwischen zwei Sehaxenfixationen nennen.

Auf Grundlage der vorgeführten Thatsachen muss man zwei Methoden der Sehschärfenuntersuchung unterscheiden: differentiale und integrale.

An anderer Stelle[1] habe ich das Sehen des Zwischenraumes im Vergleich mit dem Fühlen desselben auf der Haut untersucht, jetzt habe ich Tafeln zur Untersuchung des differentialen Sehens zusammengestellt. In diesen Tafeln habe ich nicht nur auf die Zeichen selbst, sondern auch auf die Zwischenräume zwischen denselben meine Aufmerksamkeit gerichtet. Die Untersuchung besteht darin, dass man den Untersuchten frägt, ob er zwei oder einen Punkt sieht, von kleinsten Zwischenräumen angefangen. Als kleinsten Zwischenraum habe ich 1 mm gewählt . . . . Die Schärfe des Differentialsehens wird durch die Entfernung aus welcher man noch die zwei Punkte unterscheiden kann bestimmt.

V Diff. = Entfernung zwischen zwei objectiven Punkten durch die, im Verhältniss zur Entfernung, zwischen den objectiven Punkten und dem untersuchten Auge.

Da mich meine zahlreichen Untersuchungen überzeugt haben, dass bei normaler Sehschärfe aus der Entfernung von 3 m die Zwischenräume von 1 mm noch deutlich zu erkennen waren, so bezeichnete ich das Sehen der Zwischenräume von 1 mm aus der Entfernung von 3 m mit 3.

Also V Diff. $= {}^3/_3 = 1$ mm.

2 Mal schwächerer V Diff. $= {}^6/_3 = 2$ mm.

[1] Der Topothermoästhesiometer. Centralbl. f. Nervenheilkunde und Psychiatrie. XIV. Jahrg. II. Januar 1891.

Referate, Uebersetzungen, Auszüge.

1) Ueber Filaria loa Guyot im Auge des Menschen, von H. Ludwig und Th. Saemisch. (Zeitschr. f. wissensch. Zoologie. Bd. LX. 1895.)

Am 14. August 1895 wurde mir der Afrikareisende Herr v. Sz.-R. zugeführt, an dessen bis dahin vollkommen gesundem linken Auge sich seit dem Tage vorher höchst eigenthümliche Veränderungen gezeigt hatten.

Unter dem temporalen Abschnitte der mässig injicirten Conjunctiva bulbi sah ich ein wurmähnliches Gebilde von etwa 4—5 cm Länge, cylindrischer Form und einem Durchmesser von anscheinend 1 mm ausserordentlich lebhafte Bewegungen ausführen. Bald näherte sich das schlangenartige Gebilde mehr dem Hornhautrande, bald mehr der äquatoriellen Zone, immer blieb es im subconjunctivalen Raume in seiner Vollständigkeit sichtbar, ohne auch nur für einen Augenblick regungslos zu werden.

So wurde denn auch sofort zu der Entfernung desselben geschritten.

Ich erhob zunächst in der unmittelbaren Nähe des mittleren Abschnittes des Gebildes die Conjunctiva in eine Falte, incidirte dieselbe, führte darauf ein kleines Schielhäkchen unter den Wurm und zog diesen sehr langsam und vorsichtig heraus.

Noch am Nachmittage desselben Tages eilte ich zu meinem verehrten Freunde Prof. Ludwig, der, freudig überrascht, in dem ihm übergebenen Entozoon eine Filaria loa erkannte. Ihm konnte ich auch vorläufig schon mittheilen, dass der bisherige Besitzer und Träger des Parasiten vor einigen Jahren längere Zeit an der Westküste von Afrika zugebracht hatte (Goldküste, Kamerun, Fernando Póo und Gabun). Der letzte Aufenthalt des Herrn v. Sz.-R. an der Westküste von Afrika fällt somit in das Jahr 1891.

Th. Saemisch.

Der mir von meinem verehrten Freunde und Collegen übergebene Wurm war bereits von ihm in schwachem Alcohol abgetödtet und wurde dann von mir in 50- und weiter in 70procentigem Alcohol conservirt.

Der Erhaltungszustand war ein vorzüglicher.

An vier Stellen hat das Exemplar (Fig. 1), wahrscheinlich durch zu starke Knickungen bei Gelegenheit der Extraction, Risse seiner Körperwand erfahren, durch welche grössere und kleinere Schlingen seiner Eingeweide frei zu Tage getreten sind.

Die Farbe des conservirten Thieres (Fig. 1) ist eine gleichmässig bleiche, gelblichweisse. Die Körperwand ist zwar undurchsichtig, liess aber doch bei Betrachtung unter der Lupe die Lage der Seitenlinien deutlich erkennen. Das ganze Thier hat eine Länge von 41 mm und eine Dicke von 0,5 mm.[1] Es gleicht in seinem Gesammtaussehen einem Stücke einer dünnen Violinsaite. Das Vorderende ist nur sehr wenig verjüngt und endigt glatt abgerundet; das Hinterende ist viel stärker verjüngt, stumpf zugespitzt und in der Medianebene

[1] Die etwas grösseren Maasse, die mein Herr College oben für das in situ beobachtete Thier angiebt, beruhen nicht auf genauer Messung und erklären sich wohl auch zum Theil durch den Umstand, dass das Thier durch eine gebogene und dadurch das Bild verzerrende Membran beobachtet wurde; zum anderen Theile wird aber auch die Conservirung in Alkohol und der Austritt von Eingeweideschlingen die Maasse etwas verändert haben.

leicht hakenförmig gebogen. Eine deutliche Querringelung liess sich auf dem Vorderende nicht bemerken, wohl aber auf dem mittleren und hinteren Leibesabschnitte.

Für die weitere Untersuchung wurde sowohl das Vorderende als auch das Hinterende in einer Länge von je 3 mm abgetrennt und ebenso wie abgetrennte Stücke der heraushängenden Eingeweideschlingen durch verdünntes Glycerin aufgehellt. Auch der Rumpf wurde schliesslich in derselben Weise behandelt.

Eine Bewaffnung des genau terminal gelegenen Mundes ist nicht vorhanden. Weder in der Seitenansicht noch in der Vorderansicht des Mundendes liess sich irgend etwas von Mund-Papillen wahrnehmen. Die winzige Mundöffnung führt in einen dickwandigen muskulösen Pharynx, dessen glattwandiges Lumen sehr eng ist. Kleine Stücke des Darmes waren an den drei hinteren Bruchstellen herausgetreten. Da dieselben mit hellen klumpigen Massen aufgenommener Nahrung erfüllt sind, so darf man daraus wohl schliessen, dass der Darm unseres Thieres seine Function nicht eingestellt hatte, sondern noch in voller Thätigkeit war. An dem aufgehellten Rumpfe liess sich der Darm neben den Genitalschläuchen durch die ganze Länge des Thieres bis in die Gegend des abgeschnittenen Hinterendes verfolgen. Indessen konnte ich die Afteröffnung nicht mit wünschenswerther Sicherheit auffinden.

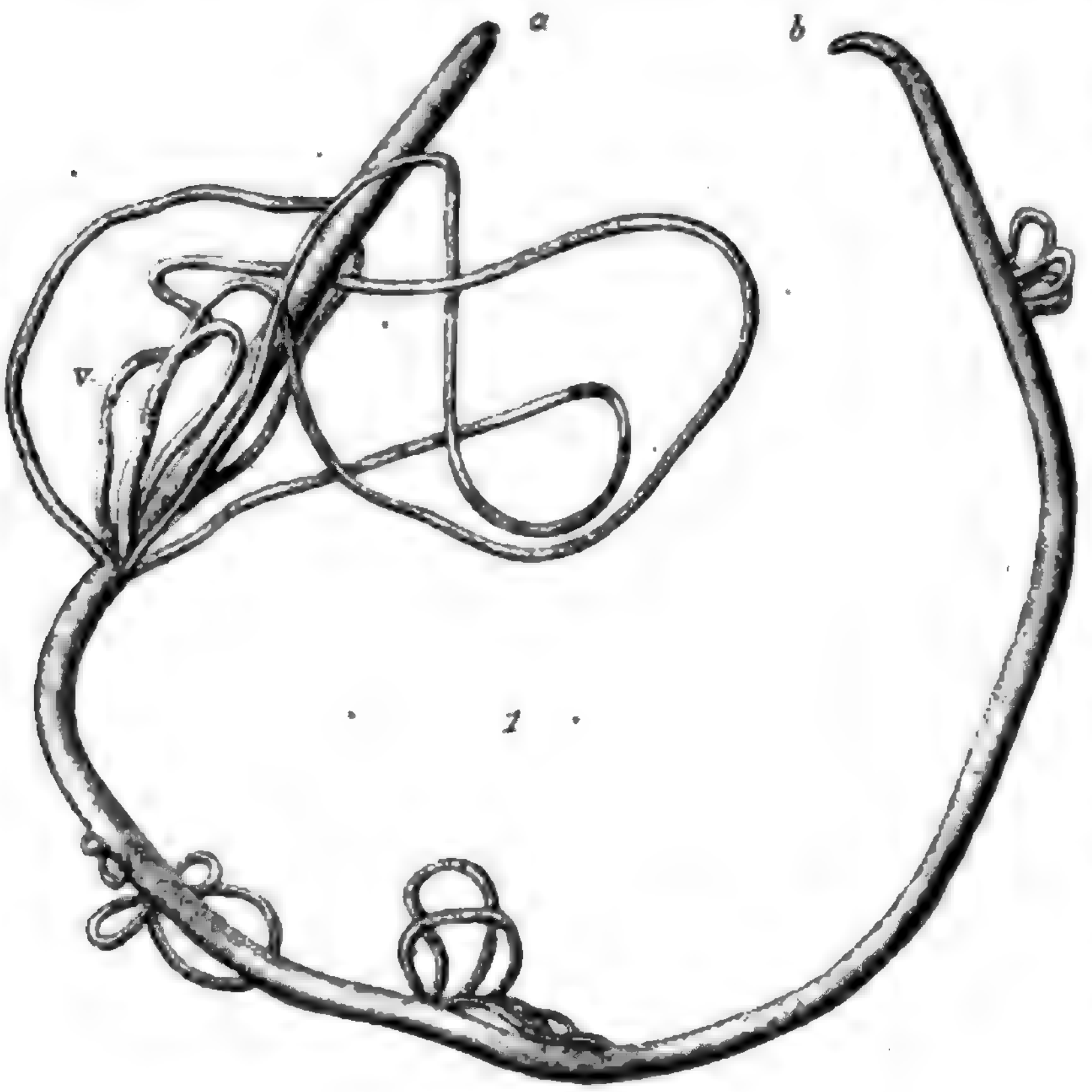

Fig. 1.

Der ganze Wurm in dem Zustande, in dem er zur Untersuchung gelangte. An vier Stellen sind Eingeweideschlingen aus Rissstellen der Körperwand hervorgetreten.

a Vorderende, *b* Hinterende, *v* Vagina. Vergr. 4 : 1.

Die Cuticula überzieht den ganzen Körper als eine glashelle, verhältnissmässig dicke und sehr widerstandsfähige Lage. Auf dem Vorderstücke des Körpers mass ich ihre Dicke zu 0,018 mm; auf dem vordersten Ende, in der Umgebung des Mundes, verdünnt sie sich bis auf 0,007 mm. Auf dem mittleren Körperabschnitte behält sie ihre Dicke bei. Auf dem hinteren Körperabschnitte ist sie nur noch 0,014 mm dick und misst schliesslich auf der äussersten Schwanzspitze wie am Munde nur noch 0,007 mm. Auf dem Vorderstücke des Körpers erscheint sie fast vollkommen glatt; wenigstens lässt sie hier nichts von den Querringelungen erkennen, die von der vordersten Bruchstelle an nach hinten in unregelmässigen Abständen von 0,08—0,1 mm aufeinanderfolgen. Hinter der hintersten Bruchstelle folgen die Ringel dichter

Digitized by Google

aufeinander, in Abständen von 0,04—0,05 mm, fangen dann aber an zu verstreichen, so dass sie auf dem letzten Abschnitte des Thieres (Fig. 2) ganz fehlen. Ausserdem trifft man aber auch auf Andeutungen einer ganz feinen, sehr dichten Längs- und Querstreifung der Cuticula; jene bemerkte ich auf dem Vorderende, diese auf dem Hinterende. Besonders bemerkenswerth sind zahlreiche wärzchenförmige Erhebungen der Cuticula, die nur auf den drei vordersten Millimetern des Thieres ganz zu fehlen scheinen. Schon auf dem vierten Millimeter treten sie vereinzelt auf und werden nach hinten, wo sie sich bis zur Schwanzspitze (Fig. 2) verfolgen lassen, immer häufiger.

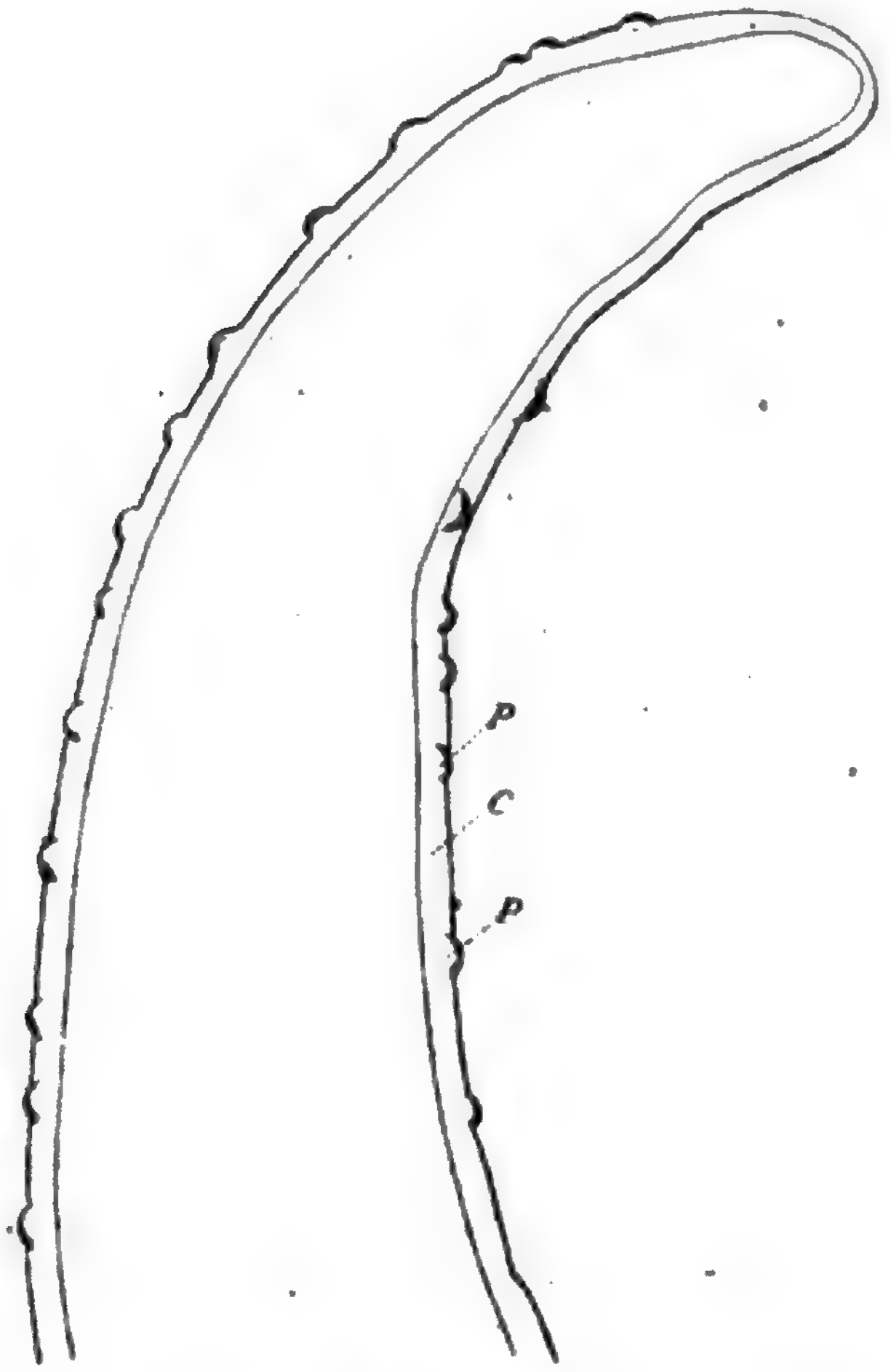

Fig. 2.
Umriss des Hinterendes in der Seitenansicht.
C Cuticula, *P* Papillen derselben.
Vergr. 95 : 1.



Fig. 3. Fig. 4.
Zwei einem Uterus entnommene, fertige und ausgeschlüpfte Larven, im Umriss gezeichnet.
a Vorderende, *b* Hinterende.
Vergr. 355 : 1.

Um in den übrigen Bau der Körperwand wenigstens einen Einblick zu erhalten, trennte ich von dem abgelösten Vorderstücke das hintere Drittel; also den drittvordersten Millimeter des ganzen Thieres, ab. Der Länge nach gespalten, dann ausgebreitet und von der Innenseite betrachtet, liess dasselbe sofort erkennen, dass unser Wurm zu den Cölomyariern gehört. Das Präparat erinnert sehr an die Bilharz'sche Abbildung der Körperwand von Dracunculus medinensis, die Leuckart in seinem Parasitenwerke (II. Bd. 1876, p. 654) veröffentlicht hat; doch sind die Seitenfelder verhältnissmässig schmäler und die

Digitized by Google

Muskelfelder entsprechend breiter. Die Kerne der Muskelzellen messen 0,014 bis 0,018 mm und haben ein 0,0036 mm grosses, stark glänzendes Kernkörperchen. Die Seitenfelder haben in dem vorliegenden vorderen Körperstücke eine Breite

Fig. 5.

Fig. 6.

Zwei aus der Vagina entnommene Larven. Vergr. 355 : 1.

von 0,04—0,054 mm; in dem Hinterstücke des Körpers vergrössert sich ihre Breite bis auf 0,10 mm. In den Seitenfeldern liegen deutliche, 0,007—0,009 mm grosse und mit einem stark glänzenden kleinen Kernkörperchen ausgestattete Kerne.

Mit Ausnahme der schon erwähnten kleinen Darmstücke erwiesen sich die sämmtlichen heraushängenden Eingeweideschlingen als Theile des Geschlechtsapparates und liessen sehr bald erkennen, dass wir ein weibliches, lebendig-gebärendes Thier vor uns haben. An der vordersten Bruchstelle sind drei lange Schlingen der Genitalschläuche hervorgetreten, von denen zwei sich zu einem gemeinschaftlichen, etwa 3 mm langen Stücke (Fig. 1 *v*) vereinigen, welches, wie auch die mikroskopische Untersuchung bestätigte, die Vagina darstellt. Da ich an keiner anderen Stelle eine äussere Geschlechtsöffnung antreffen konnte, so muss ich annehmen, dass die vordere Bruchstelle derselben entspricht. Demnach befindet sich die Geschlechtsöffnung unseres Wurmes an der Grenze des ersten und zweiten Körperviertels. Die Vagina gabelt sich, wie wir gesehen haben, in zwei lange Genitalröhren, die sich im Innern des Körpers fast durch dessen ganze Länge verfolgen lassen. Nach vorn reichen sie bis auf eine Entfernung von



Fig. 7.
Vier Eizellen aus einem Ovarialabschnitt der Genitalschläuche. Vergr. 355 : 1.

Fig. 8.
Eine isolirte Eizelle, ebendaher. Vergr. 355 : 1.

Digitized by Google

nur 0,47 mm vom Munde; nach hinten reichen sie so weit, dass nur die beiden letzten Millimeter des Körpers davon frei bleiben. Denkt man sich ihre Windungen gestreckt, so erhält man für jede der beiden Röhren eine Länge von mindestens 40 cm; beide zusammen ergeben also einen Schlauch, der rund fünf Mal so lang ist wie der Körper. Nach ihren blinden Ecken hin nimmt die Dicke der Röhren danz allmählich ab. In ihrem feineren Baue

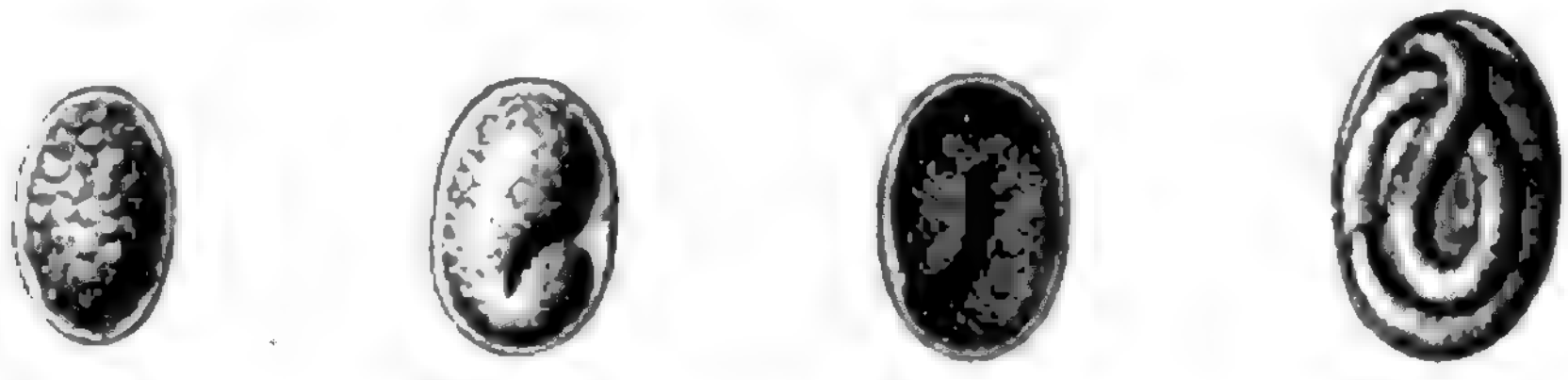

Fig. 9. Fig. 10. Fig. 11. Fig. 12.

Vier auf einander folgende Stadien der Embryonal-Entwicklung aus einem Uterus. In Fig. 12 ist die Larve vollständig ausgebildet. Vergr. 355 : 1.

zeigt die Wand der Röhren überall dieselben beiden Hauptschichten, nämlich eine durchsichtige, bindegewebige Lage und nach innen davon eine epitheliale Zellenlage. In der bindegewebigen Lage bemerkt man sehr feine, querlaufende Muskelfasern, die ihre reichste Entwickelung in der Wand der Vagina erfahren. Endlich ist über den Bau der Genitalwandungen noch zu erwähnen, dass ich hier und da auch den Spuren eines äusseren peritonealen Epithelüberzuges begegnete.

Das Innere der beiden Genitalschläuche wie auch der Vagina ist überall vollgepropft von Nachkommenschaft in allen Stadien ihrer Entwickelung, vom Ei bis zur fertigen Larve. In den oberen Enden der Genitalröhren, die hier wie sonst als Eierstöcke functioniren, begegnet man den sich entwickelnden und weiter abwärts den fertigen Eiern. In dem folgenden Abschnitte der Röhren, der sich eben nur durch seinen Inhalt als Uterus darstellt, liegen alle Stadien der Embryonalentwicklung und weiterhin, dicht zusammengedrängt, Unmengen von ausgeschlüpften Larven, die auch die ganze Vagina erfüllen. Wie bei anderen Nematoden scheinen die jungen Eizellen sich von einer Rhachis abzuschnüren. Durch gegenseitigen Druck erhalten die jungen Eier (Fig. 7) eine unregelmässig polygonale Form. Haben sie sich aber schliesslich von ihrer Bildungsstätte abgelöst, so nehmen sie eine abgerundete längliche Gestalt (Fig. 8) an, deren Länge 0,034 und deren Breite 0,042 mm beträgt. Erst während der späteren Furchungsstadien (Fig. 9) werden sie von einer dünnen, durchsichtigen Membran umhüllt, die mir deshalb die Bedeutung einer vom Embryo selbst gelieferten Embryonalhülle, nicht aber die einer eigentlichen Eischale zu haben scheint. Mit ihrer Hülle haben die Eier nunmehr durchschnittlich eine Länge von 0,045 und eine Breite von 0,024 mm. Bezüglich der einzelnen Stadien der Embryonalentwickelung beschränke ich mich auf die drei beigegebenen Abbildungen (Fig. 9, 10, 11). Schliesslich trifft man in der Eihülle die fertige Larve, die mehrfach hin- und hergeschlungen das ganze Innere ausfüllt (Fig. 12). Das Ausschlüpfen aus der Embryonalhülle wird dadurch eingeleitet, dass die Larve sich zu strecken beginnt (Fig. 13) und dadurch von innen her einen Druck auf die Hülle ausübt, die in Folge dessen sich zu einem langen,



Fig. 13.

Eine Larve aus einem Uterus, die sich zu strecken begonnen und dem entsprechend ihre Hülle sackförmig ausgedehnt hat. Vergr. 355 : 1.

Digitized by Google

schmalen, ungemein dünnen Schlauche ausdehnt. Die Larven (Fig. 3—6) haben eine Länge von 0,253—0,262 mm und eine Dicke von 0,00476—0,005 mm. Ihr Vorderende endigt wie bei dem alten Thiere einfach kurz abgerundet; das Hinterende dagegen zieht sich in einen dünnen, pfriemenförmigen, bald gerade gestreckten (Fig. 4, 6), bald umgebogenen (Fig. 3, 5) Schwanz aus, der mit einer feinen, aber dennoch stumpfen Spitze endigt.

Der Einfachheit halber will ich dabei unter Filaria die Gattung im weiteren Sinne, also einschliesslich der Gattung Dracunculus, verstehen. Aus dieser Gattung sind drei Arten bekannt, die als erwachsene[1] Thiere sicher oder wenigstens höchst wahrscheinlich im menschlichen Auge auftreten können, nämlich die Filaria inermis Grassi, die Filaria loa Guyot und die Filaria (Dracunculus) medinensis Velsch.

Was die erstgenannte F. inermis anbetrifft, so ist dieselbe in zwei Fällen (beide in Italien) mit aller Bestimmtheit im menschlichen Auge nachgewiesen worden und kommt ausser im Menschen auch im Pferde und Esel vor.[2] In dem von Addario[3] näher beschriebenen Falle befand sich der 95 mm lange, aber noch nicht geschlechtsreife Wurm in einer erbsengrossen Geschwulst der Conjunctiva bulbi einer Frau aus der Provinz Catania. Aus der ausführlichen Beschreibung, die Grassi[4] unter Berichtigung eines wesentlichen Irrthums der Angaben Addario's von seiner Art gegeben hat, geht hervor, dass sie mit dem mir vorliegenden Thiere nicht zusammengehören kann.

Sehen wir weiter, wie es sich mit den Beziehungen zu F. medinensis verhält! Sowohl aus der Vergleichung der geschlechtsreifen Thiere als auch der Larven ergiebt sich, dass der vorliegende Wurm auch nicht zu dieser Art gestellt werden kann. Dazu kommt, dass wenn es auch wahrscheinlich ist, dass die F. medinensis gelegentlich auch einmal im Auge vorkommt, so doch immerhin bis jetzt noch kein solcher Fall mit Sicherheit nachgewiesen ist.

Anders liegt die Sache hinsichtlich der Filaria loa, von der wir freilich nur geringe zoologische Kenntnisse besitzen. Indessen reichen dieselben dennoch aus, um unseren Wurm mit Sicherheit zu dieser Art zu stellen. Die F. loa wird beschrieben[5] als ein 30—40, selten bis 70 mm langer, cylindrischer Wurm von der Dicke einer dünnen Violinsaite, mit abgestumpften Vorder- und zugespitztem Hinterende, dessen etwas vorragender Mund unbewaffnet ist, dessen Darm gerade verläuft und dessen bereits Embryonen enthaltende Eier 0,035 mm lang und 0,025 mm breit sind.

Nicht ohne Interesse ist die Frage nach dem weiteren Schicksale der Larven der F. loa. — —

Nach alledem bleibt es zukünftigen Untersuchungen vorbehalten, hier die wünschenswerthe Aufklärung beizubringen. Für jetzt muss ich mich begnügen, Einiges zur Kenntniss der F. loa beigetragen zu haben an der Hand eines Einzelfalles, der meines Wissens der erste ist, der in Europa von einem Zoologen beobachtet und näher untersucht worden ist.

---

[1] Die F. oculi humani v. Nordmann (= F. lentis Diesing) ist bekanntlich auf jugendliche Nematoden aufgestellt, von denen es noch zweifelhaft ist, zu welcher Art sie gehören.

[2] Vgl. Grassi, Centralbl. f. Bakteriologie u. Parasitenkunde. I. 1887. S. 617.

[3] Annali di Ottalmologie, XIV, 1885 und Centralbl. f. Bakteriologie u. Parasitenkunde. I. 1887. S. 24.

[4] l. c.

[5] Vgl. Leuckart, l. c. S. 619 und Braun, Die thierischen Parasiten des Menschen. 2. Aufl. 1895. p. 226.

Digitized by Google

2) **Geschichtliche Einleitung zur Geographie des Trachom**, von J. Hirschberg. (Berliner klin. Wochenschr. 1896. Nr. 8.)

I.

Von allen Augenleiden ist die wichtigste Volkskrankheit das Trachom. Dasselbe beeinflusst in hervorragender Weise die Blindenziffer der verschiedenen Völker sowie der Bevölkerungsgruppen innerhalb desselben Volkes. Für die Wissenschaft wie für die Praxis ist es wichtig, die geographische Vertheilung des Trachom auf einer Erdkarte zu verzeichnen.

Wenn diese Forderung erfüllt ist, erhebt sich die weitere Frage, ob der gegenwärtige Zustand in geschichtlicher Zeit immer bestanden hat; oder ob früher in verschiedenen Gegenden der Erdoberfläche eine andere Vertheilung des Trachom vorherrschte. Die Lösung solcher geschichtlichen Fragen bietet ganz erhebliche Schwierigkeiten dar. Das sehen wir z. B. an der Geschichte der Syphilis, die von dem Wahn einer neuzeitlichen Entstehung und pandemischen Verbreitung um das Jahr 1495 n. Chr. gewiss schon länger befreit worden wäre, wenn die Syphilis-Beschreiber die Geschichte des Trachom zu Hilfe genommen hätten.

Wir wollen bei der geschichtlichen Erörterung des Trachom sowohl die Geschichte der Lepra, die nach den Kreuzzügen in Europa sich verbreitete, als auch die Geschichte der Syphilis, die, nach Karls VIII. Zug nach Rom und Neapel (1495), in Italien und Mitteleuropa sich der Art ausbreitete, dass sie damals gewissermaassen neu entstanden zu sein schien, sorgfältig berücksichtigen, um zu verstehen, wie im Anfang unsres Jahrhunderts durch die Kriegszüge von Napoleon Bonaparte das Trachom nach vorher freien Gegenden verschleppt wurde, so dass es von Unkundigen für eine ganz neue Krankheit gehalten werden konnte. Volkskrankheiten werden, bei ungenügender Hygiene, durch Heereszüge verbreitet, aber nicht neu geschaffen.

Wenn wir nach diesen einleitenden Bemerkungen zur Geschichte des Trachom übergehen, so dürfen wir heutzutage nicht mehr, wie zur Zeit unsrer Grossväter, die Weltgeschichte mit Herodot anfangen. Jetzt haben wir vollgültige Zeugnisse, die dreissig Menschenalter weiter zurückgreifen, aus Aegypten, dem einen der vier Länder mit autochthoner Cultur aus den alten Welttheilen, mit dem wir um so lieber beginnen, als die geschichtliche Erforschung des Trachom auf Bonaparte's ägyptischen Feldzug (1798) zurückweist und der Name der ägyptischen Augenentzündung mit dem Trachom eng verknüpft ist.

Der Name der ägyptischen Augenentzündung kommt im Alterthum und im Mittelalter nicht vor;[1] aber seit dem Jahre 1800 erscheint derselbe, an die biblischen Plagen Aegyptens erinnernd, in allen europäischen Sprachen.

Europäische Aerzte fanden, dass die Körnerkrankheit (Trachoma) in Aegypten eine ungeheure Verbreitung gewonnen hat. Es ist allgemein bekannt, dass die französischen Truppen Bonaparte's, welche die Mameluken besiegten, zu Tausenden von der Augenentzündung befallen wurden; ebenso ihre damaligen Freunde, die Italiener, und ihre Gegner, die Engländer; dass die Augenentzündung von den heimkehrenden Truppen nach Frankreich, Italien, England verpflanzt wurde; dass während der Kriege 1813—1815 die preussischen, österreichischen, russischen Truppen, und nach den Kriegen die Besatzungen in Mainz, in Belgien, in

[1] Die genaueren Belege aus der Literatur habe ich in meinem Büchlein Aegypten (Leipzig 1890) geliefert und dies überhaupt für die vorliegende Ausarbeitung benutzt.

Klagenfurt, die Flottenmannschaften in Schweden und Norwegen furchtbar daran litten; und dass die Augenkrankheit von den Soldaten auf die bürgerliche Bevölkerung überging und nicht ausgerottet werden konnte. Hierüber sind ganze Bibliotheken geschrieben worden, ohne dass es gelang, vollständige Aufklärung zu schaffen.[1]

Neben vielem Vortrefflichen wurde auch seltsamer Widersinn zu Tage gefördert, z. B. dass die Augenkrankheit zur Zeit von Bonaparte's Zug (1798) autochthon in Aegypten entstanden sei, während wir doch ausgezeichnete Beschreibungen besitzen, die 1800 Jahre älter sind, und Erwähnungen, die sogar 3400 Jahre älter sind. Abgesehen von wenigen Halsstarrigen waren alle Beobachter aus dem ersten Drittel unsres Jahrhunderts darin einig, dass den europäischen Heeren die Augenkrankheit zuerst in Aegypten mitgetheilt sei. Nur konnte man sich darüber nicht einigen, wann die Krankheit in Aegypten entstanden sei: 1. ob gerade zur Zeit des Bonaparte'schen Zuges; 2. oder etliche hundert Jahre früher, unter der mohamedanischen Herrschaft; oder 3. ob sie seit undenklichen Zeiten stets im Nilland einheimisch gewesen sei.

Die Krankheit ist so alt wie der Nil. Das ist noch in den neuesten Büchern zu lesen. Das ist auch die einfachste Annahme. Denn sie überhebt uns der Schwierigkeit, das geschichtliche Entstehen einer solchen Krankheit erklären zu müssen, was ja aussichtslos wäre.

Aber eine andere Frage ist die, ob wir Beweise dafür besitzen, dass in Aegypten zur Zeit des alten, mittleren oder neuen Reiches dieselbe Verbreitung der Körnerkrankheit, Einäugigkeit und Blindheit geherrscht habe, die heutzutage der Beobachter an den Ufern des Nil vorfindet und der Menschenfreund beklagen muss.

Wer die staunenswerthen Bauten, die Pyramiden des alten Reiches, die Felsengräber des mittleren, das Reichsheiligthum, die mit Bildwerken und Inschriften bedeckten Tempel und Gräber zu Theben aus dem neuen Reich und selbst die Reste aus der Renaissance-Zeit und die von oben bis unten und bis in die letzten Kellerlöcher mit den prachtvollsten Bildwerken und feinsten Hieroglyphen geschmückten Tempel von Denderah, Edfu und Philae aus der Ptolemaer- und Römerzeit mit eignen Augen geschaut, kann nicht so leicht der Ansicht beitreten, dass schon zur Zeit der Pharaonen die Aegypter ein Volk der Blinden gewesen, wie heutzutage die mit Humor begabten der gebildeteren Nilanwohner sich zu benennen pflegen: obwohl zugestanden werden kann und muss, dass, nach der Stetigkeit des Waltens der Naturgesetze, damals bereits dieselben Krankheiten, wie heute, in derselben Gegend geherrscht haben mögen.

Aber dies sind Ansichten.

Unsere thatsächlichen Kenntnisse schöpfen wir aus Papyrus Ebers, einer Receptsammlung, welche 1550 v. Chr. niedergeschrieben ist. Hier wird genannt ḥtaë m mrt, das Triefauge, das mit dem Deutzeichen des regnenden Himmels versehen wird; ḥiti heisst im Koptischen Triefauge = lippitudo beim Celsus (VI, VI, 26).[2]

Aber die Behauptungen von Cunier[3] und seinem Nachbeter Dutrieux[4], dass 1. Herodot und 2. Diodor schon in Aegypten eine erschreckliche Häufigkeit

---

[1] Eine übersichtliche Darstellung dieser ägyptischen Ophthalmie findet man bei Häser, Gesch. d. Epidemien, Jena 1865, S. 674—682.

[2] Nonnunquam etiam ex aspritudine lippitudo fit.

[3] Rechercherches statist. sur les maladies ocul. Bruxelles et Leipzig, 1847.

[4] Ophtalmie d'Égypte. le Caire, Imprimerie de l'Etat-Major Général, 1878.

Digitized by Google

von Augenleiden vorfanden; dass 3. schon die Römer aus Aegypten und Asien contagiöse Augenentzündungen ihrer Armeen geholt und seitdem 4. Militär-Ophthalmologen anstellten; dass 5. Avicenna, 6. Rabbi Moses, 7. Aban-Isra, 8. Israëli u. A. die contagiöse, purulente Augenentzündung in Aegypten und der Levante beschrieben haben; dass 9. die Kreuzfahrer viel dadurch litten; 10. Ludwig der Heilige deshalb das Blindenasyl der Quinze-Vingts gegründet: alle diese 10 Behauptungen sind irrthümlich und von mir aus den Quellen widerlegt worden.

Nicht der Schatten eines wirklichen Beweises ist dafür zu erbringen, dass schon zu den Zeiten der Pharaonen, Ptolemäer, Cäsaren in Aegypten der trostlose Zustand der Augen vorhanden gewesen[1], den heutzutage jeder aufmerksame Reisende dort findet. Sicher ist aber, dass schon in sehr alter Zeit die Augenheilkunde bei den Aegyptern besondere Beachtung gefunden; dass mindestens vor mehr als 3400 Jahren Augenentzündungen, auch mit Absonderung, wohl auch die körnigen, von Aerzten dort beobachtet und behandelt worden sind, — ebenso wie zu der klassischen Zeit in den Mittelmeerländern, in Kleinasien, Hellas und Italien.

Nun erhebt sich die wichtige Frage, wann der jetzige Zustand Aegyptens begonnen haben mag. Die arabisch-ägyptischen Aerzte, Geographen, Geschichtsschreiber des Mittelalters erwähnen nirgends, dass in Aegypten die Augenentzündung endemisch vorkomme.

Unzweifelhaft hat aber im Beginne der Neuzeit, als der erste europäisch gebildete Arzt, Prosper Alpinus, im Jahre 1580 seinen Fuss auf ägyptischen Boden setzte, derselbe Zustand der Augen oder wenigstens ein ganz ähnlicher bestanden, wie noch heute. Es ist unmöglich, anzunehmen, dass gerade damals das Elend begonnen habe, obwohl die Eroberung Aegyptens durch die Türken (1517 n. Chr.) von dem schlimmsten Einfluss auf die Verwaltung und Ordnung des Landes gewesen. Damit eine so chronische, durch Berührung ansteckende Krankheit, welche wohl schon seit Jahrtausenden im Nilthal vorgekommen, ebenso gut wie in den übrigen Mittelmeerländern, und die bei uns eine echte Armenkrankheit darstellt, über ein Volk von Millionen endemisch, ja pandemisch sich verbreite, mussten ungünstige Bedingungen über eine längere Zeit ununterbrochen fortgewirkt haben.

Die Aegypter galten im Alterthum für die gesundesten Menschen wegen des gleichförmigen Klimas und wegen ihrer Reinlichkeit. (Hippocr., Littré II, 3, 56; Herod. II, 77; Strabo XVII, 1; Celsus III, 22; Plinius XXIV, 19, XXXI, 33; Galen XVIIb, 597, XVI, 393, XIII, 362; Oribas. II, 294, II, 312, II, 314.)

Erst nach der Pest des Justinian, die 532 n. Chr. in Aegypten und zwar in Pelusium anfing, im Mittelalter und vollends in der Neuzeit, bis in die Mitte unseres Jahrhunderts, wurde Aegypten als Peststätte berüchtigt. In

---

[1] Eine einzige Stelle in altgriechischer Schrift ist mir bekannt, welche die Häufigkeit von Augenentzündung in Aegypten behauptet. Sie findet sich in der von Puschmann herausgegebenen, fälschlich dem Alexander Trall. (550 n. Chr.) zugeschriebenen Abhandlung von den Augenkrankheiten (Berlin, Calvary, 1886, S. 156): *Πυκνώτερον ὀφθαλμιῶσι . . . καὶ οἱ τὰ διάπυρα χώρια οἰκοῦντες καὶ μάλιστα περὶ τὰς Αἰγυπτίας Θήβας.* Nach meiner Ansicht ist es die Schrift eines Anfängers aus sehr später Zeit. Er redet von den Alten (*παλαιοί*), ebenso wie Jo. Act. aus dem 13. Jahrhundert. Zu seiner Zeit lag Theben längst in Trümmern und war den Byzantinern nur aus der Literatur bekannt.

Aegypten hat sich manches geändert seit dem Alterthum, sowohl seitens der Natur als auch seitens der Menschen. Vor 4000 Jahren stand oberhalb des zweiten Cataracts der Nil 8 m höher, als jetzt. Von den sieben Nilmündungen sind nur zwei geblieben. Der Menzala-See bedeckt jetzt mit brackigem Wasser die Gegend einstiger Fruchtgefilde und blühender Städte. Die Wasserbauten wurden zwar unter den Persern und Ptolemäern, auch noch unter den Römern in Ordnung gehalten; aber bereits unter den Byzantinern zur Zeit von Theodosius (379—395 n. Chr.) trat ein solcher Verfall ein, dass Alexandrien, einst die reichste Stadt des Alterthums, nicht mehr die Kosten für die Canalisation aufbringen konnte. Die Seldschuken begingen (1200 n. Chr.) lächerliche Fehler in den Wasserbauten; in der fürchterlichen Hungersnoth sollen hunderttausend Menschen — verzehrt worden sein, in dem reichsten Land der Erde. Dazu kam die Noth der Kreuzzüge. Noch schlimmer als die Seldschuken machten es die Mameluken und besonders die Türken. Sie begruben ihre Todten in den Städten, die alten Aegypter in der Wüste. (Schlimm waren leider auch die Engländer, welche 1801 die Nehrung bei Abukir durchstachen und dem Meerwasser Eingang zu dem 2,5 m unter dem Niveau des Meeres gelegenen Marjût-See verschafften.)

Mit Prosper Alpinus beginnt die ärztliche Literatur über die ägyptische Augenentzündung.

Hist. nat. Aeg. I, p. 73: Aegypti rursus morbi patrii (vernaculi) sunt qui oculos infestant — — ophthalmiae innumerae epidemicae grassantur.

De med. Aegypt. I, p. 92: Morbi proprii vel patrii quos endimicos Graeci appellant — — quales sunt oculorum lippitudines.

Heutzutage bildet die körnige Wucherung der Bindehaut, mit ihren Folgezuständen, der Narbenbildung der Bindehaut und der gefässhaltigen Hornhauttrübung, den regelmässigen Befund bei den Aegyptern, wie ich durch Untersuchung des arabischen Hospitals zu Alexandrien und mehrerer Schulen in Kairo und Assiout, und aufmerksame Betrachtung der Eingeborenen auf der ganzen ägyptischen Reise (1889) festgestellt. (Vgl. Aegypten, Leipzig 1890, S. 110—116.)

Von den Aegyptern wende ich mich zu denjenigen Völkern, die einerseits selber in ihrer Cultur von jenen wesentlich beeinflusst wurden und andrerseits, theils unmittelbar theils mittelbar, die Grundsteine unsrer heutigen Cultur gelegt haben, zu den Griechen und den Römern.

Bei den alten Griechen war die Körnerkrankheit weit mehr verbreitet, als unterschätzend die Schulmeinung annimmt, die in Beziehung auf die alten Aegypter in den entgegengesetzten Fehler (der Ueberschätzung) verfallen ist.

Man muss aber auch die nichtärztlichen Schriften der alten Griechen berücksichtigen, und beachten, dass *ὀφθαλμία* = lippitudo[1], *ὀφθαλμιᾶν* = lippire.

Ich will nicht dabei verweilen, dass zwei von den 30 aus Thermopylae *ὀφθαλμιῶντες εἰς τὸ ἔσχατον* entlassen werden mussten. (Herodot VII, 229.) Auch nicht bei dem von Aerzten[2] wie von Sprachgelehrten bisher nicht berück-

[1] Vet. Gloss. Vgl. Thes. ling. graec., Par. 1842, V, 2444. W. Trnka de Kržowitz, Hist. ophth. Vindob. 1783, S. 3.

[2] Aristophanes ist besprochen von Kostomoires (*Περὶ τῆς ὀφθ. κ. τ. λ.* Athen 1887) und von Anagnostakes, *ἡ ἰατρικὴ τοῦ Ἀριστοφ.* Athen 1891.

Digitized by Google

sichtigten Umstand, dass in Athen mit der andauernden Belagerung des peloponnesischen Krieges, der Zusammendrängung der Menschen in schlechte Hütten zwischen den Mauern und dem wachsenden socialen Elend, die Granulationen an Häufigkeit und Schwere erheblich zunahmen; denn Aristophanes, der getreueste Schilderer atheniensischer Zustände, erwähnt die Ophthalmien in seinen späteren Komödien weit häufiger, als in den früheren: im Reichthum ist von der Heilung des Trachom ausführlich die Rede; in den Fröschen schützt sogar Ophthalmie vor, wer nicht als Schiffssoldat dienen will.[1]

Endlich will ich auch nicht verweilen bei der Meinung der altgriechischen Philosophen, dass die Ophthalmie ansteckend sei, sogar durch Betrachtung, was weniger bei den altgriechischen Aerzten, als bei den aus ihnen schöpfenden arabischen im Schwange war und sogar bis auf unsere Tage gekommen ist, wenigstens in der abgeschwächten Form des noch von Arlt 1881 vertheidigten Luftcontagium.[2]

Was nun die Beschreibung des Trachom bei den altgriechischen Aerzten anlangt, so dürfen wir von dem hippokratischen Sammelwerk dogmatische Erklärungen nicht erwarten. Die hippokratische Sonderschrift über Augenkrankheiten ist nicht auf uns gekommen.[3] Die unechte Schrift *περὶ ὄψεως* enthält die mechanisch-pharmaceutische Behandlung der Bindehautgranulationen, welche die Jahrtausende überdauert hat, in der Levante noch heute volksthümlich ist, bei uns im vorigen Jahrhundert als hippokratische Ophthalmoxysis von Woolhouse[4] wieder neu belebt wurde und endlich in unsren Tagen ihre zweite Auferstehung gefeiert hat in dem Verfahren der

---

[1] Acharn. (425 v. Chr.) und Ritter (424) nichts. Wolken (423), Vers 327: *εἰ μὴ λημᾶς κολοκύντας.* Wespen (424), Frieden (421), Vögel (414), Lysistrate (411), Thesmophor. (410) nichts. Reichthum (408 und 388 v. Chr.), V. 401 flg., V. 634 flg., V. 665, V. 720: *κατέπλασεν αὐτοῦ τὰ βλέφαρα ἐκστρέψας* (des Triefäugigen). V. 729: *ἔπειτα καθαρὸν ἡμιτύβιον λαβὼν τὰ βλέφαρα περιέψησεν.* V. 736: *τὰ βλέφαρα περιέλειχον.* Frösche (405), Vers 191—192: *εἰ μὴ νεναυμάχηκε περὶ τῶν κρεῶν. ΞΑΝ. μὰ τὸν Δί' οὐ γὰρ ἀλλ' ἔτυχον ὀφθαλμιῶν.* V. 588, V. 1247: *ὥσπερ τὰ σῦκ' ἐπὶ τοῖσιν ὀφθαλμοῖς ἔφυ.*

[2] Plato, Phaedr. XXXVI (Herrmann, Teubn., S. 237): *οἷον ἀπ' ἄλλου ὀφθαλμίας ἀπολελαυκώς.* Plutarch., quaest. conv. (Dübner, Paris 1841, IV, 829): *Τῶν δ' ἄλλων νοσημάτων μάλιστα καὶ τάχιστα τὰς ὀφθαλμίας ἀναλαμβάνουσιν οἱ συνόντες.* Im Vorbeigehen erwähne ich Ovid, de remed. amor. V. 615, dum spectant laesos oculi, laeduntur et ipsi; und Seneca, de element. 2, imbecilles oculos esse scias, qui ad alienam lippitudinem et ipsi suffunduntur. Besser ist Galen (Ueber die Fieber, Ausg. von Kühn, VII, 279): *ἀπολαῦσαι κίνδυνος ὥσπερ ὀφθαλμίας* (durch *συνδιατρίβειν*). Anfechtbarer Alex. Aphrod. (Galen's Zeitgenosse, Ausg. von Ideler, Berlin 1841, I, S. 13 und 64): *Διὰ τί ἀπὸ . . . ὀφθαλμίας οἱ πλησιάζοντες ἁλίσκονται;* Vollends Aphorismi Raby Moyses (1200 n. Chr.), Bonon. 1489, p. XXIV: Oculi ejus qui nullo tempe vidit obtalmiā cum primo inspicit eam, humiditate replentur, et cum prolongatur in inspectione ipsius accidit eis obtalmia. Aehnlich sagte schon Avicenna (1037 †), Canon l. I, Fen. I, doctr. I, c. 8: Et est ex aegritudinibus quae de uno ad alium transit . . . sicut ophthalmia et praecipue ei qui oculis eum intuetur. Nicht besser ist unser Booerhave (Pralect. acad. d. morb. nerv., T. 2, 515): Si quis subito videat hominem, cujus . . . sunt inflammati oculi, ejus oculi etiam inde laedentur . . . Noch 1783 glaubt Trnka (a. a. O. S. 72) dies durch Beispiele stützen und in unserem Jahrhundert Vetch eine auf die ägyptische Augenentzündung bezügliche Beobachtung Edmonstone's ernstlich widerlegen zu müssen. (Vgl. Vetch, Gesch. d. Ophth. Aeg., Berlin 1817, S. 18.)

[3] *Ταῦτα δὲ ἰδίως γεγράψεται.* Ausg. von Kühn, II, 384.

[4] Vgl. David Mauchart's Dissert. de *ὀφθαλμοξύσι* nova-antiqua s. Woolhousiano-Hippocratica. Tübingen 1726. (Haller, Diss. chir. I, 321.)

Digitized by Google

Gebrüder Keinig, in den verwandten von Abadie in Paris und von Knapp in New-York.[1]

Es ist nicht leicht anzugeben, welche Stellen der hippokratischen Schriften auf die Körnerkrankheit bezogen werden können. Ich erwähne nur die folgenden: *ἤρξαντο δὲ ὀφθαλμίαι ῥοώδεες ὀδυνώδεες* (Ausg. v. Foes., Sect. VII, 943), *ὀφθαλμοὶ λημῶντες* (Foes., Sect. II, 103, Littré, IX, 45)[2], *νόσημα πάγκοινον* (Foes., Sect. III, 281), *ὀφθαλμίης ἐπετείου καὶ ἐπιδημίου* (Foes., Sect. V, pag. 689, 20—30, Littré, IX, 158), *ἐπιφύσιες βλεφάρων ἔξωθεν, ἔσωθεν· πολλῶν φθείροντες τὰς ὄψιας ἃ σῦκα ἐπονομάζουσιν.* (Epidem. III, Kühn, III, 486.)

Nun folgt ein Sprung von fast $^1/_2$ Jahrtausend[3], denn von der ungeheuren Zahl der ärztlichen Schriften ist uns wenig erhalten.

Pedanius Dioscorides (60 n. Chr.) kennt bereits den Namen Trachom oder einen ähnlichen und empfiehlt metallische Mittel dagegen. (V, 93. *Περὶ ἰοῦ σιδήρου. πρὸς τὰ τραχέα βλέφαρα εὔχρηστος.* Vgl. das unter dem Namen des Diosc. überlieferte Buch von den Hausmitteln, *περὶ εὐπορίστων*, c. 20.)[4]

---

[1] Die älteste Behandlung der Körnerkrankheit ist identisch mit der neuesten. Der Grieche (vor mehr als 2000 Jahren) nimmt Wolle, der Deutsche (vom heutigen Tage) Watte zum Reiben. Der Grieche wählt Grünspan, der Deutsche Sublimat zur Aetzung.

Hippocr. *περὶ ὄψιος*, 4. (Littré IX, 156).

Ὅταν δὲ ξύῃς βλέφαρα ὀφθαλμοῦ, ξύειν . . . εἰρίῳ Μιλησίῳ, οὔλῳ, καθαρῷ, περὶ ἄτρακτον περιειλῶν, αὐτὴν τὴν στεφάνην τοῦ ὀφθαλμοῦ φυλασσόμενος, μὴ διακαύσῃς πρὸς τὸν χόνδρον.	Wenn du die Lider des Auges schabst, so schabe mit dichter, reiner, milesischer Wolle, die du um einen Holzstab wickelst, vermeide die Bindehaut des Augapfels und ätze nicht durch bis auf den Knorpel.
Σημεῖον δὲ ὅταν ἀπόχρῃ τῆς ξύσιος, οὐκ ἔτι λαμπρὸν αἷμα ἐξέρχεται ἀλλὰ ἰχὼρ αἱματώδης ἢ ὑδατώδης.	Zum Zeichen, dass man genug geschabt, kommt nicht mehr klares Blut heraus, sondern eine blutähnliche oder wässerige Flüssigkeit.
Τότε δὲ χρὴ τινι τῶν ὑγρῶν φαρμάκων, ὅκου ἄνθος ἐστὶ χαλκοῦ, τουτέῳ ἀνατρῖψαι. Ὕστερον δὲ τὸ τῆς ξύσιος καὶ τῆς καύσιος, ὅταν αἱ ἐσχάραι ἐκπέσωσι καὶ κεκαθαρμένα ᾖ τὰ ἕλκεα καὶ βλαστάνῃ, ταμνειν τομὴν διὰ τοῦ βρέγματος.	Dann aber muss man mit einem der flüssigen Augenmittel, wie dem aus Kupferblüthe, einreiben. Nach dem Schaben und Aetzen, wenn die Brandschörfe abgefallen und die Geschwüre gereinigt sind und granuliren, macht man einen Schnitt über dem Seitenbein des Schädels.

Und wer hat zuerst die körnige Wucherung der Bindehaut fortgeschnitten? Es heisst ebendaselbst, einige Zeilen weiter:

5. *Τὰ βλέφαρα τὰ παχύτερα τῆς φύσιος, τὸ κάτω ἀποταμὼν τὴν σάρκα ὁκόσην εὐμαρέστατα δύνῃ, ὕστερον δὲ τὸ βλέφαρον ἐπικαῦσαι μὴ διαφανέσι.*	Sind die Lider stärker verdickt, so schneide unten fort die fleischige Wucherung, so viel du bequem kannst, und danach ätze das Lid mit nicht rothglühendem Eisen.

(In der galenischen Einführung [XIV, 770], ist *παχέα βλέφαρα* das zweite Stadium des Trachom. Vgl. mein Wörterbuch der Augenheilkunde, S. 108.)

[2] Hier findet sich die richtige Bemerkung, dass die schlimmsten Bindehautentzündungen gleichzeitig Schwellung, Absonderung und Schmerz zeigen. *Οἴδημα . . . δεινὸν καὶ σὺν δακρύῳ ἐὸν καὶ ὀδύνῃ.*

[3] Die unechten Schriften der hippokratischen Sammlung sind allerdings eher um 200 v. Chr., als um 400 v. Chr. niedergeschrieben.

[4] S. Arthur Stern (sub Hirschberg), Ueber die Augenheilk. d. Dioscor. Berlin 1890.

Digitized by Google

Auch bei den gesammelten Werken des grossen Galen (131—201 n. Chr.), der sowohl in Kleinasien, wie in Aegypten und in Rom prakticirt hat, ist recht zu beklagen, dass sein Originalwerk über Augenkrankheiten verloren gegangen. Aber an zahlreichen Stellen seiner echten Schriften werden Heilmittel gegen die Körnerkrankheit erwähnt, als *τραχωματικά*. Vgl. M. M., Bd. XIV, 18 (Ausg. von Kühn); ferner X, 1018; XII, 775, 195, 242, 735; VII, 35.[1] In der pseudogalenischen Isagoge werden vier Stufen oder Stadien der Körnerkrankheit (Trachoma, Pachytes, Sykosis, Tylosis) ziemlich naturgetreu geschildert.[2]

Aetius (540 n. Chr.) theilt nach Severus[3] die Krankheit ein in Dasytes, Trachytes, Sykosis und Tylosis und hat sehr gesunde Grundsätze der Behandlung: er verwirft das starke Schaben und empfiehlt milde Collyria. VII, 132: *ἡ μὲν δασύτης ἐπιπολῆς ἐστι καὶ μετὰ ἐρεύθους· ἡ δὲ τραχύτης μείζονα τὴν ἀνωμαλίαν καὶ τὴν ἐπανάστασιν ἔχει, μετ' ἀλγήματος καὶ βάρους . . . ἡ δὲ σύκωσις λεγομένη ὑψηλοτέρας τὰς ἐξοχὰς ἔχει καὶ οἷον ἐντετμημένας· καὶ τίνι γὰρ ἄλλῳ ἢ σύκῳ ἔοικε κεχηνότι· ἡ δὲ τύλωσις τραχύτης ἐστὶ χρόνιος ἐσκληρυμένας ἔχουσα καὶ τετυλωμένας τὰς ἀνωμαλίας· τινὲς μὲν οὖν ξέειν τὰ τραχώματα πειρῶνται· οἱ μὲν σιδήρῳ, οἱ δὲ φύλλοις συκῆς· ἔστι δὲ ἐπιβλαβὲς τὸ ἐπιχείρημα. θεραπεύειν δὲ χρὴ τοῖς ἐπὶ τῶν παίδων προῤῥηθεῖσι κολλυρίοις, ἐκστρέφοντας τὰ βλέφαρα.*[4]

Paull. Aeg. (670 n. Chr.; Ed. Basil. 1538, III, 73) liest sich wie ein Schriftsteller aus unserem Jahrhundert. *Τὸ μὲν τράχωμα τραχύτης ἐστὶ τῶν ἔνδον τοῦ βλεφάρου· ἡ δὲ τούτων ἐπίτασις, ὥστε καὶ οἷον ἐντομὰς ἔχειν, σύκωσις καλεῖται· χρονίσασα δὲ καὶ τυλωθεῖσα τύλωσις*[5] *ὀνομάζεται.* Er bespricht die Behandlung mit örtlichen Augenheilmitteln, ferner das Schaben der Lid-Innenfläche mit Bimstein, Sepiaknochen, Feigenblättern oder einem besonderen Schabeisen (*βλεφαρόξυστον*). Joann. Akt. (XIII. Jahrh. n. Chr., Ausg. v. Ideler, Berlin 1842, II, 445) stimmt fast wörtlich mit Paull. überein.

Noch bei ganz späten, byzantinisch-griechischen Aerzten findet man Andeutungen über eigene Beobachtungen des Trachom: z. B. in Leo's Synopsis[6] III, 8: *Τραχώματα λέγονται ὅταν ἐκστρέψας τὰ βλέφαρα ἴδῃς ἐν αὐτοῖς οἷον κεγχραμίδας τινὰς τραχείας οἷον αἱ τῶν συκῶν εἰσιν. ἐπὶ τούτων κεχρήμηθα τοῖς τραχωματικοῖς λεγομένοις κολλυρίοις.*[7]

Ueber die Häufigkeit des Trachom in einer bestimmten Gegend oder über die verschiedene Häufigkeit in verschiedenen Gegenden spricht keiner

---

[1] Erman (Aeg. S. 483) schliesst daraus, dass im Papyrus Ebers die Mittel gegen Augenkrankheiten $^1/_{10}$ von allen darstellen, dass Trachom vermuthlich im Alterthum bei den Aegyptern genau ebenso verbreitet war, wie heute. Aber auch bei Galen (*περὶ συνθέσεως φαρμάκων τ. κ. τ.*) ist $^1/_{10}$ des ganzen Werkes den Augenheilmitteln gewidmet!

[2] XIV, 770. *τραχέα δὲ τὰ βλέφαρα λέγεται ὅταν ἐκστραφέντα ἐναιμότερα φαίνεται τῶν κατὰ φύσιν καὶ τραχύτερα καὶ σαρκωδέστερα καὶ κεγχραμίσιν ὅμοια. παχέα δὲ βλέφαρα τὰ ἐκστραφέντα τῶν κατὰ φύσιν καὶ σκληρότερα καὶ σαρκωδέστερα τῶν τραχέων φαινόμενα. σύκωσις δέ ἐστιν, ὅταν τὸ ἔντος τῶν βλεφαρων σαρκωθείη . . . τύλωσις δέ ἐστιν ὅταν τὰ ἐν τοῖς ὀφθαλμοῖς τραχώματα διὰ παλαιότητα παχύτερα καὶ λευκότερα . . . ῇ . . .*

[3] Muss vor Galen gelebt haben, da dieser ihn erwähnt (XII, 734).

[4] Centralbl. f. Augenheilk. 1888, S. 226, habe ich den ganzen Text nebst deutscher Uebersetzung abgedruckt.

[5] Im Text steht irrig *τηλωθεῖσα, τήλωσις*.

[6] Anecdota graeca, ed. Ermerins, Lugd. Bat. 1840. (Nicht erwähnt in Choulant, Bücherkunde der ält. Medicin, Leipzig 1891.) Zeitalter des Leo unbekannt, „labentis sane Graecitatis auctorem esse ultro patet".

[7] Ermerins hat zwei Fehler begangen; am Schluss des Capitels muss es (trotz Dindorf, im Thesaur. l. g.) statt *ἀπολυθωθῇ* heissen *ἀποτυλωθῇ*; und am Schluss des folgenden ist *ἐξ ὑποβολῆς* übersetzt aliis deficientibus: es bedeutet aber sub palpebra.

Digitized by Google

von den Griechen; solche Erörterungen waren den Alten fremd geblieben. Soviel ergiebt sich aus dieser Blumenlese, dass Trachom eine gewöhnliche Krankheit gewesen, sowohl in dem eigentlichen Griechenland (Hellas mit der Küste von Kleinasien, Sicilien und Unteritalien), als auch in dem hellenistischen Weltreich der römischen Kaiser, welches die Mittelmeerländer umfasste.

Die Römer holten ihre ganze ärztliche Weisheit von den Griechen. Ihr Hauptschriftsteller, der über Gebühr gepriesene A. Corn. Celsus[1], ist überhaupt der Erste, welcher (nach einem nicht genannten griechischen Gewährsmann) eine genauere Schilderung des Trachom, von ihm Aspritudo genannt, uns überliefert hat De medicina VI, 6, 26 (Ausg. v. Dahremberg, Leipzig 1859, S. 235):

Haec autem (aspritudo) inflammationem oculorum fere sequitur[2], interdum major, interdum levior. Nonnunquam etiam ex aspritudine lippitudo fit; ipsa deinde aspritudinem auget, fitque ea in aliis brevis, in aliis longa, et quae vix unquam finiatur. In hoc genere valetudinis quidam crassas durasque palpebras, et ficulneo folio, et asperato specillo, et interdum scalpello eradunt; versasque quotidie medicamentis suffricant. Quae neque nisi in magna vetustaque aspritudine, neque saepe facienda sunt: nam melius eodem ratione victus et idoneis medicamentis pervenitur. Er empfiehlt Umschläge mit warmem Wasser und Einstreichen einer Augensalbe, welche Kupfer- und Bleivitriol, Antimon und Zink enthält.

Die Körnerkrankheit war bei den Römern etwas Gewöhnliches und Bekanntes. Das folgt aus der obigen Beschreibung des Celsus. Das ergiebt eine Blumenlese aus der C. Plinius Secundus' Naturalis historia (Ausg. v. J. Sillig, Gotha 1851—1858, Bd. 7, S. 499), da er an dreissig Stellen die lippitudo erwähnt und die zahlreichsten, zum grossen Theil recht abergläubischen Heilmittel gegen das Leiden namhaft macht.

Hätten aber die Römer wirklich bei der Besetzung Aegyptens dieselben üblen Erfahrungen gemacht, wie die Franzosen auf dem Zug Bonaparte's, dass nämlich der grösste Theil der Soldaten von Augenentzündung heimgesucht wurde und die Krankheit nach Europa verschleppte, so würde an derjenigen Stelle seines Werkes (XXVI, 1, 1), wo er die zu seiner Zeit oder kurz zuvor nach Rom eingeschleppten Krankheiten verzeichnet (wie Lichen und Elephantiasis aus Aegypten), der Reitergeneral, Staatsmann und Admiral C. Plin. Secundus wohl auch von der Körnerkrankheit gesprochen haben.

Unbewiesen und unwahrscheinlich bei der reichen Literatur über die Kaiserzeit ist auch die Behauptung, dass die Römer seit der Berührung mit Aegypten Generalärzte zur Bekämpfung der Augenentzündung und der Granulation ihren Truppenkörpern beigegeben hätten. Nur einmal wird ein Augenarzt der britannischen Flotte erwähnt.

(Galen XII, 786: Κινναβάριον Ἀξίου ὀφθαλμικοῦ στόλου βρεττανικοῦ.)

Ausser Celsus besitzen wir nur noch wenige und mittelmässige Schriften der Römer zur Heilkunde.

In des Scribonius Largus[3] Conpositiones (Receptsammlung) finden wir

---

[1] Zeitgenosse des Kaiser Augustus.

[2] Arlt (Klin. Darstell. d. Kr. d. Auges 1881, S. 47) hat irrig: Hanc autem (aspritudinem) inflammatio oculorum fere sequitur.

[3] Lebte um 43 n. Chr. Vorzügliche Ausgabe von Helmreich, Leipzig 1887, Teubner.

271 Abschnitte oder Einzelvorschriften; davon beziehen sich 20 auf Augenkrankheiten, und darunter nicht weniger als 8 auf Trachom:[1]

XXVI ad palpebrarum recentem aspritudinem.
XXVIII ad palpebras asperas.
XXXII ad aspritudinem oculorum.
XXXIII ad aspritudinem.
XXXIV ad eadem.
XXXV ad aspritudinem oculorum.
XXXVI ad aspritudinem palpebrarum.
XXXVII ad palpebrarum veterrimam aspritudinem et excrescentem carnem, σύκωσιν quam vocant, item ad callum durissimum — — — carnem ex palpebris tollit sine magno dolore.

Diese Stellen sind um so bedeutungsvoller, als Scribonius Largus — ganz im Gegensatz zu dem beliebten Celsus — aus eigner Erfahrung[2] berichtet, und beweisen die Richtigkeit meines Satzes, dass man die Häufigkeit des Trachom bei den alten Römern ebenso unter-, wie bei den alten Aegyptern überschätzt hat.

Von den späteren römischen Aerzten, die auf unsere Zeit gekommen, sind nach zwei zu erwähnen, Cassius[3] und Marcellus.

Die Schrift des Ersteren enthält 82 Abschnitte, von denen der 29. den Augenleiden gewidmet ist. Hier steht ein wichtiger Satz (S. 55): Ad trachomata id est asperitates[4] palpebrarum et ad sycosin, quam nos ficitatem dicimus, si quidem similis granis fici in palpebris asperitas reperiatur. in curationibus vere pumice aut osso sepiae molli hoc est detracto cortice, et diligenter formato versatoque palpebro easdem asperitates sufficienter fricabis donec sanguinentur, tunc penicillo posca frigida expresso[5] diligenter deterges vel desiccabis. post haec et collyrio trachomatico uteris; quod appellant paedicon id est puerile, siquidem et infantibus conveniat. ad reumata et trachomata bene facit, si cum aqua resolves et crassius sub palpebro inungues sive sub ciliis quod Graeci ex hypoboles vocant. miraberis hoc factum. recipit autem cadmiae purgatae dr XXIII, chalciteos combustae donec rubea efficiatur dr XII, opii et aeris usti dr IIII, cummi dr X, aquae caelestis quod suffecerit.

Wenngleich das ganze Werk des Cassius nach seinem eignen Geständniss nur aus griechischen Büchern (für seinen Sohn) zusammengeschrieben ist, so folgt

---

[1] Ich will daraus keineswegs schliessen, dass derzeit zu Rom unter 20 Augenkranken etwa 8 an Trachom litten. Auch in unsren öffentlichen Sprechstunden sind unter 20 Pinselfällen vielleicht 5 mit Trachom, weil diese Kranken häufiger und länger kommen müssen.

[2] CCLXXI, S. 105. Harum compositionum . . . ipse conposui plurimas et ad ea, quae scripta sunt, facientis scio; valde paucas ab amicis . . . acceptas adjeci, quas cum iureiurando adfirmaverunt sese ipsos expertos esse et bene facientes scire ad vitia, quae scripta sunt.

[3] Cassii Felicis de Medicina ex graecis logicae sectae auctoribus liber translatus sub Artabure et Calepio consulibus (a. 447) nunc primum editus a Valentino Rose. Lipsiae in aed. Teubner, 1879. Dieser Schriftsteller, erst neuerdings durch das Verdienst unsres Rose der Vergessenheit entrissen, ist in den geschichtlichen Erörterungen über unsere Frage noch niemals benützt worden. (Man wolle nicht vergessen, dass im [west-] römischen Reich das Consulat bis 534 n. Chr. fortdauerte und dass nach den Consuln das Jahr benannt wurde.)

[4] Bei Celsus und Scribonius nur aspritudo; asperitas bedeutet bei Plinius Heiserkeit. Aber die mittelalterlichen Aerzte setzen, wie Cassius, asperitas für trachoma.

[5] Mit einem Schwamm, der in kalte Limonade getaucht und ausgedrückt ist. Wir haben hier mit die genaueste Beschreibung der „Ophthalmoxysis".

Digitized by Google

doch zweifellos aus dem Satz miraberis hoc factum, dass er aus eigener Erfahrung und Beobachtung das beschriebene Mittel kennen gelernt hat.

Ich schliesse die römische Zeit mit der Schrift des Oberapothekers von Theodosius I., Marcelli[1] de medicam. lib. Das Werk enthält 36 Abschnitte, von denen der 8. die Augenkrankheiten, bezw. die Augenheilmittel behandelt, und u. A. enthält: Xerocollyria et remedia physica diversa ad xerophthalmiam et caliginem et aspritudinem detergendam.

Der biedre Marcellus fällt besonders auf durch seinen Aberglauben: „Qui ciconiae pullum elixatum comederit, negatur multis annis continuis posse lippire. — Ne anno perpetuo lippias, cum primum cucumerem nanctus fueris, in fontana aqua eum per triduum esse in vasculo mundo permittes, deinde oculis adapertis faciem tuam ex aqua fovere curabis.“ Es ist interessant, hiermit die folgende Stelle des Plinius zu vergleichen (nat. h. XXVII, S. 80, 105): „Tradunt Aegyptii, mensis quem Thoti vocant die XXVIII fere in Augustum mensem incurrente si quis hujus herbae (myosotidis) suco inunguatur mane priusquam loquatur, non lippiturum eo anno.“

Das klingt allerdings so gleichartig, dass man ähnliche Zustände der Augen zur Römerzeit in Aegypten und in Rom anzunehmen berechtigt sein kann, bessere in Aegypten und schlechtere in Rom, als der bisherigen Schulmeinung entsprechen dürfte.

---

3) **Die Anwendung starker Electromagneten zum Herausziehen von Eisensplittern aus dem Auge,** von H. Schmidt-Rimpler, Professor in Göttingen. (Berliner klin. Wochenschr. 1895. Nr. 40.)

Nach Hirschberg's Angaben trägt sein kleiner Magnet bis zu 200 g[2]; bei dem mir zu Gebote stehenden Instrument und Strom habe ich bisher eine so hohe Anziehungskraft nicht erreicht. Dennoch habe ich damit eine Reihe erfolgreicher Extractionen von Eisen aus dem Augeninnern vorgenommen und manches Auge gerettet. Wenn neulich ein geschätzter Augenarzt, welchem ein in der Lederhaut sitzender Eisensplitter bei Anwendung des Hirschberg'schen Electromagneten in das Auge versunken war, zu dem Ausspruch kam, dass er nie das Glück gehabt, Eisensplitter, deren Sitz nicht zu diagnosticiren war, mit Hülfe dieses Instrumentes aus dem Augeninnern zu entfernen, — so beruht das, wenn er eben häufiger in dieser Art operirt hat, auf einem ganz enormen persönlichen Missgeschick.

Da mir durch die Freundlichkeit des Hrn. Prof. Riecke der Electromagnet des hiesigen physikalischen Instituts, der zu den allerstärksten gehören soll, zur Benutzung gestellt wurde, so habe ich das Verfahren öfter angewandt und kann über 7 Fälle von gelungenen Extractionen berichten.

Der Electromagnet besteht aus zwei neben einander befindlichen verticalen Eisencylindern von 16 cm Durchmesser, um welche die Drähte gewunden sind, die den 16 Ampère starken Strom leiten. Auf dem einen von uns benutzten Cylinder ist ein horizontaler viereckiger Eisenstab (4 cm Seitenlänge) befestigt, in dessen Inneren bis zur Mitte der Oberfläche des magnetischen Eisencylinders gehend, ein kleiner, 1 cm im Durchmesser haltender Eisencylinder eingelassen ist, der 4 cm hervorragt und mit einer stumpfen Spitze (etwa $1^1/_2$ mm dick) endet. Legte man an letztere einen achtförmig gekrümmten eisernen Haken

[1] Geboren in Bordeaux, lebte in Rom am Ende des 4. und Anfang des 5. Jahrh. n. Chr. Edit. Helmreich, Leipzig 1889, Teubner.

[2] An der kleineren Nadel, an der grösseren 500! H.

Digitized by Google

von 5 g Gewicht horizontal, so bedurfte es einer Belastung von 1,616 kg, um ihn loszureissen. An diese Spitze des Magneten wurde das cocaïnisirte Auge gebracht. Es ist gewöhnlich ein gewisses Zureden nöthig, ehe die Patienten ihren Kopf und ihr Auge dem mystischen Instrument nähern lassen. Uebrigens sind vorher die Taschenuhren fortzulegen, da ihr Werk sonst magnetisch wird und seine Leistungsfähigkeit verliert.

In mehreren Fällen, in denen das Vorhandensein von Eisensplittern im Auge angenommen werden musste, versagte der grosse Electromagnet. Einmal gelang es nachträglich ein Eisenstück durch Eingehen in den Glaskörper mit dem Hirschberg'schen Magneten zu entfernen. In einem weiteren erfolglosen Falle stak das Eisen seit 4 Wochen in der Cornea und ragte tief in die vordere Kammer.

Bezüglich der anderen Fälle, in denen die Anwendung des starken Magneten ohne Erfolg blieb, muss ich allerdings bemerken, dass wir auch bei der Exenteration, die wir später ausführten, keinen Fremdkörper fanden. Dessenungeachtet halte ich die gestellte Diagnose, dass ein Fremdkörper das Auge perforirt und ins Innere gedrungen sei, aufrecht.

In den ersten sechs meiner Fälle handelte es sich fünfmal um Cornealwunden mit Linsenverletzungen; von den Fremdkörpern war nichts zu sehen. In einem Fall war das Eisen durch den oberen Theil der Sclera gedrungen, die Wunde aber schon verheilt; auch hier sah man den Fremdkörper nicht. Immer gelang es, den Splitter in die vordere Kammer zu befördern.

Um ihn ganz aus dem Auge zu entfernen, habe ich, wie ich meine, ein einfacheres und sichereres Verfahren eingeschlagen, als es nach bisherigen Veröffentlichungen geübt zu sein scheint. Wenn man nicht durch die noch offene Wunde das Stückchen entfernen konnte, hatte man den Verletzten wieder in die Klinik genommen, dort einen Hornhautschnitt gemacht und eventuell durch Eingehen mit dem Hirschberg'schen Magneten das Eisen herausgezogen. Ich habe dagegen immer gleich in dem physikalischen Institut entweder die Hornhautwunde wieder eröffnet, nöthigenfalls noch erweitert, oder einen neuen Schnitt am Hornhautrande mit der Lanze angelegt, und nun sofort an diese Wunde wieder die Spitze des grossen Electromagneten gebracht. Es war interessant zu sehen, mit welcher Kraft jetzt der Magnet das Eisen fasste und aus der Wunde herauszuziehen suchte. Gelang dies nicht gleich, sondern stemmte sich der Eisensplitter gegen die Cornea, so wurde das ganze Auge förmlich aus der Orbita etwas herausgezogen. Ich suchte in solchen Fällen die Wundränder mit einem flachen Holzstäbchen zurückzuschieben und unterstützte so die Entbindung. Jetzt habe ich mir Spatel und Pincetten von Nicolin (Kupfer, Nickel und Zink) machen lassen, mit denen man auch in der Nähe des Magneten operiren kann.[1] Für eine genügende Asepsis oder Antisepsis des Verfahrens lässt sich bei diesen einfachen Operationen auch in fremden Localen sorgen.

Von den 6 Fällen der Eisenextractionen waren drei von sehr gutem Erfolg gekrönt. Sie mögen zuerst hier mitgetheilt werden.

1. Ferdinand M., 38 Jahre alt, Fabrikarbeiter. Dem Verletzten flog am 15./XI. 1894 ein Stückchen Stahl von einer Feile, indem er darauf schlug, gegen das rechte Auge, ein anderes gegen die Stirn. Das Auge schmerzte, thränte und entzündete sich. Am 21./XI. 1894 kam Patient in die Klinik. Starke pericorneale Injection, etwa 2 mm vom äusseren Rande entfernt eine kleine Narbe in der Hornhaut, daneben das Gewebe etwas getrübt. Vordere Kammer klar. Iris verfärbt. Pupille, durch Atropin weit, zeigt hinter der

[1] Aehnliche habe ich schon seit vielen Jahren. H.

Digitized by Google

Hornhautwunde eine zackige Synechie. Nicht weit vom Ciliarrande befindet sich in der Iris eine kleine Oeffnung, durch die — bei der Augenspiegeluntersuchung rothes Licht zurückkommt. Linse klar. In den oberen Partien des Glaskörpers keine Trübungen, im unteren viele schwarze bewegliche Flocken. Papille erkennbar, normal. S = $^6/_{18}$, H 1,0; Gesichtsfeld frei. Tn.

Am 24./XI. 1894 wurde der Extractionsversuch mit dem grossen Magneten gemacht. Das konisch abgestumpfte Ende wird möglichst an die Hornhautwunde gebracht, nachdem das Auge cocaïnisirt war. Nach etwa $^1/_2$ Minute dauerndem Contact, währenddem Patient einen ziehenden, nicht sehr heftigen Schmerz im Auge verspürte, wird der Bulbus inspicirt, doch ist nichts von dem Fremdkörper zu sehen. Nach nochmaliger Annäherung — Patient äussert keine Schmerzen — findet sich unten und etwas aussen in der Vorderkammerbucht ein kleiner, metallisch glänzender Splitter, daneben ein kleiner Bluterguss. Nunmehr wurde mit einer Paracentesennadel ein Einstich in den Hornhautlimbus neben dem Fremdkörper gemacht und derselbe bis zu letzterem erweitert. Als jetzt das Auge wieder an den Magneten gebracht wurde, zog derselbe den Eisensplitter an die gemachte Wunde und wölbte sie etwas hervor. Erst beim dritten Versuch tritt unter Zurückdrängen der Wundlefze mit dem Spatel der Fremdkörper heraus. Er ist $2^1/_2$ mm lang, 1 mm breit und etwa $^1/_2$ mm dick. Gewicht 0,005 g. 26./XI. Auge geröthet, etwas mehr als vor der Operation, doch schmerzlos. Die Trübung im Glaskörper nicht stärker als früher. Augenhintergrund zu sehen. 10./XII. Auge fast ganz blass; die periphere Iriswunde, durch welche der Splitter aus dem Augeninnern in die vordere Kammer kam, ist nicht zu sehen. Am 20./XII. 1894 wurde Patient entlassen. Auge blass, frühere Hornhautwunde jetzt noch als grauer Strich erkennbar. Vordere Kammer normal. Pupille durch Atropin weit, Synechie nach aussen. Die Stelle, an der das Eisen durch die Iris eindrang, ist noch dadurch zu finden, dass beim Augenspiegeln bei bestimmter Stellung etwas rothes Licht durch sie reflectirt wird. Von der peripheren Iridodialyse, durch welche der Splitter in die vordere Kammer kam, nichts zu sehen. Glaskörper bis auf einzelne Trübungen unten und innen klar. Papille normal. Im horizontalen Meridian an der äusseren Hälfte des Auges, etwa 7 Papillendurchmesser von der Papille entfernt, findet sich ein unregelmässig gestalteter weisser Fleck in der Chorioidea, von der horizontalen Ausdehnung von $1^1/_2$ Papillendurchmesser, daneben etwas schwarzes Pigment, und in den Glaskörper sich hinein erstreckend, ein kleiner, beweglicher, schwarzer Fetzen. Es ist dies die Stelle, wo der Eisensplitter gesessen oder gegengeschlagen hat. S $< ^6/_8$. Gesichtsfeld frei. 23./III. 1895 Glaskörper frei; ausser etwas Conjunctivitis Auge normal; S $^5/_5$.

2. Fritz R., 3 Jahre. Dem Kinde war in der Werkstatt seines Vaters ein Stück Eisen am Nachmittage vor der Aufnahme in das Auge geflogen. 18./II. 1895. Auge ziemlich blass, am oberen inneren Quadranten der Hornhaut eine ca. 2 mm lange Wunde. Vordere Kammer normal. Iris zeigt etwas nach oben aussen von der Hornhautwunde eine fast stecknadelkopfgrosse Oeffnung, daneben ein kleines Blutgerinnsel. Pupille auf Atropin über mittelweit. Linse durchsichtig. Augenhintergrund, soweit es bei dem unruhigen Kinde möglich, gut erkennbar. Innen im Glaskörper wurde eine schwärzliche, strichförmige Trübung gesehen. Das Sideroskop giebt keine Auskunft über die Anwesenheit von Eisen, da das Kind beständig den Kopf bewegt und gegen die Magnetnadel stösst. Da aber mit grösster Wahrscheinlichkeit die Anwesenheit eines Eisensplitters im Augeninnern diagnosticirt werden musste, wurde das Kind an den grossen Electromagneten gebracht. Schon ehe das Auge denselben

Digitized by Google

berührt hatte — etwa in 1 cm Entfernung von demselben —, flog der Fremdkörper heraus. Wir fanden an der Magnetspitze zwei Eisenstückchen; das grössere 4 mm lang, 2,5 mm breit, Gewicht 0,015 g; das kleinere 1 mm lang und breit, Gewicht fast 0,001 g. Ein Drittel der Vorderkammer war mit Blut gefüllt, die Iris war, entsprechend der Stelle, an der vorher die Oeffnung beobachtet, faltenförmig, der Hornhautwunde adhärent. 24./II. 1895. Vorderkammer klar, in der adhärenten Irispartie ist eine periphere Iridodialyse zu sehen. — Nachdem das Kind noch eine Angina diphtheritica durchgemacht, wurde es am 20./III. geheilt entlassen. Auge blass, oben-innen und in der Nähe des Hornhautrandes eine vordere Synechie, sonst Pupille rund und beweglich. Linse und Augenhintergrund klar. Grenzen der Papilla optica etwas verschwommen. Beim Blick nach innen sieht man in der Chorioidea einen grösseren Herd von schwärzlichen und röthlichen Flecken. Normale Tension. Sehvermögen nicht festzustellen. 6./V. derselbe Befund.

3. Edmund K., 17 Jahre, Maschinenbauer. 9 Stunden vor der Aufnahme flog ihm ein Eisenstückchen beim Schmieden gegen das linke Auge. 27./III. 1895. Pericorneale Röthe. Mitten in der Cornea, quer durch das Pupillargebiet gehend, eine mehrere Millimeter lange verklebte Wunde. Vordere Kammer flach. Pupille eng. Iris verfärbt. In der Pupille getrübte und gequollene Linsenmasse. Kein rothes Licht aus der Pupille beim Ophthalmoskopiren. Tension herabgesetzt. Vom Fremdkörper nichts zu sehen. 28./III. 1895. Auf Atropin Pupille mittelweit; man erhält jetzt mit dem Augenspiegel an der oberen Peripherie noch etwas rothes Licht, ohne jedoch den Hintergrund erkennen zu können. Finger in 1 m, Gesichtsfeld für Handbewegung frei. Das Sideroskop zeigt das Vorhandensein von Eisen im Auge. Anlegen des Auges an den grossen Electromagneten. Der Splitter, aus der Pupille heraustretend, wird sofort in der vorderen Kammer sichtbar. Seine volle Entfernung gelingt erst, nachdem die Hornhautwunde mit der Lanze nach beiden Seiten erweitert worden ist. Dabei entleert sich aus der Wunde etwas gequollene Linsenmasse. Am Magneten haften zwei Eisensplitter: der grössere ist 4 mm lang, 2 mm breit, 1 mm dick und wiegt 0,015 g, der kleinere ist etwa $^1/_2$ mm lang und wiegt ca. 0,001 g. 3./IV. Bulbus schmerzlos, aber noch stark injicirt. Cornealwunde geschlossen. Pupille gut erweitert, aber mit getrübten Linsenmassen ganz gefüllt. 9./V. Der Rest der getrübten Massen wird durch Linearextraction mit der Lanze entfernt. 10./VII. Nachdem das Auge schon längere Zeit entzündungsfrei gewesen, wird Pat. entlassen. Auge blass, im Centrum der Hornhaut strichförmige Narbe, die an einer Stelle mit der Cat. secundaria zusammenhängt. Pupille weit, jedoch an der unteren Hälfte hintere Synechie. In dem Nachstar grössere Oeffnungen, durch welche der Augenhintergrund ophthalmoskopisch erkennbar ist. Tn. Mit + 16,0 sph. ⊃ — 1,0 cyl. 1 ist S $^4/_8$. Binocularer Sehact. 1./VIII. Status idem.

Die jetzt folgenden Eisenextractionen mittelst des grossen Magneten zeigten einen weniger erfreulichen Endausgang.

4. Schlosser Heinrich M., 19 Jahre alt. Dem Verletzten war vor 24 Stunden beim Schmieden ein Stückchen Eisen in das rechte Auge geflogen. 16./XI. 1893. Lebhafte pericorneale Injection, Schmerzen, Gegend des Corp. ciliare in der unteren Hälfte druckempfindlich. In der unteren Cornealhälfte eine perforirende Wunde, an welcher die Iris zum Theil liegt, Pupillarrand daselbst tief eingerissen. Kleines Hypopyon. Linse getrübt, vom Fremdkörper nichts zu sehen. Handbewegung in 15 cm; für mittlere Lampe Gesichtsfelddefect nach oben. Pat. wurde mit der leicht klaffenden Wunde an den Electromagneten gebracht. Nach einigen vergeblichen Versuchen fuhr er plötzlich vor Schmerz zurück, und

an der abgestumpften Spitze hing das Eisenstückchen, etwa 4 mm lang und 2 mm breit, sehr dünn. An ihm haftete ein herausgerissenes Irisstück und etwas schleimig graue Masse. Die vordere Kammer hatte sich sofort mit Blut gefüllt. Unter antiseptischem Verbande resorbirte sich das Blut, aussen und oben wurde etwas Iris sichtbar. In der Pupille etwas gequollene Linsenmasse. Amaurosis. Später (4./XII.) wird das Corp. ciliare schmerzhaft, in der vorderen Kammer neue Blutung und Verkleinerung der Cornea.' 7./XII. Enucleatio bulbi wegen zu fürchtender sympathischer Ophthalmie. (Bereits bei Hirschberg veröffentlicht.)

5. Johannes Sch., Kesselschmied, 20 Jahre. Am 20./V. 1895 flog dem Patienten beim Aushauen eines Loches in einem Kessel ein grosses Stück Eisen gegen das obere Lid. Er merkte sofortige Herabsetzung seines Sehens. 28./V. Aufnahme. In der oberen Lidhaut kleine, kaum sichtbare Narbe. Auge geröthet. In der oberen Partie der Sclera, ca. 8 mm oberhalb des Hornhautrandes, eine kleine Wunde, die geschlossen ist. Cornea leicht getrübt. Iris verfärbt, Pupille über mittelweit auf Atropin. Vom Augenhintergrunde kein rothes Licht. Glaskörper hinter der, wie es scheint, durchsichtigen Linse dick getrübt. Beim Blick nach aussen S $^1/_{50}$; Gesichtsfelddefect nach innen unten für Handbewegung. Tn. Bei Anlegung des grossen Electromagneten — wobei Patient, über Schmerzen klagend, durch beständige Augenbewegungen die alleinige Wirkung der Spitze auf die Wundstelle unmöglich macht, so dass dieselbe auch länger mit der Hornhaut in Berührung kommt — tritt nach einigen Versuchen plötzlich aus dem unteren Pupillargebiet hinter der Iris ein metallisch glänzendes Eisenstück in die vordere Kammer, das beim Ablassen des Magneten wieder zurücksinkt. Nach Anlegen einer ziemlich grossen peripheren Hornhautwunde innen-unten wird dasselbe wiederum durch den grossen Magneten in die vordere Kammer gezogen und dann mit der Pincette aus der Wunde, in die es sich einklemmt, entfernt, da ein Zurückschieben der Wundlefzen nicht zum Ziele führte. Das Blechstück ist rechteckig, 6 mm lang, $3^1/_2$ mm breit und $^1/_3$ bis $^1/_2$ mm dick; Gewicht 0,06 g. 2./VI. Wunde gut verheilt, Iris verfärbt. 8./VI. Tension des Bulbus hat stark abgenommen. Pupille weit, bis auf eine Synechie oben-innen. Trotz Schmierkur etc. blieb die Weichheit des Bulbus bestehen. Der Glaskörper lichtete sich allmählich, so dass man bei schiefer Beleuchtung durch die weite Pupille hinter der etwas verkleinerten, in den oberen Partien vollkommen durchsichtigen Linse unten im Glaskörper eine dicke, gelbliche, mit Blutflecken durchsetzte Masse erkennen konnte. Die untere vordere Fläche der Linse zeigt eine weissliche membranöse Trübung. Es entspricht die Glaskörpereiterung dem früheren Sitze des Fremdkörpers; die Kapsellinsentrübung der Stelle, an welcher das Eisen zwischen Linse und Iris hervorkam. Der Bulbus war gelegentlich auf Druck empfindlich. Der vollständige Verlust des Sehvermögens, sowie die Tensionsabnahme — auch die Stelle, an der oben durch die Sclera das Eisen gedrungen war, zeigte eine Einbuchtung — liess die Entfernung des Auges räthlich erscheinen. Bisher hat sich Patient dazu nicht verstanden.

6. August B., 24 Jahre alt, Schmied. Am 10./IV. 1895 flog ihm ein Eisenstückchen gegen das linke Auge, das seinen Angaben nach wieder herausfiel; er versichert, es gesehen und in der Hand gehabt zu haben. Das Auge soll sofort erblindet sein; auch trat starke Entzündung ein. Nach zwei Tagen kam er in eine Augenklinik in Hannover, wo er drei Wochen lang behandelt wurde. Alsdann arbeitete er 14 Tage lang, musste aber, da das Auge sich wieder entzündete, von Neuem in die Anstalt aufgenommen werden. Nach zwei Wochen etwa entzündete sich auch das rechte Auge. Nunmehr wurde

Digitized by

ihm die Enucleation des linken Bulbus vorgeschlagen. Da er sie verweigerte, wurde er weiter behandelt (Schmierkur), später dann auf seinen Wunsch entlassen. 1./VII. Aufnahme in die Göttinger Klinik. Das linke Auge zeigt, am äusseren Rande der Hornhaut beginnend, eine ziemlich senkrecht verlaufende, leicht bogenförmige, etwa 3 mm lange Narbe. Dahinter in der hochgradig verfärbten Iris eine horizontale lineare Narbe. Iritis, hintere Synechien. Linse mit Beschlägen bedeckt, sonst ziemlich klar. Glaskörper diffus getrübt. An einzelnen peripheren Stellen erhält man mit dem Ophthalmoskop rothes Licht zurück; Details des Augengrundes nicht zu unterscheiden. Bei concentrirt einfallendem Tageslicht erhält man einen gelblichen Reflex aus dem Glaskörper, besonders von aussen her hinter der Iriswunde. Tension erheblich herabgesetzt. Handbewegung in $^1/_2$ m; grosse Lampe nach innen und unten unsicher projicirt. — Das rechte Auge war von einer sympathischen Iritis befallen; Pupille mittelweit, hintere Synechien, besonders innen, descemetische Beschläge. Im Glaskörper keine umschriebene Trübungen. Augenhintergrund ziemlich klar: Papilla optica geröthet, verwaschen in ihren Grenzen; auch die angrenzende Netzhaut etwas getrübt. Bulbus auf Druck etwas empfindlich. $-T_1$. S $^2/_{35}$, Gesichtsfeld frei.

Trotz der bestimmten Aussage des Patienten, das Eisenstück nach der Verletzung gesehen zu haben, musste nach dem ganzen Befunde am linken Auge angenommen werden, dass der Fremdkörper noch darin steckte. Auch das Sideroskop bestätigte die Annahme. Es war die Frage, ob man die Entfernung des Eisens versuchen oder den Bulbus enucleïren sollte. Ich entschied mich für das erstere, da bei der fortgeschrittenen sympathischen Ophthalmie von der Enucleation kein besonderer Erfolg für die Heilung dieser Affection zu erwarten war, und auf der anderen Seite immerhin die Möglichkeit blieb, dass wenigstens ein geringes Sehvermögen des linken Auges noch schliesslich erübrigte. 4./VIII. Beim ersten Anlegen an den grossen Magneten empfindet Patient keinen besonderen Schmerz, jedoch wird schon beim zweiten Anlegen der Bulbus selbst deutlich an den Magneten herangezogen und dabei mässige Schmerzempfindung ausgelöst. Schliesslich tritt am äusseren Irisrande, diesen von dem Ciliarkörper lösend, unter gleichzeitiger Blutung das Eisen in die vordere Kammer. Die periphere Irisdialyse nimmt fast den ganzen äusseren-unteren Quadranten des Hornhautumfanges ein. Zur Entfernung wird mit der Lanze in der Peripherie ein Einschnitt gemacht und dann wieder das Auge an den Magneten gebracht; der Magnet zieht das Eisen leicht heraus.

Das Eisenstück ist rundlich und hat ca. 4 mm Durchmesser, etwa 1 mm dick; Gewicht 0,06 g. Am nächsten Tage war das Auge mässig injicirt, in der vorderen Kammer viel Blut, die Operationswunde geschlossen. Patient hat zeitweise Schmerzen. Unter einer Eisblase schwanden letztere bald, die Entzündung ging allmählich zurück. Schmierkur. 30./VIII. Linkes Auge nur gering injicirt, schmerzlos, vordere Kammer flach. $-T_1$; sonst wie früher. Handbewegungen in ca. $^1/_2$ m, nach rechts mangelhafte Projection. Das rechte Auge ist auch blasser, Pupille mittelweit, descemetische Beschläge. Papilla optica nur undeutlich zu sehen. Tn. S $> {}^2/_{60}$.

Es folgt die Regel, dass man bei Eisenstücken, welche durch die Hornhaut eingedrungen sind und die Linse nicht verletzt haben, den starken Magneten an die Irisperipherie legen soll, nicht an die Wunde. Nur bei stärkeren Linsenverletzungen, wo das Eisen in der Linse stecken kann, oder auch, selbst wenn es im Glaskörper liegt, leichter durch die breiigen Massen hindurchgeht, würde ich das Anlegen des Magneten an die

Digitized by Google

centrale Hornhautwunde empfehlen. Bei Scleralwunden ist der Magnet ebenfalls an die Wunde zu legen; sollte selbige schon geschlossen sein, so thut man gut, sie wieder zu öffnen.

Um das Auge nun wirklich gerade mit der gewünschten Stelle an den Magneten zu bringen, bedarf es der Fixation derselben mittelst einer Pincette. Nach meinen bisherigen Erfahrungen scheint mir der Punkt des Anlegens von zu grosser Bedeutung, als dass ich ihn in Zukunft dem Zufall, wie er sich aus den willkürlichen und unwillkürlichen Augenbewegungen der Verletzten herausbildet, überlassen möchte.

Auffallend ist es, dass wir in Fall 2 und 3 an dem Magneten zwei extrahirte Eisenstückchen fanden: ein grösseres und ein kleineres. Es wäre möglich, dass schon im Auge ein Absplittern des eingedrungenen Fremdkörpers stattgefunden hatte; wahrscheinlicher aber ist mir, dass dasselbe beim Gegenschlagen gegen den Magneten geschah.

Hieran will ich noch eine weitere erfolgreiche Extraction aus letzter Zeit, die ebenfalls mit dem Hirschberg'schen Magneten geschah, anschliessen. Es wurde dies Verfahren, das übrigens besonders indicirt erschien, auch aus dem Grunde eingeschlagen, weil uns an dem betreffenden Tage — Sonntage — durch äussere Zufälligkeiten der grosse Electromagnet nicht zu Gebote stand.

7. Friedrich R., 5 Jahre alt, wurde gestern Morgen am rechten Auge verletzt, als er in der Werkstatt zusah, wie von einem Eisenstabe etwas abgemeisselt wurde. 4./XI. 1894. In der inneren Hälfte der Cornea eine 3 mm lange, lineare Wunde, die noch in den Limbus reicht. Iris etwas hineingefallen, Pupille ein wenig verzogen. Vorderkammer vorhanden, Linse klar. Ophthalmoskopisch Augenhintergrund gut erkennbar. Im Grunde des Glaskörpers liegt ein schwarzgrauer, zum Theil metallisch glänzender Fremdkörper. S $^{5}/_{50}$ (mit Wolffberg-schen Figurenproben). Nach genauerer Berechnung der Lage wird in der Narkose die Sehne des R. inferior abgetrennt und dann ein meridionaler Scleralschnitt mit dem Graefe'schen Messer gemacht; einige Millimeter lang. Es tritt ein Tropfen Glaskörper in die Wunde. Kaum ist der Hirschberg'sche Electromagnet an dieselbe gebracht, so haftet der Eisensplitter ($^{1}/_{2}$ cm lang, 1 mm breit) an ihm. Weiterer Glaskörper tritt nicht aus. Annähen der Sehne und Conjunctivalnaht.

13./XI. Entfernung der Nähte. Gutes Aussehen des Bulbus.

5./XII. Entlassung. Auge im Ganzen blass, normal beweglich. Die Operationsstelle noch etwas geröthet. Hornhautnarbe, kleine Iris-Synechie, Pupille im Uebrigen rund. In der äusseren Linsenperipherie hinter der Hornhautwunde findet sich eine leichte Trübung, die als gerade Linie die Linse durchsetzt und die vordere kleine Kapselwunde mit der hinteren verbindet; sonst ist die Linse klar. Glaskörper ebenso. Papilla optica etwas geröthet, Grenzen nicht ganz scharf. Beim Blick nach unten sieht man in der Chorioidea ganz peripher die weisse Incisionsnarbe, daneben schwarze Pigmentanhäufung. Tn. S $^{1}/_{10}$. 5./I. 1895. Auge normal. S $^{5}/_{20}$.

Einen besseren Erfolg hätten wir auch nicht von der Anwendung des grossen Magneten haben können; es ist ausserdem zweifelhaft, ob es uns gelungen wäre, den Fremdkörper durch die Irisperipherie in die vordere Kammer zu leiten.

Nach all diesen Erfahrungen muss ich die Anwendung des starken Magneten als eine willkommene und werthvolle Bereicherung unserer Operationsmethoden bezeichnen.

Digitized by Google

4) Ueber Magnet-Operationen, von J. Hirschberg. (Nach einem am 3. April 1896 in der Berliner med. Gesellschaft gehaltenen Vortrag.) (Berl. klin. Wochenschr., 1896, Nr. 25.)

M. H.! Vor mehr als 16 Jahren, am 16. October 1879, hatte ich die Ehre, meinen ersten geheilten Fall eines aus dem Glaskörper, mit Hilfe des von mir angegebenen Electromagneten herausgezogenen Eisensplitters Ihnen vorzustellen.[1]

Mit diesem Fall beginnt eine reiche Literatur über Magnet-Operationen am Auge, in allen Cultur-Sprachen; denn die voraufgegangenen Veröffentlichungen des verdienstvollen Mc. Keown in Belfast aus den Jahren 1874 und 1876 und mein eigner schüchterner Versuch aus dem Jahre 1875 hatten keine Beachtung gefunden.

125 mehr oder minder ausführliche Mittheilungen über diesen Gegenstand sind binnen 15 Jahren erschienen.[2]

In allen Cultur-Ländern sind Magnet-Operationen am Auge verrichtet worden. Die Gesammtzahl geht in die Tausende. Viele Augen, die früher dem Untergang geweiht waren, sind jetzt durch richtige Operation und einfache Anwendung physikalischer Gesetze gerettet worden. Die Zahl der Operationen steht ziemlich in geradem Verhältniss zu der Entwicklung der Eisen-Industrie und ist darum bei uns in Berlin nicht unbeträchtlich. Ich selbst[3] konnte in meiner Sonderschrift über den Electromagnet in der Augenheilkunde vom Jahre 1885 bereits über 33 eigne Magnet-Operationen, in v. Graefe's Archiv 1890 über hundert eigne Operationen berichten und an der Hand der Erfahrung genaue Regeln über das vortheilhafteste Verfahren in frischen und alten Fällen aufstellen.[4] Bis heute ist die Zahl meiner Magnet-Operationen auf etwa 180 gestiegen.

Bezüglich der Leistungsfähigkeit meines kleinen und handlichen Instrumentes sei bemerkt, dass im vorigen Jahre von 15 Fällen, die mir vorkamen, in 14[5] die Entfernung des Eisensplitters gelang; nur in einem aus dem Glas-

---

[1] Vgl. Berliner klin. Wochenschr. 1879. Nr. 46. — Nach 12 Jahren habe ich den Fall wiedergesehen und volle Sehkraft des operirten Auges festgestellt.

[2] Vgl. Centralbl. f. pr. Augenheilk.: 1879, S. 376. (1). — 1880, S. 37. 72. 204. 433. 424. 426. 490. 491. (8). — 1881, S. 29. 30. 60. 91. 173. 188. 425. 426. (8). — 1882, S. 28. 114. 351. 397. 495. 501. 576. 578. 579. 609. 615. (11). — 1883, S. 32. 78. 178 251. 256. 309. 373. 395. 398. 448. 493. (11). — 1884, S. 152. 380. 382. 392. 408. 410. 449. 455. 488. 664. (10). — 1885, S. 63. 96. 128. 150. 237. 243. 317. 344. 386. 417. 485. 487. (12). — 1886, S. 64. 393. 517. (3). — 1887, S. 259. 380. 385. 386. 450. 514. 349. 550. (8). — 1888, S. 56. 126. 110. 115. 289. 341. 514. 515. (8). — 1889, S. 56. 125. 241. 271. 350. 369. 460. 471. 490. 491. (10). — 1890, S. 30. 221. 420. 440. 486. (5). — 1891, S. 288. 316. 408. (3). — 1892, S. 173. 447. 392. 594. 223. (5). — 1893, S. 275. 282. 372. 406. 458. 463. 568. (7). — 1894, S. 204. 236. 278. 373. 470. 511. 515. 523. 45. 198. 280. 471. 24. (13). Das neue Ansteigen der Veröffentlichungen ist durch Haab's verdienstvolle Arbeit aus dem Jahre 1892 verursacht.

[3] Meine hauptsächlichsten Mittheilungen über diesen Gegenstand sind, ausser den genannten: Archives of Ophthalmology X, 4 (englisch); Langenbeck's Arch. XXVI. 3; Centralbl. f. Chir. 1881, Nr. 20, und Verhandl. d. Deutschen Ges. f. Chir., X. Congress; Berliner klin. Wochenschr. 1882, Nr. 21, 1883, Nr. 5, 1884, Nr. 28; Centralbl. f. pr. Augenheilk. 1883, S. 78; D. Med.-Z. 1886, Nr. 22; Deutsche med. Wochenschr. 1894, Nr. 23 u. 25.

[4] Vgl. S. 34 flg. meiner Sonderschrift, S. 44 flg. des Arch. f. O. XXXVI, 3, und für Splitter, die in der Netzhaut sitzen, Deutsche med. Wochenschr. 1894, Nr. 23.

[5] Darunter sind drei erfolgreiche Operationen meines ersten Assistenten, Herrn Dr. Kuthe.

Digitized by Google

körper leider nicht gelungen ist. Bezüglich des Nutzens der Operation sei erwähnt, dass ich in den ersten 10 Jahren meiner Praxis ohne den Magneten keinen einzigen Erfolg bei Eisensplittern im Glaskörper hatte, in den folgenden 10 Jahren, mit dem Magneten, 13 Erfolge, 7 befriedigende, 6 geringe. In der Züricher Klinik ergaben 1877—1880 vor Anwendung des Magneten 24 Fälle von Eisensplitter 24 Verluste, also 100 %; in 4 Jahren mit Magnet-Operation (1883—1886) 35 Fälle nur noch 24 (d. h. 68 %) Verluste, also doch schon 32 % Erfolge.

Aber die Anschauung ist lehrreicher, als das Anhören von statistischen Zahlen. Deshalb will ich Ihnen 2 neue Fälle vorstellen. Der eine ist frisch operirt und hatte einen sehr langen Eisensplitter im Glaskörper; der andere ist spät, nothgedrungen, operirt wegen eines der kleinsten Eisensplitter, die man je aus der Tiefe des Glaskörpers herausbefördert hat.

1. Der 31 jährige R. K. kam am 30./IV. 96, Nachmittags 4 Uhr, nachdem er etwa eine halbe Stunde zuvor, beim Scheibenstossen, sein rechtes Auge verletzt hatte. Das Auge besitzt noch befriedigende Sehschärfe ($\geqq {}^5/_{10}$) und sieht gut aus, wiewohl die Spannung etwas herabgesetzt ist. Nach innen-unten, dicht beim Hornhautrande, sieht man eine meridionale, verharschte Wunde der Binde- und der Lederhaut von kaum 2 mm Ausdehnung. Bei der Durchleuchtung mit dem Augenspiegel erkennt man einen langen, silberglänzenden Draht, welcher von der Wunde aus hinter der durchsichtigen Linse durch den gleichfalls durchsichtigen Glaskörper zieht. Sofort wird das Auge an die Magnetnadel des Sideroskops gebracht, das bei mir, dicht neben dem Operationszimmer, dauernd gebrauchsfähig aufgestellt ist. Ein deutlicher Ausschlag wurde beobachtet.[1] Inzwischen waren die Instrumente aseptisch hergerichtet. Das Auge wurde vorsichtig abgespült, Cocaïn eingeträufelt. Mein stärkster Magnet wird an die Wundlefze gehalten, der Splitter folgt nicht; er wird angezogen, ist aber in der Wunde zu fest eingeklemmt. Sofort wird mit einem Scheerenschlag die Wunde mehr gelüftet, als erweitert; in dieselbe soeben der mittelstarke Magnet eingeführt und der Eisensplitter augenblicklich herausgezogen. Der Splitter ist zwar dünn, aber für das Auge sehr lang, nämlich 16 mm[2] und leicht gekrümmt. Sein Gewicht beträgt fünf Milligramm.

Keine Spur von Glaskörper war vorgetreten, die Vorderkammer blieb voll. Unter einfachem Verband trat reizlose Heilung ein. Sie werden Mühe haben, jetzt nach 5 Wochen die kleine Narbe überhaupt zu entdecken.

---

[1] Und zwar sofort, ohne vorhergehende Magnetisirung des verletzten Augapfels, und ohne genauere Localisirung. Wer aber nach einem Ausschlag von „einigen Zehntelgraden“ den Augapfel einschneidet und den kleinen Magneten einführt (Heidelberger Bericht 1895, S. 202), darf sich nicht wundern, wenn er — nichts findet. Wenn Haab das Sideroskop von Asmus unsicher oder umständlich nennt, so kann ich das nicht bestätigen, nur muss das Instrument ein für alle Mal fest aufgestellt werden. Schmidt-Rimpler meint, dass es einer grossen und besonders liebevollen Einübung bedürfe, um die kleinsten Ausschläge zu würdigen und auch die Lage der Fremdkörper im Auge festzustellen. Auch das kann ich nicht bestätigen. Man muss kleinste Splitter im Auge vorher magnetisiren, das Auge cocaïnisiren und die verschiedenen Quadranten anlegen: dann sieht man sofort in jedem Falle den Ausschlag. — Allerdings, die ältere Magnetnadel von Gerard (s. Centralbl. f. pr. Augenheilk. 1890, S. 229) fand ich ziemlich unsicher und umständlich. — Mit vollem Recht giebt Asmus (Knapp's Archiv XXXI, Beilageheft S. 27) dem Wunsche Ausdruck, dass diese Untersuchungsmethode in weiteren Kreisen Anklang finden möchte.

[2] Ich kenne nur einen ähnlichen Fall, wo Krückow eine Nadel von sogar 24 mm Länge mit einem Electromagneten aus dem Auge eines 13jährigen erfolgreich herausgezogen hat; und einen zweiten Fall, wo Förster ein Nadelstück von 12 mm Länge mit bestem Erfolg entfernte. (Asmus, Knapp's Archiv 1895, Beilageheft S. 18.)

Digitized by Google

Das Auge sieht ebenso gut aus, wie das gesunde und hat genau ebenso gute Sehkraft. Um einen so langen Splitter aus der engen Eingangsöffnung sicher und ohne jede Nebenverletzung, namentlich der Linse, herauszuleiten, ist es notwendig, sein vorderes Ende mit dem kleinen Magneten fest zu fassen. Den neuerdings empfohlenen Riesenmagnet einfach dem Auge anzunähern, würde mir in diesem Falle nicht sicher, sondern eher bedenklich erscheinen, da jener die ganze Länge des Eisensplitters gegen die Augapfelwandung schleudern könnte, so dass die Ausziehung so überhaupt nicht gelingt.[1]

2. Der 24jährige A. D. kam 21./III. 1895 zur Aufnahme. 3 Tage zuvor war ihm beim Hämmern von Stahl auf Stahl das linke Auge verletzt. Die Sehkraft blieb gut, er arbeitete noch 5 Stunden weiter. In der Nacht darauf Schmerz, weswegen er am folgenden Tag Atropineinträuflung erhalten hatte.

Das Auge zeigt $S = {}^1/_4$ bei normalem Gesichtsfeld und ist ziemlich stark gereizt. In der Mitte der Hornhaut sitzt ein ganz kleiner Abscess, diesem gegenüber eine hintere Verwachsung des unteren Pupillenrandes. Von dieser aus durchsetzt ein zarter Trübungsschlauch die sonst durchsichtige Linse. Die Narbe in der hinteren Linsenkapsel ist deutlich sichtbar, schmal, eiförmig. Ihre Hauptachse macht einen Winkel mit der Richtung des Trübungsschlauches. Der Fremdkörper hat beim Verlassen der Linse eine Drehung erlitten. Ein ganz kleiner bläulicher Splitter ist beweglich im Glaskörper zu sehen und durch einen Faden mit der Kapselnarbe verbunden. Wegen der Kleinheit des Splitters versuchte ich zuerst die friedliche Behandlung mit Einträuflung von Atropin und Cocaïn, Verband, Bettruhe. Aber die Iris wucherte stärker, ein geringer Eiterabsatz am Boden der Vorderkammer stellte sich ein, der Kranke wurde von zunehmenden nächtlichen Schmerzen gepeinigt. Deshalb musste ich nach 20tägiger Beobachtung, am 10./IV. 1895, zur Operation mich entschliessen. Unter tiefer Chloroformbetäubung, die schwierig und erst nach ${}^1/_2$ Stunde genügend war, wurde 6 mm vom Hornhautrand nach aussen-unten die mittlere Lanze eingestossen, mein grösster grader Magnet eingesenkt und unter langsamer Hebelbewegung, erst gegen die Linse, dann von ihr fort, etwa 6—8 Secunden drin gelassen, hierauf ausgezogen, ohne dass man, wegen der Kleinheit des Splitters, ein „Tick" hört. Der Splitter haftet an dem herausgezogenen Magneten.

Klarer Glaskörper ist eben in der Wunde sichtbar, tritt aber nicht aus. Sofort wird durch eine Bindehautnaht die Wunde geschlossen und der Verband angelegt. Der Eisensplitter, der nur $1^1/_{10}$ mgr wiegt, ist dreikantig, auf der einen Fläche gelb, $1^1/_2$ mm lang, mit einer scharfen Spitze versehen, die allein es möglich gemacht, dass ein Splitter von so geringer Schwere so weit in die Tiefe dringen konnte. [Bei so kleinen Splittern im Glaskörper ist mein Magnet besser!]

Die Heilung erfolgte ganz reizlos. Die Sehkraft wird, trotz der leichten Linsentrübung, fast so gut wie vor der Verletzung, das Auge liest feinste Schrift (25./VI. 95: R. mit + 1,0 D, $S = {}^5/_8$, L. mit + 1,5 D, $S = {}^5/_{10}$; mit + 2,0 D, bezw. + 2,5 D, Sn $1^1/_2$ in 12"). Die Schnittnarbe der Lederhaut stellt einen zarten, dunkelgrauen Strich dar, den man nur bei sorgfältigem Zusehen erkennt. Mit dem Augenspiegel sieht man die sehr kleine Verletzungsnarbe der Hornhaut, die spitze Verwachsung des unteren Pupillenrandes mit der vorderen Linsenkapsel, den ganz schmalen Trübungsschlauch durch die sonst klare Linse, den klaren Glaskörper und normalen Sehnerveneintritt, sowie noch soeben die schmale, weissliche Narbe des Schnitts durch die Augenhäute.

---

[1] Nach Lüftung der Wunde könnte sie allerdings gleichfalls gelingen.

Digitized by Google

Ein Jahr nach der Operation besteht derselbe befriedigende Zustand des Auges.

M. H.! In den letzten Jahren ist die Fachliteratur voll von Mittheilungen über die Anwendung von Riesenmagneten auf die in den Augapfel eingedrungenen Eisensplitter.

Zunächst möchte ich bemerken, dass der Gedanke nicht neu ist. Nachdem unser Landsmann Fabry aus Hilden schon vor 250 Jahren mit Hilfe eines natürlichen Magneten einen oberflächlichen, in der Hornhaut sitzenden Eisensplitter glücklich entfernt hatte, gelang es im Jahre 1840 unserem Landsmann Dr. Meyer aus Minden, zuerst aus der Tiefe des Glaskörpers ein langes, schmales Stahlstück mit Hilfe eines grossen, dreissig Pfund tragenden Magneten hervorzuholen.

So mächtige Magneten sind nicht an jedem Orte und nicht für jeden Arzt zu haben, namentlich in dem entscheidenden Augenblick, wenn der frisch Verletzte kommt und sofortige Entfernung des Fremdkörpers heischt.

Gerade deshalb habe ich mein kleines, wohlfeiles Instrument hergestellt, dass jeder Arzt sich beschaffen und bequem handhaben kann, — jeder, der überhaupt in der Lage ist, mit seiner Hände Werk Augenleidenden Nutzen zu stiften. Durch überaus zahlreiche Fälle, nicht bloss von mir, sondern aus fast allen Ländern der Erde, ist nachgewiesen worden, dass mein kleiner Apparat, der mit dem dickeren Ende 1 Pfund, mit dem dünneren fast $^1/_2$ Pfund trägt, alles leistet, was der Zweck erfordert.

Danach hat Voltolini[1] in Breslau, dem ich für die magnetische Ausziehung einer Nähnadel aus der Luftröhre meine volle Anerkennung zu zollen gern bereit bin, im Jahre 1883 seinen grossen Magneten, der, mit einer Tauchbatterie verbunden, zwanzig Pfund hebt, auch für die Augenheilkunde empfohlen. Ein bis an das Heft in einen thierischen Körper hineingestossenes Bayonnet konnte nach Voltolini mit einem sehr kräftigen Electromagnet herausgezogen werden. Aber im Auge des Menschen hat doch ein Bayonnet keinen Platz. Die in das Auge eindringenden kleinen Eisensplitter, bei denen, falls sie aseptisch waren, nicht bloss die primäre, sondern auch noch die secundäre Ausziehung vollkommenen Erfolg haben kann, wiegen nach meinen Erfahrungen etwa nur 1—30 mgr; die mittelgrossen, bei denen allein die primäre Ausziehung erfolgreich ist, etwa 50—200 mgr.

Voltolini erklärt das Einführen des Magneten in's Auge für gefährlich und wollte es gern durch das Anlegen seines Magneten an die Wunde ersetzen.

Aber in der einen Hälfte der Fälle ist die Wunde nicht mehr offen; und das richtige Einführen eines passenden, aseptischen Magneten ist durchaus ungefährlich. Ich habe niemals Wundvereiterung, so gut wie niemals Glaskörpervorfall beobachtet. Allerdings halte ich tiefe Chloroformbetäubung dann für unerlässlich, wenn man bei geschlossener Eingangspforte den Schnitt durch die Augenhäute zur Einführung des Magneten zu verrichten hat.

In neuester Zeit, nach der Herstellung kräftiger Accumulatoren und der mächtigen Leitungen für electrische Beleuchtung, ist es nicht so schwer, Riesenmagnete anzufertigen und für unsere Zwecke zu verwerthen.

Ich finde das ganz vernünftig und begrüsse es mit Freuden, dass dadurch die Zahl der geretteten Fälle vergrössert wird. Aber nicht kann ich es billigen, wenn man bei dem Lob der Riesenmagneten das von mir angegebene kleine und

[1] Der Electromagnetismus in der Augenheilkunde. Deutsche med. Wochenschr. 1883. Nr. 20.

Digitized by Google

wohlfeile Instrument in seinem Werthe herabsetzt, während doch der einfache Praktiker, der jüngere Arzt oft genug gar nicht in der Lage ist, für diesen zwar sehr nützlichen, aber ganz und gar nicht einträglichen Zweig unseres Könnens sich die kostbaren Riesenapparate zu beschaffen; wenn man ferner das von mir in allen Einzelheiten nach Indication und Technik ausgebildete Verfahren einfach verwirft und das verletzte Auge ganz handwerksmässig an den unbeweglichen Riesenmagneten anlegt. So geht es nicht in der Heilkunde und besonders nicht auf unserem Gebiete. Die Misserfolge des Riesenmagneten sind auch nicht ausgeblieben.

Was zunächst den Tadel gegen mein Instrument betrifft, so hat man ihm vorgeworfen, dass es fast gar keine Fernwirkung habe und nur eine Pincette für Eisensplitter darstelle.[1] Ich fürchte sehr, dass diejenigen, welche das sagten, schlecht gearbeitete oder schlecht gehaltene Instrumente in Händen hatten.

„Wie ein Flitzbogen zu einem Hinterlader, verhält sich der zur Prüfung mir übersendete Magnet zu dem von mir selber verwendeten." So schrieb ich erst vor ganz kurzer Zeit an einen hervorragenden Fachgenossen, der mir den in seiner Universitäts-Augenklinik seit 15 Jahren benutzten, sogenannten Hirschberg'schen Magneten nach Berlin sandte, damit ich nöthigenfalls einen neuen für seine Anstalt besorgen möchte.

Auch des Hrn. Collegen Schmidt-Rimpler[2] „Hirschberg'scher Magnet" trägt nicht einmal 200 gr, während die in Berlin nach meinen Angaben hergestellten mit der stärkeren Nadel anstandslos 500 gr tragen.

Was den Tadel gegen mein Verfahren betrifft, so ist es nicht schwer, jeden einzelnen Punkt durch die klinische Erfahrung zu widerlegen.

Ist der Fall frisch, die Wunde der Lederhaut offen und zugänglich, der Eisensplitter im Glaskörper sichtbar oder sicher anzunehmen, so führe ich sofort den Magneten ein, indem ich die Wunde lüfte und nöthigenfalls ein wenig erweitere.

Die geschickte Einführung des aseptischen Magneten ist unbedingt als ungefährlich zu betrachten. Bei grösserer Hornhautwunde und stärkerer Zerschmetterung der Linse und des Glaskörpers, wo ein grösserer Splitter in der Tiefe sich befindet, aber der Augenspiegel seinen Dienst versagt, habe ich den dickeren Ansatz des Magneten nur eben zwischen die Wundlefzen gebracht und sofort den Splitter geholt: eine sinnfällige Fernwirkung des kleinen Magneten, die ich wiederholentlich mit meinen Augen gesehen habe, also von Niemandem mir abstreiten lasse.

Ist die Wunde geschlossen, der Splitter im Glaskörper oder in der Netzhaut, die Ausziehung nothwendig; so verrichte ich in Chloroformbetäubung hinter dem Ciliarkörper den Meridionalschnitt durch die Augenhäute und führe den Magneten ein.

Nicht in jedem Falle gelingt die Ausziehung des Splitters. Im vorigen Jahre konnte ich unter 15 Magnet-Operationen einmal den Splitter nicht ausziehen. Aber Haab in Zürich, der über 43 Operationen mit dem Riesenmagneten zu berichten hat, und dessen Erfolgen ich meine wärmste Anerkennung zolle, vermochte auch in 7 Fällen von 43 den Splitter nicht zu entfernen.[3]

Nicht in jedem Falle, wo die Ausziehung glatt gelungen, ist die Sehkraft des verletzten Auges gerettet. Besonders sind alle die

[1] Bericht d. ophth. Ges., Heidelberg 1895, S. 188.
[2] Berliner klin. Wochenschr. 1895. Nr. 20.
[3] Heidelberger Bericht f. 1895, S. 191.

Digitized by Google

Fälle erfolglos, wo der Splitter übergross war, und ferner die Fälle, wo der Splitter schon vorher eine fortschreitende septische Eiterung bewirkt oder eingeleitet hatte. Das letztere kann bereits 2 Stunden nach der Verletzung der Fall sein. Es ist dies eine klinische Erläuterung der wichtigsten Thierversuche von Schimmelbusch. Ein 30jähriger Hufschmied verletzt beim Hufbeschlag um 1 Uhr sein rechtes Auge. Um 3 Uhr kommt er zu mir. Sofort wird die Hornhautwunde von $2^1/_2$ mm auf 4 mm erweitert und das dickere Ansatzstück meines Magneten zwischen die Wundlefzen gebracht. Sofort schiesst aus der Tiefe des Glaskörpers der Splitter gegen den Magneten. Aber in der Tiefe entwickelte sich doch ein Glaskörperabscess, der die Entfernung des Auges nothwendig machte. Solcher Fälle hatte auch Haab 5 unter 43 zu verzeichnen.

M. H.! Ich glaube, dass es angeht, die Vortheile der Riesenmagneten in's klare Licht zu stellen, ohne den Werth des kleinen Magneten ungerechter Weise herabzusetzen. Ich für meinen Theil habe mir auch einen Riesenmagneten (den von Schlösser) angeschafft[1] und lasse mir noch einen zweiten anfertigen, mit dem ich, da er beweglich ist, die den bisherigen Instrumenten dieser Art anhaftenden Gefahren besser zu vermeiden hoffe. Denn der Riesenmagnet hat nicht bloss versagt, nach den Beobachtungen von Haab, Leber, Schmidt-Rimpler, sondern er hat direkt Unglücksfälle herbeigeführt, nach den Beobachtungen von Schmidt-Rimpler, Schlösser, Schirmer jun. u. A.,[2] indem er den Splitter in den Strahlenkörper hineinschleuderte oder mit dem Splitter grosse Fetzen von Gewebe aus dem Augeninnern herausriss.

Die meisten Erfolge wird natürlich derjenige erzielen, der beide Arten des Magneten besitzt und richtig anwendet, wie auch College Schmidt-Rimpler[3] schon hervorgehoben hat, der ebenso, wie vor ihm Haab,[4] sich schon bemüht hat, auch für die Anwendung des Riesenmagneten bestimmte Regeln aufzustellen. In manchen Fällen hat der Riesenmagnet unleugbare Vortheile, namentlich in frischen Fällen, wo ein nicht zu kleiner Splitter in der Netzhaut oder ganz hinten im Glaskörper sitzt, oder wo man wegen ungenauer Diagnose oder zu gutem Aussehen des Auges überhaupt nicht zu operiren wagte. In manchen Fällen bietet aber wieder der kleine Magnet grössere Vortheile. So glaube ich, dass in den beiden vorgestellten Fällen der Riesenmagnet schwerlich so ideale Erfolge geliefert hätte.

Der kleine Magnet ist nicht bloss unentbehrlich, selbst für diejenigen (anerkanntermaassen),[4] die den grossen besitzen und handhaben, sondern auch ausreichend für die grosse Mehrzahl aller Fälle.[5] Ich glaube, wenn man

---

[1] Derselbe ist mit einem kleinen, aber kräftigen Accumulator verbunden und trägt über 20 Pfund.

[2] Vgl. meine Arbeit in der Deutschen med. Wochenschr., 1894, Nr. 23 und 25 sowie den Heidelberger Bericht vom Jahre 1895. — Dazu kommen noch mündliche Mittheilungen Andrer.

[3] Schmidt-Rimpler (Berliner klin. Wochenschr. 1895, Nr. 20) hat mich missverstanden, wenn er meint, dass ich den Riesenmagneten nur in den Fällen anwenden wolle, die ich vordem gar nicht operirt hätte. In diesen gewiss; aber in anderen auch, nach richtiger Auswahl, besonders wenn der grosse Magnet verbessert und handlicher geworden.

[4] Vgl. Heidelberger Bericht f. 1895.

[5] Unmittelbar von dem letzten Heidelberger Congress, wo Haab durch seine grossen Erfolge mit dem Riesenmagneten berechtigtes Aufsehen erregte, kamen zwei russische Bergwerks-Aerzte zu mir, und ersuchten mich, ihnen mein Instrument und mein Verfahren zu zeigen, da sie überzeugt waren, mit dem einfacheren Instrument bessere Erfolge zu erzielen.

Digitized by Google

den kleinen Magneten weiter empfiehlt, werden mehr Augen gerettet werden, als wenn man ungerechtfertigter Weise seinen Werth herabsetzt.

Ja, wir wollen doch gar nicht vergessen, dass auch heute noch in manchen Fällen der in's Auge eingedrungene Eisensplitter, natürlich wenn er bequem sichtbar und zugänglich geblieben, weit vortheilhafter und sicherer mit einem Fasswerkzeuge, einem Zänglein oder Pincettchen, als mit irgend einem Magneten herausgezogen werden kann.

Zwei frische Fälle der Art, die ich in den letzten 14 Tagen operirt, möchte ich Ihnen vorstellen.

3. Der 15jähr. E. K. kam 23./V. 1896 Nachmittags, nachdem er am Vormittag desselben Tages beim Stahlhauen sein rechtes Auge verletzt. Dasselbe besitzt gute Sehkraft und Spannung. Die Augapfelbindehaut ist in breiter Zone fast rings um die Hornhaut durch Blutung emporgehoben. In dieser Zone ist nach aussen oben, vom Hornhautrand etwa 6—8 mm entfernt, eine kleine durchbohrende Wunde der Bindehaut in $1^1/_2$ mm Länge sichtbar. Der Fremdkörper ist mit grosser Gewalt eingedrungen, denn er hat das Oberlid nahe dem Schläfenwinkel glatt durchschlagen.[1] Es erhebt sich nun die wichtige Frage, ob der Splitter im Innern des Auges liegt oder draussen in der Lederhaut haftet. Mit dem Augenspiegel ist keine Spur eines Fremdkörpers sichtbar. Aber das Sideroskop giebt maximalen Ausschlag, sowie die Gegend der Bindehautwunde angelegt wird. Sofort wird unter Cocaïn die Bindehaut vorsichtig eingeschnitten, dicht bei der Einschlagswunde liegt zwischen Binde- und Lederhaut eine schwärzliche Masse, die mit einer Pincette gefasst und mit der Scheere freigemacht wird. Es ist ein Stahlsplitter von etwa $1^1/_2$ mm Länge und Breite und von $4^1/_2$ mgr Gewicht. Die Bindehautwunde wird durch zwei Seidennähte geschlossen. Reizlose Heilung.

Wäre der Splitter bis in's Innere des Auges vorgedrungen, so hätte er die Sehkraft zerstören können. Aber bei der vollkommenen Sehkraft und dem negativen Augenspiegelbefund hätte man in solch' einem Falle nicht sofort einen Eingriff gewagt, wenn nicht das Sideroskop so unzweideutig die Anwesenheit von Eisen nachgewiesen hätte.

4. Der 60jähr. Zimmermann L. K. war in einer andern Anstalt von einem ausgezeichneten Fachgenossen vor 3 Jahren am Star des linken Auges operirt und nachoperirt worden. Das Auge hatte eine mässige Sehkraft erlangt (Finger auf 8 Fuss mit + 4″) und litt an wiederkehrenden, heftigen Entzündungen. Als Ursache der letzteren entdeckte ich sofort, bei der ersten Untersuchung, mit der Lupe einen kleinen, stark verrosteten Eisensplitter, der am unteren Hornhautscheitel fest in die Kammerbucht eingekeilt und von dem (eine Iridectomie-Spalte verschliessenden) Bindegewebe theilweise umwachsen war. Das Sideroskop zeigte deutliche Ablenkung, sowie man den Hornhautscheitel anlegte. Merkwürdiger Weise war hier die Verrostung des Augapfels (die sogenannte Siderosis) ausgeblieben, obwohl der Splitter wahrscheinlich schon 14 Jahre im Augeninnern gesessen hatte. Sowie durch Einträuflung von Cocaïn mit Atropin und durch laue Umschläge der Reizzustand verringert war, schritt ich zur Operation, unter Cocaïn.

Etwa 2 mm oberhalb des Fremdkörpers wurde mit dem schmalen Starmesser ein Schnitt von 6 mm Länge durch die Hornhaut angelegt, und die

[1] Es ist von grosser Wichtigkeit, solche kleinen Lidwunden zu beachten und durch vorsichtiges Umstülpen des Lids auch die Wunde an der Innenfläche nachzuweisen.

Digitized by Google

geriefte Kapselpincette, die ich vorher durch Streichen magnetisirt hatte, eingeführt, der Splitter gepackt, durch seitliche Bewegungen (wie bei der Ausziehung eines Backzahns, nur zarter,) gelockert und dann sofort herausgezogen. Die Operation verlief ganz rasch und glatt. Aber ein Magnet von solcher Stärke, dass er an einem passenden Anker den ganzen Mann getragen hätte, würde diesen fest umwachsenen Fremdkörper nicht geholt haben. Der letztere ist stark verrostet, wird draussen noch vom Magneten angezogen, wiewohl nicht so lebhaft, ist 2 mm lang, $1^1/_2$ mm breit und wiegt 7 mgr. Die Heilung ist ganz reizlos erfolgt, die Sehkraft verbessert.

M. H.! Auf keinem Gebiet muss der Arzt mehr die Eigenart des Einzelfalles mit Sorgfalt berücksichtigen, als auf dem der Verletzungen mit Eindringen von Fremdkörpern. Es wäre ein verhängnissvoller Irrthum zu glauben, wenn Eisen in's Auge eingedrungen, brauche man nur das Auge einem Riesenmagneten anzunähern; der würde schon Alles recht machen: ohne sorgsame Gehirn- und Hand-Arbeit des Arztes kann man auch auf diesem Gebiete regelmässige Erfolge nicht erzielen. [Weitere vergleichende Erfahrungen im Jahrgang 1897.]

---

5) **Zur Magnet-Extraction.** Dissertation unter dem Präsidium von Prof. Dr. G. Schleich in Tübingen von Hermann Mosler. Tübingen 1896.

So zweifellos Mac Keown der Ruhm gebührt, als der Erste durch eine in der Wand des Augapfels angelegte Wunde mittelst des in den Glaskörper eingeführten Magneten einen Eisensplitter ausgezogen zu haben, so unbestreitbar gross ist das Verdienst Hirschberg's, diesen Eingriff durch methodische Ausbildung in die operative Augenheilkunde eingeführt und zum Gemeingut aller Augenärzte gemacht zu haben. Die zahlreichen günstigen Erfolge dieser Operationsmethode bezeichnen einen der bedeutsamsten Fortschritte in der operativen Augenheilkunde.

Seit Hirschberg's Veröffentlichungen sind zahlreiche diesbezügliche Mittheilungen erfolgt, welche alle die günstigen Erfolge Hirschberg's bestätigen, aber wesentlich neue Gesichtspunkte für die Indication, Ausführung und Prognose der Operation nicht ergeben haben.

Im Jahre 1892 nun hat Haab[1] Erfahrungen über die Verwendung sehr starker Magnete zur Entfernung von Eisensplittern mitgetheilt und die Frage damit in ein neues Stadium gerückt und neue Aussichten für einen Fortschritt eröffnet.

Die Anwendung des starken Magnets geschieht folgendermaassen: Entweder wird der Einschlagsweg für die Zurückziehung wieder gewählt, indem man dem Magnet-Ende in entsprechender Weise das Auge nähert, oder aber es wird der Splitter auf einem anderen neuen Weg in die Vorderkammer gezogen. Ist der Splitter hinter der Iris, was an einer Vordrängung derselben zu erkennen ist, so wird derselbe nicht durch die Iris, sondern durch die Pupille in die vordere Kammer gezogen, bei entsprechender Haltung des Kopfes resp. Annäherung an den Magneten. Ist es gelungen, den Splitter in die Vorderkammer zu ziehen, so wird er durch die Eingangsstelle herausgezogen, was auch nach mehreren

[1] Haab, Die Verwendung sehr starker Magneten zur Entfernung von Eisensplittern aus dem Auge. Verhandl. d. ophthalm. Gesellsch. 1892. S. 163.

Digitized by Google

Tagen noch möglich ist, oder es kann die Eingangsöffnung mit einem Messer wieder hergestellt werden, oder endlich die Extraction durch eine neu angelegte Wunde bewirkt werden. Haab ist der Ueberzeugung, mit seinem Verfahren und mit seinem Instrumente die denkbar besten Resultate zu erzielen und brauchbare Augen noch zu erhalten, die auf andere Weise nur schwer oder gar nicht hätten gerettet werden können.

Wenn ohne Zweifel die Einführung dieser neuen Methode einen grossen Fortschritt bezeichnet, so scheint die Entscheidung der Frage, welche der beiden Methoden im speciellen Falle den besseren Erfolg sichert, noch weiterer Erfahrungen zu bedürfen.[1] Es sollen daher im Folgenden in Kürze sämmtliche Fälle mitgetheilt werden, in welchen das Hirschberg'sche Verfahren in der Stuttgarter Augenheilanstalt von Prof. Dr. Schleich von 1893—95 zur Ausziehung von Eisensplittern aus dem Innern des Auges Anwendung gefunden hat. Dieselben sind chronologisch geordnet.

An den Verletzungen sind beide Augen in der gleichen Zahl betheiligt. Dieselben betrafen meist (10 von 14) Eisenarbeiter im Alter von 15—57 Jahren, zwei Angehörige des landwirthschaftlichen Berufs, die auch bei Bearbeitung von eisernen Gebrauchsgegenständen mit dem Hammer den Unfall erlitten, und einen Zimmermann, der ebenfalls bei der Arbeit verunglückte. Nur ein Schüler (9 Jahre alt) ist unter den Verletzten. Sofort nach der Verletzung kamen nur drei, die meisten erst, nachdem durch die Verletzung Sehstörung und Entzündung aufgetreten war, in Behandlung. Nur einer begab sich erst nach 1 Jahr 9 Monaten mit ausgebildeter Siderosis zum Arzte. Nur in einem Fall ist der Fremdkörper durch die Sclera eingedrungen.

Fünfmal wurde Magnetsondirung der Verletzungswunde, viermal Cornealschnitt, fünfmal Meridionalschnitt angewendet, der Sitz des Fremdkörpers, der in 8 Fällen sichtbar war, befand sich je zweimal in der vorderen Kammer und in der Linse, in den übrigen Fällen im Glaskörper und in der Retina.

An die 8 guten und wohl dauerhaften Erfolge reiht sich der merkwürdige Fall XI mit Erhaltung des Augapfels und geringen Sehvermögens nach gelungener Extraction mittelst Scleralschnittes, anfangs guter Sehschärfe, dann Netzhautablösung und vollständigem Rückgang der letzteren an. Die 3 Fälle VI, VIII, II waren von vornherein schon als aussichtslos zu betrachten, Fall VI und VIII ohne Zweifel wegen der durch Infection bedingten Eiterung, Fall II wegen allzugrosser mechanischer Zerstörung im Innern des Augapfels (Gewicht des Fremdkörpers 572 mg). Im Fall von Siderosis bulbi darf der Misserfolg des Extractionsversuches darauf zurückgeführt werden, dass Verrostung des jedenfalls sehr kleinen Fremdkörpers in weit vorgeschrittenem Grade vorlag, wofür auch die negativen Resultate nachträglich wiederholt vorgenommener Untersuchungen mit dem Sideroskop sprechen. Uebrigens wäre das Sehvermögen des siderotischen Auges auch ohne den Eingriff erloschen. Besonderer Besprechung bedarf noch der Fall IV mit dem schlimmen Ausgang, Misserfolg der Magnetextraction, Iridocyclitis, sympathische Reizung des zweiten Auges, Enucleation. Der Misserfolg kann entweder einer ungenügenden Magnetwirkung zugeschrieben werden, oder auch der Operationsmethode, da möglicher Weise der Meridionalschnitt die Chancen für den Erfolg günstiger gestaltet hätte. Der Cornealschnitt wurde wegen der damit zu verbindenden Linsenextraction gewählt. Der letzte Grund des Misserfolges ist nicht klar.

---

[1] cf. Schirmer „Deutsche med. Wochenschr. 1894. Nr. 18. 29; Hirschberg, ibid. Nr. 23. 25; ferner Schmidt-Rimpler, Berl. klin. Wochenschr. 1895. Nr. 40.

Digitized by Google

Nr.	Alter	Beruf	Seite	Zeit zwischen Verletzung und Operation	Ort des Eintritts	Operationsmethode	Sehschärfe vor der Operation	Sehschärfe nach der Operation	Dauer der Beobachtung	Gewicht (Mgr.)	Sitz des Fremdkörpers
I	18	Schmied	L	12 Tage	Cornea	Cornealschnitt	Finger in der Nähe	$^5/_{12}$	$2^1/_2$ Jahre	1,8	Linse
II	48	Schmied	„	2 Stunden	Cornea und Sclera	Magnetsondirung	0	Verlust	—	572,0	Corpus vitreum
III	27	Eisendreher	„	8 „	Cornea	„	$^5/_{20}$	$^5/_{7,5}$	2 Jahre	11,0	Vorderkammer
IV	9	Schüler	„	6 Tage	„	Cornealschnitt	Finger	Verlust	—	23,0	Retina
V	34	Zuschläger	R	2 „	„	„	„	$^5/_{15}$	26 Monate	14,0	Corpus vitreum
VI	57	Schlosser	„	2 „	„	Magnetsondirung	0	Verlust	—	21,0	„ „
VII	27	Schlosser	L	7 „	„	„	$^5/_{60}$	$^5/_{10}$	1 Jahr	50,0	„ „
VIII	37	Walzer	R	2 „	„	Scleralschnitt	Finger	Verlust	—	39,5	„ „
IX	23	Zimmermann	„	2 „	„	„	$^5/_{15}$	$^5/_{10}$	15 Monate	1,0	Retina
X	28	Kesselschmied	„	1 Jahr 9 Mon.	„	„	$^5/_{30}$	0	13 „	—	„
XI	15	Schlosser	L	3 Tage	„	„	$^5/_{7,5}$	$^3/_{60}$	11 „	3,5	„
XII	28	Bauer	R	4 „	Sclera	„	Finger	$^5/_{30}$	11 „	25,8	Corp. vitr. u. Retina
XIII	52	Bauer	„	2 „	Cornea	Cornealschnitt	0	$^5/_{40}$	9 „	11,5	Vorderkammer
XIV	30	Kesselschmied	L	1 Stunde	„	Magnetsondirung	Lichtschein und Projection		3 „	41,2	Linse

Digitized by Google

Ueberlegen wir noch in Kürze, ob die Extraction mit dem grossen Magneten in unseren Fällen andere, günstigere Resultate geliefert hätte. Wenn einerseits hervorgehoben worden ist, dass die Extraction von Eisensplittern mittelst des grossen Magneten für das Auge schonender sei, so ist doch andererseits die Möglichkeit nicht ausgeschlossen, dass der Fremdkörper in Folge der starken Magnetwirkung, besonders wenn sein Sitz nicht sicher festgestellt werden kann, irgendwo in die Augapfelwand sich einbohren und dadurch Schaden stiften könnte.

In den acht Fällen mit gutem Erfolg können wir annehmen, dass auch die Extraction mit dem grossen Magneten günstigere Resultate nicht hätte erzielen können. In den Fällen mit totalem Verlust ist die Operationsmethode nicht als Ursache zu beschuldigen, dieselbe ist vielmehr in den beschriebenen Verhältnissen zu suchen. Die Fälle XI und IV hätten möglicherweise mit dem grossen Magneten bessere Erfolge geben können.

---

6) **Traité d'électrotherapie oculaire,** par le Dr. Pansier (d'Avignon) avec une préface du Dr. Valude. (Paris 1896. A. Maloine, Editeur.)

In dem ersten Theil des Buches behandelt der Verfasser die Geschichte des Magneten, der statischen, galvanischen und faradischen Electricität. Der zweite Theil beginnt mit der Beschreibung verschiedener Instrumente, die ihren Gebrauch in der Electrotherapie finden. Ein Abschnitt wird den Ergebnissen der oculären Electrophysiologie gewidmet. Darauf bespricht Verf. die Entstehungsweise der Lichtempfindungen im Auge unter der Wirkung des electrischen Stromes. („Phosphene".) Mit der Stromstärke wechselt die Farbe des Phosphens. Dies Phänomen soll hauptsächlich durch die Reizung des Sehnerven hervorgerufen werden. An einem normalen Auge genügt eine Stromstärke von 0,1 Milliampère, um eine Lichterscheinung hervorzurufen; ein atrophischer Nerv bedarf nach Darier des Dreifachen. Verf. geht zur Betrachtung einzelner Krankheiten über und beginnt mit der electrischen Behandlung der Amblyopien. Zwei Methoden sind hier in Gebrauch. Die von Le Fort besteht darin, dass man das Auge einem sehr schwachen Strom 8—10 Stunden lang aussetzt. Im zweiten Falle bedient man sich eines stärkeren Stromes (1—5 M.-A.), 5—15 Minuten lang. Die Sehnervenatrophien besonders retinalen Ursprungs werden u. A. auch nach der Methode von Weiss behandelt, indem ein Strom von 2 M.-A. täglich 15—20 Minuten lang bei abwechselnder Stromrichtung applicirt wird. Bei Affectionen des Glaskörpers bedient sich Verf. eines Stromes von 2—4 M.-A. je 20—25 Minuten lang. Bei den Erkrankungen des Uvealtractus (Iritis, Iridochorioiditis) soll ihm ein Apparat von Stöhrer mit 12 kleinen Elementen gute Dienste geleistet haben. Eine Stromstärke von 2—3 M.-A. genügt. Wir gehen zu den Hornhauterkrankungen über. Zwei Methoden sind hier bekannt: 1. wo der Strom auf die geschlossenen Lider, 2. wo er direct auf die Hornhaut applicirt wird. Verf. giebt der ersten den Vorzug und gebraucht einen Strom von 3—5 M.-A. In der Behandlung der Augenmuskellähmungen findet sowohl der galvanische als auch der faradische Strom seine Anwendung. Eulenburg bedient sich entweder eines galvanischen, von 0,5—1 M.-A., oder eines Inductionsstromes, dessen Stärke er nach der Empfindung des Kranken regelt. Bei Blepharospasmus, besonders hysterischen Ursprungs, seien die electrostatischen und electrofaradischen Bäder zu empfehlen. Eine wichtige Rolle spielt die Electricität in der Behandlung des Morbus Basedowii. Die von Vigouroux ausgearbeitete Methode besteht in der Faradisation des Halssympathicus, der Augenlider, der Schilddrüse, und Galvanisation der Herzgegend. Er will damit bessere Resultate

Digitized by Google

erreicht haben, als mit Galvanisation allein. Mehrfach wurden Versuche gemacht, die hydro-electrischen Bäder in der Augenheilkunde anzuwenden. Verf. meint, dass das einfache hydro-electrische Bad nur eine trockene Electrode durch eine feuchte ersetzt, um den Strom mehr diffus wirken zu lassen. Das hydro-electrische Heilbad verfolgt den Zweck, die therapeutischen Mittel in den Organismus hineinzuführen, sei es durch Electrolyse, sei es durch Cataphorese. Das Auge wird in eine Lösung getaucht, durch die ein Strom von 3—5 M.-A. hindurchgelassen wird. Seine Beobachtungen zusammenfassend meint Verf., dass für die Anwendung in der Augenheilkunde ein Strom von 3—5 M.-A. durchschnittlich ausreichend ist. Die mittlere Zeit der Anwendung beträgt 10—15 Minuten.

Bei directer Anwendung auf die Hornhaut ist das Maximum 2 M.-A. Bei Kindern ist es gut, mit 0,5 M.-A. anzufangen und nicht über 3 M.-A. hinauszugehen. Der Inductionsstrom ist für das Auge gefährlicher als der galvanische, auch seine Dosirung ist schwerer. Es wird empfohlen, den Strom durch die Hand des Arztes hindurchzulassen, deren Index als Electrode dienen kann. — Im vierten Theil des Buches bespricht Verf. die Anwendung der Galvanocaustik, deren thermische und chemische Wirkung man nach Bedürfniss anwenden kann. Letztere kann gute Dienste leisten bei der Behandlung des Chalazion, der angiomatösen Tumoren der Lider und der Orbita. Es können beide Electroden in Berührung mit dem Tumor gesetzt werden, dann dauert jede Sitzung kürzere Zeit, als wenn nur ein Pol den Tumor berührt. Die Stromstärke kann 8—10 M.-A. erreichen. Um das Schliessungsphosphen zu vermeiden, soll man mit einem schwächeren Strom anfangen.

Das Princip der Trichiasisbehandlung mittelst der Electrolyse beruht auf der Zerstörung der Haarfollikel, wodurch die Regeneration der Wimpern unmöglich gemacht wird. Man benutzt dazu gewöhnlich einen Strom von 5—7 M.-A. in einem Zeitraum von 30 Secunden. Die Platinnadel verbindet man mit dem — Pol, um Aetzungen vorzubeugen. Bei Trachom werden Zink- oder Kupfernadeln mit dem + Pol verbunden; der Strom bis 4 M.-A. Bei der Strictur der Thränenwege wird die Sonde mit dem — Pol in Verbindung gesetzt, bei einer Stromstärke von 2—4 M.-A. während 2—3 Minuten. Auch die Netzhautablösung wird mit Electrolyse behandelt, Stromstärke 2—3 M.-A. Verf. geht über zur Anwendung des Galvanocauters. Er bedient sich eines Apparates, zu diesem Zwecke von Gaiffe construirt. Er kann benutzt werden zur Ausbrennung kleiner Lidtumoren, Ulcerationen am Lidrande, Trachomkörner, bei der Behandlung der Thränenorgane. Bei Thränensackleiden werden die Thränencanäle zugebrannt. Hier wird besonders darauf hingewiesen, dass sie in ihrem ganzen Verlaufe zur Obliteration gebracht werden müssen. Es sind Versuche gemacht worden, die Atrophie der Thränendrüse durch Zubrennung ihrer Canäle hervorzurufen. Bei Pterygium-Operation soll der Galvanocauter den Vorzug vor dem Messer haben. Auch bei Keratoconus, Pannus, Hornhautabscessen, leistet er gute Dienste. — Der letzte Theil des Buches behandelt die Anwendung des Magneten in der Augenheilkunde. Es sind drei Arten von Magneten im Gebrauch. 1. Der magnetisirte Stab von Collin, der einen Körper von 2 g zu tragen im Stande ist. 2. Der Electromagnet von Hirschberg, bei dem der Strom von einem Element von Grenet versorgt wird. Er hat die Anziehungskraft von 200 g und ist im Stande, Eisensplitter bis zu 500 mg aus dem Auge zu entfernen; dieser ist fast für alle Fälle ausreichend. 3. Der Electromagnet von Haab, der 20 Pfund tragen kann. Es kommen Fälle vor, wo es gefährlich ist, einen Eisensplitter aus der Hornhaut mittelst einer Nadel oder einer Pincette zu entfernen; nämlich, wenn derselbe zum Theil in die

Digitized by Google

vordere Kammer eingedrungen ist. Hirschberg bedient sich in diesen Fällen seines Electromagneten und hat gute Resultate. Dasselbe gilt für diejenigen Fälle, wo der Fremdkörper sich in der vorderen Kammer befindet und er in Folge des Abfliessens des Kammerwassers nicht sichtbar ist. Ferner findet der mittlere Magnet seine Anwendung, wenn es sich um Eisensplitter handelt, die in der Iris oder in der Linse sitzen. Der grosse sei für diese Fälle wegen seiner starken Anziehungskraft weniger geeignet. Den Abschnitt über die Eisensplitter im Glaskörper entnimmt Verf. aus der Monographie von Hirschberg. In solchen Fällen wird der Schnitt entweder in der Sclera meridional, in der Gegend des Aequators, geführt oder am Sclerocornealrande, wobei die Linse entfernt wird, oder es wird durch die Eintrittswunde der Magnet eingeführt. In den nicht gelungenen Fällen empfiehlt Hirschberg die Enucleation des Auges, wenn auch eine sympathische Ophthalmie nicht zu befürchten ist. Wenn der Splitter in der Retina sich befindet, so nimmt Hirschberg keine(?) Operation vor, wenn derselbe klein und aseptisch ist; bei grossen Fremdkörpern, die gewöhnlich eine Entzündung hervorrufen, sei es rathsamer einen Operationsversuch zu machen, als den Untergang des Auges abzuwarten. Von grosser Schwierigkeit ist es oft, den Sitz des Splitters festzustellen, wenn er nicht zu sehen ist. Verf. beschreibt den Magnetometer von Gérard, der zu diesem Zwecke dienen soll. Das Princip beruht auf der Ablenkung einer Magnetnadel beim Annähern des Auges, in dem ein Splitter sich befindet. Ein Stück Eisen von 0,05 mg giebt noch eine Ablenkung der Nadel. Aus der Ablenkung derselben, meint Verf., kann man auf die Grösse und Sitz des Splitters schliessen. (?) Besser noch ist es, vor dem Versuche das Auge zu magnetisiren. Januszkiewicz.

[Verf. hat die Entfernung von Splittern aus der Netzhaut und das Sideroskop von Asmus nicht kennen gelernt! H.]

---

7) **Ueber die Heilung des Schmutzstars**, von J. Hirschberg.[1] (Deutsche med. Wochenschr. 1897. Nr. 27.)

Eine planmässige Darstellung der wesentlichen Schwierigkeiten und Abweichungen, welche gelegentlich bei den wichtigeren Augenoperationen und namentlich während ihrer Heilung vorkommen, ist von den kürzeren Lehrbüchern unmöglich zu erwarten; sie wird aber auch in den ausführlichsten Handbüchern vermisst.

Unsere wichtigste Augenoperation ist die Ausziehung des harten Altersstars. Die grösste Schwierigkeit der Heilung erwächst uns in denjenigen Fällen, wo die frische Wunde durch stärkere Absonderung des Thränenschlauchs oder auch der Bindehaut besudelt werden kann, wofür ich den kurzen Namen Schmutzstar vorgeschlagen habe, der vielleicht rascher sich Eingang verschafft hätte, wenn ich, der Eigenthümlichkeit des ärztlichen Kauderwelsch Rechnung tragend, lateinisch Cataracta sordida oder gar griechisch Rhypochyma gesagt hätte.

Als ich im Jahre 1888 auf dem internationalen Ophthalmologencongress zu Heidelberg[2] meine planmässige Anordnung der Hitze-Sterilisation

[1] Nach einem am 13. Februar 1896 in der Ophthalmologischen Gesellschaft zu Berlin gehaltenen Vortrage. Vgl. meine früheren Mittheilungen über Star-Operation in Deutsche med. Wochenschr. 1886, Nr. 18 ff. und 1889, Nr. 37.

[2] Vgl. den Bericht des Congresses, Wiesbaden 1888, S. 403 ff.; ferner Berliner klin. Wochenschr. 1888, Nr. 38; Einführung in die Augenheilkunde I, S. 46; 25jähriger Bericht, S. 7.

Digitized by Google

für alle Verbandgegenstände, wundärztliche Werkzeuge und Augenwässer mittheilte, fragte mich ein witziger Fachgenosse, ob ich nicht etwa auch das zu operirende Auge in den Dampf-Ofen stecken wollte.[1]

Natürlich ist und bleibt das immer die grösste Schwierigkeit, den inneren Feind zu bekämpfen, zumal er sehr häufig uns unsichtbar angreift. Das folgt aus der neuen, von Koch begründeten Lehre der Wundheilung und Wundvergiftung; das folgt aus der Erfahrung mit den neuerdings, trotz verbesserter Wundbehandlung, doch übel verlaufenen Fällen.

Das schlimmste ist bekanntermaassen das eitrige Thränensackleiden. Dasselbe ist gar nicht selten bei den Starkranken, namentlich bei alten Frauen der sogenannten niederen Stände. Spaltung, Sondirung, Einspritzung giebt keine vollständige Sicherheit, abgesehen davon, dass gerade bei diesen alten Leuten die Besserung, um von Heilung gar nicht zu reden, besonders schwierig ist, jene auch aus Thorheit bald die Geduld verlieren und aus der Behandlung fortbleiben.

Die Schnellkur mit Spaltung der vorderen Wand und Ausstopfung des Thränensacks mittels Jodoformpulver scheint mir gleichfalls keine genügende Sicherheit zu gewähren, besonders wenn ich einige Verlustzahlen von solchen, die so vorgehen, berücksichtige; ich selber habe sie nicht geübt.

Die Ausrottung des Thränensacks scheint ein sehr bestechendes Verfahren zu sein und wird von Fuchs in Wien und seinen Assistenten häufig in Anwendung gezogen. Ich habe dasselbe vor einigen Jahren bei einer sehr alten, ganz starblinden Frau, bei der ich mich lange Zeit mit Sondirung vergeblich gequält, sehr sorgfältig verrichtet: die Operation ist weder leicht, noch rasch auszuführen. Nach einigen Wochen zeigte der Probeverband, dass das Auge trocken geworden. Ich schritt zum Starschnitt und erlebte leider, zum ersten Mal wieder nach mehr als zwölf Jahren, eine bereits 30 Stunden nach dem Starschnitt anhebende Wundvergiftung, die meinen sorgfältig vorbereiteten Plan vernichtete. Es muss doch wohl eine kleine Stelle der kranken Schleimhaut zurückgeblieben sein und eine mikroskopische Fistel bestanden haben, die unter dem Probeverband gerade zur Zeit nicht zu erkennen war, nachher aber ihre schädliche Wirkung entfaltete. Deshalb bin ich wieder zu dem Zubrennen der Thränencanälchen zurückgekehrt, das ich schon vor Haab's[2] verdienstvoller Veröffentlichung geübt, nach dieser noch weiter ausgedehnt und für die vorliegenden Fälle etwas umgeändert habe. Finde ich an einem Star-Auge, das operirt werden muss, nur einfaches Thränen, ohne dass Druck auf den Sack Eiter entleert, auch bei wiederholter Beobachtung; so brenne ich die Ausgänge der Canälchen zu, indem ich die kalte Schlinge etwa 3 mm in das eine Canälchen einführe, dann durch Fingerdruck den Strom schliesse und für einige Secunden geschlossen halte, bis die weissliche Verfärbung an der Haut über dem Canälchen zeigt, dass der Zweck erreicht ist. Dann wird der Strom geöffnet und die Schlinge ausgezogen. Gleich danach wird dasselbe am anderen Canälchen verrichtet. Am besten ist es, die Kranken dazu zu lagern. Nicht selten ist es nothwendig, unmittelbar vorher durch den Thränenpunkt die feine kegelförmige Sonde einzuführen. Zur Nachbehandlung verordne ich kühle Chlorumschläge. Vier Wochen warte ich mindestens, bis ich zur Star-Operation schreite. Die

---

[1] Abgeschwächt im Protokoll: Les précautions antiseptiques dont M. Hirschberg vient de nous faire un tableau si complet, ne laissent que le seul regret de ne pouvoir y soumettre l'oeil même et ses annexes avec la même rigeur absolue.

[2] Beiträge zur Augenheilkunde III. Vgl. Centralbl. f. pr. Augenheilk. 1891, S. 346.

Digitized by Google

Thränenpunkte sind dann meistens ganz vollständig verödet. Finde ich aber eitriges Thränensackleiden, so spalte ich das obere Canälchen bis in den Sack hinein, sondire einmal und brenne nun mit einer breiteren Schlinge das obere Canälchen bis in die Kuppe des Thränensacks hinein und danach auch das untere Canälchen, indem ich mit der Drahtschlinge so weit als möglich vordringe. Nach etlichen Wochen ist organische Verwachsung erzielt. Bei sorgfältigster Lupen-Betrachtung ist keine Spur einer Ausmündung des Thränenapparates nach dem Bindehautsack zu mehr sichtbar. Der gefährliche Feind ist ausgeschlossen. Unmittelbar nach sorgfältigem Auswaschen des Bindehautsacks und des Wimperbodens[1] wird zum Starschnitt geschritten.

Fall 1. So habe ich diese 68jährige Frau B. operirt. Zuerst wurde sie aufgenommen am 11. Juli 1894 mit reifem Star des rechten, sehr vorgeschrittenem des linken Auges. Beide Augen sind sehr tiefliegend. Thränensackleiden besteht auf beiden Augen schon seit vier Jahren; es war schon von einem Arzte die Spaltung der Thränencanälchen und Sondirung vorgenommen worden. Es besteht schmierige Eiterung aus dem Thränensack, rechts stärker, als links. Deshalb am 16. Juli 1894 Ausrottung des rechten Thränensacks unter Cocaïn-Einspritzung; unmittelbar danach werden sofort beide Canälchen bis in den Thränensack hinein zugebrannt. Thränen und Absonderung liessen entschieden nach.

Zum zweiten Mal wurde die Kranke am 17. December 1894 aufgenommen. Inzwischen war auch das linke Auge starblind geworden.

Am 19. December 1894 ist das Läppchen des rechten Probeverbandes ganz starr und an den Lidern reichlich molkige, fadenziehende Absonderung. Deshalb wird der Thränensack noch einmal geöffnet, ausgekratzt und ausgebrannt. Dann links beide Thränenröhrchen gründlich bis in den Sack hinein zugebrannt.

Am 8. April 1895 wird sie zum dritten Mal aufgenommen. Probeverband zeigt das linke Auge trocken, das rechte nicht. Also links (10. April) präparatorische Iridectomie, normal, aber schwierig wegen Lidenge und Tiefliegen des Augapfels. Bei der Heilung zeigt sich noch Lideinstülpung. Deshalb am 22. April Erweiterung der Lidspalte, da sonst der Starschnitt kaum auszuführen.

Beim Druck klatscht der linke Thränensack, aber es kommt nichts heraus. Auch bei seitlicher Beleuchtung sind Thränenpunkte nicht mehr zu erkennen. Probeverband befriedigend, doch nicht ganz trocken.

17. Mai 1895. Ausziehung des Stars mit $^1/_3$ Schnitt am Hornhautrande, die Linse kommt schlüpfend. (8×3 mm.) Verband schon am ersten Abend gewechselt und dann täglich ein Mal.

5. Juni 1895. $S = {}^1/_3$ mit $+ 10$ D.

Sie könnten an der langen Heildauer Anstoss nehmen. Aber die Sicherheit geht über Alles. Das zweite Auge lasse ich unberührt.

Fall 2. Die 72jährige Bäuerin J. H. kam am 4. Februar 1895 zur Aufnahme. Sonst ist sie stets gesund gewesen; aber seit 12 Jahren leidet sie an Thränen auf beiden Augen, seit zwei Jahren an Verschleierung des rechten, das seit einem Jahr nur noch Lichtschein besitzt, seit drei Monaten auch an Verschleierung des linken.

---

[1] Vgl. die eingangs erwähnten Mittheilungen. Das Auswaschen wird mittelst zahlreicher, keimfreier Wattebäuschchen, die mit (gekochtem) Sublimat-Augenwasser (1 : 5000) getränkt sind, vom Wundarzt selber vorgenommen. Nach Einlegen des Sperrers bespüle ich die ganze freigelegte Oberfläche des Augapfels aus einem keimfreien Giessfläschchen mit keimfreier, lauer physiologischer Kochsalzlösung.

Digitized by Google

Beiderseits besteht reifer, ganz trüber Star, so dass nur Lichtschein, nicht die Zahl der Finger erkannt wird; beiderseits Thränen, beiderseits Ausstülpung des Unterlids. Der der Luft ausgesetzte Theil der Bindehaut ist vollkommen entartet, mit wulstigen Wucherungen bedeckt, auch die Bindehaut des Oberlids durch einfachen Catarrh sammtartig gelockert. Beide Augen werden für 24 Stunden verbunden. Unter dem Verband zeigt sich suppige Absonderung beider Augen. Reinigende Voroperation ist nothwendig.

Zuerst wird auf dem rechten Auge (6. Februar 1895) einerseits das obere wie das untere Thränenröhrchen mit der Glühschlinge ausgebrannt, andrerseits die Ausstülpung beseitigt; die entartete Bindehaut, deren Gesundung unmöglich erscheint, wird in einer Breite von 3 mm ausgeschnitten, die Wundränder werden durch Nähte vereinigt; die Hebung des Unterlides wird durch Ausschneidung eines Schläfendreiecks von 8 mm Grundlinie und 12 mm Seitenlinie, sowie durch Abtragung des Wimpertheiles vom Schläfenrande des Unterlides auf 5 mm Ausdehnung und Vernähung des dreieckigen Hautausfalls beseitigt.

Heilung regelmässig. Das Lid steht sehr gut und schliesst vollständig.

Am 18. Februar 1895 wird dieselbe Operation auf dem linken Auge verrichtet.

Die Kranke wird vorläufig entlassen mit zusammenziehenden Augenwässern, kühlen Chlorumschlägen und Einträuflung von steril gehaltener Zinklösung, von der ich zur Vorbereitung eines einfach catarrhalischen Auges auf die Star-Operation Besseres gesehen habe, als von der Einpinselung von ($^1/_2$ bis 1 %) Höllensteinlösung, und im Mai 1895 wieder aufgenommen. Der Verband zeigt nur geringe Absonderung. Es ist nicht zu hoffen, dass diese völlig schwinden werde.

Am 7. Mai 1895 erfolgt links die präparatorische Iridectomie nach oben, völlig normal, obwohl die Bindehaut beim Fassen reisst. Am 20. Mai 1895 wird auch rechts die präparatorische Pupillenbildung verrichtet. Denn wenn ich auch für gewöhnlich bei so alten Leuten nur ein Auge vom Star befreie, vollends unter schwierigen Verhältnissen; so scheint es mir doch hier zweckmässiger zu sein, uns für alle Fälle zu sichern, falls das erste Auge nicht gelingen sollte.

Am 27. Mai 1895 Morgens links oben Extraction, unter Cocaïn, völlig normal; Schnitt gut $^1/_3$ des Hornhautumfangs hart am Hornhautrande. Am 28. Mai 1895 Morgens wird, obwohl sie gar nicht klagt, doch frisch verbunden und das Auge sorgfältig mit Sublimat-Augenwasser ausgewaschen. Es war reichlich Schleim am Verband gewesen. Deshalb wurde auch Nachmittags, obwohl die Kranke nicht klagt, der Verband gewechselt. Wieder ist reichlich Schleim am Verband, aber auch zwischen den Lidern und auf dem Augapfel, nasenwärts vom Hornhautrande nach oben ziehend. Der Nasentheil der Augapfelbindehaut ist ein wenig geschwollen, ein zarter Schleimstreif sitzt in der Wundmitte. Die Vorderkammer ist gebildet, aber noch flach, die Pupille schwarz, aber von oben wie unten eingeengt durch zarte, weissliche Massen. Das sorgfältig mit Sublimat-Augenwasser ausgewaschene Auge wird nunmehr mit starker Sublimatlösung (1:1000) quer über die Starschnittgegend gepinselt und sofort mit dünner Sublimatlösung nachgespült. Natürlich ist Pinsel und alles Andere keimfrei. Nach fünf Stunden, Abends 11 Uhr, ist wieder reichlich Schleim am Verband, der Zustand des Auges verschlimmert: der grössere Theil des Starschnitts zeigt einen eingelagerten weisslichen Streifen, die Pupille ist durch Vordringen weisslicher Masse mehr versperrt. Wieder wird Sublimat 1:1000 auf die Wundgegend gepinselt und mit schwächerer

Lösung nachgespült, ebenso der Nasentheil der Augapfelbindehaut behandelt und sofort danach kräftig Jodoform eingepulvert. Ich verwende dazu frisch in einen sterilisirten Kolben hinüberdestillirtes Jodoform.

Am Morgen des 29. Mai 1895, um $4^1/_2$ Uhr, also nach $5^1/_2$ Stunden, ist das Auge entschieden besser. Sowie es cocaïnisirt und ausgewaschen worden, ist die Rinne des Starschnitts rein, die Pupille klarer, keine Chemosis. Pinselung der Wundgegend mit schwacher Sublimatlösung (1 : 5000) und Jodoform-Einpulverung.

So wird noch dreimal an diesem Tage, um 9 Uhr Vormittags, 3 Uhr und $9^1/_2$ Uhr Abends, verbunden; auch Atropin und Cocaïn eingeträufelt. Nachmittags wird auch das Auge bei Tageslicht betrachtet, wodurch unter diesen Umständen allein ein richtiges Urtheil zu gewinnen ist; denn bei künstlicher Beleuchtung kann man nicht einmal Schleim- von Jodoform-Einlagerung in der Wunde unterscheiden, die Röthung des Augapfels, die Verfärbung der Iris nicht ordentlich beurtheilen. Das Auge ist schmerzlos, zählt die Finger, erkennt den Arzt, die Wundrinne ist mit Jodoform ausgefüllt.

Alle Medicamente und dergleichen werden täglich erneuert; jeden Tag zweimal verbunden. Das Nachsehen, ehe die Kranke klagte, und das häufige Waschen und Verbinden hat sich in diesem Fall sicher bewährt. Aber der Process ist doch noch nicht zu Ende.

Am 1. Juni 1895 Vormittags 10 Uhr, also am Beginn des siebenten Tages nach der Operation, ist zwar der grössere Theil der Wunde von Jodoformstreifen ausgefüllt, aber in der medialen Wundecke haftet ein Gerinnsel, das doch im Zusammenhang steht mit der jetzt deutlicheren Regenbogenhautentzündung. Pupille ein wenig unregelmässig, durch grauliche Massen verlegt.

Deshalb wieder energische Sublimatpinselung, danach Jodoform. Noch zweimal an diesem Tage verbunden. Am 2. Juni 1895, dem Pfingstsonntag, Morgens 7 Uhr, also gegen den Beginn des achten Tages, ist bedeutende Verschlimmerung sichtbar: eine weisse Auflagerung am medialen Wundwinkel und Einlagerung in die Wunde, bis hinein in die Kammerbucht, Iris und Pupille bilden eine graue Masse, obwohl die Grenze noch eben zu unterscheiden. Keine Flocken, kein Eiterabsatz. Deshalb sofort Ausbrennen der medialen $^2/_3$ der Wunde mit dem Glühdraht, aber ohne Eröffnung der Vorderkammer, da Ausspülen aussichtslos.

Abends 10 Uhr Hoffnungsschimmer, da in der Mitte der Pupille erster Beginn einer Auflösung sichtbar. Die standhafte Kranke, welche durch weniger Klagen rascher geheilt zu werden hofft, giebt entschieden angenehmere Empfindung im Auge an.

Am 3. Juni 1895 ist das Auge zwar roth, aber ohne Chemosis, die Mitte der Pupille beginnt dunkel durchzuschimmern, ein geronnenes Häutchen lässt sich von der Brandstelle abziehen. Bewegung der Hand wird richtig wahrgenommen. Dreimal am Tage wird das Auge frisch verbunden, dabei ausgewaschen, Cocaïn und Atropin eingeträufelt, etwas Jodoform eingestreut.

Ebenso am 4. Juni 1895. Aber die Pupille trübt sich mehr, zur Hälfte ist sie von gelbweisser Eitermasse ausgefüllt. Noch schlechter ist es am 5. Juni 1895, am Beginn des 11. Tages; die weissgelbe Masse füllt fast die ganze Pupille. Die Kranke, die offenbar aus Furcht nicht klagt, hat doch etwas Pochen angegeben. Jetzt wird Einspritzung von physiologischer Kochsalzlösung beschlossen. Die vom Apotheker sterilisirt gelieferte Flasche wird geschlossen in unserem Medicamentenofen noch $^1/_4$ Stunde mit heissem, strömendem Dampf gekocht, dann in lauwarmem Zustand in ein vollkommen reines

Digitized by Google

Glasschälchen gegossen; die Meyer'sche Spritze, die entsprechend vorbereitet wurde, damit angefüllt; das laterale Drittel der Wunde des cocaïnisirten Auges mit der Lanze eröffnet und nun die Einspritzung in die Vorderkammer gemacht. Sofort wird die Mitte der Pupille klarer, das Weissgelbe ist nach unten verschoben gegen die Regenbogenhaut zu unter und über dieselbe hin, wo es eher in den Bereich der Phagocyten kommt. Dagegen wagen wir es nicht, mit Pincette und Löffel die weisse Masse herauszufischen. Der Eindruck der Operation ist ein recht günstiger.

Am 6. Juni ist die Vorderkammer gebildet, die Pupillenausschwitzung noch dünner geworden. 7. Juni: der obere Theil der Pupille ist freier geblieben, wenn auch der unterste noch gelbgrün aussieht. Bewegungen der Hand werden sicher wahrgenommen. So hält es sich in den nächsten Tagen. Am 12. Juni zählt das Auge die Finger.

Am 17. Juni zeigt sich die Schleimabsonderung beider Augen wieder stärker. Energisch kühle Chlorumschläge.

18. Juni. Die Peripherie des operirten Augapfels wird schon weiss.

Am 19. Juni zeigt sich bei vorsichtigem, aber starkem Drucke auf die Thränengegend, dass links der untere Thränenpunkt wieder käsigen Eiter entleert, und zwar aus einer krankhaften Oeffnung hinter dem natürlichen Punkt, nach dem Bindehautsack zu; rechts aber der obere. Und hierdurch dürfte die Reaction verursacht worden sein. Beide Thränenpunkte werden noch einmal zugebrannt.

Am 29. Juni wird die Kranke im reizlosen Zustand und ziemlich befriedigt entlassen. Das operirte Auge zählt (mit + 10 D) Finger auf 4 Fuss sicher, so dass sie so ziemlich unbehindert umhergehen kann. Die Pupille giebt rothen Reflex.

Es ist sehr wahrscheinlich, dass dieses Auge zu Grunde gegangen wäre, wenn die Kranke in ihrem Hause operirt worden wäre; ja, wenn nicht der Wundarzt selber mit ihr unter demselben Dach sich befunden hätte. Denn so häufig und so energisch einzugreifen, wagt nur derjenige, der auch die volle Verantwortung für den Fall trägt.

Das Sehen besserte sich noch weiter. 13. September 1895: + 10 D Finger auf 6 Fuss sicher. Die weitere Beobachtung lehrte, dass immer noch in der Tiefe des Thränencanals auf beiden Seiten ein Abscess besteht, der zeitweise verstopft ist, zeitweise sich ausdrücken lässt. Der Eiter stellt fast eine Reincultur von Staphylococcus pyogenes aureus dar, wie Herr Dr. Cantani jun. im Koch'schen Institut nachzuweisen die Freundlichkeit hatte.

Deshalb wurde die Kranke am 11. November 1895 wieder aufgenommen, auf jedem Auge das entsprechende Canälchen gründlich bis in den Canal hinein gespalten und nunmehr die Halbrinne vollständig ausgebrannt.

Am 8. Januar 1896 erfolgte die vierte Aufnahme. Der rechte Thränenapparat ist organisch verschlossen. Der provisorische Verband zeigt nur ein wenig trockene, gelbe Masse. Am 10. Januar 1896, nach sorgfältigem Auswaschen, Ausziehung des Stars auf dem rechten Auge, nach oben, unter Cocaïn, normal. Schnitt $^1/_3$, genau am Hornhautrande. Kapselspaltung ⊓ förmig. Die Linse (9 × 3) kommt schlüpfend. Ausspülen der Wunde mit Sublimataugenwasser (was ich bei reinen Staren fast nie mehr mache), unten Jodoformeinstäubung. Reizlose Heilung. Erste Sehprüfung $S = ^1/_2$. Das linke Auge zählt Finger auf sechs Fuss.

So verlockend es auch scheint, hier das zarte Häutchen in der Pupille durch einen Schnitt zu spalten, so unterlasse ich es doch, da der Probeverband

Digitized by Google

links mehr Absonderung zeigt, als wir wünschen und gern gestatten. Das Bessere kann der Feind des guten sein.

Die mikroskopische Untersuchung der exstirpirten Bindehautstücke zeigt eine so starke Entartung der ausgestülpten Schleimhaut mit einer an Verhornung erinnernden Umänderung der Epithelzellen, dass es aussichtslos war, durch Einträuflungen oder Pinselungen eine Besserung anzustreben. Ich lasse hier die mikroskopische Untersuchung folgen, für die ich Hrn. Collegen Ginsberg zu besonderem Danke verpflichtet bin.

„Die Schleimheit ist bedeutend verändert. Ihr Dickendurchmesser (bis zum Tarsus hin) beträgt ca. 820 μ. Die Tunica propria ist stärker als normal mit Lymphzellen diffus infiltrirt. Sie bildet gegen das Epithel hin papilläre Erhebungen. Die Blutgefässe sind normal.

Das Epithel ist in mehrschichtiges Plattenepithel verwandelt, das dem Epithel der äusseren Haut sehr ähnlich ist. Die tiefste Schicht besteht aus cylindrischen Zellen, die den Papillen aufsitzen. Allmählich nehmen die Zellen eine mehr horizontale Lage ein und werden dabei platter. In den Zellen der tieferen Schichten sind die Kerne intensiv färbbar, die der oberen nicht. Die alleräussersten Schichten sind ganz kernlos und gleichen den verhornten Schichten der Epidermis. Die Zellen liegen, je näher der Oberfläche, um so enger aneinander: In der Tiefe bestehen intercellulare Räume, nach oben zu verschwinden diese, ganz zu äusserst liegen die Zellen dicht aneinander gepresst.

Das Epithel sendet zahlreiche Zapfen in die Tiefe; dieselben reichen meist bis zum Tarsus. Viele davon sind nicht mehr ganz solide Zapfen, sondern ihr Inhalt ist erweicht und liegt in Form homogener Klumpen in einem von Cylinderzellen ausgekleideten Schlauch. Solche drüsenähnliche Bildungen finden sich auch verzweigt. An manchen Stellen lässt sich sogar eine knäuelförmige Verschlingung derselben erkennen. Bald ist der tiefste Theil der Epithelerweichung solide und nur der obere hohl, bald ist das entgegengesetzte der Fall. Wo die erweichten Massen keinen Ausweg nach der Oberfläche haben, scheint es zur Cystenbildung in den tieferen Schichten zu kommen.

Zahlreiche Becherzellen finden sich sowohl in den tiefen Epithellagen als auch in den Einsenkungen.

Das Tarsusgewebe zeigt, soweit es in dem exstirpirten Stück vorhanden ist, nichts besonderes."

Fall 3. Am 12. Februar 1895 wurde ein 82 jähriger Herr aus Süddeutschland aufgenommen. Er war dort am 16. September 1893 auf dem rechten Auge am Star operirt worden, am 2. Februar 1894 am Nachstar; danach trat Erblindung ein durch innere Vereiterung, so dass die Entfernung des Augapfels erörtert wurde. Das linke Auge leidet seit $1^1/_2$ Jahren an Thränen, wurde mit Sublimatumschlägen behandelt und ist jetzt blind durch Star.

Rechts besteht Cyclitis mit Amaurose. Links reifer Star mit Thränen und Bindehautcatarrh.

M. H.! Wenn ich einen solchen Fall in Behandlung bekomme, wo einem erfahrenen Wundarzt die Staroperation eines Auges missglückt ist, so frage ich mich immer, woran lag das und wie kannst du das bei dem zweiten Auge vermeiden?

Hier war die Sache klar. Der Probeverband[1] wurde 15 Stunden lang

[1] In allen verdächtigen Fällen lasse ich den Probeverband über Nacht liegen; wenn es irgend geht, 24 Stunden.

Digitized by Google

dem linken Auge angelegt; dass Leinwandläppchen, das ich hier, um besser zu sehen, immer unter die Verbandwatte auf das Auge lege, zeigte einen grüngelben Eiterfleck. Deshalb wurde sofort zur galvanokaustischen Verödung der beiden Thränencanälchen geschritten, danach kühle Chlorumschläge (3 mal täglich) und Einträufelungen von Zinklösung (3 mal täglich) regelmässig angewendet.

Am 5. März ist das Läppchen des Probeverbandes frei von Eiter, deshalb am 6. März präparatorische Iridectomie nach ober, unter Cocaïn, normal. — Am 26. März Ausziehung des Stars, der, nach dem mitgebrachten Exemplar aus dem anderen Auge und nach dem Alter des Kranken, sowie der bräunlichen Beschaffenheit der Linsentrübung, sehr gross zu erwarten. Deshalb Schnitt am Hornhautumfange von $^2/_5$, die Linse kommt schlüpfend und vollständig und misst 9×5 mm. Heilung reizlos. Am 1. Mai 1895 S mit $+ 10$ D $= ^1/_6$ für die Ferne; nachdem am 2. October 1895 eine Discission gemacht worden, war am 4. November 1895 mit $+$ D S $\geqq ^1/_2$, d. h. soviel man von dem gesunden Auge eines 82jährigen verlangen kann. In der That waren die optischen Verhältnisse ganz vollkommen geworden.

April 1897 starb der hochbetagte Herr an Wassersucht. —

Nachtrag. Ein 74jähriger kommt aus Russland mit Schrumpfung des rechten Augapfels nach Star-Schnitt, beiderseits altem Trachom und Thränenschlaucheiterung. Pinselung mit Arg. nitr., Zubrennen der Thränenpunkte, präparatorische Iridectomie, Extraction links. Klassische Heilung. — Solche Fälle habe ich wiederholt gehabt.

---

8) **Ueber hereditäre Sehnervenatrophie**, von Dr. Velhagen, Augenarzt in Chemnitz. (Deutsche med. Wochenschr. 1896. Nr. 52.)

Leber war der Erste, der diese Affection im Jahre 1871 im Arch. f. Ophth. als selbstständige Krankheit charakterisirte. Sie betrifft immer mehrere Mitglieder derselben Familie, wie Geschwister und Verwandte weiteren Grades und zwar regelmässig im jugendlichen Alter zwischen 13 und 28 Jahren. Das männliche Geschlecht wird öfter betroffen. Eine directe Vererbung ist nur einmal beschrieben worden. Die Symptome ähneln denen der Neuritis retrobulbaris: Plötzliches Sinken der Sehkraft, welche im Verlauf der nächsten Tage und Wochen noch mehr abnimmt. Nach 1 bis 2 Monaten, im Gegensatz zu der gewöhnlichen Atrophie, meist Stillstand des Processes, ja späterhin sogar vielfach Besserung. Regelmässiges Vorkommen centraler Scotome, Freibleiben des peripherischen Gesichtsfeldes für Weiss, oft auch für Farben. Es werden immer beide Augen nach einander ergriffen. Ophthalmoskopisch zunächst Trübung der Papillengrenzen, selbst leichte Neuroretinitis. Später deutliche weisse oder bläulich weisse Verfärbung der macularen Papillenhälfte. Im weiteren Verlauf Entfärbung der ganzen Papille ohne weitere Verschlechterung der S. Diese Verfärbung der ganzen Sehnervenscheibe ist jedoch von anderen Beobachtern nicht bestätigt, auch die beiden Fälle, die Verf. beobachtet hat und hier beschreibt, sprechen dagegen. Es handelt sich um zwei Söhne von Eltern, welche nach ihrem Beruf zu urtheilen, keine schlechte Sehkraft haben können. Beide Söhne waren sonst gesund, Syphilis, Alkohol- und Tabaksmissbrauch nicht nachzuweisen. Der eine Sohn erkrankte mit 19 Jahren. Die Sehkraft blieb $1^1/_2$ Jahr auf demselben Stand stehen, um sich dann wieder wenigstens so weit zu heben, dass Pat. seinem Beruf als Eisendreher nachgehen konnte. Im Lauf der letzten

Jahre ist keine Veränderung mehr eingetreten. Ophthalmoskopisch beiderseits macularwärts abgeblasste Papillen noch mit einem leichten Schein von Roth Netzhautarterien geschlängelt und sehr eng. L centrales Scotom von 10°. Durchmesser für Weiss und Farben. Peripherie für Weiss und Blau frei, Roth und Grün fehlt, R das ganze Gesichtsfeld für Weiss frei, Grün fehlt, dazu centrales Scotom von 20° Durchmesser relativ für Blau, absolut für Roth. R S — 2,0 D = $^{2}/_{20}$, L — 1,0 D = $^{2}/_{60}$. — Der andere Sohn erkrankte mit 25 Jahren. Die Sehkraft nahm im Verlauf der ersten 4 Monate stetig ab. Seitdem keine Veränderung mehr. R Fp: $2^{1}/_{2}$ m, L Fp: 4 m. Ophthalmoskopisch beiderseits macularwärts stark verfärbte Papillen. Arterien zweifellos verengt. R centrales Scotom für Weiss, Blau, Roth von 20° Durchmesser bei freier Peripherie, Grün fehlt. L ähnlich, nur ausserdem schwache Grünempfindung. — Ein dritter Sohn, welcher seinen Beruf im 20. Lebensjahre wegen Sehschwäche aufgeben musste, konnte nicht untersucht werden, leidet jedoch den Angaben seiner Brüder zufolge an derselben Affection. — Verf. glaubt in diesen Fällen eine allgemeine neuropathische Belastung auf hereditärer Grundlage annehmen zu müssen und erklärt sich das ausschliessliche Erkranken der macularen Sehnervenfasern mit Hilfe der Edinger'schen Functionstheorie, nach welcher jede Function des Nerven als eine Schädigung im weiteren Sinn für den Nerven anzusehen ist. Für die congenital schwach angelegten Fasern neuropathisch Belasteter ist die in hervorragender Weise in Anspruch genommene Function der macularen Fasern nach der Ansicht des Verf.'s als „Ueberfunction" anzusehen.

Ancke.

---

9) **Ueber semiotische Bedeutung der Pupillenstörungen**, von Dr. med. Karl Baas, Privatdocent in Freiburg i./Br. (Abhandlungen aus dem Gebiete der Augenheilk. von Prof. Vossius. Halle 1896. Bd. I. Heft 3.)

Nach Besprechung der normalen Pupillenverhältnisse, der entsprechenden anatomischen Reflexbahnen an der Hand eines Schemas, der physiologischen Vorgänge, z. B. Verengerung mit zunehmendem Alter, Abhängigkeit von Refraction, Grösse und Farbe des Auges u. s. w. folgt die nicht nur für den Specialisten, sondern vielmehr für den praktischen Arzt berechnete kurze Darstellung unserer jetzigen Kenntnisse über die einschlägigen pathologischen Verhältnisse, die wir hier nur kurz andeuten können. Bei Verdacht einer Vergiftung muss bei weiter Pupille an Belladonna oder Strychnin, bei enger an Morphin, Muscarin, auch Nicotin gedacht werden. Wichtig ist die Beobachtung der Pupille während der Chloroformnarcose; zu Beginn Reizung des Dilatationscentrums, daher weitere Pupille, später Lähmung des Sympathicus, dann Reizung des Oculomotorius-, speciell Sphincterkernes, daher enge Pupille; letztere soll in jedem Stadium auf Lichteinfall reagiren; in diesem Stadium soll die Narcose erhalten werden; wird die Pupille wieder weiter, die Lichtreaction schwächer, so besteht Gefahr für den Patienten. Die Einwirkung der Mydriatica und Miotica ist bekannt. Ferner wird die Pupille weiter in Folge Reizung des spinalen Dilatationscentrums durch schmerzhafte Eindrücke, starke sensorische Reizung, z. B. des Acusticus, durch psychische Einflüsse, Kohlensäureüberladung des Blutes, plötzliche Anämie und Aehnliches. Unter den Erkrankungen bewirken bei denen des optischen Systems alle Entzündungen des Augeninnern mit Hyperämie der Iris und Exsudation Pupillenverengerung (spastische Miosis), nur das Glaucom Erweiterung mit erloschener Reaction (paralytische Mydriasis). Uncomplicirte Erkrankung des centripetalen Abschnittes des optischen Reflexbogens bewirkt bei gewöhn-

Digitized by Google

licher Belichtung beider Augen niemals Pupillenungleichheit, dagegen kann durch gesonderte Belichtung angebliche Erblindung eines Auges entweder bestätigt oder als Simulation erwiesen werden. Pupillenweite bds. mit fehlender Reaction auf Licht bei bds. bestehendem Sehvermögen, dagegen mit vorhandener Mitbewegung bei Accommodation und Convergenz, mit Erweiterung auf sensible, sensorische und psychische Reizung lassen Functionsunfähigkeit der Meynert'schen Fasern, welche Tractus mit Sphincterkern verbinden, diagnosticiren. Umgekehrt normale Weite und Reaction bei bestehender Amaurose deuten entweder auf das Vorhandensein besonderer „Pupillarfasern“ hin oder lassen die Krankheitsursache jenseits der primären Opticusganglien localisiren (Gratiolet'sche Sehstrahlung bis psycho-optisches Rindenfeld); letzteres ist auch anzunehmen, wenn die sog. hemianopische Pupillarreaction von Wernicke nachzuweisen ist. Innerhalb des centrifugalen Theiles des Reflexbogens kommen Störungen auf doppelte Weise zu Stande durch Reizung oder Lähmung des Oculomotorius bez. Sympathicus, und dementsprechend giebt es eine spastische Miosis und Mydriasis und eine paralytische Mydriasis und Miosis. Spastische Miosis kann hervorgerufen werden durch Reizung des Oculomotorius durch intraoculare Entzündungen und Geschwülste, Orbitalerkrankungen, beginnende Meningitis, Encephalitis, Hämorrhagien in die Gehirnhäute und das Gehirn selbst, Tumoren am Oculomotoriusstamm oder Sphincterkern; bei progressivem Krankheitsverlaufe folgt dann die Lähmung des Oculomotorius, Mydriasis, nach. Spastische Mydriasis, wobei die auf den Oculomotorius zurückführenden Reactionen, wenn auch abgeschwächt, vorhanden sind, während die auf sensible, sensorische und psychische Reize eintretenden Erweiterungen herabgemindert sind, bezw. fehlen, wird durch wesentlich mannigfaltigere Ursachen bewerkstelligt, was bei dem viel complicirteren Verlaufe des Sympathicus und seinen Verbindungen leicht verständlich ist. Sie wird hervorgerufen durch psychische Erkrankungen, Manie, Melancholie, progressive Paralyse (mit Anisocorie), spastische Hemicranie, Epilepsie, beginnende Myelitis, Spinalirritation (event. Vorläuferin von Tabes), Rückenmarksgeschwülste, Keuchhusten, Dyspnoë der Phthisiker (Kohlensäureanhäufung), Darm- und Unterleibsleiden, Bleikolik, Wehen, Wurmreiz, wenn einseitig, auch durch Tumoren am Halse, vergrösserte Schilddrüse, Lymphdrüsen, Aneurysmen. Paralytische Mydriasis kann eintreten durch Glaucom, Contusio bulbi, Oculomotoriuslähmung, deren Localisation abhängt von anderen Begleit-, bez. Lähmungssymptomen. Bei in Heilung ausgehenden Oculomotoriuslähmungen wird manchmal Hippus[1] beobachtet, d. h. sprungweises Enger- und Weiterwerden der Pupille. Allein vorhandene Mydriasis, event. mit Accommodationslähmung, besonders einseitig, weist auf Lues hin. Die paralytische Miosis ist keine maximale Enge, indem auf Belichtung u. dgl. noch Verengerung eintritt; hingegen ist die auf schmerzhafte Reize eintretende Erweiterung erloschen, während bei Abhaltung eines Lichtreizes Erweiterung eintreten kann bis zur Erreichung der Ruhelage. Dieselbe kann eintreten durch alle Veränderungen, welche die Iris von der Bahn oder dem Centrum der Pupillenerweiterung trennen, bei Verletzungen des Halsmarkes, Apoplexien, Tumoren, Myelitis mit destructivem Ausgange (vorher Mydriasis durch Reizung), Erkrankung der Vorderhörner, Poliomyelitis anterior acuta. Vielfach sind auch andere Lähmungserscheinungen des Sympathicus vorhanden, leichte Ptosis, tiefere Lage des Bulbus, Störungen des Gefässtonus. Die paralytische Miosis spielt auch eine grosse Rolle bei der Tabes dorsalis, doch ist in diagnostischer Beziehung ausschlaggebend erst eine gleichzeitig vorhandene

[1] Hippus ist bei Hippocr. und Galen das Augen-Zittern! H.

Digitized by Google

reflectorische Pupillenstarre. Die Miosis kann in seltenen Fällen auch fehlen, andererseits trotz Amaurose vorhanden sein; bei intercurrenten heftigen Schmerzanfällen kann die Pupille auch weiter werden. Die spinale Miosis ist durch den gleichen Vorgang hervorgerufen, wie die Hinterstrangsclerose, durch Veränderung der Spinalganglien, während die reflectorische Starre auf Degeneration im Oculomotoriuskern zurückzuführen ist. Bei progressiver Paralyse werden gleiche Störungen beobachtet. Die Pupillen können auf beiden Seiten ungleich sein, von ungleichmässiger und eckiger Form. Neuburger.

---

10) The clinical diagnosis of vascular lesion in the ponto-bulbar region, with illustrative cases, by Joseph Collins, M. D., New York. (Med. Record. 1896. 16. May.)

Trotzdem in der Brücke und im verlängerten Marke die verschiedensten sensoriellen und motorischen Bahnen nebeneinanderliegen und sich durchkreuzen und dazu noch der Ursprung der meisten Gehirnnerven in diesem Gebiete liegt, so sind wir doch im Stande, eine Störung in demselben mit grösserer Genauigkeit zu localisiren als in manch anderem, anatomisch weniger verwickeltem Theile des Nervensystems. Circulationsunterbrechungen, als da sind Hämorrhagie, Embolie oder Thrombose, sind in diesem Gebiete nicht häufig, wenn sie aber auftreten, gewöhnlich in kurzer Zeit tödtlich. Deshalb sind die drei vom Verf. mitgetheilten Fälle, welche wieder mehr oder weniger zur Heilung gelangten, ungewöhnlich und auch in diagnostischer Beziehung interessant. Wir können hier nur die Hauptzüge der ausführlich mitgetheilten Krankengeschichten anführen. 39jähr. Handelsmann, verheirathet, vor 16 Jahren syphilitische Infection mit Hautausschlägen u. s. w., nur locale Behandlung. Die jetzige Störung begann plötzlich ohne Vorboten irgend welcher Art nach einer etwas reichlichen Mahlzeit des sonst mässigen Mannes. Die Hauptsymptome waren plötzlicher, starker Schwindel und Schwächegefühl in der linken Körperhälfte, gleichseitige Diplopie in Folge Lähmung des l. Externus, Dysarthrie, Dysphagie, als Reizsymptom beständiges Zwinkern des l. Unterlides und des umgebenden Gesichtstheiles, gekreuzte Hemianalgesie und Thermo-Anästhesie an den Extremitäten r., am Kopfe l., Schwäche des unteren Theiles des l. Facialis, atactische Parese der r. Körperhälfte, mehr im Arme als im Fusse, Parese des l. Rectus superior und Analgesie der l. Hornhaut, unsteter Gang mit der Neigung nach links zu fallen, Schwierigkeiten der raschen physikalischen Orientirung, Verringerung des Gehörs links. Der plötzliche Beginn, die syphilitische Anamnese sprechen für eine nicht ausgedehnte Blutung, da grössere Blutungen meist tödtlich enden; sonst findet sich am Herzen und den Gefässen nichts Abnormes. Der Herd ist anzunehmen im mittleren Drittel des hinteren oder vielmehr dorsalen Theiles der Brücke, in der sog. Substantia reticularis an der der Analgesie der Extremitäten entgegengesetzten und auf der gleichen Seite wie die Facialisstörung, also links. Es sind auch Schleifenfasern getroffen wie die atactische Parese zeigt, sowie Kernzellen oder Wurzelfasern des 6., 7. und 8. Gehirnnerven. Die Gleichgewichtsstörungen und die Tendenz, nach links zu fallen, können auch erklärt werden durch Betroffensein des intrapontalen Theiles des letzteren (8.) Nerven, oder vielmehr des Theiles, der seine Impulse vom Kleinhirn empfängt. Das Freisein des motorischen Trigeminusgebietes zeigt, dass der Herd sich wenig seitwärts ausgedehnt hat. Derselbe liegt wohl unter dem Punkte, wo die auf- und absteigende Trigeminuswurzel sich vereinigt, dorsalwärts der Pyramiden,

Digitized by Google

da die motorische Bahn frei ist, besitzt jedoch in dorsoventraler Richtung einige Ausdehnung, da die Schleife, wie erwähnt, betheiligt ist, ebenso in cephalo-caudaler Richtung, da der 6., 8. und möglicher Weise auch 9. Gehirnnerv ergriffen ist, erstreckt sich aber nicht weit nach vorn, da der 3. frei ist, lateralwärts bis zum 7. und medial bis zum 8. Nerven. Verf. erwähnt ähnliche Fälle aus der Literatur mit Autopsiebefund. In seinem Falle konnte der Pat. nach Jahresfrist wieder arbeiten, wenn auch in ziemlich beschränktem Maasse. — Der zweite Fall betrifft einen 32jähr., ledigen, bis dahin angeblich gesunden Mann, einen mässigen Trinker; zu sexuellen Excessen geneigt und starker Raucher. Hier bestanden im Gegensatz mehrere Wochen dauernde prämonitorische Symptome, Zucken der rechten Gesichtshälfte, allmählich zunehmende Dysarthrie, dann Lähmung der r. Gesichtsseite einschliesslich des Orbicularis oculi, eine gewisse Schwäche der l. Körperhälfte. Bis auf leichte nervöse Erregbarkeit verschwanden alle Symptome wieder. Einige Monate später erneuter, plötzlich beginnender Anfall von Dysarthrie mit näselnder Sprache, Dysphagie, Schwäche der l. Körperseite, leichte Hemiplegie, Lähmung der l. Gesichtshälfte. Einige Zeit später keine Störung des Hautsinnes, Hemiparese l., gesteigte Sehnenreflexe derselben Seite, leichte Unbeweglichkeit der Zunge, Anästhesie der Fauces, Tonsillen und des Pharynx, Unfähigkeit zu pfeifen, Tachycardie, theilweise Paralyse des Arytenoideus, unvollkommene Innervation des Cricothyreoideus, unfreiwilliges Lachen und uncontrolirbares Grinsen, leichte Atrophie der Zungen- und l. Extremitätenmusculatur. Allgemeine bulbäre Symptome, vasomotorische Störungen, Zittern der Hände, Gürtelgefühl um die Lippen, Nervosität, Amyosthenie u. s. w. Trotz Fehlens einer allgemeinen Diathese spricht der allmähliche Beginn, die Schwere des ersten Anfalls, welcher in wenigen Stunden seinen Höhepunkt erreichte, dann die allmähliche Besserung, dann der zweite Anfall, obwohl er ein anderes Gefäss betraf, für eine Thrombose, und gegen Hämorrhagie; gegen Embolie spricht die Intactheit des Herzens. Die erwähnten Symptome einerseits, andererseits das Fehlen solcher von Seiten des 3., 4., 5., 6. und 8. Gehirnnerven, von Hautsinn-, Muskelsinn- und Gleichgewichtsstörungen sprechen gegen eine Läsion der Brücke, lassen vielmehr den Herd in der Medulla oblongata vermuthen. Da sowohl der 9., 10. und 12. Gehirnnerv, als auch die Pyramidenbahnen betroffen sind, an der Stelle jedoch, wo diese Gebiete beisammenliegen, letztere noch nicht gekreuzt sind, so ist der Herd anzunehmen an der rechten Seite der Medulla vom Kern des 9. Gehirnnerven, unmittelbar unter dem Facialiskern bis zur Kreuzung der motorischen Bahn sich erstreckend, also hauptsächlich in ventro-dorsaler Richtung, wenig in lateraler, da sensorische Störungen, Ataxie und Incoordination fehlen. Das unmotivirte Lachen und Weinen beruht auf Störung der Reflexbahnen. Nach 2 Jahren kann Pat. unter leichter Besserung der Symptome bei ziemlich gutem Allgemeinbefinden sich seinen Unterhalt durch leichte Beschäftigung erwerben. Als thrombosirte Arterie ist die rechte Spinalis anterior anzunehmen, welche unmittelbar nach der Cerebellaris posterior inferior aus der Vertebralis entspringt, wobei zu bemerken ist, dass die Arterie auf der rechten Seite enger ist als auf der linken. Gegen Bulbärparalyse, welche ja ähnliche Symptome zeigt, spricht der Verlauf, vor Allem die Besserung der Symptome. — Der dritte Fall betrifft einen 31jähr., bisher gesunden Maler; die Symptome traten plötzlich während acuter infectiöser Erkrankung ein, während einer Pneumonie, und bestanden hauptsächlich in Schluck-, Phonations- und Articulationsbeschwerden, Regurgitation von Flüssigkeit durch die Nase, und Associationsstörungen der sonst nicht geschwächten Musculatur. Als beschädigt sind also anzunehmen, da Zeichen peripherer Erkrankung fehlen, der Kern des

Digitized by Google

Glossopharyngeus und Vagus (Hypoglossusstörungen verschwanden bald wieder) und die Pyramidenbahn. Ob es sich hier um eine acute Poliomyelitis bulbi, analog der Poliomyelitis anterior, gehandelt hat, wie sie bei acuten Infectionskrankheiten vorkommt, oder um Thrombose oder um Blutung, lässt sich nicht sicher entscheiden. Die Symptome bestehen seit 2 Jahren unverändert.

Neuburger.

Journal-Uebersicht.

I. v. Graefe's Archiv f. Ophthalmologie. XLII. 2.

1) **Einiges über Fremdkörperriesenzellen im Auge,** von Prof. Dr. A. Wagenmann in Jena.

In einem Auge mit Residuen schwerer plastischer Entzündung und einer gelben, höckerigen Masse in der vorderen Kammer fand Verf. neben Cholestearinkrystallen Riesenzellen. Er nimmt an, dass die Cholestearinkrystalle die Gewebswucherung mit Riesenzellen hervorgerufen haben, und dass das Cholestearin aus Hämorrhagien hervorgegangen ist. Die Riesenzellen sind aus endotheloiden, und diese aus lymphoiden Zellen entstanden, man findet alle möglichen Uebergänge zwischen diesen drei Zellenarten. Wahrscheinlich haben die Cholestearinkrystalle einen Reiz ausgeübt, welcher zur Auswanderung von Leucocyten aus den Gefässen führte, und diese Leucocyten wandelten sich in angegebener Weise zu Riesenzellen um. Die mikroskopische Untersuchung spricht nicht dafür, dass die lymphoiden Zellen gewucherte fixe Gewebszellen sind. Die Riesenzellen liegen vielfach den Cholestearinkrystallen oder den nach Auflösung derselben (durch Alkohol) entstandenen Gewebslücken an, nicht selten auch enthalten die Riesenzellen in ihrem Inneren Spalten, welche früher offenbar von Cholestearin ausgefüllt waren. Ferner fanden sich Riesenzellen mit Blutkörperchen und mit Kalkdrusen — also ebenfalls Fremdkörperriesenzellen.

Die Entstehung des Cholestearins aus Hämorrhagien konnte auch in anderen Fällen nachgewiesen werden.

Einzeln waren die Riesenzellen pigmenthaltig. Es ist zweifelhaft, ob sie aus Pigmentepithel hervorgegangen, oder ob Pigment in Riesenzellen eingewandert war, welche ihren Ursprung aus lymphoiden Zellen genommen hatten.

Riesenzellen, welche zu der Resorption von Linsenmassen in Beziehung standen, waren nicht zahlreich. Die Zellen nehmen die Linsenmassen in sich auf und verdauen sie gewissermaassen, man findet Linsenfragmente verschiedenster Form innerhalb der Zellen. In einem Falle von spontaner Resorption einer harten, z. Th. verkalkten Cataract schienen sich Protoplasmafortsätze der Riesenzellen zwischen die Fasern einzuschieben und auf diesem Wege eine Auflösung der Linse zu bewirken. Selbst glashäutige Substanz widersteht ihnen nicht. Sie resorbiren dieselbe und führen auch zur Perforation der Linsenkapsel.

Riesenzellen fanden sich nur bei plastischen Entzündungen, wurden aber bei eitrigen Processen stets vermisst.

---

2) **Anatomische Untersuchung eines Falles von Ophthalmia sympathica,** von Dr. W. Zimmermann, Augenarzt in Stuttgart. (Aus dem Laboratorium der Jenaer Augenklinik.)

In einem Falle von traumatischer Iridocyclitis mit nachfolgender sympathischer Ophthalmie wurde der Bulbus enucleïrt. Etwa 24 Stunden nach der

Digitized by Google

Enucleation erkrankte der Pat. und starb 2 Tage später an eitriger Meningitis. Die anatomische Untersuchung ergab, dass das Gewebe der Orbita, aus welcher der Bulbus entfernt war, keine Spur von entzündlichen Veränderungen zeigte.

In dem verletzten Auge fanden sich fast überall Kokken, welche theils frei im Gewebe lagen, theils von grossen Zellen aufgenommen waren. In grösserer Menge lagerten sie in dem entzündlich infiltrirten episcleralen Gewebe bis zum hinteren Pole hin. Im Sehnerven waren sie in kleinerer Zahl in der Umgebung der Centralgefässe und deren Verästelungen vorhanden. Wahrscheinlich sind die Scheiden dieser Gefässe von grosser Bedeutung bei der Aufnahme von Mikroorganismen aus dem Glaskörper. In den Scheiden des Opticus, von dem übrigens nur ein kleines Stück zur Verfügung stand, waren keine Kokken nachweisbar.

In dem secundär erkrankten Auge fanden sich dieselben Kokken, welche in dem sympathisirenden Auge vorhanden waren. Sie konnten aber nur in entzündlich infiltrirten Partien der Scheidenräume der Centralgefässe bis zur Lamina cribrosa hin nachgewiesen werden, fehlten dagegen in den nicht veränderten Abschnitten der Scheidenräume und im Stamme des Opticus selbst. Der Bulbus selbst enthielt nur vereinzelte Kokken in den hintersten Schichten der Aderhaut.

Abgesehen davon, dass die sympathische Ophthalmia mindestens 3 Wochen vor Beginn der Meningitis ausbrach, kann auch nach dem anatomischen Befunde nicht angenommen werden, dass die Entzündung des zweiten Auges durch die Meningitis bedingt war.

Verf. nimmt an, dass die Kokken wahrscheinlich aus dem Glaskörper des verletzten Auges durch die Hüllen der Centralgefässe in die Intervaginalräume und von dort in das sympathisirte Auge gelangt sind.

Meningitis nach der Enucleation nicht eitriger Bulbi ohne Entzündung der Orbitalgebilde ist auch sonst schon beobachtet worden.

---

3) **Experimentelle Untersuchung über die Spontanperforationen an der Sclero-Cornealgrenze nach Einführung aseptischer Stoffe in die vordere Kammer**, von Dr. F. Salzer, früh. Assist. der Univ.-Augenklinik in Heidelberg.

Um Spontanperforation hervorzurufen, ist erforderlich, dass eine bestimmte, nicht zu geringe Menge der verschiedenen Pulver in die vordere Kammer gelangt, andernfalls geht die Entzündung zurück und die Pulver heilen ein. Da bei den Injectionen durch Sclera und Iriswurzel, wie Leber sie verrichtete, stets Substanz in den Glaskörper gelangt, was vermieden werden sollte, und da es ausserdem wünschenswerth ist, dass die Substanzen nicht unter starkem Druck in den Kammerwinkel gepresst werden, so verfuhr Verf. derart, dass er Indigo und Tusche mit Eiweiss mischte, dasselbe durch Kochen coagulirte und feine Scheiben dieser Masse durch einen Lanzenschnitt in die vordere Kammer brachte. Bei diesen Versuchen trat weder Erweichung noch gar Spontanperforation ein. Die statt Eiweiss benutzte 20proc. Gelatine bewirkte für sich allein nur leichte Entzündung mit Auswanderung von Leucocyten, aber keineswegs Erweichung und Perforation. Dagegen riefen Gelatine-Pulvergemische (Tusche, Indigo, Indigotin, Bariumsulfat, Staphylokokkenextract, reiner Kohlenstoff) schon nach 10 Stunden Spontanperforation hervor.

Bei der Perforation handelt es sich nicht um eitrige Einschmelzung der Gewebe. Die Leucocyten können manchmal fast gänzlich fehlen, und die Erweichung beginnt mitunter nicht von innen her, wo der Entzündungsreiz wirkt, sondern von aussen her in der Conjunctiva und den oberflächlichen Schichten der

Digitized by Google

Hornhaut. Hier kann es zu beträchtlichen Flüssigkeits-Ansammlungen kommen, welche die Gestalt einer Blase annehmen.

Nach Leber liefern die Leucocyten in der vorderen Kammer ein gewebserweichendes Ferment, welches dem Filtrationsstrome längs der perforirenden Gefässe folgend seine Wirkung entfaltet. Diese Erklärung reicht nicht für alle Fälle aus, denn der Grad des Erweichungsprocesses steht nicht immer im Verhältnisse zu der Menge der vorhandenen Leucocyten. Jedes Mal aber, wenn eins der Pulver der Iris dicht anliegt, tritt eine entzündliche Hyperämie auf, die perforirenden Ciliargefässe sind dicht mit rothen Blutkörperchen vollgestopft, und daran schliesst sich ein Oedem im Gebiete dieser Gefässe. Während Leber annimmt, dass das Kammerwasser in das erweichte Gewebe eindringt, lässt Verf. die Oedemflüssigkeit aus den Gefässen entstehen. Dass die Wandungen derselben nicht intact sind, geht aus den regelmässig vorhandenen parenchymatösen Blutungen in der Umgebung der Gefässe hervor. Immerhin mag das Kammerwasser gelegentlich eine gewisse Rolle spielen.

Wahrscheinlich wirken die in Eiweiss suspendirten Pulver deshalb nicht perforirend, weil sie nicht wie bei wässeriger Suspension oder Vertheilung in Gelatine der Iriswurzel aufliegen.

Durch die Perforation wird stets eine gewisse Menge der eingedrungenen schädlichen Substanzen aus dem Auge entfernt. Der Vorgang ist daher vielleicht als eine Art von Selbstheilungsprocess anzusehen.

---

4) Arbeiten aus dem Gebiete der Accommodationslehre. II. Ueber das Vorkommen partieller Ciliarmuskelcontraction zum Ausgleiche von Linsenastigmatismus, von Prof. Dr. Carl Hess, I. Assist. an der Univ.-Augenklinik in Leipzig.

Für die von verschiedenen Autoren behaupteten partiellen Contractionen des Ciliarmuskels zum Ausgleiche von Hornhautastigmatismus sind Beweise bisher nicht erbracht worden. Die mitgetheilten Versuche, welche als Beweise dienen sollen, leiden an verschiedenen Fehlerquellen. Die Verengerung der Lidspalte ist nicht beachtet worden, die Sehobjecte wurden unzweckmässig gewählt, es fehlt die Angabe, ob z. B. die Becker'sche Strahlentafel bei ruhendem oder bewegtem Auge beobachtet wurde. Bei ruhendem Auge ist es kaum möglich, die ganze Strahlenfigur zu übersehen, und bei bewegtem Auge sind Aenderungen der Accommodation möglich. Ferner ist stillschweigend angenommen, dass ein gewähltes Sehobject nur bei scharfer Einstellung deutlich erscheint, während thatsächlich bei einem gewissen dioptrischen Fehler noch nicht merklich undeutlich gesehen wird. Die Lesbarkeit einer Schrift ist kein Beweis für die genaue Einstellung des Auges auf dieselbe.

Die Astigmatiker accommodiren nicht auf eine der Brennlinien, sondern auf den interfocalen Kreis, d. h. auf diejenige Stelle, an welcher der Querschnitt der astigmatischen Strahlenbündel ein Kreis ist. Hier ist der dioptrische Fehler bei der Betrachtung aller Theile des Objects am kleinsten, hier sind die Zerstreuungsbilder kreisförmig und daher die Verzerrungen der Objecte am geringsten, endlich liegt der Brennkreis dem Auge näher, als die entferntere der beiden Brennlinien, und es findet daher eine Accommodation statt, mit welcher eine Verengerung der Pupille verbunden ist, welche die Zerstreuungskreise verkleinert.

Wird eine Snellen'sche Tafel mit Hülfe einer Camera photographirt, vor dessen Objectiv ein Cylinderglas gesetzt ist, so erscheinen, wie eine beigegebene

Abbildung deutlich zeigt, die Buchstaben am schärfsten bei Einstellung auf den Brennkreis, dessen Lage durch Rechnung leicht zu finden ist. Durch die photographische Aufnahme lässt sich ebenfalls in sinnfälliger Weise der Einfluss von Blenden auf die Deutlichkeit der Bilder darstellen. Diese Versuche demonstriren die Bedeutung der Verengerung der Lidspalte und der Pupille für das schärfere Sehen der Astigmatiker.

Wird mit dem Hering'schen Spiegelhoploskop dem einen Auge eine feine Druckschrift und dem andern ein feines Fadenkreuz sichtbar gemacht, so erscheinen beide nur bei gleichem Abstande deutlich. Die Fäden werden schon bei einer Refractionsdifferenz von $^1/_8$—$^1/_{10}$ D undeutlich. Machte Verf. das eine Auge durch Vorsetzen eines Cylinderglases von 1—2 D astigmatisch, so wurde die Schrift zunächst unleserlich, aber bald wieder leserlich. Durch Ermittelung des Abstandes, in dem nun das Fadenkreuz deutlich erschien, liess sich das Maass der aufgewandten Accommodation bestimmen. Bekanntlich accommodiren beide Augen immer gleichmässig. Eine Reihe von Versuchen zeigte übereinstimmend, dass stets auf den Brennkreis eingestellt wurde, um möglichst deutlich zu sehen.

Auch bei zwei Patienten mit Astigmatismus wurde der Nachweis geführt, dass sie bei Einstellung auf den Brennkreis am schärfsten sahen.

Der alte Satz, dass Astigmatiker die Gegenstände verzerrt sehen, ist nur mit Einschränkungen richtig. Wo eine Accommodation auf den Brennkreis stattfinden kann, erscheinen die Objecte mehr oder minder undeutlich, aber nicht verzerrt, und nur wo diese Accommodation unmöglich ist, tritt die Verzerrung ein, so bei Personen mit As. myop., wenn sie in die Ferne sehen, und bei älteren Leuten mit As. hyp., wenn sie so nahe Gegenstände fixiren, dass die Accommodation für die Einstellung auf den Brennkreis nicht ausreicht.

Um möglichst günstige Bedingungen für das Auftreten einer partiellen Contraction des Ciliarmuskels zu schaffen, construirte Verf. einen besonderen Apparat. Zwei Halter, von denen der eine einen horizontalen, der andere einen verticalen Coconfaden trägt, werden beweglich auf einem Schlitten angebracht, so dass ihr Abstand beliebig verändert werden kann. Vor dem Schlitten befindet sich eine Kopfstütze, um eine ruhige Stellung des beobachtenden Auges zu sichern. Bei entsprechendem Abstande der Halter vom Auge sieht der Beobachter ein feines Fadenkreuz, dessen Schenkel scheinbar in einer Ebene liegen. Werden die Coconfäden von einander entfernt, so erscheint der eine, auf welchen nicht accommodirt wird, mehr und mehr undeutlich. Bei einer partiellen Contraction des Ciliarmuskels müssten innerhalb gewisser Grenzen beide Schenkel des Fadenkreuzes scharf gesehen werden können. Zahlreiche verschieden variirte Versuche, welche näher mitgetheilt werden, ergaben aber ohne Ausnahme so enge Grenzen, innerhalb deren beide Schenkel gleich deutlich erschienen, dass von einer nennenswerthen partiellen Contraction des Ciliarmuskels nicht die Rede sein kann.

---

5) **Experimentelle und anatomische Untersuchungen über die Festigkeit der Opticusnarben nach Resection und Resection verbunden mit Cauterisation, nebst Bemerkungen über den Transport geformter Elemente in den Bahnen des Sehnerven,** von Dr. W. Zimmermann, Augenarzt in Stuttgart, bisher I. Assist. an der Jenaer Augenklinik. (Aus dem Laboratorium der Jenaer Augenklinik.)

Verf. unternahm an Kaninchen eine Nachprüfung der bekannten Versuche von Deutschmann und Velhagen: Resection des Sehnerven und Injection

Digitized by Google

von chinesischer Tusche oder Berliner Blau in den Glaskörper bei lebenden Thieren oder unmittelbar nach Eintritt des Todes — Resection des Sehnerven und Injection von Tusche in den Subduralraum des Schädels — Injection von Berliner Blau in den Glaskörper und unmittelbar darauf Resection des Sehnerven, u. A.

Nach der Resection bildet sich an dem peripheren Ende des Opticus eine Narbe, welche aus kernreichem Bindegewebe besteht, an dessen Bildung sich anscheinend Episclera, Sclera und Opticusscheiden betheiligen. Die Narbe hebt sich anfangs wenig von der Umgebung ab, stellt aber schon nach 3—4 Wochen ein deutlich abgrenzbares Gewebe dar. Ein neugebildeter Strang zwischen den beiden Opticusenden, wie ihn Deutschmann beschreibt, wurde nicht beobachtet. Der Abstand der beiden Enden entsprach der Länge des resecirten Stückes.

Tusche wirkt im Glaskörper stärker Entzündung erregend als Berliner Blau. Nach diesen Injectionen durchdrangen die an Zellen gebundenen Farbstoffpartikelchen niemals die Narbe des bulbären Sehnervenstückes. Nach Injection in den Subduralraum des Schädels findet sich wohl noch einzeln von Zellen aufgenommener Farbstoff nach aussen von der Narbe des centralen Opticusstückes, aber nur in nächster Umgebung. Ein Vordringen bis an das periphere Stück wurde nie gesehen.

Wird das periphere Opticusende cauterisirt (Wagenmann), so bildet sich eine besonders resistente, vorzugsweise aus der Lederhaut hervorgegangene Narbe. Von derselben ziehen bindegewebige Ausläufer in's Orbitalgewebe, doch kam niemals ein Verbindungsstrang (Deutschmann) zur Beobachtung. Das Verhalten der Farbstoffe wich kaum von dem bei einfachen Resectionen beobachteten ab.

Wird der Sehnerv ohne Resection nur durchschnitten, so lagern sich die beiden Enden eng an einander. Zwischen denselben bildet sich ein derbes Narbengewebe, dessen Fasern rechtwinklig zum Stamm des Sehnerven verlaufen. Ein Durchwandern der Farbstoffe durch diese Narbe findet nicht statt.

Eine Reihe von Farbstoff-Injectionen, welche bei unverletztem Opticus in den Glaskörper, den Tenon'schen Raum und den Subduralraum ausgeführt wurden, ergaben zunächst, dass Berliner Blau und Tusche, auch wenn sie vollkommen steril eingebracht werden, eine stark Entzündung erregende Wirkung auf die Gewebe ausüben. Tusche kann eine aseptische Gewebsnekrose des Glaskörpers hervorrufen. Vom Glaskörper aus wandern die Farbstoffe entlang den Scheiden der Centralgefässe zum Stamme des Opticus und können von hier an Zellen gebunden ausserhalb der Duralscheide gelangen. Sie können aber auch, den im interstitiellen Gewebe verlaufenden feinen Verzweigungen der Centralgefässe folgend, direct in den Zwischenscheidenraum und von hier wieder in den Stamm des Opticus eintreten.

Die Farbstoff-Elemente gelangen nicht durch präexistirende Gewebsspalten in den Opticus, doch scheinen derartige Spalten längs den die Sclera perforirenden Gefässen und Nerven zu bestehen und eine Communication zwischen dem Innern des Bulbus und dem Tenon'schen Raume herzustellen.

Der in den Tenon'schen Raum gelangte Farbstoff wird von Zellen aufgenommen und weiter transportirt. Ob hier Lymphspalten vorhanden sind, wird schwerlich durch Injectionsversuche erwiesen werden können, bei denen Zerrung des zarten Gewebes niemals ganz zu vermeiden ist.

Wenn Verf. auch den exacten Beweis nicht zu führen vermag, so ist er doch geneigt, Communicationswege zwischen dem supravaginalen Raume und der Orbita wenigstens im Bereiche der Centralgefässe anzunehmen. Er machte an der Leiche die Exenteratio orbitae und injicirte Berliner-Blaulösung in den Zwischenscheidenraum, in dem sich der Farbstoff z. Th. scharf begrenzt bei der

Digitized by Google

Untersuchung wiederfand, nur weiter gegen den Bulbus hin „machte es den Eindruck, als ob er auf natürlichem Wege in die Duralscheide eingedrungen sei, da sonstige Gewebszerreissungen nicht zu sehen waren“.

Bei Kaninchen gelangt in den Subduralraum des Schädels injicirte Flüssigkeit schon bei leichtem Drucke in den Subarachnoidealraum des Bulbus.

Am Schlusse hebt Verf. nochmals hervor, dass gekörnte Farbstoff-Elemente reizend auf die Gewebe wirken und sehr rasch von ausgewanderten Zellen aufgenommen und weiter transportirt werden. Der Transport durch präexistirende Gewebslücken ist bis jetzt nicht nachgewiesen worden. Die Annahme, dass bei der sympathischen Ophthalmie die Mikroorganismen sich in gleicher Weise wie die Farbstoffe verbreiten, ist heute noch nicht ohne Weiteres gerechtfertigt.

---

6) **Ueber Keratitis parenchymatosa.** Klinische Untersuchungen von Dr. Eugen v. Hippel, Privatdoc. und I. Assist. an der Universitäts-Augenklinik zu Heidelberg.

Aus der umfangreichen Arbeit, in welcher die verschiedenen streitigen Fragen eingehend erörtert werden, können die gewonnenen Resultate an der Hand der vom Verf. selbst gegebenen Zusammenstellung hier nur kurz mitgetheilt werden.

Man darf mit einer gewissen Wahrscheinlichkeit annehmen, dass die Keratitis parenchymatosa stets Theilerscheinung, bezw. Folge einer Erkrankung des Uvealtractus ist. Lues hereditaria spielt in der Aetiologie die wichtigste Rolle, deren Bedeutung je nach der örtlichen Verbreitung der Syphilis schwanken mag. Als alleinige Ursache kann Syphilis nicht angesehen werden. Häufig fehlt jeder Anhaltspunkt für das Bestehen von Syphilis, Kerat. parench. kommt bei Thieren vor, welche nach unseren heutigen Kenntnissen gegen Syphilis immun sind, Erkrankungen der Uvea können eine andere Aetiologie als Syphilis haben, und endlich erkranken auch Personen höheren Alters ohne erworbene Syphilis an Kerat. parench.

Da in einer Reihe von Fällen Anzeichen von Syphilis vollständig fehlen, dagegen Tuberculose anderer Organe und der Augen selbst anatomisch nachgewiesen werden kann, so darf man mit einer gewissen Wahrscheinlichkeit annehmen, dass die Kerat. parench. unter Umständen Symptom einer milde verlaufenden Tuberculose des Auges ist.

Die bei Kerat. parench. vorkommenden Gelenk-Erkrankungen beruhen in vielen Fällen, wie ex juvantibus geschlossen werden darf, zweifellos auf Syphilis, doch muss die Möglichkeit zugegeben werden, dass sie einzeln tuberculöser Natur sind.

Hutchinson'sche Zähne fehlen häufig und sind zudem nicht ohne Einschränkung pathognomonisch für Syphilis. Für die begleitende Schwerhörigkeit, welche vielfach als Symptom hereditärer Lues angesehen wird, hat diese Aetiologie nur dann Geltung, wenn es sich um acute Labyrinthaffectionen und schmerzlose Ohreiterungen kleiner Kinder handelt.

Ein strenge Scheidung zwischen typischer und nicht typischer Kerat. parench. ist klinisch unmöglich, und die Hutchinson'sche Lehre, dass die typische Form stets auf Syphilis beruht, unhaltbar. Beschläge der Cornea und Synechien kommen bei der wahrscheinlich syphilitischen und der wahrscheinlich tuberculösen Form vor. Bei beiden Formen finden sich die nach Ablauf der Entzündung zurückbleibenden charakteristischen Gefässe der tieferen Hornhautschichten,[1]

[1] Ist unrichtig. H.

Digitized by Google

dieselben werden aber auch bei zweifellos bestehender Syphilis vermisst. Dasselbe gilt für die Retino-chorioiditis aequatorialis.

Knötchen in der Iris, Kammerwinkel und Hornhaut scheinen bei Tuberculose häufiger vorzukommen, werden aber auch bei Syphilis beobachtet und haben daher keine unbedingte diagnostische Bedeutung. Vielleicht entwickelt sich unter Umständen bei Lues Tuberculose.

Recidive sind ziemlich häufig, bei den Fällen des Verf.'s 17%.

Was die Behandlung leistet, ist um so schwerer zu beurtheilen, als die meisten Fälle auch spontan heilen. Keine Therapie vermag die Erkrankung des zweiten Auges zu verhüten. Die antisyphilitische Behandlung ist in erster Linie von Bedeutung, subconjunctivale Injectionen nützen schwerlich und können höchstens die Allgemeinbehandlung unterstützen. Einzeln scheint bei nicht nachweisbarer Syphilis Natr. salicyl. günstig zu wirken. Paracentese und Iridectomie sind nach den bisherigen Erfahrungen ohne wesentlichen Werth, soweit die eigentliche Erkrankung und nicht etwa anderweitige Indicationen, wie Synechien und centrale Leucome, in Frage kommen.

Bemerkenswerth ist ein von Leber mitgetheilter Fall, welcher durch Excision einer umschriebenen, randständigen, progressiven Trübung rasch zur Heilung gebracht wurde. Scheer.

II. Archiv für Augenheilkunde. Bd. XXXII. Heft 3.

15) **Die Tuberculose der Hornhaut,** von Dr. Ludwig Bach. (Aus der Universitäts-Augenklinik Würzburg.)

Bach unterscheidet eine primäre und eine secundäre Hornhauttuberculose. Letztere ist häufiger und geht ihr meist Aderhauttuberculose voraus. Es können Tuberkelknötchen vom Ligament. pectinat. in's Hornhautgewebe hineinwuchern oder Toxine der Tuberkelbacillen durch Diffusion in die Hornhaut hier das Bild der parenchymatösen oder der sclerosirenden Keratitis hervorrufen. Experimentell gelang Bach die Erzeugung der tuberculösen Hornhautentzündung durch Impfung von Reinculturen. Iritis ist nicht immer vorhanden. Zerfall der Knötchen kann eintreten besonders im Centrum der Hornhaut. Secundär kann auch die Tuberculose der Bindehaut auf die Hornhaut übergreifen.

---

16) **Ueber Hornhautveränderungen beim Neuroëpithelioma (Glioma) retinae,** von Dr. Hugo Wintersteiner, Assistent an der I. Augenklinik in Wien.

Diese werden von Wintersteiner eingetheilt 1. in Veränderungen in Folge der intraocularen Drucksteigerung während des sog. Stadium glaucomatosum; 2. in entzündliche, insbesondere ulceröse Processe; 3. in Veränderungen der Cornea in Folge der Betheiligung an der Geschwulstbildung; 4. zufällige Befunde.

Ad 1. Vergrösserung der Cornea, Zerreissungen der Membr. Bowmanni und Descemeti.

Ad 2. Trübungen, Geschwüre, welche nach Perforation zu vollständiger Zerstörung der Hornhaut führen.

Ad 3. Hineinwuchern der Geschwulstzellen in das Hornhautgewebe, zwischen M. Descemet. und Subst. propr. in die Subst. propr. und in das Epithel.

Ad 4. Zufällige Befunde bei Neuroëpithelioma retinae sind cystische Hohlräume in der Cornea und Blutungen in die Cornea; Mikrophthalmus und Staphylom.

Digitized by Google

17) **Ueber die Beziehungen zwischen Orientirungsstörungen und ein- und doppelseitiger Hemianopsie**, von Dr. A. Peters, Privatdocenten der Augenheilkunde in Bonn.

Während man bisher annahm, dass die Orientirungsstörungen ebenso wie die Hemianopsie durch Läsion der Hinterhauptslappen-Rinde oder Marklager veranlasst würden, deducirt Peters auf Grund eines mehrere Jahre beobachteten und zur Section gekommenen Falles, dass die Orientirungsstörungen durch Zerstörung von Associationsfasern, ausgehend von den Hinterhauptslappen in die mittleren bezw. vorderen Gehirnpartien, zu Stande kommen. A priori müssten auch ebensolche Störungen ohne Hemianopsie vorkommen.

---

18) **Ein Fall von „Retinitis circinata"**, von Joseph Weltert, poliklin. Assistent. (Mittheilungen aus der ophthalmologischen Klinik des Herrn Prof. Schiess-Gemuseus in Basel.)

Weltert veröffentlicht die Krankengeschichte eines 12jährigen Mädchens und zieht aus derselben den Schluss, dass die Retinitis circinata nicht nur bei alten Leuten, sondern auch bei jugendlichen Individuen vorkommen kann; ferner scheine die Choroidea bei der Krankheit eine hervorragende Rolle zu spielen, und es scheinen Mittel, welche die Resorption anregen (Inunctionscuren) einen günstigen Einfluss auf die Besserung des Sehvermögens auszuüben.

---

19) **Ein Beitrag zur Lehre von der epidemischen Hemeralopie**, von Dr. med. N. Schtschepotjew in Kiew.

Verf. glaubt, dass die epidemische Hemeralopie durch besondere Zeit- und Ortsverhältnisse bedingt sei, weil sie 1. fast ausschliesslich im Frühjahr und Sommer auftritt und 2. besonders in Niederungen etc. vorkommt. Es scheint ihm daher aus Analogiegründen, dass der Genius epidemicus ein Miasma sei. Unter den Symptomen erwähnt Verf. Herabsetzung der S für Weiss und Farben auch bei voller Tagesbeleuchtung. Die Störungen würden wahrscheinlich durch Veränderungen vasomotorischen Charakters hervorgerufen. Gegenüber Simulanten macht Verf. auf ein diagnostisches Hülfsmittel aufmerksam, nämlich das Ausbleiben des Zwinkerns bei ganz schwacher Beleuchtung und plötzlicher Annäherung eines Gegenstandes. Therapeutisch hätten sich gekochte Leber, Leberthran, Chinin, Antipyrin und heisse Fussbäder als wirksam erwiesen. In einem Falle habe er plötzliches Verschwinden der Hemeralopie unter dem Einflusse eines plötzlichen Schreckens beobachtet.

---

20) **Ueber Verletzungen des Auges.** (II. Theil.) Von Dr. Hillemans, Assistenzarzt am Nederl. Gasthuis voor ooglijders, Utrecht.

I. Casuistische Mittheilungen.

1. Vulnus bulbi perforans mit Corpus alienum in nervo optico. Bei der Enucleation wegen drohender sympathischer Entzündung stiess die Scheere auf einen harten Gegenstand im Sehnerven. Es war der Steinsplitter. Verf. spricht sich gegen die Deutschmann'sche Theorie aus, weil nach einer ohne Eröffnung des Bulbus erfolgten Sehnervenverletzung noch niemals sympathische Affection beobachtet worden ist.

2. Bemerkenswerther Fall von Zündhütchenverletzung. Trotz Verweilens eines Zündhütchenstückes im Fundus oculi war die Sehschärfe normal bis auf ein kleines Scotom an der Stelle, wo der Fremdkörper sass. Niederschlag von

ized by Google

gelöstem Kupfer auf der vorderen Linsenkapsel, verschleppt vom Lymphstrom und beim Durchgang von der hinteren zur vorderen Kammer auf der Linsenkapsel festgehalten.

II. Ueber Augenverletzungen und Augenschutz in den Steinbrüchen, mit besonderer Berücksichtigung der Schutzbrillenfrage. Sehr bemerkenswerthe Mittheilungen, zu kurzem Referat nicht geeignet, weshalb auf das Original verwiesen werden muss.

---

21) **Vergleichende Untersuchungen über verschiedene, mit Leucocytose verbundene, therapeutische Eingriffe bei dem Staphylokokkengeschwür der Hornhaut**, von Dr. med. Otto v. Sicherer, Privatdocent und Assistent der königl. Univers.-Augenklinik in München. (Aus dem bakteriologischen Laboratorium des hygienischen Institutes in München.)

Eine sorgfältige, die Literatur in umfangreicher Weise berücksichtigende Arbeit, deren Schlussergebniss Verf. in folgenden Sätzen zusammenfasst:

1. Der günstige Einfluss, welchen subconjunctivale Injectionen, sowie die gelbe Salbe auf ulcerative Hornhautprocesse ausüben, beruht im Wesentlichen auf der durch diese Substanzen hervorgerufenen Leucocytose.

2. Unter den zu subconjunctivalen Injectionen verwendeten Lösungen verdient die Kochsalzlösung ($2\,^0/_0$) den Vorzug.

3. Hinsichtlich der Einfachheit der Application, wie bezüglich des therapeutischen Erfolges, ist der Occlusioverband mit gelber Quecksilbersalbe mit eventueller Combination mit Cauterisation den anderen Verfahren vorzuziehen.

---

22) **Ueber Veränderungen der Netzhaut bei Infectionskrankheiten**, von Dr. W. N. Dolganoff, St. Petersburg. (Aus der Akademischen Augenklinik des Prof. Bellarminoff.)

Nach einer Reihe von subcutanen Injectionen einer Bouilloncultur des Staphylococcus pyogenes aureus bei einem Kaninchen und einem Hunde fand Verf. Veränderungen der Netzhaut und des Sehnerven, die sich folgendermaassen zusammenfassen lassen:

1. Der Sehnerv ist mit weissen Blutkörperchen imbibirt, was auf beginnende Wucherung seines Bindegewebs-Stromes hinweist.

2. Die Gefässe der Netzhaut sind afficirt, was sich durch Bildung von Vacuolen in den Endothelialzellen und von Pfropfen, die die Gefässe ganz oder theilweise verstopfen, äussert; einige Reactionen (Gieson) weisen auf die hyaline Natur dieser Pfropfen hin.

3. Oedem fast aller Schichten der Netzhaut.

4. Degeneration (albuminöse und ödematöse) der Ganglienzellen.

5. Zwischen den Bündeln der Nervenfasern lagern sich eiweisshaltiges Exsudat und besondere homogene Massen ab, die ihrem Verhalten zu den Reactionen von Gieson nach der Amyloid-Substanz ähnlich sind.

6. Zerfall der Elemente der Schicht der Stäbchen und Zapfen in Folge Zusammendrückens derselben von einem Entzündungsexsudat.

7. Bildung von eiweisshaltigen Exsudaten zwischen der Chorioidea und Retina und im Glaskörper.

8. Vergrösserung der Anzahl der Fasern im Glaskörper und unbedeutende Imbibirung seines hinteren Theiles mit lymphoiden Elementen.

Digitized by Google

23) Ein Fall von cavernösem Angiom in der Tiefe der Augenhöhle. Entfernt mit Erhaltung des Augapfels, von Hermann Knapp.

Der Tumor wurde während der Aethernarkose im inneren oberen Augenwinkel deutlich gefühlt. Verticalschnitt der Bindehaut längs des Sehnenansatzes des Rectus internus; Tenotomie des R. internus, Ligatur zur späteren Vorlagerung; Auslösen des Tumors aus seinen Verbindungen mit einer auf's Blatt gekrümmten Scheere. Endgültige Sehschärfe (+ 6 D) = $^{20}/_{200}$. Knapp giebt eine genaue Beschreibung der Geschwulst mit Abbildungen, bespricht das Vorkommen, die Erscheinungen und die Behandlung und befürwortet warm die Explorativ-Operation bei zweifelhafter Diagnose.

---

24) Anatomischer Beitrag zur Genese der angeborenen Colobome des Bulbus, von Dr. med. Ludwig Bach, Privatdocent und I. Assistent an der Univ.-Augenklinik Würzburg. (Aus der Univ.-Augenklinik Würzburg.)

Bach untersuchte die Augen eines Kaninchenfötus, welche in ihren verschiedenen Abschnitten Colobombildung aufwiesen. Es fehlten jegliche Entzündungserscheinungen sowohl in den entsprechenden Augenabschnitten und im übrigen Bulbus, als auch im Gehirn und seinen Häuten. Bach fand beiderseits Verdünnung der Hornhäute in den unteren Partien, was bisher nicht beobachtet wurde. Bezüglich der Regenbogenhaut erwies sich als besonders auffallend die Beobachtung, dass, soweit in der unteren Hälfte die Regenbogenhaut vorhanden war, ihre flächenhafte Ausbreitung viel beträchtlicher sich erwies, als oben, wo nur mehr ein Stumpf vorhanden war. Weiterhin war die Regenbogenhaut auch an solchen Bulbusabschnitten wohlausgebildet, wo von einer Bildung des Corpus ciliare und der Choroidea keine Rede war, was für die Entstehung der Regenbogenhaut von Wichtigkeit ist; die an beiden Augen noch vorhandene Pupillarmembran erlitt an Abschnitten, wo ein Defect der Iris bestand, keine Unterbrechung.

Die Glaskörperentwickelung war vollständig ausgeblieben.

An beiden Augen zog vom Sehnerv zum hinteren Linsenpol ein gefässhaltiger Zapfen embryonalen Bindegewebes, das sich an der hinteren Linsenfläche fächerförmig ausbreitete und an seiner Insertionsstelle zu Veränderungen des Linsengefüges Veranlassung gab.

Von Interesse ist auch der Gewebsstrang, welcher von der verdickten Linsenkapsel ungefähr in der Aequatorgegend abzweigt und zum Ciliarkörper zieht. An Stellen, wo der Ciliarkörper fehlt, inserirt derselbe an der Corneoscleralgrenze. — Die Zonula Zinnii war noch unausgebildet.

Bach schliesst sich der Hess'schen Auffassung von der Entstehung der angeborenen Colobome an, der den Gefässen bei dem Zustandekommen des Colobomes nur eine untergeordnete Rolle zuerkennt (im Gegensatz zu Manz). Das wesentliche Moment ist eine Verschiebung der Differenzirungsgrenzen in dem (mesodermalen) Bildungsgewebe zu Ungunsten des Glaskörpers.

---

25) Historische Bemerkungen zur Anatomie der Ora serrata retinae, von Dr. E. Berger in Paris.

---

26) Ein Fall von einseitiger reflectorischer Pupillenstarre, von Dr. L. Caspar, Augenarzt in Mülheim a. Rh.

Bei einem 38 Jahre alten Lehrer, der Missbrauch von Bier und Tabak für sein Leiden verantwortlich macht, findet sich linksseitige reflectorische Pupillenstarre,

Digitized by Google

d. h. die linke Pupille reagirt weder direct noch consensuell auf Lichteinfall; auf Accommodation und Convergenz dagegen reagirt sie. Die rechte Pupille reagirt dagegen auf Lichteinfall, wenn auch consensuell weniger ausgiebig und träger, als bei directer Beleuchtung; auf Accommodation und Convergenz ist rechts die Reaction sogar geringer (3 mm), als links (2 mm).

Verf. nimmt an, dass irgend ein pathologischer Vorgang nicht nur dasjenige Bündel beeinträchtigt hat, welches vom Sphincterkern direct centrifugal zieht, sondern auch den Sphincterkern selbst beeinträchtigt hat.

---

27) **Ueber Adenom des Ciliarkörpers als Ursache von Glaucom**, von Dr. Ed. Pergens, Brüssel. (Aus dem Institut ophtalmique du Brabant in Brüssel.)

Bei einem 56 Jahre alten Manne trat angeblich nach Eindringen eines kleinen Eisensplitters in's rechte Auge Entzündung desselben ein. Der Verbleib des Fremdkörpers war zweifelhaft. Nach ca. 3 Jahren acutes Glaucom; Iridectomie; trotzdem Fortdauer der entzündlichen Anfälle und Rückgang der Sehschärfe. Pilocarpin- und Eserinbehandlung, erneute Iridectomie ohne Erfolg; ebenso wenig Besserung nach Sclerotomie, Quecksilber-Einreibungen, Calomel per os. Auf Wunsch des Pat. wegen heftiger Schmerzen Enucleation. Linkes Auge intact.

Es fand sich ein Tumor, 0,75 mm lang, 0,25 mm breit und 0,25 mm dick, im Corpus ciliare. Mikroskopisch zeigt der Tumor schlauchförmigen Charakter, ähnlich dem Endosarcom und Adenom. Es ist eine gelatinöse Masse in den Schläuchen, die Wände bestehen aus Epithelzellen ähnlich dem Epithelium der Ciliarregion. Pergens hält den Tumor für die Ursache des Glaucoms.

---

28) **Ueber das Sarcom der Iris**, von Dr. F. Werther, Militärarzt in Warschau (Russland). (Aus dem Laboratorium des Warschauer ophthalmologischen Instituts.)

Werther giebt eine tabellarische Uebersicht der vom Jahre 1882 bis zum Jahre 1893 publicirten Fälle von Iris-Sarcom; veröffentlicht die Krankengesichten zweier neuer Fälle von Iris-Sarcom und giebt den pathologisch-anatomischen und mikroskopischen Befund. Als einzig richtige Therapie empfiehlt er die Enucleation, im Gegensatz zu Anderen, z. B. Fuchs, welche zunächst der Iridectomie das Wort reden. Stiel.

Ergänzungsheft.

Festschrift zur Feier des 25jährigen Docenten-Jubiläums Herrn k. k. o. ö. Universitäts-Professors Dr. J. Schnabel in Wien, gewidmet von seinen Schülern.

1) **Beitrag zur Kenntniss der spontanen Bindegewebsbildung in Netzhaut und Glaskörper (Retinitis proliferans Manz), nebst einem Nebenblick auf die Aetiologie des hämorrhagischen Glaucoms**, von Dr. O. Purtscher, Augenarzt in Klagenfurt.

Verf. stellt der Veröffentlichung von vier neuen Fällen eine Zusammenfassung der grundlegenden Arbeiten und des bisher veröffentlichten Materials von Neubildung bindegewebiger Membranen in Glaskörper und Netzhaut voran.

Die Augenerkrankung wurde meist doppelseitig beobachtet. Der Eintritt der Sehstörung war meist ein allmählicher, doch in einer grossen Zahl von Fällen ein plötzlicher.

Bei dem Spiegelbefunde wurden häufig Glaskörper- und Netzhautblutungen gefunden, ferner Glaskörpertrübungen, die zu Beginn des Leidens typisch diffus sind.

Regelmässig waren retinitische Veränderungen vorhanden, ebenso constant wurde die innige Beziehung der Papille und des Gefässverlaufs in der Netzhaut zur Anordnung und Ausbreitung der Bindegewebsformationen festgestellt. Die Aderhaut war wenig betheiligt.

Im anatomischen Befunde wird ebenfalls die geringe Betheiligung der Aderhaut betont, dagegen war der Glaskörper stets hochgradig degenerirt.

In der Netzhaut zeigten die inneren Schichten die stärksten Veränderungen. Alle Untersucher fanden eine starke Wucherung des Bindegewebsgerüstes der Netzhaut, und deren Innenseite aufgelagert ein neu gebildetes Gewebe, welches innige Beziehungen zur Netzhaut zeigte. Endlich fanden sich in allen Fällen Gefässveränderungen.

In nahezu sämmtlichen bisher beschriebenen Fällen waren Blutungen mit im Spiele.

Purtscher folgert Alles zusammenfassend, dass es zweifelhaft ist, ob die Retinitis proliferans Manz ein Krankheitsbild sui generis darstellt oder ob sie nicht vielmehr das Ausgangsstadium verschiedener Krankheitsprocesse ist.

Seiner Auffassung nach lassen sich zwei Formen aufstellen:

1. Eine Bindegewebsbildung in der Netzhaut und im Glaskörper, die aus stattgehabten traumatischen oder spontanen Blutergüssen in das Augeninnere entstanden ist, deren Aufsaugung durch bis jetzt nicht näher erforschte Bedingungen erschwert wird. Es handelt sich dabei um directe Umwandlungsproducte der Blutungen oder um Producte einer reactiven Netzhautentzündung.

2. Eine Bindegewebswucherung der Netzhaut, als Folge einer eigenthümlichen Gefässerkrankung, als Product einer vermittelnden Retinitis im Sinne von Manz. Blutergüsse treten auch hierbei in der Regel auf, sind aber nur begleitendes Symptom. Nur für diese zweite Form wäre der Name Retinitis proliferans als zutreffend beizubehalten.

---

2) **Physikalische Studien über Augendruck und Augenspannung,** von Dr. R. Gruber, Assistent an der I. Wiener Augenklinik.

Gruber zieht aus seinen Studien folgende Schlüsse:

Die Oberflächenspannung ist eine Function der elastischen Beschaffenheit der Wandung und des intraocularen Drucks.

Bei jeder Aenderung des intraocularen Drucks entwickelt sich ausser der elastischen Spannung der Gesammtwandung ein sehr complicirtes, sich verschiebendes elastisches Verhalten jeder einzelnen concentrischen Wandungsschichte.

Bei einer gewissen Höhe des inneren Ueberdrucks muss eine Ausdehnung der Gesammtwandung, beim Sinken desselben unter ein gewisses Maass eine Zusammenziehung erfolgen.

Die Spannung der Wandung ist bei gleichem Druck von derem Elasticitätswerthe abhängig.

---

3) **Die pathologisch-anatomischen Veränderungen der Retina bei perniciöser Anämie,** von Dr. M. Bondi, Demonstrator an der I. Universitäts-Augenklinik in Wien.

Verf. veröffentlicht die anatomischen Befunde an 6 Augen von 4 Personen, die an perniciöser Anämie gestorben waren, und beschreibt im Anschluss an das Material der Literatur die Netzhautveränderungen bei dieser Erkrankung.

Digitized by Google

In jedem Falle finden sich Blutungen in der Netzhaut, welche am häufigsten die Nervenfaserschicht und äussere reticuläre Schicht betreffen, doch sich in allen Schichten finden können. Stets findet sich auch varicöse Hypertrophie und ganglionöse Degeneration der marklosen Nervenfasern der Nervenfaserschicht. In der Mehrzahl der Fälle sind die Gefässe mittleren und kleineren Calibers in den Gefässwandungen erkrankt.

Eine Entzündung des Sehnervenkopfes sowie der Netzhaut konnte Verf. in keinem Falle finden.

---

4) **Experimentelle Untersuchungen über die Veränderungen in den inneren Augenhäuten nach kleinen Verletzungen**, von Docent Dr. J. Herrenheiser in Prag.

Zur Erforschung des Faserverlaufs in den Sehbahnen legte Verf. bei Kaninchen kleine Verletzungen der Netzhaut durch Nadelstich oder Glühschlinge an. Die dabei erhaltenen Augenspiegelbefunde liessen sich nach den gesetzten Veränderungen in drei Gruppen theilen.

Bei der ersten Gruppe traten acutes Oedem und Blutungen in der Umgebung der verletzten Partie auf. Als Ausgang ergab sich ein weisser, sehniger Streifen von Pigment umsäumt.

Bei der zweiten Gruppe trat zu diesen Veränderungen Verfärbung und Schwellung der Papillenhälfte der betroffenen Seite hinzu.

In einer dritten Reihe von Fällen spielten sich pathologische Vorgänge in grösseren Netzhautbezirken ab. Sie bestanden in der Bildung von ganz kleinen runden gelblich-weissen Flecken. Gleichzeitig trat stets Degeneration der Optici ein, die sich aber nur in einem Theile der Fälle ophthalmoskopisch zeigte. In anderen Fällen kam es zu ausgedehnten Atrophien der Netzhaut, die von starken Pigmentanhäufungen begleitet war.

Verf. schliesst aus den Resultaten, dass jede Verletzung der Netzhaut und Aderhaut eine dauernde Schädigung derselben bedeutet, deren weitere Folgezustände unberechenbar sind.

---

5) **Lidrandcysten**, von Dr. H. Wintersteiner, Assistenten an der I. Augenklinik in Wien.

Nach Wintersteiner's Untersuchungen nehmen die Lidrandcysten ihren Ursprung aus den Moll'schen modificirten Schweissdrüsen. Es geht dies aus der Lage der Cysten vor dem Tarsus, ihrer Auskleidung und ihrem Inhalt, einer klaren farb- und geruchlosen Flüssigkeit, die schwefelsauren Kalk enthält, hervor.

Der Prädilectionssitz der Retentionscysten im inneren Augenwinkel erklärt sich damit, dass die hier grösseren Moll'schen Drüsen durch das stärker angesammelte Secret, Schmutz, dort leichter verstopft werden, und aus der Compression durch den M. orbicularis, die hier stark auf die Drüsen einwirkt.

---

6) **Anatomische Untersuchungen einer Vaccine-Erkrankung des Lides**, von Dr. R. Fröhlich.

Es ergaben sich Veränderungen, die sich anatomisch von anderen Entzündungsprocessen nicht unterschieden.

Digitized by Google

7) Zur Pathologie der Embolie der Netzhautschlagader, von Dr. Camill Hirsch, I. Assistent der Klinik. (Aus der k. k. Univ.-Augenklinik in Prag.)

Fälle, in denen trotz Verschlusses der Centralarterie der papillomaculare Bezirk erhalten blieb bei Erblindung der übrigen Netzhaut führten zur Annahme von Gefässen, die aus dem Ciliargefässsystem ihren gesonderten Ursprung nehmen. Als Negativ dazu veröffentlicht Verf. einen Fall von Embolie einer solchen „cilioretinalen" Arterie, in welchem das papillomaculare Netzhautdreieck erblindete, während die übrige Netzhaut erhalten blieb.

Es folgen 2 Fälle von isolirter Embolie der Art. temporalis superior. Auffallend war hier der geringe Gesichtsfelddefect und die völlige Erhaltung der centralen Sehschärfe. Verf. folgert zunächst, dass sich der Bezirk der Netzhaut, dessen Ernährung der Art. temp. sup. obliegt, nicht mit der Ausbreitung dieses Gefässes deckt, sondern kleiner ist. Der Gesichtsfeldausfall erreichte ferner weder den Fixationspunkt noch den blinden Fleck, welche beide von sehtüchtigen Gesichtsfeldteilen umschlossen waren, es blieb also der in die betreffende Netzhauthälfte fallende Teil des papillomacularen Dreiecks erhalten. Ein weiterer Fall von Embolie des unteren Hauptastes der Centralarterie beweist das Gleiche von der unteren Netzhauthälfte.

In allen angeführten Fällen blieb demnach das papillomaculare Dreieck als selbstständiges von der Ernährungshauptader der betreffenden Netzhauthälfte unabhängiges Ernährungsgebiet ausgespart, trotzdem typische „cilioretinale" Gefässe nicht vorhanden waren. Dieses Netzhautgebiet wird demnach in der Regel von besonderen aus dem Stamme der Centralarterie kommenden Aestchen versorgt.

Ergänzend angeschlossen ist ein Fall Mauthner's, in welchem bei multipler Embolie die obere Nasalarterie allein frei blieb und bei erhaltener centraler Sehschärfe im Gesichtsfeld ausser dem oberen inneren Netzhautquadranten noch die Fovea centralis und ein zwischen dieser und der Papille liegender Teil sich intact fand. Es war also trotz des Absterbens der ganzen lateralen Netzhauthälfte eine keilförmige Partie zwischen beiden lateralen Netzhautquadranten erhalten.

Verf. schliesst, dass 3 ihrer Blutversorgung nach gesonderte Bezirke in der Retina vorhanden sind.

1. Das Gebiet des oberen Hauptastes, 2. das Gebiet des unteren Hauptastes, 3. das Gebiet der keinen Arterien im papillomacularen Netzhautdreieck.

Die Grenzgebiete dieser Bezirke werden von den benachbarten Arterien gemeinsam gespeist, woraus sich die unterempfindlichen Grenzzonen des Gesichtsfeldes bei Ast-Embolien erklären.

Die Macula wird in der Regel von besonderen kleinen Arterien versorgt, dazu von Zweigchen des oberen und unteren Hauptastes.

Im Anschluss an die dies begründenden Auseinandersetzungen teilt Verf. einen Fall von Embolie der Centralarterie mit normalen Gesichtsfeldgrenzen und centralem Scotom mit.

In diesem Falle reducirte sich die ursprünglich vollkommene Erblindung nach 2 Stunden auf den dauernden Verlust der Lichtempfindung in den centralen Partien, der in absolutem centralen Scotom zum Ausdruck kam.

Anatomisch fasst Verf. die Erkrankung so auf, dass der Embolus der Centralarterien derart verschoben wurde, dass in alle Netzhautgefässzweige mit

Digitized by Google

Ausnahme der beiden deutlich ausgebildeten Macularzweige das Blut wieder eintreten konnte.

8) Anatomische Untersuchung zweier Fälle von acutem Glaucom, von Docent Dr. A. Elschnig in Wien. Spiro.

III. Beiträge zur Augenheilkunde. 1896. Heft XXII.

1) Die traumatischen Erkrankungen der Macula lutea der Netzhaut, von A. Siegfried. (Aus der Universitäts-Augenklinik in Zürich).

Ausgehend von der Beobachtung Haab's, dass die Macula lutea gegengegenüber Traumen eine geringere Widerstandskraft zeige, als die übrige Retina durchmusterte Verf. das Material Haab's nach Häufigkeit und Art der Macularaffectionen, die rein auf traumatischem Wege entstanden waren. Unter 29437 Pat. fanden sich 80 solcher Fälle oder 0,43 %. Zu berücksichtigen ist dabei, dass eine Reihe von Fällen wegen der Schwierigkeit oder Unmöglichkeit der Untersuchung der Beobachtung entgehen.

Der überwiegende Teil der Macula-Erkrankungen folgte auf Verletzungen mit stumpfer Gewalt. Von 167 solcher Verletzungsfälle zeigten 8 Berlin'sche Trübung der Retina ohne Beteiligung der Macula, 21 Trübung der Retina und Macula. Nur in 5 Fällen blieb eine dauernde Veränderung der Macula zurück. Im Gegensatz zu dieser kurz nach der stumpfen Verletzung beobachteten Gruppe konnte in einer spät zur Beobachtung gelangten zweiten Gruppe von 25 Fällen keine Berlin'sche Trübung mehr gefunden werden, dagegen blieben Veränderungen in der Maculargegend zurück.

Von grossem Einfluss ist die Stärke der Gewalt bei stumpfen Verletzungen.

Bei mässiger Gewalt kann jede Reaction der Netzhaut ausbleiben. Bei stärkerer kann Berlin'sche Trübung der Retina allein eintreten, die meist nach 4 Tagen verschwindet. Oder es tritt Trübung in Netzhaut und Macula ein, die spurlos verschwinden, aber auch leichte Veränderungen zurücklassen kann. In schweren Fällen bleibt Pigmentirung der Macula zurück, eventuell Atrophie der Gegend. Endlich können Blutungen verursacht werden.

In 11 Fällen war Macularerkrankung durch Eintritt eines Fremdkörpers in das Augeninnere verursacht. Sie sind in solchen Fällen, wo der Fremdkörper im Auge bleibt, mit grosser Sicherheit zu erwarten.

Auch Macularerkrankungen bei Orbitaltumoren rechnet Verf. zu den durch Traumen bedingten, da sie durch langsam auf die Rückseite des Augapfels wirkenden Druck entstehen. Es fanden sich 3 Fälle, in denen die Macula verschieden stark ergriffen war.

In 18 Fällen war eine Schädigung des gelben Fleckes durch directes Sonnenlicht hervorgebracht.

Die ophthalmoskopischen Veränderungen verschwinden hierbei bald, doch bleibt meist eine dauernde Herabsetzung des Sehvermögens zurück.

Endlich sind 2 Fälle mitgeteilt, bei denen bei sympathischer Ophthalmie im zweiten Auge eine abgegrenzte Erkrankung der Fovea sichtbar war.

2) Sclerom der Lidbindehaut, von Prof. Th. Ewetzky in Moskau.

Ewetzky untersuchte 2 Präparate, die mit der klinischer Diagnose „Amyloidentartung der Lidbindehaut“ 9—10 Jahre in Müller'scher Flüssigkeit auf-

bewahrt worden waren. Er erhob einen mikroskopischen Befund, dessen Hauptmerkmale eine hyaline Entartung der Bindehaut war, von der die Gefässe und das bindegewebige Gerüst frei blieben. Wegen der Aehnlichkeit des Befundes mit dem bei Sclerom färbte **Ewetzky** nach **Gram**, und es gelang ihm Sclerombacillen nachzuweisen. Ob die Fälle eine selbständige oder secundäre Erscheinung darstellen, wahr nicht mehr zu entscheiden. Bemerkenswerth ist, dass bei dieser Krankheit die Hornhaut nicht leidet und im Gegensatz zu Trachom die Stellung des Lides unverändert bleibt.

3) **Ueber amyloide Bindehautentartung,** von V. Kamocki, ordin. Arzt an dem ophth. Institute in Warschau.

Verf. teilt den genauen mikroskopischen Befund eines Falles von amyloider Bindehautentartung mit und beanstandet auf Grund dieses und früherer Befunde die Annahme von der Identität der hyalinen und amyloiden Entartungsform.

4) **Beitrag zur Therapie des Ulcus serpens,** von Dr. A. Sachsalber, Assistent. d. Univ.-Augenklinik in Graz.

Verf. stellt fest, dass in Fällen von Ulcus serpens, die mit Paracentese oder Kauterisation zur Eröffnung der vorderen Kammer behandelt waren, häufig Secundärglaucom auftrat, das meist einen transitorischen Charakter trug, in Ausnahmefällen aber zur Ectasirung der Cornealnarbe führte.

Die Beobachtung 8 solcher klinischer Fälle, von denen ein Auge zur anatomischen Untersuchung kam, ferner von 2 Fällen, in denen es ihm gelang, am Kaninchenauge ähnliche Verhältnisse zu erzeugen, bringen den Verf. zu dem Schluss, dass während der Aufhebung der Kammer eine Verlegung der Kammerbucht stattfindet und dass dieselbe dann eine entsprechend lange dauernde Drucksteigerung hervorruft. Eine Eröffnung der vorderen Kammer ist daher zu vermeiden; wenn sie notwendig wird, ist der Schnitt im gesunden Gewebe zu führen, wobei baldige Vernarbung und Herstellung der Kammer zu erwarten ist.

5) **Drei Fälle schwerer Hornhautverletzung, geheilt mit Erhaltung des Bulbus und Sehvermögens,** von Prof. Dr. A. Vossius in Giessen.

Vossius beobachtete 3 Fälle, in denen durch schwere Verletzung ein spitzer Lappen aus der Cornea herausgerissen wurde, der noch im Limbus mit der Umgebung zusammenhing. Im ersten Falle gelang die Einheilung des Lappens in den Defect ohne Naht, in den beiden anderen Fällen war eine solche notwendig. Verf. spricht sich dafür aus bei schweren aseptischen Perforationswunden eine Hornhaut- resp. Lederhautsutur zu versuchen und zwar selbst in Fällen, welche früher eine Indikation zur Entfernung des Auges boten.

6) **Eine Instrumentenschale,** von Dr. Franz Vierling, Augenarzt in Mainz.

Heft XXIII.

1) **Drei Fälle von Augenleiden bei Ichtyosis simplex,** von Dr. W. Hübner, Assistenzarzt a. d. Univ.-Augenklinik in Giessen.

Die Fälle, in denen Ichtyosis mit Augenleiden komplicirt ist, sind selten. Verf. verfügt über 3 Fälle, in den sich Schuppenbildung an der Lidhaut, hochgradige Verkürzung und Spannung derselben ohne Narbenbildung zeigte.

Digitized by Google

In 2 Fällen kam es zur Ectropionbildung, im dritten bestand eine langwierige Hornhautentzündung, welche, ehe das Grundübel diagnosticirt war, zu den scrophulösen gerechnet wurde.

2) **Ueber Ophthalmia nodosa. Augenerkrankung durch Raupenhaare**, von Dr. V. Hahnke, Assistent der Klinik. (Aus der Augenklinik des Hrn. Prof. E. Fuchs in Wien.)

Das Krankheitsbild, wie es Verf. auch in einem Falle beobachtete, ist im Wesentlichen durch das Auftreten knötchenförmiger Gebilde in der Conjunctiva, Cornea, auch in der Iris charakterisirt. In der Iris erfolgt die Knötchenentwickelung nach Hahnke's Ansicht auf Grund einer Embolie feinster Kapillaren, da Haare in Irisknötchen nie nachgewiesen werden konnten. Sonst ist sie durch den mechanischen Reiz der Haare, auch mehrfach durch chemischen Reiz erklärt.

3) **Beiträge zur operativen Behandlung der hochgradigen Myopie**, Vortrag, gehalten im Aerzteverein zu Frankfurt a. M., von Dr. Julius Ascher.

4) **Ueber traumatische Nuclearlähmung der Augenmuskeln**, von Dr. Paul Simon. (Aus d. Greifswalder Univ.-Augenklinik).

Simon berichtet über 3 neue Fälle, denen er 12 aus der Literatur zusammengestellten Fällen anfügt.

Die Diagnose einer traumatischen Nuclearlähmung wird durch Ausschliessung eines orbitalen, basalen, fasciculären Sitzes der Lähmungsursache gestellt.

Sie kann gemacht werden, wenn bei Lähmung äusserer vom Oculomotorius versorgter Augenmuskeln die inneren unversehrt sind, und umgekehrt.

Der Sitz kann in der Gegend der Nervenkerne angenommen werden, wenn Diabetes hinzutritt, der auf eine Verletzung im 4. Ventrikel hinweist, wo Diabetes-Centrum und Nervenkerne benachbart liegen. Die Lähmung desselben Nerven auf beiden Seiten spricht ebenfalls für eine nucleare Ursache, da die Fasern eines Nervenpaares nirgends so nahe zusammen liegen, wie die Kerne und bei directem Betroffensein beider Nerven starke Allgemeinerscheinungen auftreten müssen.

Die Prognose erscheint günstig; von 10 weiter beobachteten Fällen wurden 8 geheilt. Die Therapie kann nur symptomatisch sein.

5) **Ein Fall einer Cilie in der Vorderkammer und deren histologische Veränderung**, von Dr. E. Schwarz. (Aus der II. Augenklinik des Hrn. Prof. Dr. Fuchs).

In des Verf. Fall war eine Cilie durch eine Hornhautwunde in die vordere Kammer gelangt, wo sie 8 Jahre liegen blieb ohne Reizung hervorzurufen. Die Cilie zeigte Aufhellung, Aufquellung, Auffaserung, hervorgerufen durch die Alcalescenz des Kammerwassers.

6) **Ein Fall von Tarsitis syphilitica mit sulziger Infiltration der Conjunctiva bulbi**, von Dr. Siegfried Reiner, Operateur der Univ.-Augenklinik in Wien.

Digitized by Google

7) Ueber Augenmuskelstörungen bei der multiplen Sclerose, von Dr. Carl Kunn, Augenarzt in Wien.

Das Augenzittern bei multipler Sclerose tritt in 2 Formen auf. Zunächst als echter Nystagmus, d. h. die Augen zittern rhytmisch, ferner als nystagmusartige Zuckungen, die nur bei gewissen Stellungen des Auges eintreten. Diesen Symptomen, die häufig combinirt auftreten, reiht Verf. ein drittes an, das „Einstellungszittern", welches er in 3 Fällen beobachtete. Es schiessen die Augen, wenn aufmerksam fixirt werden soll, zunächst etwas zu weit nach innen zusammen, dann zu weit über den Fixationspunkt hinaus, endlich stellen sie sich richtig ein. Die Erscheinung spielt sich rasch ab und besteht immer nur aus 2—3 Zuckungen. Verf. fasst dieses Einstellungszittern als wahres Intentionszittern auf, während dies von den beiden anderen Arten des Augenzitterns bei multipler Sclerose nicht sicher gilt.

In 5 Fällen beobachtete Kunn das Entstehen von Strabismus concomitans. Er setzt voraus, dass die functionelle Gleichgewichtslage der Bulbi, in welcher die gelben Flecke symmetrisch eingestellt sind, nicht identisch ist mit der primären Ruhelage der Bulbi und bereits eine Muskelanstrengung bedingt. Bei multipler Sclerose kann die Coordination zu functionellen Zwecken verloren gehen und die Augen in den mechanischen Gleichgewichtszustand verfallen, d. h. es entsteht Strabismus, ebenso wie optische Verhältnisse, welche durch Verlust des binocularen Sehens die functionelle Gleichgewichtslage überflüssig machen, dazu führen. Eine weitere Beobachtung betraf in einem Falle Zittern der Pupille, welches Verf. als Begleitsymptom zitternder Bewegungen des Ciliarmuskels auffasst. Letztere stellen einen Intentionstremor beim Einstellen für die Nähe dar. Die dadurch bedingte Sehstörung verschwand auch nach Atropinisirung des Auges und Gebrauch eines entsprechenden Convexglases.

---

8) Die Electricität bei der Behandlung entzündlicher Augenkrankheiten, von Prof. Dr. A. von Reuss in Wien.

Zur Behandlung der Scleritis verwandte Reuss seit 10 Jahren den galvanischen Strom. Er setzt eine Elektrode direct auf den scleritischen Herd. Nach 12 Sitzungen, die jeden zweiten Tag stattfinden, tritt in der Regel Heilung ein.

Zur Erklärung des Erfolges zieht Verf. die verursachte Gefässerweiterung und die dadurch verstärkte Cirkulation heran. Eine beträchtiiche Abkürzung der Krankheitsdauer sah Reuss in vielen Fällen von Iritis und manchen von Keratitis nach Anwendung von inducirtem Strom eintreten.

Besonders günstig wirkte vor Allem der faradische Strom auf die Linderung von Schmerzen bei Augenentzündungen verschiener Art, auch bei einigen näher beschriebenen Fällen von Subconjunctivitis.

Heft XXIV.

1) Zur Frage der diphtheritischen Bindehautentzündung, von Dr. A. Pichler, klinischer Assistent. (Aus der Augenklinik des Prof. Czermak).

Pichler berichtet über die Fälle von diphtheritischer Bindehautentzündung, die in den letzten Jahren in der Innsbrucker Augenklinik beobachtet wurden. Bei einer Gruppe wurde der Löffler'sche Diphtheriebacillus nachgewiesen, bei einer zweiten wurden nur andere Bakterien gefunden, endlich fanden sich Fälle

Digitized by Google

mit normaler oder wenig veränderter Bindehaut, wo der Löffler'sche Bacillus nachzuweisen war.

Die Serumtherapie ergab keine auffallende Besserung der Resultate. Aus den klinischen Beobachtungen und Thierversuchen schliesst Verf., dass die Löffler'schen Bacillen mit der Conj. diphtheritica in ursächlichem Zusammenhange zu stehen scheinen, dass aber in einzelnen Fällen auch andere Keime deren Rolle spielen können.

---

2) **Bemerkungen zur Casuistik der Thrombose der vena centralis retinae und anatomische Untersuchung eines Falles,** von Dr. S. Türk, I. Assistenzarzt a. d. Univ.-Augenklinik in Zürich.

---

3) **Ein Fall von Verfärbung der Conjunctiva des Bulbus nach einem Trauma,** von Dr. Kiranow. (Aus der Univ.-Augenklinik des Herrn Prof. Dr. E. Fuchs in Wien.)

Durch Ruptur der Sclera gelangte in Kiranow's Fall Uvealpigment unter die Conjunctiva und bewirkte eine eigenartige Färbung der letzteren.

---

4) **Ueber Fixation mit dem gelähmten Auge,** von Dr. Carl Kunn, Augenarzt in Wien. (Aus der k. k. I. medicinischen Klinik des Herrn Hofrates Prof. Nothnagel in Wien.)

Bei Lähmung von Augenmuskeln übernimmt dasjenige Auge die Fixation, dem die normale Beweglichkeit blieb. Als sicher festgestellt wurde bisher erachtet, dass eine Ausnahme von dieser Regel nur diejenigen Fälle machen, in denen das gelähmte Auge das sehtüchtigere ist.

Kunn berichtet nun über 7 Fälle, in welchen die gelähmten Augen fixirten, ohne dass die Voraussetzung einer besseren Sehschärfe für dieselben zutraf; in 3 Fällen war ihre Sehkraft sogar geringer als die der gesunden Augen. Eine Erklärung vermag Verf. nicht zu geben, er glaubt, dass unbekannte Momente im individuellen Bewegungsmechanismus die Ursache der Abnormität sein müssen. Um die Abhängigkeit der Fixation auch von anderen als optischen Factoren zu erweisen, theilt er einen Fall von Strabismus concomitans mit, in dem das sehschwächere linke Auge fixirte, so lange das normale rechte Auge an einer Conjunctivitis litt.

---

5) **Ein Fall von eigentümlicher punktförmiger Glaskörpertrübung,** von Dr. Allexander Pollak, Secundararzt des k. k. allgemeinen Krankenhauses. (Aus der II. Univ.-Augenklinik des Herrn Prof. Dr. E. Fuchs in Wien).

Ausführlicher Bericht über einen Glaucomfall, bei dem die hochgradig nervöse Pat. auf dem jeweilig von Glaucomprodromen befallenen Auge einen Regen von glänzenden Punkten sah. Im rechten Auge wurden zahlreiche punktförmige Glaskörpertrübungen nachgewiesen, da jedoch das linke Auge frei von Glaskörpertrübungen war, ergab sich die Zusammenhanglosigkeit beider Erscheinungen. Der Funkenregen ist auch anderwärts als Glaucomprodrom beobachtet worden.

---

6) **Ein Fall von Blutung zwischen Netzhaut und Glaskörper,** von Dr. Fr. Pinkus, Assistenzarzt. (Aus der Kölner Augenheilanstalt für Arme. Dirig. Arzt Sanitätsrath Dr. Samelsohn.)

Digitized by Google

Die Blutung zeichnete sich durch ihren Sitz am Boden des Augapfels und die eigentümlichen Bewegungen aus, die das flüssige Blut darin bei Bewegung des Kopfes machte.

7) **Ein Fall von eigenthümlicher Pigmentirung des Augenhintergrundes,** von Dr. H. Pretori, Augenarzt in Reichenberg. Spiro.

IV. Zehender's klinische Monatsblätter für Augenheilkunde. 1896. October.

1) **Ueber Chorio-retinitis striata und spontane Heilung der Netzhaut-Ablösung,** von Dr. A. Natanson.

Beschreibung eines Falles. (S. Original.)

2) **Einige Ergänzungen zu dem Westien-Zehender'schen Apparat.**

Ein Projections-Apparat für den Unterricht in der Augenheilkunde, von O. Eversbusch.

3) **Correspondenz aus Paris,** von M. Hori.

Mittheilung über die Schieloperation in der Landolt'schen Klinik zu Paris.

November.

1) **Exenteratio bulbi mit Kugeleinheilung,** von H. Schmidt.

Schmidt berichtet über fünf Fälle, bei denen er nach Exenteratio bulbi im Bulbus eine Metallkugel nach dem Vorgehen von Kuhnt einheilen liess. In drei Fällen wurden die eingenähten Kugeln dauernd ertragen, in den beiden andern aber nach $^1/_4$ bezw. $2^1/_2$ Jahren wieder ausgestossen. Im ersteren Falle hatte Buphthalmos bestanden und in Folge dessen war die Sclera sehr verdünnt, im zweiten Fall war die Wiederauspressung auf eine nach einem Trauma erlittene Entzündung zurückzuführen.

Damit die Kugel im Auge dauernd vertragen wird, muss die Sclera die nothwendige Dicke, und der Raum, in welchen sie eingenäht wird, die nöthige Grösse haben; ausserdem muss die Sclera die Kugel vollständig bedecken.

2) **Referate.**

3) **Bericht über die 18. Abtheilung (Augenheilkunde) der 68. Versammlung deutscher Naturforscher und Aerzte 1896.**

4) **Sclero-Iridectomie,** von H. Schöler.

Schöler schneidet mittelst Scarificateur da, wo die Iridectomielanze zum Einstich an der Grenze des Limbus corneae angesetzt wird, die Sclera langsam und gleichmässig einwirkend durch. Hat man sich so den erwünschten Zugang zur Iris in erforderlicher Breite verschafft, so folgen die übrigen Acte, wie bei der gewöhnlichen Iridectomie.

December.

1) **Zur Gläserbehandlung des unregelmässigen Hornhaut-Astigmatismus,** von Th. Lohnstein.

Verf. leidet selbst an Keratoconus. Mit dem rechten Auge konnte er mit concav 8 D eine Sehschärfe von $^1/_6$ erreichen. Er construirte sich einen Apparat,

Digitized by Google

den er Hydrodiaskop benennt, um ein besseres Sehvermögen zu erlangen. Es ist ein kleines Gefäss, das nach Art der Contactbrille direct auf das Auge aufgesetzt wird. Vorn findet sich eine planconvexe Linse, die plane Seite dem Auge zugekehrt; zwischen derselben und dem Auge findet sich ein Raum, welcher mit einer 0,5—1 % Kochsalzlösung gefüllt ist. Mit diesem Apparate erreichte der Verf. für die Ferne und die Nähe eine Sehschärfe von $^2/_3$. Verf. konnte den Apparat 1—1 $^1/_2$ Stunden ohne Unterbrechung benutzen, im Laufe eines Tages im Ganzen 7 Stunden, ohne dass Unbequemlichkeiten aufgetreten waren.

---

2) **Ein Fall von Cataract veranlasst durch Entozoen (?)**, von Dr. Hennicke.

Hennicke beobachtete bei einem 14jähr. Schüler, der Oxyuren litt, das Auftreten einer Cataract des linken Auges, die er mit Erfolg operirte. Er führt das Auftreten dieser einseitigen Cataract auf die Einwirkung der Entozoen zurück.

---

2) **Die Veränderungen der Linse bei Traction der Zonula**, von A. E. Stadtfeldt.

Verf. fand, dass bei Erschlaffung der Zonula der Radius der Linse vergrössert wurde.

---

3) **Fädchenbildung an der Regenbogenhaut**, von Dr. Caspar.

Nach einer Iritis, wahrscheinlich traumatischen Ursprungs, beobachtete Verf. eine eigenthümliche, von der Iris ausgehende Bildung von zwei Fädchen.

---

4) **Fall von doppeltem Cysticercus in einem Auge**, von E. Pergens.

Verf. constatirte bei einer 21jähr. Patientin zwei Cysticercen im Glaskörper.

Horstmann.

V. Annales d'oculistique. 1896. September.

1) **Le glaucome, ses formes différentes et son traitement**, par Schoen.

---

2) **Recherches sur la pathogénie de la myopie**, par Février.

Verf. bringt die Configuration der Orbita mit der progressiven Myopie in Zusammenhang. In zweiter Linie wird das binoculare Sehen mit starker Convergenz und Senkung des Blickes angeschuldigt, die Myopie zu verstärken. Im Allgemeinen also spielt der Druck und Zug, dem das Auge ausgesetzt ist, eine Hauptrolle in der Entwicklung der progressiven Myopie.

October.

1) **Quelques résultats de l'ophtalmométrie clinique**, par Sulzer.

---

2) **Le faux glaucome**, par de Wecker.

Das „Pseudoglaucom“[1] (Excavation des Sehnerven ohne Druckerhöhung) täuscht in einer grossen Zahl der Fälle ein wahres Glaucoma chron. simplex vor, namentlich wenn man die Diagnose nur mit dem Augenspiegel macht. Das Bild des Pseudoglaucoms kommt ohne Druckerhöhung durch Erweichung, Einsinken und Retraction des papillären Gewebes zu Stande. Es ist um so wichtiger, die in Rede stehende Erkrankung vom wahren Glaucom zu sondern, als

[1] Es ist besser, dieses Wort zu vermeiden. H.

Digitized by Google

die Therapie beider Affectionen eine verschiedene ist. Denn während das Pseudoglaucom einer medicamentösen Behandlung bedarf (Miotica, Hg und Jodkali), ist beim wahren Glaucoma chron. die Iridectomie bezw. Sclerotomie angezeigt. Die Miotica treten nur an Stelle der Operation, falls der Kranke jeden operativen Eingriff verweigert.

---

3) **Traitement de l'entropion et du trichiasis granuleux de la paupière supérieure par la tarso-marginoplastie à lambeaux pédiculés. — Résultats éloignés,** par Truc et Villard.

---

4) **Un cas d'opacités cornéennes congénitales,** par Wernicke.

Verf. beobachtete ein 14 Tage altes Kind mit angeborenen namentlich centralen Hornhauttrübungen. Noch zwei seiner Geschwister wurden mit ebensolchen Augen geboren. Die Eltern sind gesund, speciell sind Lues und Gonorrhoe auszuschliessen. Verf. neigt sich zur Erklärung dieser Fälle der Theorie von Ammon zu, dass es sich hier um eine Entwicklungsstörung, und nicht um eine intrauterine Entzündung handele.

---

5) **Contribution à l'étude des corps étrangers de l'oeil,** par Torres.

Ein anscheinend (?) mit der Pincette aus dem Auge gezogenes 270 ctgr schweres Eisenstück hatte 56 Tage darin verweilt, ohne Schmerzen oder sympathische Reizung zu verursachen.

November.

1) **La strabométrie et l'urgence de son emploi,** par de Wecker et Masselon.

Das Strabometer der Verff., dessen Einrichtung am besten aus den dem Original beigefügten Abbildungen ersichtlich ist, gestattet schnell und mühelos die Schielablenkung, auch in extremen Fällen, zu messen.

---

2) **Traitement de l'entropion et du trichiasis granuleux de la paupière supérieure par la tarso-marginoplastie à lambeaux pédiculés. — Résultats éloignés,** par Truc et Villard. (Suite.)

---

3) **La ténonite séreuse,** par Zielinski, de Nencki et Rarpinski.

Es werden sieben Fälle von infectiöser seröser Tenonitis mit Allgemeinerscheinungen mitgetheilt, die ihrem Verlaufe nach offenbar von einem Patienten auf den andern übertragen worden waren. Der aus dem Exsudat gewonnene Mikrococcus ist derselbe, welcher bei der sog. Druse der jugendlichen Hunde gefunden wird. In der That konnte der eine der Verff. in einer der befallenen Familien einen jungen Mops mit der fraglichen Affection beobachten. Die Resultate der Impfungen haben die Identität beider Krankheiten bestätigt.

December.

1) **Histoire du strabisme et de son traitement,** par Parinaud.

---

2) **L'électricité dans le traitement des ulcérations profondes de la cornée,** par Pansier.

Verf. theilt mehrere Fälle von Hornhautgeschwür mit, die unter Anwendung der Electricität mit einer ziemlich durchsichtigen Narbe heilten. Er setzt den

Digitized by Google

negativen Pol eines galvanischen Stromes von 4 M.-A. auf das geschlossene Oberlid, den positiven auf den Nacken, und fährt mit solchen Sitzungen von 20 Minuten Dauer bis zur Vernarbung des Geschwüres fort. Die sonstige Behandlung ist die gewöhnliche. Verf. glaubt die Bildung einer durchsichtigen Narbe der Wirkung des galvanischen Stromes zuschreiben zu sollen.

---

3) **Luxation traumatique du globe dans l'orbite,** par Oliver.

Ein angeblich nach einem Trauma in die Augenhöhle um 4 mm zurückgesunkenes Auge. Eine Fractur der Knochen war nicht nachweisbar.

---

4) **Traitement de l'entropion etc.,** par Truc et Villard. (Suite et fin.)

Moll.

VI. Archives d'ophtalmologie. 1896. September.

1) **Étude de la formation de la chambre antérieure. Embryogénie de la membrane pupillaire; part qu'elle prend dans l'évolution de l'iris,** par Jeannulatos.

Verf. hat Embryonen von höheren Säugethieren und vom Menschen auf die in Frage kommenden Verhältnisse untersucht und ist zu folgenden Resultaten gekommen:

Die Vorderkammer findet sich bereits frühzeitig angedeutet, je nach der untersuchten Art zu verschiedener Zeit. Sie kommt zu Stande durch eine Spaltbildung des zwischen Linse und Cornea gelegenen Mesoderms ähnlich einer serösen Höhle, deren Wände von einem Endothel ausgekleidet sind. Auf Kosten dieses verschwindenden Mesoderms bildet sich das eigentliche Cornealgewebe und die Lamina iridopupillaris, welch' letztere die hintere Wand der Vorderkammer bildet. Diese eben genannte mesodermale Schicht ist in drei Theile einzutheilen. Ihren centralen Theil bildet die sog. Membrana pupillaris, welche von der Capsula vasculosa der Linse ernährt wird und zur selben Zeit verschwindet wie diese. Ihre peripheren Theile verdicken sich innerhalb des intrauterinen Lebens immer mehr und bilden das Stroma der Iris, insbesondere den musculären Theil. Ihre Basis endlich nimmt grossen Antheil an der Bildung des Ligamentum pectinatum.

---

2) **Tuberculose atténuée des glandes lacrymales. Guérison spontanée,** par van Duyse.

Nach der Ansicht des Verf.'s sind die seltenen Fälle von Tuberculose der Thränendrüse niemals primäre Erkrankungen, sondern stets Secundär-Infectionen von einem andern Theil des Körpers, wohl meist der Lungen. Die Infection erfolgt auf dem Wege der Blutbahn.

---

3) **Ostéome kystique du sinus frontal,** par Coppez.

---

4) **Contribution à l'étude des colobomes de l'oeil,** par van Duyse. (Suite.)

October.

1) **De la pathogénie du décollement rétinien,** par Nuel.

Ausser den bekannten Ursachen der Netzhautablösung sind dem Verf. im Verlaufe seiner anatomischen Arbeiten noch einige ätiologische Momente aufgefallen, die weniger bekannt sind.

Digitized by Google

So sah er bei einem Fall von perifovealem Oedem ein Exsudat zwischen Pigmentepithel und dem centralen Theil der Retina, der letzteren anhaftend. Durch Schrumpfung des Exsudates war die Netzhaut gefaltet worden und auf diese Weise eine Ablösung zu Stande gekommen. In anderen Fällen ist einer Netzhautarterie die Schuld an der Ablösung beizumessen. Es entsteht eine Exsudation in die Arterienwand und darüber hinaus. Hierdurch verliert die Arterie ihre Elasticität und geht aus ihrem bogenförmigen Verlauf in den einer Sehne über. Auf diese Weise zieht sie die Netzhaut von ihrer Unterlage mit sich in den Glaskörper.

So erklären sich wohl die Fälle von spontaner, bei alten Leuten eintretender Netzhautablösung, die an allgemeiner Arteriosclerose leiden.

Endlich ist noch ein Fall gezeichnet von Schrumpfung des Glaskörpers mit ihm anhaftender Membrana hyaloidea. Letztere steht jedoch mit der Netzhaut noch durch lang ausgezogene Fibrillen der Stützfasern in Zusammenhang und zieht die Netzhaut mit sich.

---

2) **Endothéliome ou sarcome périthélial alvéolaire de l'orbite,** par van Duyse.

---

3) **Nouvelle contribution à l'uvéite irienne,** par Grandclément.

Unter obigem Ausdruck versteht Verf. eine isolirte Erkrankung der untersten Irisschicht, welche entwicklungsgeschichtlich zur Netzhaut gehört. Im Gegensatz zur Iritis sind die Symptome der fraglichen Affection sehr gering: Leichte Röthung des Auges und etwas Schmerzen bei Bewegungen des Bulbus. Die Aetiologie ist unbekannt. Atropin hilft nicht, sondern lediglich eine Iridectomie. Zur Illustration des Krankheitsverlaufes werden drei Fälle aufgeführt.

---

4) **Contribution à l'étude des anomalies lenticulaires congénitales,** par Rogman.

---

5) **Résultats éloignés favorables de quelques opérations d'épithéliomas de la paupière et de la conjonctive,** par Trousseau.

Bis zu sechs Jahren in Beobachtung stehende Fälle beweisen, dass eine frühzeitige Operation des Carcinoms der Lider und der Bindehaut eine gute Prognose giebt.

---

6) **Examen microscopique d'un oeil cyclope observé sur un embryon de suicidé,** par Gabriélidès.

Verf. schliesst sich der herrschenden Theorie an, nach welcher das sog. Cyclopenauge aus zwei mehr oder weniger vereinigten Augen in einer medianen Orbita besteht.

---

7) **Traitement chirurgical de l'astigmie,** par Succiola.

Der zur Heilung des Hornhaut-Astigmatismus ausgeführte und ohne Abfluss des Kammerwassers vollendete Schnitt hat eine stärkere Krümmung desjenigen Meridians zur Folge, in dem er liegt. Ein in der Sclera liegender Schnitt giebt eine stärkere Correction, als ein solcher in der Cornea. Der Erfolg liegt jedenfalls einzig in der Formation des Narbengewebes.

Digitized by Google

November.

1) **Sarcome choroïdien de la région de la macula avec propagation orbitaire,** par van Duyse.

2) **Nature et traitement chirurgical du goitre exophtalmique,** par Abadie.

Verf. vertritt die Ansicht, dass es sich bei der Basedow'schen Krankheit um eine dauernde Erregung der Vasodilatatoren im Sympathicus handele. Durch diese Theorie sind die drei typischen Symptome in der That leicht zu erklären. Die Erweiterung der die Schilddrüse versorgenden Arterien hat eine Turgescenz und Hypertrophie dieses Organes zur Folge, welche also nicht als eine primäre, sondern als secundär aufzufassen ist. Der Exophthalmus kommt zu Stande durch Stärkerwerden der retrobulbären Arterien, und dass endlich die Tachycardie sich durch Sympathicusreizung hervorrufen lässt, ist ein altes physiologisches Experiment. Von diesem Gesichtspunkt aus ist bereits eine Durchschneidung des Halssympathicus über dem mittleren Ganglion von Jaboulay ausgeführt worden, und in der That verschwand der Exophthalmus, um nicht mehr wiederzukehren. Leider sind die anatomischen Verhältnisse zu ungünstig, als dass man den beiden andern Symptomen in ähnlicher Weise beikommen könnte.

3) **Amblyopie et amaurose de la zone péripapillaire de la rétine,** par Berger.

Verf. will bei der Untersuchung des Gesichtsfeldes die Aufmerksamkeit mehr als bisher auf das Verhalten des blinden Flecks gelenkt wissen. Während ein pathologischer Process, der sich in der Wand der Centralgefässe oder ihrer Scheide abspielt, eine periphere Einschränkung des Gesichtsfeldes zur Folge hat, giebt sich eine Affection der Opticusscheide durch eine Vergrösserung des blinden Fleckes kund. Diese beiden principiell verschiedenen Abnormitäten des Gesichtsfeldes sind bedingt durch den Faserverlauf im Sehnerven selbst. Aus der Vergrösserung des blinden Flecks ist also häufig ein Schluss auf den Sitz des Leidens zu ziehen. Zum besseren Verständniss des Gesagten werden Gesichtsfeldaufnahmen bei sympathischer, retrobulbärer, tabischer und arteriosclerotischer Sehnervenaffection mitgetheilt.

4) **Quelques mots sur la perception lumineuse périphérique de l'oeil,** par Katz.

5) **Réponse à la critique de M. Ostwalt à propos de ma formule pour calculer la réfraction de l'oeil myope à l'état d'aphakie,** par Eperon.

December.

1) **Double ophtalmoplégie extérieure et héréditaire chez 6 membres de la même famille,** par Panas.

Die vorliegende Arbeit von Gourfein, deren Referat Panas in der Académie de médecine übernommen hatte, beschäftigt sich mit einem der interessantesten Krankheitsbilder und gewinnt durch eine wohlgelungene beigefügte Photographie ganz besonders an Klarheit. Befallen sind der Vater und fünf Kinder. Keine der allgemein angenommenen Ursachen der congenitalen Lähmung der äusseren Augenmuskeln liegt hier vor. Weder ist Lues der Eltern oder irgend eine andere Infection der Mutter während der Schwangerschaft, noch ein

Digitized by Google

Trauma des Kindes während der Geburt verantwortlich zu machen. Vielmehr handelt es sich um eine familiäre hereditäre Amyotrophie im Sinne von Erb-Dejerine, welche allein die äusseren Augenmuskeln befallen hat.

2) **La kératite ponctuée superficielle est une maladie microbienne typique**, par Nuël.

3) **Contribution à l'étude du décollement spontané de la choroïde**, par Dor.

Es giebt Fälle von spontaner Abhebung der Chorioidea, welche völlig unabhängig von Traumen bezw. operativen Eingriffen zu Stande kommen. Verf. erklärt ihr Vorkommen auf Grund eines histologisch untersuchten Falles folgendermaassen: Es besteht eine diffuse, wahrscheinlich infectiöse Chorioiditis mit Oedem und interstitiellen Blutungen, welche sich durch ein durch die ganze Chorioidea verbreitetes seroalbuminöses Exsudat zu erkennen geben. Durch Zusammenziehung desselben kommt es dann zur Abhebung der Chorioidea.

4) **Quelques cas de paralysie de tous les nerfs orbitaires, d'origine syphilitique**, par Rochon-Duvigneaud.

5) **Traitement de l'ectropion sénile**, par Terson.

Nach erfolgter Schlitzung und Sondirung der Thränenwege wird die Conjunctiva des Unterlides hinter den Thränenpunkten von der inneren bis zur äusseren Commissur in Form eines Bandes ausgeschnitten. Sodann wird an der Schläfenseite in bekannter Weise ein mehr oder weniger grosses dreieckiges Stück Haut mit der Basis zur äusseren Commissur herauspräparirt und der Substanzverlust vernäht. Die Conjunctivalwunde bleibt unvernäht. Das Auge erhält einen Compressionsverband, und die Fäden werden nach 4 Tagen entfernt.

Moll.

VII. Recueil d'ophtalmologie. 1896. August.

1) **Des inconvénients de l'opération de la cataracte avec iridectomie**, par Plettinck-Bauchau.

2) **Kyste hydatique de l'orbite**, par Fage.

Die Blase sass in der Orbita eines 6jährigen Kindes und hob das Oberlid empor. Eine Sublimat-Injection in die Cyste führte zu nichts, so dass diese exstirpirt wurde. Bald darauf trat Heilung ein.

3) **Cataractes traumatiques**, par Puech.

4) **Un cas d'ischemie rétinienne chez une jeune fille**, par Sureau.

An der Hand eines Falles von Ischämie der Netzhaut bespricht Verf. die Differentialdiagnose zwischen Embolie und Blutung in die Sehnervenscheide, um zu folgenden Resultaten zu kommen:

1. Sind die Arterien völlig leer oder unsichtbar, so liegt eine Embolie vor.

2. Besteht nur eine Verengerung der Arterien, so ist die differentielle Diagnose zwischen Embolie und Blutung unmöglich.

3. Für eine Blutung in die Opticusscheide spricht das Auftreten von Blutpunkten auf und um die Papille bei engen Arterien.

Digitized by Google

5) Lunettes à verres superposés, par Bourgeois.

Das Princip dieser Brillen besteht darin, dass am oberen Rande der Fassung ein zweites Glas angebracht ist, nach dessen Herunterklappen die Fernbrille entsteht, während das untere Glas für sich allein als Arbeitsbrille benutzt wird.

September.

1) Nouveau procédé opératoire des cataractes secondaires à l'aide de deux aiguilles-serpelles[1], par Galezowski.

Das Verfahren besteht in der Anwendung von zwei schneidenden Nadeln, von denen die eine nach Durchbohrung der Hornhaut mit ihrem Rücken auf den Nachstar von vorn nach hinten leicht spannend wirkt, während die andere auf der entgegengesetzten Seite der Hornhaut eingeführt, die Kapsel durchbohrt und sie dann von hinten nach vorn durchschneidet. Auf diese Weise soll jede Zerrung vermieden werden.

---

2) Deux cas d'irido-choroidite suppurative par auto-infection, par Despagnet.

---

3) Sarcome mélanique de la paupière, par Guibert.

Es handelt sich um ein melanotisches Lidsarcom eines 48jährigen, welches aus Spindel- und Embryonalzellen zusammengesetzt ist, und dessen Pigment dem choroidalen analog erscheint.

---

4) De l'énucléation préventive avant opération sur l'oeil sain, par Péchelo.

Verf. theilt 2 Fälle von Cataract-Operation des einzigen Auges mit, deren Misserfolg auf Rechnung einer von dem anderen, früher verletzten, Auge ausgehenden sympathischen Entzündung gesetzt werden muss. Er räth in ähnlichen Fällen stets die Enucleation des verlorenen Auges der Star-Operation vorangehen zu lassen.

---

5) Note sur l'emploi de la cocaïne dans la chirurgie oculaire, par Germaix.

Verf. tritt für den Gebrauch von grossen Dosen Cocaïn anstatt des Chloroforms ein. So braucht er häufig 40 g einer 5proc. Lösung zur Einträufelung während einer Operation, und bis 20 cg als subcutane Injection bei Enucleation etc. — Irgendwelche beunruhigende Symptome hat er nicht gesehen.

---

6) Kystes et gommes des paupières, par Parenteau.

October.

1) Blessures de l'oeil par grains de plomb, par Valois.

Verf. schlägt folgende Behandlung der in Rede stehenden Verletzungen vor: Sieht man das Auge bald nach dem Anfall, so hüte man sich vor jedem Eingriff, und beginne eine antiphlogistische und antiseptische Behandlung, zu welcher auch subconjunctivale Sublimatinjectionen zählen. Sodann lege man einen Compressionsverband an und empfehle strengste Ruhe. Die weitere Behandlung

[1] Serpe, Gartenmesser. Serpelle fehlt sogar im Dict. de l'Acad. Franç. H.

Digitized by Google

hängt vom Zustande des verletzten Auges ab. Sie ist exspectativ, so lange keine Reaction eintritt. Beginnt eine solche, so trachtet man das Korn herauszuziehen. Handelt es sich um Eiterung oder sympathische Entzündung, so ist die Enucleation angezeigt. Besteht die sympathische Reizung fort, so schreitet man zur Ausräumung der Orbita in der Annahme, dass der im Auge nicht gefundene Fremdkörper in die Augenhöhle gedrungen ist.

---

2) **De l'opération des cataractes secondaires adhérentes par l'incision d'arrière en avant**, par Galezowski. (Suite et fin.)

Das Verfahren des Verf.'s besteht darin, dass er in Fällen von nicht adhärentem Nachstar diesen nahe dem Pupillarrande mittels eines gekrümmten Messerchens von hinten nach vorn discindirt. Ist der Nachstar angewachsen, so kommen zwei dieser Messer zur Anwendung, von denen das eine von vorn, das andere von hinten auf die Membran einwirkt. Ist die Verwachsung sehr ausgedehnt und die Iris atrophisch, so ist die Discission bis in die Iris selbst auszuführen.

---

3) **De la Dyschromatopsie chez les hystériques**, par Péchin.

---

4) **Maladies hérédo-syphilitiques des yeux à la deuxième génération**, par Strzeminski.

Der mitgetheilte Fall charakterisirt sich folgendermaassen:

Der Vater litt bis zu seinem 16. Lebensjahre an den Erscheinungen der hereditären Lues (Keratitis, Chorioiditis), und bietet jetzt das Bild der abgelaufenen Krankheit dar. Im übrigen hat er Hutchinson'sche Zähne, herabgesetztes Hörvermögen und ist eine kleine Gestalt. Eine Acquisition von Syphilis ist bestimmt auszuschliessen. Seine Frau ist völlig gesund.

Dieses Ehepaar hat 2 Kinder, deren Augen die Zeichen der hereditären oder in der ersten Generation erworbenen Lues bieten (Keratitis, Glaskörpertrübungen, Chorioiditis und Abblassung der Papillen). Jede andere Ursache des Augenleidens ist auszuschliessen, und vollends wird der specifische Charakter unzweifelhaft durch den Erfolg, den eine Quecksilberbehandlung hatte.

---

5) **La Corée et les Coréens**, par Chastang.

Schlechte hygienische Verhältnisse, Unsauberkeit und Wasserscheu haben bei den Coreanern häufig Hornhaut-Geschwüre, Perforation u. s. w. im Gefolge. Die Blindenziffer ist eine hohe.

---

6) **Les maladies oculaires dans l'armée russe**, par Songuet.

Es ist besonders das Trachom, welches der russischen Armee zu schaffen macht. Im Jahre 1890 betrug die Zahl der Befallenen noch 76 ‰. Durch ausgedehnte Prophylaxe ist sie im Durchschnitt auf 63 ‰ gesunken.

Im einzelnen sind die verschiedenen Gebiete sehr verschieden befallen.

Während nämlich z. B. im Jahre 1893 in Finnland, Turkestan, Irkutsk, im Amurgebiet und bei den Donkosaken nur 1—3 ‰ erkrankten, stieg die Zahl in Kiew und dem Caucasus bis auf 126 ‰. — Petersburg und Warschau lieferten ca. 56 ‰.

Die Isolirung der Erkrankten hat mangels des nöthigen Platzes grosse Schwierigkeiten. Im Allgemeinen bildet man Trachomcompagnien und wacht streng darüber, dass die Leute sich der grössten Sauberkeit befleissigen.

Digitized by Google

Eine andere für die russische Arme charakteristische Affection ist die Hemeralopie, die namentlich zur Fastenzeit beobachtet wird. Manche Regimenter liefern bis 289 Kranke. Die Therapie besteht in Erleichterung des Dienstes und besserer Kost.

7) Ophtalmologie dans l'Inde, par Murray.

Im Hospital zu Gya[1] wurden in 15 Monaten ausgeführt:

Star-Operationen . . .	1002
Iridectomien	219
Verschiedene Operationen	100

Man begegnet allen Formen der Cataract, hauptsächlich der senilen.

Eine grosse Zahl der Kranken ist sehr alt, 75—80 Jahre und darüber. In solchen Fällen ist der Star besonders gross, hart und mit der Iris verwachsen.

November.

1) Kyste séro-sébacé de l'orbite de nature probablement dermoïde, par Armaignac.

Es handelt sich um einen 23jährigen Mann, dessen linkes Auge eine unter der Bindehaut der unteren Uebergangsfalte gelegene durchsichtige Cyste von Bohnengrösse aufwies. Nach Durchschneidung der Basis gelangte man in einen fibrösen Gang, der sich nach der Orbita zu allmählich verdickte und bereits in einer Tiefe von 2 cm die Dimensionen eines kleinen Fingers erreicht hatte. Soweit es möglich war, wurde der Gang abgetragen und die Bindehaut darüber vernäht. Heilung nach 10 Tagen. Die Cyste selbst enthielt eine wasserklare Flüssigkeit, während der Uebergang nach der Tiefe von einer gelblichen käsigen Masse angefüllt war.

2) Considération sur le traitement opératoire de l'entropion cicatriciel à propos de deux procédés nouveaux, par Péchin.

3) De la valeur du nystagmus dans l'intoxication chloroformique et cocaïnique, par Galezowski.

Verf. hat in Uebereinstimmung mit anderen Autoren in der Chloroformnarcose häufig seitliches Augenzittern beobachtet und zwar am Ende des Excitationsstadiums. An die Augenbewegungen schliesst sich oft ein epileptiformes Zittern an. Während Bromäthyl diese Nebenwirkungen nicht hat, kommen sie bei einer nur äusserlichen Anwendung von Cocaïn gelegentlich vor und müssen auf eine zu schnelle und massenhafte Resorption des Anaestheticums bezogen werden.

4) Traitement de la blennorrhée du sac lacrymal, par Puech.

Das Princip der Behandlung besteht in möglichster Beschränkung der Sondirung. Nach leichter Schlitzung des unteren Thränencanals wird das erste Mal kurz sondirt. Darauf Einspritzung eines lauen Antisepticums. In der zweiten Sitzung wird eine Anel'sche Spritze abgekochten Wassers durchgespritzt, ohne dass vorher sondirt oder auf den Thränensack gedrückt worden wäre. Fliesst das Wasser durch die Nase ab, so folgt eine Durchspritzung einer

[1] Gaya, in Bengalen, 80,000 Einwohner, 1891. (The Indian Empire by W. W. Hunter, 1893, S. 780.)

Digitized by Google

Lösung von Arg. nitr. oder Zinc. sulfur. — Fliesst das Wasser jedoch nicht ab, so wird noch einmal die Sonde eingelegt. Das wiederholt sich an den folgenden 23 Tagen, während später die Sondirung fortfällt und lediglich durchgespritzt wird.

December.

1) Du danger des injections intraveineuses de préparations mercurielles dans la syphilis oculaire, par Galezowski.

Verf. wendet sich gegen die bei Syphilis angewendeten intravenösen Injectionen von Quecksilbercyanür. Nach der von Jéhin-Prume gegebenen Vorschrift soll von der 1 % Lösung als Maximaldosis eine Spritze voll in eine Armvene gespritzt werden, nachdem man mit kleinen Quantitäten begonnen hat. Angeblich seien niemals üble Folge beobachtet worden. Galezowski teilt nun einen Fall mit, bei dem nach einer derartigen Injection eine starke Phlegmone des Armes beobachtet wurde.

2) Du Pseudo-glaucome[1], par Valois.

Das sog. Pseudoglaucom besteht wie im vorliegenden Falle gelegentlich in einer physiologischen Excavation, einem durch Conjunctivitis bedingten Sehen von farbigen Kreisen und einer Supraorbitalneuralgie. Moll.

VIII. Revue générale d'ophtalmologie. 1896. September.

1) L'iritomie périphérique dans certains cas de glaucome secondaire, par le Dr. A. Antonelli (de Naples).

In zwei Fällen hatte Verf. vordere Staphylome, die sich nach ulcus serpens entwickelt hatten, mittelst Staphylectomie nach Critchett entfernt. In beiden Fällen entstand Secundärglaucom und in beiden Fällen gelang es, das Glaucom durch periphere Iritomie zu heilen.

Es folgen **Referate.**

October.

1) Un cas de tuberculose cutanée et oculaire sans manifestations viscérales, par le Dr. Henri Coppez (de Bruxelles).

Verf. neigt der Ansicht zu, dass die Iristuberculose wohl ausnahmslos secundärer Natur ist. Das Fehlen visceraler Tuberculose im einzelnen Falle beweist nichts dagegen. Es kann ein primärer Herd vorhanden sein, ohne dass man ihn nachweisen kann. Verf. schildert einen von ihm beobachteten Fall, wo ein solcher primärer Herd bei vollkommenem Fehlen visceraler Erscheinungen zufällig leicht nachweisbar war. Eine junge, gesunde, nicht hereditär belastete Bäuerin hatte sich bei der Pflege einer perlsüchtigen Kuh an der Hand verletzt. Es entwickelte sich ein tuberculöses Geschwür und eine grosse Menge secundär auftretender Eiterherde in der Haut des ganzen Körpers. Dann ergriff die Tuberculose die Iris des einen Auges, welches, nachdem die Irisgeschwulst zur Perforation geführt hatte, enucleïrt wurde. Das andere Auge erhielt sich gesund. Die Pat. selbst blieb, nachdem die multiplen Eiterherde abgeheilt waren, von weiteren Attaquen der Tuberculose verschont.

Es folgen **Referate.**

[1] Vgl. die Anmerkung zu S. 537. H.

Digitized by Google

November.

Enthält nur **Referate.**

December.

1) **Considérations sur la contagiosité du trachome dans les diverses races,** par le Dr. Emile Berger.

Auf Grund diesbezüglicher statistischer Aufzeichnungen kommt Verf. zu der Ansicht, dass die arische Rasse gegenüber den semitischen eine geringere Empfänglichkeit für die Ansteckung mit Trachom besitze und dass unter den Ariern wieder die Kelten[1] am wenigsten zur Granulosa neigen. Dafür spricht der Umstand, dass die Nichtübertragung der Krankheit auf die Hausgenossen am häufigsten bei den Franzosen, seltener bei den anderen Ariern (im vorliegenden Falle Oestreicher), am seltensten bei den Juden war, dass ferner die arische Rasse die leichteren Fälle aufwies und dass schliesslich bei ihr am häufigsten einseitiges Auftreten der Krankheit beobachtet wurde.

2) **Interprétation de la loi relative au rapport de la grandeur entre les images nettes et les images diffuses,** par le Dr. G. Ovio, docent d'ophtalmologie à la R. Université de Padoue.

Es folgen **Referate.** Ancke.

IX. La clinique ophtalmologique. 1896. August.

1) **De l'importance de la thérapeutique locale dans les irido-choroidites infectieuses, sympathiques et autres,** par le Dr. A. Darier.

D. wandte in Fällen von Iridocyclitis, wo die allgemeine Therapie im Stich liess, locale Maassnahmen an. Er suchte den pathologischen Inhalt der vorderen Kammer durch Paracentesen zu entleeren und ihn durch desinficirende Injectionen unter die Conjunctiva zu ersetzen. In zwei näher berichteten Fällen brachten subconjunctivale Injectionen von CyHg einen vorzüglichen Erfolg.

2) **Cataracte traumatique avec corps étranger dans le cristallin opacifié. Intoxication grave par le sulfate de l'atropine,** par le Dr. J. Bistis (de Constantinople).

3) **Rare étiologie de strabisme paralytique,** par le Prof. Lagleyze (Buenos-Aires).

Ein 45jähr. Mann schoss sich Bleikugeln in den rechten Arm, von denen 17 einheilten. Er litt darauf an Koliken, Muskelhyperästhesien, Spermatorrhoe, endlich stellte sich eine Lähmung des rechten Internus ein. Nach 7 Jahren, in denen Pat. von vielen Aerzten behandelt war, kam Pat. zu Lagleyze, der endlich die Kugeln entfernte und dadurch die Heilung anbahnte. Die Internuslähmung blieb bestehen, einer angerathenen Schieloperation unterzog sich der Pat. nicht.

Es folgen **Gesellschaftsberichte** und **Referate.** Spiro.

[1] Ist unrichtig. Irland und die Iren Nord-Amerikas zeigen starke Erkrankung. H.

Digitized by Google

September.

1) **De l'ignipuncture. Ses avantages dans les ulcères de la cornée et principalement dans les complication cornéennes dues à l'ophtalmie purulente,** par le Dr. Lakah (d'Alexandrie).

---

2) **Phenomènes imitatifs sympathiques,** par le Dr. R. Jocqs.

Bei einer 68 jährigen Frau, die die Sehkraft des linken Auges durch hämorrhagisches Glaucom schon eingebüsst hatte, stellten sich glaucomatöse Zustände auf dem rechten Auge ein, die durch die Iridectomie nur vorübergehend gebessert wurden, jedoch vollkommen verschwanden, als das inzwischen weich gewordene ersterkrankte Auge exenterirt wurde. Verf. führt noch zwei ähnliche von Abadie und Galezowski beobachtete Fälle an und ist der Ansicht, dass zwar durch Sympathie kein echtes Glaucom entstehen könne, dass jedoch ein einseitiges Glaucom auf dem andern anderen Auge mitunter einen sympathischen glaucomatösen Zustand zu erzeugen und zu unterhalten im Stande sei.

---

3) **Deux observations rélatives au traitement du Kératocône,** par le Dr. Bourgeois (de Reims).

Nach Bourgeois' Ansicht soll man in jedem Falle von Keratoconus, ehe man chirurgisch eingreift, zunächst die friedliche Behandlung, bestehend in lang fortgesetzter Einträufelung miotischer Mittel und Druckverband, anwenden. In einem der beiden hier mitgetheilten Fälle erreichte Verf. auf die geschilderte Weise, dass die Sehkraft sich nicht mehr verschlechterte, in dem anderen Falle sogar, dass sie sich etwas verbesserte.

Es folgen **Referate.**

October.

1) **Cas se rapportant à la casuistique des taches congenitales de la cornée,** par P. N. Barabacheff, professeur d'ophtalmologie à Charkow.

Verf. beobachtete bei einem Fall von Blenn. neonat. auf beiden Augen eine ziemlich ausgebreitete central sitzende Trübung der tieferen Hornhautschichten mit Intactsein des Epithels. Diese Trübungen wurden durch Gefässneubildung vom Limbus aus im Verlauf von 3 Wochen ziemlich vollkommen aufgesaugt. Barabacheff ist der Ansicht, nachdem die Eltern des Kindes frei von Lues waren, jedoch der Grossvater mütterlicherseits an schwerer Syphilis zu Grunde ging, dass hier ein Fall von intrauterin entstandener diffuser Keratitis, bedingt durch hereditäre Lues in der 2. Generation, vorliege.

---

2) **Nature et traitement chirurgical du goitre exophtalmique,** par le Dr. Ch. Abadie.

Abadie ist der Ansicht, dass nur die Annahme eines permanenten Reizzustandes der vasodilatatorischen Fasern des Halssympathicus alle Erscheinungen der Basedow'schen Krankheit erkläre. Die Hypertrophie der Thyreoidea ist nur secundär bedingt durch die grössere Blutmenge, die in Folge der Lähmung der Gefässmusculatur die Drüse durchströmt. Die hier aufgestellte Hypothese ist nicht gleichgültig für den Therapeuten. Joboulay in Lyon hat die Thyroidea erfolglos operativ angegriffen, da ja die Kropfbildung nicht die Ursache, sondern die Folge der Basedow'schen Krankeit ist. Dagegen war er im

igitized by Google

Stande, mittelst Durchschneidung des Halssympathicus die Exophthalmie bei Basedow dauernd zu beseitigen. Vielleicht ist es einer späteren Zeit vorbehalten, auch diejenigen Nerven des Sympathicus, die zur Schildrüse führen und die die Herzaction reguliren, mit dem Messer aufzusuchen, was für den heutigen Stand der Chirurgie zu schwer und zu gefährlich sein dürfte, und vielleicht könnte man dann auch gegen die beiden anderen Symptomencomplexe der bekannten Trias erfolgreich vorgehen.

---

3) **Quelques remarques sur le diagnostic différentiel des affections tuberculeuses de l'iris,** par le Dr. H. Coppez (de Bruxelles).

Es folgen **Sitzungsberichte** und **Referate.**

November.

1) **Les injections sous-conjonctivales en thérapeutique oculaire,** par le Dr. Auguste Dufour, médecin-adjoint de l'Asile des aveugles de Lausanne.

Verf. hat in mehreren hundert Fällen die subconjunctivalen Einspritzungen angewendet und sehr gute Erfolge erzielt. Im Ganzen waren es 282 Fälle, die bis zu Ende behandelt und beobachtet werden konnten. Zur Injection wurden in der Mehrzahl Lösungen von Sublimat ohne Alkohol oder Kochsalz in einer Concentration von 1:5000 bis 1:1000 angewendet. In einigen Fällen von Hornhautaffection erzielte auch die 2 % Kochsalzlösung (nach Mellinger) gute Erfolge. Die Einspritzung von salicylsaurem Lithium bei einem Falle von recidiver Scleritis blieb ohne Wirkung. Die Injectionen wurden nach der von Darier angegebenen Technik ausgeführt, nur mit noch mehr Vorsicht, insofern nach jeder Application zunächst beide Augen einige Stunden lang und dann das injicirte Auge 2 Tage lang unter Verband gehalten wurden. Bei stärkeren Reizerscheinungen wurden 2 bis 4 Mal täglich kalte Umschläge verordnet. Das einzige Unangenehme an dem neuen Verfahren sind nach Dufour's Ansicht die starken Schmerzen, die besonders nach der Einspritzung concentrirter Sublimatlösungen entstehen. Dieselben lassen sich übrigens dadurch am besten vermindern, dass man die Lösungen auf 43° bis 45° C. erwärmt. Natürlich wurden im Interesse der Pat. gleichzeitig noch alle anderen therapeutischen Maassnahmen getroffen, jedoch kamen auch Fälle zur Behandlung, allerdings sehr in der Minderzahl, die allein durch die Injection geheilt wurden und die ohne Behandlung sich nicht gebessert haben würden. Behandelt wurden: Infectiöse Hornhautulcera: 116 Fälle. Geheilt 76, gebessert 20, Misserfolge 20. In 42 Fällen genügte eine einzige Einspritzung. In 26 Fällen ohne Hypopyon trat Heilung ein in 5 bis 15 Tagen. Exulcerirte Hornhautphlyctänen: 10 Fälle. 8 Erfolge, 2 Misserfolge. Circumscripte interstitielle Keratitiden ohne Gefässbildung: 16 Fälle. 11 ausgezeichnete Erfolge, 3 gute Erfolge, 2 Misserfolge. Parenchymatöse diffuse Keratitiden: 15 Fälle. 6 bedeutende Besserungen, 4 ganz geringe Besserungen, 5 Misserfolge. Scleritis und Episcleritis: 3 Fälle. 1 Fall durch Sublimat unverändert, 1 Fall durch Sublimat und Lithium unverändert, 1 Fall durch Sublimat geheilt. Iritis serosa: 6 Fälle. 2 Erfolge, 3 Fälle gebessert, 1 Misserfolg. In einem der Fälle lag offenbar Iristuberculose vor, die durch die Injection in wenig Tagen so gut beeinflusst wurde, wie bei der alten Therapie erst nach Monaten. Iridochorioiditis: 18 Fälle. 4 deutliche Besserungen, 14 ganz schwache Besserungen. Chorioiditis: 43 Fälle.

Digitized by Google

32 Erfolge. Es handelte sich dabei um 11 Fälle von Chor. dissem. (7 Erfolge, 4 Misserfolge), 25 Fälle von Chor. macul. myop. (21 Erfolge, 4 Misserfolge), 7 Fälle von Chorioid. non myop. (4 Erfolge, 3 Misserfolge). Man hat um so mehr Aussicht auf Erfolg, je frischer die Fälle sind. In der Mehrzahl lag Lues nicht vor, trotzdem wirkte die Sublimatinjection sehr günstig. Am auffallendsten waren die Erfolge bei der Chor. macul. der Myopen, besonders bei nicht veralteten Fällen. Glaskörpertrübungen: Dieselben werden durch die Injection oft rasch aufgesaugt und aufgehellt.

Verletzungen: 40 Fälle. 3 Erfolge, 4 zweifelhafte Erfolge, 6 Misserfolge. Die Injectionen coupirten oft ganz auffällig eine beginnende intraoculare Eiterung. Postoperative Infectionen: 5 Fälle. In einem Falle wurde die Eiterung coupirt durch die Injectionen. Dieser Fall hätte früher sicher zu Panophthalmie geführt. In den anderen 4 Fällen ging die Sehkraft zu Grunde, jedoch konnte wenigstens in einem Falle die Form des Auges erhalten werden. Sympathische Ophthalmie: der einzige Fall, der zur Behandlung kam und der ohne die Injectionen sicher zur Blindheit geführt hätte, war ein voller Erfolg.

---

2) **Ténotomie du droit supérieure, dans certains cas de leucomes de la cornée,** par le Dr. Dujardin (de Lille).

---

3) **De l'emploi des verres colorés ou fumés,** par le Dr. Romiée (de Liège).

Verf. wendet sich mit Recht gegen die missbräuchliche Verordnung dunkler Schutzgläser. Es hat nach seiner Ansicht keinen Sinn, bei Photophobie und Blepharospasmus der Kinder[1] solche Brillen zu verschreiben. Die Kinder behalten den Krampf auch mit der Brille. Es giebt überhaupt nur wenig Fälle, wie z. B. Netzhautentzündungen, Netzhauthämorrhagien und ähnliche entzündliche Zustände der tieferen Augengebilde, die das Tragen eines dunklen Schutzglases indiciren.

---

4) **Guérison spontanée d'un volumineux condylome de l'iris,** par le Dr. Rochon-Duvigneaud, ancien chef de clinique de la faculté.

Es folgen **Sitzungsberichte** und **Referate.**

December.

1) **Façon simple et originale de voir le fond de son oeil,** par le Dr. Le Contre (de Troyes).

Verf. beschreibt eine einfache Methode der Autophthalmoscopie. Der Versuch ist so angeordnet, dass immer ein Auge das andre ophthalmoscopirt. Man setzt sich einem Spiegel gegenüber in einer Entfernung von ungefähr 25 cm und bringt hinter dem Spiegel etwas seitlich und 1 m von ihm entfernt eine Lichtquelle an auf der Seite des Auges, welches das untersuchende sein soll, dergestalt, dass die betreffende Gesichtsseite erleuchtet ist, während die andere, zu dem untersuchten Auge gehörige im Schatten des Spiegels bleibt. Jetzt verfährt man so, als ob das virtuelle Bild des untersuchten Auges im Spiegel

---

[1] Wer thut das? H.

Digitized by Google

das Auge einer gegenübersitzenden zweiten Person sei mit dem einzigen Unterschied, dass es natürlich für das Sehen im umgekehrten Bilde nothwendig ist, die Convexlinse in der bekannten Entfernung vor das eigene untersuchte Auge zu halten. Man sieht dann ganz deutlich ein Stück des Augenhintergrundes. (Anm. des Ref. Diese Methode ist leicht anzuwenden, hat aber den grossen Nachtheil, dass immer die Gegend nach aussen von der macula eingestellt ist, während bei nicht nach innen schielenden Personen die Pupille sich der Beobachtung entzieht, ausser man setzt ein sehr starkes Prisma vor das untersuchende Auge.)

Es folgen **Sitzungsberichte** und **Referate**. Ancke.

X. Annali di Ottalmologia di Quaglino, Guaita e Rampoldi. Anno 24. Fasc. 6.

XIV. Congress der italienischen Ophthalmologen-Gesellschaft in Venedig, August 1895.

1) **Stereoskopische Uebungen zur Erziehung des Binocularsehens,** von Prof. Reymond.

2) **Methode, den Farbensinn und den Lichtsinn zu messen,** von Prof. Guaita.

Die vom Verf. vorgeschlagene Methode basirt auf dem Princip, dass ein Farbenblinder nicht Grau kennt, sondern es mit der Farbe verwechselt, welche aus der Fusion der zwei ihm gebliebenen Farben resultirt, und welche eben die Complementärfarbe der ihm mangelnden Farbe ist.

Drei rotirende Scheiben enthalten je drei Sectoren mit den drei Fundamentalfarben in solchem Verhältniss, dass sie Grau ergeben. Im Centrum jeder Scheibe wird ein kleiner grauer Sector von gehöriger Lichtintensität angebracht, der auf jeder der drei Scheiben eine andere Fundamentalfarbe theilweise oder ganz verdecken kann.

Diese drei Scheiben geben eine Idee, wie das Licht einem für eine Farbe Blinden erscheint. Ein solcher verwechselt nun das Grau der Peripherie mit der Farbe des Centrums der Scheibe, und wenn der obige graue Sector die richtige Lichtintensität hat, so scheint die ganze Scheibe ihm gleichmässig.

Verf. sucht das richtige Grau für den genannten Sector einfach so aus, dass er sich durch vorgehaltene Gläser für je eine der Fundamentalfarben blind macht. Er wendet nun in der Praxis den Apparat so an, dass er mit dem centralen grauen Sector zunächst nur wenige Winkelgrade der betreffenden Farbe bedeckt. Es erscheint alsdann dem normalen Auge beim Rotiren der Scheibe der centrale Theil kaum merklich complementär zur verdeckten Farbe gefärbt. Ein Auge mit defectem Farbensinn wird den Farbenunterschied von Peripherie und Centrum erst bei stärkerer Verdeckung der obigen Farbe wahrnehmen. Die nicht verdeckten Winkelgrade des farbigen Sectors dividirt durch die Grade des ganzen Sectors geben das Maass der Empfindlichkeit für die bestimmte Farbe.

Woinow hat 1871 eine ähnliche Methode angegeben, die aber sich nicht bewährt, da er in seinem Discus die dem Farbenblinden fehlende Farbe unterdrückt und dieselbe als grau durch Combination der zwei andern ihm gebliebenen Farben ersetzt, während gerade die fehlende Farbe für ihn das Grau repräsentirt. Ein zweiter Uebelstand der Woinow'schen Methode ist der, dass sie nur vollständiges Fehlen einer Farbe nachweisen kann, nicht aber die viel häufiger zu

Digitized by Google

beobachtende Schwäche der Farbenempfindung. Beide Mängel sind durch die Methode des Verf.'s eliminirt.

Landolt hat 1875 eine sehr brauchbare Methode, den Farbensinn zu messen, angegeben, nämlich auf rotirenden Scheiben das Minimum einer Farbe zu suchen, welches auf schwarzem oder weissem Grunde von Individuen als Farbe erkannt wird. Aber bei niederen Graden von Farbensinnschwäche ist die Grenze zwischem physiologischem und pathologischem Zustande schwer festzustellen. Verf. hingegen kann die geringsten Defecte besser bestimmen, da das periphere Grau des Discus mit der centralen colorirten Zone zu vergleichen ist.

---

3) **Methoden, die Collyrien aseptisch zu erhalten**, von Dr. Pagnini. (Klinik Siena Prof. Guaita.)

Verf. erhielt Colonien von Bakterien aus Cocaïnsolutionen in sterilisirtem Wasser. Hinzufügen von 3% Borsäure, 1 oder 2% Tricresol, ½‰ Formol zu Collyrien von Atropin, Eserin, Duboisin, Pilocarpin ergab nie keimfreie Lösungen. Hingegen blieben steril Lösungen von Cocaïn mit 3% Borsäure, Atropin, Duboisin, Eserin, Pilocarpin mit 1‰ Formol, sowie Zincum sulphur. mit ½‰ Formol, mit Sublimat, Salicylsäure, Tricresol.[1]

---

4) **Operation unvollständiger Stare**, von Vitali.

Verf. operirte mehrfach bei Individuen, deren jüngstes 48 Jahre alt war, unreife Stare mittelst Extraction (mit Iridectomie) und hatte stets glatten Heilungsverlauf. Er betont sorgfältige Entfernung aller Cortexreste.

---

5) **Die „Sclérotomie interne“**, von Prof. de Vincentiis.

Verf. betont, dass sein 1891 von Tailor publicirtes Operationsverfahren gegen Glaucom, nämlich die Einschneidung des Iriswinkels, durchaus nicht als „Sclérotomie interne“ zu bezeichnen ist, wie v. Wecker es beurtheilt, sondern als Incision der Gewebe bis auf die Sclera.

---

6) **Die Incision des Gewebes des Iriswinkels gegen Glaucom**, von Dr. Grosso.

Bericht über 15 derartige Operationen.

1896. Anno 25. Fasc. 1.

1) **Therapie des Irisvorfalls**, von Dr. Bocchi (Cremona).

Nach der mikroskopischen Untersuchung von drei exstirpirten Stückchen von Irisvorfällen urtheilt Verf., dass die Iris an der Gewebswucherung gar nicht Theil nehme, sondern nur als Hinderniss sich in die zur Vernarbung zu bringende Cornealöffnung hineinlege. Er schlägt vor, so bald wie möglich die Synechotomie zu machen, statt den Prolaps zu excidiren, worauf das in der Oeffnung liegende prolabirte Irisstück schnell atrophirt, kein neuer Prolaps eintritt und schnelle Vernarbung erfolgt.

---

2) **Fall von spontaner Luxation der Linse in die Vorderkammer, Reduction durch Massage**, von Dr. Boggi.

---

[1] Kochen hilft, Feuer reinigt. H.

Digitized by Google

XIV. Congress der italienischen Ophthalmologen-Gesellschaft in Venedig, August 1895.

3) **Bakteriologie der acuten Conjunctivitis**, von Dr. Gasparrini. (Klinik des Prof. Guaita.)

Der Pneumococcus Fraenkel ruft eine ganz ähnliche acute Conjunctivitis hervor, wie der Bacillus von Weeks, und nicht bloss bei Neugeborenen, wie Parinaud und Morax wollen, sondern auch bei Erwachsenen. Diese Conjunctivitis kann acut oder chronisch sein, und kann auch Corneal-Alterationen, besonders das hufeisenförmige catarrhalische Hornhautgeschwür hervorrufen. Differentiell diagnostisch sollen die dunklen kleinen Hämorrhagien unter der Conjunctiva wichtig sein, da sie besonders bei Pneumokokken-Conjunctivitis vorkommen, und die bei der Week'schen Conjunctivitis zu beobachtenden seltener und von mehr gelbröthlicher Farbe und mehr diffus sind. Manchmal sieht man kleine Fibrinmembranchen oder rundliche weisse Punkte auf der Conjunctiva des Oberlides, die sich ziemlich leicht entfernen lassen und nicht mit diphtherischen Belägen zu verwechseln sind: es sind Diplokokkencolonien, in denen man zahlreiche eingekapselte Formen findet. Phlyctänen am Cornealrande kommen in beiden erwähnten acuten Conjunctivitisformen vor, ebenso complicirende Iritis. Die Pneumokokken-Conjunctivitis kommt auch bei Neugeborenen vor, auch mit Cornealperforation. In den Fibrinmembranen fand sich nie der Diphtheriebacillus von Klebs-Löffler. — Die acute Conjunctivitis bei Erkrankungen der Thränen-Ableitungswege kann durch Streptokokken, aber auch durch den Diplococcus Fraenkel erzeugt sein, und bei beiden Formen kann Iritis hinzutreten. Die Conjunctivitis durch Pneumokokken und Week's Bacillen heilen gut mittelst Pinselungen von Arg. nitricum, auch durch Formol, Sublimat. Die Streptokokkenform wird durch Arg. nitr. eher verschlimmert, weicht aber leicht dem Formol. Verf. fand auch bei Acutisation der Conjunct. granulosa die Fraenkel'schen Diplokokken, ja es scheint ihm, dass durch diese intercurrente Pneumokokken-Conjunctivitis die Granulationen abnehmen. Morax ist im Irrthum, wenn er sagt, dass die Pneumokokken-Conjunctivitis bei Neugeborenen immer einseitig ist, und ebenso irrig ist seine Meinung, dass der Pneumococcus nicht auf der normalen Conjunctiva vorkommt.

---

4) **Experimente über die Sterilisation des Conjunctivalsackes**, von Dr. Bardelli. (Klinik von Prof. Guaita.)

Verf. vervollkommnete die Methode von Morax, die im Conjunctivalsack befindlichen Mikroorganismen aufzusuchen, um auch quantitativ sie zu schätzen. Das zu untersuchende Individuum ist in liegender Stellung, ein Blepharostat wird eingeführt und vom Assistenten derart emporgehoben, dass die Lider nicht mehr in Contact mit dem Bulbus sind. Nun wird eine Pipette Fleischbrühe in's Auge geschüttet, die besser als Gelatine alle Bakterien abwäscht und in sich aufnimmt unter Bewegungen des Auges und unter Reibungen mit einer Platinschlinge. Mittelst einer Pipette, in der ein Glassplitterchen sich befindet, wird darauf die Fleischbrühe wieder aufgesaugt, durch Umschütteln vermittelst des Glassplitters gut gemischt, und ein Tropfen auf Agar ausgebreitet. Man hat auf diese Weise, immer mit gleichen Quantitäten arbeitend, auch ein Mittel, die Mikroben quantitativ vergleichend zu schätzen. Er findet, wie bereits Andere, dass ein nasser antiseptischer Verband, 12 Stunden vor der Operation angelegt, und gehörige Desinfection mittelst Formol oder Sublimat bis auf 98 % die Zahl der Mikroben im Conjunctivalsack verringert.

Digitized by Google

5) **Aetiologie der Iritis bei der Streptokokken-Conjunctivitis,** von Dr. Bardelli.

Verf. bediente sich der Toxine sehr giftiger Streptokokkenculturen des Prof. Sanarelli und zwar theils mit den getödteten Streptokokken zusammen, theils nach Ausscheidung derselben mittelst des Berkefelder'schen Filters, und machte 1. subconjunctivale Toxin-Injectionen, 2. solche in die Vorderkammer und 3. häufige Instillationen in den Conjunctivalsack. Bei 1. erfolgte nur locale Entzündung; bei 2. eine bald verschwindende mehr plastische Iritis, bei 3. Conjunctivitis, Keratitis und Iritis.

Verf. schliesst, dass die Iritis demnach nicht durch Einwandern des Streptococcus in's Innere des Auges hervorgerufen sei, da dies viel schwerere Folgen haben würde, sondern durch die löslichen Toxine des Streptococcus, was übrigens schon 1894 von Bach gefunden worden für Staphylokokken.

6) **Schrotkugeln im Auge,** von Dr. Ovio (Padova).

Schon referirt.

7) **Star-Extraction mit der Kapsel,** von Prof. Gradenigo (Padova).

Verf. hat eine schielhakenähnliche kleine Sonde mit stumpfer Spitze construiren lassen, mit knieförmig gebogenem Stiel, mit welcher er die Zonula Zinnii ringsum einreisst, um die Cataract mit Kapsel zu extrahiren. Er operirt mit, auch ohne Iridectomie. Unter 25 Fällen trat 5 mal Berstung der Kapsel ein. In gut gelungenen Fällen trat sehr rasche Heilung ohne alle Reaction ein.

Fasc. 2 u. 3.

1) **Libellus de conseruanda sanitate oculorum von Magister Barnabas de Regio,** Codex des 14. Jahrhunderts, von Prof. Albertotti (Modena).

Verf. veröffentlichte den Text in den Memorie della R. Accademia di Scienze di Modena, Vol. XI, Serie II, 1895. Es ist eine aphoristische scholastische Zusammenstellung von Gedanken und Vorurtheilen über das Thema aus verschiedenen Quellen. Man liest z. B. im Capitel de his que visui conferunt, dass: prospicere fortiter et accute in oculis asini siluestris confortat uisum.

2) **Die Entstehung der Myopie bei Erwachsenen und Kindern,** von Dr. Ferri.

Verf. meint, dass die bei Erwachsenen mitunter sich entwickelnde Myopie durch seröse Imbibition der Sclera und somit Verringerung ihrer Widerstandsfähigkeit am hintern Pole entstehe. Auch bei Kindern möge neben andern ätiologischen Momenten das erwähnte von Einfluss sein.

Forsetzung des XIV. italienischen Ophthalmologen-Congresses 1895.

3) **Ueber die Zerstreuungskreise,** von Docent Dr. Ovio. (Klinik von Prof. Gradenigo, Padova.)

1. Verf. setzt auf Grund der von Salzmann (Arch. f. O. 39 u. 40) gegebenen Formel die verschiedenen bekannten Gesetze der Zerstreuungskreise auseinander.

2. Beziehung zwischen der Grösse der Zerstreuungskreise und der Grösse der Bilder. Es werden die Verhältnisse zwischen der Grösse der Zerstreuungskreise und der Entfernung des Objectes aufgesucht im für parallele, convergente oder divergente Strahlen eingestellten Auge.

Digitized by Google

3. Beziehung zwischen der Grösse des scharfen und des entsprechenden diffusen Netzhautbildes.

4. Absolute Grösse der Zerstreuungskreise. Verf. giebt in einer Tabelle die Durchmesser der Zerstreuungskreise in emmetropischen, in myopischen und hypermetropischen (1—20 D) Augen für Abweichungen von 1—20 D von der scharfen Einstellung bei 2—4 mm Pupillardurchmesser.

5. Wirkungen der Zerstreuungskreise auf das Sehen. Verf. leitet die Diffusionserscheinungen am Rande der Bilder, die Helmholtz mit höherer Mathematik behandelte, elementar ab, spricht über die Grenze der Sehschärfe bei Zerstreuungskreisen und zeigt, dass die Resultate der Theorie sehr bedeutend von denen der Erfahrung abweichen, was man sehr unzureichend durch den Coëfficienten der Uebung zu erklären gesucht hat.

Er fügt hinzu Experimente behufs Verification einiger der behandelten Gesetze und zwar 1. mit subjectiver Methode, 2. mittelst Photographie, die sich vorzüglich eignet. Er führt überdies eine grosse Zahl elementarer Rechnungen über diese Experimente aus.

---

4) Ein Retinaltumor, von Dr. Bocchi (Cremona).

Das Auge eines 4jährigen Knaben wurde wegen diagnosticirtem Glioma enucleïrt. Die mikroskopische Untersuchung des Tumors zeigt Spindelzellen mit grossem Kern und spärlichem Protoplasma, in concentrischer Anordnung um die Gefässe, deren Media und Adventitia Ausgangspunkt der Proliferation waren. Mehr peripher fanden sich lymphoide Zellen. Verf. meint, dass dieser Retinaltumor nichts mit Gliom gemein (?) hatte, er bezeichnet ihn als perivasculäres Lymphosarcom der Retina, da die grosse Zahl lymphoider Zellen als Lymphom aufzufassen und schwerlich als einfache entzündliche Infiltration zu erklären sei. Er dankt Herrn Prof. Foà für die Hülfe in der Interpretation der Präparate. Mit 1 Tafel.

---

5) Das Gumma des Corpus ciliare, von Prof. Gallenga (Parma).

Verf. beschreibt zwei schwere Fälle von Gumma im Corpus ciliare, welches $^3/_4$ der Kammer, im zweiten Fall die ganze Kammer ausfüllte und trotz aller Kuren so weit gewachsen war und sich nur schwer endlich resorbirte. Im ersten Fall trat das Gumma bereits 2 Monate nach der Infection, im zweiten 1 Jahr nach derselben auf. In beiden Fällen bestanden gleichzeitig ein oder mehrere kleine Condylome in der Iris am Pupillar- und Ciliarrande, die sich schneller resorbirten. Die Gummata breiten sich diffus aus, so vom Corpus ciliare auf der einen Seite in die Iris, auf der andern auf die Sclera, auch auf die hintern Theile des Auges. Mitunter kommen Gumma und Condylom zugleich vor. Das Condylom des Ciliarkörpers ist schwer vom Gumma zu differenziren (Busse 1892). Nach Ostwalt (1896) scheint es, dass es sich nur in wenigen der veröffentlichten Fälle um wahres Gumma, sondern meist um papulöse Form gehandelt habe, und dass ein gutes Merkmal für die Differentialdiagnose die Vascularisationsverhältnisse der Knoten sind.

---

6) Keratitis dentritica, von Prof. Gallenga.

Verf. beschreibt zwei Fälle dieser Krankheit bei zwei Erwachsenen, deren einer scrophulös war, der zweite hatte eine heftige Malaria durchgemacht. Verf. ist wie Andere der Ansicht, dass die Keratitis dentritica identisch mit Herpes

Digitized by Google

corneae Horner ist und dass dieselbe öfter aus diesem als späteres Stadium sich entwickelt, wie er in einem Falle Gelegenheit hatte zu beobachten, wo der Herpes corneae durch Malaria verursacht war.

---

7) **Ein Fall von Netzhautablösung, Beitrag zur Kenntniss der Ernährung der Netzhaut,** von Docent Dr. Baquis (Livorno).

Die Experimente, welche meist an Kaninchen über die Ernährung der Retina angestellt wurden, lassen keinen Schluss zu über die Verhältnisse beim Menschen, wo die Vascularisation eine andere ist. Beim Kaninchen ist die Netzhaut ausser den zwei seitlichen markhaltigen Fasersträngen neben der Papille fast als gefässlos zu betrachten, wie die der Fische, Amphibien und Vögel. So hat auch die bedeutende Arbeit von Wagenmann (1890), der den Effect der Absperrung einzelner Gefässbezirke studirte, nur Werth für das Kaninchen, bei dem die Ernährung der Retina fast ausschliesslich den Choroidealgefässen angehört. Verf. suchte den Antheil, welchen die Choroidea an der Ernährung der Retina im Menschen hat, bei einem Falle von Netzhautablösung näher zu bestimmen. Dieser ist sehr interessant, als Unicum dastehend. Ein junger Mensch hatte eine traumatische Netzhautablösung im linken Auge bei bereits blindem rechten. Der Augenspiegel constatirte, dass die Netzhaut in der temporalen Hälfte des Augengrundes von der Papille bis zum Aequator fehlte, indem man dort die Gefässzeichnung der Choroidea deutlich sah. An der Ora serrata bemerkte man den abgerissenen peripheren Rand der Retina. Die ganze abgelöste Retinalhälfte war nun über die Papille hinweggeschlagen und lag auf der nasalen Retina, natürlich mit ihrer pigmentirten Aussenfläche gegen das Bulbusinnere gekehrt. In der äussersten nasalen Peripherie sah man noch unbedeckte normale Retina, und diese Zone allein gestattete dem Patienten in dem peripher temporalen entsprechenden Streifen des Gesichtsfeldes zu sehen. Die Papille war unter der umgeschlagenen Retina verschwunden, in der man die zugehörigen Gefässe noch eine Strecke weit verfolgen konnte, aber natürlich in einer der normalen entgegengesetzten Richtung. Das Auge hatte 14 D Myopie. Nach circa 16tägiger Kur, die keinen Erfolg hatte, reponirte sich plötzlich die abgelöste Retina, und Pat. erkannte sogar den Sekundenzeiger der Taschenuhr. Am dritten Tage jedoch schlug sich die Retina wieder um und der Zustand war fortan wie vorher. Nach 6 Monaten gab Pat. einige Besserungen in dem Sinne, dass, während er zuvor nur in der erwähnten peripheren Zone sah, er jetzt auch im centralen Gesichtsfeld etwas erkannte, aber die Objecte schienen ihm seitlich umgekehrt, so dass er ein sich drehendes Rad in entgegengesetzter Richtung sich drehen sah, den rechten Arm des Arztes für den linken hielt. In verticaler Richtung hingegen war die Projection normal. Er sah also die Objecte, wie wir uns im reellen Bilde sehen, das uns ein concaver Cylinderspiegel mit verticaler Achse giebt, wenn wir vor ihm in einer Entfernung stehen, die grösser als die Focaldistanz ist. In der erwähnten peripheren temporalen Gesichtsfeldzone sah Pat. die Objecte in normaler Weise. Wurde ein Object ziemlich peripher in die linke Gesichtsfeldhälfte gebracht, so gab Pat. an, zwei Objecte zu sehen, eines am richtigen Platze, das andere nasal, und zwar das letztere etwas confus und tremolirend. 9 Monate nach der Verletzung trat Cataract hinzu, und nach 2 Jahren war nur noch Lichtperception vorhanden.

Verf. referirt die Veränderungen in der Projection natürlich auf die Lageveränderung der abgelösten Retina. Dass diese erst nach Monaten etwas percipiren konnte, erklärt er daraus, dass im Anfang das Pigmentepithel der abgelösten und umgedrehten Retina dem Durchdringen des Lichtes bis in die

Digitized by Google

musivischen Elemente hinderlich war, dass aber dasselbe im Laufe der Monate atrophirte. Convexlinsen besserten das Sehen mit der abgelösten Netzhaut, da trotz der starken Myopie des Auges für jene hypermetropische Refraction bestand, indem sie eben nach vorn gerückt war. Die oben angegebene Diplopie ist dadurch zu erklären, dass das Bild auf der abgelösten Retina einerseits und dahinter überdies auf der normalen nasalen Retinalhälfte sich entwarf, indem die Strahlen durch die abgelöste Membran hindurch passirten.

Verf. schliesst, dass beim Menschen die Retina stärker als bei allen andern Säugethieren vascularisirt ist und darum auch abgelöst durch lange Zeit nicht atrophirt.

---

8) **Ein specieller Effect des Cocaïns auf das Auge,** von Dr. Ovio (Padova).

Cavazzani (Le terapia moderna, 1892, Nr. 11) fand, dass directer Contact des Cocaïns mit dem Opticus oder der Retina temporäre Blindheit erzeugt. Die Application bei den mit Hunden, Kaninchen, Hühnern angestellten Versuchen geschah einerseits durch orbitale Injection hinter den Bulbus, andererseits durch Injection in den Glaskörper. Die Blindheit dauerte bis zu 24 Stunden. Da es erwiesen ist, dass Cocaïn das Protoplasma paralysirt, die Contractilität der glatten wie gestreiften Muskelfasern, die Bewegungen der Spermatozoën, der Amoeben, der Wimpern, z. B. des Wimpernepithels, der Leucocyten aufhebt, so vermuthete Verf., dass auch die protoplasmatischen Bewegungen der Retinalelemente und des Pigments beeinträchtigt würden.

Verf. stellte zunächst fest, dass bei Warmblütern durch allgemeine Intoxication mit Cocaïn keine Blindheit hervorgerufen werden kann. Bei Fröschen mag dies wohl möglich sein, da deren Organismus dem Medicament mehr widersteht und daher nicht so leicht der Tod eintritt. Ferner fand er an einer Reihe von Fröschen, dass die Wanderung des Retinalpigments, welche bei Lichtfröschen beobachtet wird, nach Cocaïn-Injectionen in die Orbita oder in den Glaskörper fast ganz gehemmt ist. Ebenso, dass die Rückkehr des Pigments an das freie Ende der Retinal-Elemente bei Dunkelfröschen nicht stattfindet.

Betreffs des Sehpurpurs constatirte Verf., dass derselbe, einmal secernirt, nicht durch Cocaïn beeinträchtigt wird, dass aber Cocaïn eine bedeutende Verlangsamung in dessen Production bedingt.

---

9) **Thermometrie und Stethoskopie des Auges,** von Dr. Basevi (Venezia).

Gradenigo ist der Erfinder des Augenthermometers. Verf. fand, etwa wie Andere, die Temperatur des Conjunctivalsackes zwischen 36,2 und 37,3°. Nach Massage des Auges steigt die Temperatur um etwa 1°. Cocaïn-Instillation verringert innerhalb 4 Minuten die Temperatur um 0,7°. Atropin erhöht dieselbe und zwar auf längere Dauer, analog Eserin. Leichter Schmerz erhöht im Thierauge um circa $^1/_2{}^0$ die Temperatur. Bei Blepharitis ciliaris, trichiasis, Chalazion, Iritis findet man Erhöhung der Temperatur. Bei Conjunctivitis granulosa acuta findet man im Mittel 38°, bei Conj. pseudodiphtherica bis 40°.

Mit dem Stethoskop untersuchte zuerst Gradenigo 1881 das Auge. Die äussern Augenmuskeln geben ein continuirliches Geräusch bei fortgesetzten Augenbewegungen. Das des Rectus ext. und int. ist kürzer, prompter, als das des Rect. sup., welches mehr in die Länge gezogen ist. Auch hört man vom Herzen oder den grossen Gefässen fortgeleitete Geräusche, auch ein nur vasculäres Geräusch. Verf. suchte bei Accommodationsbewegung das Geräusch zu studiren, fand aber keinen Mechaniker in der Stadt, welcher Mikrophon oder

Telephon zur Erleichterung und Ermöglichung der Untersuchung anwendbar machen konnte, benutzte daher das einfache Stethoskop. Das Geräusch ist um so stärker, je näher das Auge accommodirt, und ist in die Länge gezogen. — Die Augenbewegungen der Myopen sind mit stärkerem Geräusch verbunden, als die der andern Refractionszustände.

---

10) **Leptothrix buccalis und die pyogenen Mikroorganismen des Speichels in den Thränencanälchen,** von Dr. Basevi.

In einem Falle fand sich eine Eiteransammlung im untern Thränencanälchen mit Leptothrix bucc. und Staphylokokken. Pat. hatte die Gewohnheit, sich die Augen mit Speichel zu befeuchten.

---

11) **Die chirurgische Kur des Trachoms,** von Dr. Basevi.

Verf. möchte Transplantation der Conjunctiva neben Scarificationen versuchen.

---

12) **Ein neuer Apparat zur Prüfung des musculären Gleichgewichtes der Augen,** von Dr. Gaudenzi. (Klinik des Prof. Reymond.)

Verf. sucht den Grad der latenten Ablenkung der Augen an der scheinbaren Dislocation eines Punktes zu bestimmen, welche derselbe während continuirlich abwechselnder Verdeckung des einen und andern Auges bei Fixation erleidet.

---

13) **Skiaskopische Phänomene (linearer Sichelschatten) bei acquirirter Myopie in Folge seniler Linsensclerose,** von Dr. A. Antonelli (Napoli).

Bei einem Individuum mit seniler Sclerose der Linse beobachtete Verf. das erste Mal das zu beschreibende Phänomen. War das linke Auge nach rechts gerichtet, so sah er bei Skiaskopie mit Planspiegel in 1 m Entfernung, während er den Reflex von der Schläfe nach der Nase zu bewegte, zuerst die Pupille vollständig erleuchtet, darauf erschien ca. 1 mm entfernt vom nasalen Pupillarrande ein linearer bogenförmiger Schatten, der an den Enden weniger dunkel als in der Längenmitte war. Bei weiterer Bewegung des Spiegelreflexes nasalwärts verbreiterte sich dieser Schatten, erreichte den nasalen Pupillarrand und stellte den bekannten peripheren nasalen Schatten dar, welcher bei noch weiterer Rotation des Spiegels die der Myopie entsprechende entgegengesetzte Bewegung darbot.

Wenn die Sclerose des Kernes sehr fortgeschritten ist, so begleitet den linearen Sichelschatten ein anderes Phänomen: bei geradem Blicke des zu beobachtenden gegen das beobachtende Auge und schwacher Beleuchtung mittelst Plan- oder Convexspiegels zeigt die Pupille einen centralen grossen (5—6 mm Durchmesser) leichten Schatten bei hellerer ringförmiger Peripherie. Dieser Schatten bewegt sich bei unbeweglichem Spiegel entgegengesetzt den Bewegungen des Auges. Erklärung: Die stärkere Refraction des Kernes der Linse ergiebt für das Centrum der Pupille eine geringere Beleuchtung, wie bei jeder Ametropie die skiaskopische Erleuchtung der Pupille schwächer ist. Ueberdies aber wirft der sclerosirte Linsenkern wie ein relativ opaker Körper einen wirklichen Schatten auf die Pupille. Auch bei Kindern traf Verf. den linearen Spiegelschatten, und schliesst alsdann auf Sclerosirung des Kernes und wie auch bei Erwachsenen auf bevorstehende Bildung von Cataract. Demicheri (1895) unterscheidet zwei Arten von Myopie in Folge von Cataract-Entwicklung, eine

Digitized by Google

wo die centrale Zone bedeutend höhere Refraction zeigt, als die periphere (Pseudolenticonus), und eine häufigere, wo dieser Unterschied nicht vorhanden ist. In der ersten Form findet er den oben erwähnten centralen Schatten bei der Skiaskopie, der bei der zweiten nicht vorhanden ist, bei beiden aber findet Verf. den linearen Sichelschatten. Dieser ist wohl zu unterscheiden vom „paracentralen Schatten" des Bitzos. Dieser kann auch sichelförmig sein, ist aber breiter, weniger scharf begrenzt und weniger dunkel als obiger Schatten, und ist eine Folge der sphärischen Aberration des Auges, ist darum fast in allen Fällen vorhanden und mitunter neben dem linearen Sichelschatten nachweisbar. Jener liegt tiefer, da er sich nahe der Aequatorialgegend der Linse bildet, dieser hingegen liegt in der Pupillarebene, auf welche ja alle skiaskopischen Phänomene bezogen werden. Jener ist leichter mit schwacher Beleuchtung zu sehen und erfordert eine stärkere Neigung der Gesichtslinie, als dieser, so dass beide Phänomene meist nicht gleichzeitig sichtbar sind.

Die Entfernung des linearen Sichelschattens vom Pupillarrande giebt auch Aufschluss über das Volum des sclerosirten Kernes. Tscherning und Demicheri haben durch Auffinden Purkinje'scher Reflexbildchen bewiesen, dass der Linsenkern ziemlich deutlich abgegrenzt sein kann. Die seltenen Fälle, wo der lineare Sichelschatten nicht sichtbar ist, müssen so erklärt werden, dass der Uebergang der Rindenschichten zu den stärker brechenden Kernschichten mehr allmählich geschieht, als gewöhnlich.

Das Phänomen des linearen Sichelschattens ist analog dem Schatten des Linsenrandes bei durchfallendem Lichte und entsteht durch totale Reflexion.

---

14) 1. Schnellkur des Trachoms. 2. Formol in der Ophthalmochirurgie, von Docent Dr. Pedrazzoli.

Verf. empfiehlt Massage des Trachoms mit Borsäurepulver und darauffolgende starke Irrigation mit Sublimatlösung, will aber speciell, dass die obere Uebergangsfalte mittelst Péan'scher Pincette evertirt werde.

---

15) Augenerkrankungen bei Variola, von Dr. Gambarotto.

9 % der Variolakranken (142 von 1972) zeigten Augencomplicationen: 70 pustulöse; 3 purulente, 3 croupöse, 16 phlyctänuläre Conjunctivitiden; 27 Hornhautgeschwüre, 2 serpiginöse Geschwüre, 8 Iritiden, 2 mal Iridochoroiditis, 2 mal Iridocyclitis, 5 mal Hyperämie des Ciliarkörpers mit Photophobie, 4 mal eitrige Dacryocystitis. Die verschiedenen Formen der Erkrankung waren an verschiedene Perioden der Hauterkrankung gebunden, so dass die subconjunctivalen Pusteln und Bläschen während der Eruptionsperiode der Variola auftraten, die andern Augenerkrankungen hingegen während des Suppurationsstadiums. Verf. widerspricht dem Rathe Adler's, die Conjunctivalpusteln nie anzurühren, hat im Gegentheil durch ihre Behandlung sehr gute Resultate erzielt.

---

16) Nekrolog von Dr. Giovanni Rosmini.

Dieser älteste Schüler von Prof. Quaglino starb am 9. März 1896. Seine Publicationen sind namentlich therapeutischen und chirurgischen Inhaltes. Er war von patriotischer Gesinnung und trat freiwillig als Militärarzt 1859 ein. Er war der Gründer des Ospedale Oftalmico in Mailand, welches in Folge seiner menschenfreundlichen und ausdauernden Bemühungen durch wohlthätige Beiträge gestiftet wurde und jetzt in grosser Blüthe steht.

Digitized by Google

Fasc. 4.

1) **Ophthalmometrische Beobachtungen über Glaucom-Operirte, speciell nach Incision des Iriswinkels (De-Vincentiis),** von Dr. Bietti, Klinik des Prof. Gallenga, Parma.

1. In 18 glaucomatösen Augen wurden die Variationen der Cornealcurvatur 30 Stunden bis zu 3 Tagen nach der Paracentese ophthalmometrisch untersucht. 8 Augen zeigten gar keine Modification der Curve, 7 zeigten Abplattung der Cornea, und zwar was gleichmässig im verticalen und horizontalen Meridian die Refraction um $^1/_2$—1 D verringert. In 2 Augen nahm R nur im verticalen Meridian um $^1/_2$—1 D ab, während sie im horizontalen unverändert blieb. In einem Auge endlich mit Synizesis fand sich Vermehrung der R um 1 D im verticalen, um $^1/_2$ D im horizontalen Meridian.

2. Nach oberer Iridectomie fand Verf. Resultate, die durchaus abweichen von dem nach oberen Cataractschnitt beobachteten Astigmatismus. In 9 Augen fand er bald Vermehrung, bald Verminderung der R, bald im verticalen, bald im horizontalen Meridian, so dass er nur nach zahlreichen Untersuchungen darüber zu urtheilen im Stande sein wird. Trat Hyphäma auf, so nahm die die Krümmung der Cornea zu, aber nicht immer in allen Meridianen.

3. Nach der Incision des Iriswinkels (De Vincentiis) fand Taylor (1894) den Cornealastigmatismus geringer als nach anderen Glaucom-Operationsmethoden. Verf. fand theils Abplattung der Cornea, in einem oder meist in beiden Meridianen, theils keine Krümmungsänderung.

Verf. fügt noch lobende Bemerkungen über den Werth der letzteren Glaucomoperation hinzu an der Hand der in der Klinik operirten Fälle.

---

2) **Das sympathische Glaucom,** von Dr. Querengi, Docent.

Verf. beschreibt einen Fall, in welchem er sympathisches Glaucom finden will. Er enucleïrte daher das sympathisirende Auge und vermied absichtlich die Iridectomie auf dem 2. Auge: natürlich ging die Sehkraft auf dem glaucomatösen Auge vollständig zu Grunde, obwohl — zu spät — Iridectomie hinzugefügt wurde. Aus der ganzen Krankengeschichte geht hervor, dass es sich einfach um acutes entzündliches Glaucom handelte. Es ist unglaublich, wie ein Augenarzt auf eine hypothetische Ansicht hin die Sehkraft des einzigen sehenden Auges opfern kann, ohne die allgemein adoptirte und ganz naturgemäss sich empfehlende Therapie einzuschlagen.

---

3) **Hydrodictyotomie bei Retinalablösung,** von Prof. Riccardo Secondi (Genua).

Verf. hat die von ihm 1878 empfohlene Operation gegen Netzhautablösung vervollkommnet. Mit einer zweischneidigen Nadel wird wenigstens 8 mm vom Hornhautrande entfernt die Sclera durchstochen, oberhalb oder gegenüber der Stelle der Ablösung, durch entsprechende Bewegungen die Retina durchschnitten, sowie die im Glaskörper befindlichen Stränge discindirt, welche nach Leber der Ablösung zu Grunde liegen. Darauf wird durch eine Punction der Sclera von aussen her mittelst des Starmessers das subretinale Liquidum entleert, wobei das Messer eine halbe Rotation macht. Endlich wird eine subconjunctivale oder möglichst intratenoniane Sublimatinjection hinzugefügt und zwar in der Meinung, dass dieselbe auf der Oberfläche der Sclera revulsorisch wirke.

Digitized by Google

3) **Jodmethylphenylpyrazolon (Mydrol), Wirkung auf das Auge,** von Dr. Cattaneo (Klinik Bologna, Prof. Tartuferi).

Sabbatani constatirte 1893, dass das Mittel Säugethieren 1. den Rhythmus des Herzschlages verlangsamt und regularisirt, den Herzmuskel wahrscheinlich direct excitirt und ihm vitale Resistenz verleiht, 2. die Gefässe direct verengert, 3. mydriatisch am Auge wirkt bei Thieren mit runder Pupille, neben leichter Gefässverengerung in der Conjunctiva. Bei Thieren mit oblonger Pupille bleibt diese unverändert. Nach Durchschneidung des Halssympathicus seit mehr als 4 Tagen hat das Mittel auf die verengte Pupille nur sehr schwach mydriatischen Effect.

Verf. constatirte, dass Instillation einer 10 % Lösung in den Conjunctivalsack kein Brennen und keine Beschwerde hervorruft, starke Ischämie der Conjunctiva während einer oder mehr Stunden zur Folge hat, die Sensibilität der Conjunctiva etwas herabsetzt, aber nicht aufhebt, innerhalb ca. 10 Minuten Mydriasis bewirkt, die in ca. einer Stunde ihr Maximum erreicht und nach $2^1/_2$ Stunden wieder abnimmt, um nach ca. einem Tage ganz zu verschwinden. Bei Thieren mit ovaler Pupille (Katze, Schaf) tritt nur spät eine schnell verschwindende und sehr geringe Mydriasis auf, bei Vögeln fehlt jeder sichtbare Effect auf die Pupille. Das Medicament dringt in den Humor aqueus ein; dieser, einem anderen Auge eingeträufelt, ruft wieder Mydriasis hervor. Diese ist als durch Sympathicusreizung entstehend zu betrachten, d. h. ist active Mydriasis und zwar meint Verf., dass, da der Dilatator pupillae sehr problematisch ist, nicht musculäre Contraction desselben, sondern Gefässverengerung in der Iris der Mydriasis zu Grunde liegt. Da die Gefässe radial verlaufen und ihre Longitudinalmuskelfasern über die circulären predominiren, so sei um so leichter zu verstehen, wie die Gefässe als Pupillendilatatoren functioniren können. Verf. fragt nun, ob die Mydriasis überdies auch als passive zu Stande komme, d. h. in Folge von Lähmung der Sphincterfasern oder deren Oculomotoriusendigungen. Wenn das Mydriaticum bloss durch die Sympathicuswirkung agirt, so kann es nach Durchscheidung des letzteren keine Dilatation der Pupille bewirken. Verf. fand mit Sabbatani, dass diese Dilatation doch stets erfolgt, obwohl in herabgesetztem Maasse. Es scheint, dass die Wirkung auf die Nervenendigungen im Sphincter ähnlich wie durch Curare geschieht, doch auch die Muskelfasern selbst werden gleichzeitig durch das Jodmethylat paralysirt. Die durch Lähmung des Oculomotorius bedingte Mydriasis kann durch Jodmethylat noch gesteigert werden, in Folge von Sympathicusreizung. Ebenso die Atropinmydriasis. — Die Accomodation wird nur bei starker Einwirkung des Medicamentes und nur sehr wenig beeinträchtigt, für nur wenige Stunden, weniger als Cocaïn. Dieses soll nach Eversbusch und Nettleship durch Hervorrufung von Ischämie des Ciliarmuskels auf diesen wirken. Ob das neue Medicament so oder durch Paralysiren der Muskelsubstanz oder der Nerven wirkt, lässt Verf. unentschieden.

Nach Instillation starker (bis 25 %) Lösungen tritt stärkere Oeffnung der Lidspalte ein in Folge Reizung des Halssympathicus, welcher die glatten Lidmuskeln innervirt. Auch tritt der Augapfel etwas hervor, ein Symptom, welches bei Reizung des Sympathicus beschrieben wird und auch bei Cocaïnwirkung bekannt ist. Es scheint durch die Reizung der Sympathicusfasern zu Stande zu kommen, welche die glatten Muskelfasern der Tenon'schen Kapsel innerviren; auch scheint die stärkere Oeffnung der Lider den Bulbus leichter hervortreten zu lassen. Gelsemin bewirkt bei topischer Anwendung starker

Digitized by Google

Dosen auch Exophthalmus, den Tweedy (1877) auf Lähmung der Augenmuskeln bezieht. Ebenso fand Sighicelli (Annali di Chimica 1885), das Cocaïn bei wiederholter Einträuflung complete Paralyse der Augenmuskeln und so Immobilität des Bulbus erzeugt. — Die Tension des Auges wird nur bei einem oder mehreren Tagen hindurch oft wiederholter Application starker Lösungen deutlich erhöht. — Nur sehr schwache Eserinmiosis wird durch das neue Medicament neutralisirt. Pilocarpinmiosis wird nur durch mehrfache Jodmethylatinstillationen überwunden.

Die Lösung des Mydrol wird durch Zusatz von Sublimat zersetzt, indem sich allmählich ein Präcipitat von Jodquecksilber bildet. Die Lösung lässt sich durch Kochen sterilisiren, ist sehr stabil, reizt nicht. Verf. empfiehlt die 5—10 % Lösung von Mydrol als Mydriaticum für diagnostische Zwecke und räth zuvor eine 2 % Cocaïnlösung einmal einzuträufeln, wodurch die Mydriasis erhöht und das Absorptionsvermögen der Cornea und Conjunctiva (3—5 mal) für Mydrol erhöht wird. Therapeutisch ist Mydrol als Mydriaticum von nur geringem Werthe, aber dient zur Verringerung der conjunctivalen Injection, des Thränens, des Blepharospasmus, auch des Schmerzes, (nicht durch Einwirkung auf den Trigeminus, den es wohl kaum beeinflusst), und wirkt dabei nicht nachtheilig auf das Cornealepithel wie das Cocaïn. Auch bei Iritis kann es die Hyperämie der Iris verringern. Es schein nicht, wie andere Mydriatica Glaucom hervorzurufen.

Fasc. 5.

1) Extraction eines grossen Eisensplitters aus dem Auge mittelst des Magneten, von Dr. Bardelli. (Klinik von Prof. Guaita in Siena.)

Der Sitz des Splitters im Innern des linken Auges liess sich durch die Palpation eruiren, indem der innere untere Quadrant des vorderen Bulbusabschnittes sehr empfindlich war. Der Schmerz wurde gleichfalls durch Annäherung der Magnetspitze an jenen Sitz hervorgerufen, während der Magnet an andern Bulbusabschnitten ohne Schmerz vertragen wurde. Der Splitter von 215 mgr Gewicht wurde mittelst des Hirschberg'schen Electromagneten durch die Cornealwunde extrahirt nach vorausgeschickter Iridectomie, da bei dem ersten Magnetversuche die Iris an der Stelle des Sitzes des Splitters durch das Andrängen des letzeren sich vorbauchte. Verf. stellt ausführlich die Bibliographie des Gegenstandes zusammen.

---

2) Die acuten Ophthalmien in der Kur des Trachoms, von Dr. Ferri (Novara).

Wie Inoculation der Blennorrhoe- und Jequiritykur gegen Trachom wirksam sind, so beobachtete Jasparrini (Congresso die Venezia 1895) ähnlichen therapeutischen Effect gegen Trachom von acuter Pneumokokken-Conjunctivitis. Verf. der Theorie huldigend, dass Entzündung nicht allein durch Bakterien, sondern auch durch chemische Substanzen hervorgerufen werden kann, wandte 2—3 mal täglich Pinselungen mit Sublimatlösung (2—3 pro Mille) an, bis eine Croupmembran auf der Conjunctiva sichtbar war. Der therapeutische Effect war ganz ähnlich dem des Jequirity. Verf. besteht darauf, dass die Eintheilung der Conjunctivitisformen nach dem blossen bakteriologischen Befunde für die Klinik unzureichend ist.

Digitized by Google

3) **Aetiologie des Chalazion,** von Dr. Palermo. (Klinik von Messina, Prof. Scimemi.) Mit 3 Tafeln.

Saltini (1880, in der Klinik des Prof. Manfredi) war der erste, welcher in der Vorderkammer von Kaninchen Chalazionsubstanz einimpfte, um zu sehen, ob letztere tuberculös sei. Verf. setzt erst die Geschichte der Ansichten über das Chalazion auseinander, beschreibt darauf seine eignen Präparate, ganz den Anschauungen von De Vincentiis sich anschliessend, welcher das Chalazion ein eingekapseltes, zuweilen cystisches Riesenzellengranulom nannte. Er beschreibt darauf einen Lepraknoten des Tarsus, der Haut und Conjunctiva intact gelassen hatte. Histologisch fand er in ihm nur kleinzellige Infiltration mit seltenen Riesenzellen. Die Meibom'schen Drüsen sind gut erhalten.

Fasc. 6.

1) **Aetiologie des Chalazion,** von Dr. Palermo. (Schluss.)

Verf. machte eine Reihe Experimente, um zu entscheiden, ob das Chalazion tuberculöser Natur sei. Er impfte Tuberculose in den Tarsus von Thieren, um zu ersehen, ob Chalazionbildung eintrat. Auch impfte er Chalazionsubstanz auf Thiere, um zu erforschen, ob Tuberculose entstand. Endlich wurde untersucht, ob Einführung von Fremdkörpern in den Tarsus die Bildung von Chalazion befördert. Zu letzteren Experimenten wurden theils indifferente Substanzen (Kohle, Holz, Kork), theils oxydable oder lösliche gewählt (Eisen, Cuprum sulphuricum, Alaun etc.). Um ein Kohlenstückchen entwickelte sich ein Granulationstumor mit Riesenzellen, ähnlich wie er z. B. bei Holzsplittern bereits beschrieben worden.

Verf. constatirte die nicht tuberculöse Natur des Chalazion und vermuthet, dass locale Reizung der Meibom'schen Drüsen den Anstoss zu seiner Bildung giebt.

---

2) **Markhaltige Nervenfasern der Retina,** von Dr. Monesi.

Klinische Beschreibung eines Falles nebst Messungen und Berechnung des blinden Fleckes, und Literaturangabe.

---

3) **Subconjunctivale Injectionen,** von Dr. Rampoldi.

Verf. veröffentlichte bereits 1884, dass er schwere Trachomfälle mit Pannus mit Ausschneidung der grössten Körner und täglicher subconjunctivaler Injection von Jodkali heilte. Er erwähnt auch, dass Rothmund der erste war, welcher Kochsalzinjectionen subconjunctival gegen Hornhautaffectionen anwandte.

---

4) **Acromegalie und Auge,** von Dr. Denti.

Verf. giebt einen Ueberblick über die Theorien, die über die Acromegalie aufgestellt sind und beschreibt einen eigenen Fall klinisch. Es folgt Literaturangabe.

Peschel.

XI. The Ophthalmic Review. 1896. Mai.

1) **A binocular magnifying lens for examination of the eye by oblique illumination,** by Edward Jackson.

Um Aerzten, die nur an binoculares Sehen gewöhnt sind, dennoch die Loupenbetrachtung der vorderen Augenabschnitte zu ermöglichen, hat Verf. zwei Loupen zu einem handlichen Ganzen zusammenschleifen lassen, dessen beide

Digitized by Google

Theile in einem solchen stumpfen Winkel zu einander stehen, dass ihre Flächen nahezu senkrecht zu beiden Augenachsen sind, wenn diese nach einem bestimmten Punkte des Auges convergiren. Für jeden andren Beobachter hat diese Combination die bekannten Vortheile der binocularen Loupen, aber den grossen Vorzug viel grösserer Einfachheit und Handlichkeit.

---

2) **Operative treatment of entropion and trichiasis,** by James W. Barrett.

Verf. hat sich, nachdem er lange Jahre hindurch die van Millingen'sche Operation gegen Entropium angewendet hatte, endgültig zu dem Verfahren bekannt, welches Evans 1893 auf dem Intercolonialen Medic. Congress zu Sydney beschrieben hat. Aus der Beschreibung ergiebt sich eine grosse Aehnlichkeit mit den Jaesche-Arlt'schen Schnitten, es handelt sich auch hier um eine Umlagerung der schiefwachsenden Cilien-Ursprünge.

Es folgen **Referate** und **Gesellschaftsberichte.**

Juni.

Enthält nur **Referate** und **Gesellschaftsberichte.**

Juli.

On recurrent oculo-motor paralysis, by Dr. Gustav Ahlström.

Verf. constatirte in einem Falle von recidivirender Oculomotoriuslähmung einen bestimmten Zusammenhang mit der Secretion aus der entsprechenden Nasenhöhle, derart, dass jedes Mal, wenn die Lähmung einsetzte, das bisher bestandene Nasenträufeln cessirte. Auf Grund dieser jedes Mal nachweisbaren Thatsache gelang die Heilung der Augenlähmung auf die einfachste Weise, indem Pat. durch lauwarme Nasenspülungen und häufigeres Schnupfen die Sekretion der Nase anregte. Verf. erklärte sich den Zusammenhang, indem er die Oculomotoriuslähmung auf Circulationsstörungen im Gebiete der Kerne zurückführt und diese als Reflexphänomen ansieht, welche von den zahlreichen Endästchen des Trigeminus in der Nasenschleimhaut ausgelöst werden, wenn sie durch erhöhten Druck gereizt werden. Der mit der Lähmung einhergehende Kopfschmerz entspringe derselben Ursache, insofern durch die vermehrte aber versperrte Secretion des Stirnsinus ein stärkerer Druck auf die Nervenendigungen ausgeübt werde.

Es folgen **Referate** und **Gesellschaftsberichte.**

August.

The formation of artificial pupil by extra-ocular iridotomy, by J. B. Lawford.

Verf. hält die von Schöler 1886 beschriebene extraoculare Iridotomie nach seinen 5jährigen Erfahrungen in gewissen, allerdings nicht sehr zahlreichen Fällen für empfehlenswerth genug, um sie den Collegen nochmals in Erinnerung zu bringen. Die dadurch geschaffene Pupille ist für optische Zwecke geradezu ideal, schmal, keilförmig, nach der Peripherie hin sich verjüngend und nur die Hälfte oder zwei Drittel des pupillaren Iristheils umfassend. Vor der intraocularen Operation hat sie den

Digitized by Google

Vorzug geringerer Gefährlichkeit, wenigstens soweit die Läsion der Linse in Betracht kommt. Verf. hat die Schöler'sche Operation in neun Fällen gemacht. Bekanntlich geschieht sie in der Weise, dass durch einen schmalen Linearschnitt nicht zu nahe dem Limbus die Iris mittelst Pincette hervorgeholt und durch einen senkrecht zum Pupillenrand geführten Scheerenschlag gespalten wird, um dann mit einem Spatel sorgfältig reponirt zu werden.

Es folgen **Referate** und **Gesellschaftsberichte**.

September.

Rupture of the iris at the pupillary margin and in continuity from contusion of the eyeball, by Geo. C. Harlan.

Verf. beschreibt 6 Fälle von traumatischen Sphincterrissen und zwei, wo die Iris in ihrer Continuität durchtrennt worden war. Letztere konnten nur bei durchfallendem Lichte erkannt werden, weil die Risse radiär und parallel den Irisfasern liefen und sehr schmal waren. Merkwürdiger Weise zeigten sich in einzelnen Fällen trotz der starken Gewalteinwirkung keine sonstigen ernstlichen Complikationen, keine intraoculare Blutung, keine nennenswerthe Sehstörung, keine Iritis. Die durch den Sphincterriss entstehende Mydriasis blieb in den meisten Fällen stabil und wurde durch Eserin nur vorübergehend beeinflusst. Die Accomodation war nur in einzelnen Fällen gestört. Sie kann sowohl geschwächt wie auch krampfartig gesteigert sein. Verf. giebt Hirschberg zu, dass wahrscheinlich in den meisten Fällen von sog. traumatischer Mydriasis kleine Sphincterrisse übersehen worden seien, immerhin gebe es auch wirkliche traumatische Sphincterlähmungen, welche im Gegensatz zu jenen Fällen auf Eserin prompt reagiren und in kürzerer Zeit ohne Medikation heilen. Wo Mydriasis und Accommodationslähmung längere Zeit fortbestehen, sei möglicherweise eine Ruptur des Ciliarmuskels oder eine Läsion der Linse resp. der Zonula mit im Spiel.

Es folgen **Referate**.

October.

A short note on the value of the immediate use of hot-water after Enucleation of the eyeball, by Simeon Snell.

Verf. hat bei allen Enucleationen eine Schale kochenden Wassers neben sich stehen, um nach vollendeter Exstirpation des Bulbus unmittelbar nach der ersten Säuberung der Wunde einen Wattebausch, in das kochende Wasser getaucht, in die Orbitalhöhle zu pressen. Er erreicht damit eine schnelle und sichere Blutstillung und will bemerkt haben, dass auch die Entlassung der Kranken dadurch beschleunigt wird.

Es folgen **Referate**.

November.

Removal of a spiculum of glass from the vitreous with preservation of normal vision, by M. H. Post.

Ein 17jähriger Student verletzte sich bei einer Explosion einer Salmiakflasche sein linkes Auge. Nasalwärts konnte man mit dem Augenspiegel ein Loch in der Iris erkennen und dicht dahinter einen Glassplitter, welcher in der

Digitized by Google

Linse stak und in den Glaskörper nach unten und hinten hineinragte. Heftige cyclitische Reizung bestand. Verf. machte entsprechend der Iriswunde einen breiten Graefe'schen Schnitt in der Sclerocornealgrenze, excidirte ein grosses Stück Iris und führte dann einen alten Critchett'schen Starlöffel direct nach hinten durch die Zonula hindurch, um damit den Splitter von hinten her zu fangen und extrahirte ihn sofort. Er mass 9 mm in der Länge. Die traumatische Cataract wurde resorbirt, und Pat. behielt mit Stargläsern eine Sehschärfe von $^{20}/_{15}$.

Es folgen **Referate.**

December.

Observationes on the retinal bloodstream at the time of death, by C. H. Usher.

Verf. hat im Verein mit Dr. Dean an Menschen, bei Kaninchen, Affen, und Katzen ophthalmoscopisch die Circulationsverhältnisse in der Netzhaut während der letzten Athemzüge vor dem Tode und kurz nach demselben studirt. Als charakteristisch fand er jedes Mal eine sichtbare Blutströmung in den Venen und Arterien, in letzteren entgegengesetzt zur Norm nach der Papille hin, und unmittelbar darauf ein Zerfallen der Blutsäule in erst kleine, später gröbere Körnchen. Die Dauer der sichtbaren Blutströmung, die einigermassen der Circulation im Froschauge ähnelt, war in den einzelnen Fällen verschieden, in dem einen war sie sehr rapide und dauerte nur zwei Sekunden, in einem anderen konnte sie während vier Minuten verfolgt werden. Bei den Katzen konnte man die perverse Circulation nach dem Opticus zu in den Arterien nicht von Anfang an, sondern erst im allerletzten Stadium feststellen. Experimentell wurde dann der Einfluss der Faradisirung des Herzens und einer tödtlichen Chloroforminhalation auf die Netzhautcirculation geprüft; beide Mal wurden die Blutströmung und der körnige Zerfall konstatirt. Der letztere spricht nicht gegen die Möglichkeit einer Wiederbelebung und selbst einer völligen Wiederherstellung des Versuchsthieres. Der intraoculare Druck spielt bei der Entleerung der Gefässe und der Körnerbildung des Blutes eine wesentliche Rolle. Aldrige's Behauptung, dass bei dem Todeseintritt die Arterien sich in der Richtung ihrer Circulation centrifugal entleeren, deckt sich nicht mit den Beobachtungen des Verf. Die Blutsäulchen hält Verf. für rothe Blutkörperchen, die entweder einzeln, was bei der Vergrösserung im aufrechten Bilde nicht unmöglich ist, sichtbar oder in kleinen Gruppen wahrgenommen werden, wenn der Blutdruck von Seiten des Herzens geringer und so die Circulation in den Netzhautarterien, zumal unter der Mitwirkung des intraocularen Druckes verlangsamt wird.

Es folgen **Referate** und **Gesellschaftsberichte.** Peltesohn.

XII. The Royal London Ophthalmic Hospital Reports. Vol. XIV. Part. II. 1896. December.

2) A case of subhyaloid haemorrhage, in which the specimen was obtained with microscopical sections, by J. H. Fisher. (Illustrated.)

Fisher hatte Gelegenheit, einen ziemlich frischen Fall von macularer Glaskörperblutung anatomisch zu untersuchen und konnte sich untrüglich deren überzeugen, dass diese Blutungen unter die Glaskörpermembran thatsächlich, wie die meisten Autoren es annehmen, aus einem Netzhautgefäss erfolgen, nicht die

Digitized by Google

Netzhautschichten durchsetzen, sondern die innere Grenzlamelle abheben und den so entstandenen Zwischenraum anfüllen. In manchen Fällen dürfte diese Glaskörpermembran aber durchbrochen werden und das Blut in den Glaskörper selber eindringen. Vermuthlich wird das letztere nur unter einem gewissen Druck erfolgen, wie er nur in einer Arterie existirt. Von einer messbaren Dicke der Blutschicht kann kaum die Rede sein, denn die dickste Stelle der Blutung im Präparat war nicht dicker als die Netzhaut, vor welcher sie sich ausbreitete.

---

2) **The development of the posterior elastic lamina of the cornea or membrane of Descemet,** by E. Treacher Collins. (Illustrated.)

Collins sucht die Frage, ob die descemetische Schicht sich aus den sie begrenzenden Endothelialzellen sich entwickelt, auf dem Wege klinisch-histologischer Untersuchungen zu lösen. Von vornherein könnte man die Frage nach Analogie der Entwickelung der beiden anderen hyalinen Membranen im Auge, der Linsenkapsel und der Bruch'schen Membran bejahen, obwohl zu bedenken ist, dass diese beiden vom Epiblast stammen, während die Descemetis mesoblastischen Ursprungs ist. Verf. hat in zwei patholgischen Fällen traumatischer (resp. operativer) Narbenbildung der Descemetis eine Neubildung derselben constatiren können, deren Entwickelung aus den Endothelien nachweisbar war. An und für sich ist diese Wiederherstellung der Descemetis keineswegs die Regel, da Collins sie unter zahlreichen Fällen nur 2 mal beobachten konnte. Verf. deducirt aus dieser Beobachtung, dass auch die ursprüngliche Entwickelung der elastischen Membran im Foetus auf demselben Wege als Product des Endothels vor sich gehe.

---

3) **On meningitis following excision of the eyeball for panophthalmitis,** by C. Devereux Marshall.

Verf. beschreibt 5 Fälle von letaler Meningitis nach Enucleation panophthalmitischer Augen, führt aber gleichzeitig den Beweis(?), dass keineswegs die Panophthalmitis als die alleinige Ursache des unglücklichen Ausgangs der Enucleation anzusehen ist. Die Meningitis kann schon vor der Enucleation bestanden haben ohne deutliche Symptome zu machen. Meningitis ist auch schon nach Exstirpation nicht panophthalmitischer Augen beobachtet worden, ja überhaupt nach Operation an irgend einer Körperstelle. In manchen Fällen ist die Meningitis viel älteren Datums, als die Symptome vermuthen lassen. Die Infection der Meningen kann auch von einem eiternden Auge erfolgen, ohne dass operirt wird, ja die Gefahr der Infection wächst, je länger mit der Entfernung der Eiterquelle gezögert wird. Die Meningitis entsteht entweder per continuitatem längs des Sehnerven, und der durch die Fissura sphenoidalis ziehenden Gewebe oder auf dem Wege der Blutbahnen. Wo die Enucleation nicht wünschenswerth erscheint, sollte wenigstens sobald als möglich die Evisceration der Sclera und eine gründliche Desinfection derselben gemacht werden. Aber da die putriden Massen durch das Scleralgewebe aufgesogen sein können, erscheint es sicherer, dieses mit zu entfernen, zumal die Untersuchung ausgeweideter Bulbi gelehrt hat, dass es nicht leicht gelingt, die Sclera ganz glatt auszukratzen, vielmehr zum mindesten entzündlich adhäsive Aderhautfetzen oft stehen bleiben. „Between 1861 and 1896 there have been 6580 eyes excised at Moorfields. Prior to 1880 is no record of a death from meningitis after excision, but since then 8 fatal cases have occurred, or 0,12 per cent. of the total number of excisions."

Digitized by Google

4) **Striated opacity of the cornea,** by W. T. Holmes Spicer. (Illustrated.)

Die Streifentrübung der Cornea hat man neuerdings als eine Faltenbildung der Descemetis und der tiefsten Hornhautschichten gedeutet, während man sie früher für ein Oedem oder Exsudat bei entzündlichen Zuständen der Hornhaut oder ihrer Umgebung gehalten hat, welches sich in den Spalträumen der Hornhautsubstanz absetze und ohne selbst trübe zu sein, durch die verschiedene Lichtbrechung trübe erscheine. Diese Spalten sind nicht die Recklinghausen'-Saftcanäle, sondern interfibrilläre, nicht anastomosirende Spalten in den hintersten Parenchymschichten. Nach den Untersuchungen des Verf.'s an 21 Fällen bestätigt sich die ältere Auffassung, und ist es wahrscheinlich, dass die Streifentrübung von einem Congestions- oder Entzündungszustand der vorderen Partie des Uvealtractus stammt und ein begleitendes Oedem darstellt. Eine besondere Form von Streifentrübung sah Verf. bei einigen Fällen von interstitieller Keratitis, wo sie nach einigen Wochen durch Macula corneae ersetzt wurde. Der Name Keratitis striata giebt also das Wesen des Processes nicht richtig wieder und ist besser durch Streifentrübung der Hornhaut zu ersetzen.

---

5) **Topography of the emmetropic fundus,** by Andrew Hallidie.

Der Artikel beschäftigt sich mit der Localisation von Fremdkörpern in der Retina mittelst der Perimetrie und der Augenspiegelung.

---

6) **Cases of permanent central scotoma caused by looking at the sun, with partial atrophy of the optic nerve,** by Treacher Collins.

Verf. sah bei einer 49jährigen Lehrerin durch Sonnenblendung ein Dauerscotom mit nachfolgender partieller Sehnervenatrophie entstehen, das sich noch nach 7 Jahren in unveränderter Form erhielt. Er zieht eine Parallele zwischen diesem Falle und den Experimentalversuchen von Usher und Dean, welche nach traumatischer Ausschaltung einzelner Netzhautpartien mit dem Galvanocauter partielle Atrophien in bestimmten Sehnervenfaserbündeln auftreten sahen.

---

7) **On the pathological examination of the eyeball,** by C. Devereux Marshall.

Verf. giebt in sehr dankenswerther Ausführlichkeit eine genau detaillirte Beschreibung, wie man ausgenommene Augäpfel zu behandeln hat, um mikroskopische Präparate zu erhalten und zu färben. Auch für die Conservirung makroskopischer Präparate werden erprobte Verfahren angegeben. Zum Schluss wird die Bleichungsmethode nach Collins, um die Drüsen des Ciliarkörpers sichtbar zu machen, beschrieben, und eine Zusammenstellung der Bakterienfärbungen gegeben. Bezüglich der Einzelheiten sei auf das Original verwiesen.

---

8) **Tobacco amblyopia: some cases in which the interval between cessation of smoking and improvement of vision was unusually long,** by A. H. Thompson.

Verf. beobachtete vier Ausnahmsfälle von Tabaksamblyopie(?), wo trotz unzweifelhafter Abstinenz das Sehvermögen sich erst nach bezw. 3, 3, 7 Monaten und 1 Jahr wiederherstellte. In dem dritten begann die erste Besserung erst mit der Anwendung des galvanischen Stromes. Zuerst verminderten sich die Farbenscotome, dann erst hob sich die Sehschärfe. Während das eine Auge sich besserte, blieb das andere noch zurück und zeigt eine sehr blasse Papille, aber keine Gesichtsfeldeinengung. In dem vierten Fall war erst nach Ablauf des zweiten Jahres das alte Sehvermögen wieder erreicht.

Digitized by Google

9) **On ophthalmia neonatorum,** by H. V. McKenzie and C. Marshall.

Die Verff. haben 100 consecutive Fälle von Eiterung der Neugeborenen, die alle nach einem und demselben Verfahren mit Höllensteinlösung und Borwasserausspülungen ganz gleichmässig behandelt waren, statistisch untersucht. Beide Augen waren in 97,43 % befallen, das eine in nur 2,56 %. Mit gesunder Hornhaut kamen in Behandlung 82,56 %, hiervon blieben 93,1 % klar, 6,21 % wurden getrübt, 0,62 % perforirt. Von den bereits afficirten Fällen waren 32,35 % gleich bei Eintritt in die Behandlung perforirt, die andern 67,6 % klärten sich zum Theil noch auf (34,78 %), zum Theil blieb die Hornhaut fleckig (39,1 %), der Rest (26,08 %) perforirt nachträglich. Die Behandlung dauerte im Durchschnitt 11,61 Tage, bis die Bindehaut wieder ihren normalen Anblick hatte und jede Spur von Eiterung cessirte. Die längste Behandlungsdauer betrug 25 Tage. Eserin wurde trotz der Empfehlung mancher Autoren niemals gebraucht, weil man seine Einwirkung fürchtete. Peltesohn.

XIII. The American Journal of Ophthalmology. 1896. Februar.

1) **Observations concerning the endothelial lining of the anterior chamber in health and disease,** by Adolf Alt, M. D.

Die Histologie des Endothels der Vorderkammer, d. i. der Membrana Descemeti, des Ligamentum pectinatum und der Iris, hat noch nicht die gebührende Beachtung gefunden, weshalb A. entsprechende Untersuchungen gemacht hat, die im Ganzen mit den Angaben Waldeyer's (Graefe-Saemisch, I.) übereinstimmen, im Einzelnen jedoch wichtige Zusätze bringen. Das Endothel der Membr. Descem. besteht aus einer einfachen Lage flacher polyonaler Zellen mit rundem oder ovalem Kern; die öfters beschriebene hexagonale Form derselben ist jedoch nur selten. Je nach dem Lebensalter zeigen sie beträchtliche Unterschiede. Während beim Neugeborenen die grossen Kerne nur von wenig Protoplasma umgeben sind, nimmt letzteres mit fortschreitendem Alter beträchtlich zu; beim Erwachsenen sind in der Hornhautmitte die Zellen am grössten, in der Peripherie viel kleiner, so dass hier ähnlich wie beim Neugeborenen die Kerne näher beisammen liegen. Die eben beschriebenen, von Waldeyer als die normalen aufgefassten Formen stellen das Ruhestadium der Zellen dar; A. findet umgekehrt, dass dieser als Norm bezeichnete Zustand selten ist, vielmehr die Zellen sich meist in einem ruhelosen, activen Zustand befinden, was er aus folgenden Beobachtungen schliesst. Als Anfangsstadium der Veränderungen fand er eine glänzende Begrenzungslinie einzelner Zellen, ähnlich den hellen Linien, welche die einzelnen Zellen des Pigmentepithels der Retina umsäumen. In weiterem Fortschritt zieht sich das Protoplasma einzelner Zellen gegen den Kern hin zusammen, dabei groteske Gestaltung annehmend mit fadenförmigen Ausläufern, so dass zwischen ihnen und den Nachbarzellen freie Zwischenräume auftreten, eine Erscheinung, die viel häufiger ist, als sie von Waldeyer angegeben wurde. Dass diese als activer Zellzustand aufzufassen ist, beweist das Auftreten von Karyokinese, Kern- und Zelltheilung. Sie fand sich oft in anscheinend normalen Augen, besonders aber in pathologischen trotz anscheinend normalen Verhaltens des vorderen Bulbusabschnittes in vivo, als Regel aber bei pathologischem Verhalten des letzteren, z. B. Exsudaten in der Vorderkammer, wobei die Zelltheilung oft so rapid ist, dass Zellhaufen in dieselbe hereinragen. Die häufig gefundenen glasartigen Auswüchse zwischen den Endothelzellen, bisher

Digitized by Google

als Characteristicum für erwachsene und alte Leute aufgefasst, beobachtete A. auch bei jungen Kindern, und hält sie für degenerirte Endothelzellen. Im Gegensatz zur bisherigen Ansicht von der Stabilität derselben hält A. dieselben für fortwährender Veränderung unterworfene Gebilde. Ein weiterer Artikel folgt. — Schade ist, dass die beigedruckten, jedenfalls mit vieler Mühe hergestellten Mikrophotogramme derart reproducirt sind, dass sich aus ihnen so viel wie nichts ersehen lässt; da wären wohl Zeichnungen, selbst etwas schematisirte, doch besser gewesen.

---

2) Ophthalmic memoranda, by G. E. de Schweinitz, M. D.

a) Reconstruction of the upper lid border by Hotz's method.

Vorstellung dreier nach der Methode von Hotz mit bestem Erfolg behandelter Fälle von Entropion des Oberlides mit Trichiasis. Der bekannte intermarginale Schnitt wird so tief geführt, dass der vordere Lidrand leicht nach oben gekehrt werden kann, sodann unterhalb des oberen Tarsusrandes ein zweiter paralleler Schnitt angelegt, hierauf durch drei Nähte, welche erst durch den Lidrand, dann durch den oberen Tarsusrand, schliesslich durch den oberen Rand des zweiten Hautschnittes geführt werden, der vordere Lidrand mit den Haaren nach oben gekehrt und in die tiefe Wunde am Lidrand ein keilförmiger Hautlappen eingepflanzt.

b) Two cases of macular haemorrhage.

1. Iritis; Secundärglaucom; Iridectomie; circumscripte Hämorrhagie, genau die Mitte der Macula einnehmend; Heilung. — 2. Chronisches Herzleiden; ovale Hämorrhagie, genau den dunklen Fleck der Macula einnehmend.

c) Laceration of the left eyeball; suspected retained foreign body; electro-magnet operation; subsequent history of the case.

2 cm lange Risswunde des linken Auges, entsprechend dem Rectus externus, verursacht durch ein von einem Meissel abgesprungenes Stahlstück; ein Arbeitscollege gab an, aus der Wunde sei schon viel weisser Stoff ausgeflossen. Das Auge war weich. In Folge der Anamnese Magnetversuch in Narkose, ohne Erfolg. Die wegen der schlimmen Verletzung und des grossen Glaskörperverlustes vorgeschlagene Enucleation wurde verweigert. Wider alles Erwarten trat im Verlaufe weniger Wochen reactionslose Heilung ein, das Auge erlangte wieder normale Form und Spannung. Acht Tage nach der Verletzung war $S = {}^{6}/_{40}$. Der Arbeitscollege brachte ein $1^{1}/_{2}$ cm langes und 1 cm breites Stahlstück, das er angeblich in dem ausgeflossenen weissen Stoff gefunden hätte, indem er unmittelbar nach dem Unfall ein Zeugstück gegen die Wunde gehalten hatte. S stieg noch auf ${}^{6}/_{9}$, fiel später aber wieder auf ${}^{6}/_{15}$, und der Glaskörper war erfüllt mit feinen, schleierartigen Trübungen.

---

3) History of a case, in which five years previously a piece of steel was successfully removed from the vitreous chamber by means of an electro-magnet, by Charles A. Oliver, M. D., Philadelphia.

Vor 5 Jahren Ausziehung eines Stahlsplitters durch den kleinen Electromagneten, mittelst Meridionalschnitt, zufallsfrei. Das Auge war die ganze Zeit und ist auch jetzt reizlos. Es hat sich die damals verletzte Linse jetzt ganz getrübt. Doch ist Lichtschein und Projection gut.

Digitized by Google

4) Clinical memoranda.

a) An unusual case of cataract, by Frank Allport, M. D., Minneapolis.

Cataract beider Augen bei einer 51jährigen, schon 21 Jahre bestehend und gleichbleibend; die Trübungen sitzen in den vorderen Linsentheilen und in der Kapsel. S für die Ferne ist befriedigend; nur für die Nähe ist ein Glas nöthig; mit 0,75 D ist sie zufriedengestellt.

b) A case of probable spontaneous absorption of part of a cataractous lens. Dislocation of the small nucleus into the anterior chamber. Glaucoma, by Adolf Alt, M. D.

Es folgen **Referate.**

März.

1) Ophthalmoplegia externa complete with preservation of accommodation and activity of the pupils, by Dr. S. C. Ayres, Cincinnati.

38jähr., sonst gesunder Mann mit doppelseitiger, nicht vollständiger Ptosis und vollkommener Bewegungslosigkeit der Recti und Obliqui bds., während Pupillarreaction, Accommodation und Sehen in die Ferne normal ist. Der Zustand soll angeblich nach Scharlach im 6. Lebensjahre entstanden sein; doch soll auch sein Grossvater mütterlicherseits an ähnlicher Affection gelitten haben. Bezüglich der angeführten Literatur über gleiche Fälle muss auf das Original verwiesen werden.

---

2) A case of retinitis pigmentosa associated with congenital deafmutism, by Howard F. Hansell, M. D., Philadelphia.

33jähriger mit angeborener Taubstummheit, im 15. Jahre beginnende Nachtblindheit, allmähliche Zunahme der Beschwerden, jetzt fast völlige Erblindung durch Retinitis pigmentosa. Aetiologisch liess sich gar nichts ermitteln. Seine Eltern und Geschwister sind gesund.

---

3) Report of a case of mind-blindness due to cerebral compression, by L. R. Culbertson, M. D., Zanesville.

Der an Meningitis in Folge eines Schlages auf den Kopf mit nachfolgender Necrose des Scheitelbeines zu Grunde gegangene Pat. (Trepanation war verweigert worden) erkannte mehrere Wochen vor dem Tode bekannte Personen nicht an ihrem Aussehen, wohl aber an ihrer Stimme. Am Gehirne zeigte sich Oedem hauptsächlich an der linken occipito-temporalen Windung, am linken Gyrus angularis und den supramarginalen Windungen, was Verf. als Stütze für Swanzy's Ansicht auffasst, dass das Centrum für die optischen Erinnerungsbilder im Parieto-Occipitallappen liege.

---

4) Clinical memoranda.

A rare form of retino-choroidal degeneration, by J. Ellis Jennings, M. D., St. Louis.

49jähriger, sonst gesunder Mann, von Kindheit an schwachsichtig, in den letzten Jahren starke Abnahme der Sehkraft mit Einengung des Gesichtsfeldes und Nachtblindheit. Der Spiegelbefund zeigt eine sehr seltene Form retinochorioidaler Degeneration. Der Opticus ist blass, umgeben von mässigem Staphylom; die Gefässe sind eng und schwer peripherwärts zu verfolgen. Der Sehnerv

und das Staphylom sind umgeben von einer normalen Zone, dann folgt plötzlich eine glänzend weisse Zone chorioidaler Atrophie mit scharfen, zackigen Rändern, am anderen Ende dieses Ringes nimmt der Augengrund dann allmählich wieder normale Farbe an; die atrophische und periphere Zone sind bedeckt mit einem phantastischen Netzwerk von Pigment, stellenweise in Form von Knochenkörperchen wie bei Retinitis pigmentosa.

---

5) Bracket for test cards.

Praktische Vorrichtung zum Aufhängen der Sehproben, bestehend aus einem gebogenen Messingstab, dessen beide Enden auf einer Holzleiste befestigt sind, so dass auf demselben verschiedene Proben hinter einander aufgehängt werden können und durch Verschieben derselben je eine beliebige vorgelegt werden kann, ohne dass die anderen von dem Halter abgenommen werden müssen. (Verfertigt bei Wall & Ochs, Philadelphia.)

Es folgen **Referate, Gesellschaftsberichte** und **Bücheranzeigen.**

April.

1) Observations concerning the endothelial lining of the anterior chamber in health and disease, by Adolf Alt, M. D., St. Louis. (Fortsetzung.)

Bei Wunden und Geschwüren können die Endothelzellen der Descemetschen Membran spindelförmige Gestalt annehmen und schliesslich zur Neubildung von Bindegewebe beitragen, was Verf. an der Hand einiger Mikrophotogramme, welche etwas besser gelungen sind als die im Februarhefte, und Literaturangaben zu beweisen sucht. Er hat ferner nie beobachtet, dass durch die Membr. Desc. Eiterzellen in die Vorderkammer gelangen können; vielmehr führt der Weg für dieselben nur durch die Maschen des Ligamentum pectinatum, in welch letzteres die Fasern der Membr. Desc. sich aufsplittern. Dieses stellt ein verwickeltes Netzwerk dar, dessen Fasern auch von flachen Endothelzellen bedeckt sind ähnlich denen der Membr. Desc.; nach hinten zu gehen die Fasern in die Iriswurzel über.

---

2) The mirror for skiaskopy, by Edward Jackson, M. D., Denver.

Der Spiegel zur Skiaskopie soll nur eine schmale Sehöffnung haben, da letztere die Lichtreflexion vom Spiegel in des Patienten Auge unterbricht. Er soll gross sein, wenn der Untersucher sich entfernt vom Umkehrungspunkte des Bildes sich befindet, klein, wenn er demselben nahe ist. Um dies praktisch zu vereinigen, kann man einen Spiegel gebrauchen von 38 mm Durchmesser, mit einer Klappenvorrichtung, welche vorgelegt nur einen spiegelnden Raum von 10 mm um die Sehöffnung herum frei lässt. (Verfertigt von Wall & Ochs, Philadelphia.)

---

3) A new form of perimetric lenses, by James Thorington, M. D., Philadelphia.

Die neue Form der Gläser soll den Vorzug haben, der Form des Gesichtsfeldes zu entsprechen, sodann so gross zu sein, dass der Patient nie den Rand des Glases sehen kann, was vielfach störend wirkt.

Digitized by Google

4) **Clinical memoranda.**

A case of rhabdomyoma of the eyelid, by Adolf Alt, M. D., St. Louis.

Die klinisch den Eindruck eines Chalazions machende (nur fühlte sie sich etwas härtlich an), aus dem linken Unterlide eines 17jährigen, sonst gesunden Jünglings stammende Geschwulst erwies sich bei mikroskopischer Untersuchung als aus unzähligen quergestreiften Muskelfasern bestehend; dazwischen zahlreiche Rundzellen, stellenweise, besonders in der Nachbarschaft grösserer Blutgefässe, in Herden angehäuft, ähnlich kleinen Abscessen; von Drüsengewebe keine Spur, noch war der Tumor tief in's Tarsalgewebe eingedrungen. Verf. konnte in der Literatur keinen ähnlichen Fall finden.

Es folgen **Referate, Gesellschaftsberichte** und **Bücheranzeigen.**

Mai.

1) **Observations concerning the endothelial lining of the anterior chamber in health and disease,** by Adolf Alt, M. D., St. Louis. (Fortsetzung.)

Das Ligamentum pectinatum, die sehnige Anheftung des Ciliarmuskels und Theile des Corneo-Scleralgewebes bilden zusammen ein netzartiges, schwammiges Gewebe, welches in Gestalt eines prismatischen Ringes rund um die Peripherie der Vorderkammer vor der Iriswurzel liegt, und dessen Aussenseite die innere Wand des sog. Schlemm'schen Canals bildet. Letzteren hält A. entgegen der Ansicht Waldeyer's u. A. und seiner eigenen früheren auf Grund neuerer Untersuchungen in Uebereinstimmung mit Leber nicht für einen Lymphcanal, sondern für einen venösen Sinus. Dagegen fand er im Gegensatz zu Leber und in Uebereinstimmung mit Gutmann offene Verbindungen zwischen dem Lig. pectin. und dem Schlemm'schen Canal. Da Verf. durch die Maschen dieses reticulären Gewebes in den Schlemm'schen Canal hinein grosse Massen von Pigment und zerfallenen Zellen gelangen sah, glaubt er nicht, dass es sich bei den Ausscheidungen in diesen sog. Filtrationswinkel um einfache Filtration handele. Das Netzwerk kann verstopft werden, die verstopfende Masse kann sich organisiren unter Mitbetheiligung des Endothels sowohl des Lig. petin. als auch der Iris-Vorderfläche, und durch Zusammenziehung dieses neugebildeten Gewebes kann die Iris nach vorn gezogen und dadurch der sog. Iriswinkel verlegt werden.

---

2) **Dr. Th. Reid's portable ophthalmometer,** by Dr. R. Murdoch, Baltimore.

Ohne die beigegebenen Abbildungen schwer zu beschreiben. Verf. lobt das von Dr. Reid in Glasgow angegebene tragbare Instrument zur Bestimmung des Hornhaut-Astigmatismus sehr. Es kostet nur die Hälfte des von Javal und Schiötz angegebenen. (Zu beziehen von W. J. Hassard in Glasgow.)

---

3) **Diabetic retinitis,** by Adolf Alt, M. D., St. Louis.

Nach einleitenden Bemerkungen über die von Hirschberg zuerst, dann von Dodd u. A. gegebene Beschreibung einer Retinitis diabetica und die von anderen Autoren gegen die Aufstellung einer für Diabetes charakteristischen Form von Retinitis gemachten Einwände, sowie über die Seltenheit dieser Erkrankung beschreibt A. drei von ihm selbst beobachtete Fälle. Der erste Fall betrifft einen 56jähr. Diabetiker; der Spiegelbefund hatte grösste Aehnlichkeit

igitized by Google

mit Neuroretinitis albuminurica, wie überhaupt Mischformen beider Arten schon von Hirschberg u. A. beschrieben worden sind, es fand sich aber wiederholt keine Spur Eiweiss im Urin. Der Sehnerv war stark geschwollen, schneeweiss; Arterien eng, Venen gestaut; Netzhaut zwischen Sehnerven und Macula getrübt; um letztere weisse Flecken, desgleichen auch in der temporalen Netzhautpartie; zwischen den Herden zahlreiche punktförmige Blutungen; Pat. konnte nur mit Mühe allein umhergehen. 64jährige Frau kommt wegen Sehstörung; um die Macula Häufchen von elfenbeinähnlichen, glänzenden Herdchen, sonstiger Spiegelbefund ganz normal, kleine Blutungen; im Urin fand sich reichlich Zucker. 68jähriger kommt wegen plötzlicher Sehstörung L. Im Augengrund unzählige punktförmige Blutungen, um die Macula herum etwas zahlreicher; R ähnlich. Im Urin beträchtlich Zucker. Einen Monat später Exitus durch cerebrale Apoplexie, wie A. prognosticirt hatte; die beiden ersten Fälle konnten nicht weiter beobachtet werden. In einem anderen Falle zeigte ein Auge abgesehen von bds. vorhandenen chorioiditischen Herden mit Pigmentirung frische Herde um die Macula herum, entsprechend der von Hirschberg zuerst genau beschriebenen Retinitis diabetica centralis punctata; doch fand sich kein Zucker. Verf. hält auf Grund der bisherigen Erfahrungen die Aufstellung einer besonderen diabetischen Retinitis oder Neuroretinitis für gerechtfertigt.

---

4) Clinical memoranda.

Gummata of the eyelids, by J. B. Kober, M. D., St. Louis.

Neben Gummigeschwülsten an anderen Stellen auch solche an beiden Oberlidern. Gute Heilung.

Es folgen **Referate, Gesellschaftsberichte** und **Bücheranzeigen**.

Juni.

1) New treatment for optic atrophy by the combined use of glonoin and strychnine, with a report of two cases cured, by L. R. Culbertson, M. D., Zanesville.

Zwei Fälle von Atrophia nervi optici nach Neuritis, bei denen die gewöhnliche Behandlung mit Jodkali, grauer Salbe und Strychnin subcutan zwar die Sehkraft gehoben hatte, aber in nicht sehr hohem Maasse, wurden durch gleichzeitige Darreichung von Glonoin, d. i. Nitroglycerin, 0,0005 bis 0,001 pro die erheblich gebessert. Die Beobachtung erstreckt sich allerdings nur über 3 Monate. Erklärt wird die günstige Wirkung damit, dass das Mittel die Gefässe der Netzhaut, welche durch das Strychnin verengt werden mit nachfolgender Blutdruckerhöhung, wieder erweitert werden, wodurch der Netzhaut mehr Nährmaterial zugeführt werden kann. Deshalb empfiehlt sich dies Mittel auch bei Nierenleiden, allen Formen von Opticusatrophie, Retinitis pigmentosa, Chorioidalatrophie, Chinin-, Blei- und Tabakamblyopie.

---

2) A convenient form of fixation forceps, by Dr. Lucien Howe, Buffalo.

Fixationspincette, welche durch Befestigung am Lidsperrer den Bulbus in der gewünschten Richtung fixirt und dadurch z. B. bei Iridectomie einen Assistenten überflüssig macht. Ohne Abbildung schwer zu beschreiben. Erhältlich bei Meyrowitz, New-York. [Schon dagewesen.]

Digitized by Google

3) **Observations concerning the endothelial lining of the anterior chamber in health and disease**, by Adolf Alt, M. D., St. Louis. (Fortsetzung.)

III. The endothelium covering the anterior surface of the iris.

Im Gegensatz zu fremden und früheren eigenen Beobachtungen findet A. nur in ganz feinen Schnitten, dass die Irisoberfläche nicht von einer gleichmässigen Lage von Endothelzellen bedeckt ist, ähnlich der Membrana Descemeti, sondern dass diese Zellen unregelmässig vertheilt sind, jedoch in alle Winkel und Crypten der Iris hinein zu verfolgen, und nur von einer erkrankten Iris in grösserer Menge abzulösen. Die Zellen zeigen sehr mannigfaltige Form, sie sind flach, meist rund oder etwas verästelt, mit rundem Kern. Sie färben sich nicht so gut wie die anderen Zellen der Irisoberfläche und sind schwer zu unterscheiden wegen ihrer festen Verbindung mit dem darunterliegenden Pigmentlager, die sich nur in pathologischen Verhältnissen lockert; in letzterem Falle wuchert das Endothellager auch oft sehr stark. Zum Theil gelungene Mikrophotogramme erläutern die einschlägigen Verhältnisse.

---

4) **The new medical law of Ohio and its relation to opticians and jewelers**, by L. R. Culbertson, M. D., Zanesville.

Ein neues Gesetz im Staate Ohio verbietet Nichtärzten die Verabreichung einer Medicin oder eines sonstigen Mittels zur Verbesserung körperlicher Schwäche u. s. w. ohne ärztliche Verordnung. Nach Ansicht der dortigen Augenärzte ist es dadurch auch den Optikern, Juweliren u. dergl. verboten, Brillen auf eigene Faust herzugeben. Aus praktischen und örtlichen Gründen meinten zwar Einige, die Presbyopie davon ausnehmen zu müssen. Doch hält C. und Andere es für besser, um die Augen des Publikums vor Schaden zu bewahren, dass alle Patienten ärztliche Verordnung ihrer Gläser haben müssen, und wenn der Patient nicht Arzt und Optiker zugleich bezahlen kann, soll der Arzt selbst die Gläser hergeben.[1]

---

5) **Referate**, darunter u. A.:

a) The formation of the stump after an enucleation, by Geo F. Suker. (Annals of Ophthalmology and Otology. Vol. IV. Nr. 4.)

Die vier Recti werden möglichst nahe am Bulbus abpräparirt, einstweilen mit Drähten fixirt, nach Entfernung des Bulbus mit einander und der so entstandene Muskelstumpf mit der Conjunctiva zusammengenäht, wodurch das künstliche Auge sehr gut bewegt werden kann.

b) On the preparation of macroscopical eye specimens, by William Campbell Posey, M. D. (Ann. of Ophth. and Otol. 1896. Jan.)

Der in Müller'scher Lösung gut gehärtete ganze Bulbus wird nach Umhüllung mit einem ölgetränkten Seidenstoff in einem Gemisch von Salz und Eis zum Gefrieren gebracht, dann mit einem kräftigen Schnitt in zwei Hälften getheilt. Die zu makroskopischer Untersuchung bestimmte Hälfte wird in häufig zu wechselndem Wasser, später in 5proc. Chloralhydratlösung von der Müller'schen Lösung ausgewaschen, sollte er Neigung zur Schrumpfung haben in Mischungen von Glycerin u. Wasser, erst 1 : 3, dann 1 : 2, für 24 Stunden gelegt, und hierauf in folgende sorgfältig bereitete Flüssigkeit: 30 g beste französische Gelatine (Coignet & Co., Paris) wird in feine Stücke zerschnitten, mit 240 g Wasser übergossen und langsam quellen gelassen. Das Weisse zweier

[1] Lächerliche Bevormundung. H.

Digitized by Google

Eier wird mit deren fein gepulverten Schalen zur besseren Klärung der Flüssigkeit innig gemengt und das Ganze dann zur Gelatine, welche man durch geringe Hitze ganz aufgelöst und mit einigen Tropfen Carbolsäure versetzt hat, in dem Augenblick, wo sie zu kochen anfängt, zugesetzt und mit einem Glasstab umgerührt. Wegen der leichten Austrocknung der Masse muss man sehr Obacht geben, bis dieselbe unten ganz klar, oben hingegen mit Schaum bedeckt ist. Sodann wird durch Flanell filtrirt und die ganz klare Flüssigkeit mit 240 g Glycerin versetzt und innig gemischt. In derselben wird nun in besonderen Glaskästen (Fox Optical Co.) die Bulbushälfte aufbewahrt, wobei darauf zu achten ist, dass keine Luftblasen in der Höhlung derselben sich befinden, derart, dass dieselbe durch ein mit einem Stift durchbohrtes Kartenblatt am Aufsteigen in der das Kästchen nicht ganz füllenden Flüssigkeit verhindert wird.

6) Gesellschaftsberichte, Bücheranzeigen u. dgl.

Juli.

1) Two years in a southern eye clinic; with especial reference to diseases of the eye in the negro; 4106 cases arranged in statistical tables, by Henry Dickson Bruns, M. D., New-Orleans.

Die Einzelheiten dieser statistischen Arbeit sind im Original nachzusehen; auch bieten sie wenig Neues. Hervorzuheben wäre das häufige Vorkommen von Iritis bei Negern, wohl in Folge der grossen Verbreitung der Syphilis unter denselben, andererseits die Seltenheit des Trachoms unter ihnen, welches, in New-Orleans überhaupt wenig verbreitet, vorzugsweise bei eingewanderten Italienern, Irländern und Deutschen vorkommt. In Folge ihres indolenten Charakters kommen die Neger häufig erst im schwererkrankten, oft hoffnungslosen Zustande zur Beobachtung.

2) Observations concerning the endothelial lining of the anterior chamber in health and disease, by Adolf Alt. (Schluss aus dem Juniheft.)

Unter pathologischen Verhältnissen, z. B. bei Iritis, besonders mit Bildung einer Pupillarmembran, oder bei Ablagerung von Toxinen, Fibrin und Blutkörperchen nach Blutungen in die Vorderkammer, wuchert das Endothel der Iris unter Bildung von Spindelzellen und Bindegewebe, zuweilen in sehr erheblichem Maasse; über dem neugebildeten Bindegewebe kann man oft deutlich das verdickte Endothellager beobachten. Letzteres kann auch proliferiren ohne Bildung von Spindelzellen oder Bindegewebe, z. B. sah Verf. die Wand traumatischer Iriscysten bedeckt mit schichtweise aufeinander gehäuften, regressiver Metamorphose anheimgefallenen, weil sehr schlecht färbbaren Endothelzellen. Bei alten Leuten nach lange vorhergegangener Augenverletzung fand er auf der Oberfläche der völlig atrophischen Iris eine homogene, stark lichtbrechende Substanz, von deren Vorderfläche Zellkörper hervorragten, welche sich sehr schlecht färbten und von ihm als colloider Metamorphose anheimgefallene Endothelzellen aufgefasst wurden.

3) Keratitis dentritica, by Frank Allport, M. D., Minneapolis.

Nach genauer Mittheilung der einschlägigen Literatur beschreibt Verf. einen selbst beobachteten Fall, der einen 30jähr., an Gonorrhoe und leichter gonorrhoischen Augenentzündung erkrankten Mann betraf. Im Anschluss an die Heilung

Digitized by Google

der letzteren bildete sich über der Pupille eine feine, unregelmässige Trübungslinie, aus welcher bald eine schmale Ulceration wurde mit gesunder Basis; zu beiden Seiten bildeten sich punktförmige Trübungen, welche auch bald ulcerirten und mit dem Hauptarm sich verbanden; von hier aus entwickelten sich weitere keulenförmige Ausläufer; Herpes zoster war nie vorhanden. Starker Schmerz und Lichtscheu; Pupille schwer weit zu erhalten; keine Betheiligung seitens der Iris; Allgemeinzustand sehr darniederliegend ohne bestimmte Erkrankungserscheinungen. Bacteriologische Untersuchung verlief negativ. Unter Atropin, heissen Umschlägen, Betupfen mit Alkohol und Borsäure bildete sich nach 6—7 Wochen die Trübung spurlos zurück. Andere Mittel, wie Sublimat, Chlorwasser, Aristol, Jodoform, Formalin, Galvanisirung, Cauterisirung, Argent. nitric. schienen weniger Einfluss zu haben. Auf Grund seiner Beobachtung hält Verf. die Erkrankung für eine hartnäckige, oberflächliche Ulceration der Cornea, die bei geschwächten Personen vorkommt, aber trotz ihrer besonderen Form nicht als eine besondere Erkrankungsart aufzufassen sei.

---

4) **Report of a remarkable case of persistent visual image, caused by monocular neuro-retinitis**, by L. R. Culbertson, M. D., Zanesville.

Patientin litt rechts an einer Neuro-Retinitis auf gichtischer Basis, und zeigte folgende, von Verf. nirgends beschrieben gefundene Erscheinung. Wenn sie eine Person oder eine Zeitung oder sonstigen Gegenstand mit dem rechten Auge betrachtet hatte und dann wegblickte, sah sie das Bild des betreffenden Gegenstandes noch für 5 bis 6 Minuten im Raume. Verf. erklärt dieses Nachbild durch die starke Entzündung der Stäbchen und Zapfen, wodurch sie in stärkeren Reizzustand versetzt werden; möglicher Weise ist die Erscheinung auch bedingt durch stärkere Bildung des Sehpurpurs in Folge des Entzündungsreizes und damit zusammenhängende langsamere Zersetzung desselben durch die Lichtstrahlen.

---

5) **Referate,** darunter u. A.:

A case of acute loss of vision from disease of the ethmoid and sphenoid cavities, by H. F. Hansell, M. D. (The Philadelphia Polyclinic. 1896. 23. Mai.)

17jähriger Jüngling erwachte eines Morgens mit starkem Stirnkopfschmerz und über Nacht eingetretener Erblindung bis auf Lichtschein. Der Augenspiegel zeigt beiderseits Glaskörperstaub, Netzhautödem und periphere Ablösung, blasse Sehnerven und enge Arterien. Es zeigte sich ferner acute eitrige Entzündung der vorderen und hinteren Ethmoidalzellen beiderseits und der linken Sphenoidalzellen. Diese Entzündung wurde bald beseitigt, aber die Erblindung blieb bestehen, die Arterien wurden enger und enger, fast unsichtbar, und die Sehnerven ganz blass. Verf. erklärt den Zusammenhang durch die von der Arteria ophthalmica abzweigende Art. ethmoidalis und durch die in den Sinus cavernosus abfliessenden Venen, welche so die erkrankten Zellen mit dem Chiasma opticum in Verbindung bringen. Dazu ist der Sinus sphenoidalis nur durch eine dünne Knochenplatte von dem darüberliegenden Chiasma getrennt.

August.

1) **Homatropin as a cycloplegic,** by Howard F. Hansell, M. D.

Trotz der bekannten sonstigen Vorzüge des Homatropin als Mydriaticum ist es zur Refractionsbestimmung schlecht zu gebrauchen, da es insbesondere bei jugendlichen Personen die Accommodation nur unvollständig lähmt.

Digitized by Google

2) **A novel[1] way of wearing an artificial eye,** by Samuel Theobald, M. D.
Da der Conjunctivalsack zu eng war, trug der aus anderer Ursache zum Arzt kommende junge Mann sein künstliches Auge vor der Lidspalte, ähnlich wie die Monokel getragen werden. Die oberen und unteren Ränder des im Ganzen sehr kleinen Auges waren durch überhängende Falten des Ober- bezw. Unterlides gedeckt und an den Seiten war auch nichts zu sehen.

3) **Statistical tables (continued) to Dr. Henry Dickson Bruns' article: Two years in a southern eye clinic.**

4) **Gesellschaftsberichte.**

September.

1) **The racial and geographic distribution of trachoma in the United States of America.** (With letters from Dr. J. A. Andrews, Dr. S. C. Ayres, Dr. Henry Dickson Bruns, Dr. P. A. Callan, Dr. F. B. Eaton, Dr. E. E. Holt, Dr. S. Latimer Phillips, Dr. R. L. Randolph, Dr. J. M. Ray, Dr. E. C. Rivers, Dr. S. G. Savage, Dr. W. F. Southard, Dr. J. A. White.) By Swan M. Burnett, M. D., Washington.

Auf dem internationalen medicinischen Congress in Berlin, 1890, wurde die Trachomfrage eingehend besprochen; die angeregte Bildung einer internationalen Untersuchungscommission über die Rassen- und geographische Verbreitung des Trachoms kam aber nicht zu Stande. Chibret in Frankreich stellte jedoch bis zum Mai 1896 eine derartige Sammelforschung in Frankreich an und theilte die Resultate der französischen ophthalmologischen Gesellschaft im Mai 1896 mit, und hatte auch Verf. veranlasst, eine gleiche Forschung in den Vereinigten Staaten anzustellen, deren Resultat in vorliegendem Bericht mitgetheilt wird. Mit nothwendiger Uebergehung der einzelnen Berichte theilen wir das daraus sich ergebende Gesammtergebniss mit. Alle Forscher erkennen die Existenz einer vom Trachom verschiedenen Conjunctivitis follicularis an. Ueber die Pathogenese und die Natur des Contagiums gehen die Ansichten auseinander; da die Krankheit jedoch nicht nur in übervölkerten Städten, sondern auch in spärlich bewohnten ländlichen und gebirgigen Gegenden mit gleicher Virulenz auftreten kann, so schliesst Verf. daraus, dass das Contagium an sich, d. h. der bisher noch nicht genügend sichergestellte Pilz, keine wichtige Rolle in der Entwicklung und Verbreitung der Krankheit spielt. (?) Was den Rasseneinfluss anlangt, so bietet gerade Amerika wegen seiner kosmopolitischen Bevölkerung eine günstige Untersuchungsgelegenheit; die Weissen sind vielfach davon befallen, am meisten Juden, Iren, Italiener; ferner leiden die Chinesen gerade so daran, wie in China; auch die Indianer sind, entgegen anderen Beobachtungen, nicht davon verschont, ebensowenig die reinen eingeborenen Amerikaner, deren Stammbaum nicht weiter zu verfolgen ist; nur allein die Neger sind als immun oder nahezu immun zu betrachten; während 15 Jahre sah Verf. unter 10,000 „farbigen" Augen nur 6 trachomverdächtige; dabei ist zu berücksichtigen, dass die Neger grösstentheils eng zusammengepfercht in ungesunden Gegenden leben, zu Tuberculose und Scrophulose, auch am Auge, sehr geneigt sind. Die Höhengegenden sind auch nicht immun; so wurden schwere Trachomfälle und -herde beobachtet bis zu 10,000'; auch die nördlichere oder südlichere Lage eines Ortes scheint belanglos; Trachom findet sich nicht nur in dichtbevölkerten Städten, sondern auch auf dem Lande, mit einem Worte die Umgebung scheint

[1] Ist alt. H.

Digitized by Google

keine wichtige Rolle zu spielen, dagegen die persönliche Geneigtheit zur Erkrankung der wichtigste Factor zu sein; ist diese Prädisposition vorhanden, so sind die hauptsächlichsten Ursachen eines Ausbruches der Erkrankung allerdings zu suchen in ungeeigneter Lebensweise und schlechten hygienischen Verhältnissen.

2) **Concerning sub-conjunctival injections of sodium chloride versus mercuric chloride in various ocular diseases, with cases**, by Clarence A. Veasey, M. D., Philadelphia.

Auf Grund mehrerer ausführlich mitgetheilten Beobachtungen von Iritis verschiedener Art, Episcleritis, Keratitis interstitialis und subconjunctivaler Blutung urtheilt Verf., dass subconjunctivale Kochsalz-Injectionen ebenso günstig wirken, wie subconjunctivale Sublimat-Injectionen; letztere wirken eben nicht durch das Quecksilber als solches, sondern wahrscheinlich durch Anregung der Lymphcirculation; Kochsalz-Einspritzungen sind von grösstem Werth bei Iritis, namentlich durch ihre schmerzstillende Wirkung; sie machen weniger Störung als solche von Sublimat, auch machen sie nie Adhäsionen zwischen Sclera und Conjunctiva, wie letztere thun; schliesslich befördern sie sehr die Aufsaugung subconjunctivaler Blutungen.

3) **Statistische Tafeln** zu dem schon früher erschienenen und besprochenen Artikel von H. D. Bruns.

October.

1) **The correction of anisometropia**, by Edward Jackson, M. D., Philadelphia.

Bespricht die Gesichtspunkte bei der Verordnung von Brillengläsern für Augen von ungleichem Brechzustand; zu kurzem Referat nicht geeignet. Im Allgemeinen wird bei grösserem Unterschied im Brechzustand durch volle Correction beider Augen kein befriedigendes Resultat erzielt, dagegen oft bei geringerem ein bis dahin nicht benütztes Auge zum Sehact mit herangezogen; doch entscheidet vielfach nicht die gewöhnliche Sehprüfung, sondern erst die praktische Probe, indem man mit den entsprechenden Gläsern die gewöhnlich vom Patienten verrichteten Arbeiten vollbringen lässt.

2) **A case of rupture of the ligamentum pectinatum (cyclodialysis), Iridodialysis and dislocation of the lens due to contusion**, by Adolf Alt, M. D., St. Louis.

Die anatomische Untersuchung des wegen schmerzhaften Secundärglaucoms entfernten Auges ergab das obige seltsame, von Verf. nirgends bisher beschrieben gefundene Bild einer Irido- und Cyclodialysis, Zerreissung des Ligamentum pectinatum durch stumpfe Gewalt; ein Holzstück war gegen das Auge geflogen.

Es folgen **Referate** und **Gesellschaftsberichte.**

November.

1) **Xanthelasma tuberosum or molluscum contagiosum?** By Adolf Alt, M. D., St. Louis.

Aus der eigenen Untersuchung von Präparaten von Xanthelasma tuberosum palpebrarum, die grossentheils schon früher veröffentlicht wurden, und anderen von Dr. Mütze in Marburg beschriebenen von Molluscum contagiosum der Lider

Digitized by Google

ersieht Verf., dass die beiden klinisch verschiedenen Krankheiten das gleiche anatomische Bild geben, nämlich von Bindegewebszügen eingeschlossene Haufen fettig degenerirter Epithelzellen; im Centrum der Zellcomplexe ist die Verfettung stärker als an der Peripherie. Doch hält Verf. noch weitere Untersuchungen für nothwendig.

---

2) **Defective coquille glasses. — A frequent cause of additional irritation to weak and inflamed eyes,** by S. D. Risley, M. D., Philadelphia.

Schon referirt. (S. Ophthalm. Section of the College of Phys., Philadelphia.)

---

3) **An improved skiaskope,** by J. Ellis Jennings, M. D., St. Louis.

Das verbesserte Skiaskop soll Zeit ersparen beim Prüfen dadurch, dass eine grosse Anzahl von Linsen nach Art der Refractionsaugenspiegel gefasst sind und so mittelst besonderer Einrichtung bequem am Auge des Patienten vorübergeführt werden können, während der Arzt leicht die jeweilig vor dem Auge befindliche Linse an einer Scheibe ablesen kann. Nähere Beschreibung ohne Abbildung nicht möglich. — Zu haben bei Elgas, Eggert und Thursby, Opticians, 520 Olive Street, St. Louis, Mo.

---

4) **Clinical memoranda,** by J. Ellis Jennigs, M. D.

a) A case of subhyaloid(?) retinal haemorrhages.

Die 27jährige, sonst gesunde Negerin bekam plötzlich nach ehelichem Verkehr Sehstörung, indem sie vor dem rechten Auge einen rothen Nebel sah. S L $^1/_1$, R $^5/_{60}$. Kein centrales, aber einige paracentrale Farbenscotome. Der Augenspiegel zeigt bewegliche Glaskörpertrübungen, um den gelben Fleck nahezu einen völligen, ziemlich weiten Kreis von Blutungen, nach unten zu eine grosse, entsprechend dem Verlauf der Vena temporalis inferior, welche die Gefässe bedeckt und zwischen Membrana limitans interna und hyaloidea zu liegen scheint.

b) Coloboma of iris and choroid.

c) Will atropine produce a convulsion in an epileptic? By James Thorington, M. D., Philadelphia.

Das 8jährige, an Epilepsie leidende Mädchen bekam nach Atropin-Einträufelung behufs Refractionsbestimmung einen leichten Anfall; doch glaubt Verf. nur an ein zufälliges Zusammentreffen, zumal er in der Literatur keinen Fall gefunden, in welchem Atropin einen epileptischen Anfall verursacht hätte.

Es folgen **Referate** und **Gesellschaftberichte.** Neuburger.

XIV. Journal of Eye, Ear and Throat Diseases. Vol. I. Nr. 1. 1896. April.

1) **A case of ophthalmoplegia externa,** by Hiram Woods, M. D.

72jähriger Mann, R mit grossem centralen absoluten Scotom in Folge von Chorioiditis, L mit Resten von Iritis und Hornhautgeschwüren. Vor 35 Jahren hatte er ganz gut gesehen, so dass er als Soldat eingereiht wurde nach ärztlicher Untersuchung; bald darauf wurde er laut ärztlichem Zeugniss wegen Ptosis beiderseits entlassen. Der Zustand verschlimmerte sich, so dass R eine Hautfalte entfernt werden musste vor 29 Jahren; bis vor einem Jahre gebrauchte er nur das rechte Auge; dann erblindete dieses, und er musste sich das bisher nicht benützte linke Auge operiren lassen (Dr. Chisolm), wodurch auch dessen Lidspalte erweitert wurde. Auch die anderen äusseren Augenmuskeln sind

Digitized by Google

sämmtlich nahezu völlig gelähmt, so dass beide Augen fast fixirt sind; auch der rechte Orbicularis oculi zuckt fast fortwährend; derselbe sowie der linke sind auch geschwächt, so dass die Augen nicht fest geschlossen werden können. Die Pupillarreaction dagegen und die Accommodation sind vollständig intact. Es besteht seit kurzer Zeit auch leichte Ataxie in der Hand- und Fussmuskulatur. Es handelt sich hier um fortschreitende Kernlähmung; doch ist die Anamnese und deshalb auch die Pathogenese unklar; sonstige Krankheitserscheinungen, sowie Syphilis sind nicht festgestellt. Die Schwäche der Orbiculares spricht für Mendel's Anschauung, dass deren Nerven vom Kerne des 3. und 4. Gehirnnerven entsprängen; der sonstige Facialis war ganz intact.

---

2) **Burn of entire surface of the cornea. Recovery,** by Geo. A. Fleming, M. D., Baltimore.

Verbrennung durch ein abgesprungenes rothglühendes Eisenstück. Die Prognose schien sehr bedenklich, da die ganze Cornea grau aussah. Cocaïn-Atropin gegen den Schmerz, antiseptischer Verband. Am nächsten Tage spiegelte die Cornea wieder vollständig, da die tieferen Schichten nicht, wie es ursprünglich ausgesehen hatte, auch verbrannt waren, sondern nur das Epithel. Glatte Heilung. Wichtig ist auch, dass der Fall schon 1 Stunde nach der Verletzung in ärztliche Behandlung kam.[1]

Nr. 2. Juli.

1) **Testing of eyes in the public schools of Baltimore,** by Herbert Harlan, M. D., and Hiram Woods, M. D.

Die Lehrer werden von Augenärzten unterwiesen, Sehprüfungen selbstständig vorzunehmen. Jedes Kind bekommt eine Bescheinigung über seine Sehschärfe; in dieselbe werden auch die Resultate der alljährlich in der jeweilig nächst höheren Klasse vorgenommenen Sehprüfung eingetragen, so dass eine Uebersicht gegeben ist über eine etwaige Zu- oder Abnahme der Sehkraft der einzelnen Schüler während des achtjährigen Schulbesuches. Ist die Sehschärfe unter einer gewissen Grenze, sind Kopfschmerzen oder sonstige Störungen vorhanden, so erhalten die Eltern eine Anweisung, das Kind augenärztlich untersuchen zu lassen. Durch diese ausgedehnten Untersuchungen lassen sich auch etwaige Einflüsse schlecht beleuchteter oder ventilirter Schulzimmer auf die Sehschärfe nachweisen. Von 53,333 Zöglingen besassen etwas über 43 % S beiderseits = $^{20}/_{20}$, 39 % = $^{20}/_{30}$ auf dem besseren Auge, 15 % zwischen $^{20}/_{30}$ und $^{20}/_{200}$, und 303 oder 0,56 % hatten < $^{20}/_{200}$ auf dem besseren Auge. Der niederste Procentsatz normaler Augen, 35 %, wurde in der untersten Klasse, der höchste, 56 %, in der obersten Klasse beobachtet, wofür u. A. das bessere Lesevermögen der höheren Klassen zur Erklärung herbeigezogen wird. Die erst einmal vorgenommenen Prüfungen dürften, wenn die Ergebnisse einer Reihe von Jahren vorliegen, trotzdem sie im Wesentlichen von Laien angestellt werden, ziemlichen Werth besitzen.

---

2) **A case of sympathetic ophthalmia,** by E. C. Rivers, M. D., Denver.

Achtjähriger Knabe mit Zündhütchenverletzung, keine besonderen Reizerscheinungen, deshalb zuwartende Behandlung. Vier Monate später zufallsfreie Entfernung des nach Aufsaugung des Wundstares sichtbar gewordenen, direct

[1] Nicht selten. Nach Cocaïn-Einträufelung ist die graue Auflagerung sofort abzuwischen. H.

Digitized by Google

hinter der Iris befindlichen, durch Entzündungsvorgänge an seinem Platz fixirten Kupfersplitters. Reizlose Heilung — aber das Auge war ohne Lichtschein. Erst nach weiteren 4 Monaten entstand auf dem bis dahin angeblich stets normalen guten Auge Iritis, die trotz sofortiger Enucleation des verletzten, auch jetzt noch entzündungsfreien Auges, Schmierkur, Atropin u. s. w. unaufhaltsam zur Erblindung und Phthisis bulbi führte.

---

3) **Miscellaneous eye cases with remarks**, by E. F. Parker, M. D., Charleston.

Rheumatic scleral-staphyloma. — Hysterische Erblindung bei einer 18jähr. Negerin, einseitig, Heilung. — Schlag mit Bierglas gegen das Auge, Erblindung; keine Verletzung sichtbar, wahrscheinlich Orbitalblutung, nach Aufsaugung derselben Wiederherstellung des Sehvermögens. — Astigmatic asthenopia of unusual severity in a child. Achtjähriges Kind mit häufigen starken Kopfschmerzen, Thränenfluss und Lichtscheu. S beiderseits $^{15}/_{20}$. Refractionsbestimmung ergab R Ast. hyp. 1,5 D, L Hyp. 1 D. Nach Tragen entsprechender Gläser Verschwinden aller Symptome.

---

4) **A contribution to the question of removal of the lens in myopia**, by Herbert Harlan, M. D.

32jähriger Arbeiter erlitt durch Verletzung eine Luxation der Linse in die Vorderkammer. Entfernung derselben. Vorher hatte Myopie — 13 D bestanden. Jetzt hat er mit + 3,5 D und entsprechenden Cyl. darüber S = $^{15}/_{40}$. — 45jährige Nonne, hatte mit 13 Jahren einen Schlag gegen das linke Auge erhalten. Von jeher stark kurzsichtig. R war S allmählich sehr schlecht geworden, excessive Myopie und Chorioidalatrophie. L Fundus gut, Aphakie (wahrscheinlich seiner Zeit traumatische Cataract und folgende Aufsaugung derselben). S L $^{25}/_{50}$, mit + 5 D liest sie sehr gut.

---

5) **Luxatio lentis (spontaneous)**, by Ch. W. Hartwig, M. D.

53jähriger Böttcher. Vor ca. 20 Jahren über Nacht plötzlich Schlechtsehen R, ohne nachweisbare Ursache. Die Untersuchung zeigt die getrübte Linse am Boden des Glaskörpers. Mit + 15 D wird feinste Schrift gelesen. Glaskörpertrübungen beiderseits.

October.

1) **Affections of the eye and normal menstruation**, by Harry Friedenwald, M. D., Baltimore.

Augenstörungen, abhängig von normaler oder abnormaler Menstruation sind zahlreich beschrieben, wenn auch der Zusammenhang zwischen den physiologischen Zuständen bei der Menstruation und den pathologischen am Auge noch nicht erklärt ist. In Anbetracht der grossen Zahl der normal menstruirenden Frauen sind allerdings die mitgetheilten Augenstörungen verschwindend klein. Verf. liefert einige Beiträge eigener Beobachtung. Herpes der Conjunctiva und Cornea wurde schon beobachtet von Landesberg, Ransohoff und Stülp, ein ähnlicher Fall auch von Decker; Verf. sah bei einem sonst gesunden 16jährigen und einem 13jährigen Mädchen mehrere Male regelmässig mit der normal verlaufenden Menstruation die dem Herpes sehr ähnliche Keratitis punctata superficialis (Fuchs) auftreten, so dass ein ursächlicher Zusammenhang nicht von der Hand gewiesen werden kann. Wiederkehrende

Digitized by Google

Conjunctivitis ist nur einmal von Müller beschrieben; Verf. sah bei einer 25jährigen, gesunden, normal menstruirenden Negerin während 6 Monate regelmässig während der Periode eintretende und nach einigen Tagen wieder verschwindende leichte Conjunctivitis. Iritis sah Verf. bei einer 41jährigen in leichtem Grade auftreten auf dem rechten, schon früher häufig erkrankten Auge mehrere Monate regelmässig während der Menses und bald wieder schwindend; der von Simi beobachtete Fall ist ganz anders; der vorliegende Fall illustrirt die Wirkung der Menstruation auf ein vorher schon erkranktes oder zu Erkrankung geneigtes Auge. Glaskörperblutungen sind zahlreich beobachtet worden; Verf. sah bei zwei jungen Frauen mit wiederkehrenden Glaskörperblutungen regelmässig zu Beginn oder im frühen Stadium der Menses frische Blutungen auftreten, wohl durch den allgemein erhöhten Blutdruck veranlasst.

---

2) **Some bacteriological experiments bearing upon the sterilization of instruments used in cataract extraction,** by Samuel Theobald, M. D., Baltimore.

Da Augeninstrumente durch Kochen sehr (?) leiden, hat Verf. nach dem Vorgang von Knapp schon längere Zeit seine Instrumente in kochendem Wasser nur abgewaschen mittelst sterilem Wattebausch, wobei auch auf Schonung der Schneide gesehen wurde. Um die Brauchbarkeit dieser Methode zu erhärten, hat er zusammen mit Dr. Berwick B. Lanier im Laboratorium des Johns Hopkins Hospital bakteriologische Untersuchungen angestellt. Star-Messer, Irispincette und Cystitom wurden mit Staphylokokken und Streptokokken inficirt, und erwiesen sich nach obiger Methode behandelt als steril. Ein derart behandeltes Star-Messer wurde 8 Minuten in der Luft des Laboratoriums liegen gelassen, erwies sich aber trotzdem noch als steril; eine daneben befindliche offene Petri'sche Schale ergab auch nur eine Luftbakteriencolonie. Dagegen genügte es nicht, die inficirten Instrumente in abgekochtem lauem Wasser oder unter dem Wasserhahn abzuwaschen; wenn man jedoch die inficirten Instrumente nicht wie gewöhnlich mit einem mittelst Pincette gehaltenen Wattebausch, sondern mit einem solchen zwischen Daumen und Zeigefinger energisch unter dem Wasserhahn abwusch, wurden sie auch steril. Jedenfalls geht daraus hervor, dass ein kurzes Abwaschen in kochendem Wasser, wobei die Schneide wenig leidet, zur Sterilisirung genügt. [Kochen ist besser.] Neuburger.

XV. Annals of Ophthalmology and Otology. 1896. April.

1) **The shadow and certain conditions of accuracy in skiaskopy,** by Edward Jackson.

Enthält eine Polemik gegen Dr. Carl Weiland's Artikel in den Med. News.

---

2) **Acquired Amblyopia,** by Matthias L. Foster.

Verf. beobachtete bei einem jungen Manne von 20 Jahren innerhalb eines halben Jahres eine Herabsetzung der normalen Sehschärfe auf $^{20}/_{50}$, ohne dass ein Scotom oder sonst ein materieller Befund nachweisbar war. Der Zustand besserte sich erst nach wenigen Monaten ganz wenig. Verf. erklärt ihn sich als eine moleculare Störung in den Nervenelementen der Fovea.

Digitized by Google

3) **Plastic cyclitis, with localized exudation, occurring in early secondary syphilis, and resembling gumma of the ciliary body,** by Edward C. Ellett.

4) **Functional nervous affections arising from optical defects,** by Dr. A. W. Elmer.

Verf. weiss von vier Wunderfällen zu berichten, in den Pat. von choreatischen und epileptiformen Anfällen oder geistigen Störungen, die an Wahnsinn grenzten, und andren nervösen Functionsanomalien geheilt wurden, als man ihre Refractionsfehler corrigirte.

5) **A case exhibiting bilateral palsy of the superior rectus muscle, the iris and ciliary muscle with loss of power of convergence,** by Frank H. Esdall.

Was der Fall des 52jährigen Pat. darbot, sagt die Ueberschrift. Die Lähmungserscheinungen bildeten sich nach einem Unfalle aus, wie eine traumatische Neurosis. Verf. sucht sich die Störungen nach dem Kahler und Pick'schen Schema zurechtzulegen. Da aber die Reihenfolge der Kerne in demselben sich nicht mit seinem Falle deckt, schlägt er allen Ernstes vor, das Schema nach seiner Einzelbeobachtung zu modificiren.

6) **A new method of treating pterygium,** by Anton Coe.

Verf. hat sich überzeugt, dass der Sitz des Krankheitsprocesses beim Flügelfell in dessen Apex zu suchen ist, und die neugebildeten Gefässe nur zu seiner Ernährung dienen. Mit der kaustischen Zerstörung der Spitze bildet sich das ganze Pterygium zurück. Zwei Fälle haben ihn das zu seiner eigenen Ueberraschung gelehrt.

7) **An adjustable lamp or light-screen, especially adapted to the shadow test** (Illustrated), by M. W. Zimmermann.

8) **A case of pigmentation of the Cornea,** by Carey A. Wood.

Der Fall des Verf. betraf einen 56jährigen Kranken und bot das typische Bild dieser seltenen Erscheinung, welche in der Regel nur bei glaucomatösen Augen mit dauernder Drucksteigerung beobachtet wird, nach einer Blutung in die Vorderkammer. Während im Centrum der Hornhaut sich eine bräunliche, rauchige oder andere Entfärbung zeigt, wird die Pigmentirung am Limbus corneae und anderen Partien des vorderen Augapfelsegments wahrgenommen.

9) **Direct massage as an aid in the treatment of certain hyperplasiae of the anterior ocular segment,** by H. Mc. J. Morton.

Verf. hat sich ein besonderes Spatelinstrument construirt, mit welchem er eine wirksame Massage der vorderen Augapfeloberfläche, namentlich bei chronisch entzündlichen Zuständen der Cornea und Sclera leisten kann. Das Instrument stellt einen kleinen abgerundeten Spatel dar, welcher von drei Rillen gekreuzt wird, zwischen welchen die einzureibende Salbe (Cocaïn-Gelbe Salbe) suspendirt ist. Die Hornhaut wird dadurch bei der Massage in Falten gedrückt.

Digitized by Google

10) **Experiments with the Roentgen rays on the eye,** by Dr. F. C. Harnisch.

Die Durchleuchtbarkeit der einzelnen Membranen am Auge stellt sich nach den Versuchen des Verf. mit Röntgenstrahlen folgendermaassen: Am leichtesten durchgängig ist die Linsenkapsel, dann folgen der Reihe nach Ader- und Netzhaut, die Sclera, die Cornea, der Glaskörper und endlich die Linse. Die durch die Sclera bestrahlte Retina zeigt keine Perception für die X-Strahlen.

11) **A few cases from my record,** by H. Mc. J. Morton.

Klinische Casuistik, darunter ein Pseudo-Erysipel nach Atropineinträufelung, ein durch Orbicularisdehnung geheilter Blepharospasmus, die Ueberlegenheit des Atropins gegenüber dem Homatropin bei einer Refractionsbestimmung.

12) **A new eye model for use in ophthalmoscopy and skiaskopy,** by Clarence A. Veary. (Illustrated.)

Es folgen **Auszüge** aus der fremdländischen Literatur.

Peltesohn.

Juli.

1) **Panophthalmitis: Orbital cellulitis and subdiaphragmatic abscess. Autopsy. A possible case of Metastasis,** by Ch. St. Bull, M. D. New-York.

2) **Trachoma; a report,** by J. W. Bullard, M. D., Pawnee City.

3) **Keratitis interstitialis annularis,** by H. Moulton, M. D. Fort Smith.

Der 67jährige, häufig an rheumatischen Anfällen leidende Pat. kam mit starkgereiztem rechtem Auge, das im Hornhautparenchym einen 1—2 mm breiten dichten Trübungsring zeigte, der ca. $^2/_3$ der Hornhautfläche umgab; seine Oberfläche war leicht rauh. Die Hornhaut zwischen diesem Ring und dem Limbus war klar. Unter Pilocarpin und Borwasser und Salicyl und Chinin innerlich verschwanden Schmerz und Rötung. Gleichzeitig bestehendes Heufieber wurde durch Elektrocaustik und Nasenspülungen bekämpft. Der Trübungsring bestand indessen noch lange. Verf. fand nur zwei gleiche Mittheilungen (Vossius, Pfister) in der Literatur.

4) **The outlines of plastic lid surgery,** by F. C. Hotz, M. D., Chicago.

En- und Ectropionoperationen werden an der Hand von Abbildungen besprochen.

5) **Paresis of ocular muscles, preceding visible septic infection of tonsils from which it originated,** by Gustav Fütterer, M. D., Chicago.

Allmählich einsetzende Augenmuskellähmung bis zur vollkommenen Paralyse des rechten Oculomotorius und theilweisen des linken Abducens ansteigend, sowie beiderseitige Neuritis optica, bei einem 42jährigen Mann werden vom Verf. auf eine Infection durch eine in mehreren Fieberanfällen auftretende Tonsillitis mit eitrigem Belag, ohne Diphtheriebacillen zurückgeführt. Es trat völlige Heilung ein.

Digitized by Google

6) **Case of double persistent hyaloid artery**, by J. A. White, M. D., Richmond.

Verf. konnte in der Literatur nur einen einzigen Fall finden von beiderseitigem Hyaloidea persistens, weshalb er den von ihm beobachteten auch veröffentlicht.

---

7) **The prismatic perimeter**, by Joseph E. Willets, M. D., Pittsburg.

Nachdem Verf. viele, zum Theil berechtigte Vorwürfe gegen die bis jetzt gebräuchlichen im grossen Ganzen übereinstimmenden Perimetermodelle vorgebracht, und u. A. auch zurückgewiesen, dass in der That die nasale Einschränkung des normalen Gesichtsfeldes durch den angeblich physiologischen Umstand hervorgebracht sei, dass der lichtempfindliche Netzhauttheil temporal früher endige als nasal, giebt er eine neue Methode an, das Gesichtsfeld zu bestimmen, welche in der That manches Gute zu haben scheint. Vor das zu untersuchende Auge wird horizontal ein kegelförmiges Hexagon gehalten von Flintglas mit einem Index von 1,584 hergestellt, dessen Seiten so geschrägt sind, dass die parallel zur horizontalen Gesichtslinie einfallenden Strahlen einen Einfallswinkel von 73°40′ haben, dadurch entstehen auf der Netzhaut 6 Bilder der Lichtquelle, welche einen gleichmässigen Abstand vom Netzhautcentrum haben und nach aussen auf das Gesichtsfeldschema projicirt in 6 verschiedenen Meridianen, je 70° vom Fixierpunkt entfernt sind. Temporal zeigt so das Gesichtsfeld allerdings eine Einschränkung von 90 auf 70°, aber nasal, sowie nasal oben und unten, sowie oben eine Ausdehnung. Durch Herstellung verschieden abgestufter Hexagone mit Einfallswinkeln von 69°21′, 63°13′ u. s. w. kann man das Gesichtsfeld prüfen auf 60°, 50° u. s. w. in Abstand von je 10° bis auf 10° herein, falls sich irgendwo ein Ausfall zeigt, indem man das nächst schwächere Prisma nimmt. Den Gesichtsfeldausfall nur in einem Quadranten kann man dadurch finden, dass Pat. statt 6 nur 5 oder 4 oder weniger Lichter zieht. Auf Farben- und Formsinn kann auch gleich geprüft werden, da ja als Prüfungsobject ein weisses Licht dient, in Folge der Farbenzerstreuung durch das Prisma. Die weiteren Einzelheiten, welche ohne Abbildung auch nicht verständlich sind, müssen im Original nachgesehen werden, sowie die vom Verf. vorgebrachten Nachtheile der bisherigen und die Vorteile seiner Methode. Namentlich in der scharfen Verurtheilung des Perimeters als unwissenschaftlich und unpraktisch und der damit gewonnenen Resultate als wertlos und bedeutungslos, ist Verf. entschieden zu weit gegangen, und der Einwand, dass grosse Aufmerksamkeit des Patienten erforderlich ist, gilt nicht minder doch auch für seine Methode. Auch dürften kleinere paracentrale Scotome schwer damit nachzuweisen sein. [Vf. ist auf einem Holzweg. J. G. wird zu wenig perimetrirt. H.]

---

8) **The discrepancy between the astigmatism as shown by Javal's ophthalmometer and total astigmatism by trial lenses**, by Charles H. Williams, M. D., Boston.

Der mit Javal's Ophthalmometer gefundene Astigmatismus bei 100 Pat. wich in den meisten Fällen von dem mit den Probegläsern gefundenen ab; die Stellung der Achse und die Refraction waren gleich in 36 %; die Achse stimmte, aber die Refraction nicht in 13 %, umgekehrt in 18 %, Achse und Refraction stimmten nicht in 7 %, Astigmatismus wurde gefunden, aber kein Glas angenommen vor beiden Augen in 13, vor einem Auge in 9 %, umgekehrt kein As gefunden, aber Gläser angenommen in 4 %. (Besonders gut sind diese Resultate gerade nicht. Ref.)

Digitized by Google

9) A case of thrombosis of the central retinal vein, by T. A. Woodruff, M. D., Chicago.

---

10) A case of urticaria of the conjunctiva, by S. M. Stocker, M. D., Chicago.

Zeitweises vorübergehendes Brennen und Thränen in den Augen mit Congestion der Conjunctiva, fleckenweiser Röthung der Wangen und Stirne nach Erdbeergenuss bei einem 16jährigen, sonst gesunden Mädchen werden vom Verf. als Urticaria der Conjunctiva mitgetheilt.

---

11) Three cases of skin grafting in the orbit, by Chas. H. Baker, M. D., Bay City.

Transplantationen nach Thiersch aus dem Vorderarm auf Wunden der Augapfel- und Lidbindehaut nach Entfernung von Verwachsungen oder Geschwülsten erfolgreich.

---

12) An apparatus designed to determine convergence and accommodation without prisms, by W. F. Louthard, M. D., San Francisco.

Ein Schirm mit einem Spalt in der Mitte, der vergrössert und verkleinert werden kann, wird zwischen dem zu Untersuchenden und den 2 zur Prüfung nötigen Lichtern aufgestellt; je nach der Entfernung dieser beiden von einander, der Entfernung des Schirmes von den Augen und der Weite des in ihm befindlichen Spaltes, durch welchen die Augen nach den Lichtern sehen sollen, so dass für den Untersuchten noch der Eindruck nur eines gesehenen Lichtes sich geltend macht, kann man die Kraft der Accommodation und Convergenz der Augen finden; die weiteren Einzelheiten sind ohne die im Original enthaltenen Zeichnungen nicht weiter auszuführen.

---

13) A case of acquired regular corneal astigmatism, by F. L. Henderson, M. D., St. Louis.

29jähriger Mann, der Marine angehörig, der seit 12 Jahren bei der jährlich vorgenommenen Sehprüfung stets vorzüglich gesehen, bemerkt plötzlich eine starke Herabsetzung der S links, die durch — cyl. 1,75 wieder = 1 wird. Verf. erklärt diesen erworbenen Astigmatismus — nur wenig Fälle derart sind veröffentlicht und werden vom Verf. citirt — durch die anstrengende Beschäftigung des Pat., der 6 Monate lang Küstenvermessungen vorzunehmen hatte, wobei er das linke Auge stets zudrücken musste; dies stimmt auch mit der Axe des Astigmatismus, 105°, welche mit der stärksten Drucklinie des Orbicularis zusammenfällt; auch scheint die Cornea etwas nachgiebig gewesen zu sein, da sich auch R Myopie 0,5 D entwickelt hatte.

---

14) An eye speculum with fixation-forceps attachment, by Russell Murdoch, M. D., Baltimore.

Zu einem schon früher von ihm angegebenen Sperrer hat Verf. eine kleine Fixationspincette construirt, welche selbstthätig functionirend am Sperrer befestigt werden kann. Verf. gebraucht sie nur zur Iridectomie. (Zu haben bei Chas. Neuhaus, 510 Eutaw Street, Baltimore.) [Schon dagewesen, von Maklakoff.]

Digitized by Google

15) **Removal of a splinter of steel from the Vitreous chamber with an improvised magnet**, by L. M. Willard, Wausan.

Obwohl das Auge reizlos war, $S = {}^{20}/_{20}$ und der einige Tage zuvor hineingeflogene Splitter in der Netzhaut unten innen von der Papille, ohne besondere Reizerscheinungen in der Netzhaut oder im Glaskörper zu machen, liegend zu sehen war und obwohl W. keinen Magneten hatte, machte er doch die Magnetoperation mittelst eines aus einer Feile und einem Dynamo einer elektrischen Bahn improvisirten Magneten, der auch bei der aseptisch und unter Controlle des Augenspiegels gemachten Operation den Splitter entfernte. Wegen heftiger Iridocyclitis musste das Auge nach einigen Tagen entfernt werden. (!)[1]

16) **Coloboma of the optic nerve and retina with persistent opaque nerve fibers**, by H. V. Würdemann, M. D., Milwaukee.

Entsprechend dem Colobom und den markhaltigen Fasern Herabsetzung der S mit Einengung des Gesichtsfeldes und centralem Scotom.

17) **An improved bifocal lens**, by W. F. Southard, M. D., San Francisco.

Bifocale Linsen für Presbyopen, bei welchen das Leseglas unten innen auf das Fernglas gekittet ist. (S. Abbildg. — Zu beziehen von Henry Kahn und Co., San Franc.)

18) **An instrument to facilitate the retinoscopic determination of ametropia**, by Francis M. Perkins, M. D., and Thomas W. Tait, M. D., Philadelphia.

Retinoscop, bei welchem eine grosse Reihe von Gläsern, auch cylindrische, mittelst gefasster Scheiben bequem vor dem Auge des Untersuchten vorbeigeführt werden können. Ohne Abbildung nicht weiter zu beschreiben. (Zu haben bei S. Murset u. Son, 830 Race St., Philadelphia).

19) **A number of lens cases illustrating heredity**, by H. S. Miles, Bridgeport.

Angeborene Linsenluxation bei einer Mutter und 6 Kindern (3 Söhnen und 3 Töchtern); die 2 anderen Kinder, sowie der Vater hatten normale Augen, angeblich auch die Vorfahren väterlicher- und auch mütterlicherseits.

October.

1) **Cyst of the right optic disc, choroiditis, macular hemorrhage**, by S. D. Risley, M. D., Philadelphia.

Bemerkenswerth an diesem Falle, der eine 38 jährige betrifft, ist die Cyste am Sehnerven, ein sehr seltenes Vorkommniss, vielleicht in Zusammenhang stehend mit Resten der Arteria hyaloidea, keinesfall mit der anderweitigen Erkrankung des Auges, die übrigens auch am anderen Auge vorhanden ist. Die Cyste ist ungefähr $^2/_5$ Pa gross, leicht grünlich durchscheinend, ca. 2 mm hervorragend. Eine farbige Abbildung, von Frl. Marg. Washington verfertigt, liegt bei.

2) **Reading with defective vision**, by Karl Koller, M. D., New York.

Nach Beschreibung verschiedener optischer Hülfsmittel, wie gewöhnlicher Lupen: Bruecke-Chevalier's Loupe, Steinheil's Conus, um Pat. mit

[1] Es ist unzweckmässig zu improvisiren (Hirschberg, Arch. f. O. XXXVI. 3) und unter dem Augenspiegel zu operiren. H.

Digitized by Google

dauernd herabgesetzter S das Lesen zu ermöglichen, teilt Verf. eine von ihm angegebene Methode mit, die er mehrfach schon erfolgreich angewendet hat. Um das lästige nahe Herannehmen der Schrift ans Auge zu verhüten, lässt er die Vergrösserungslinse in ein eine 5 cm lange, innen und aussen geschwärzte Aluminiumröhre fassen, welche in das Brillengestell eingesetzt wird; vor das andere Auge kommt eine schwarze Blende (zu haben bei E. B. Meyrowitz, New York).

3) **Some of the inefficiences of the methods ordinarly employed by railway surgeons for the detection of subnormal color-perception (color-blindness)**, by Charles A. Oliver, M. D., Philadelphia.

Bespricht einige Missstände bei der Farbensinnprüfung der Eisenbahnbediensteten, ohne Neues zu bringen. Die Prüfungen sollen möglichst den in der Wirklichkeit gestellten Anforderungen entsprechen, auch leichte Mängel schon die Abweisung des Candidaten herbeiführen und regelmässige Wiederholungen der Prüfung eingeführt werden.

4) **The management of glaucoma; chronic simple glaucoma (chronic interstitial ophthalmitis)**, by Stephen Olin Richey, M. D., Washington.

Da das Glaucom meist nur verursacht sei durch eine anderweitige innere Erkrankung und die Drucksteigerung nur ein Symptom der Krankheit sei, so müsse vor Allem allgemeine medicamentöse Therapie Platz greifen. Heisse Bäder, Regelung der Diät, Miotica, Massage des Auges, innerlich Salicylsäure, Ammonium, Taraxacum, Arsenik, Calomel.

5) **The use of the electro-magnet in ophthalmic surgery with some illustrative cases**, by F. Buller, M. D., Montreal.

6 Fälle von Eisensplitterverletzungen, 1 mal sass der Splitter in der Sclera, 1 mal in der Vorderkammer, 4 mal im Glaskörper. Entfernung mit Bradford's Magnet unter Cocaïn, 4 mal erfolgreich; über S und späteres Schicksal ist nichts erwähnt; 1 mal Evisceratio bulbi, da der nicht sichtbar gewesene Splitter nicht kam, wegen Iridocyclitis.

6) **A case of peculiar congenital growth at the inner canthus**, by Alvin A. Hubbell, M. D., Buffalo.

Angeborene Geschwulst am inneren Augenwinkel, von der Carunkel ausgehend, theils mit dem Auge verwachsen (innen-unten), 1″ ca. im Durchmesser, gestielt, bei einem 3 monatlichen Knaben. Zufallsfreie Entfernung; der Stiel war stellenweise von Knochen durchsetzt, die Geschwulst bestand hauptsächlich aus Fettgewebe. In der Literatur fand Verf. keinen ähnlichen Fall.

7) **Lenses for the binocular examination of the eye by oblique illumination**, by Edward Jackson, D. M., Philadelphia.

Um bei seitlicher Beleuchtung und Loupenvergrösserung den Vorteil des binocularen Sehens zu haben, liess Verf. in Verbesserung einer früheren Veröffentlichung von Wall und Ochs ein neueres, brauchbares Instrument herstellen. 2 Röhren convergiren in einem Winkel von ungefähr 40°; am convergirenden Ende befindet sich eine Linse von gewünschter Stärke, gewöhnlich 20—40 D mit verschieden gekrümmten Flächen, 6:1, die mehr convexe nach innen, um

Digitized by Google

die sphärische Aberration auf ein Minimum zu beschränken; am anderen Ende der Röhren befindet sich je ein Prisma von ca. 20°, deren Grundflächen einander zugekehrt sind.

8) **A case of double choked Disc, caused by a cyst, involving the right frontal lobe of the brain, with Autopsy,** by Howard F. Hansell, M. D., Philadelphia.

Doppelseitige Stauungspapille, allmählich zur Erblindung führend. Als Ursache ergab die Autopsie eine Cyste des rechten Stirnlappens. Beide Sehnervenscheiden colossal ausgedehnt, pyramidenförmig, mit der Spitze am Bulbus, mit dem Sehnerven fibrillär verbunden; Bindegewebsneubildung und Rundzelleninfiltration im Epi-, Peri- und Endoneurium; Degeneration der Nervenfasern; Verdickung der Blutgefässwände, theilweise mit Rundzellenanhäufungen umgeben. Papille stark hervorragend, zellig infiltrirt; Verdickung und Infiltration der Nervenfaserschicht der Netzhaut am Sehnerven; Wucherung der Körnerschicht; starke Schlängelung der Chorioidalgefässe.

9) **A case of chronic glaucoma with some unusualfeatures,** by Robert L. Randolph, M. D., Baltimore.

Chronisches Glaucom bei einem 61 jährigen; anfangs Eserin, später beiderseitige Iridectomie mit gutem Erfolg. Charakteristisch waren die Dichtigkeit der Trübung während der Anfälle, wie sie Verf. bei Glaucom noch nicht gesehen, die genaue Wiederkehr und das Verschwinden der periodisch zur selben Tageszeit auftretenden Anfälle, welche bei warmem Wetter auch ohne Eserin wegblieben, gleichzeitiges Bestehen einer Myopie beiderseits von 10 D.

10) **A case of alcohol-tobacco amblyopia with retinal hemorrhage associated with peripheral multiple Neuritis,** by E. Oliver Belt, M. D., Washington.

Unter strengster Abstinenz, Strychnin, Jod und Quecksilber (Lues-Anamnese) gingen alle Erscheinungen zurück.

11) **Symblepharon. With report of an operation,** by Homer E. Smith, M. D., Norwich.

Der nach Abtragung des mächtigen Symblepharon entstandene Defect wurde mit Kaninchenschleimhaut bedeckt.

12) **Three cases of detachment of the retina, in the same family,** by B. L. Millikin, M. D., Cleveland.

Netzhautablösung des rechten Auges trotz jeder Behandlung bald zur Erblindung führend, ohne nachweisbare Ursache, nur in einem Falle leichte Kurzsichtigkeit, Freibleiben des anderen Auges bei 3 Brüdern ohne merkliche Allgemeinerkrankung; im Gegenteil sämmtliche 7 Brüder erreichten ein hohes Alter.

13) **An improved bifocal lens,** by W. F. Southard, M. D., Chicago.
Schon oben referirt (s. S. 582).

Digitized by Google

14) **Double pterygium on one side in a young subject,** by Peter D. Keyser, M. D., Philadelphia.

15) **A case of suppurative irido-chorioiditis of obscure origin, ending in panophthalmitis, in an infant of nine months,** by Robert L. Randolph, M. D., Baltimore.

Die Ursache dieser in Panophthalmitis ausgehenden Irido-Chorioiditis bei einem 9 monatlichen Kinde war durchaus dunkel; Verf. vermuthet, Embolie in Folge leichter Influenza sei möglicher Weise die Ursache.

16) **A case of poisoning from scopolamine,** by C. P. Pinkard, M. D., Chicago.

Bei einer 48 jährigen Frau mit schwachem Herzen entstand bald nach Einträufelung einer (1 : 600) Lösung von Scopol. hydrobrom. — je ein Tropfen in beide Augen — Brennen und Injection der Augen mit Drucksteigerung, Unruhe, Schwäche, Trockenheit im Halse, Pulsbeschleunigung, Zucken im Arm und Bein, Blasenkrampf. Im Verlauf von 36 Stunden verschwanden alle Symptome von selbst. Einen früheren Fall von Vergiftungserscheinungen bei einem Kinde hat Verf. schon veröffentlicht.

17) **Retinal hemorrhage caused by lithemia,** by A. Bethane Patterson, M. D., Atlanta.

Nach Verf. sind Gicht und Rheumatismus seltener, Lithämie dagegen, d. h. abnorme Retentation von Harnsäure, häufiger Ursache von verschiedenen Augenbeschwerden, wie Conjunctivitis, Asthenopie und auch Netzhautblutungen. Drei Fälle letzterer Erkrankung werden mitgetheilt. Nach Erkennung des Zustandes bringt entsprechende Diät, Alkali- und besonders Lithionwasser baldige Besserung.

18) **A new classification of the motor anomalies of the eye, based upon physiological principles,** by Alexander Duane, M. D., New York.

In einer umfangreichen Arbeit, deren Fortsetzung im nächsten Heft folgt, sucht Verf. zu beweisen, dass unsere bisherige, auf anatomischen Bezeichnungen beruhende Benennung der Motilitätsstörungen des Auges, weil nur ein Symptom bezeichnend, wissenschaftlichen Anforderungen nicht genüge; vielmehr müsse die Einteilung und Bezeichnung auf streng ätiologischer und physiologischer Basis beruhen. In dem vorliegenden ersten Theil wird ausführlich die Thätigkeit der einzelnen Muskeln für sich und miteinander, sowohl an einem Auge allein als auch an beiden zusammen besprochen, ferner die Convergenz und Divergenz u. s. w., sowie ein Schema aufgezeichnet für das Fixirungsfeld und für die Bewegungsgrenzen der einzelnen Muskeln. Sodann werden die einzelnen Prüfungsmethoden zur Bestimmung des normalen Verlaufs dieser Function ausführlich kritisch erörtert. Doch lässt sich dies alles in Kurzem nicht wiedergeben.

19) **Subconjunctival cysts,** by David de Beck, M. D., Cincinnati.

Bei einer kräftig entwickelten 15 jährigen Negerin wurden am rechten Unterlid 2 durchscheinende Cysten gefunden, eine 15 : 5, die andere 10 : 6 mm gross. Sie wurden unter Cocaïn entfernt und enthielten eine klare, gelbliche

Digitized by Google

Flüssigkeit. Die Wand bestand nach innen aus einer Lage Pflasterepithel, dann kam lockeres reticuläres und zu äusserst festes Bindegewebe mit einzelnen Capillaren. Während kleinere Cysten häufig beobachtet werden, sind solche grössere selten, und es liegen nur spärliche Mittheilungen darüber vor. So von Laqueur (Klin. Monatsbl. f. klin. Augenhlk. XV, 1877), von Makrocki (a. gl. O. 1883, S. 466), von Bull (Amer. Journ. Med. Sci., Jan., 1878) und von Moyne (Bollitino die Oculistica VI, 1884). Ihre Entstehung ist unsicher, möglicherweise auch durch Flüssigkeitsretention in Räumen des reticulären Gewebes.

20) **Glaucoma; its symptoms, varities, pathology and treatment**, by Alex. W. Stirling, M. D., Atlanta.

Zum Referat ungeeignet. Bringt eine Zusammenstellung über Pathogenese und Behandlung des Glaucoms. Fortsetzung folgt. Der vorliegende Theil führt 46 Nummern der neueren Glaucomliteratur an.

21) **An ophthalmic light screen or cover chimney**, by James Thorington, M. D., Philadelphia.

An dem die Lichtquelle umschliessenden Asbestcylinder sind 2 von einander unabhängig drehbare Scheiben angebracht mit verschieden grossen und verschieden geformten Oeffnungen, auch mit farbigem Glas, welche je nach Bedarf vor die Oeffnung im Cylinder gebracht werden können. Zu verwenden beim Ophthalmoskopiren, Skiaskopiren, zur Prüfung chromatischer Aberration bei Ametropie, zur Bestimmung des Astigmatismus, des Schielens und der Diplopie. (Zu haben bei Wall & Ochs, Philadelphia).

22) **Note upon a method for pictorial illustration of the normal and pathologic eye**, by H. V. Würdemann, M. D., Milwaukee.

Will man gehärtete Augendurchschnitte in Glaskästen photographiren, so hat man wegen der in verschiedenen Ebenen liegenden Theile des Objectes grosse Schwierigkeiten. Man muss lange exponiren mit kleinstem Diaphragma und rectilinearen Linsen. Das Object wird in hellem Sonnenlicht 6—8 Stunden exponirt, eine tief-orangefarbige Zelle wird vor das Objectiv gestellt, um die Wärme- und chemisch unwirksamen Strahlen aufzufangen; eine orthochromatische Platte wird gebraucht und das Object um ein Drittel vergrössert; die Photographie (Platinotypie) wird (um ein Drittel wieder verkleinert) durch einen besonderen Process (Binner Engr. Co., Chicago) in wirklich vorzüglicher Weise reproducirt, wie eine die kleinsten Einzelheiten erkennen lassende beigegebene Abbildung zeigt. Neuburger.

XVI. New York Eye and Ear Infirmary Reports. 1896. Januar.

1) **On orbital fistulae due to ethmoidal disease and their treatment**, by E. Gruening.

Verf. sah bei einem 24jährigen Patienten in einiger Entfernung über dem Ligament. intern. canthi eine Fistelöffnung, die zu den Ethmoidalzellen führte. Indem er der eitrigen Ethmoiditis durch eine künstlich angelegte Oeffnung Abfluss nach der Nase ermöglichte, brachte er die Fistel zum Schliessen.

Digitized by Google

2) Shaded glasses, by Will. S. Dennett.

Um bei der Verordnung von dunklen Schutzgläsern nicht die unbestimmten Grade „hell, dunkel, mittel" zu gebrauchen, hat Verf. auf der Maxwell'schen Scheibe ganz bestimmte procentuale Mischungen von Schwarz und Weiss arrangirt, die in einer Skala von 0—10 die verschiedene Transparenz der Gläser vom vollkommen durchsichtigen bis zum dunkelsten wiedergeben.

---

3) Lipoma of the interior of the eye, by John E. Weeks.

Ein in vivo als congenitales Hornhautstaphylom diagnosticirtes Leiden erwies sich bei der mikroskopischen Untersuchung als ein Fettzellenconglomerat, welches das ganze Innere des Bulbus ausfüllte und von zahlreichen dünnwandigen Blutgefässen durchsetzt war. Wahrscheinlich war ein ulcerativer Process mit spontaner Entbindung der Linse vorausgegangen.

---

4) Papilloma of the conjunctiva and cornea, by John E. Weeks.

Verf. beschreibt zwei Fälle von Staphylom, welche die Verschiedenheit der Verhältnisse beim Bindehaut- und Hornhautpapillom illustriren. Beide Arten neigen sehr zu Recidiven und heilen nur bei gründlichster Exstirpation. Neigung, malign zu werden, ist nicht vorhanden. Die mikroskopische Untersuchung zeigt, dass die Geschwulst nicht in das normale, unter dem Epithel liegende Gewebe eindringt. Die Prognose ist deshalb günstig, selbst wenn die gesammte Hornhaut und Bindehaut von der Geschwulst bedeckt wird. Zur Enucleation braucht man sich erst zu entschliessen, wenn die oberflächliche Excision, die Scarification und Beizungen aller Art vergeblich gewesen sind.

---

5) Epithelioma originating in a Meibomian gland, by W. E. Lambert.

Der Tumor wurde einem 65jährigen Patienten von der Innenfläche des oberen Lides entfernt und stellt sich als eine Uebergangsform zwischen Granulom und Epitheliom dar. Krebsbildung, von einer Meibom'schen Drüse ausgehend, ist eine sehr seltene Erscheinung. Ausser von Fuchs ist nur noch von de Schweinitz und Sourdille ein solcher Fall beschrieben worden.

---

6) An instrument for the study of color scotomata, by W. E. Chase.

Verf. benutzt die Scotomtafel, überzieht sie mit einem Papier von der Farbe, für welche er die Scotomgrenzen bestimmen will, und untersucht dann mit einem beweglichen weissen Papierquadrat, wie bei der gewöhnlichen Perimetrie.

---

7) A case of binasal hemianopsia following cranial traumatism, by Percy Fridenberg.

Verf. erhob folgenden Befund: Pupillenlichtreaction träge, consensuell fast = 0, prompt bei Convergenz. Grauweisse Verfärbung beider Papillen und verengte Gefässe. Beiderseitige nasale Hemianopsie mit erhaltenem, um 5—10° eingeengtem temporalem Gesichtsfeld. Die Trennungslinie verläuft annähernd vertical, liegt aber in der Nähe der Horizontalen um den Fixirpunkt herum und passirt beim 10. Grad der nasalen Seite. Es besteht absolute Roth-Grünblindheit. Ursache war hier ein Trauma, welches vermuthlich eine Basisfractur verursachte, welche dann indirect durch Callusbildung von beiden Seiten auf das Chiasma drückte. In den neun Fällen von Graefe, Mandelstamm, Daa, Schüle und Knapp lag ein Trauma nicht vor.

Digitized by Google

8) A case of traumatic paralysis of the cervical sympathetic with oculo-pupillary symptoms, following forceps delivery, by Robert G. Reese.

Verf. sah nach einer Zangenentbindung mit starker Deformation des Schädels unmittelbar nach der Geburt, ein Symptomenbild auftreten, das unzweifelhaft auf eine Läsion des Cervicalganglion des Sympathicus hinwies: verengerte Lidspalte, Pupillencontraction, Enophthalmus.

---

9) A report of cases of extensive wounds of the globe, by Ward H. Hulen.

Verf. beschreibt 13 schwerster Augapfelverletzungen mit vornehmlicher Betheiligung der Ciliargegend, bei denen zum Theil ein unerwartet guter Ausgang zu verzeichnen war. Sie lehren von Neuem, dass man mit der Enucleation nicht gleich bei der Hand zu sein braucht.

---

10) Summary of 169 operations for cataract done at the New York Eye and Ear Infirmary from 1894—1895.

Von den 169 Starfällen gingen drei Augen durch intraoculare Blutungen zwei durch Panophthalmitis zu Grunde. 79,33% wurden einfach extrahirt, 13,01% mit Iridectomie, 4,73% durch Linearextraction und Discission, 2,93% bei vorausgegangener Iridectomia glaucomat. oder propt. iritidem. Nachstaroperationen mussten in 28,4% gemacht werden, im Durchschnitt nach 65 Tagen. Irisvorfall geschah in 12,43%, durchschnittlich nach 2,7 Tagen post operationem. Der Aufenthalt in der Klinik betrug durchschnittlich 18 Tage. Die Resultate bezüglich der Sehschärfe vertheilten sich folgendermaassen: 0,59% hatten doppelte Sehschärfe, 5,95% $^{20}/_{15}$, 11,9% $^{20}/_{20}$, 10,7% $^{20}/_{30}$, 12,5% $^{20}/_{40}$, 9% $^{20}/_{50}$, 9,5% $^{20}/_{70}$, 11,3% $^{20}/_{100}$, 5,95% $^{20}/_{200}$, 10,7% darunter, 12% ∞.

XVII. Wjestnik oftalmologii. 1896. Januar-Juni.

1) Bericht über die Glaucomfälle der Kasanschen Universitäts-Augenklinik für das Jahrzehnt von 1884—1894, von Dr. Agababow.

Während dieser Zeit wurden wegen Glaucoms 769 Fälle aufgenommen (441 Männer, 328 Frauen), und bildeten 2,8% aller Kranken. Diesen verhältnissmässig hohen Procentsatz erklärt Prof. Adamück durch das Prävaliren der Hypermetropie im Kasanschen Gebiet. Nach dem Alter vertheilten sich die 769 Fälle folgendermaassen: bis zum 25. Jahre 2 Fälle, von 25—35 Jahren 15 Fälle (2%), von 35—45 Jahren 62 Fälle (8%), von 45—55 Jahren 199 Fälle (26%), von 55—65 Jahren 300 Fälle (40%), von 65—75 Jahren 168 Fälle (21%), von 75—85 Jahren 25 Fälle (3%).

Im Alter von 55—85 Jahren kam das Glaucom fast doppelt so häufig vor, wie von 25—55. Bei 208 war nur ein Auge ergriffen, bei den übrigen (561) beide. — Complicationen mit Linsenstar waren recht häufig. Iridectomie wurde 189mal gemacht an 128 Kranken, in 98% sank der Druck nach der Operation bis zur Norm. Die Sehschärfe blieb in 106 Fällen (56%) dieselbe wie vor der Operation; in 48 Fällen (25,4%) trat Verbessung ein, in 35 (18,6%) verschlechterte sich die Sehschärfe in Folge ungünstiger Complicationen während und nach der Operation. Sclerotomie wurde 2mal gemacht, 3mal wurde gleichzeitig mit der Iridectomie die trübe Linse extrahirt. Enucleation 5mal.

Digitized

2) Weitere zwei Fälle von Actinomycosis im Thränenröhrchen, von Dr. Th. v. Schroeder.

Im Jahre 1895 wurden in der Petersburger Augenheilanstalt zwei Fälle von Actinomycosis des Thränencanälchens beobachtet. Beide betrafen Frauen. Das klinische Bild war so charakteristisch, dass die Diagnose noch vor der Spaltung des Thränencanälchens gestellt werden konnte. Bei der mikroskopischen Untersuchung der körnigen Massen und eines Theils des entfernten Gewebes wurden von Dr. Eliasberg typische Actinomycespilze gefunden; die Pilze dringen also auch in die Wand der Canälchen ein. Trotzdem bietet die Actinomycosis des Thränencanälchens keine Gefahr für das Leben der Patienten, was Verf. den ungünstigen Lebensverhältnissen der Pilze in den Thränencanälchen, oder der Abwesenheit einer Mischinfection mit anderen eitererregenden Kokken zuschreibt. Beide Fälle wurden geheilt ohne besondere Behandlung.

---

3) Eine seltene angeborene Anomalie der Papillae nervi optici, von Dr. Dershawin in Charkow.

Von den Sehnervenpapillen ziehen nach oben und innen (aufrechtes Bild) weisse, sich allmählich verengernde Stränge; anfangs dicht der Netzhaut anliegend, später sich von ihr fächerartig erhebend, reichen sie bis zum Ciliarkörper und nehmen dort eine blauweisse Färbung an. Die Stränge haben an der Ursprungsstelle die Breite eines Papillendurchmessers und bedecken zum Theil den Anfang der Netzhautgefässe. V. o. d. $^5/_{200}$, o. s. $^{10}/_{40}$. Scotome. Pat. hat asymmetrische Gesichtshälften und ist psychisch schwach entwickelt.

---

4) Coloboma der Macula lutea, von Dr. Krawczenko in Kiew.

---

5) Ophthalmologische Beobachtungen, von Dr. Segal in Nowoczerkask.

Verf. wendet bei chronischen Fällen von Trachom, besonders mit derben Granulationen, Pinselungen mit einer concentrirten Lösung von Milchsäure an. Die Pinselungen sind schmerzhaft und führen zur Bildung von Membranen. Wiederholt können die Pinselungen erst nach 3 bis 4 Tagen werden, nach Abstossen der gebildeten Membranen. Die Granulationen verkleinern sich und schwinden zum Theil. Vollständige Heilung wurde in keinem Fall erzielt.

---

6) Zur Frage der Transplantation der Hornhaut, von Dr. Chwalynski in Kiew.

Verf. theilt die Resultate mehrerer Versuche mit, die er gemeinschaftlich mit Schimanowski an Hunden und Kaninchen angestellt hat. In einem Theil der Versuche wurde die ganze Cornea mit einem 3—4 mm breiten Streifen der Conj. bulbi von einem Thier auf das andere übertragen, in der zweiten Versuchsreihe wurde nach v. Hippel operirt. In keinem Fall ist es ihnen gelungen, die transplantirte Cornea klar und durchsichtig zu erhalten. Die Operation ist mit vielen Schwierigkeiten verbunden und nicht ohne Gefahr (Glaskörperverlust, sympathische Ophthalmie). Trotz der günstigen Resultate, die von v. Hippel, Chisolm und Adamück erzielt wurden, glaubt Verf., dass die Transplantation der Cornea beim Menschen kaum auf einen praktischen Erfolg rechnen kann, denn das transplantirte Stück ändert mit der Zeit seine Structur, es degenerirt und wird durch Narbengewebe ersetzt.

Digitized by Google

7) **Zur Behandlung des Pannus trachomatosus**, von Dr. Prokopenko in Charkow.

Verf. wendet seit längerer Zeit bei der Behandlung des Pannus trachom. Touchirungen der pannösen Hornhaut mit dem Cuprumstift an und will damit viel bessere Resultate erzielt haben, als mit den üblichen pharmaceutischen Mitteln und chirurgischen Methoden.

---

8) **Zur Lehre über epidemische Hemeralopie**, von Szczepotjew.

Nach Verf. spielen grelles Licht, Erkältung, schlechte Ernährung, in der Aetiologie der Hemeralopie keine besondere Rolle. Epidemisch tritt sie meistens im Frühling und im Sommer auf, in niedrigen, sumpfigen Gegenden. Verf. hält daher die Hemeralopie für eine miasmatische Krankheit. Anatomisch nimmt er vasomotorische Störungen im Augenhintergrunde an. Therapeutisch haben sich Chinin, Leberthran, gekochte Leber und warme Fussbäder gut bewährt.

---

9) **Bericht über 164 Star-Operationen, welche im Petri-Paul'schen Landschaftshospital im Jahre 1894/95 ausgeführt wurden**, von Dr. Nikoljukin.

I. In 87 Fällen Extraction sammt der Kapsel mit Iridectomie — 28 mal Glaskörperverlust, 2 mal Panophthalmitis. II. Extraction ohne Kapsel mit Iridectomie in 55 Fällen — 11 mal Glaskörperverlust, 2 mal Panophthalmitis und Occlusio pupillae. III. Ohne Iridectomie (3 mal sammt der Kapsel) in 17 Fällen. IV. 2 mal Discission. Ueber die erzielte Sehschärfe fehlen genaue Angaben. Der Verlauf nach der Operation war bei I. besser, als bei II.

---

10) **Die Wahrnehmung von Regenbogenringen bei gesunden und kranken Augen**, von Dr. Segal in Nowoczerkask.

Bei Betrachtung einer Lichtflamme durch eine mit Lycopodium gleichmässig bestäubte Glasplatte sieht man um die Flamme einen hellen und drei bis vier Regenbogenringe; die rothen Farben treten dabei viel deutlicher hervor, als die violetten. Mit der Entfernung der Lichtquelle nehmen die Ringe an Grösse zu, werden aber undeutlicher und verschwinden schliesslich ganz. Bei einiger Aufmerksamkeit nimmt das gesunde Auge auch ohne bestäubte Platte Farbenringe wahr, wie Verf. selbst und seine zahlreichen Versuchsobjecte es bestätigen. Sie sahen aber dann nur einen Farbenring, dessen Diameter bei gleicher Entfernung der Lichtquelle viel grösser war, als beim Sehen durch eine bestäubte Glasplatte. Die Farbenringe werden durch Diffraction der Lichtstrahlen am Rande der Pupille hervorgerufen und hängen zum Theil von der Empfindlichkeit der Netzhaut ab. Bei verschiedenen pathologischen Zuständen (Conjunctivitis, Hornhauttrübungen und Glaucom) sehen die Patienten, ähnlich wie die Gesunden durch eine bestäubte Platte, mehrere und ziemlich deutlich begrenzte Farbenringe, welche durch Diffraction der Lichtstrahlen in Folge des der Cornea anhaftenden Schleimes oder in Folge der ziemlich starken Trübung der Augenmedien hervorgerufen werden. Bei sehr dichten Trübungen und bei herabgesetzter Empfindlichkeit der Netzhaut vermisst man diese Erscheinung.

---

11) **Zur Anwendung der Skiaskopie in der Militärpraxis**, von Dr. Scher in Simferopol.

---

12) **Ein Fall von Coloboma choroideae oculi utriusque cum colobom. iridis oculi sinistri**, von Dr. Demidowicz in Wladimir.

Digitized by Google

13) Bericht über augenärztliche Operationen, welche vom Jahre 1890 bis 1895 von Dr. Kraiski (Bessarabien) ausgeführt wurden.

Der ausführlich zusammengestellte Bericht zeigt, welch' eine erfolgreiche augenärztliche Thätigkeit ein Landschaftsarzt entfalten kann, ohne dabei seine zahlreichen Pflichten zu vernachlässigen. Unter sehr ungünstigen Verhältnissen, in einem primitiv eingerichteten Krankenhaus hat Verf. dank des streng durchgeführten Anti- und Asepsis Erfolge erzielt, wie sie unter den Landschaftsärzten selten zu verzeichnen sind. Im Ganzen wurden 259 grössere Operationen ausgeführt: 88 Star-Extractionen, 25 Iridectomien, 13 Enucleationen, 56 Trichiasisoperationen u. a. m. Von den Extrahirten bekamen 28 $S = {}^{20}/_{40}$ und höher, $13 = {}^{20}/_{70}$, $9 = {}^{20}/_{100}$, $32 = {}^{20}/_{200}$, die übrigen eine S von ${}^{5}/_{200}$ bis ${}^{15}/_{200}$, nur zwei Fälle erlangten $S = \frac{1}{\infty}$, eine Frau in Folge starker Blutung am dritten Tage nach der günstig verlaufenen Operation und ein Mann, der nur aus kosmetischer Rücksicht operirt wurde. — Unter den Complicationen während der Nachbehandlung kamen einige Mal Anfälle von hallucinatorischem Wahnsinn vor; besonders empfindlich gegen Atropin waren die Pellagra-Kranken; Duboisin wurde in solchen Fällen besser vertragen. Die Zahl aller ambulatorischen Augenkranken beträgt ca. 1000 in einem Jahr, $^1/_4$ leidet an Trachom. Am Schluss des Berichts spricht Verf. den Wunsch aus, dass die Landschaftsärzte mehr Interesse für Augenkrankheiten an den Tag legen mögen, dann wird auch von selbst der Streit über die Nützlichkeit der fliegenden ophthalmologischen Colonnen von der Tagesordnung schwinden.

---

14) Ein Fall von doppelseitiger Mucocele labyrinthi ethmoidalis, von Dr. Adelheim.

Im Jahre 1892 kam der Patient mit einem haselnussgrossen Tumor am oberen inneren Orbitalrand der rechten Seite. Die Geschwulst wurde als Dermoidcyste aufgefasst. Bei der Operation konnte die ganze Cyste nicht entfernt werden, sie hatte einen schleimigen Inhalt; in dem nachgelassenen Stück an der inneren Orbitalwand war eine feine Oeffnung, durch die man ziemlich weit eine Sonde einführen konnte, ohne auf freien Knochen zu kommen. Die Wunde wurde drainirt. Beim Ausspülen kam 2 mal die Flüssigkeit durch die Nase durch. Nach Entfernung des Drains blieb ein feiner Fistelgang, der aber den Patienten weiter nicht incommodirt hat. Im Mai 1895 entstand eine ähnliche Geschwulst auf der linken Seite; nach Anwendung warmer Compressen verschwand sie, trat aber schon im September wieder auf, begleitet von starken Entzündungserscheinungen: die Lider roth und ödematös, erheblicher Schmerz; Bulbus dislocirt nach aussen, innen und etwas nach vorn, Diplopie. Augenhintergrund normal. Fieber, Schüttelfrost; linke Nasenhälfte verstopft. mittlere Muschel geschwollen, schleimig-eitriger Ausfluss. Die Diagnose lautete diesmal Mucocele labyrinthi ethmoidalis. Bei der Operation fand man eine Oeffnung in der Lamina papyracea, welche in das mit Eiter gefüllte Cavum ethmoidale führte. Die Höhle wurde mit dem scharfen Löffel ausgekratzt, ein T-förmiger Drain (ein Schenkel war zwischen mittlerer Muschel und Scheidewand der Nase) eingeführt. T am nächsten Tag normal. Die eitrige Secretion hörte schon nach 2 Wochen auf. Die Wunde am Orbitalrand heilte gut. Der T-förmige Drain wurde 6 Wochen nach der Operation von der Nase entfernt. Nasenschleimhaut normal.

---

15) Protokolle des Moskauer augenärztlichen Zirkels für das Jahr 1895.
Referirt unter „Gesellschaftsberichte" S. 460. Berenstein.

Digitized by Google

Bibliographie.

1) **Ein Fall von Cysticercus des Auges, Gehirns und Rückenmarks**, von **Sasson Alcalaï** aus Philippopel. (Inaug.-Dissert. Berlin 1895.) Coexistenz von ocularem und Gehirncysticercus sah v. Graefe unter seinen 90 Fällen ersterer Art zweimal. So eclatant, wie in dem vorliegenden Falle, wurden Symptome von Hirncysticercus nie beobachtet. Im Jahre 1885 wurde dem damals 61jähr. Patienten von Hirschberg aus dem Glaskörper des linken Auges ein Cysticercus zufallsfrei entfernt; die Sehkraft des Auges stieg von $^1/_{20}$ auf $^1/_{12}$; G. F. erweiterte sich wesentlich. Indess nach 2 Jahren war das Auge, wiewohl reizlos, bis auf schwachen Lichtschein erblindet, nicht mehr durchleuchtbar, wahrscheinlich in Folge von Netzhautablösung durch Glaskörperschrumpfung. Das rechte Auge war stets normal. Der Fall ist mit anderen von Hirschberg anderwärts veröffentlicht (s. Berl. klin. Wochenschr. 1892. Nr. 14. Fall V). Interessant war folgender während der Heilungsperiode, ca. 15 Tage nach der Operation eingetretener Vorfall: „In der Nacht zum 1. Februar 1885 wurde ich zu dem Kranken gerufen, welcher röchelte und im tiefen Coma lag, so dass ich für sein Leben fürchtete. Respiration und Herzthätigkeit waren regelmässig, jedoch zeitweise so schwach, dass ich zur Reizung mittels starker Inductionsströme meine Zuflucht nahm. Nach 2 Stunden war die Gefahr vorüber; eine leichte Schwäche der rechten Hand, die auch nicht lange anhielt, bewies, dass er eine leichte Hemiplegie durchgemacht. Patient hielt sich schon am nächsten Vormittag für völlig gesund, aber einige Tage hindurch zeigte er doch eine leichte Verwirrtheit und verrechnete sich bei einfachen Aufgaben. Er behauptete, leichte Anfälle von „Alpdrücken" schon öfters gehabt zu haben. Die inneren Organe schienen normal, nur dass Situs inversus besteht. Es ist nicht unmöglich, dass der scheinbare Schlaganfall durch einen cerebralen Cysticercus bedingt ward." Soweit Hirschberg. Das Ende des Falles wird hier mitgetheilt. Der nunmehr 71 Jahre alte Pat. wird im November 1894 in die Nervenstation der Charité aufgenommen wegen seit $^1/_2$ Jahre bestehender, allmählich zunehmender Schwäche und Krämpfe mit Bewusstseinverlust, mit Zuckungen der rechten Körperhälfte beginnend. Linkes Auge unterscheidet nur Lichtschein; Pupille getrübt. Rechts hat er Coloboma arteficiale, liest mit Convexglas grosse Schriften. Beiderseitige Lichtreaction schwach, consensuelle und Convergenzreaction vorhanden. Augenbewegung nicht gestört. Rechte Ober- und Unterextremität leicht paretisch. Patellarreflex $R < L$. Fussreflexe sehr lebhaft. Hyperästhesie für Nadelstiche. Leichte Benommenheit, verminderte Intelligenz. Unter zunehmenden Krampfanfällen, namentlich Nachts, wobei häufig das rechte Auge nach oben, der Kopf nach links verdreht und besonders die rechte Körperseite stark gebeugt wurde, tritt nach 9 Tagen der Exitus ein. Temperatur, Athmung, Puls waren nicht verändert gewesen. Anamnese und Symptome waren überaus charakteristisch für Gehirn- und Rückenmarkscysticerken; die gestellte Diagnose wurde auch durch die Section bestätigt. Der in vivo von Hirschberg diagnosticirte Situs inversus war so vollständig, dass auch Gefässe und Nerven umgelagert waren. Schädeldach mit der Dura verwachsen, an der Convexität des Gehirns, sowie an der Basis finden sich mehrere Cysticerken, zum Theil blasenförmig, zum Theil verkalkt, ebenso in der weissen Substanz beider Hemisphären, nahe der Oberfläche, im linken Ventrikel ein im Ependym festsitzender und ein freier Cysticercus. In dem theilweise obliterirten IV. Ventrikel findet sich ein veralteter Cysticercus. Am Rückenmark liegen zwischen Dura und Pia sieben Cysticerken, alle blasenförmig und

Digitized by Google

bis zu Bohnengrösse. Das seinerzeit vom Cysticercus befreite Auge zeigt (cadaveröse) Einziehung sämmtlicher Häute, Obliteration der Vorderkammer bis auf einen ganz schmalen Spalt, Schrumpfung des Ciliarkörpers, weisslichgraue Linsentrübung mit Pigmentanhäufungen an der sichtbaren Oberfläche, Trübung und Schrumpfung des Glaskörpers; in demselben ziehen sehnige Streifen zum hinteren Pol, zu einer Schwarte; diese ist das Auffälligste im Innern des Auges und ist circa 5-Pfennigstück gross. Dies scheint der ursprüngliche Sitz der Augen-Finne gewesen zu sein. Neuburger.

2) Ophthalmic tropacocaïne tabloids. (Brit. med. Journ. 2. November 1895.) Von Burroughs, Wellcome u. Co. werden comprimirte Tabletten hergestellt aus Tropacocaïn, das bekanntlich das Auge ebenso unempfindlich macht wie Cocaïn, ohne jedoch Iris und Accommodation irgendwie zu beeinflussen. Es findet sich zusammen mit diesem in den Cocablättern von Java und andern Orten, doch ist es diesem nicht analog zusammengesetzt; es giebt bei Spaltung nicht Ekgonin, sondern eine dem Tropin, dem Spaltungsproduct des Atropin, isomere Base und Benzoësäure, ist also Benzoyl-Pseudotropeïn (Liebermann). Die Tabletten sind beständig, leicht löslich und direct am Auge anzuwenden. Neuburger.

3) Formic aldehyde in ophthalmic practice, by James Mackenzie Davidson, M. B. Aberdeen. (Brit. med. Journ. 18. Jan. 1896). Stündliche Einträufelungen einer $^1/_2$ $^0/_{00}$ Lösung des Formalin Schering (= 40 $^0/_0$ Formaldehyd) gaben bei Hypopyonkeratitis und anderen infectiösen Hornhautgeschwüren ein sehr gutes Resultat. — In einer Zuschrift (Brit. med. Journ. 25. Jan. 1896) hebt Sydney Stephenson hervor, dass obiges Verfahren schon vor 2 Jahren von Valude angegeben und von Gepner und Barabachew bestätigt worden sei, sowie von ihm selbst seit 9 Monaten mit gutem Erfolge angewendet werde. Neuburger.

4) New ophthalmic table. (Brit. med. Journ. 11. Jan. 1896). Neuer Tisch für Augenoperationen, nach den Angaben aus dem Royal London Ophthalmic Hospital hergestellt von J. Weiss u. Sohn in London, aus Mahagoniholz, 6′ lang, 2′ breit, 2′ hoch; mittels Raddrehung kann die Platte sammt darauf liegender Person mit einer Hand leicht um 10″ gehoben werden, ebenso das Kopfstück leicht in eine gewünschte Höhe gebracht werden; der Tisch kann bequem auf Rollen gebracht und zu beiden Seiten mit Ansätzen für Instrumente versehen werden. Neuburger.

5) The oculist sight tester. (Brit. med. Journ. 11. Jan. 1896). Drehscheibe aus Mahagoni mit den verschiedenen Gläsern, hauptsächlich für nicht zu hohe Refractionsgrade und für die Skiaskopie verwendbar, um verschiedene Gläser rasch am Untersuchten vorüberführen zu können. Zu beziehen durch das Optical Institut, London, 89, Hatton Garden. Preis 2 £ 12 s. 6 d. Neuburger.

6) A head rest for the Javal ophthalmometer, by Frank D. Skeel, M. D. New York. (Med. Record. 14. Dec. 1895.) Stütze für die Stirn, mit Schutzschirm für die Augen gegen Seitenlicht; die Illustration lässt die Einzelheiten erkennen. Verfertigt bei Fose u. Stendicke, N. Y. Neuburger.

7) Color-blindness and atavism. (Med. Record. 14. Dec. 1895). Aus der Thatsache einerseits, dass es drei Arten von Sternen giebt, nämlich solche mit bläulich-weissem Lichte, welche auf dem Gipfelpunkt des Verbrennungsprocesses stehen, solche mit gelblichem, wie unsere Sonne, die schon weniger intensive Verbrennung haben, und endlich solche mit röthlichem Schimmer, welche sich im Abkühlungsprocess befinden, und der Beobachtung andererseits,

d by Google

dass die Farbenblinden meist rothblind seien, folgert Dubois in „The Lancet", dass die Farbenblindheit ein Atavismus wäre aus der Zeit, wo unsere Vorfahren rothe Strahlen noch nicht empfunden hätten, da sie zu dieser Zeit in der Sonne noch gefehlt hätten (??). Neuburger.

8) Regulations as to defects of vision and other physical defects which disqualify candidates for admission into the civil or military government services, by N. C. Macnamara. (London, 1895. J. and A. Churchill.) Das Büchlein enthält die in England geltenden Vorschriften über die Sehschärfe und sonstige körperlichen Eigenschaften der Candidaten für den Civil- und Militärdienst. (Brit. med. Journ. 20. Juli 1895.) Neuburger.

9) Colour blindness and collision. (Brit. med. Journ. 17. Aug. 1895.) In der Zuschrift wird Klage geführt gegen die mangelhafte Prüfung der Seeleute und Eisenbahnbedienstete auf Farbenblindheit durch die entsprechenden englischen Behörden, sowie gegen deren Harthörigkeit gegenüber diesbezüglichen ärztlichen Vorstellungen; so sei in dem Verfahren gegen die überlebenden Officiere und Mannschaften der „Elbe"[1] und „Crathie" keine Farbensinnprüfung angestellt worden. Auch seien die Methoden sehr verschieden und ungenau, so dass zuweilen Seeleute nach jahrelangem tadellosem Dienst, erst als farbenblind gefunden bei wiederholter Prüfung, entlassen werden müssten und dadurch deren ganze Lebensstellung erschüttert würde. Neuburger.

10) Test for colour blindness. (Brit. med. Journ. 17. Aug. 1895.) F. W. Edridge-Green bekämpft die Holmgren'sche Probe als unzulänglich für die Farbensinnprüfung der See- und Eisenbahnleute, und bringt einige Beweise. Neuburger.

11) Advancement of the recti muscles, by David Mc Keown, M. D., Manchester. (Brit. med. Journ. 28. Dec. 1895.) In den seltenen Fällen von leichter Zerreisslichkeit der Conjunctiva lässt Verf. von der Sehne des vorzulagernden Muskels ein kleines Stückchen an der Sclera stehen, so dass er gerade noch eine Naht hindurchführen kann, welche den vorgelagerten Muskel erfasst und die beiden üblichen Nähte desselben an die Conjunctiva unterstützt. Neuburger.

12) History of the ciliary muscle. (Med. Record. 18. Jan. 1896.) Dr. Frank Baker von Washington besprach auf dem amerikanischen Anatomencongress in Philadelphia, am 27. und 28. Dec. 1895, die Geschichte des Ciliarmuskels. Er besteht aus meridionalen und äquatorialen Fasern. Ersterer Theil wurde von Brücke als Tensor chorioideae 1846, von Bowman 1849 beschrieben; doch hat schon 1835 der Amerikaner Dr. William Clay Wallace in Silliman's Journal denselben zuerst beschrieben, was freilich nicht bekannt ist. Letzterer Theil wurde 1857 von Müller zuerst als Müller'scher Ringmuskel beschrieben. Auf einer der berühmten Eustachi'schen Kupfertafeln ist schon eine Darstellung der Ciliarfortsätze gegeben (1520—74) „pupilla cum crystallino humore, et ligamento, seu musculo ciliari". Eine Reihe anderer Autoren erwähnte später diesen Muskel und Briggs schrieb ihm schon 1686 die Fähigkeit zu, die Form der Linse ändern zu können. Neuburger.

13) The Eye and Ear, Nose and Throat Clinic. (Vol. I. N. 3. Kansas City. Jan. 1896.) Das Heft enthält einen von J. H. Thompson mitgetheilten Fall von typischer Keratitis dendritica, die im Anschluss an Influenza aufgetreten war; das baumförmig verzweigte Infiltrat, das Verf. für Pilzcolonien

[1] Auf deutschen Dampfern giebt es keine farbenblinden Officiere. H.

Digitized by Google

hält, verschwand schliesslich wieder spurlos. Flavel B. Tiffany spricht über Glioma Retinae unter Mittheilung selbst beobachteter Fälle, ohne Besonderheiten. Von demselben wird ein 43jähriger sonst gesunder Mann vorgestellt mit Sehnervenatrophie, die wohl entstanden ist durch 4jähr. Beschäftigung als Ziegelarbeiter an einem heissen Ziegelofen, dessen Hitze so stark war, dass Patient jeweils nicht länger als eine Minute an ihm verweilen konnte.

Neuburger.

14) Loretin-Wismuth bei Augenkrankheiten verwendet Nicati (Marseille) seit einiger Zeit mit Erfolg und zieht es anderen Antisepticis vor, weil es keine Reizerscheinungen oder Schmerzen macht und geruchlos ist, besonders bei catarrhalischen, eitrigen, granulösen, phlyctänulären Ophthalmien, Diphtherie, Tuberculose, septischen Hornhautgeschwüren. Es wird als Pulver ähnlich wie Calomel verwendet. In einer Inaug.-Diss. beschreibt D. S. Piétri den von N. gebrauchten Loretinverband folgendermaassen: Mittelst eines trockenen Pinsels wird das Pulver in das offene Auge eingestäubt, hierauf ein in eine antiseptische Lösung getauchter 5 cm langer, 1 cm breiter Streifen englischen Pflasters, darüber ein Wattetampon gelegt und das Ganze mit einer Binde befestigt. Dieser Occlusionsverband wird täglich gewechselt. Seine Wirkung ist besonders bei Phlyctänen bemerkenswert; Lichtscheu und Schmerzen hören bald auf, Heilung erfolgt rasch. Bei Blepharitis ciliaris erhält man sehr gute Resultate durch Einreibung einer Salbe aus Loretin-Wismuth und Olivenöl in die Cilien mittelst eines Wattetampons. Bei parasitären Erkrankungen dagegen soll das Mittel in Salbenform nichts genützt haben. (Therapeut. Wochenschr. 1896. Nr. 4.)

Neuburger.

15) Evisceration of the eyeball. Mule's operation — Insertion of artificial vitreous (glas ball), by L. Webster Fox, M. D., Prof. of Ophth., Philadelphia. (The med. Bull. Philadelphia, Jan. 1896.) Die in 9 Fällen wegen verschiedener Erkrankungen statt der Enucleation ausgeführte Evisceration mit nachheriger Einnähung einer sterilisirten Glaskugel in die Sclera, damit das darüber zu setzende künstliche Auge sich besser bewegt, lieferte in allen Fällen ein zufallsfreies, kosmetisch sehr gutes Resultat. Freilich sind sie mit Ausnahme eines Falles sämmtlich noch nicht ein Jahr lang beobachtet, und damit auch nicht der Beweis erbracht, dass in allen Fällen die Glaskugel dauernd gut vertragen wird. Zu beachten ist, dass namentlich Ciliarkörper, Aderhaut und Sehnervenkopf gänzlich entfernt wird; zur Naht ist Seide dem Catgut vorzuziehen; die Nähte nicht vor 6 Tagen frühestens zu entfernen; beide Augen mindestens 6 Tage lang zu verbinden.

Neuburger.

16) Die postdiphtheritischen Erkrankungen des Auges, von Prof. Otto Schirmer in Greifswald. (Sammlung zwangloser Abhandlungen aus dem Gebiete der Augenheilkunde, herausgegeben von Prof. Vossius in Giessen.) Entsprechend ihrer Häufigkeit unter den postdiphtheritischen Erkrankungen des Auges, die als Spätwirkungen der Bacillen aufzufassen sind, bespricht Verf. zunächst eingehend die postdiphtheritische Accommodationslähmung. Viel seltener sind äussere Augenmuskeln gelähmt, auf 10 Accommodationsparesen kommt erst eine solche Muskellähmung. Drei Mal wurde Ophthalmoplegia externa nach Diphtherie beobachtet. Die Ursache dieser Erscheinungen wird man, gestützt auf die Ergebnisse der pathologischen Forschung, bei der Ophthalmoplegia ext. in centralen Veränderungen, bei der Accommodationslähmung in peripherer Neuritis zu suchen haben. Eine Neuritis nach Diphtherie wurde auch beim N. opticus in 5 Fällen (?) beobachtet, während die Veröffentlichungen über grössere Häufigkeit leichtester Neuritiden des Opticus wohl nicht genau genug sind. Spiro.

Digitized by Google

17) Die gonorrhoischen Bindehaut-Erkrankungen und deren Behandlung, von Prof. Knies in Freiburg. (Sammlung zwangloser Abhandlungen aus dem Gebiete der Augenheilkunde, herausgegeben von Prof. Vossius in Giessen.) K. bespricht ausführlich das Krankheitsbild der Blennorrhoe der Neugeborenen und der Erwachsenen. Er hält die Infection nach vollendeter Geburt für viel häufiger, als allgemein angenommen wird, und mahnt zur Vorsicht besonders vor dem Uebereifer der Mütter und Pflegerinnen, die Augen „nachzusehen" oder zu reinigen. Von den Behandlungsmethoden räth Verf., die klassische caustische dem Specialarzt zu überlassen und empfiehlt im Allgemeinen eine adstringirende mit Einbringung eines Adstringens in den Bindehautsack durch näher geschilderte Manipulationen. Schliesslich schlägt K. ein Verfahren zur Heilung gonorrhoischer Erkrankungen vor, das sich auf die geringe Widerstandskraft des Gonococcus gegen hohe Temperaturen stützt. Zur Vernichtung des Bacillus müsste der Körper, am besten im Vollbad, 12 Stunden hindurch auf einer Temperatur von 40° C. gehalten werden, ein Verfahren, das K. bei genügender Vorsicht für ganz gefahrlos hält. Spiro.

18) Coloboma Chorioidea, von Dr. Fr. Mannhardt, Oberarzt. (Jahrbücher der Hamburger Staats-Krankenanstalten. Bd. IV. Bericht f. 1893/94. Abtheil. f. Augenkrankheiten. Hamburg 1896.) Linkes Auge eines 29jährigen Mannes, das von Geburt an klein war und nie gesehen hat. Cornea klar, queroval. Iris frei mit kaum stecknadelkopfgrosser, kreisrunder Pupille. Ophthalm. rother Reflex. S = Lichtschein. Anatomischer Befund: Am unteren Hornhautrand beginnende Scleralectasie, cystenähnlich, $^1/_6$ des Bulbus einnehmend. Sclera überall gleich dick. Linse im hinteren Bulbus-Abschnitt dicht vor dem Opticus. Corp. cil. „der einen Hälfte" bis auf die vordere Anheftungsstelle von der Sclera abgelöst und nach hinten gerichtet. Retina reicht vom abgelösten Ende direct nach hinten, so dass sie die Cyste überbrückt, und legt sich dicht vor der Papille der Aderhaut an. Im Bereich des Coloboms fehlt Aderhaut und Pigmentepithel, letzteres endet in halskrausenartiger Fältelung nach hinten umgeschlagen. Meridionale Schnitte durch den peripheren Theil des Coloboms zeigen am Ende der Aderhaut eine kolbige, gefässreiche, der Sclera mit breiter Basis aufsitzende Anschwellung, der die Retina fest anhaftet. „Allmählich wird dieser Kolben schmäler, er nimmt mehr und mehr die Structur der Aderhaut wieder an . . ." Nach Verf.'s Ansicht haben wir „in dem Umstande, dass die Netzhaut im frühen Alter ausser am Corpus ciliare einen festen Anheftungspunkt am Ende des Coloboms, an dem oben beschriebenen Aderhautzapfen gefunden hat" . . . „die Erklärung für die ganze Formveränderung des Bulbus zu suchen". „Als eine Bildungsstörung ist das Colobom der Aderhaut aufzufassen, alle übrigen Veränderungen sind Hemmungsstörungen resp. Verzerrungen, welche durch die unnatürliche doppelte Befestigung der Netzhaut hervorgerufen sind." In dem Zapfen verlaufen noch zahlreiche Muskelbündel in äquatorialer Richtung. Verf. kommt dadurch auf den Gedanken, denselben als ein Corp. cil. spurium aufzufassen, wofür er weitere Analoge in der Lage am Ende der Aderhaut, der starken Befestigung der Netzhaut und der Fältelung des Pigmentepithels sieht.

Dr. Ginsberg.

19) Acromegaly, with ocular complications, by Benson. (The Dublin Journal of medical sciences. Nov. 1895.) (Nach einem Referat in „Fortschritte der Medicin".) Sehstörungen, die für eine Tabaksamblyopie gehalten wurden, gingen dem Auftreten der Acromegalie bei einem 48jährigen 2 Jahre voraus. Unter Abstinenz und Jodkali wurden S und G.-F. wieder normal. Nach Entwickelung der Acromegalie trat plötzlich links eine völlige

Digitized by Google

Amaurose ohne ophthalmoskopischen Befund auf. Auf dem rechten Auge nahmen S und G.-F. ab. Nachdem die Schilddrüsentabletten mit frischem Extract vertauscht waren, kehrten die Functionen innerhalb zweier Monate zur Norm zurück. Moll.

20) Les injections sous-conjonctivales en thérapeutique oculaire, par Dufour. (Lausanne 1896.) Trotz der grossen Vortheile, welche die subconjunctivalen Injectionen bei den verschiedenen Ophthalmien darboten, glaubt Verf. in ihnen nur eine werthvolle Unterstützung anderer therapeutischer Maassnahmen zu sehen. Moll.

21) Ogneff: Einige Bemerkungen über die Wirkung des elektrischen Bogenlichtes auf die Gewebe des Auges. (Archiv f. die ges. Phys. Bd. LXIII.) Eine kurz dauernde Einwirkung des elektrischen Bogenlichtes von grosser Intensität und besonderem Reichthume an violetten und ultravioletten Strahlen wirkt als directer Reiz auf Kerne der Epithelzellen und fixen Zellen der Hornhaut; eine karyomitotische Zellvermehrung stellt sich als unmittelbare Folge der Beleuchtung ein. Eine längere Einwirkung hat eine Nekrose der Zellen zur Folge, wobei auch in erster Linie die Zellkerne getroffen werden. In den fixen Hornhautzellen geht der Nekrose eine amitotische Kernvermehrung voran. Verschiedene Gewebe und Bestandtheile des Auges reagiren verschieden auf die Lichteinwirkung; am schwächsten äussert sich dieselbe an der Netzhaut. Die Linse und der Glaskörper bleiben gänzlich unbetroffen. Moll.

22) Ueber die vermeintlichen „schwachvirulenten Diphtheriebacillen" des Conjunctivalsackes und die Differenzirung derselben von dem echten Diphtheriebacillus mittels des Behring'schen Heilserums, von Prof. Dr. Spronk in Utrecht. (Deutsche med. Wochenschrift 1896. Nr. 36.) Die bakteriologische Diagnose der Diphtherie der Conjunctiva ist in der letzten Zeit durch die Auffindung von schwach- und nicht-virulenten Bakterien, die dem Diphtheriebacillus morphologisch und culturell sehr nahe stehen, sehr erschwert worden. Verf. glaubt in dem Verhalten der durch die verschiedenen Bakterien erzeugten Krankheitserscheinungen gegenüber dem Behring'schen Serum ein ganz sicheres Unterscheidungsmerkmal der einzelnen Arten gefunden zu haben. Meerschweinchen, welche mit grossen Dosen Serums gegen Diphtherie immunisirt waren, zeigten in keinem Falle eine erhöhte Widerstandsfähigkeit gegenüber anderen als virulenten Diphtheriebacillen. Spiro.

23) Eucaïn in der Augenheilkunde, von Dr. Bert, Volontärarzt. (Deutsche med. Wochenschr. 1896. Nr. 36.) (Aus der Universitäts-Augenklinik in Giessen.) Verf. schliesst sich den zahlreichen ungünstigen Urtheilen über den Werth des Eucaïns in der Augenheilkunde an. Dem Vorzuge des neuen Mittels gegenüber dem Cocaïn, dass es die Pupille weniger erweitert und keine Ischämie hervorruft, stehen der anfängliche Schmerz und spätere Reizerscheinungen als sehr wesentliche Nachtheile gegenüber. Spiro.

24) Ueber das Verhältniss der Xerosebacillen zu den Diphtheriebacillen nebst Bemerkungen über die Conjunctivitis crouposa, von Privatdocent Dr. A. Peters. Verf. hat zahlreiche Culturen Diphtherie ähnlicher Bakterienarten auf verschiedenen Nährböden untersucht und fand, dass keine diagnostisch verwerthbaren Differenzen zu beobachten waren. Er ist deshalb der Ansicht, dass die Xerose- wie die Pseudodiphtheriebacillen morphologisch und biologisch mit den Diphtheriebacillen identisch seien. Nahe liegt die Annahme, dass es sich um Glieder derselben Familie handle, bei der die Virulenz

Digitized by Google

wechsle. Zur weiteren Bestätigung dieser Auffassung weist P. auf die Verschiedenheit in der klinischen Bedeutung des Fundes von virulenten Diphtheriebacillen bei Conj. crouposa hin. Spiro.

25) Die Wahrnehmung von Bewegungen vermittelst des Auges, von Dr. phil. L. Willliam Stern. (Zeitschr. f. Psych. u. Phys. d. Sinnesorg. VII. S. 321—385.) Verf. giebt zunächst eine klar geordnete Uebersicht über das Thatsachenmaterial, das gegenwärtig über die Wahrnehmung von Bewegungen vermittelst des Auges vorhanden ist. Er berichtet dann über umfangreiche eigene Beobachtungen und Versuche, die vor allem die Sehschärfe für Bewegungen im Vergleich zur Sehschärfe für ruhende Objecte in den verschiedenen Gebieten der Netzhaut und die Nachbewegungen bei geschlossenem Auge betreffen. Die Untersuchungen über die Sehschärfe für Bewegungen führten zur Bestätigung der Exner'schen Beobachtung, dass (bei einer gewissen Intensität) in der Netzhautperipherie die Sehschärfe für Bewegungen grösser ist, als für ruhende Objecte. Während Exner diese Thatsache durch Annahme einer specifischen Bewegungsempfindung erklären wollte, erklärt S. sie mit Hülfe der Irradiation, die in der Peripherie der Netzhaut die Sehschärfe für ruhende Objecte wesentlich beeinträchtigt. Bei abnehmender Helligkeit nimmt auch der Unterschied der Sehschärfen für Ruhe und Bewegung ab, er ist also ebenso wie die Irradiation abhängig von der absoluten Helligkeit. Verf. entwickelt auf Grund der bisher beobachteten Thatsachen und seiner eigenen Versuche eine Theorie der Wahrnehmung von Bewegungen durch das Auge. Nach dieser Theorie, für deren Begründung auf das Original verwiesen werden muss, sind es fünf verschiedene Seelenvorgänge, welche die Wahrnehmung von Bewegungen mittelst der Augen ermöglichen. Diese Vorgänge wirken als Principien der Bewegungsdeutung in den mannigfachsten Combinationen zusammen. Das einfachste Princip ist das der veränderten Reizung, seine Aufgabe besteht im Wesentlichen darin, Bewegungen, die in's Gesichtsfeld eintreten, zu signalisiren und die Aufmerksamkeit auf sie zu lenken. Der Nachbildstreifen (zweites Princip) bezeichnet die wesentliche Bedingung für den momentanen Bewegungseindruck bei ruhendem Auge, er theilt uns Genaueres über die Einzelheiten des Bewegungsvorganges mit (er zeigt uns, dass ein bestimmtes Object sich bewegt, lässt die Richtung, Richtungsänderungen, Geschwindigkeit und selbst complicirte Bewegungen nach verschiedenen Richtungen zugleich erkennen). Das Princip der Willensimpulse kommt bei bewegtem Auge besonders in Betracht. Dauert die Bewegung länger als einen Empfindungsmoment, so greift das wichtige Princip der Phasenvergleichung Platz. Diese ist entweder optisch, wenn verschiedene (aufeinander folgende) Gesichtsempfindungen, oder muskulär, wenn verschiedene Muskelempfindungen (Lageempfindungen) des Augapfels (wohl besser Willensimpulse oder „Innervationsempfindungen" — Ref.) mit einander verglichen werden. Die Anwendung dieser Principien auf einige Einzelheiten der Bewegungswahrnehmungen schliesst die sehr interessante Arbeit. Schwarz.

26) Ueber die Gültigkeit von Newton's Farbenmischungsgesetz, von Emil Tonn. (Zeitschr. f. Psych. u. Phys. d. Sinnesorg. VII, 4.) T. kommt auf Grund umfangreicher Versuche, die er auf Anregung von A. König angestellt hat, zu dem Ergebniss, dass Newton's Farbenmischungsgesetz nur in engen Grenzen der Intensität anwendbar ist, für geringere Helligkeitsgrade aber seine Gültigkeit einbüsst. Der Einfluss der Intensität auf die Farbengleichungen, zumal bei Dichromaten, sowie auf die Lageänderung des neutralen Punktes im

Digitized by Google

Spectrum bei Dichromaten, und auf die in demselben Sinn erfolgende Lageänderung der Complementärfarbe zum Roth der Endstrecke bei Farbentüchtigen, ist zu gross, als dass diese Erscheinungen, wie Hering will, allein aus dem Einfluss der Absorption in der Macula erklärt werden könnten. Schwarz.

27) Eine bisher noch nicht beobachtete Form angeborener Farbenblindheit (Pseudo-Monochromasie), von Arthur König. (Zeitschr. f. Psych. u. Phys. d. Sinnesorg. VII. S. 161.) K. untersuchte einen ihm von Dr. Albrand aus der Schöler'schen Augenklinik zugeführten Fall von Farbenblindheit, der einen noch nicht beobachteten Typus darstellt. Hinsichtlich der Qualität der Empfindungen war sein Farbensystem den bisher genauer untersuchten Systemen angeborener Monochromasie nahe verwandt, während die quantitative Helligkeit im Spectrum mit der der „Rothblinden" übereinstimmte. Die eigentlichen Farbenempfindungen waren sehr schwach und gelangten nur bei günstigen Umständen ohne besondere Aufmerksamkeit zum Bewusstsein. Da sie aber immerhin vorhanden sind, kann der Fall nicht im vollen Sinn als Monochromasie bezeichnet werden, K. schlägt daher den Namen „Pseudo-Monochromasie" vor. Vom Standpunkt der Hering'schen Theorie wäre anzunehmen, dass die Rothgrünsubstanz fehlt, während von der Blaugelbsubstanz nur Spuren vorhanden sind. Die gefundene Helligkeitsvertheilung im Spectrum stimmt aber nicht mit der bisherigen Gestaltung der Hering'schen Theorie, und auch nicht mit der von Ebbinghaus. Nach der modificirten Helmholtz'schen Theorie kommen die typischen Formen der „Rothblindheit" und „Grünblindheit" dadurch zu Stande, dass bei ihnen sowohl die Rothsubstanz wie die Grünsubstanz dieselbe spectrale Vertheilung der Erregbarkeit besitzen; bei der „Rothblindheit" ist es diejenige, welche der Grünsubstanz, bei „Grünblindheit" diejenige, welche der Rothsubstanz bei Farbentüchtigen zukommt. In dem beobachteten Fall wäre nun nicht nur die Empfindlichkeit der Rothsubstanz im Sinne der „Rothblinden" verändert, sondern es hätte auch die Blausubstanz eine ähnliche Veränderung erlitten: Die spectrale Vertheilung ihrer Erregbarkeit wäre derjenigen der Grünsubstanz sehr ähnlich geworden. Schwarz.

28) Zwei Fälle von Grünsehen, von Dr. Somya, Assistenzarzt der Prof. Schöler'schen Augenklinik in Berlin. (Zeitschr. f. Psych. u. Phys. d. Sinnesorg. VII, 4.) Der eine Fall betraf einen 42jährigen Arbeiter, der angab, auf dem linken Auge seit 8 Tagen Alles grün zu sehen. $S = {}^2/_3$; bei der Farbensinnprüfung waren die Angaben total unsicher, Alles wurde als mehr oder weniger grün bezeichnet. Rechts war die Sehschärfe normal, die Farbenunterscheidung sehr fein und sicher. Am zweitfolgenden Tag, auf den Patient zur Untersuchung wiederbestellt war, wurden auch links die feinsten Farbennüancen erkannt, das Grünsehen war verschwunden, $S = {}^2/_3$, Gesichtsfeld frei, ophthalmoskopisch „linke Macula und Glaskörper nicht ganz so klar wie rechts, jedoch auch dies nur angedeutet und von einem andern Beobachter bestritten". — Der andere Fall betraf eine Dame mit frischen, aber geringen chorioiditischen Veränderungen an der Macula und in der Peripherie, sowie leichte Glaskörperverdunklung. Sie klagte über Grünsehen auf beiden Augen; die Sehschärfe war beiderseits ${}^1/_4$, hob sich aber mit $+ 1{,}0$ auf ${}^3/_4$ (Presbyopie 2,0 D). Alle Farben wurden erkannt, doch immer erschienen sie wie mit einem grünen Schleier überzogen. Die Gesichtsfeldprüfung ergab ein deutliches relatives Scotom für alle Farben, im Gebiet dieses Scotoms bestand subjective Grünempfindung. Nach sechswöchiger Behandlung mit grauer Salbe hob sich die Sehschärfe ohne Glas auf die Norm. Der „gelbgrüne Nebel" oder der „grünliche Schimmer,

Digitized by Google

wurde allmählich heller, war aber stets am Perimeter als centrales und paracentrales Scotom mit subjectivem Grünsehen im Bereich desselben nachzuweisen. Die Aderhautveränderungen und die Glaskörpertrübung verschwanden. Verf. hält die feinen Veränderungen in der Aderhaut in seinen Fällen für den Anlass des Grünsehens. Schwarz.

29) Ueber periodische Schwankungen der Functionen der Grosshirnrinde, von Dr. Richard Stern, Privatdocent. (Berliner klin. Wochenschr. 1894. Nr. 49.) S. beobachtete bei zwei Arbeitern als Folgezustand nach Kopfverletzung intermittirende Herabsetzung der Sensibilität in allen Sinnesgebieten, Parese mit gleichzeitiger Ataxie der willkürlichen Muskulatur, und Abnahme der intellectuellen Leistungsfähigkeit. Dabei bestanden im ersten Falle neben den Symptomen einer traumatischen Neurose Zeichen einer Läsion der Hirnrinde im Bereich der linken vorderen Centralwindung (Krämpfe der rechtsseitigen Extremitäten, rechtsseitige Parese und Herabsetzung der Sensibilität, später allgemeine Krampfanfälle vom Charakter der Rinden-Epilepsie). Im zweiten Falle traten symmetrische Zuckungen gewisser Hals-, Arm- und Rumpfmuskeln auf. Während die motorischen Reizerscheinungen ganz unregelmässig auftraten, waren die intermittirenden Ausfallserscheinungen durch Monate nachzuweisen und bestanden zur Zeit der Beobachtung noch fort. Die Empfindungsschwankungen dauerten zwischen 3 und 29 Secunden, die Zwischenzeiten 2 bis 44 Secunden. Von Seiten des Sehorgans trat im ersten Falle eine periodische Abnahme der Sehschärfe (subjectiv als Verdunklung des Gesichtsfeldes empfunden) ein, die bald so hohe Grade erreichte, dass Patient zur Zeit der Schwankungen fast amaurotisch wurde. Im zweiten Falle sank die Sehschärfe, die in den Zwischenzeiten $^2/_3$ betrug, während der Schwankungen auf $^1/_5$ bis $^1/_7$, später, als die Schwankungen auch auf andern Gebieten intensiver geworden waren, zuweilen bis auf $^1/_{12}$; übereinstimmend damit zeigte auch das Gesichtsfeld periodische Schwankungen. Die Empfindungsschwankungen liessen sich nicht auf Ermüdung zurückführen; Simulation war auch ausgeschlossen. Als wahrscheinliche Ursache der Schwankungen nimmt S. periodische Circulationsstörungen in der Hirnrinde an. Schwarz.

30) Ueber das Traumleben des Blinden, von Friedrich Hitschmann in Wien (†). (Zeitschr. f. Psych. u. Phys. d. Sinnesorg. VII. S. 387.) Verf. legt dar, dass die Traumwelt des Blinden im Vergleich mit der des Sehenden sehr arm an sinnlich anschaulichen Vorstellungen ist, dagegen reich an eigenthümlichen abstracten Phänomenen. Dabei tritt zuweilen die eigene Persönlichkeit im Traum sehr zurück, indem der Träumende z. B. wähnt, die Dinge würden erzählt oder vorgelesen. Schwarz.

31) Die Wahrnehmung von Helligkeitsveränderungen, von L. William Stern, Dr. phil. (Zeitschr. f. Psych. u Phys. d. Sinnesorg. VII, 4. S. 249.) Die Wahrnehmung von Veränderungen ist psychisch durchaus verschieden von der Wahrnehmung von Unterschieden; bei jener kommt ausserdem noch der Factor der Zeit in Betracht, indem die Veränderungswahrnehmung nicht nur von der Grösse, sondern auch von der Schnelligkeit der Veränderung abhängt. Von Helligkeitsveränderungen wurden bisher nur jene Erscheinungen untersucht, die das Grenzgebiet zwischen dem Eindruck des Flimmerns und dem der Gleichmässigkeit bilden, diese Untersuchungen betrafen also die obere Grenze der Veränderungswahrnehmung. S. stellt die Ergebnisse, die bisher auf diesem Gebiete erzielt worden sind, in wenigen Sätzen zusammen und untersucht dann zunächst die Veränderungsempfindlichkeit für momentane

Digitized by Google

Helligkeitszuwüchse bei verschiedener Anfangs-Intensität, also unter Ausschluss des complicirenden Zeitfactors. Sodann werden die Bedingungen untersucht, unter denen eine langsame Helligkeitsveränderung eben wahrgenommen wird. S. bezeichnet die Zeit, die vom Beginn der objectiven Veränderung bis zu deren Merklichwerden verstreicht, als Veränderungsdauer, das Verhältniss (positiven und negativen) Helligkeitszuwachses zur Anfangshelligkeit als Maass für die relative Veränderungsempfindlichkeit, den absoluten Zuwachs der Helligkeit in der Zeiteinheit als absolute Erhellungsgeschwindigkeit, und das Verhältniss des in der Zeiteinheit erfolgten Zuwachses zur Anfangshelligkeit als relative Erhaltungsgeschwindigkeit. Die Ergebnisse der Versuche fasst S. in folgenden Sätzen zusammen: „1. Bei annähernd momentan erfolgenden und momentan merklichen Erhellungen ist die relative Veränderungsempfindlichkeit constant; es gilt also das Weber'sche Gesetz. Die relative Veränderungsempfindlichkeit betrug bei meinen Versuchen $^1/_{30}$, ist also nicht so fein wie die Unterschiedsempfindlichkeit. 2. Währt eine objective Veränderung einige Zeit, ehe sie bemerkt wird, so theilen sich die Ergebnisse in solche über Veränderungsdauer und solche über relative Empfindlichkeit. a) Bei gleicher absoluter Erhellungsgeschwindigkeit sind die Veränderungsdauern um so grösser, je grösser die Anfangsintensitäten sind; die relative Veränderungsempfindlichkeit bleibt bei beliebigen Intensitäten constant. b) Bei gleicher relativer Erhellungsgeschwindigkeit sind die Veränderungsdauern um so grösser, je grösser die Anfangsintensitäten sind, die relativen Empfindlichkeiten um so schärfer, je kleiner die Anfangsintensitäten sind. c) Bei gleicher Anfangsintensität sind die Veränderungsdauern um so grösser, je kleiner die absoluten Geschwindigkeiten sind; gleichzeitig verfeinert sich die relative Empfindlichkeit [vielleicht in Folge der Adaption, die bei den Versuchen nicht besonders berücksichtigt zu sein scheint; andernfalls wäre dieser Satz schwer vereinbar mit Satz 4, und in directem Widerspruch mit Preyer's „Gesetz der Nervenreizung“. — Ref.]. 3. Im indirecten Sehen sind ceteris paribus die Veränderungsdauern kürzer, die relativen Empfindlichkeiten grösser, als im directen. 4. Die relative Empfindlichkeit bei Veränderungen, zu deren Sichtbarwerden einige Zeit vergehen muss, ist geringer, als bei momentan wahrnehmbaren Veränderungen; bei meinen Versuchen war erstere nur halb bis ein viertel so fein, wie letztere. 5. Die Reactionszeit bei Wahrnehmung allmählicher Helligkeitsveränderungen hat eine beträchtliche Grösse.“ An diese Versuchsergebnisse knüpft S. einige psychologische Erörterungen. Die Veränderungswahrnehmung resultirt nicht lediglich aus der Vergleichung zweier auf einander folgender, als verschieden erkannter Empfindungsphasen, sondern unter gewissen Bedingungen, namentlich bei grösserer Geschwindigkeit der Aenderung, handelt es sich um einen momentanen Uebergangseindruck, dem ein besonderer Charakter, eine „Uebergangsqualität“, anhaftet, die vielleicht als eine specifische optische Veränderungs- oder Uebergangsempfindung anzusehen ist, vielleicht aber auch auf bekannte Empfindungsqualitäten zurückgeführt werden kann. Schwarz.

32) Die Wahrnehmung von Helligkeitsveränderungen. Nachtrag. Von L. William Stern. (Zeitschr. f. Psych. u. Phys. d. Sinnesorg. VII. S. 395.) Der in den Ergebnissen seiner Arbeit über die Wahrnehmung von Helligkeitsveränderungen angeführte Satz 2c, welcher besagt, dass die Veränderungsdauer sowie die relative Empfindlichkeit mit abnehmender Verände-

Digitized by Google

rungsgeschwindigkeit zunimmt (vgl. das vorige Referat), gilt, wie Verf. in dem Nachtrag hervorhebt, für die relative Empfindlichkeit nur innerhalb eines beschränkten Zeitgebiets, das wenige Secunden umfasst, während die Empfindlichkeit bei sehr grosser Erhellungsgeschwindigkeit, die eine momentane Veränderungswahrnehmung bewirkt, ausserordentlich gross ist. In jenen beiden Arten der Veränderungswahrnehmung herrscht also eine verschiedene Gesetzmässigkeit, d. h. sie sind heterogen, ein Ergebniss, zu dem bereits die psychologische Analyse führte, indem der momentane Uebergangseindruck als grundsätzlich verschieden von der Veränderungswahrnehmung durch „Phasenvergleichung" gefunden wurde. Auch bei sehr geringer Erhellungsgeschwindigkeit gilt der angeführte Satz nicht mehr, indem hier die Empfindlichkeit um so geringer wird, je geringer die Erhellungsgeschwindigkeit ist.

Schwarz.

33) Ichthyosis und Augenkrankheiten, von Hübner. Med. Gesellschaft in Giessen 29. Oct. 1895. (Deutsche med. Wochenschr. 1896. Nr. 14.) Drei Fälle von Ichth. simplex waren mit Augenerkrankungen complicirt. Dieselben bestanden in einem Fall in hochgradiger Verkürzung der Lidhaut, so dass der Lidschluss unmöglich war. In den beiden anderen fand sich neben der Hautkrankheit Ectropium der Unterlider. Daneben war einmal eine Conjunctivitis zu beobachten, die in Schrumpfung der Bindehaut überging. Moll.

34) Ueber Sehpurpur und Augenhintergrund bei den Fischen, von Abelsdorff. (Verhandl. der physiolog. Gesellsch. zu Berlin 7. Febr. 1896.) Im Allgemeinen hat man zwei Arten von Sehpurpur zu unterscheiden. Dem Sehpurpur der Amphibien, Vögel und Säuger steht der der Fische gegenüber. Ersterer hat das Maximum der Absorption bei der Wellenlänge 500 $\mu\mu$ zwischen den Linien E und F; letzterer bei 540 $\mu\mu$ zwischen den Linien D und E. Der Sehpurpur in situ ist zu sehen beim Bley, Zander und Kaulbarsch. Diese Fische besitzen ein retinales Tapetum, eine dicht hinter den Stäbchen gelegene kalkige, reflectirende, die Aderhautröthe verdeckende Schicht. Hierdurch sind die Bedingungen zur ophthalmoskopischen Erkennbarkeit des Sehpurpurs gegeben. Moll.

35) Ueber multiple Augenmuskellähmungen und ihre Beziehungen zu den sie bedingenden, vorzugsweise nervösen Krankheiten, von Alessandro Marina. (Wien u. Leipzig, Deuticke, 1896.) (Nach einem Referat der Therap. Wochenschrift.) Neben zahlreichen eigenen Beobachtungen ist das einschlägige Material nach den einzelnen ätiologischen Momenten zusammengetragen. In besonders ausführlicher Weise ist das Capitel der Augenmuskellähmungen bei Tabes und Syphilis behandelt. Moll.

36) Die Einäugigkeit in ihren Beziehungen zur Erwerbsfähigkeit, von Magnus. (Breslau, Kern, 1895.) Verliert Jemand in früher Jugend ein Auge, so ist er in der Wahl eines Berufes resp. in der Ausführung desselben ein wenig beschränkt. Zwischen dem 20. und 35. Lebensjahre kann der Verlust eines Auges bei fleissiger Uebung bis zu einem gewissen, sehr hohen Grade ausgeglichen werden. Nach dem 35. Jahre ist die Erwerbsfähigkeit als bedeutender herabgesetzt anzusehen. Jedenfalls sollte die Rente immer nur auf ein Jahr festgesetzt werden, da die optischen Verhältnisse sich allmählich heben. Dann wird eine erneute Untersuchung empfohlen. Moll.

37) Beitrag zur Casuistik der Atrophia nervi optici, von Feilchenfeld. (Inaug.-Dissert. Kiel 1896.) Moll.

38) Ueber Retractionsbewegungen der Augen, von Türk. (Aus der Univ.-Augenklinik in Zürich.) (Deutsche med. Wochenschr. 1896. Nr. 13.) Die beiden mitgetheilten Fälle zeigen einen congenitalen völligen Mangel der

Digitized by Google

Abduction. Bei Adduction dagegen werden die Augen mehr oder weniger (bis 5 mm) in die Orbita zurückgezogen. Gleichzeitig verengt sich die Lidspalte und die untere Uebergangsfalte wölbt sich hervor. Theoretisch kann eine derartige Bewegungsstörung durch nach hinten verlagerte Insertion des Internus erklärt werden. Es tritt dann bei seiner Function keine Drehung, sondern eine Retraction ein. Zweitens aber kann letztere erfolgen, wenn das Auge auf der Seite des Externus fixirt ist. Diese Erklärung scheint für die mitgetheilten Fälle zutreffend, da man schon öfter bei angeborenen Beweglichkeitsdefecten den Externus in einen bindegewebigen Strang verwandelt gefunden hat. Versuche, in denen das Auge mittelst einer Schlosspincette fixirt wurde, haben die Richtigkeit dieser Theorie ergeben. — Die Vorwölbung der Uebergangsfalte hat ihren Grund in dem Ausweichen des verdrängten Orbital-Inhaltes. Die Verkleinerung der Lidspalte beruht nicht auf activer Zusammenziehung des M. orbicularis, sondern kommt auf mechanische Weise zu Stande. Wie nämlich bei fehlendem Bulbus die Lidspalte enger wird, indem die Fasern des Orbicularis ihren Halt verlieren und, ihrem Tonus folgend, sich vom Bogen zur Sehne verkürzen, so nähern sich auch hier die Lidränder, da sie von dem zurückweichenden Auge weniger gestützt werden. Moll.

39) Ueber den Einfluss subconjunctivaler Sublimat-Injectionen auf das Verhalten des vorderen Kammerwinkels, von E. Geering. (Inaug.-Diss. Basel 1896.) Verf. veröffentlichte Thierversuche, die Mellinger und Bossalino über die Einwirkung subconjunctivaler Sublimat-Injectionen auf das normale Kaninchenauge anstellten. Er fasst die Resultate dahin zusammen, dass subconjunctivale Sublimat-Injectionen am Kaninchenauge ausser äusseren Veränderungen auch Entzündungserscheinungen im vorderen Kammerwinkel hervorrufen, und zwar tritt bei Einspritzung einer ganzen Pravazspritze einer $0{,}5-1\,^0/_{00}$ Lösung starke Leucocyten-Infiltration im Kammerwinkel auf. Die Ausheilung geschieht unter Bildung beschränkter peripherer vorderer Synechien, welche den Kammerwinkel völlig verlegen können, doch konnte Glaucom dadurch nicht hervorgerufen werden. Spiro.

40) De la résorption spontanée intra-capsulaire de la cataracte sénile, par le Dr. Delbès de la faculté de Paris. D. stellt in seiner Monographie alte und neuere Fälle zusammen, bei denen die Aufsaugung des Altersstars in der Kapsel einwandsfrei beobachtet wurde. Der Vorgang war stets zunächst eine Verflüssigung der Corticalis. Die trüben Massen wurden dann resorbirt, wobei in seltenen Fällen gleichzeitig Aufhellung statt hatte. Die Resorption des Kernes stand zeitlich nicht mit dem Fortschreiten der sonstigen Aufsaugung in Zusammenhang. Die Dauer des Processes betrug 15—20 Jahre. Pathologische Anatomie und Pathogenie des Vorganges sind nicht klar, doch ist es sehr bemerkenswerth, dass in zwei Drittel aller Fälle gleichzeitig eine Erkrankung des Auges bestand, am häufigsten ($50\,^0/_0$) war Glaucom beobachtet. Die Beobachtungen häufen sich, seitdem sich die Aufmerksamkeit auf diese Vorgänge gerichtet hat. Spiro.

41) Ueber die Beziehung des Nervus oculomotorius zum Ganglion ciliare, von Dr. Hugo Apolant. (Aus dem I. anatomischen und dem physiologischen Institut zu Berlin.) Verf. hält es durch die physiologische und histologische Forschung für erwiesen, dass das Ganglion ciliare ein sympathisches Ganglion ist, das seinen Reiz vom Oculomotorius erhält, um ihn in einer für die Innervation der glatten Binnenmuskulatur des Auges geeigneten Weise umzusetzen. Den fehlenden anatomischen Nachweis suchte A. durch die Marchi'sche Degenerationsmethode zu erbringen. Es gelang ihm, bei der Katze isolirte

Digitized by Google

centrale Durchschneidung des Oculomotorius zu erzielen. Wie die mikroskopischen Präparate zeigten, degenerirte der in das Ganglion eintretende Theil des Oculomotorius bis in dasselbe herein, niemals aus dem Ganglion austretende Ciliarnerven. Demnach endigen alle für die Binnenmuskulatur des Auges bestimmten Fasern des Oculomotorius im Ganglion, und die Ganglienzellen stellen den Beginn eines neuen Neurons dar, welches die Fortführung des vom Oculomotorius gegebenen Impulses übernimmt. Durch theoretische Erörterungen sucht Verf. den Nachweis der Nichtbetheiligung des Trigeminus und Sympathicus zu führen, da der experimentelle Weg der grossen Schwierigkeiten wegen nicht möglich war. Spiro.

42) Die Behandlung der Hornhaut-Entzündung, von Dr. M. Straub, ord. Prof. d. Augenheilkunde an der Univ. Amsterdam. (Berliner Klinik. Heft 97.) St. widmet seine Ausführungen den häufigeren Formen der Keratitis, die ein allgemein-ärztliches Interesse beanspruchen. So bespricht er genau die Keratitis phlykt. Zu ihrer Behandlung empfiehlt er eine allgemeine Kur, bestehend in Verbesserung der Lebensweise der Kinder (Reinlichkeit) und in Behandlung von gleichzeitig bestehenden Ekzemen der äusseren Haut, von Ohrenfluss; ferner eine locale Therapie. Hier ist zunächst bestehende Blepharitis energisch zu bekämpfen durch Abreiben der Lidränder mit 2 proc. Arg. nitr.-Lösung. Auf die Phlyktänen selbst bringt St. mittelst Pulverbläsers Calomel, das er wegen der Leichtigkeit einer guten Application rühmt. Auch wendet er — und mehr noch bei Hornhautgeschwüren — gern statt des Atropin, falls keine Iritis besteht, Eserin an, dem er Verminderung der Lichtscheu durch Verengerung der Pupille und Vermehrung des Säftezuflusses zur Cornea durch Druckherabsetzung zuschreibt. Aehnlich werden Rathschläge für andere wichtige Erkrankungen der Cornea vom Verf. kurz mitgetheilt. Spiro.

43) Ueber die electrische Behandlung entzündlicher Augenkrankheiten, von Prof. A. v. Reuss. (Wiener klin. Wochenschr. 1896. Nr. 20.) Seit 10 Jahren wendet R. die Galvanisation des Auges bei Scleritis (Episcleritis) mit gutem Erfolge an. Der Kranheitsverlauf wird abgekürzt, die subjectiven Beschwerden verringern sich. Er bedient sich dabei der von Eulenburg angegebenen Electrode (Hirschberg, C.-B. f. A. 1877. S. 67) und einer Stromstärke von $1—1^1/_2$ M.-A. Gewöhnlich reichen 10—12 Sitzungen (von $1—1^1/_2$ Minuten jeden zweiten Tag) aus. In einem Falle, bei dem die Kranke die Anwendung des galvanischen Stromes verweigerte, wurde der faradische Strom mit ausgezeichnetem Erfolge, als „electrische Hand" in Anwendung gebracht. Von diesem Falle ausgehend, versuchte R. den faradischen Strom auch bei anderen entzündlichen Augenleiden, und erhielt ebenfalls zufriedenstellende Resultate. Die besten Erfolge ergaben Iritis und Iridocyklitis. Der günstige Einfluss auf die Schmerzen war ein ganz auffallender. Auch den entzündlichen Process schien die Faradisation günstig zu beeinflussen. Ausser den genannten Affectionen kamen noch Keratitiden (ulceröse Formen), ein Fall von absolutem Glaucom, Fälle von Episcleritis periodica fugax, einige Conjunctivalaffectionen zur Behandlung. Auch hier war der Erfolg ein guter. Schenkl.

44) Zur Lumbalpunktion, von Dr. S. E. Henschen, Prof. in Upsala. (Wiener med. Blätter. 1896. Nr. 12.) Ein 19jähr. der Lungentuberculose verdächtiges Mädchen leidet an Meningitis serosa. Sehr rasch entwickelt sich beiderseitige Stauungspapille. Nach Lumbalpunktion schwindet die Stauungspapille. Rechts bleibt monoculare nasale Hemiopie mit partieller Atrophie des Sehnerven älteren Datums zurück. Pat. hatte vor 4 Jahren ein ähnliches cerebrales Leiden durchgemacht. Nach der Lumbalpunction erweiterte sich das

Digitized by Google

vorher concentrisch eingeengte linke Gesichtsfeld; auch das rechte hemiopische Gesichtsfeld hatte an Ausdehnung zugenommen. Schenkl.

45) Epistaxis mit gleichzeitiger Blutung aus dem Thränenröhrchen derselben Seite, mitgetheilt von Operateur Dr. H. Dauscher, Bergarzt in Vordernberg. (Wiener med. Presse 1896. Nr. 18.) Recidivirende profuse Blutung aus der Nase mit Entleerung von Blut durch den Thränenpunkt in den Bindehautsack; Thränenorgane beider Augen vollkommen normal; in der Nasenhöhle weder eine Neubildung noch sonst etwas auffälliges.

Schenkl.

46) Ein Fall von durch Iridectomie geheilten Hydrophthalmus congenitus, von Prof. Dr. O. Bergmeister. (Demonstration in der Sitzung der Gesellschaft der Aerzte in Wien vom 21. Febr. 1896.) (Wiener klin. Wochenschrift 1896. Nr. 18.) Bei einem 6 Monate alten Knaben, der alle Symptome des infantilen Glaucoms am linken Auge (deutliche Vergrösserung des Bulbus, beginnende Keratoglobie, diffuse Hornhauttrübung, Drucksteigerung etc.) darbot, hat B. im Jahre 1883 die Iridectomie vollführt; Operation und Heilungsverlauf waren vollkommen normal. Gegenwärtig, somit nach 13 Jahren, zeigt der Knabe nicht die geringste Entstellung. Es besteht nur eine geringe Ablenkung des linken Auges nach innen und eine unbedeutende Vergrösserung dieses Auges. Dagegen zeigen die Kammer und die Iris ganz normale Verhältnisse. Im Bereiche des Coloboms findet sich eine erst in späterer Zeit, wahrscheinlich durch den Contact der noch jugendlich weichen Linse mit der Incisionswunde hervorgerufene, einem Pyramidenstar ähnliche stationäre Auflagerung am Aequator lentis; der Glaskörper ist rein, die Papille erscheint etwas blass aber nicht excavirt; das Sehvermögen ist wahrscheinlich durch Anästhesie durch Nichtgebrauch in Folge der strabotischen Ablenkung des Auges herabgesetzt. Bemerkenswerth erscheint der Fall durch die Einseitigkeit des Processes, durch das Auftreten der ersten Symptome desselben nicht nach der Geburt, sondern erst 6 Monate später, durch den ausgesprochenen glaucomatösen Charakter, durch das Schwinden aller Symptome nach der Iridectomie, durch die Dauer der Heilung 13 Jahre hindurch, und endlich durch den günstigen Ausgleich in der Grösse beider Bulbi. Schenkl.

47) Die Function der menschlichen Haare, von Prof. S. Exner. Vortrag, gehalten in der Jahressitzung der k. k. Gesellschaft der Aerzte in Wien, vom 20. März 1896. (Ibid. Nr. 14.) Die Function der Haare der einzelnen Körperstellen ist eine verschiedene. Sie wirken hier einmal als Tastorgane, einmal als Temperaturregulator. Cilien und Augenbrauen sind als Tastorgane aufzufassen; sie sind die empfindlichsten Haare des menschlichen Körpers. Ihre Nerven bilden mit den überaus erregbaren Nerven der Cornea und Conjunctiva einen besonders fein organisirten Schutzapparat des Auges. Augenbrauen und Wimpern halten ausserdem den von der Stirne herabrinnenden Schweiss ab, und letztere wirken nebenbei auch als Filter gegen Staub und als Dach gegen Regen. Die Annahme, dass die Brauen und vielleicht auch die Cilien durch Zuchtwahl erhalten geblieben sind, ist nicht von der Hand zu weisen.

Schenkl.

48) Einen Fall von Enucleation wegen Atrophia bulbi, nach Trauma, demonstrirt Regimentsarzt Dr. Haas im wissenschaftl. Vereine der k. k. Militärärzte der Garnison Wien. (Wiener med. Wochenschrift 1896. Nr. 17. Der Militärarzt Nr. 7 und 8.) Fest eingekeilter 7 mm langer Kapselsplitter in den an Stelle des Glaskörpers getretenen Schwarten; plastische Iridocyclitis mit consecutiver Atrophie. Schenkl.

Digitized by Google

49) Operirte Fälle von hochgradiger Kurzsichtigkeit, demonstrirt Dr. Szili und Dr. Siklossy jun. in der Sitzung der k. Gesellschaft der Aerzte in Budapest am 30. Nov. 1895. (Wiener klin. Rundschau 1896. Nr. 16.) Ein 12 jähr. Kranker mit — 14 D, S $^6/_{36}$ erlangt nach der Operation + 1,5 D, S $^6/_{18}$. Ein 16 jähr. Kranker mit — 22 D, S $^1/_4$ zeigt nach der Operation — 2 D, S $^1/_5$. Ein Heilverfahren ist die Operation nicht; sie ist nur eine ständige Correction, die theilweise vollkommener ist, als das Augenglas. Schenkl.

50) Drei Fälle von Erkrankungen der Hirnbasis bespricht Dr. Grósz in der Sitzung der k. Gesellschaft der Aerzte Budapest am 18. Jan. 1896. (Wiener med. Presse 1896. Nr. 15.) Ein Fall mit Neuritis descendens, zwei Fälle mit Atrophia nerv. opt. Im ersten Falle waren Augenmuskellähmungen und Facialparalyse, im zweiten Falle Anäthesie des Acusticus, Trigeminushyperästhesie, temporale Hemiopie, cerebrale Ataxie vorhanden. Zwei Fällen lag Lues zu Grunde, im dritten Fall wurde ein Tumor an der Hirnbasis angenommen. Schenkl.

51) Die Erscheinungen der Tabes dorsalis am Auge bespricht Dr. E. Grósz in der Sitzung der k. Gesellschaft der Aerzte in Budapest am 14. März 1896. (Wiener med. Presse. 1896. Nr. 28.) Von den Untersuchten hatten 13 % auf beiden Augen volle Sehschärfe, 4 % waren beiderseits amaurotisch. In 22 % war stärkere Abweichung in der Farbenempfindung vorhanden; 57 % zeigten abnormes Verhalten des Gesichtsfeldes. Die Einengung war zumeist oben und aussen. Hemianopie war in keinem Falle zu constatiren. Normaler Augenhintergrund fand sich nur in 12 % der Fälle. In den meisten Fällen war ausgesprochene Atrophie, in beträchtlicher Zahl graue Verfärbung der Papille mit langsamer, aber stetiger Abnahme der centralen Sehschärfe, Einschränkung des Gesichtsfeldes von oben aussen und Farbenverwechslung vorhanden. Im Gegensatze zu den neueren Theorien vertritt G. die Ansicht Graefe's, dass die Opticusaffection eine associirte sei, welche Ansicht auch seine histologischen Untersuchungen bestätigen. Er ist auch der Meinung, dass jede Opticusatrophie bereits im präataktischen Stadium beginnt, doch ist der Ablauf ein verschiedener, so dass viele Formen erst im ataktischen Stadium erkannt werden. Die Pupillen waren in 32 % der Fälle normal. Das Robertson'sche Symptom fand sich in 71 %, und zwar in 65 % zu beiden Seiten. Der Abducens war in 10 % gelähmt, in einem Falle bestand beiderseitige Ophthalmoplegie. Schenkl.

52) Zur Verhütung des Irisprolapsus bei Cataract-Extraction ohne Iridectomie, von Prof. Nuel in Lüttich. (Wiener klin. Rundschau. 1896. Nr. 27 u. 30.) Um den Irisvorfall bei der Cataract-Extraction ohne Iridectomie zu vermeiden, giebt N. folgendes Verfahren der Linsen-Entbindung an: Der untere Linsenrand wird mit dem Spatel stark nach hinten direct gegen das Augencentrum gedrückt. Die Linse dreht sich dann an Ort und Stelle um ihre Horizontal-Axe, und der obere Linsenrand zeigt sich in der Pupille. Hierauf tritt die Linse durch die Pupille in die vordere Kammer, drückt die Iris nach hinten und entweicht aus dem Auge. Die Iris bleibt so an Ort und Stelle und tritt nicht aus dem Auge hervor; die Pupille bleibt rund.[1] Schenkl.

53) Eine Chorioidalruptur und einen Fall von Secundärglaucom in Folge von allmählich sich entwickelnder Keratectasia ex laesione demonstrirt Regimentsarzt Dr. Haas im wissenschaftl. Verein der k. k. Militärärzte der Garnison in Wien. (Militärarzt. Nr. 13 u. 14. — Wiener med.

[1] Das übliche Verfahren scheint besser. H.

Digitized by Google

Wochenschr. 1896. Nr. 29.) Der erste Fall betrifft einen Soldaten, der vor 15 Jahren eine Verletzung des rechten Auges durch einen Steinwurf erlitt; seit 10 Jahren Abnahme des Sehvermögens; Finger auf $^1/_2$ m; centrale Cataracta polaris und beginnende Cataracta corticalis; retinitische Atrophie; nach unten und aussen ein mit der Concavität gegen die Papille gerichteter, aus bläulichweissen Flecken und Pigmentschollen bestehender Streifen. Im zweiten Falle handelt es sich um einen Husaren, der in seinem 12. Lebensjahr bei einer Kapselexplosion eine Verletzung der linken Hornhaut erlitten hatte. Ausser centraler Hornhautnarbe und Keratectasie waren glaucomatöse Symptome mit Excavation des Sehnerven vorhanden, S L = $\frac{1}{\infty}$; ophtalmometrisch war irregulärer Astigmatismus nachweisbar. Schenkl.

54) Eine Bulbusverletzung, entstanden durch einen Fall auf einen eisernen Haken, demonstrirt Regimentsarzt Dr. Otto im wissenschaftl. Verein der k. k. Militärärzte der Garnison Wien. (Militärarzt. Nr. 11 u. 12. — Wiener med. Wochenschr. 1896. Nr. 25.) Der Bulbus ging unter den Zeichen eitriger Iridocyclitis, zu der sich später glaucomatöse Erscheinungen zugesellten, zu Grunde. Nach der Enucleation kam es zu einer so profusen Blutung, dass man sich genöthigt sah, die Weichtheile der Orbita zu excidiren und die Blutung mit dem Thermocauter zu stillen. Die Bulbushöhle war von einem organisirten Thrombus angefüllt, der als Neoplasma (Melanosarcom) imponirte. Schenkl.

55) Blindheit nach beiderseitiger Gehirnerkrankung mit Verlust der Orientirung im Raume, von Prof. Anton in Prag. (Mittheil. d. Vereins der Aerzte in Steiermark. 1896. Nr. 3. — Wiener klin. Wochenschr. 1896. Nr. 30.) Eine 56jähr. Frau zeigte totale centrale Blindheit ohne Befund an den Augen. Die Kranke war sich des Verlustes des Sehvermögens nicht bewusst, sie besass optische Erinnerungsbilder, hatte aber kein Bestreben, sich neue visuelle Vorstellungen zu bilden; die Orientirung im Raume war verloren gegangen; dieser Verlust der Orientirung bezog sich nicht allein auf visuelle Bilder, sondern auch auf Gehörswahrnehmungen trotz erhaltener Hörschärfe. Die Localisation tactiler Eindrücke an der Körperoberfläche und der Muskelsinn waren erhalten. Später kam amnestische Aphasie und kurze Zeit vor dem Tode linksseitige Hemiparese hinzu. Anatomisch fand sich beiderseits je ein grosser nekrotischer Herd (Cyste), der die Marksubstanz des Hinterhauptlappens nach aussen vom Ventrikel und des Gyrus angularis zerstörte und an der Convexität des Occipitalhirns die Oberfläche erreichte. Rinde, Marklager der medialen Partien und die Spitzen der Hinterhauptlappen waren erhalten; die Verbindungen der Occipitallappen mit einander, sowie mit dem Scheitellappen, mit dem Stirnlappen, zum Theil mit dem Schläfenlappen und mit dem Sehhügel waren unterbrochen und degenerirt. Die Blindheit bezieht A. auf die Verletzung der Sehstrahlung. Den psychischen Ausfall, wonach sich die Kranke ihrer Blindheit nicht bewusst war, bringt er mit der Isolirung der beiden Occipitallappen von einander und von fast der gesammten übrigen Gehirnmasse in Zusammenhang, giebt aber die Möglichkeit zu, dass hier auch die vorhandene Gehirnatrophie eine Rolle spiele. Auf Grund dieses Falles und anderer einschlägigen Fälle, sowie auf Grund anatomischer Thatsachen vertritt A. die Ansicht, dass Gehirnverletzungen, welche von der convexen Fläche der Hinterhauptlappen aus Blindheit erzeugen, geeignet erscheinen, in höherem Maasse psychische Functionsstörungen hervorzurufen, als dies bei Verletzungen der medialen Wand der Fall ist. Die Raumvorstellung und Orientirung betreffend, ist A. der Ansicht, dass dieselben nicht allein einer specifischen Sinnesthätigkeit entstammen, sondern, dass erst

Digitized by Google

durch centrale Verknüpfung einzelner Sinnesreize auf associativem Wege die Empfindung des Räumlichen zu Stande kommt. Schenkl.

56) Ueber Schulmyopie, klinische Vorlesung von Prof. J. Schnabel in Wien. (Wiener med. Presse. 1896. Nr. 24 u. 25.) In der Schule wird ein Theil der Kinder unter dem Einflusse der Augenarbeit myopisch, und zwar nur diejenigen, die von vornherein dazu prädisponirt sind, die eine anatomische Anlage zur Erwerbung der Myopie mitbringen. Diese anatomische Anlage besteht in einer angeborenen Anomalie der Chorioidea und Sclera in unmittelbarer Umgebung des Sehnerven. Solche Augen werden unter dem Einflusse der Arbeit myopisch nicht durch Ectasie des Bulbus, sondern dadurch, dass die Regelung, welche die Harmonie des Längenwachsthums und des Brennpunktabstandes überwacht, mangelhaft ist, und dass in Folge dessen bei normaler Bulbusform der zweite Brennpunkt vor die Netzhaut zu liegen kommt. Das Staphyloma posticum wird durch Arbeit niemals erworben, sondern ist schon früher da und von ihr vollständig unabhängig. Das Staphyloma posticum kommt gesetzmässig nur bei Augen mit höchstgradiger Myopie vor. Diese Augen werden aber nicht myopisch, sondern sind es von jeher gewesen. Nie erreicht die Myopie, die in der Schule entsteht, jenen Grad, welchen wir mit dem Staphyloma posticum gesetzmässig verbunden finden. Dem Staphyloma posticum myopischer Augen liegt dieselbe Bildungsanomalie zu Grunde, wie dem Conus. Es handelt sich um eine Bildungsanomalie der Chorioidea und Sclera. Die äusseren Scleralschichten fehlen und die äussere Scheide geht weit weg von dem Sehnervenstamme in die Sclera über. Das Staphyloma posticum ist somit nur eine Steigerung desselben Zustandes, den man auch bei der Myopie, die in den Schulen erworben wird, findet. Ist die Bildungsanomalie hochgradig, so führt sie zu der charakteristischen unregelmässigen Form des Bulbus; ist sie geringgradig, so behält der Bulbus die normale Form und nur unter dem Einflusse der Augenarbeit tritt dann das Missverhältniss zwischen Axenlänge und Brennpunktslage ein, welche die Ursache der Schulmyopie ist. Aber nur hochgradige Myopie beruht auf Staphyloma posticum, ist angeboren oder in frühester Jugend erworben, während die Schulmyopie nicht mit Staphyloma posticum einhergeht und höchstens mittlere Grade erreicht. Der Entwickelung des Staphyloma posticum kann somit nicht vorgebeugt werden. Die Myopie ist nach Sch.'s Ansicht für eine ganze Anzahl von Menschen geradezu ein Glück, und wenn die Schule emmetropische Augen in myopische überführt, so erweist sie einer grossen Zahl von Menschen etwas Gutes. Die Ueberführung der Hypermetropen in Emmetropen und dann in Myopen durch die Schule ist als eine Vervollkommnung des Auges zu betrachten.

Schenkl.

57) Ein Fall von Sclerodermie, combinirt mit Morbus Basedowii, von Dr. J. Grünfeld, Secundärarzt am k. k. allg. Krankenhaus in Wien. (Wiener med. Blätter. 1896. Nr. 20.) 33jährige Frau mit mässigem Exophthalmus (links stärker ausgesprochen als rechts); kein Graefe'sches, kein Stellwag'sches Symptom, geringes Struma, Puls 84; über den ganzen Rumpf und die Extremitäten verbreitete Sclerodermie. Thyreoidea-Therapie mit günstigem Erfolge in Bezug auf den Morbus Basedowii und die Sclerodermie. Schenkl.

58) Die Prognose der Tuberculose des Auges, von Prof. Dr. L. v. Wecker in Paris. (Wiener klin. Rundschau. 1896. Nr. 22.) W. erklärt sich gegen die Enucleation tuberculöser Augen, weil die Tuberculose local erlöschen kann, weil die intraoculare Tuberculose gewiss keine primäre, und die Entfernung des Auges, um den Organismus vor Infection zu schützen, auch in solchen Fällen durchaus illusorisch ist, und weil es sich endlich zumeist um

Digitized by Google

junge Leute handelt, bei denen die Enucleation eines Auges eine schwere Verstümmelung bedeutet, während die Erhaltung selbst eines phthisischen Auges noch immer eine Garantie bietet für die Erhaltung der Symmetrie des Gesichtsskeletts. Namentlich warnt er vor der Enucleation tuberculöser Augen, wenn noch ein Rest von Sehvermögen vorhanden ist. Schenkl.

59) Ein Fall von Kleinhirngeschwulst, von Doc. Dr. Donath in Budapest. (Wiener med. Presse. 1896. Nr. 20.) Ein 19jähriger Mann, der als Kind an Ohrenfluss litt, schreibt sein gegenwärtiges Leiden einer Ohrfeige zu, die er vor 2 Jahren erhalten hat; seit dieser Zeit wiederholtes Erbrechen, Schwindel, Kopfschmerz; Pat. zeigt cerebrale Ataxie, dabei jedoch zunehmendes Schwanken bei Augenverschluss, gesteigerte Patellarreflexe, fibrilläres Zittern der Zunge, Zittern der Hände, Coordinationsstörungen auch an den Oberextremitäten; leichte Einschränkung des Gesichtsfeldes für Weiss. Nystagmus, scandirende Sprache, Abnahme des Gedächtnisses und der Intelligenz. Im weiteren Verlaufe Papillitis, plötzlicher Tod. Die Section ergiebt: Medullarsarcom des Wurmes, chron. Hydrocephalus int. mit Compressionserscheinungen; Atrophie der Optici, der Oculomotorii und Trochleares. Schenkl.

60) Hornhauttrübungen und Cornealmassage, von Dr. M. Falta, Augen- und Ohrenarzt in Szegedin. (Wiener med. Wochenschr. 1896. Nr. 19.) F. befürwortet, die Massage der Cornea in der Weise vorzunehmen, dass dabei das nicht zu behandelnde Auge geöffnet gehalten wird. Es soll diese Art des Verfahrens den Vortheil haben, dass man die Bewegungen des offenen Auges controlliren kann, um zu sehen, ob man am zu behandelnden Auge die richtigen Stellen massirt. F. verwendet zur Massage kleine Wattebäuschchen. Schenkl.

61) Ueber Fixation mit dem gelähmten Auge. Vortrag, gehalten im Wiener med. Club am 10. Juni 1896 von Dr. Kunn. (Allg. Wiener med. Ztg. 1896. Nr. 24.) Bei Augenmuskellähmungen wird das gelähmte Auge zur Fixation verwendet, wenn letzteres eine bessere Sehschärfe hat, als das muskelgesunde. K. führt 6 Fälle (3 Abducenslähmungen, 2 Paresen des R. int. und eine combinirte Oculomotorius- und Abducenslähmung) an, die dieser Annahme widersprechen. Den bei Augenmuskellähmungen in Betracht kommenden Mechanismus erklärt K. in folgender Weise: Die durch die Schutzbewegungen des Kopfes ausgelöste Innervation wird auf den gelähmten Muskel gerichtet; da dieser nicht actionsfähig ist, geht die Innervation auf den Synergisten des gelähmten Muskels. Durch die gesteigerte Innervation geräth das gesunde Auge in forcirten Strabismus. Schenkl.

62) Die Anwendung tiefer Einspritzungen von Hydrargyrum salicylicum bei Augenkrankheiten, von Dr. E. Bock, Primararzt in Laibach. (Allg. Wiener med. Ztg. 1896. Nr. 19—22.) Das Hydrargyrum salicylicum wird von B. zu Injectionen in die Gefässgegend, und zwar in Paraffinum liq. suspendirt (2,50 : 25), verwendet; er injicirt wöchentlich eine Spritze, beginnt mit einer halben Spritze, um die Verträglichkeit gegen Quecksilberpräparate zu prüfen, und reicht mit 6 Einspritzungen aus. In dieser Weise hat er eine Reihe syphilitischer Augenkrankheiten (Iritis, Chorioiditis, Retinitis, Keratitis interstitialis, Iridochorioiditis, Opacitates corp. vitr.) behandelt, und empfiehlt die tiefen Einspritzungen des Hyd. sal. als ein gutes Heilmittel gegen syphilitische Augenaffectionen. Dasselbe kann die Schmierkur ersetzen; eine Ausnahme bilden jene Fälle, wo das Auge gefährdet erscheint und eine rasche Einführung grösserer Mengen von Quecksilber sich nothwendig erweist. Die in Rede stehende Behandlung empfiehlt sich auch für jene Augenkrankheiten nicht syphilitischen

Digitized by Google

Ursprungs, bei denen man zur Schmierkur greift; sie ist der letzterer sogar vorzuziehen, weil sie als ein weniger eingreifendes Verfahren zu betrachten ist.

Schenkl.

63) Zur Kenntniss der gesunden und kranken Thränendrüse, von Dr. E. Bock, Primararzt der Abtheilung für Augenkranke im Landesspital zu Laibach. (Wien, J. Šafář, 1896. 90 S.) Unter dem angegebenen Titel hat B. in Form einer Monographie die gesunde und kranke Thränendrüse zum Gegenstande eingehender Erörterung gemacht und hat damit eine Lücke in der oculistischen Literatur ausgefüllt. Gerade dieses Kapitel ist in unseren Handbüchern recht stiefmütterlich bedacht. In der im Uebrigen noch heute mustergiltigen Abhandlung Hasner's „Beiträge zur Physiologie und Pathologie des Thränenableitungsapparates" (1850) ist die Thränendrüse ganz übergangen, und in Schirmer's vortrefflicher Bearbeitung der Krankheiten der Thränenorgane in Graefe-Saemisch's Sammelwerk sind der Thränendrüse nur einige wenige Seiten gewidmet. Die Einleitung der vorliegenden, sehr lesenswerthen Abhandlung bilden 22 Krankengeschichten von Affectionen der Thränendrüse, zum Theil ausserordentlich seltene Fälle betreffend, von denen namentlich eine bleibende Vergrösserung der Thränendrüse nach Abscessus corneae, Verlagerung der Thränendrüse durch Narbenzug nach Scleritis tuberculosa, Ausstossung der Thränendrüse durch feuchten Brand nach Verletzung, zu erwähnen wären. Um der Anatomie der Thränendrüse näher zu treten, hat B. die Thränendrüsen beider Augen von 10 Leichen anatomisch untersucht. Nur bei 4 Individuen stimmten die Befunde mit den gangbaren Annahmen, während 6 Individuen erhebliche Abweichungen betreffs Lage, Gestalt und Grösse der Thränendrüse zeigten. Unter 176 gesunden Menschen fand B. die accessorische Thränendrüse beiderseits nicht sichtbar bei 130 Personen, beiderseits sichtbar bei 31, einseitig sichtbar bei 11 Individuen. Unter 372 Augenkranken: bei 236 Personen nicht sichtbar, bei 102 beiderseits sichtbar, bei 34 einseitig sichtbar. Aus dem die Pathologie der Thränendrüse betreffenden Theile wären folgende Schlussfolgerungen hervorzuheben: Die selbstständige Entzündung der Thränendrüse ist eine seltene Erscheinung; sie kann zu einer vorübergehenden und bleibenden Vergrösserung der Drüse führen, einseitig oder beiderseitig auftreten, acut oder subacut (bezw. chronisch) verlaufen. Auffallend ist die grosse Zahl chronischer Entzündungen der Thränendrüse, die mit Schwellung der Speicheldrüsen einhergeht. Die Endausgänge sind in allen Fällen (acuten sowie chronischen) günstige. Die Ursachen der selbstständigen Entzündung der Thränendrüse sind: Verletzung, Erkältung, acute Infectionskrankheiten, Syphilis, Tuberculose, Leukämie, Mumps, Infection (unbekannter Art). Die chronischen Schwellungen der Thränendrüse, für welche ein ursächliches Moment nicht nachweisbar ist, sind fast immer von Erkrankungen der Speicheldrüsen begleitet. Die Erkrankung betrifft dann immer beide Thränendrüsen. Meist erkranken diese zuerst und dann erst die Speicheldrüsen. Die Schwankungen zwischen Besserung und Wiederkehr der Erkrankung sind in solchen Fällen ganz auffallend. Beeinflussungen durch andere Infectionskrankheiten kommen häufig vor. Der Grund des Zusammenhanges der Thränendrüsenentzündung mit Entzündung der Speicheldrüsen ist bisher unbekannt. Die Untersuchung von 372 mit den verschiedensten Augenkrankheiten behafteten Personen ergab, dass die Thränendrüse nicht selten an der entzündlichen Augenerkrankung participirt, namentlich ist dies bei Entzündungen der Bindehaut der Fall. Die Anschwellungen der Drüse sind jedoch nie so bedeutend, wie bei der selbstständigen Entzündung. Ist die Thränendrüse bei entzündlichen Augenkrankheiten geschwollen, so hat sie ein dunkelrothes Aussehen und zeigt im

Digitized by Google

Bereiche des oberen Fornix einen mit ihr zusammenhängenden Sporn, welcher aus versprengten Drüsenläppchen besteht, die im normalen Zustande ihrer Kleinheit wegen unsichtbar sind. Die Grunderkrankung ist in der Regel früher geheilt, als die Erkrankung der Thränendrüse; die Schwellung der letzteren ist bisweilen noch Monate lang zu finden. Bei einer solchen Entzündung der Thränendrüse leidet das Drüsengewebe nicht; die Erkrankung spielt sich im Bindegewebe der Drüse ab. Ausgenommen sind davon die Fälle, wo es zur Vereiterung einzelner Läppchen kommt. Alle selbständigen Erkrankungen der Thränendrüse, mit Ausnahme der durch Verletzung durch stumpfe Gewalt hervorgerufenen, sind mycotischen Ursprungs. Die Infection wird entweder durch die Blutbahn vermittelt, oder auf dem Wege des Bindehautsackes durch die Bindehaut, oder die Ausführungsgänge der Drüse. Beide letztere Arten der Infection kommen bei jenen chronischen Schwellungen der Thränendrüse in Betracht, welche bisweilen mit einer gleichen Erkrankung der Speicheldrüse einhergehen. Wahrscheinlich sind hier die Bindehaut und die Schleimhaut des Mundes die ersten Nährböden, auf denen sich die Mikroorganismen entwickeln und von hier aus weiter verbreiten. Auch der Erkrankung der Thränendrüse bei verschiedenen Augenkrankheiten kann die Einwirkung von Mikroorganismen zu Grunde liegen; oder es spielen Verengerung oder Verschluss der Ausführungsgänge durch Schwellung des Gewebes im Bereiche der Uebergangsfalte, vielleicht hier und da auch reflectorische oder vasomotorische Einflüsse eine Rolle. Das Zustandekommen derartiger entzündlicher Schwellungen der Thränendrüse wird durch Scrophulose und Lues congenita unterstützt. Das Verhalten der Thränenabsonderung bei entzündlichen Erkrankungen der Thränendrüse betreffend, findet sich Verminderung der Befeuchtung des Auges bei Schwund eines grossen Theiles der Thränendrüse, oder bei Undurchgängigkeit der Ausführungsgänge; letzteres kann durch Vermehrung des Bindegewebes, durch starke Schwellung des Gewebes der oberen Uebergangsfalte, durch Anschoppung der Drüse mit frischen entzündlichen Producten geschehen. Vermehrung der Flüssigkeit im Bindehautsacke bei symptomatischer Entzündung der Thränendrüse ist auf vermehrte Thätigkeit der Bindehaut zurückzuführen. Wo trotz heftiger Bindehautentzündung das Auge nur normal befeuchtet erscheint, liegt eine Verminderung der Absonderung von Seite der Thränendrüse aus den früher angegebenen Gründen vor, und kommt daher nur die Bindehautflüssigkeit in Betracht. Atrophie der Thränendrüse gehört zu den seltensten Veränderungen und ist Resultat hochgradiger degenerativer Processe der Bindehaut. Schenkl.

64) Ueber Augenmuskelstörungen bei der multiplen Sclerose, von Dr. C. Kunn, Augenarzt in Wien. (Wiener klin. Rundschau. 1896. Nr. 20.) Auf drei weniger bekannte Augenmuskelstörungen im Verlaufe der multiplen Sclerose macht K. aufmerksam. Eine Gattung derselben, die er bisher in 3 Fällen zu constatiren in der Lage war, nennt er das Einstellungszittern. Dasselbe tritt bei plötzlicher Fixation eines Objectes in der Form blitzartiger Zuckungen der Augen (2—3 horizontaler Bewegungen) auf und soll eine Art ataktischer Augenbewegungen in Folge mangelhafter synergischer Leistung der Recti interni darstellen. Ein zweites Symptom, welches K. bisher in 5 Fällen zu sehen Gelegenheit hatte, nennt er Dissociation der Augenmuskeln; es besteht in dem Auftreten eines wahren Strabismus concomitans mit allen seinen charakteristischen Zeichen ohne eine Spur einer Beweglichkeitsbeschränkung der Augen. Die Entwickelung sclerotischer Herde an Stellen, wo die den associirten Augenbewegungen dienenden Bahnen verlaufen, soll der Grund des Zustandekommens dieses Strabismus concomitans sein. Die dritte Augenmuskelstörung, auf die K.

aufmerksam macht, besteht darin, dass die Patienten trotz normaler oder nur in geringem Grade herabgesetzter Sehschärfe für die Ferne, trotz Fehlen von Nystagmus, nicht zu lesen im Stande sind. Die Grenzen der Buchstaben werden plötzlich verwischt, die Zeilen fahren auseinander, werden unruhig, zittern. K. bezieht dieses Symptom auf ein Zittern des Ciliarmuskels. Nach Lähmung des Musc. ciliaris durch Atropin und Vorsetzen eines geeigneten, mit Blende versehenen Convexglases blieb das Symptom aus; das Lesen war wieder ungehindert möglich. Schenkl.

65) Die Starkrankheit, ihre Ursache und Verhütung, von Prof. Dr. Schön in Leipzig. (Wiener klin. Rundschau. 1896. Nr. 19. 20. 21. 23. 24. 31.) Unnöthige Accommodationsüberanstrengung ist zu meiden. Schenkl.

66) Ueber die Enucleatio bulbi unter Cocaïn-Anästhesie, von Dr. M. Mohr, Augenarzt in Budapest. (Wiener klin. Rundschau. 1896. Nr. 35.) M. empfiehlt die Einträufelung einer 5proc. Cocaïnlösung in den Bindehautsack als vollständig ausreichend, um die Enucleation zu einer schmerzlosen Operation zu gestalten. Schenkl.

67) Sympathische Ophthalmie am linken Auge; vorübergehende Besserung durch die Enucleation des rechten Auges, vom k. Rath Dr. Sigw. Lindner, Augenarzt in Wien. (Wiener med. Wochenschr. 1896. Nr. 35.) Ein Fall von Schlag gegen das rechte Auge, schwere traumatische Iridocyclitis; nach 3 Monaten sympathische Affection des linken Auges; nach der Enucleation des rechten Auges Nachlass der entzündlichen Erscheinungen am linken Auge, die jedoch nach Ablauf der 3. Woche mit erneuter Heftigkeit exacerbiren und zum Pupillenverschluss führen. Die anatomische Untersuchung des rechten Auges ergab: Irisablösung, Linsenluxation, Retino-Chorioidalriss mit Glaskörperblutung. Schenkl.

68) Die Sehnervenkreuzung beim Menschen, von Doc. Dr. St. Bernheimer in Wien. (Wiener klin. Wochensch. 1896. Nr. 34.) B. hatte neuerpings Gelegenheit, eine einseitige vollständige Opticusatrophie bei normalem Verhalten des anderen Sehnerven für seine Untersuchungen zu verwerthen. Der rechte Sehnerv ist seit Decennien atrophisch, der linke normal. Das Chiasma wurde in eine lückenlose Serie äusserst dünner, vollständiger Schnitte zerlegt. Die Schnitte der unteren ventralen Chiasmahälfte zeigten vollkommen normalen linken Sehnerv, vollkommen atrophischen rechten Sehnerv, normalen rechten gleichseitigen Tractus, zum grossen Theil atrophischen linken gekreuzten Tractus. In allen Schnitten der oberen dorsalen Chiasmahälfte fand sich der linke Sehnerv vollkommen normal; der linke gekreuzte Tractus zeigt wenig ganz und theilweise atrophische Fasern. Der rechte Sehnerv vollkommen atrophisch, der rechte gleichseitige Tractus zeigt in überwiegend grosser Menge vollkommen und theilweise atrophische Fasern und zwar durchgehend in seiner ganzen Länge; in einzelnen Schnitten aus diesem Theile waren fast nur atrophische Fasern neben vereinzelten anscheinend normalen zu sehen. Der Fall ist identisch mit einem von B. im Jahre 1889 (C.-Bl. f. A. 1889. S. 434) beschriebenen, und die Befunde von beiden Fällen stehen im Einklange mit dem, was B. anatomisch an den Chiasmen von Embryonen unreifer und reifer Früchte und 3—4 wöchentlicher Kinder seiner Zeit gefunden hat. Die Schnitte aus der oberen Chiasmahälfte aller anatomisch und pathologisch-anatomisch untersuchten Objecte zeigen die Existenz ungekreuzter Sehnervenfasern beim Menschen und zwar in erheblicher Menge. Schenkl.

Digitized by Google

69) Ueber die Behandlung des Ectropiums, welches nicht durch Narbenbildung bedingt ist, und einigen Formen von Thränenfluss, von Dr. R. Jocqs in Paris. (Wiener klin. Rundschau. 1896. Nr. 31.) Cauterisation der Bindehaut mit dem Galvano- oder mit einem rothglühenden Thermocauter vertical vom tiefsten Punkte des unteren Bindehautsackes bis zu der hinteren Lefze des freien Randes, in 2—5 Zügen je nach dem Grade des Ectropiums. Bei einfacher Eversion der Thränenpunkte und daraus resultirendem Thränenträufeln genügt eine einfache Cauterisation. Schenkl.

70) Eine neue Methode der Keratomie zur Ausführung der Iridectomie oder Cataract-Extraction in Fällen von vollkommen aufgehobener vorderer Augenkammer, von Dr. A. Darier in Paris. (Wiener klin. Rundschau. 1896. Nr. 34.) Links und rechts wird je ein Lanzenmesser, beide im entgegengesetzten Sinne, in den Limbus über den horizontalen Meridian eingestossen, und in dem Moment, wo die Spitze der Messer in der Kammer sichtbar werden, zurückgezogen; ein geknöpftes gekrümmtes Messer wird nun durch beide Oeffnungen durchgeführt und der Lappen ausgeschnitten. Nachträglich wird mit der Kapselpincette die ganze Kapsel entfernt. Schenkl.

71) Beiträge zur Augenheilkunde, von Prof. Dr. K. Hoor in Klausenburg. (Wiener med. Wochenschr. 1896. Nr. 34—35.) 1. Kupfersplitter in der Ciliarkörpergegend eingedrungen, sympathische Neurose des zweiten Auges, Elimination des Fremdkörpers durch Abscedirung ohne Mitbetheiligung der Iris und des Ciliarkörpers nach 2 Monaten; Rückgang der sympathischen Neurose. — 2. Angeborener Irismangel (Aniridia) und Nystagmus mixtus; beiderseits Linsentrübung, am rechten Auge auch Glaskörpertrübungen; der Nystagmus besteht theils in horizontalen, theils verticalen Schwingungen, die mit Raddrehungen abwechseln. — 3. Ein gelungener Versuch, das Wiederverwachsen der Wundflächen nach Symblepharon-Operationen zu verhindern, wurde mit dem Einlegen der Schalenhaut des Hühnereies gemacht. — 4. Luxatio lentis; chronische Iridocyclitis, sympathische Ophthalmie; Enucleatio bulbi, Heilung. Bei der Vornahme einer Cataract-Extraction wurde die Linse in den Glaskörper luxirt; es kam zu chronischer Iridocyclitis mit nachfolgender Schrumpfung des Augapfels; 6 bis 7 Monate nach der Operation sympathische Ophthalmie des anderen Auges — die nach der Enucleation vollständig zurückgeht. In dem enucleïrten Auge fand sich die Linse mit der vollkommen abgehobenen Netz- und Aderhaut theilweise verfilzt vor. Schenkl.

72) Fremdkörper in der Horn- und Bindehaut, von Dr. E. Asmus, em. Assistent an der Breslauer Augenklinik. (Wiener med. Blätter. 1896. Nr. 32.) Bekanntes. Schenkl.

73) Sarcom der Chorioidea in der Gegend der Macula mit Uebergreifen auf die Orbita, von Prof. Panas in Paris. (Wiener klin. Rundschau. 1896. Nr. 38.) Eine 50jährige Frau erblindete unter glaucomatösen Erscheinungen, die durch einen Tumor bedingt waren, der von der Maculargegend ausging, dieselbe aber nicht überschritten hatte. Von da wucherte er in das Fettgewebe der Orbita, ohne den nach innen gedrängten Opticus ergriffen, ohne die Sclera durchbrochen zu haben. Letztere bildete eine Scheidewand zwischen extra- und intrabulbärem Theil des Neoplasmas. Die histologische Untersuchung ergab eine auffallende Verschiedenheit der beiden Theile des Tumors. Der intraoculare Theil erwies sich als eine dünne Gewebsscheide aus dicht verflochtenen spindelförmigen Elementen aufgebaut; er war gefässarm, aber reich an zerstreutem Pigment. Trotz 4jährigem Bestande blieb der Bulbus,

Digitized by Google

insbesondere der Glaskörper, verschont, und zeigte sich der Rest der Chorioidea intact, während das Neoplasma rasch die Orbita erfüllte. Netzhautabhebung fehlte an der Stelle des Tumors; die Netzhaut war nur in ihren inneren Schichten von letzterer ergriffen. Schenkl.

74) Einen Fall von Mitbewegung des oberen Lides bei Ptosis congenita des rechten Auges bespricht Assistent Dr. R. Hitschmann in der Sitzung der k. k. Gesellschaft der Aerzte Wiens am 13. November 1896. (Wiener klin. Wochenschrift. 1896. Nr. 47.) Patientin hebt das obere Lid des rechten Auges, wenn sie den Unterkiefer gerade abwärts senkt oder nach der linken Seite verschiebt; je weiter nach links dies geschieht, desto mehr hebt sich das Lid; auch ein Verschluss des linken Auges, gleichgültig ob durch Contraction des Orbicularis oder durch Decken mit der Hand, bewirkt ein Heben des Lides. Wird mit dem rechten offenen Auge fixirt, so stellt sich das linke Auge etwas nach oben und aussen. Die S ist normal, der Augenhintergrund zeigt keine Abnormitäten. Patientin stammt aus gesunder Familie, in der keine Missbildungen vorkamen; hereditäre Belastung liegt nicht vor, Hysterie ist nicht vorhanden. Schenkl.

75) Hydatidencyste der Orbita, von Dr. Fage, Chefarzt des Spitals St. Victor in Amiens. (Wiener klin. Rundschau. 1896. Nr. 40.) Bei einem 6jährigen Kinde bestand seit 2 Jahren in Folge einer Contusion ein mandelgrosser Tumor in der inneren oberen Orbitalgegend; weder Exophthalmus noch Zeichen von Sehnervencompression vorhanden. Nach einer Probepunction, die mehrere Gramm wasserheller Flüssigkeit ergiebt, verschwindet der Tumor, kehrt aber nach einigen Monaten in grösserem Umfange wieder. Nun wird die Ausschälung der Cyste vorgenommen. Die pathologisch-anatomische Untersuchung ergiebt singuläre Hydatide, von einer Hülle umgeben, die aus einer zellenarmen Substanz besteht und geschichtet ist, ohne einer pyogenen Membran zu ähneln. Schenkl.

76) Einen Fall von Schädelbasisfractur im Bereiche des Foramen opticum mit gleichzeitiger Verletzung des Nervus opticus und consecutiver Erblindung demonstrirt Regimentsarzt Dr. Haas im wissenschaftlichen Verein der k. u. k. Militärärzte der Wiener Garnison. (Wiener klin. Wochenschrift. 1896. Nr. 39.) Die Verletzung war durch einen Sturz auf die linke Stirnbeingegend hervorgerufen; der Verletzte blieb bewusstlos liegen, blutete aus dem linken Nasenloche und erbrach mehrere Male; zum Bewusstsein gekommen klagte er über heftigen Kopfschmerz und gab an, am linken Auge „blind" zu sein. Ausser Blutunterlaufungen war nichts Abnormes an den Augen wahrzunehmen; keine Protrusion, keine Beweglichkeitsbehinderung. Die Pupille reagirte direct auf Licht nicht, wohl aber consensuell; der Augenhintergrund war normal; $S\ L = 0$; $S\ R = {}^6/_6$. Keine Störung von Seite anderer Gehirnnerven. Drei Wochen nach erlittener Verletzung begann eine leichte Decoloration der Papille nachweisbar zu werden. Schenkl.

77) Ein Fall von luetischem Primäraffect der Conjunctiva, von Dr. R. Hitschmann, Abtheilungsassistent. (Aus der Universitäts-Augenklinik des Hofrathes Prof. Fuchs.) (Wiener klin. Wochenschrift. 1896. Nr. 52.) Bei einem kräftigen, gesunden, verheiratheten Fiakereigenthümer bestand seit 4 bis 5 Wochen eine bis zum inneren oberen Augenhöhlenrande reichende harte Geschwulst des rechten oberen Lides; dieser Geschwulst entsprechend fand sich an der Bindehaut ein missfärbiges Geschwür mit harten Rändern, das bis an den Fornix reichte. Die Drüse vor dem rechten Ohre und eine Lymphdrüse

Digitized by Google

am Unterkiefer erschienen vergrössert. Patient war nie syphilitisch inficirt gewesen, zeigte auch keine Zeichen überstandener Lues. An seinem Standplatze soll sich angeblich ein mit Syphilis behafteter Kutscher aufgehalten haben. Es wurde eine locale Behandlung mit Jodoform und gelber Salbe eingeleitet. In relativ kurzer Zeit kam es zum Auftritt secundärer Symptome, worauf sofort eine Schmierkur eingeleitet wurde, die auch eine vollständige Beseitigung aller Symptome bis auf ein schmales Symblepharon nach innen-oben herbeiführte. Die histologische Untersuchung eines excidirten Stückchens aus dem Geschwürsrande gab keinen sicheren Anhaltspunkt für einen syphilitischen Initialaffect; doch widersprach der Befund einem solchen nicht. Schenkl.

78) Fluxion der Conjunctiva, von Dr. A. Trousseau in Paris. (Wiener klin. Rundschau. 1896. Nr. 41.) Bei zwei arthritischen Individuen, die später an Arteriosclerose litten, hat T. eine sichtbare Fluxion, eine active Hyperämie der Conjunctiva ohne nachweisbare Ursache auftreten und ebenso wieder verschwinden sehen. Die Affection trat anfallsweise mit Hitzegefühl im Auge, reichlichem Thränenfluss, aber ohne Schmerz auf; die Conjunctiva bulbi war geröthet, die Pupille eng, die Lichtscheu gering; Tonus und Sehschärfe waren normal, am Thränenapparate und der Nase zeigte sich nichts Abnormes. Schmerzpunkte im Verlaufe der Orbitalnerven waren nicht vorhanden. Nach den Anfällen, die 2—3 Stunden anhielten, waren die Augen wieder ganz normal geworden. Ein Kranker hatte darunter 3 Monate zu leiden. Die Anfälle traten in 8—10 aufeinander folgenden Tagen, 2—3mal in 24 Stunden auf. In beiden Fällen beschränkte sich die Affection auf ein Auge. Während des Anfalles wurde Chinin gereicht und lauwarme Douche applicirt. Schenkl.

79) Das Auge und seine Krankheiten nach Bibel und Talmud. Eine historische Studie von Dr. J. Preuss in Berlin. (Wiener med. Wochenschrift. 1896. Nr. 49—52.)

80) Casuistische Mittheilungen, von Dr. Gross. Sitzung der k. Gesellschaft der Aerzte in Budapest am 31. October 1896. (Wiener med. Presse. 1896. Nr. 49.) 1. Cilie in der vorderen Kammer nach Verletzung beim Nägeleinschlagen. — Entfernung derselben mittelst Iridectomie. — 2. Cataracta congenita o. u. bei einem 13 Monate alten Mädchen. — Entfernung der Cataracte durch Linearschnitt. — Erblichkeit lag nicht vor. — 3. Ectopia lentis bei einem 12jährigen Patienten. — Extraction der Linse, nachdem bei erweiterter Pupille die Linse durch Anwendung der Knieellenbogenlage in die vordere Kammer gebracht und durch nachträgliche Anwendung von Pilocarpin hier fixirt wurde. Schenkl.

81) Beiträge zur Frage der Uebertragung der Gonokokken bei Augenblennorrhoe, von Prof. Dr. Eduard Welander in Stockholm. (Wiener klin. Rundschau. 1896. Nr. 52.) Eine an Augenblennorrhoe leidende Patientin wurde mit einer zweiten, nicht an Blennorrhoe Erkrankten in einem grossen Krankensaale untergebracht; beide Kranken waren durch eine nicht ganz bis an die Decke reichende Bretterwand von einander getrennt, was Verkehr und Gemeinsamkeit anbelangt, jedoch streng beaufsichtigt. Trotzdem erkrankte die zweite Patientin an Blennorrhoe. W. glaubt, dass die Krankheit durch Fliegen, die sich in grösserer Menge im Krankensaale fanden, auf sie übertragen worden war. (?) Versuche, die er diesbezüglich mit Fliegen anstellte, ergaben, dass eine Fliege, die mit Tripper-Eiter in Berührung gewesen ist, wenigstens 3 Stunden lang Reste davon an sich haften haben kann, ohne dass die Gonokokken, die sich in ihnen befinden, das Vermögen verlieren, sich zu vermehren und zu entwickeln. Schenkl.

Digitized by Google

82) Zur Kenntniss der tuberculösen Bindehautentzündung, von Doc. Dr. Mitvalsky in Prag. (Wiener klin. Rundschau. 1896. Nr. 37—39.) Die Symptomenreihe der vier, von Sattler aufgestellten Hauptformen der tuberculösen Bindehautentzündung, denen allen das Merkmal gemeinsam ist, dass Gewebsstückchen, in die vordere Kammer von Kaninchen gebracht, tuberculöse Iritis und allgemeine Tuberculose erzeugen, wird von M. besprochen. Auf Grund eigener Erfahrungen macht er weiter auf das Vorkommen circumscripter, über die Tarsalbindehaut erhabener, tuberculöser Bindehautgranulationen, die ringsumher von abgeplatteten chronischen Granulationen umsäumt erscheinen, aufmerksam. Zwischen den Granulationen finden sich miliare und submiliare käsige Herde eingestreut. Tuberkelbacillen sind nur spärlich vorhanden. Ausser dieser primären localen Tuberculose der Bindehaut hebt M. auch die secundäre locale Bindehauttuberculose hervor, bei welcher die Tuberculose von anderen Augenhäuten, namentlich von der Aderhaut und Netzhaut oder den Augapfeladnexen auf die Bindehaut übergreift. Die Localisation an der Bindehaut erfolgt entsprechend dem Sitze des conglobirten Tuberkels der inneren Augenhäute. Diese Art der Tuberculose trägt dann den exquisiten Charakter der miliaren Tuberculose mit Bildung typischer Miliargeschwüre, die nie in secundäre Tuberkelgeschwüre übergehen, sondern zur Heilung kommen. In den dem conglobirten Tuberkel des Augeninneren entsprechenden Bindehautpartien findet man die miliaren Tuberkeln zu eigenartig gekreuzten Streifen angeordnet, zwischen welchen zahlreiche miliare Hämorrhagien zu sehen sind. Endlich macht M. auf eine eigenthümliche Form von Bindehauttuberculose aufmerksam, die ihrem klinischen Bilde nach keiner von den typischen Bindehauterkrankungen entspricht; es ist dies eine unter den Symptomen einer hyperplastischen Bindehautentzündung des oberen Lides verlaufenden Form. Die anatomische Untersuchung ergab kein typisches tuberculöses Gewebe, doch erzeugten Gewebspartikelchen in der Vorderkammer des Kaninchens typisch verlaufende tuberculöse Iritis. Die Genesis der Bindehauttuberculose betreffend hebt M. hervor, dass nur die primäre miliare Tuberculose der Bindehaut und diejenige, die durch stecknadelkopf- bis hanfkorngrosse Knötchen der Augapfelbindehaut charakterisirt ist, durch Metastase zu Stande kommen; alle übrigen Formen entstehen auf dem Wege der localen Inoculation, welche letztere, wie M. glaubt, auch durch von aussen in den Bindehautsack eingedrungene Stoffe, ohne dass dazu ein Substanzverlust nothwendig wäre, zu Stande kommen könne. Bei tuberculösen Geschwüren und umschriebenen tuberculösen Bildungen kann nur die operative Entfernung mit oder ohne Transplantation von Schleimhautlappen in Frage kommen. Bei Conjunctivallupus kann Jodoformmassage versucht werden; sicherer wirkt Auskratzen und operatives Entfernen. Bei metastatischer Tuberculose kommt die allgemeine Behandlung in Betracht; den Schluss der Arbeit bilden sechs Fälle eigener Beobachtung. Schenkl.

83) Therapeutische Versuche mit dem Thyreo-Antitoxin. Ein Beitrag zur Lösung der Frage über die wirksamen Substanzen der Schilddrüse, von Dr. Josef Grünfeld, Secundärarzt des k. k. allg. Krankenhauses in Wien. (Wiener mediz. Blätter. 1896. Nr. 50.) Unter anderen Fällen, 3 Fälle von Morbus Basedowii — Tremor und profuse Schweisse nehmen nach Thyreo-Antitoxin ab. Schenkl.

84) Sechster Bericht über die Abtheilung für Augenkranke im Landesspitale zu Laibach (vom 1. Januar bis 31. Dezember 1896), von Primarius Dr. E. Bock. Staroperationen 95 und zwar: Starausziehung mit Lappenschnitt und Iridectomie 57, ohne Iridectomie 2, Starausziehung mit

Digitized by Google

linearem Schnitt 12, Zerschneidung des Stars durch die Hornhaut 18, durch die Lederhaut 6. Bei den 59 Starausziehungen trat 2 mal Wundeiterung ein und zwar bei einer ungeberdigen Cretinin, und bei einem Manne, bei dem secundäre Infection aus dem Bindehautsacke erfolgte. In einem Falle führte eine nachfolgende Iritis zu Pupillarverschluss; der Fall giebt günstige Chancen für eine Iridectomie. Schenkl.

85) Zur Diagnostik der Sympathicuslähmung, von Doc. Dr. F. Pick I. Assistent der 1. med. Klinik in Prag. (Prager med. Wochenschrift. 1896. Nr. 48.) Bei einem 31jähr. Manne wurde die Diagnose auf Mediastinaltumor mit Compression der Cava sup. gestellt. Bei dem Patienten fiel eine beträchtliche Erweiterung der Pupille und Lidspalte des linken Auges gegenüber dem rechten auf; da sich nebenbei auf der linken Seite eine haselnussgrosse Lymphdrüse fand, schien eine Sympathicusreizung auf der linken Seite plausible. Gegen eine solche Annahme sprach jedoch die prompte Reaction beider Pupillen, es wurde daher die Verengerung der Pupille und Lidspalte des rechten Auges als pathologisch und somit eine Sympathicuslähmung der rechten Seite angenommen. Die Section ergab ein Neoplasma, welches wahrscheinlich von der Thymus ausging und den rechten Sympathicus theilweise zerstört hatte.

Schenkl.

86) Kurzer Bericht über die Wirksamkeit der Augenabtheilung des Stefans-Hospitales in Reichenberg im Jahre 1896, von Dr. Franz Bayer (Correspondenzblatt des Vereines deutscher Aerzte in Reichenberg und Umgebung. 1897. Nr. 1.) Zahl der Staroperationen 76 (40 Männer und 36 Frauen); Lappenschnitt nach oben 66, 4 mal ohne Iridectomie, 62 mit Iridectomie: bei uncomplicirter Cataracte 57 mit vollem Erfolg ($S = 1 - {}^1/_{12}$), 1 mit theilweisem Erfolg ($S\ {}^1/_{12} - {}^1/_{2000}$). 2 ohne Erfolg. Bei complicirter Cataracte 3 mit vollem Erfolg, 2 mit theilweisen Erfolg, 1 ohne Erfolg. Linearschnitt ohne Iridectomie in einem Falle mit vollem Erfolg; Discissio cataracta bei angeborenem Totalstaar, bei Schichtstar, bei Nachstar, bei hochgradiger Kurzsichtigkeit, zusammen 9 Fälle alle mit vollem Erfolge. Die Misserfolge waren bedingt einmal durch Blutung in den Glaskörper, einmal durch Infection von Seite einer Dacryocystitis (trotz vorhergegangener Verschorfung der Thränenpunkte) und endlich in einem Falle durch Veränderungen im Innern des Auges.

Schenkl.

87) Beitrag zur Aetiologie des Orbitalabscesses von Wolfsohn (Inaug.-Diss. Leipzig 1896.) Verf. berichtet über einen der Aetiologie und dem Ausgange nach seltenen Fall von Orbitalabscess, den er in der Poliklinik des Herrn Dr. Adler in Berlin zu beobachten Gelegenheit hatte. Es handelte sich um ein vierjähriges Mädchen, welche etwa 4 Wochen nach der Erkrankung ihres Bruders an Scharlach gleichfalls von Scarlatina befallen wurde. Die Scarlatina des Mädchens war leichter Natur, jedoch bestand von Anfang an dicker, eitriger Ausfluss aus der Nase. 8 Tage nach Beginn der Erkrankung wurden plötzlich beide Augen dick und roth; während beim linken Auge nach feuchten Umschlägen bald Rückgang sämmtlicher Erscheinungen eintrat, verschlimmerte sich der Zustand des rechten Auges derartig, dass chirurgische Hilfe nöthig wurde. Herr Dr. Adler nahm folgenden Status auf: Starke Röthung und ödematöse Schwellung der Lider des rechten Auges und der rechten Seite des Nasenrückens; Unmöglichkeit spontaner Oeffnung der Lider; bei passiver Eröffnung derselben fällt starke, chemotische Schwellung der Conjunctiva, sowie pericorneale Injection auf. Pupille weit, nur einmal bei starkem Lichtreiz reagirend. Bewegungsbeschränkung des Bulbus nach allen Richtungen,

Digitized by Google

besonders nach einwärts. Starke protrusis bulbi und Schmerzhaftigkeit desselben bei Berührung. Sehvermögen rechts so gut wie erloschen. — Aus der rechten Nase entleert sich reichlich eitriger Ausfluss. Diagnose retrobulbärer Abscess. Durch die Operationen wird aus der Tiefe der Augenhöhle reichlich Eiter und ein etwa fünfpfennigstückgrosses nekrotisches Knochenstück entleert. Es zeigt sich vollständiges Fehlen des grössten Theiles der Lam. papyr. des Siebbeins und der hinteren Hälfte des Thränenbeins. Daher freie Kommunikation mit den total vereiterten Siebbeinzellen. Tamponade der Wundhöhle; 2—3mal täglich Verbandwechsel. Schon nach 3 Tagen Rückkehr der Sehkraft; nach etwa 4 Wochen (tägliche Ausspülungen der Wundhöhle) vollständiger Rückgang aller Erscheinungen; eine noch restirende, kleine Wundfläche heilt nach weiteren 4 Wochen nach Extraktion eines $1^1/_2$ cm langen Knochensequesters. Sichere Fälle von Orbitalabscess als Folge einer Nasenerkrankung mit Uebergang durch die Siebbeinzellen hat Verf. nur 2 gefunden: einen Fall von Schäfer (Prag. med. Wochenschr. Nr. 20, 1883) nach starkem Schnupfen; letaler Ausgang durch eitrige Meningitis, und einen Fall von Hartmann (Berl. klin. Wochenschr. Nr. 21, 1884) nach akutem Schnupfen mit Ausgang in Heilung. Orbitalabscess durch scarlatinöse Rhinitis scheint noch nicht beobachtet zu sein.

88) Ueber die beste Form der Gesichtsfeldschemata von Groenouw (Beitr. z. Augenheilkunde, Festschrift zum 70. Geburtstag Foerster's). Das auf eine Kugelfläche projicirte Gesichtsfeld wird auf zweierlei Weise auf eine Ebene gezeichnet: 1) durch orthogonale Projection, wobei die Entfernung der Meridiane von einander peripher abnimmt (Hirschberg), 2) durch Abrollen der Längengrade, wobei die Entfernung der Meridiane gleich bleibt (Förster). Bei letzterer Methode ist die Verzerrung des Bildes, wie durch auf Rechnung beruhende Constructionen gezeigt wird, geringer als bei ersterer. (Da man bei Betrachtung dieses Gesichtsfeldschema sich doch aus der Ebene wieder das Bild der Kugel herstellt, wobei also die zusammengeschobenen Meridiane wieder auseinanderrücken, so dürfte für das aus dem Schema zu gewinnende Urtheil kein nennenswerther Fehler resultiren. Ref.) Ginsberg.

89) Ueber hysterische Amblyopie, von Dr. Strzemiński in Wilna. (Medizinskoe Obosrienie, 1896. Nr. 8.) Nach einer Besprechung der häufigsten und wichtigsten Symptome der hysterischen Amblyopie und Literaturangabe folgen 3 vom Verf. beobachtete Fälle: Der erste betraf ein junges Mädchen von 18 Jahren mit rechsseitiger Hemianästhesie und zeichnete sich dadurch aus, dass trotz starker Herabsetzung der S, Dischromatopsie und Störung der Sensibilität der Cornea, das G. F. für weiss normal war. Fall II: 15jähriges Mädchen — bietet neben vielen charakteristischen Symptomen die seltene Erscheinung einer ptosis pseudoparalytica in Folge eines Krampfs des m. orb. Nach 19monatlicher Behandlung wurde die Patientin vollständig gesund. Fall III. 33jähriger Eisenbahnmaschinist mit traumatischer Neurose, klagt hauptsächlich über Augenstörungen. Augenhintergrund mit Ausnahme einer Verengerung der Netzhautarterien, normal. Concentr. Gesichtsfeldeinengung, Sehstörung, Herabsetzung der Sensibilität der Conjunctiva, Störung der Farbenperception sprachen für hysterische Amblyopie. Berenstein.

90) Ueber Chorioretinitis striata und Spontanheilung der Netzhautablösung von Dr. A. Natansen. (Ibid. Nr. 14.) Verf. beobachtete in der Petersb. Augenheilanstalt einen Patienten, dessen linkes Auge ein ophthalmoskopisches Bild darbietet, welches ähnlich ist den Abbildungen, die Caspar im XXX. Bd. d. Arch. für Augenheilkunde, seiner Abhandlung über Chorioretinitis striata beigegeben hat. Von den pap. n. o. ziehen im horizontalen

Digitized by Google

Meridian nach aussen und nach innen, bis zur Peripherie, zwei Netzhautstränge mit pigmentischen zackigen Rändern. In der Mitte dieser Stränge befinden sich weisse glänzende Streifen, von der doppelten Breite des Durchmessers einer Vene an ihrem Anfang in der p. n. o. Die Netzhautstränge theilen den Augenhintergrund in eine obere vollständig normal aussehende Hälfte und in eine untere, die mehrere gelbliche und stark pigmentirte atrophische Herde aufweist. Das Auge fixirt excentrisch und zählt Finger in 5'. Die obere Hälfte des G. F. fehlt. Verf. bringt mit Caspar, die Entstehung der Chorioretinitis striata mit der Spontanheilung der Netzhautablösung in Zusammenhang. Dafür spricht auch der Fall des Verf. Die ausgebreitete chorioretinale Atrophie der unteren Hälfte des Augenhintergrunds erinnert sehr an die Veränderungen, welche nach Spontanheilung der Netzhautablösung entstehen. Berenstein.

91) Ein Beitrag zu den angeborenen Beweglichkeitsdefecten der Augen von Krieg (Inaug.-Diss., Giessen 1896). Es handelt sich um doppelseitige Abducens- und Trochlearis-Lähmung mit Strabismus convergens, Parese des Rectus int., sup., inf., Obliquus inf. und Lähmung der Accommodation links. Ausserdem besteht linksseitige Facialislähmung und mässiger Epicanthus. Die caruncula lacrymalis fehlt. Die rechte Hand zeigt Mikrodactylie und Schwimmhautbildung an den Fingern. Die Intelligenz des mit leichtem Thurmschädel und normal und ohne Kunsthülfe zur Welt gekommenen Kindes ist seinem Alter entsprechend. Moll.

92) Zur Photographie des Augenhintergrundes von Meissner. (Verhandl. der physiol. Gesellsch. zu Berlin, 26. Juni 1896). Um seine Priorität gegen v. Guinkoff zu wahren theilt Verf. seine bereits vor 5 Jahren mit Gerloff (Göttingen) angestellten Versuche zur Photographie des Augenhintergrundes mit. Die Anordnung der Versuche war ganz dem Helmholtz'schen Augenspiegel entsprechend, nur trat an Stelle des beobachtenden Auges der photographische Apparat. Die Eigenschaft der Cornea in Folge ihrer Krümmung Lichtreflexe zu liefern, wurde durch eine mit 0,75 % NaCl-Lösung gefüllte vorgesetzte Kammer beseitigt. Als Lichtquelle diente zum Einstellen Zirkonlicht, zur Aufnahme Blitzlicht. Moll.

93) Ueber centrale Scotome von Schmidt-Rimpler (Therap. Wschr. 1896. Nr. 28). Das Gebiet der Amblyopien ohne ophthalmoskopischen Befund engt sich gegen früher immer mehr ein, indem man einerseits grösseres Gewicht auf kleine Farbenveränderungen an der Papille legt, andererseits, indem man mit besonderer Aufmerksamkeit auf das Vorkommen kleiner centraler Farbenscotome achtet. Die Ausdehnung der letzteren ist anfangs oft sehr gering; manchmal bleibt selbst der Fixirpunkt frei, und es handelt sich nur um ein paracentrales Farbenscotom. Erst später bildet sich dieses zu einem Queroval aus, welches den Fixirpunkt einschliesst. — Das Hauptcontingent zu den centralen Scotomen, die auf retrobulbärer Neuritis beruhen, wird durch Tabaks- und Alkohol-Intoxicationen gestellt. Manchmal ist auch Diabetes mellitus als Ursache anzuschuldigen, eine Auffassung, zu deren Stütze Verf. einen neuen Fall mittheilt. Moll.

94) Perimetrie von Ole Bull, Bonn, Friedrich Cohen, 1895. Ein umfassendes Buch, welches sowohl die physiologischen Verhältnisse als auch die bei den verschiedenen Augenkrankheiten vorkommenden pathologischen Veränderungen des Gesichtsfeldes systematisch behandelt. Es ist durchaus kein Fehler, dass die gegebene Darstellung, wie es in der Vorrede heisst, hauptsächlich auf eigene Beobachtungen des Verf. gegründet ist. Denn wenn nichts anderes, so ist hierdurch jedenfalls eine Gleichmässigkeit in der Untersuchung garantirt,

Digitized by Google

welche gerade bei einem Buche über Perimetrie den grössten Vortheil haben muss. Zahlreiche Reproductionen pathologischer Gesichtsfelder erleichtern das Verständniss und machen das Werk zu einem werthvollen Nachschlagebuche.

Moll.

95) Jod bei Trachom. Vorläufige Mittheilung von Dr. E. A. Nesnamow, Privatdocent an der Univ. in Charkow. (Therap. Wochenschr. 1896. Nr. 10.) Verf. erklärt die Resultate der Behandlung von Trachom mit reinem Jod für geradezu glänzende. Er wandte 0,5—1,5 $^0/_0$ Jod-Vaselineöl-Lösungen an, indem er die umgestülpten Lider mittelst eines mit der Lösung getränkten Wattebäuschchens oder Pinsels bestrich. Es eignen sich hierzu besonders narbige Formen von Trachom, auch Infiltrate, Geschwüre und oberflächliche Trübungen der Hornhaut. Bei frischen Formen von Trachom benutzte Verf. stärkere Lösungen und setzte, um solche zu erzielen, eine geringe Menge Aether zu, die gleichzeitig anästhesirt. Nach Bestreichen mit 5 $^0/_0$-Lösung entsteht bald ein reaktiver Katarrh, den Verf. eventuell mit 2 $^0/_0$-Lapislösung kauterisirt. Darauf setzt er die Einpinselung mit 3—4 $^0/_0$ Jod-Vaselinäther fort. Nach 2—3 Wochen ist die Schleimhaut fast normal. Spiro.

96) Ueber Glykosurie und Diabetes mellitus bei Basedow'scher Krankheit von O. Hansemann. (Inaug.-Diss. Berlin 1895.) Im Anschluss an einen selbstbeobachteten Fall von Zusammenvorkommen von Basedow'scher Krankheit und Diabetes mellitus bespricht Verf. 2 Theorien, die dieses gemeinschaftliche Auftreten zu erklären suchen. Es wird einmal angenommen, dass beide Erkrankungen auf eine solche des Sympathicus zurückzuführen sind, während die andere Ansicht dahin geht, dass sie centralen Ursprungs seien und auf Störungen in der Medulla oblongata beruhen. Spiro.

97) Die Behandlung der Hypopyonkeratitis an der Baseler ophthalmologischen Klinik von R. Wehrle. (Inaug.-Diss. Basel 1896.) Die besten Erfolge lieferte eine conservative Behandlung. Unter ihren Mitteln: linearer Kauterisation, subconjunctivalen Sublimat- und Kochsalzinjectionen wurden mit den letzten die günstigsten Endresultate erzielt. Spiro.

98) Die Serumtherapie bei der Diphtherie des Auges und bei postdiphteritischen Augenmuskellähmungen. Sammelbericht von Dr. R. Greef. (Deutsche med. Wochenschr. 1896. Nr. 37). Die bisher veröffentlichten Fälle von Augendiphtherie, die mit Serum-Injectionen behandelt wurden, zeigten guten Heilerfolg. Von 42 Fällen echter Diphtherie wurde 38 mal ein guter Ausgang erzielt. In Fällen von Pseudodiphtherie zeigte sich das Serum ohne Wirkung auf die Erkrankung, die nicht durch Diphtheriebacillen verursacht war. Das Vorkommen von postdiphtheritischen Augenmuskellähmungen wird allgemein als häufiger angegeben, als bei nicht mit Serum behandelten Fällen. Hierbei ist in Rechnung zu ziehen, dass bei der gebesserten Prognose quoad vitam die Kranken häufiger als früher die Lähmung erleben. Ueber die Wirkung der Therapie auf den Verlauf der Lähmungen lässt sich aus dem bisherigen Material noch kein sicherer Schluss ziehen. Spiro.

99) Aus der medicinischen Gesellschaft in Giessen. (Deutsche med. Wochenschr. 1896. Nr. 48.) Vossius berichtet, dass er im ganzen unter 20000 Patienten 4 mal Chorioidealsarkom beobachtete. Die Fälle waren im Alter von 16, 21, 43, 63 Jahren. 2 Fälle gelangten zur Operation und anatomischen Untersuchung. Spiro.

100) Ueber Thrombose im Gebiet der Vena centralis retinae, sowie der Aderhautvenen, besonders auf Grundlage allgemeiner Sepsis, von Dr. Axenfeld. (Vortrag im ärztl. Verein zu Marburg. Berlin.

Digitized by Google

klin. Wochenschr. 1896. Nr. 41.) Die Thrombose des Stammes oder der Aeste der Vena centralis retinae führt sehr selten zur Erblindung des betroffenen Bezirkes, trotzdem letztere eine Endvene ist. Dies beruht auf der raschen Ausbildung von Collateralen, wie sie Verf. in 2 Fällen beobachten konnte. Die Ursache der Erkrankung ist oft in rein lokalen Veränderungen zu suchen, doch kommen auch echt marantische Thrombosen vor, so doppelseitig in einem näher geschilderten Falle von hämorrhagischer Sepsis. Spiro.

101) Beitrag zu den Funktionsprüfungen der Netzhautperipherie. Lichtsinnperimetrie von A. Senn. (Inaug.-Diss. Basel 1895.) Verf. hält die Untersuchung des peripheren Lichtsinns für besonders wichtig zur frühzeitigen Feststellung von Skotomen, da der Lichtsinn meist bereits gestört ist, wenn die anderen Functionen normal sind. Als praktisch beste Methode empfiehlt Verf. die Prüfung mit „Grenzgrau" ($^1/_4$ Valenz von Weiss). Mit dieser Nuance erhält man die untere Grenze, mit der die normale Netzhautperipherie noch mit normalen Aussengrenzen antwortet. Die kleinste Einschränkung des Gesichtsfeldes von Grenzgrau gegenüber Weiss ist als Störung aufzufassen.

102) Die Aussengrenzen des Gesichtsfeldes für weisse und farbige Objecte beim normalen Auge von A. Drott. (Inaug.-Dissert. Breslau 1894.) Verf. fand, dass die Objektgrösse bei Weiss von sehr geringem, bei Farben von bedeutendem Einfluss auf die peripheren Gesichtsfeldsgrenze ist. Nächst Weiss hat Blau die grösste Aussengrenze, es folgt Grün, die engste hat Roth, vorausgesetzt, dass man die lichteste Nuance wählt. Die Grüngrenze ist enger als die Rothgrenze, wenn eine gesättigte Nuance benutzt wird. Spiro.

103) Das Verhältnis des Trachoms zur chronischen Bindehautblenorrhoe von Dr. Carl Hoor, Prof. an der Univ. in Klausenburg. Verf. hält es für erwiesen, dass beide Erkrankungen ein und dieselbe Aetiologie haben und zwar in letzter Linie stets das gonorrhoische Secret der Harnröhre. Aus diesen und anderen Gründen betrachtet er sie als verschiedene Formen ganz derselben Krankheit, Trachoma granulare und papillare. Dagegen sondert er die Folliculosis conj. scharf ab. Spiro.

104) Ein merkwürdiger Fall von traumatischer Myopie von Dr. v. Grolman, Augenarzt in Flensburg. (Zeitschr. für prakt. Aerzte. 1895. Nr. 9.) Bei einem Nieter wurde nach stumpfen Trauma auf einem angeblich bis dahin fernsichtigen Auge eine Myopie von 3 D und Herabsetzung der Sehschärfe festgestellt. Atropin blieb ohne Wirkung. Der Zustand blieb $1^1/_2$ Jahr lang unverändert, dann verschwand die Myopie nach Heilung einer Cyclitis, die energisch mit Atropin behandelt war. Später kehrte auch die Sehschärfe zur Norm zurück. Spiro.

105) Ueber die latente Hypermetropie, von Cl. Du Bois-Reymond. (Zeitschr. f. Psych. u. Phys. d. Sinnesorg. VIII. 1. S. 36.) Verf. kommt im Wesentlichen zu derselben Erklärung des Verhältnisses der latenten zur manifesten Hypermetropie, wie de Schröder, dessen Erklärung ihm erst nachträglich bekannt wurde. Verf. nimmt als grösste Accommodationsbreite im ersten Kindesalter 20 D an und setzt voraus, dass gleichen Accommodationsbeträgen annähernd gleiche Muskelarbeiten entsprechen (was mindestens zweifelhaft ist. Ref). Zerlegt man die gesammte Thätigkeit des Ciliarmuskels ebenfalls in 20 Teile und bezeichnet einen solchen Theil als Entonie (= Spannungseinheit, als Krafteinheit der Zusammenziehung des Ciliarmuskels), so entspricht beim klinischen Auge, unter den gemachten Voraussetzungen, einer Muskelarbeit von 1 Entonie eine optische Veränderung von 1 D. Ausser der berechtigten Voraussetzung, dass die Presbyopie nicht durch Abnahme der Muskel-

Digitized by Google

kraft, sondern nur durch die verminderte Schnellkraft der Linse bedingt ist, nimmt Verf. noch stillschweigend an, dass mit dem Maximum der Accommodation stets (auch im späteren Alter) eine maximale Anstrengung des Ciliarmuskels verbunden sei, also stets alle Entonien aufgebraucht werden (eine Annahme, die jetzt, nach den Accomodationsarbeiten von C. Hess, nicht mehr zulässig ist. Ref.); wenn also *A* nur noch $^1/_2$, $^1/_3$ u. s. w. der ursprünglichen *A* des kindlichen Auges entspricht, so entspricht einer Entonie Muskelarbeit nur noch ein Accommodationszuwachs von $^1/_2$, $^1/_3$ D u. s. w. Ein hypermetropisches Kind hat nun beim Sehen sich gewöhnt, beim Fixiren stets gleich so viele Entonien aufzuwenden, als zum Ausgleich der Hypermetropie erforderlich sind; z. B. ein Kind mit + 5 D überspringt, sobald es sehen will, von vorn herein gleich 5 Entonien, und so lange einer Entonie eine Dioptrie entspricht, ist somit die ganze *H* latent. Mit der Abnahme der Accommodationsbreite nimmt auch der einer Entonie entsprechende Accommodationsbetrag ab; wenn *A* z. B. auf 10 D, also die Hälfte der ursprünglichen *A*, gesunken ist, entspricht dem Aufwand von 1 Entonie nur eine Accommodationsänderung um 1 D, die 5 Entonien, die der Hypermetrop von 5 D beim Sehen gleich zu überspringen gewöhnt ist, bewirken jetzt nur noch eine Accomodation von 2,5 D, von den 5 D bleibt also nur noch die Hälfte latent. Die latente *H* verhält sich also zur totalen, wie die jeweilige *A* zur ursprünglichen *A* von 20 D: $Hl : Ht = A : 20$; daraus ergiebt sich (da $Hm = Ht - Hl$): $(Ht - Hm) : Ht = A : 20$, oder (nach der Umformung $(II - I) : II = (IV - III)$: $Hm : Ht = (20 - A) : 20$. Man erhält also das Verhältniss der manifesten *H* zur totalen für das jeweilige Alter, indem man die dem Alter entsprechende *A* von 20 abzieht und den Rest durch 20 dividirt. Ist z. B. bei Kindern die *Hm* praktisch nicht hinreichend genau zu bestimmen, so kann man sie aus der — mindestens ophthalmoskopisch bestimmbaren — *Ht* leicht berechnen.[1] (Wenn auch die vom Verf. gemachten Voraussetzungen zum Theil nicht berechtigt sind, so kann man doch dem Grundgedanken seiner Erklärung zustimmen, indem man etwas allgemeiner sagt: Die optische Wirkung der Muskelarbeit, die der Hypermetrop zum ursprünglichen Ausgleich der *H* im Voraus auszugeben gewöhnt ist, vermindert sich zugleich mit der Abnahme der *A*, und (mindestens) dementsprechend nimmt auch die latente *H* ab. Ob diese im gleichen oder überhaupt in einem einfachen Verhältniss zur Abnahme der *A* steht, und ob für den ganzen Spielraum der Accommodation gleichen Zuwächsen der Accommodation gleiche Zuwächse der Muskelarbeit entsprechen, wäre erst durch besondere Untersuchungen festzustellen. Untersuchungen mit Einträufelungen verschieden dosirter Pilocarpin- oder Eserinlösungen bei Personen verschiedenen Alters könnten vielleicht einigen Aufschluss über diese Fragen geben. Ref.) Schwarz.

106) Ueber die Anzahl der unterscheidbaren Spectralfarben und Helligkeitsstufen, von Arthur König. (Zeitschr. f. Psych. u. Phys. d. Sinnesorg. VIII. 5. S. 375.) Verf. berechnet die Anzahl der im Spectrum unterscheidbaren Farbennuancen auf Grund vorliegender Untersuchungen, namentlich derer von Uhthoff („Ueber die Unterschiedsempfindlichkeit des normalen Auges gegen Farbentöne im Spectrum, von Graefe's Arch. XXXIV. 4), für das farbentüchtige Auge auf etwa 160. Für die Dichromaten ergiebt sich (aus Versuchen mit Brodhun, „gründlich" nach v. Helmholtz) eine Unterscheidung von etwa 140 verschiedenen Farbennuancen (die grosse Zahl der

[1] Das geht weit einfacher auf Grund der Erfahrung. Vgl. Hirschberg, Einführung i. d. Augenheilk. I, 159 u. Centralbl. f. A. 1883, S. 192. H.

Digitized by Google

unterscheidbaren Nuancen ist hier offenbar durch Unterschiede der Sättigung bedingt; der Einfluss verschiedener Helligkeiten war bei den Versuchen ausgeschlossen. Ref.). Der vom Verf. beschriebene Pseudomonochromat kann nur 2 Nuancen unterscheiden. Die Gesammtzahl der unterscheidbaren Helligkeitsstufen für Weiss berechnet Verf. auf etwa 660; für Farbentüchtige und Dichromaten besteht hier kein grundsätzlicher Unterschied. Schwarz.

107) Ueber die Rückwirkung der Gesichtsempfindungen auf das physische und das psychische Leben, von E. Raehlmann. (Zeitschr. f. Psych. u. Phys. d. Sinnesorg. VIII. 6. S. 401.) Verf. bespricht die Beziehungen zwischen dem Gesichtssinn und den anderen Sinnesgebieten, sowie den motorischen Gehirnfunctionen, beleuchtet die Abhängigkeit des ganzen geistigen und körperlichen Lebens von dem Gesichtssinn unter Hinweis auf seine früheren Untersuchungen an Kindern und operirten Blindgeborenen (vgl. Ref. im Centralbl. f. A. 1892, S. 59), auf die Ausführungen Hitschmann's über das Seelenleben der Blindgeborenen (s. Ref. i. Centralbl. f. A. 1893, S. 189), auf die grosse geistige und körperliche Veränderung, die bei Starblinden nach längerer Dauer der Erblindung oft zu beobachten ist, und auf den Einfluss der erfolgreichen Operation auf den ganzen Zustand solcher Personen. Von grossem Interesse ist der Bericht über den Erfolg der Staroperation bei einem 19 jährigen Mädchen, das in seinem 9. Jahr das Gehör verloren hatte und etwa ein Jahr später auf beiden Augen am Star erblindet war. Nachdem Eintritt der Erblindung hatte nach und nach auch das Sprechen aufgehört. Vor der Operation war das Mädchen in einem Zustand vollkommener Energielosigkeit und Apathie, die meiste Zeit verbrachte sie schlafend in liegender oder sitzender Stellung. Die Sensibilität des Körpers war entschieden herabgesetzt, ebenso die Sehnenreflexe. Als die Pat. nach erfolgreicher doppelseitiger Operation von ihren Augen Gebrauch machen durfte, veränderte sich ihre ganze Erscheinung, sie fing bald an zu sprechen, wurde lebhaft, ging viel umher, konnte aus einem ihr von der Schulzeit her bekannten Buche laut vorlesen, allerdings mit der undeutlichen Sprache tauber Personen. Ihrer Mutter, die seit 9 Jahren keinen Sprachlaut mehr von ihr gehört hatte, erzählte sie alles, was mit ihr vorgegangen war. Sensibilität und Sehnenreflexe wurden wieder normal.

Schwarz.

108) Erklärung der Brentano'schen optischen Täuschung, von F. Auerbach. (Zeitschr. f. Psych. u. Phys. d. Sinnesorg. VII. S. 152.) Verf. erklärt die zuerst von Müller-Lyer und dann von Brentano beschriebene optische Täuschung (verschiedene Schätzung zweier gleich langer Linien, an deren Enden kurze Striche unter spitzem bezw. stumpfem Winkel angesetzt sind, s. Ref. i. Centralbl. 1894. S. 503) als eine Folge der Beeinflussung dessen, was man sehen soll, durch das, was man daneben noch indirect sieht. Die Grösse der von den Figuren begrenzten Flächen (oder die Länge gedachter, zu den abzuschätzenden Linien paraller Nebenlinien, die von den seitlichen Linien begrenzt werden) beeinflusst das Urteil über die Länge der Linien selbst.

Schwarz.

109) Zur Lehre von den optischen Täuschungen. Ueber Contrast und Confluxion, von F. C. Müller-Lyer. (Zeitschr. f. Psych. u. Phys. d. Sinnesorg. IX. 1. S. 1.) Die vom Verf. zuerst beschriebene optische Täuschung (s. das vorhergehende Referat) hat zu einer regen Erörterung über die Ursache der Täuschung Anlass gegeben, in deren Verlauf die mannigfachsten Ansichten ausgesprochen worden sind. Verf. legt zunächst kurz seine eigene Auffassung dar, in der die von Auerbach aufgestellte Erklärung auch schon enthalten ist:

Digitized by Google

Man hält die beiden Linien für verschieden gross, weil man bei der Abschätzung unwillkürlich auch ein Theil des zu beiden Seiten der Linien abgegrenzten Raumes mit in Anschlag bringt. Dieser Erklärung liegt das allgemeinere Princip zu Grunde, dass die von zwei unmittelbar nebeneinander befindlichen optischen Reizen ausgelösten psychophysischen Processe sich gegenseitig beeinflussen, was für die Wahrnehmung von Intensitäten (Helligkeiten) und Farben eine längst anerkannte Thatsache ist. Bei diesem Einfluss sind zwei Möglichkeiten denkbar: Die Processe können entweder in der gleichen oder aber in der entgegengesetzten Richtung auf einander einwirken. Die Möglichkeiten entsprechen in der That zwei ganz verschiedene Arten von optischen Täuschungen. Die eine Art, bei der die Processe in der gleichen Richtung (im gleichen Sinn) auf einander wirken, bezeichnet Verf. als Confluxionstäuschungen (z. B. ein grünes Quadrat, das aus einer gewissen Entfernung grau erscheint, sieht wieder grün aus, wenn man andere Quadrate von gleicher Farbe dazu legt), die Täuschungen der anderen Art nennt man allgemein Contrasttäuschungen. Die Contrast- und Confluenzerscheinungen sind bereits für drei der Fundamentaleigenschaften des Reizes nachgewiesen, für die Intensität, die Ausdehnung und die Art des Reizes (im Gebiet des Gesichtssinnes: Lichtsinn, Raumsinn, Farbensinn); vielleicht lassen sie sich auch für die Reizdauer, den Zeitsinn, finden. Verf. bespricht dann die anderen bisher aufgestellten Erklärungen der angeführten Täuschung und zeigt, dass diese theils mit der seinigen im Wesentlichen übereinstimmen. Hierbei werden auch andere Täuschungsprincipien, sowie dass Zusammenwirken verschiedener Principien berücksichtigt. Auch bei der in Rede stehenden optischen Täuschung wirkt ausser der Confluxion zugleich noch der Contrast (Verhältniss der Länge der Linien zur Länge der angesetzten Striche), der die Wirkung des Confluxion mehr oder weniger beeinträchtigen kann. Schwarz.

110) Ueber Contrast und Confluxion. (Zweiter Artikel.) Von F. C. Müller-Lyer. (Zeitschr. f. Psych. u. Phys. d. Sinnesorg. X. S. 421.) Verf. weist die von Heymans gegen seine Confluxionstheorie gemachten Einwände zurück und zeigt, dass die Abweichungen vom „Cosinusgesetz" theils auf dem Princip des Contrastes, theils auf einem dritten Täuschungsprincip, dem der Contur-Täuschungen (Einfluss der Unterbrechung von Grenzlinien auf die scheinbare Form der übrigbleibenden Grenzen) beruhen. Schwarz.

111) Quantitative Untersuchungen über das „optische Paradoxon", von G. Heymans, Professor in Groningen. (Zeitschr. für Psych. u. Phys. d. Sinnesorg. IX. S. 221.) Verf. stellte umfangreiche Untersuchungen über die quantitativen Verhältnisse der von Müller-Lyer beschriebenen optischen Täuschung (s. das vorige Referat) an, wobei er fand, dass die Grösse der Täuschung dem Cosinus der Winkel, den die Endstriche mit den Vergleichslinien bilden, unter gewissen Umständen proportional ist („Cosinusgesetz"), im Uebrigen aber auch von der Länge der Striche abhängt und bei einem gewissen Längenverhältniss ein Maximum erreicht. Verf. sucht die Ursache der Erscheinungen mit Delboeuf und Wundt in unwillkürlichen, erzwungenen Augenbewegungen, die er auf Grund des Bewegungscontrastes erklären will. (Die oben referirte Veröffentlichung von Müller-Lyer scheint Verf. noch nicht bekannt gewesen zu sein, da er nur dessen erste, im Arch. f. Physiol. 1889 erschienene Arbeit citirt. Ref.) Schwarz.

112) Die spontane Umwandlung der Nachbilder der Sonne in reguläre Sechsecke oder Achtecke, von Gustav Wagner. (Zeitschr. f. Psych. u. Phys. d. Sinnesorg. IX. 1. S. 17.) Verf. beobachtete, dass die

Digitized by Google

Nachbilder der Sonne bei concentrirter Aufmerksamkeit nach einiger Zeit (bei mehrfachen Nachbilder stets alle zugleich) in reguläre Sechsecke mit einer vertical gerichteten Diagonale übergehen. Wenn das Nachbild nur ein Segment der Sonnenscheibe darstellt, so erscheint nur der diesem Segment entsprechende Theil des Sechseckes. Statt der Sechsecke treten oft auch Achtecke auf, bei denen aber eine Mittellinie vertical steht. Sechsecke und Achtecke zusammen kommen nie vor. Die Vielecke gehen nicht mehr in Kreise zurück, sondern bleiben bis zum Verschwinden der Erscheinung bestehen. Gewöhnlich sieht man sie zuerst an den negativen Nachbildern entstehen. Ihre Beobachtung erfordert viel Uebung. Die Erscheinungen dürften, ähnlich wie die sechseckigen Lichtschattenfiguren Purkinjes und die von A. König beschriebene Ausfüllung des Gesichtsfeldes mit regulären Sechsecken bei geschlossenem Auge, auf eine selbsteigene Thätigkeit der Netzhaut zurückzuführen sein. Schwarz.

113) Ein Fall von Cysticercus subretinalis unter dem Bilde eines intraocularen Tumors, von Rudolf Heldmann. (Inaug.-Diss. Halle 1896.) Den bisher bekannten nur drei Fällen (v. Graefe, Hirschberg, Solberg Wells), in denen der subretinale Cysticercus unter dem Bilde eines intraocularen Tumors auftrat, reiht sich der vom Verf. beschriebene, in der Univ. Augenklinik zu Halle beobachtete als vierter an. Wie von Hirschberg in Berlin, so wurde auch in Halle eine starke Abnahme der Häufigkeit des intraocularen Cysticercus durch Einführung der obligatorischen Fleischbeschau constatirt; während früher auf 1000 Augenkranke ein Cysticerus kam, ist dies der einzige von October 1892 bis März 1896 unter 15145 Pat. beobachtete Fall. Nach Aufzählung der verschiedenen Operationsmethoden, deren beste von A. Graefe herrührt, nach welcher „bei subretinalem Cysticercus nach vorheriger genauer Localisationsbestimmung spontane Entwickelung desselben unmittelbar nach der Schnittführung ohne Glaskörperverlust geradezu Regel“ sei, folgt die interessante Krankengeschichte. Die bisher gesunde 20jährige Pat. hatte vor 12 Jahren angeblich Bandwurm, der damals abgetrieben worden sei; seit 8 Tagen Schmerzen im linken Auge, wobei sie erst die Erblindung desselben bemerkte. Schon bei äusserer Betrachtung sieht man einen intensiv weissgelblichen Reflex aus dem Augeninnern; Druck deutlich erhöht; mässige ciliare Injection; brechende Medien klar. Bei seitlicher Beleuchtung sieht man hinter der Linse einen Tumor von weisslich-gelber Farbe, auf dessen glatter Oberfläche zahlreiche Gefässe mit einander anastomosiren. Die Durchleuchtung zeigt, dass der Tumor, dessen Oberflächen-Reflexion von der abgehobenen Retina herrührt, etwa von der ora serrata ab sich allmählich in die Tiefe verliert und nirgends gegen normalen Hintergrund abzugrenzen ist. Rechtes Auge normal. Es wurde Sarcom der Chorioidea diagnosticirt, und das Auge am andern Tage enucleïrt. Nach Härtung zeigt die makroskopische Besichtigung des durchschnittenen Bulbus vom Glaskörper nur einen kleinen Rest erhalten zu den Seiten der Linse, dahinter temporalwärts eine grosse Blase ($11^3/_4$: 11 mm), die mit dem ihr innen anliegenden ovalen Körper als ein Cysticercus cellulosae angesprochen werden muss, medialwärts eine aus gröberen und feineren Partien bestehende Gewebsmasse, wie die beigegebene Zeichnung deutlich erkennen lässt. Aus dem mikroskopische Befund, dessen Einzelheiten im Original nachzusehen sind, wäre hervorzuheben, dass sich die Retina im Zustande bindegewebiger Degeneration befindet, die stellenweise bis zur Bildung von Knochenplättchen geführt hat; der die Cysticercusblase umgebende Theil zeigt eine dichte eitrige Infiltration unter völligem Schwund ihrer normalen Elemente; das Tapetum nigrum befindet sich fast überall in völliger Auflösung. Die Chorioidea zeigt überall enorme Rundzelleninfiltration, medial-

Digitized by Google

wärts eine enorme Verbreiterung, bedingt durch Lockerung der Gewebslamellen der Membrana fusca und der Suprachorioidalis. Das die Cysticercusblase unmittelbar umgebende Gewebe zeigt eine annähernd concentrische Schichtung; in demselben befinden sich zahlreiche Riesenzellen, nicht selten mit Pigment erfüllt, das wohl vom Tapetum nigrum herrührt, und theilweise körnig zerfallen. Die Retina ist von der Papille völlig abgerissen, wodurch eine sichelförmige Blutung entstanden ist, der Sehnerv stellenweise atrophisch. Auf Mikroorganismen konnte wegen der Härtung nicht gefahndet werden, doch scheint ihr Vorhandensein von vornherein unwahrscheinlich, da die eitrige Einschmelzung des Granulationsgewebes nur in der nächsten Umgebung der Cysticercusblase sich zeigt und wohl nur als höherer Grad der durch chemische Reizung hervorgerufenen Entzündung aufzufassen ist. Die Blasenwand ist nirgends in ihrer Continuität unterbrochen und zeigt nur einmal eine faltige Einziehung. Das Gefässnetz des Cysticercus ist gut zu erkennen, sein Leib ist in vielfache Falten zusammengelegt und sammt Kopf und Hals in das Receptaculum eingestülpt. Die mässig pigmentirten Saugnäpfe und Haken erweisen sich nach Form und Grösse als die eines Cysticercus cellulosae. Die klinischen Symptome der Spannungserhöhung, ciliaren Injection und reichen Vascularisation in der abgehobenen Netzhaut machten das Bestehen eines intraocularen Tumors wahrscheinlich, und der anatomische Befund lehrt, wie es möglich war, dass der von einem dichten zum Theil eitrigen Granulationsgewebe umgebene Cysticercus, der eine starke plastische und exsudative Chorioiditis hervorrief, hinter der nach ihrer Abhebung bindegewebig entarteten, neu vascularisirten Netzhaut sich unter jenem klinischen Bilde verbergen konnte. Die enorme Grösse der Blase und die Anamnese machen es wahrscheinlich, dass der Cysticercus fast 12(?) Jahre im Auge beherbergt wurde, ohne Entzündung hervorzurufen. Neuburger.

114) Zur Diagnose von Cysticerken im Gehirn, von Dr. E. Moritz. (St. Petersb. med. Wochenschr. October. 1896.) 18jähriger, blasser, anämischer Jüngling, weder hereditär noch anamnestisch belastet, klagt über quälenden Kopfschmerz, zunehmende Schwäche und schlechten Appetit. An den Organen wurde nichts Krankhaftes gefunden, eine sicher bestehende Verdauungsstörung besserte sich während des Spitalaufenthaltes. Allein die Kopfschmerzen hielten an, die Augenuntersuchung ergab beiderseits Neuro-Retinitis, herabgesetzte Sehschärfe, Doppeltsehen im unteren Theil des Gesichtsfeldes. Eine antiluetische Cur blieb wirkungslos, die Kopfschmerzen wurden bisweilen unerträglich, Erbrechen, Würgen und Speichelfluss, Schwindel; Klopfempfindlichkeit am ganzen Kopf, besonders am Scheitel. Nach 4 Wochen Augenbefund der gleiche, scheinbar Abducenslähmung links; Gehör beiderseits gleich gut. Entzündung und Abscess waren wegen der Fieberlosigkeit ausgeschlossen, bösartige Geschwülste unwahrscheinlich wegen des anfallsweisen Auftretens der Beschwerden, der starken Schwankungen im Befinden, des Fehlens progressiver Ausfallerscheinungen. Die Diagnose schwankte zwischen Solitärtuberkel und Cysticercus in der hinteren Schädelgrube (Sehstörungen, Schwindel, Doppeltsehen). Nach schweren Tagen trat ca. 6 Wochen nach der Aufnahme auffallende Besserung ein, während 6 Wochen hindurch; kein Kopfschmerz, wenig Schwindel, guter Schlaf, Gewichtszunahme um 16 Pfund, Intelligenz besser; aber Stimmung immer gedrückt, dazwischen doch geringe Verschlimmerung, Augenbefund wenig verändert, nur ist die Schwellung und Trübung der Sehnerven geringer. 3 Monate nach Aufnahme wieder Verschlimmerung, Kopfschmerzen mit Erbrechen, Stöhnen und unter wechselndem Befinden tritt im heftigsten Anfall unter Krämpfen 4 Wochen später der Tod ein. Die Section ergab enormen Hydrocephalus internus, circa

Digitized by Google

kleinhühnereigrosse Cysticercusblase mit nach innen eingestülptem Hals und Kopf mit deutlichen Saugnäpfen im Kleinhirn, die obere bezw. hintere Wand des vierten Ventrikels tangirend, links zwischen der oberen Masse des Kleinhirns und Crus cerebelli ad pontem an die Oberfläche tretend und nach rechts bis dicht an die entsprechende Stelle der Kleinhirnoberfläche heranreichend. Aus diesem Falle und den ähnlichen, in Zeitschriften zerstreuten, im Auszuge mitgetheilten Fällen sucht Verf. diejenigen Momente zusammenzustellen, welche es unter Umständen ermöglichen, in vivo die richtige Diagnose zu stellen, auch ohne äussere Cysticerken in Haut und Muskeln. Es bestehen Zeichen einer schweren, fieberlosen, nicht entzündlichen Hirnkrankheit mit vorwiegend den Charakter der Reizung tragenden Symptomen. Ausfallserscheinungen, insbesondere Lähmungen sprechen gegen Cysticercus (ausser wenn sie ganz zum Schlusse auftreten). Stauungspapille constant auch bei subjectiv gutem Befinden. Abwesenheit von Lues, Alkoholismus, Arteriosclerose. Die Unterscheidung von andern Gehirngeschwülsten ist nur bei längerer Beobachtung möglich, von denen die bösartigen, abgesehen vielleicht von einzelnen Gliomfällen, ein viel gleichmässigeres Fortschreiten zu schweren Störungen zeigen, die Solitärtuberkel andererseits zwar auch protahirten Verlauf, aber viel constantere Beschwerden, Kopfschmerz und Schwindel besitzen. Langsam wachsende einzelne Cysticerken machen scheinbar unmotivirte, regellose Verschlimmerungen, mit welchen Zeiten relativ guten Befindens, selbst subjectiven Wohlseins abwechseln können. Diese Intervalle können Wochen und Monate dauern, werden aber von neuen heftigen Anfällen (Krämpfe, Kopfschmerz, Schwindel) abgelöst. Der Tod erfolgt meist plötzlich in einem solchen unter Convulsionen. Trotz alledem dürfte vielfach eine sichere Diagnose nicht möglich sein. Bezüglich der reichlichen Literaturangabe sei auf das Original verwiesen. Neuburger.

115) A brief résumé of a comparative study of the ophthalmoscopic conditions seen in interstitial nephritis as found in dispersary service and in general hospital practice, by Charles A. Oliver, M. D., Philadelphia. (The Philad. Hosp. Rep. Vol. III. 1896). Die poliklinisch beobachteten Fälle von Retinitis albuminurica zeigen einen wesentlich verschiedenen Augenspiegelbefund von den in den Krankenhäusern beobachteten, wie Verf. durch längere Beobachtung gefunden. Letztere nämlich können in einem früheren Stadium ihrer Augenerkrankung gesehen werden und deshalb treten auch die rein entzündlichen Erscheinungen mehr in den Vordergrund, Schwellung und Oedem des Sehnerven vom leichtesten Grade an, Blutungen in der Nervenfaserschicht, vorzugsweise längs der Hauptgefässstämme, später dann Verringerung des arteriellen Gefässlumens mit Verdickungen und Trübungen der Gefässwand und andererseits stellenweisen Verdünnungen an den feineren Gefässen; später erst treten gelbliche Flecke in den tieferen Netzhautschichten und in der Chorioidea auf. Bei den ambulatorischen Fällen dagegen, die zumeist wegen der Sehstörung erst zum Arzt gehen, und im Gegensatz zur ersten Cathegorie häufig überhaupt noch keine Störung des Allgemeinbefindens bemerkt haben, treten die degenerativen Erscheinungen in den Vordergrund, die Spuren häufig wiederkehrender Neuro-Retinitis in Form partieller Atrophie des Sehnerven, der Netz- und Aderhaut, und fettigen Degenerationsherden, sowie starken Veränderungen der Blut- und Lymphgefässe. Die Prognose ist bei der letzteren Cathegorie ernster, trotzdem Störungen des Allgemeinbefindens, welche die ersteren ins Krankenhaus brachten, sich häufig noch nicht gezeigt haben, da ebenso wie am Auge, so auch im übrigen Körper, an den Blutgefässen u. s. w. die degenerativen Zerstörungen weiter vorgeschritten sind. Neuburger.

Digitized by Google

116) Weitere Mittheilungen über die functionellen Gesichtsfeld-Anomalien mit besonderer Berücksichtigung von Befunden am normalen Menschen, von W. König. (Deutsche Zeitschr. f. Nervenhlk. 1895.) Der vom Verf., ähnlich wie von Wilbrandt und Sänger, gefundenen sog. Ermüdungs-Einschränkung des Gesichtsfeldes bei eingehenden Gesichtsfeld-Untersuchungen von Nervenkranken, wurde von anderer Seite (Salomonsohn, Peters) eine Bedeutung abgesprochen, da diese Erscheinungen auch bei normalen Individuen vorkämen. Verf. hat indessen seine Untersuchungen fortgeführt, über welche er in der vorliegenden Arbeit in folgenden 4 Abschnitten berichtet; I. Untersuchung von zehn neuen pathologischen Fällen. II. Untersuchungen an 215 nicht nervenkranken Individuen. III. Bedeutung der functionellen Gesichtsfeld-Anomalien und ihre gegenseitigen Beziehungen. IV. Kritik der Arbeiten von Peters und Salomonsohn und von Simon, in einem Nachtrage. Der Inhalt der vom Verf. in einer Reihe von Sätzen zusammengefassten Ergebnisse ist im Wesentlichen folgender: Die concentrirte Gesichtsfeld-Einschränkung (C.-G.-F.-E.) ist ein den übrigen Sensibilitätsstörungen der Hysterischen gleichzustellendes Stigma, und ist zunächst in gleicher Weise central, d. h. psychisch bedingt, wie diese, und kann auch das einzige zur Zeit nachweisbare hysterische Stigma sein. Die U.-E. (Untersuchungs-Ermüdungs-Einschränkung), eine der C.-G.-F.-E. nahe verwandte und bei intensiver Ausdehnung in dieselbe übergehende Erscheinung, ist auch ein nervöses Symptom, das bei Leuten mit vollständig intactem Nervensystem im ausgesprochenen Maasse nicht vorkommt; man darf bei einem sonst für Weiss und Farben normalen G.-F. nur einer temporal mindestens 5—10° grossen U.-E. diagnostischen Werth beilegen. Da eine U.-E. sowohl bei rein functionellen Nervenerkrankungen als auch bei G.-F.-Defecten in Folge organischer Erkrankungen vorkommen kann, muss jedes G.-F. zuerst auf U.-E. untersucht werden. Neuburger.

117) Ueber Hemianopsie bei Urämie, von Fr. Pick. (Deutsch. Arch. f. klin. Med. 56. S. 69.) Vier Fälle von Hemianopsie, bez. Hemiamblyopie bei chronischer Nephritis mit urämischen Symptomen; drei davon mit Retin. albuminurica. Bei einem zur Autopsie gekommenen war der Hemianopsie eine plötzliche 24 Stunden dauernde Amaurose vorhergegangen. In der entsprechenden 2. Occipitalwindung fand sich ein durch Thrombose einer kleinen Gehirnarterie bedingter Erweichungsherd. Trotzdem möchte Verf. nicht jede bei Urämie vorkommende Hemianopsie auf Embolie oder Hämorrhagie zurückführen, da in einem Falle die Sehstörung so schnell wieder verschwand, wie häufig die urämische Amaurose. Möglicherweise können, wie Landois ausführt, die Harnretentionsstoffe in der Hirnrinde auch ohne Embolie Erweichungen und Entzündungen hervorrufen. Neuburger.

118) Behandling af Blennorrhoea neonatorum, af Prof. J. Hjort. (Foredrag holdt i Medicinsk Selskab i Kristiania 6. Mai 1896.) Verf. verwirft die classische Behandlungsmethode des Aufpinselns von 2% Lapislösung auf die Rückseite der ectropionirten Lider aus Furcht vor gelegentlicher Verletzung der Hornhautoberfläche. Er träufelt vielmehr eine 1—$1\frac{1}{2}$% Lösung von Wasserstoffsuperoxyd ein, welche den Eiter zur Coagulirung in kleine Partikel bringt. Diese schwemmt Verf. durch Instillationen einer 2% Borsäurelösung aus dem Bindehautsack. Ist dann der ganze Bindehautsack völlig von Eiter gereinigt, so instillirt er eine 1‰ Höllensteinlösung. Dies geschieht im Anfang 4mal täglich, später seltener. Diese nicht schmerzhafte Behandlungsmethode, die sehr schonend und ungefährlich für die Hornhaut ist, hat dem Verf. ebenso gute Resultate gegeben, wie die gewöhnlich angewendete. Ancke.

Digitized by Google

119) Einfluss ungenügender Beleuchtung auf die Augen. (Ztschr. f. Schulgesundheitspflege. 1896. Nr. 12.) „La Gymn. franç.“ berichtet, dass Katz gefunden hat: das Augenblinzeln, welches dazu dient, die Empfindlichkeit der Netzhaut wiederherzustellen, finde um so häufiger statt, je schwächer die natürliche oder künstliche Beleuchtung ist, so z. B. bei Sonnenlicht 20mal in der Minute, bei Gasbeleuchtung ungefähr 30mal, bei sehr schlechter Beleuchtung sogar 70mal und noch öfter. Ancke.

120) De l'examen de la vision chez le personel des chemins de fer, par le Dr. J. de Lantsheere. (Travail presenté à la conférence internationale concernant le service sanitaire des chemins de fer et de la navigation à Amsterdam, le 20 septembre 1895.) Es handelt sich um die betreffenden Bestimmungen und ihre Anwendung in Belgien. Ancke.

121) Un cas de double ophtalmoplégie extérieure congénitale et heréditaire chez six membres de la même famille, par le Dr. D. Gourfein, médecin adjoint à la fondation Rothschild, lauréat de l'academie de médecine de Paris et de la faculté de médecine de Genève. (Genève 1896.) Verf. hatte Gelegenheit, sechs Fälle von doppelseitiger exteriorer congenitaler und hereditärer Ophthalmoplegie in drei Generationen ein und derselben Familie zu beobachten. Die Fälle betrafen vier Knaben, sowie deren Vater und Grossmutter. Die weiblichen Mitglieder in der zweiten und dritten Generation blieben verschont. Es bestand in allen sechs Fällen sehr ausgeprägte oder vollständige Ptosis, die Augenbewegungen waren bis auf einen constanten rotatorischen Nystagmus fast vollkommen verloren gegangen. Gleichzeitig war mehr oder weniger bedeutende Amblyopie vorhanden, und es konnten einige Veränderungen an der Retina und am Sehnerven constatirt werden. Jedoch fehlte Protrusion der Bulbi, Mikropsie und falsche Projection, auch functionirten die inneren Augenmuskeln normal. Dass die Anomalie congenital war, liess sich wenigstens in einem Fall direct constatiren, insofern derselbe schon 24 Stunden nach der Geburt zur Beobachtung kam. Dass es sich in den vorliegenden Fällen nicht um die gewöhnliche nucleäre Ophthalmoplegia exterior handelt, ersieht man der Ansicht von Gourfein nach aus dem Umstand, dass nicht wie bei jener die Ptosis nur geringgradig ist, dass Nystagmus besteht, was bei nucleärer Lähmung nicht gut möglich wäre, dass die bei jener meist vorhandene Protrusion der Bulbi und die ebenfalls häufige Mikropsie und falsche Projection in keinem der Fälle nachgewiesen werden kann und dass in allen beobachteten Fällen sowohl die Sehkraft, als der Augenhintergrund abnormal sich erwiesen, was nicht zum Bild der nucleären Lähmung gehört. Verf. glaubt deshalb, dass bei dieser congenitalen und hereditären Ophthalmoplegie der Sitz des Leidens in den Muskeln selbst zu suchen ist und zwar in einer zufällig auf die Augenmuskeln beschränkten Amyotrophie. Ancke.

122) Untersuchungen der Augen und Ohren von 1997 Volksschülern in Zürich fanden nach dem „Geschäftsbericht der Stadt Zürich“ im Jahre 1895 statt. Was den Befund der Augen anlangt, so wurden 374 in der Voruntersuchung, die die Klassenlehrer angestellt hatten, als anormal erklärt und erschienen sodann zur Specialuntersuchung bei dem Augenarzt Dr. Steiger. Dieser fand von den 374 Schülern definitiv anormal 290 = 14,5 % der Gesammtzahl der Untersuchten. Als Grund der Sehstörung wurde constatirt Weitsichtigkeit in 1,7 % der Untersuchten bezw. 11,4 % der Anormalen, Kurzsichtigkeit in 0,9 bezw. 5,9 %, Astigmatismus in 6,9 bezw. 47,6, Schielen in 0,4 bezw. 2,4, Hornhautflecken in 1,2 bezw. 7,9, Schwachsichtigkeit in 0,5 bezw.

Digitized by Google

3,4, Accommodationskrampf in 0,5 bezw. 3,4, Verschiedenes 0,6 bezw. 4,1, Ursache unklar 2,0 bezw. 13,8. Wo verschiedene Fehler gleichzeitig vorlagen, wurde der wesentliche der Eintheilung zu Grunde gelegt. Interessant ist es, dass auch bei dieser Untersuchung sich herausstellte, was schon bei anderen ähnlichen constatirt worden ist, dass nämlich die Repetenten, d. h. die weniger guten Schüler, im Durchschnitt bezüglich der Leistungsfähigkeit ihrer Augen den anderen Schülern nachstanden, welcher Umstand die Annahme nahe legt, dass manche derselben ihr Schicksal dem mangelhaften Sehvermögen verdanken. (Zeitschr. f. Schulgesundheitspflege.) Ancke.

123) Blindheit in den skandinavischen Ländern. (Deutsche med. Wochenschr. 1896. Nr. 49.) In der schwedischen Zeitschrift „Hygiea" giebt Dr. Widmark eine Uebersicht über die Verbreitung und die Ursachen der Blindheit in den vier skandinavischen Ländern. Auf 100,000 Einwohner kommen in Dänemark 53 Fälle von Blindheit, in Schweden 83, in Norwegen 128 und in Finnland 155. Finnland rangirt demnach unter den europäischen Staaten, was die Häufigkeit der Blindheit anlangt, gleich an zweiter Stelle hinter Portugal und Russland mit 200 Blinden auf 100,000 Einwohner, während Dänemark die günstigsten Zahlen aufweist (nächst Holland mit 45 : 100,000). Die Reihe der europäischen Staaten ist folgende: Portugal, Russland, Finnland, Spanien, Ungarn, England, Deutschland (ohne Preussen), Frankreich, Preussen, Schweden, Belgien, Oesterreich, Schweiz, Italien, Dänemark, Holland. — In ziemlich der Hälfte der Fälle ist in Norwegen die Ursache der Blindheit der graue Star, da hier wegen mangelhafter Verkehrsverhältnisse weniger Stare operirt werden, als z. B. in Dänemark. In Schweden spielen äussere Verletzungen eine grosse Rolle. Entgegen der allgemeinen Regel erblinden in den skandinavischen Ländern mehr Frauen als Männer, wohl in Folge des häufigen Vorkommens von Trachom, das mehr das weibliche Geschlecht befällt. Im Verhältniss zu früheren Jahren hat in allen vier Ländern die Blindheit abgenommen, denn während 1890 die oben aufgeführten Zahlen ermittelt wurden, wurden 1870 in Dänemark noch 70, 1845 in Norwegen noch 207, 1864 in Finnland noch 287 Blinde auf 100,000 Einwohner gezählt, während die Zahl in Schweden von 1860 bis 1890 sich ungefähr gleich blieb. Für den Rückgang der Blindheit sucht Verf. den Grund in der Vermehrung und besseren Ausbildung der Aerzte. Dafür spricht auch die grössere Seltenheit der Blindheit in den Städten. So kamen in Norwegen auf die Stadtbewohner 83, auf die Landbewohner 145 Blinde auf 100,000 Einwohner. Auch finden sich die günstigsten Verhältnisse in den südlicher gelegenen Districten, für deren Bevölkerung die Augenkliniken in Lund und Kopenhagen leicht erreichbar sind. Ancke.

124) Einige Bemerkungen über die Wirkung des electrischen Bogenlichts auf die Gewebe der Augen, von J. Ogneff. (Pflüger's Arch. Bd. LVIII. S. 209, ref. in der Lit.-Beil. der Deutsch. med. Wochenschr. 1896. Nr. 25.) Die früher von Maklakoff beschriebenen Haut- und Augenaffectionen der bei dem Bernados'schen electrischen Schweissverfahren beschäftigten Arbeiter veranlassten Verf. dazu, zu versuchen, wie sich Thiere, die kürzere oder längere Zeit intensivem Bogenlicht in grosser Nähe ausgesetzt wurden, diesem Reiz gegenüber sich verhielten, speciell in Bezug auf die Gewebe des Auges. Frösche wurden nur wenig afficirt, mehr Tauben und Kaninchen; nach mehrstündiger Belichtung starben einige dieser Thiere, ohne dass sich durch den Sectionsbefund die Todesursache mit Sicherheit feststellen liess. Eine kurzdauernde Einwirkung des electrischen Bogenlichtes von grosser Intensität und

Digitized by Google

besonderem Reichthum an violetten und ultravioletten Strahlen wirkt als directer Reiz auf die Kerne der Epithelzellen und fixen Zellen der Hornhaut, und als unmittelbare Folge der Beleuchtung tritt eine mitotische Zelltheilung auf; durch längere Einwirkung kommt Nekrose der Zellen zu Stande, wobei ebenfalls in erster Linie die Zellkerne getroffen werden. In den fixen Hornhautzellen geht der Nekrose eine amitotische Kernvermehrung voran. Die verschiedenen Gewebe des Auges reagiren verschieden stark auf die Bestrahlung, am schwächsten die Retina, Linse und Glaskörper gar nicht. [Vgl. oben Nr. 21.] Ancke.

125) Heilung einer Keratitis bullosa, von Dr. H. Göring, Augenarzt in Meissen. (Deutsche med. Wochenschr. 1896. Nr. 50.) 40jährige, sonst gesunde Frau, hatte vor 2 Jahren durch anfliegenden Stein Hornhautverletzung erlitten. Seitdem heftige entzündliche Anfälle mit kurzen, verhältnissmässig erträglichen Ruhepausen. Bei der Untersuchung fand sich neben alter Hornhautnarbe Keratitis bullosa im Bereich des unteren Hornhautdrittels. Die Hornhaut sonst durchsichtig und nicht anästhetisch. Iris blutreich, aber keinerlei Synechie. Pupille eng, Tn. Dacryocystostenosis. $S = {}^1/_{15}$. Anderes Auge gesund. Erweiterung der Thränenwege, Abtragung der vorderen Blasenwand, Betupfung des Ulcus mit Lapislösung, Atropin, Scopolamin, Cocaïn, Sublimatvaselin, feuchte Wärme verringerten den Reizzustand, führten aber nicht zur Heilung, d. h. zur Vernarbung der ulcerösen Hornhautpartie. Selbst Abkratzen mit dem scharfen Löffel und Galvanocausis hatten keinen Dauererfolg. Erst Punction der vorderen Kammer mit dem Galvanokauter führte zum Ziele, zur Bildung einer weissen, scharf begrenzten Macula corneae. Der Abfluss und Wiederersatz des Kammerwassers übte hier offenbar einen günstigen Einfluss auf die Ernährungsverhältnisse der Hornhaut. Bemerkenswerth ist das Auftreten einer Keratitis bullosa an einem nicht glaucomatösen, relativ sehtüchtigen Auge mit sonst klarer, normal empfindlicher Hornhaut. Ancke.

126) Mydrol (jodmethylsaures Phenyl-Pyrazol), von Prof. Pietro Albertoni in Bologna. (Therap. Wochenschr. 1896. Nr. 49.) Das Mydrol ist ein weisses, geruchloses, bitteres Pulver, das sich in Wasser leicht löst, ohne sich zu zersetzen. Es wirkt auf die motorischen Nervenendigungen ähnlich lähmend wie Curare. In das menschliche Auge eingeträufelt, besitzt es die schätzenswerthe Eigenschaft, die Pupille zu erweitern, ohne die Accommodation gänzlich oder auch nur in erheblicherem Grade zu lähmen. Die Mydriasis ist intensiv, aber von geringer Dauer, nimmt schon nach wenigen Stunden ab und verschwindet in 24 Stunden vollkommen. Es eignet sich also ausgezeichnet zur Erleichterung der Augenspiegeluntersuchung. Die 5—10 % Lösung, die man anwendet, ändert den Tonus der Augen nicht merklich, und eine weitere gute Eigenschaft besteht darin, dass es bei absolutem Mangel jeder localen Reizung und jeder Intoxicationsgefahr, ischämisirend, und zwar mehr als Cocaïn und ähnliche Substanzen, nicht nur auf die Gefässe der Conjunctiva, sondern auch auf die der Iris und wahrscheinlich selbst der tieferen Gewebe wirkt und dabei ein gewisses Wohlbehagen erzeugt (ohne wirkliche Anästhesie), so dass es bei Ciliar- und Supraciliarschmerzen, Blepharospasmus, Epiphora und bei den entzündlichen Krankheiten des vorderen Augenabschnittes ausgedehnte und nützliche therapeutische Anwendung finden kann. Ancke.

127) Contribution à l'étude de la tuberculose de la conjonctive, par le Dr. Mitvalsky (de Pragne). (Compte rendu de la soc. franç. d'opht.) Sattler hatte 1891 in Heidelberg vier Hauptformen aufgestellt, in denen die Tuberculose der Bindehaut auftritt. Erstens Bildung tuberculöser Geschwüre

auf der Tarsalbindehaut, die mitunter auf den Fornix übergreifen und vollständig den tuberculösen Geschwüren, wie sie auf anderen Schleimhäuten vorkommen, gleichen; zweitens Bildung hanfkorngrosser Tumoren im ganzen Bereich der Bindehaut bis zum Fornix (mitunter auch nur in einer Partie der Bindehaut), die grau oder graugelb gefärbt sind und keine Tendenz zu geschwürigem Zerfall zeigen, aber manchmal auch die Hornhaut ergreifen; drittens Verdickung und Hypertrophie der Tarsalbindehaut mit reichlicher Secretion und mit oberflächlicher Geschwürsbildung in einzelnen Fällen, wobei die Conj. bulbi und die Hornhaut intact bleiben, und viertens die lupösen Erkrankungen. — Verf. hatte nun Gelegenheit, zunächst eine Varietät der zweiten Gruppe zu beobachten, in Form einer polypösen Wucherung, die mit miliaren Tuberkeln besetzt war, und dann eine fünfte Erscheinungsform der Bindehauttuberculose zu sehen, wobei es sich um Miliartuberculose einer Partie der Conj. bulbi handelte, die allerdings nicht primär aufgetreten war, sondern sich secundär entwickelt hatte von der Chorioidea aus. — Verf. giebt noch die Krankengeschichte einiger Fälle der dritten Gruppe und macht bei dieser Gelegenheit darauf aufmerksam, dass in manchen Fällen die anatomische Diagnose recht schwierig ist, insofern weder typisches tuberculöses Gewebe, noch Miliartuberkel, noch Riesenzellen, noch endlich Tuberkelbacillen sich nachweisen lassen, und nur die Ueberimpfung in die vordere Kammer des Kaninchenauges ein positives Resultat giebt. — Die Infection der Bindehaut kann sowohl eine locale sein, aber auch auf metastatischem Wege erfolgen. Der letztere ist wohl nur denkbar bei der dritten Gruppe Sattler's, wofür, abgesehen von dem klinischen Bild, die Doppelseitigkeit der Erkrankung spricht. Was die locale Infection anlangt, so glaubt Verf., dass man nicht nothwendig habe, eine vorhergegangene Läsion des Epithelüberzugs der Bindehaut anzunehmen. Das Epithel ist nach seiner Ansicht so zart und auch bei gesunder Bindehaut an so vielen Stellen, besonders in den tieferen Falten, in Degeneration begriffen, dass es dem Eindringen der Bacillen keinen nennenswerthen Widerstand entgegenzusetzen vermag. Die Thränen sind nicht im Stande, die Entwickelung pathogener Keime völlig zu hindern, wenn auch zugegeben werden muss, dass sie einen sehr schlechten Nährboden schaffen. Denn es ist auffallend, wie arm an Bacillen die tuberculösen Gebilde der Bindehaut sind, gegenüber denen auf anderen Schleimhäuten. — Bei der localen Tuberculose der Bindehaut kann man versuchen, durch Excision der circumscripten Geschwüre mit oder ohne nachfolgende Deckung des Defectes die Krankheit zu coupiren, bei der miliaren Form ist jedoch natürlich nur noch die Allgemeinbehandlung in Betracht zu ziehen. [Vgl. Nr. 82.] Ancke.

128) Ueber die Gliederung des Oculomotoriushauptkerns und die Lage der den einzelnen Muskeln entsprechenden Gebiete in demselben, von Dr. H. Schwabe. (Neurol. Centralbl. 1896. Nr. 17.) Verf. hat nach der Nissl'schen Methode der primären Reizung an Kaninchen experimentirt, um die Localisation der einzelnen Augenmuskeln im Oculomotoriuskern zu untersuchen. Positive Resultate erhielt er nach Exstirpation der vier vom Oculomotorius versorgten äusseren Augenmuskeln; kein Resultat ergaben die Untersuchungen betreffs des Ursprungs der inneren Augenmuskeln, und ein negatives stellt sich bezüglich des von Mendel vermutheten Ursprungs des Augenfacialis im Oculomotoriuskern heraus. Während nach Durchschneidung des Facialis am Foramen stylomastoideum ausgedehnte Degeneration, Aenderungen im Kern des Facialis nachweisbar waren, fand sich keine einzige Zelle im Oculomotoriuskern degenerirt. Die Muskeln vertheilen sich im Kerngebiet folgendermaassen: 1. Gekreuzt innervirt wird im Wesentlichen nur der Rectus

sup. Seine Wurzeln kommen aus der dorsalen Hälfte des distalen Abschnitts (Nucleus dorsal. Gudden's). 2. Aus der ventraleren Hälfte dieses Abschnittes der gleichen Seite entspringen die zum Obliquus inferior ziehenden Fasern. 3. Im proximalen Abschnitt der gleichen Seite liegt das Ursprungsgebiet für den Rectus inferior; hierzu gehört ein Theil der Lateralzellen. 4. Dem Rectus internus entspricht keine geschlossene Gruppe, sondern die zu ihm gehörigen Zellen liegen an der ganzen dem hinteren Längsbündel aufliegenden Seite des ungekreuzten Kerns ausgebreitet. 5. Dem Levator palpebr. sup. entspricht vielleicht die äusserste dorso-distale Gruppe. Etwas Sicheres hierüber ergab das Experiment nicht. Die beim Blick nach oben zusammenwirkenden Muskeln, die Recti sup. und Obliqui infer. haben also beide ihren Ursprung in den distalen Kernabschnitten beider Seiten, während sich in der äussersten Spitze des proximalen Abschnittes die Innervationszellen der Rect. infer. und intern., also der Convergenzmuskeln, innig mischen. Peltesohn.

129) Anatomischer Befund eines doppelseitigen angeborenen Kryptophthalmus beim Kaninchen nebst Bemerkungen über das Oculomotoriuskerngebiet, von Dr. L. Bach. (Arch. f. Augenhlk. Bd. 32.) Verf. benutzte einen congenitalen Kryptophthalmus beim Kaninchen, um mittelst mikroskopischer Serienschnitte des Oculomotoriuskerngebietes auf degenerirte Zellen zu fahnden, fand aber alle Kerne, auch die des Abducens und Trochlearis, sowie die entsprechenden Muskeln und Nerven normal. Auch bei einem 18jähr. Mädchen mit doppelseitiger Ptosis und Beschränkung der Beweglichkeit der Augen nach oben, fanden sich zwar die Muskeln atrophisch, die Oculomotoriuskerngebiete aber intact. Experimentelle Ausschaltung bestimmter Muskeln des Auges bei Kaninchen, die nach 8 Tagen bis 3 Monaten getötet wurden, ergab gleichfalls ein negatives Resultat. Peltesohn.

130) Beiträge zur Kenntniss vom Wesen und Sitz der Hemicrania ophthalmica, von A. Siegrist. (Mittheil. aus Klin. der Schweiz. Heft 10. 1894.) Verf. konnte bei einem jungen, vasomotorisch erregbaren Manne mit chronischer Obstipation zwei Mal auf der Seite des hemianopischen Defects während des Migräneanfalls Verengerung der Netzhautarterien beobachten. Er sucht die Ursache der Migräne in einer halbseitigen Hirnanämie oder einem Spasmus im Gebiet der Carotis communis, also in der Dura und in den vorderen Hirnrindenbezirken combinirt mit collateraler Hyperämie im Gebiet der A. vertebralis, also im Occipitalhirn. Die Ursache kann in einer Ueberanstrengung der Augen liegen, daneben erscheint eine besondere Disposition der Vasomotoren im Halssympathicus oder im Centrum im Spiele zu sein. Als veranlassende Momente können Magendarmstörung, psychische Erregung, Hunger u. s. w. wirken. Peltesohn.

131) Die eitrige Entzündung des Augapfels bei der epidemischen Cerebrospinalmeningitis, von Dr. Axenfeld (Marburg). (Naturforschercongress 1896.) Bei der Cerebrospinalmeningitis ist das Auge gefährdet a) durch Constriction der Sehnerven an der Hirnbasis. Solche Fälle können später zur Heilung kommen. b) Die Entzündung setzt sich als Perineuritis descendens gegen das Auge hin fort, sei es durch Eindringen der Mikroorganismen selbst oder ihrer Stoffwechselproducte. Die tiefe eitrige Iridochorioiditis setzt häufig mit dem Beginne der Meningitis ein und kann als prognostisch günstig quoad vitam angesehen werden. In zwei Fällen von Pneumokokkenmeningitis waren die Kokken auf dem Wege der Blutbahn und nicht vom Scheidenraum des Sehnerven in das Auge gelangt. Peltesohn.

Digitized by Google

132) Ein Beitrag zur Pathologie, pathologischen Anatomie und chirurgischen Behandlung des Morbus Basedowii, von Ernst Mattiesen. (Inaug.-Diss. 1896. Erlangen.) Die Exstirpation der Struma bei Basedow'scher Krankheit ist in allen schweren Fällen bei der Therapie vornehmlich zu bedenken, nur bleibt es den weiteren Forschungen und Erfahrungen vorbehalten, die Vortheile der Ectomie, event. der Arterienligatur darzuthun. — Die Basedow-Struma unterscheidet sich von anderen Kröpfen durch die Eigenart ihrer Zellwucherung, sowie durch das veränderte und reducirte Colloid. — Veränderungen am Nervensystem, sowohl dem centralen, wie dem peripherischen, sind nicht als primäre Momente aufzufassen, sondern stets secundär entstanden.

Peltesohn.

133) Étude sur la pathogénie de la maladie de Basedow, par Bienfait. (Liège 1895.) Verf. sieht das Wesen der Basedow'schen Krankheit in einer Lähmung des Vagus und Sympathicus. Eine Erkrankung des letzteren in seinem Brust- und Bauchtheil erkläre Symptom wie Herzpalpitationen, Dyspoë, Heisshunger, Gastralgien u. a. Der Exophthalmus resultire aus einer abnormen Füllung der retrobulbären Gefässe durch Lähmung der Vasomotoren, wodurch der Bulbus nach vorn gedrängt und die Augenlider am Lidschluss verhindert wurden. Durch Verletzung der Mitte des Corpus restiforme konnte Verf. bei Kaninchen die Symptome des Basedow hervorrufen. In der Medulla oblongata, wo die Centren von Vagus und Sympathicus benachbart lägen, sucht Verf. auch beim Menschen die gemeinsame Erkrankung beider Nerven. — Von grosser Wichtigkeit ist nach Verf.'s Ansicht die hereditäre Belastung, zuweilen sei Hysterie im Spiel. Dass vom Verf. supponirte Centrum in der Medulla oblongata, im Niveau des inneren Randes des Corpus restiforme und ungefähr in der Mitte seiner ganzen Länge, könne durch directe Verletzung sowohl, wie durch Autointoxication auf reflectorischem Wege, durch den Einfluss höherer Centren alterirt werden. Peltesohn.

134) Zur Frage von der physiologischen Bedeutung der Schilddrüse und ihrer Rolle in der Pathologie und Therapie der Basedow'schen Krankheit, von Dr. A. Bogrow. (Inaug.-Diss. Petersburg. 1895.) Verf. experimentirt an 33 Hunden, denen er die Schilddrüse exstirpirte. Nach seinen Untersuchungen hat die Schilddrüse zwei Functionen: toxische Producte des Stoffwechsels zu neutralisiren und die allgemeine Ernährung des Körpers und der Haut günstig zu beeinflussen. Die Basedow'sche Krankheit fasst er als eine Affection des Stoffwechsels im Organismus auf, welche zu einer vermehrten Production toxischer Substanzen führt, die durch die physiologische Thätigkeit der Schilddrüse neutralisirt werden. Durch die übergrossen Anforderungen an die Thyreoïdea wird letztere erst hyper- dann atrophisch. So erkläre es sich, dass der Basedow sowohl mit wie ohne Struma vorkomme. Consequenterweise versucht Verf. das Leiden durch Einspritzungen mit Schilddrüsenemulsion zu behandeln und erreichte in 12 Fällen merkliche und dauernde Besserung, insbesondere besserte sich die beschleunigte Herzthätigkeit.

Peltesohn.

135) Erfahrungen über die Basedow'sche Krankheit, von Dr. H. Pässler. (Deutsche Zeitschr. f. Nervenheilkunde. 1895. VI.) Unter 2800 Kranken der Jenaer medicinischen Poliklinik fanden sich in $2\,\%$ Symptome des Morbus Basedowii, und zwar bei 43 Weibern und nur 15 Männern. In $57\,\%$ wurde neuropathische Belastung festgestellt, in etwa $10\,\%$ war Gelenkrheumatismus vorausgegangen. Am constantesten war das Symptom der beschleunigten Herzaction, es fehlt nur in einem einzigen. Struma fehlte in $20\,\%$.

Digitized by Google

Exophthalmus wurde in 55 % beobachtet. Das Gräfe'sche Symptom war in 17,6 %, das Stellwag'sche Zeichen in 39 % und das Möbius'sche Symptom in 17 % vorhanden. Die statistischen Erhebungen des Verf. erstrecken sich weiterhin auf die Erscheinungen des subjectiven Herzklopfens, Kopfschmerzen, Reizbarkeit, Schwindelgefühl, Schlaflosigkeit, Symptome von Sympathicusstörungen, Hyperidrosis u. s. w.; Albuminurie, Anämie, Milztumoren u. s. w. Peltesohn.

136) Beitrag zur Casuistik der Atrophia nervi optici, von Hugo Feilchenfeld. (Inaug.-Diss. Kiel. 1896.) Unter 8000 klinischen und 9000 poliklinischen Patienten der Kieler Klinik fanden sich 0,7 resp. 0,65 % ophthalmoskopisch nachgewiesene Opticusatrophien. In den relativ meisten Fällen fand sich ätiologisch nichts. Die nachweisbaren Ursachen bezogen sich in den meisten auf spinale und cerebrale Erkrankungen, weiterhin kam die entzündliche Form in Betracht, wozu auch die Intoxicationsformen und die luetischen gerechnet werden. Unter den seltenen Ursachen figurirt Cessatio mens. und Diabetes. Unter den congenitalen Fällen waren zwei, deren Eltern durch Blutsverwandtschaft verbunden waren. Peltesohn.

137) Glaucom als Complication einer abgelaufenen Stauungspapille bei einem Falle von Kleinhirntumor, von Dr. A. Lüderitz. (Inaug.-Diss. Strassburg i. E.) Die bis jetzt einzig[1] dastehende klinische Erscheinung wurde in der psychiatrischen Klinik bei einer 27jährigen Kranken mit Kopfschmerz, Erbrechen, Hallucinationen, rechts Taubheit, Nystagmus, Falialis- und Extremitäten-Parese, Ataxie und taumelndem Gang beobachtet. An den Augen wurde zuerst Stauungspapille mit beginnender Atrophie constatirt; später zeigte das rechte allein ein Glaucom mit Aequatorialstaphylom. Ophthalmoskopisch fielen weisse, in den Glaskörper hineinragende Massen in der Retina auf, welche von Blutungen umgeben waren. Bei der Section, welche ein Spindelzellensarcom im rechten Kleinhirnlappen ergab, zeigten sich im Intervaginalraum des atrophischen Opticus colossale Endothelwucherungen, Gefässveränderungen in der Papille und Netzhaut, in letzterer Blutungen und Cysten, auf ihr Zellanhäufungen; Infiltration des Glaskörpers mit geronnenem Exsudat, Atrophie der Sclera und Chorioidea in der Gegend des Staphyloms, Gewebsverdichtung und periphere Synechie der Iris. Peltesohn.

138) Ueber Augenmuskelstörungen bei der multiplen Sclerose, von C. Kunn. (Wien. klin. Rundschau. 1896. Nr. 20.) Verf. hat 20 Fälle von multipler Sclerose auf der Nothnagel'schen Klinik auf ein Symptom untersucht, welches er als „Einstellungszittern" bezeichnet und welches darin besteht, dass die für gewöhnlich ruhig blickenden Augen im Augenblick des Fixirens blitzartige, kurz schwingende horizontale Zitterbewegungen machen. Er fand es 6mal und führt es auf die defect gewordene synergische Aktion der Interni zurück. Ein anderes Symptom, das er als „Dissociation der Augenmuskeln" bezeichnet, beobachtete 5mal unter 6 Fällen. Er führt das Doppeltsehen auf sclerotische Herde im Verlaufe der Bahnen für die associirten Augenbewegungen zurück, die dadurch theilweise behindert werden können. Eine dritte Störung verräth sich durch eine Art „Ataxie des Ciliarmuskels", indem durch Auftreten von Zitterbewegungen im Ciliarmuskel des Sehvermögen für die Nähe herabgesetzt wurde. Atropinwirkung hob vorübergehend das Symptom auf. Alle drei Symptome zeigten sich zu verschiedenen Zeiten des Krankheitsverlaufes von wechselnder Intensität, ohne aber in einem bestimmten Verhältniss zu dem Fortschritt des Leidens zu stehen. Peltesohn.

---

[1] Auch ich habe einen solchen Fall, aber nur klinisch, beobachtet. H.

Digitized by Google

139) Beobachtungen an einem blindgeborenen psychisch Kranken, von Juliusburger. (Allg. Zeitschr. f. Psych. Bd. 52. S. 741.) Verf. zeigt an seinem Falle, dass bei Fehlen der optischen Eindrücke die Raumvorstellungen nur mangelhaft gebildet werden, dass besonders die Reproduction schwierig ist und unvollkommen bleibt. Der von Geburt blinde Pat. lernte gut Clavier spielen, konnte aber weder Violinspielen lernen, noch mit dem Schreibrahmen schreiben, weil ihm die fehlende Controle durch die Augen die Einprägung der dazu nöthigen fein abgestuften Bewegungen erschwerte. Ebenso vermochte er sich seiner Angehörigen oder guter Bekannter nach längerer Pause nur undeutlich erinnern. Verf. deutet daraufhin, dass auch bei Normalsehenden die visuelle wie die plastische Erinnerung sehr verschieden ausfällt und auch unter normalen Verhältnissen die Reproduction von Raumgrössen, besonders bei geschlossenen Augen, sehr mangelhaft ist. Peltesohn.

140) Erblindung und Amblyopie während der Lactationsperiode, von Carl Heinzel. (Beiträge zur Augenheilk. 21.) Bei säugenden Frauen, die sonst ganz gesund sind, treten kurz vor der Geburt oder während der Lactation Sehstörungen auf beiden Augen auf, die bis zur Amaurose führen können. Ophthalmoskopisch sieht man mehr oder minder schwere Entzündungen an der Papille, die meist zu partieller Atrophie führen. Der Verlauf der Krankheit zieht sich über Monate hin, schliesslich stellt sich die ursprüngliche Sehschärfe in den meisten Fällen fast vollkommen wieder her. Niemals ist die Erblindung eine definitive gewesen. Verf. theilt 4 Fälle aus der Fuchs'schen Klinik mit. Peltesohn.

141) Blindheit nach Blepharospasmus infolge Keratitis phlyctaenulosa, von Dr. Silex. (Demonstr. in der Berl. Gesellsch. f. Psych. u. Nervenkrankh. Sitzung vom 13. Juli 1896.) Ein 3jähriges Kind, welches lange Zeit an Keratitis phlyct. gelitten und die Augen geschlossen gehalten hatte, zeigte, als es wieder die Augen öffnete, nur noch Lichtscheinempfindung. Die Ursache der Blindheit blieb unbekannt, da Netzhaut, Sehnerv und die Pupillenreaction sich intact erwiesen. Für Hysterie und Rindenblindheit waren keine Anhaltspunkte vorhanden. Herr Greef glaubt die Störung in die Netzhaut verlegen zu können, die sich wie eine photographische Platte verhalte. Vielleicht dass eine fehlerhafte Absonderung der Sehsubstanz stattfinde, wobei der Patient sich dann wie in Dämmerlicht befinde. Auch in einer mangelhaften Erschlaffung und Ausdehnung der Netzhautelemente könne die Ursache liegen, sodass zwischen ihnen der Contact unterbrochen sei und die Lichtquelle nicht zwischen ihnen durchgehen könne. Silex acceptirt diese Hypothese nicht, weil das Kind keine hemeralopischen Erscheinungen gehabt hat. Auch glaubt er an die Analogie mit der photographischen Platte nicht, weil die Restitution länger als 14 Tage brauchte. Peltesohn.

142) Ueber die Entwickelung der Sinnessphären, insbesondere der Sehsphäre, auf der Grosshirnrinde des Neugeborenen, von J. Steiner. (Sitz.-Bericht der Berl. Akad. 1895. S. 303.) Nach Schäfer-Munk treten bei elektrischer Reizung der Sehsphäre des Affen und des Hundes eine Kopfbewegung und associirte Augenbewegungen auf, welche nachweisbar Folge des Sehens sein sollen. Verf. hat nun festzustellen versucht, wann zuerst bei neugeborenen Katzen, Hunden, Kaninchen und Meerschweinchen dieser Reizungseffect auftritt, indem er hierzu die geschlossenen Augenlides künstlich öffnete. Bei den Kätzchen wurden die Bewegungen am 14.—16. Tage erzielt, beim Kaninchen am 15. Tage; beim Meerschweinchen tritt die Reactionsfähigkeit der Sehsphäre schon am 5. Tage ein, beim Hunde erst am 40. Tage.

Damit stimmt im Allgemeinen das spontane Verhalten der Gesichtsfunction überein, insofern als die Kaninchen vom 15. Tage ab scheuen, wenn man sie fassen will, und Hunde bis zum 34. Tage allenthalben gegen Hindernisse anrennen, und bis zum 40. Tage nur in der Richtung ihrer Sehlinie sich befindende Gegenstände wahrnehmen, während sie später mit den Augen den vorgehaltenen Objecten folgen. — Für den Menschen nimmt Verf. an, dass die Sehsphäre erst im 5. Monat vollständig entwickelt ist und erst dann auf elektrische Reizung mit associirten Augenbewegungen und entsprechender Kopfbewegung reagiren würde, weil nach Rählmann erst zu diesem Zeitpunkte das Kind zu fixiren und zu folgen versteht. Peltesohn.

143) Die Betheiligung des Opticus bei der puerperalen Polyneuritis, von Dr. Schanz. (Deutsche med. Wochenschr. 1896. 28.) Verf. welcher eine tödtlich endende Polyneuritis mit Betheiligung der Optici nach einer körperlichen Anstrengung während der Lactation beobachtete, glaubt an die Möglichkeit einer Auto-Intoxication als Ursache der puerperalen Neuritiden und empfiehlt, alle Amblyopien und Ameurosen vor und nach der Entbindung auf ihren neuritischen Charakter zu prüfen. Peltesohn.

144) Zur pathalogischen Anatomie der reflectorischen Pupillenstarre, von F. Pineles. (Aus dem Laborat. des Prof. Obersteiner. 1896.) Bei dem 47jährigen beginnenden Tabiker bestand reflectorische Pupillenstarre bei Erhaltensein der Convergenzreaction und Fehlen von Augenmuskellähmungen. Die Section, welche im Uebrigen die Zeichen der beginnenden Tabes bestätigte, ergab im centralen Höhlengrau am Boden des Aquaeductus Sylvii, dorsalwärts vom hinteren Längsbündel verdickt, erweiterte und theilweise strotzend mit Blut gefüllte Gefässe und an einzelnen Stellen grössere und kleinere Blutungen. Der Oculomotoriuskern war davon frei. Ebenso fehlen alle Blutungen in dem etwas hinten gelegenen Theil des vorderen Vierhügels. Verf. hält diesen pathologischen Befund für das anatomische Substrat für die reflectorische Pupillenstarre. Dass die Veränderungen einen mehr entzündlichen Charakter trugen, erklärt er mit dem Umstande, dass der tabische Process erst in einem frühen Stadium sich befand. Peltesohn.

145) Ein Fall von Augenmuskellähmung im Anschluss an Polyarthritis subacuta, von Dr. Bunzel. (Prag. med. Wochenschr. 1896. Nr. 17.) Bei einem 21jährigen Mädchen mit Vitium cordis trat im Verlaufe eines subacuten Gelenkrheumatismus nach einigen Wochen eine passagere Lähmung ein, welche sich als Divergenz beim Blick nach oben, Paralyse des rechten, Parese des linken Rectus internus und Lähmung der Convergenz manifestirte. Nach 17 Tagen war alles vorbei. Verf. glaubt nicht so sehr an eine Embolie in die Kernregion, als an einen neuritischen Process oder eine Exsudation in den Meningen an der Basis. Peltesohn.

146) Hämatom des Sehnerven bei einer Hirnblutung, von L. Bouveret (Lyon). (Revue de médicine, Juillet 1895.) Die Section einer bald nach einem apoplectischen Insult verstorbenen Frau ergab in der rechten Grosshirnhemisphäre einen umfangreichen hämorrhagischen Herd, welche nach der Basis hin durchgebrochen war und sich vom Subarachnoidealraum aus in die Lymphscheide beider Sehnerven fortsetzte, so dass diese bis zu der Eintrittsstelle in die Netzhaut hinein ganz von Blut umgeben waren. In der linken Netzhaut fanden sich mehrere kleine punktförmige Blutungen. Auf diese Art erklärt sich vielleicht mancher Fall von Stauungspapille nach frischen Hirnblutungen. Peltesohn.

Digitized by Google

147) Ueber das Zusammenvorkommen von Sehnerven- und Rückenmarksentzündung, von Prof. J. Hoffmann (Heidelberg). (XXI. Wanderversamml. d. Neurologen zu Baden. Baden 1896.) Bei einem 48jähr. Mann entwickelt sich innerhalb weniger Stunden unter Erblindung (Neuritis optica) eine vollkommene Paraplegie der Beine. Vorher bestand spastische Parese der Beine und Paraesthesien. Bei der 10 Wochen später gemachten Section fand sich disseminirte Myelitis und retrobulbäre Neuritis optica. Aehnlich trat bei einer 56jährigen Dame nach einer innerhalb Wochenfrist completen Erblindung durch Neuritis optica, motorische und sensible Paraplegie der Beine, und Blasen- und Darmlähmung. Nach 13 Monaten Section: Myelitis dorsal. transversa, Neuritis optica. Nach dem Verf. sind die Fälle als Encephalomyelitis disseminata aufzufassen, bei welcher eine einheitliche Krankheitsursache nicht festzustellen und eine bestimmte Reihenfolge der Erscheinungen nicht innegehalten wird. Klinisch ähneln diese acut, subacut und chronisch verlaufenden Fälle der disseminirenden Sclerose. Peltesohn.

148) Modelle des menschlichen Chiasma, von Prof. Grützner (Tübingen). (Ibid.) Verf. hat aus verschiedenfarbigen Fäden ein Modell des Chiasma hergestellt und nach Art der mikroskopischen Präparate in horizontale Schnitte, welche die Tractus und Nervi optici der Länge nach trafen, zerlegt. Obwohl nur die Hälfte der Fasern sich kreuzte, glaubte Jeder, der die Modelle sah, nur sich kreuzende Fasern zu sehen. Nämlich die sich thatsächlich kreuzenden Fasern verbleiben wesentlich in der horizontalen Schnittebene, die sich nicht kreuzenden dagegen ändern sowohl beim Eintritt und Austritt am Chiasma ihre Richtung und erscheinen deshalb in Schräg- oder Querschnitten oder, wenn sie sich denen der gegenüberliegenden Seite bis zur Berührung nähern und der Länge nach um Schnitte getroffen werden, täuschen gekreuzte Fasern vor. — Solcher Art finden auch, wie Verf. meint, die Verflechtungen im menschlichen Chiasma statt, wo thatsächlich in den Horizontalschnitten eine Menge Fasern abgeschnitten hören und quer und schräg getroffene Fasern anzutreffen sind. Es ist deshalb ein falscher Schluss, wenn man daraus eine vollständige Kreuzung der Tractus folgert. Peltesohn.

149) Untersuchungen über die topographischen Beziehungen zwischen Retina, Opticus und gekreuzten Tractus opticus beim Kaninchen, von Dr. Herrenheiser und Prof. Pick. (Nova Acta der kaiserl. Carol. Deutsch. Academ. Bd. 66. Nr. 1.) Verf. experimentirte an etwa 200 Thieren, denen er mittelst der galvanokaustischen Nadel circumscripte Partien der Netzhaut zerstörte, und deren Sehnerven bis zum Tractus er dann nach Marchi's Methode untersuchte. Aus den Befunden von 32 Präparaten folgert er: Die Opticusfasern behalten während des ganzen Verlaufes ihre relative Lage bei; die Kreuzung im Chiasma erfolgt in regelmässiger Reihenfolge, zuerst die innersten Bündel des Opticus und nach einander die weiter aussen liegenden. Bestimmten Abschnitten im Opticusquerschnitt entsprechen ebenso bestimmt im Tractus der anderen Seite; dem unteren Abschnitt ein unterer, dem innern ein äusserer, dem äussern ein innerer. Wahrscheinlich entspricht der oberen Partie des Opticus eine obere im Tractus. Eine verticale Umlagerung erfolgt also nicht. — Den verschiedenen Abschnitten der Retina entsprachen im Allgemeinen die gleich gelegenen Partien im Opticusquerschnitt und demgemäss auch bestimmte Abschnitte im Tractus der anderen Seite.

Peltesohn.

150) Ueber die Bedeutung der Gesichtsfelderscheinungen bei Nerven-Unfalls-Erkrankungen. (Discussion im Aerztlichen Verein zu

Digitized by Google

Hamburg.) Dr. Sänger vindicirt den Gesichtsfeldeinschränkungen den Werth objectiver Symptome bei Berücksichtigung der Gesichtsfeldermüdung und Adaption. Er empfiehlt aber die Anwendung gewisser Cautelen und Controlmaassregeln wie die Untersuchung mit verschieden grossen Quadraten, die Vergleichung der Farbengesichtsfelder, die Projection des Gesichtsfeldes auf grössere Entfernung und die Wilbrand'sche Untersuchung im Dunkelraume mit leuchtenden Objecten. Unter solchen Umständen sei Simulation ausgeschlossen. Auch Dr. Liebrecht misst dem Gesichtsfeldbefunde eine entscheidende Bedeutung für die Diagnose bei. In der überwiegenden Mehrzahl der functionellen Neurosen seien pathologische Erscheinungen des Gesichtsfeldes nachzuweisen und soll von einer „absoluten Objectivität" sein. Allerdings dürfe eine concentrische Einengung auch von nur 10^0 nicht ausser Acht gelassen werden, sondern sei immer als pathologisch anzusehen und von derselben diagnostischen Bedeutung, wie grössere Ausfälle. Die Untersuchungen der Adaption im Dunkelraum nach Wilbrand hält auch Liebrecht für einen bedeutenden Fortschritt für die Diagnose einer bestehenden functionellen Erkrankung. Peltesohn.

151) Beiträge zur chronischen, fortschreitenden Augenmuskellähmung, von Prof. Siemerling. (XXI. Wanderversammlung der Neurologen und Irrenärzte zu Baden-Baden. — Neurol. Centralbl. 1896. Nr. 13.) Neuere Befunde lassen die Auffassung von dem im hinteren Längsbündel gelegenen Trochleariskern, nach welcher dieser zum Oculomotoriuskern in Beziehung stehen soll, hinfällig erscheinen. In einem Falle einer einseitigen Trochlearislähmung mit Betheiligung einzelner Oculomotoriusäste war der Kern im hinteren Längsbündel auf der der Lähmung entgegengesetzten Seite fast völlig degenerirt, der auf der anderen Seite nur wenig befallen, ebenso zeigten sich die intramedullären Wurzeln am hochgradigsten auf jener Seite befallen, während der proximale Theil beiderseits besser erhalten war. Nach Untersuchung an schräghorizontalen Schnittserien bei Neugeborenen und Erwachsenen ergiebt sich, dass der im hinteren Längsbündel gelegene Trochleariskern in seinem grössten distalen Theile Hauptkern des Trochlearis ist, der proximale Theil steht auch mit dem Oculomotorius in Beziehung, entweder in directem, continuirlichem Uebergange von Kern zu Kern, oder durch ein kurzes, von Ganglienzellen freibleibendes Stück unterbrochen. Die um den medialen Rand des hinteren Längsbündels sich schlingenden Fasern des Trochleariskerns bilden in der Raphe eine deutliche Kreuzung, die sich unmittelbar in die Kreuzung der aus dem distalen Abschnitte des Oculomotoriuskernes hervorgehenden Fasern fortsetzt, während der proximale Theil des letzteren keine Kreuzung eingeht. — Die im centralen Höhlengrau liegende Zellanhäufung, welche man früher als Trochleariskern gedeutet hat, scheint direct weder mit dem Trochlearis, noch mit dem Oculomotorius etwas zu thun haben. In einem Falle von nach Kopftrauma einsetzender völliger Lähmung der äusseren und inneren Augenmuskeln bei gleichzeitiger Entwickelung progressiver Paralyse fand Verf. hochgradige Degeneration aller Augenmuskelkerne, sowie der Wurzeln, Nerven und Muskeln. Bei einer einseitigen völlig zurückgegangenen Abducenslähmung fand Verf. eine partielle Degeneration des Kernes bei gut erhaltenem peripherem Nerven und deutliche Degeneration des Muskels. Peltesohn.

152) Ein Fall von exteriorer Ophthalmoplegie, von Karl Kunn. (Verein f. Psychiatrie u. Neurol. in Wien. Sitzung vom 14. Jan. 1896.) Kunn stellt einen 25jährigen Juristen vor, dessen Ophthalmoplegie während längerer Beobachtungsdauer ganz auffallende Intensitätsschwankungen zeigte, indem die Ptosis bald stärker oder geringer war, und vorübergehend sich bald Convergenz-

Digitized by Google

lähmung, bald Strabismus einstellte. Dieses merkwürdige Phänomen der Ermüdbarkeit der Augenmuskulatur komme bei zwei Krankheiten vor, beim progressiven Kernschwund und bei der asthenischen Bulbärparalyse. Welcher von diesen beiden Affectionen der im Uebrigen durchaus gesunde, weder luetische noch nervös veranlagte Patient unterworfen sei, liesse sich zur Zeit nicht entscheiden. Karplus schlägt für diese von der Ermüdung sehr abhängigen Lähmungsform, von welcher auch er ein Beispiel früher demonstrirt und allerdings fälschlich als Kernerkrankung gedeutet hat, den Namen „asthenische Ophthalmoplegie“ vor. Peltesohn.

153) Ueber Hemianopsie und einseitige Ophthalmoplegie vasculären Ursprungs, von G. Rossolimo in Moskau. (Neurol. Centralblatt. 1896. Nr. 14.) Die in die Augen springende Thatsache, dass am Nervensystem ganz bestimmte, immer wieder typisch sich wiederholende Systemerkrankungen vorkommen, hat zu verschiedenen Zeiten verschiedene Erklärungen gefunden, ohne dass man hinter die wirkliche Ursache kam, warum bestimmte Systemgruppen eine besondere Disposition zu gleichmässiger Erkrankung boten. Seit Charcot geht man darauf aus, die besonderen Eigenschaften der Gefässe der Nervencentren zu studiren und von ihrer Eigenart eine befriedigende Erklärung abzuleiten, welche die Entstehung einer ganzen Reihe von Krankheitsformen zu beleuchten geeignet ist. Dieser Weg der Untersuchung der Hirncirculation zur Lösung der Frage ist von anderen Autoren aufgenommen worden; auch Verf. hat die seltene Gelegenheit eines zur Obduction gekommenen Falles von einseitiger Ophthalmoplegie und Hemianopsie nach dieser Richtung ausgenutzt. In seinem Falle hatte eine circumscripte Erweichung in der oculomotorischen und optischen Sphäre der linken Seite stattgefunden. Dieser Erweichungsherd setzt sich aus drei gesonderten Theilen zusammen, einem Herde in Pulvinar, einem langen Herde längs dem ganzen Oculomotoriuskern und einem kleinen Herde im Bereich der intrapedunculären Bündel des Oculomotorius. Diese drei Herde verdanken ihre Entstehung der Verstopfung dreier Aestchen der A. cerebri posterior, nämlich der A. peduncularis interna, der A. nuclei oculomot. und der A. optica intern. post. Das vierte Aestchen der hinteren Hirnarterie, die A. peduncolo-gemina, ist keine Endarterie; ihre Verstopfung gleicht sich durch Anastomosen leicht aus. Die drei verstopften Aeste sind kaum in toto betroffen, da die Zerstörung der Herde keine vollkommene war, sei es, dass nicht alle Verzweigungen in den Process hineingezogen waren, oder dass die medialen Abschnitte der betroffenen Kern- und Wurzelgebiete anderen Ernährungs- und Vascularisationsbedingungen unterliegen, wie die äusseren Theile. Verf. stellt auf Grund seiner Beobachtungen folgende Thesen auf: 1. Die A. cerebri posterior dient zur Speisung des optischen und oculomotorischen Centralapparates der gleichnamigen Seite, und zwar versorgen die Hauptendigungen die Rinde und weisse Substanz des Occipitallappens — der Spitze, des Cuneus und des Gyrus lingualis; dagegen dienen die unweit der Theilungsstelle der A. basilaris abgehenden vier Aestchen zur Versorgung des Sehcentrums im Pulvinar und für die Kerne und Wurzeln des Oculomotorius im Crus cerebri. 2. Die Ernährungsbedingungen sind die gleichen für die äusseren Abschnitte des Oculomotoriuskerns und die lateralen Wurzelbündel; ebenso befindet sich auch die Ernährung der inneren, medialen Abschnitte des Kerns und der Wurzelfasern unter den gleichen Bedingungen. 3. Die Aa. peduncularis interna, nuclei oculom. und optica intern. posterior sind Endarterien; die A. peduncolo-gemina anastomosirt mit anderen Systemen. 4. Die A. peduncularis int. begleitet mit ihren Verästelungen die Wurzelbündel. 5. Die Vertheilung der einzelnen Kerne des

Digitized by Google

dritten Paares fällt fast ganz mit dem Schema von Pick und Kahler zusammen, nur mit dem Unterschiede, dass der Kern des Levator palpebr. etwas nach innen vom Kern des Rect. sup. liegen muss, wenn auch unmittelbar neben demselben. 6. Das Gleiche gilt von den Wurzelfasern: die lateralen Bündel sind für die Mm. rect. sup. und obliq. infer. bestimmt, die medialen für den Rect. intern., Rect. infer. und Levator palpebr. 7. Die Verbindungsbahnen des Kernes des M. rect. intern. der einen Seite mit dem Kerne des Rect. externus der anderen Seite liegen dem Anscheine nach in den lateral-ventralen Bahnen des hinteren Längsbündels auf der Seite des Oculomotoriuskernes, und treten erst im Niveau des Abducenskernes auf die andere Seite über. Peltesohn.

154) Ueber das Verhältniss der Xerosebacillen zu den Diphtheriebacillen, nebst Bemerkungen über die Conjunctivitis crouposa, von Priv.-Doc. Dr. A. Peters in Bonn. (Deutsche med. Wochenschr. 1897. Nr. 9.) Verf. hält den Xerosebacillus der Conjunctiva für vollkommen identisch mit dem Diphtheriebacillus, soweit die Virulenz nicht in Frage kommt. Zu dieser Auffassung gelangte er durch vergleichende Untersuchungen von 16 verschiedenen Culturen diphtherieähnlicher Mikroorganismen. Verf. leitet aus seinen Resultaten auf's Nachdrücklichste die Forderung ab, dass zur exacten Diphtheriediagnose das Thierexperiment am Meerschweinchen, welches zur Zeit der einzige Maassstab für die Virulenzprüfung ist, niemals unterlassen werden sollte. Es entsteht die weitere Frage: sind diese lediglich die Virulenz betreffenden Unterschiede genügend, um zwei ganz verschiedene Arten anzunehmen, oder sind sie als nur in der Virulenz wechselnde Glieder einer und derselben Familie anzusehen? Verf. neigt zu letzterer Annahme, und auf die klinische Bedeutung seiner Anschauungen übergehend, erklärt er sich im Princip für die Isolirung jeglicher, wenn auch noch so leichten Erkrankung in Folge von Infection mit diphtherieähnlichen Mikroorganismen; dabei verhehlt er sich jedoch die Schwierigkeiten der Prophylaxe keineswegs und gelangt zu dem Ergebniss, dass der klinische Verlauf in vielen Fällen entscheidend für die Therapie wie auch für die Prophylaxe sein müsse. Stiel.

155) Beitrag zur Verbreitung und Bekämpfung der contagiösen Augenentzündung, von Dr. Dobczynski in Christburg i. Westpr. (Deutsche med. Wochenschr. 1897. Nr. 10.) Verf. beobachtete, dass von 26 fremden (russisch-polnischen, bezw. deutsch-polnischen) Arbeitern, welche er im Frühjahr 1896 untersuchte, 12 gesunde Augen hatten, 7 litten an einfacher Bindehautentzündung, 7 oder 27 % an ausgesprochener Granulose. Von 37 fremden Arbeitern, welche Verf. im Herbst 1896 untersuchte, hatten 16 gesunde Augen, 3 litten an einfacher Bindehautentzündung, 18 oder 49 % an ausgesprochener Granulose. Verf. macht darauf aufmerksam, dass die gesunde einheimische Bevölkerung der Ansteckungsgefahr durch die fremden Arbeiter ausgesetzt sei, und schlägt vor, nur solche Arbeiter zuzulassen, welche ein Gesundheitsattest hinsichtlich der in Rede stehenden Augenkrankheit vorlegen könnten, und verlangt ausserdem noch eine Nachrevision durch den Kreisphysikus. Stiel.

156) Beitrag zur Casuistik der congenitalen Lid-Anomalien. Epicanthus internus congenitus bilateralis cum blepharoptosi, von Hermann Schmidgall aus Zuffenhausen-Stuttgart, z. Zt. Assistent an der Dr. Königshöfer'schen Augenklinik in Stuttgart. (Inaug.-Diss.) Nach einer geschichtlichen Darlegung der Missbildungen der Lider giebt Verf. die genaue Beschreibung der in Rede stehenden Lid-Anomalie nebst Hinzufügung des Operationsverfahrens. Stiel.

Digitized by Google

157) Ophthalmologische Mittheilungen, von Dr. A. Graefe in Berlin. Mit einem Zusatz von A. Eulenburg. (Deutsche med. Wochenschr. 1897. Nr. 13.) I. Ein Fall von linksseitigem Gesichtsfelddefect des rechten Auges. Die Affection entstand plötzlich, nachdem die 48jährige Patientin protrahirte Seebäder in der Nordsee genommen hatte. Als Ursache lässt sich eine Embolie oder eine Blutung annehmen und wegen der gleichzeitigen hemiopischen Pupillarreaction an einen Herd nicht vor den Vierhügeln, sondern in ihnen oder noch centraler denken. Eulenburg vermuthet, dass, da Patientin oft an Migraine ophthalmique gelitten, ein so häufig transitorisches Symptom hier ausnahmsweise zu einem Dauersymptom geworden sei. Auch er nimmt eine Embolie oder Thrombose eines kleinen Arterienastes an in der Nähe des inneren Kniehöckers oder im hinteren Abschnitt (Pulvinar) des Thalamus.

Stiel.

158) Ueber gutartige, doppelseitige Conjunctivitis nach Affectionen der Urethra, von Gustav Gielen aus Aachen. (Inaug.-Diss.) Die Abhängigkeit mancher gutartigen doppelseitigen Conjunctivitiden von Gonorrhoe wird zugegeben. Ihre Entsthehung auf metastatischem Wege wird in derselben Weise erklärt, wie die Entstehung der Gelenkentzündungen nach Gonorrhoe. Wie bei diesen selten der Gonococcus gefunden werde, so sei es auch bei der Conjunctivitis. Oefter seien Strepto- und Staphylokokken, manchmal der Pneumococcus zugegen, welche nach Verletzungen der Urethralschleimhaut in die Blutbahn aufgenommen werden könnten. Stiel.

159) Schleier und Sehschärfe, von C. A. Wood. (Münchener med. Wochenschr. 1897. Nr. 6.) Referat aus Boston Med. and Surg. Journ., Dec. 1896. Stiel.

160) Zur Prüfung der Farbenblindheit, speciell der Bahnbediensteten, von Dr. Goertz in Mainz. (Münchener med. Wochenschr. 1897. Nr. 8.) Um die für den Bahndienst untauglichen Grade der Farbenschwäche mit Leichtigkeit und Sicherheit zu erkennen, vor Allem aber das Ergebniss der Untersuchung selbst protokollarisch, für jeden Sachverständigen greifbar und sogar für Laien unbedingt überzeugend festzulegen, ersann Verf. folgende Methode. Dem Exploranden werden eine Anzahl Farbstifte, deren polirter Holzmantel ebenfalls genau die Farbe der Oelkreide zeigt, vorgelegt, mit der Weisung, die Farbe jedes einzelnen Stiftes mit dem betreffenden Stifte selbst auf ein weisses Blatt Papier eigenhändig niederzuschreiben: also mit einem rothen Stift das Wort „roth", mit einem grünen Stift das Wort „grün" u. s. w. Zur weiteren Vervollständigung dieses „Farbenprotokolls" lässt Verf. dasselbe von dem Exploranden noch ausdrücklich mit folgendem Zusatz versehen: „Vorstehende Farbenbezeichnungen habe ich soeben jede mit dem betreffenden Stifte eigenhändig niedergeschrieben", ferner Datum und Unterschrift hinzufügen. Die Methode hat nach Verf. speciell bei der Prüfung der Bahnbediensteten folgende Vorzüge: 1. Sie ist rasch und sicher auch von dem weniger routinirten Arzte auszuführen. 2. Sie schüchtert den Untersuchten weniger ein, schützt vor jeder Beeinflussung desselben und erscheint dadurch auch für den Laien vollkommen objectiv und unparteiisch. 3. Sie schliesst alle Ausreden der Untersuchten: „dass es zum Lesen der Farbentafeln nicht hell genug gewesen sei"; „dass einige Wollfarben von dem vielen Angreifen undeutlich geworden seien"; „dass sie als Männer von Wollfarben nichts verständen" u. s. w. völlig aus. 4. Sie widerlegt durch den Augenschein die Behauptung einer angeblich zu strengen Beurtheilung, „dass sie bloss wegen einer einzigen Tafel, oder einer einzigen

Digitized by Google

Wollprobe nun farbenblind gemacht würden"; „dass sie nur farbendumm, aber keineswegs farbenblind seien" u. s. w. 5. Endlich, und dies betrachtet Verf. als ihren Hauptvorzug: sie schafft allein von allen ihm bekannten Methoden ein concretes, mit Händen greifbares Untersuchungsergebniss, welches von dem Untersuchten selbst protokollarisch festgelegt wird und, mit seiner Unterschrift versehen, aufbewahrt und jeder Zeit und Jedermann noch nachträglich ad oculos demonstrirt werden kann. Stiel.

161) Die Bedeutung der Gesichtsfelduntersuchung für die Allgemeindiagnose,[1] von Privatdoc. Dr. Schlösser. (Münch. med. Wochenschr. 1897. Nr. 5.) Bei einer grossen Reihe von Allgemeinkrankheiten untersuchte Verf. während und nach der Krankheit das Gesichtsfeld und fand concentrische Einengung, die je nach der Schwere der Erkrankung grösser oder geringer war und mit fortschreitender Reconvalescenz sich verlor. Er erklärt das Zustandekommen der Gesichtsfeldeinengung durch im Körper kreisende Schädlichkeiten und durch die darniederliegende Ernährung. Durch letztere seien auch die bei functionellen Neurosen auftretenden Gesichtsfeldeinengungen zu erklären. Stiel.

162) Eine Hühnerlaus als Fremdkörper in der Cornea, von Dr. Fischer, Assistenzarzt an der Heilanstalt Neufriedenheim bei München. (Münchener med. Wochenschr. 1897. Nr. 5.) Stiel.

163) Ueber Anwendung von Sozojodol-Präparaten bei der Behandlung von Augenkrankheiten, von Dr. Benjamin Bjelilowsky in Sossnowka, Gouv. Tambow. (St. Petersb. med. Wochenschr. XXII. 1897. Nr. 5.) Verf. wandte die Sozojodol-Präparate in Form von Lösungen, Salben, zu subconjunctivalen Injectionen bei Entzündungen der Conjunctiva, Cornea, Iris u. s. w. mit durchwegs zufriedenstellendem Resultate an. Stiel.

164) Einige ophthalmologische Beobachtungen, von W. Popow. (Aus dem Kutaiss'schen Militärhospital.) (St. Petersburger med. Wochenschr. 1897. Nr. 2.) Referat aus Wratsch. 1896. Nr. 47, 48 u. 49. Stiel.

165) Ueber Veränderungen im Auge nach Unterbindung des gemeinschaftlichen Gallenganges, von W. Dolganow. (Ibid.) Referat aus Wratsch. 1896. Nr. 48 u. 49. Stiel.

166) Ueber die Wirkung des Eucaïns auf das Auge, von W. Dolganow. (Ibid.) Referat aus Wratsch. 1896. Nr. 51. Stiel.

167) Die Electricität bei Erkrankung des Sehnerven, von S. Jaroschewsky. (Ibid.) Referat aus Medicina. 1896. Nr. 41. Stiel.

168) Retinitis in Folge von gonorrhoischer Infection, von Dr. Richard Hilbert in Sensburg. (Sep.-Abdruck aus Betz's „Memorabilien", 1895. Heft 7.) Im Anschluss an Gonorrhoe mit Gelenkentzündungen entstanden Sehstörungen beiderseits, die einer Retinitis serosa ihre Entstehung verdankten. Nach Heilung der Gonorrhoe und Gelenkaffectionen verschwand auch die Retinitis. Aehnlicher Verlauf bei einem Recidiv. Stiel.

169) Notizen zur Anatomie und Physiologie der Orbita, von Dr. L. Königstein in Wien. (Beiträge zur Augenheilkunde. Heft XXV.) Verf. hat Messungen der Orbitalwände an Schädeln der Sammlung des Wiener anatomischen Museums vorgenommen. Er studirte die Verhältnisse während der Wachsthumsperiode, am ausgewachsenen Schädel und am Greisenschädel; letztere,

[1] Vortrag, gehalten am 3. Juni 1896 im ärztlichen Verein zu München. Discussion zu diesem Vortrag: Münchener med. Wochenschr. 1897. Nr. 5.

Digitized by Google

um die Veränderungen durch Involution kennen zu lernen. Auch pathologische Schädel wurden untersucht. Der Inhalt der einzelnen Kapitel lautet: Knöcherne Orbita; Wachsthum der Orbita; Verbindungen mit der Umgebung; Periorbita; Fascien; Muskeln; Beweglichkeit des Augapfels; Septum orbitale; Lidfurchen; Form des Tarsus. Stiel.

170) Die Keratitis interstitialis (parenchymatosa) in ihren Beziehungen zu Allgemeinerkrankungen, von Dr. Richard Greef, Privatdocent für Augenheilkunde zu Berlin. (Sammlung zwangloser Abhandlungen aus dem Gebiete der Augenheilkunde. Bd. I. Heft 8.) Die häufigste Ursache für die Keratitis interstitialis ist nach Verf. die hereditäre Lues. Nicht zu leugnen ist das Vorkommen bei Tuberculose, Rheumatismus, Malaria oder anderen Infectionskrankheiten. Auch chronische Hautkrankheiten können die Veranlassung abgeben. Bezüglich der Therapie spricht Verf. die Ansicht aus, dass keine ärztliche Therapie im Stande ist, die Krankheit aufzuhalten oder abzukürzen. Stiel.

171) Ueber die Verwendung grosser ungestielter Hautlappen zu plastischen Zwecken, von F. Krause. (Samml. klin. Vorträge N. F. Nr. 143. Leipzig 1896.) Die im Allgemeinen sehr gut sich bewährenden Ueberpflanzungen von Thiersch reichen nicht aus, wenn an die betreffenden Theile grössere Anforderungen gestellt werden, wenn sie fortwährend groben mechanischen Einwirkungen ausgesetzt sind wie an Fuss und Unterschenkel, an der Hand, zumal wenn die Haut unmittelbar auf den Knochen transplantirt werden musste. Für diese Fälle hat Verf. mit bestem Erfolge nach der Methode von J. Wolfe (Glasgow) grosse ungestielte, vom Fettgewebe befreite Hautlappen zur Deckung benutzt. Doch sind zum guten Gelingen drei Dinge durchaus erforderlich: völlige Asepsie, vollkommen trockenes Operiren, auch ohne Kochsalzlösung, und geeignete Vorbereitung des zu bedeckenden Bodens: er muss entweder eine frische Wundfläche darstellen oder in eine solche verwandelt werden. Neuburger.

172) Leseproben für die Nähe. Jäger's Schriftscalen, modificirt von Prof. E. Fuchs. (Wien, Verlag von F. Fritsch, Hof- und Univ.-Optiker. 2. Aufl.) Von den wegen ihrer grösseren Zahl von Abstufungen der Schriftgrösse vielfach bevorzugten Jäger'schen Schriftscalen hat Verf. die ersten 16 Nummern, welche wegen ihrer häufigen Benutzung zur Nachprüfung bald beschmutzt waren, getrennt herausgegeben, nachdem auf Grund genauer Berechnung und Versuche die Grösse der einzelnen Nummern gesetzmässig abgestuft worden ist. Preis 1 Mark. Ausstattung sehr gut. Neuburger.

173) Ueber Hemeralopie, speciell acute idiopathische Hemeralopie, von Dr. Hans Krienes, Stabsarzt. (Mit 7 Tafeln u. 17 Abbildgn. Wiesbaden.) Verf. kommt auf Grund genau beobachteter und geschilderter Krankheitsfälle zu folgenden Schlüssen: Die nähere Ursache der acuten Hemeralopie ist zu suchen in einer Gleichgewichtsstörung zwischen Dissimilirung und Assimilirung der Sehstoffe, oder nach Hering in einer Störung der Adaption. Im hemeralopischen Auge ist die Wiederergänzung des durch die Dissimilirung angegriffenen Sehstoffvorrathes verlangsamt. Dieser Zustand kann angeboren sein, und dann genügen schon geringe Helligkeitsgrade, um den Gleichgewichtszustand zu stören; oder erworben, durch allgemeine Schwäche oder Organerkrankung. Je stärker letztere, um so geringer kann die einwirkende Blendung sein, und umgekehrt. Als Blendungshemeralopie kann man die durch Sonnen- und Schneeblendung, die bei Feuerarbeitern bezw. Bergleuten auftretende auf-

Digitized by Google

fassen, als Hemeralopie durch Ernährungsstörung die nach längerem Fasten, bei ungeeigneter Kost in Arbeits-, Waisenhäusern und Gefängnissen, nach schwächenden Krankheiten und Dyskrasien (Leberleiden) auftretende auffassen. Die bei Soldaten nicht selten auftretende Hemeralopie erklärt Verf. durch die straffe Haltung, welche verhindert, dass dem künstlich festgehaltenen Auge die gewöhnlichen Erholungsmomente, wie Blinzeln und Bewegung des Auges zu Theil werden, sowie durch die enge Halsbekleidung, welche durch Blutstauung die Ernährung der Netzhaut stört. Sehr wichtig ist die Mittheilung des Spiegelbefundes, welcher in 25 von 29 Fällen idiopathischer Hemeralopie einen mehr oder weniger ausgesprochenen Mangel des retinalen Pigments und damit eine anatomische Disposition zur Hemeralopie nachwies. Diese Pigmentarmuth kann angeboren sein (Albinismus), oder durch locale oder allgemeine Erkrankung erworben, progressive Myopie, senile Veränderungen, Chorioiditis disseminata, Retinitis pigmentosa. In vier Fällen konnte infolge intensiver Blendung circumpapilläres, temporalwärts besonders ausgesprochenes, bis zur Macula hin sich erstreckendes Netzhautödem beobachtet werden, das auch noch die Gefässe als weisser Streifen begleitete, und wohl häufiger zur Beobachtung käme, wenn es nicht so rasch vorüberginge. Die Anschauungen vom Verf. stimmen im wesentlichen mit den von Wilbrandt in seiner hier schon besprochenen Schrift „Die Erholungsausdehnung des Gesichtsfeldes unter normalen und pathologischen Bedingungen" geäusserten überein. Wilbrandt untersuchte hauptsächlich das nervöse Auge, doch sind die vom Verf. bei Hemeralopie beobachteten Störungen; Herabsetzung der centralen Sehschärfe, flüchtige paracentrale Scotome, Verschwinden des Fixationsobjectes, Verschiebungstypus und Einengung des Gesichtsfeldes, besonders für Blau, die gleichen wie die von Wilbrandt gefundenen. Wilbrandt verlegt wohl mit Recht die Störung der Adaption in die äussere Netzhautschicht, veranlasst durch die ähnlich den Drüsennerven die Stoffwechselvorgänge beeinflussenden centrifugalen optische Nervenbahnen, während die von vom Verf. bei der Hemeralopie gefundenen Pigmentanomalien die störende Veranlassung in den äusseren Netzhautschichten selbst annehmen lassen.

Neuburger.

174) Aerztliche Rathschläge für kurzsichtige Schulkinder, von Dr. med. Trompetter, Augenarzt in Cleve. (Zeitschr. f. Schulgesundhtspfl. 1896. Nr. 4.) Auf die oft gestellte Frage, wie man die Zunahme der Kurzsichtigkeit und die Abnahme der Sehkraft verhindern könne, giebt Verf. seinen Patienten die Antwort in Form einer gedruckten Anweisung, in welcher neben den auf der Rückseite befindlichen augenärztlichen Notizen über Sehschärfe, Fernpunkt, Brille u. s. w. die hauptsächlichsten Punkte betont und die den Pat. besonders betreffenden Vorschriften unterstrichen werden. Die Anweisung lautet: 1. Jedes kurzsichtige Auge ist ein krankes Auge. Die höheren Grade der Kurzsichtigkeit sind gefährlich. Deshalb solltest du alles vermeiden, was deine Kurzsichtigkeit verschlimmern kann. 2. Du sollst beim Lesen und Schreiben möglichst gerade sitzen und das Buch möglichst weit vom Auge entfernt halten. 3. Du sollst in der Dämmerung, im Zwielicht oder bei mangelhafter künstlicher Beleuchtung nicht lesen, schreiben oder zeichnen. 4) Sorge für warme Füsse und besonders für weite Halskragen, denn durch Hervorrufen von Blutandrang zum Kopf üben letztere ebensogut einen schädlichen Einfluss auf das Auge aus, wie alle körperlichen Zustände, die mit irgend welchen Störungen des Blutkreislaufes einhergehen und einen erhöhten Blutandrang zum Kopfe bewirken. 5. Lesen im Bett ist zu vermeiden. 6. Verboten sind ferner Stricken, Sticken, feines Stopfen, Weissnäherei, Spitzenarbeit. 7. Grosse Vorsicht ist für diejenigen

Digitized by Google

geboten, welche an hochgradiger Blutarmut oder infolge vorhergegangener Erkrankungen an Erschöpfungszuständen leiden; denn die damit verbundene Erschlaffung der Gewebe trägt indirect zur Zunahme der Kurzsichtigkeit bei. 8. Von Zeit zu Zeit den Fernpunkt des Auges zu prüfen, ist unbedingt nöthig, damit niemand sich einer Selbsttäuschung über das Fortschreiten des tückischen Augenleidens hingebe. Der Fernpunkt des kurzsichtigen Auges ist derjenige fernste Punkt, bis zu welchem kleine Druckschrift noch fliessend gelesen werden kann. — Besondere Bemerkungen. a) Kurzsichtigkeit ist häufig verbunden mit Accommodationskrampf, der durch eine Atropinkur gehoben werden kann. b) Leichte Ermüdung kurzsichtiger Augen beruht auf Schwäche der inneren geraden Augenmuskeln und lässt sich durch eine passende Brille, bezw. eine Operation beseitigen. c) Höhere Grade der Kurzsichtigkeit können durch Entfernung der Augenlinse ausgeglichen werden. — Die Anweisung soll noch den besonderen Werth haben, dass sich der Verlauf der Kurzsichtigkeit späterhin genau übersehen lässt, durch die eventuell auch von einem anderen Arzt auf der Rückseite eingetragenen Ergebnisse der jeweiligen Untersuchungen.

Neuburger.

175) Ueber eine durch Pneumoniekokken hervorgerufene Schulepidemie von Bindehautentzündung der Augen berichtete Dr. Axenfeld im ärztlichen Verein zu Marburg. Nach Parinaud, Morax und Gasparini giebt es eine durch Pneumoniekokken verursachte Form acuter Conjunctivitis. Verf. beobachtete im Dorfe Nieder-Weimar eine Schulepidemie, welche 25 unter 94 Kindern befiel. Der Verlauf war sehr milde; leichte Schwellung der Lidhaut im Beginn, allgemeine Röthung, aber geringe Schwellung der Lidbindehaut, mit vielfachen kleinen oberflächlichen Pseudomembranen an den Uebergangsfalten; die Bindehaut des Augapfels war ebenfalls geröthet, besonders oben, wo am 2. oder 3. Tage häufig verwaschene Blutergüsse auftraten. Es fand ziemlich reichliche Absonderung von wässerigem, thränenartigem Secret statt, in welchem Eiterflocken schwammen, in denen sich massenhaft längliche Diplokokken nachweisen und auch kultiviren liessen, die mit dem Fränkel'schen Pneumokokken übereinstimmten, nur vielfach keine Kapsel besassen. Diese Secretion bestand meist 2 bis 3 Tage, dann trat schnelle Rückbildung ein, auch ohne Behandlung, und nach 8 Tagen war der Befund normal, von wenigen Fällen abgesehen. Ebenso bildeten sich nur ausnahmsweise einige Follikel, die innerhalb der nächsten Wochen von selbst verschwanden. Die Erkrankung war fast immer doppelseitig. Obwohl Thierversuche als auch die Einbringung einer Kultur oder einer eitrigen Secretflocke in den eigenen Bindehautsack negativ ausfielen, muss man doch von einer durch Pneumokokken erzeugten epidemischen Bindehautentzündung sprechen, bei dem massenhaften Auftreten, stets gleichem bacteriologischen Befund, und dem Umstande, dass auch die jüngeren Geschwister der wegen der Entzündung zuhause belassenen Schüler, als auch einige Schulkinder aus einem Nachbardorfe, das sonst frei von der Epidemie geblieben, erkrankten, die eben nach Niederweimar zur Schule gingen. Die Erkrankung ist in erster Linie eine Kinderkrankheit, da kein Erwachsener daran erkrankte. Möglicherweise ist für die Uebertragung der Umstand von Einfluss, dass die meisten ergriffenen Kinder vor und während der Augenentzündung an starkem Schnupfen litten. (Nach einem Bericht in d. Zeitschr. f. Schulgesundhtspfl. 1896. Nr. 4.)

Neuburger.

176) The after-treatment of normal cataract extraction, by Casey A. Wood, M. D., Chicago. (The therap. Gaz. Febr. 96.) Nach Entfernung der getrübten Linse soll die Pupille rund, eng und central sein, die

Digitized by Google

Wundränder glatt aneinanderliegen und nicht etwa durch Linsenreste, Kapseltheile, Irispigment, Glaskörper oder Bluttheilchen getrennt sein; deshalb empfiehlt der Verf. die ganze Ausdehnung des Schnittes daraufhin mit einer Linse genau zu untersuchen und nöthigenfalls mit einem Spatel die trennenden Theile zu fernen, bezw. die Iris zurückzuschieben. Für Ausspritzungen der Vorderkammer ist Verf. im Allgemeinen nicht; die Entfernung von Linsentheilen jedoch dürfte besser durch diese Methode (1 $^0/_0$ sterilisirte warme Kochsalzlösung) als durch Reiben mit dem Lid erfolgen, da der Rand des letzteren sehr schwer steril zu machen ist. Beim Verband verwirft Verf. das Einstreuen irgend welchen antiseptischen Pulvers wegen möglicher Reizung. Eserin oder Atropin wirkt nicht, so lange die Vorderkammer nicht wieder hergestellt ist. Verf. empfiehlt deshalb, dieselben, je nachdem man die Pupille verengern oder erweitern will, in Salbenform anzuwenden, einmal weil sie so erst später zur Wirkung kommen, sodann weil sie ein Verkleben der Lider verhindern. Der Verband soll nicht zu fest sein, desshalb verwirft Verf. die Binden, auch verbindet er nur das operirte Auge; eine Lage Verbandsgaze und -Watte wird durch Heftpflasterstreifen in dreieckiger Form über die Stirne, längs der Nase und nach aussen längs der Wange festgehalten; auch kann man die von Fuchs angegebene, von Würdemann verbesserte Drahtmaske anwenden, oder einfach eine gut anliegende Halbmaske aus Papiermaché. Pat. wird ins Bett gehoben und soll 24 Stunden absolut ruhig sein, zu welchem Behufe er Bromkali, Chloralhydrat event. Morphium bekommt. Der Verband soll schon nach 24 Stunden gewechselt werden, um einen allenfalls entstandenen Irisvorfall sogleich behandeln zu können. Bei ruhigem Verhalten kann dann Pat. schon das Bett verlassen und im Lehnstuhl ruhig sitzen. Der Verband kann schon nach 10 Tagen bei ruhigen Patienten, die in der Klinik bleiben, entfernt werden. Nach 48 Stunden soll Stuhlgang erfolgen und kann die Diät fester werden. Unter einem Monat soll das Auge nicht benutzt, also auch keineFerngläser getragen werden.

Neuburger.

177) Extraction of a chip of steel from the vitreous with electro-magnet, by B. A. Pope, M. D. (New Orleans Med. and Surg. Apr. 1896.) Erfolgreiche Ausziehung eines Stahlsplitters aus dem Glaskörper durch Scleralschnitt mittelst Electromagnet. Derselbe sass aussen entsprechend der Insertion des Rect. externus, und konnte mit dem Augenspiegel gut gesehen werden. Das Auge war reiz- und schmerzfrei, $S = {}^{20}/_{L}$. Trotzdem war von anderen die Enucleation angerathen worden. Zwei Monate nach der Operation betrug $S\ {}^{20}/_{XV}$. (The Med. and Surg. Report. 18. April 1896.) Neuburger.

178) History of a case of successful iridectomy and extraction of lens-capsule and lens-débris, with recovery of vision, in a eye that had been considered useless for more than ten years, by Charles A. Oliver, M. D., Philadelphia. (Univ. Med. Magaz. Nov. 1895.) Vor 10 Jahren fiel ein Stück Kohle gegen das rechte Auge; seitdem Verlust der S, niemals Schmerz. Das Auge war mehrfach für unheilbar erklärt worden. Da das linke jetzt auch an Cataract erblindet ist, werden R nach Iridectomie die Starreste und die Linsenkapsel entfernt. Glatte Heilung. $S = {}^{5}/_{35}$.

Neuburger.

179) The eye symptoms of intracranial tumors, by William F. Norris, M. D. Prof. of. Ophthalm. (Univ. Med. Magaz. März 1896.) Vortrag über unsere Kenntnisse bezüglich der bei Geschwülsten innerhalb der Schädelhöhle vorkommenden Augensymptome, ohne Neues zu bringen. Besprochen

Digitized by Google

werden das Vorkommen und die Pathologie der Stauungspapille sammt den verschiedenen Theorien, die symmetrischen Gesichtsfelddefecte und homonyme laterale Hemianopie, Erhaltensein der Pupillenreaction bei Erblindung (Wernicke), sowie gleichzeitige Störungen anderer Gehirnnerven durch Druck an der Schädelbasis, während andererseits Augensymptome bei Geschwülsten der Gehirnrinde sehr selten sind. Neuburger.

180) Treatment of granular ophthalmia by liquid vaselin and jodine, by Neznamoff in Charkow. (The Lancet, Feb. 8, 1896). Verf. behandelt das Trachom erfolgreich mit einer Lösung von reinem Jod in flüssigem Vaselin, sog. Vaselin- oder Petroleum-Oel. Bei chronischen Fällen, oberflächlichen Hornhauttrübungen wird durch 2mal tägliche Bepinselung mit einer $^1/_2$ bis $1\,^0/_0$ Lösung schon am 3. bis 4. Tage erhebliche Besserung sichtbar. Der sog. Pannus crassus weicht bald einer $1^1/_2\,^0/_0$ Lösung. Bei frischem Trachom soll eine $3-5\,^0/_0$ Lösung genommen werden; da jedoch das Vaselinöl nicht mehr als $1^1/_2\,^0/_0$ Lösung giebt, muss zur Lösung etwas Aether oder noch besser rectificirtes Petroleum zugesetzt werden. Der Pinselung der Lidbindehaut folgt starke Reizung und reichliche Secretion; in letzterem Zustand wird am 4. bis 5. Tage die Bindehaut noch ausserdem mit $2\,^0/_0$ Arg. nitr.-Lösung geäzt; die grössten Granulationen werden angestochen und ausgedrückt. Bei frischem Trachom mit starker Secretion empfiehlt sich die Anwendung von Glycerin mit $^1/_2\,^0/_0$ Jodgehalt, um die Secretion zu vermindern. Auch bei Blepharitis inveterata, Thränensackeiterung, alten parenchymatösen Infiltrationen erzielt die $^1/_2$ bis 1, in letzterem Falle 2 bis zu $5\,^0/_0$ Jodlösung in Vaselin gute Erfolge. Die Lösungen müssen dunkel in gut verschlossenen Gläsern aufbewahrt werden, halten sich aber trotzdem nicht länger als eine Woche. Neuburger.

181) Neuroretinitis caused by gonorrhoea. Campbell Highet theilt (in La medicine moderne) die Krankengeschichte eines 30jährigen Mannes mit, der 3 Wochen nach einer gonorrhoischen Infection mit folgender Inguinaldrüsenschwellung an Neuroretinitis des linken Auges erkrankte, deren Ursache Verf. bei dem Fehlen sonstiger Erkrankung in der Gonorrhoe erblickt. (The Med. Bullet. Apr. 1896.) Neuburger.

182) Ulcers of the cornea. Wood White bespricht (in the Birmingham Med. Rev. Jan. 1896) in ausführlicher Weise die Ursachen und Behandlungsweise der verschiedenen Arten des Hornhautgeschwüres, sowie die Aufhellung der zurückbleibenden Narben, ohne wesentlich Neues zu bringen. Einige Fälle wurden durch subconjunctivale Einspritzungen von Sublimat (1:4000), später von Kochsalz (4:100) günstig beeinflusst. (The Therap. Gaz. Apr. 1896.) Neuburger.

183) A clinical study of 354 cases of foreign bodies situated on and in the cornea, by Charles A. Oliver, M. D. (Codex Medicus. Nov. 1895.) Die 354 in Wills Eye Hospital behandelten Fremdkörper in der Hornhaut zeigten, wie sich erwarten liess, dass vor allem Maschinisten, sodann Taglöhner, Schmiede, Steinhauer am meisten der Gefahr ausgesetzt sind, von Metall- oder Steinsplittern getroffen zu werden, dem entsprechend auch Weiber fast 10mal weniger unter den betr. Patienten waren, als Männer. Entsprechend dem reflectorischen Lidschluss und Drehen des Auges nach aussen-oben beim Hineinfliegen eines Fremdkörpers, sowie der Thränensecretion, welche denselben nach den Thränenröhrchen zuführt, sitzt derselbe am häufigsten im inneren unteren Quadranten. Die häufigsten Verletzungen finden im Sommer statt, dann folgt mit grossem Abstand der Winter, mit geringerem der Frühling und mit grossem wieder der Herbst. Als wichtigstes Resultat der Untersuchung ist

Digitized by Google

wohl die Bestätigung der Angaben von Cohn, Ottinger u. A. zu betrachten, dass nämlich entsprechend der vorwiegenden Rechtshändigkeit und dem Winkel, unter welchem das abgehauene Stückchen wegfliegt, die linke Cornea häufiger als die rechte verletzt wird, im Verhältniss von 4:3. Die sonstigen Einzelheiten der Tabellen und Schlussfolgerungen von geringerem Werthe müssen im Original nachgesehen werden. Neuburger.

184) Remarks on ocular symptoms of general paralysis of the insane, with special reference to its clinical groupings, by W. Bevan Lewis. (The Brit. med. Journ. 25. April und 2. Mai 1896.) Besprechung der bei progressiver Paralyse auftretenden Augenstörungen mit Berücksichtigung der jeweiligen allgemeinen Symptome unter Anführung einschlägiger Krankengeschichten. Demnach stellt Verf. fünf grosse Gruppen auf, deren Hauptsymptome folgende sind: in der ersten Gruppe paralytische Mydriasis, theilweise Lähmung des Pupillarreflexes bei Lichteinfall; erhöhte Muskelreizbarkeit; starker Tremor facialis und Sprachstörungen; sehr gehobene Stimmung mit starker Demenz. Die zweite Gruppe umfasst Mydriasis, verbunden mit Irislähmung, die rasch in Lähmung des Ciliarmuskels übergeht — ein Frühsymptom; gesteigerte Muskelthätigkeit, aber keine Contracturen; später erst Sprachstörungen; acute Erregung mit häufigen Convulsionen; sehr rascher letaler Verlauf (Vorwiegen syphilitischer Anamnese). Dritte Gruppe: spastische Miosis und vollkommene Lähmung des Pupillarreflexes; Fehlen oder starke Herabsetzung des Kniezuckens; Gleichgewichtsstörungen, locomotorische Ataxie, mangelnde Sensibilität; starke Sprachstörungen; sehr optimistische, erregbare Stimmung. Vierte Gruppe: spätes Auftreten von Augensymptomen, paralytische Mydriasis, theilweise Lähmung des Pupillarreflexes (nur für Licht); ataktische Paraplegie, nur auf die unteren Extremitäten beschränkt; starke Facialisataxie mit extremen Sprachstörungen; epileptiforme Anfälle, ausgehend in ausgesprochene geistige Schwäche. Fünfte Gruppe: keine oculomotorischen Symptome abgesehen von gelegentlichen Ungleichheiten; keine Contracturen, aber bemerkenswerthe Muskelthätigkeit; keine Störungen des Gleichgewichtes, der Bewegung oder des Gefühls; keine ausgesprochenen Sprachstörungen; sehr seltene epileptiforme Anfälle, aber von Anfang an fortschreitende Verblödung. Neuburger.

185) Is there a Rampoldi's sign, by Dr. Casey A. Wood, Chicago. (Medicine, Jan. 1896, Detroit.) Bespricht die Wichtigkeit des von Rampoldi angegebenen Symptoms, dass vorübergehende und wiederkehrende ungleiche Pupillenweite ein Zeichen beginnender Lungenphthise sei, verursacht durch den Druck der vergrösserten peribronchialen Drüsen auf Sympathicusäste, ohne eigene Beobachtungen zu bringen. Neuburger.

186) Color measurement, and its application in medicine and the arts, by Dr. Casey A. Wood, Chicago. (Medicine, März 1896, Detroit.) Ein grosser Mangel sowohl bei ärztlichen, als auch technischen und künstlerischen Untersuchungen ist das Fehlen einer exacten Bezeichnung und Messung der einzelnen Farben. Dieselben erhielten bisher irgend einen Namen durch den Fabrikanten, aber die Farben gleichen Namens sind oft sehr verschieden, je nach dem Orte ihrer Fabrikation und ihrer Herstellungsweise, wofür Verf. viele Beispiele bringt. Diesem Uebelstande suchten schon verschiedene Autoren zu steuern durch Angabe von Farbenmess- oder -Aichungsapparaten. So beschreibt Verf. den von Abney angegebenen „Tintometer" und einen von Loribond angegebenen Apparat. Beide lassen sich ohne Abbildungen nicht genauer schildern. Das Princip des ersteren beruht auf dem Vergleich der zu prüfenden

Digitized by Google

Farben mit reinen Spectralfarben, das des letzteren mit einer Reihe von Messgläsern, die nach der Tiefe ihrer Farbe nummerirt sind, so dass man z. B. sagen kann, das untersuchte Lila sei gleich 1,85 Roth-, 1,7 Gelb- und 3 Blau-Einheiten, Goldbraun gleich 7,4 Roth , 7,4 Gelb-, 3,2 Blau-Einheiten u. s. w. Auf ähnlichem Princip beruht Fleischel's Hämoglobinometer, und Verf. glaubt, dass man so viele Nahrungs- und technische Mittel auf ihre Echtheit, Urinproben u. dgl., durch Modification des Apparates auch undurchsichtige Körper prüfen kann. Neuburger.

187) Injury of the optic nerve, by R. Wallace Henry, M. D., Leicester. (The Brit. med. Journ. 4. April 1896.) Ein 10jähriger Knabe war einen Monat zuvor mit einer Stange an der inneren Seite des rechten Oberlides verletzt worden; dasselbe soll durchbohrt worden sein. Die Lider waren einige Tage geschwollen. Als er das Auge wieder öffnen konnte, war er blind auf demselben. Jetzt zeigt sich eine Narbe am Lid, das Auge erscheint unverletzt, doch fehlt Lichtperception, als einzige Veränderung zeigt sich der Sehnerv etwas abgeblasst. Ein Jahr später war letzterer ganz atrophisch, die Netzhautgefässe jedoch nur ganz wenig verkleinert. Wahrscheinlich ist der Sehnerv nahe dem Foramen opticum verletzt worden, ohne weitere Beschädigung der Orbita.

Neuburger.

188) Sympathische Ophthalmie und Opticusresection, von Max Aulike. (Inaug.-Diss. Berlin 1895.) Zusammenstellung von 25 Fällen, bei denen in der Univ.-Augenklinik in Berlin wegen drohender sympathischer Ophthalmie statt Enucleation oder Evisceration das mehr conservative Verfahren der Opticusresection (ca. 10 mm lang) angewendet wurde. In keinem Falle trat sympathische Reizung oder gar Entzündung auf, bezw. erstere, in einigen Fällen schon vorhanden, verschwand darnach. Doch zeigte sich, dass das andererseits gewünschte Resultat, durch Erhaltung des natürlichen Auges auch das Aussehen zu verbessern, in vielen Fällen nicht eintrat, indem Verkleinerung des Auges, Auswärtsschielen, sowie Irisverfärbung u. dgl. erfolgte. Auch waren die Schmerzen im erst erkrankten Auge nicht immer beseitigt; in einem Falle trat nach neun Monaten wieder schleichende Iridochorioiditis auf, so dass doch noch enucleirt werden musste. Neuburger.

189) Ein Beitrag zur Therapie der Netzhautablösung, von Karl Jänecke. (Inaug.-Diss. Berlin 1895.) Gegenüberstellung von elf von Deutschmann nach seiner Methode (Netzhautglaskörperdurchschneidung) behandelten, zehn in der Univ.-Augenklinik zu Berlin mit Druckverband, Schwitzen und Rückenlage ev. Punction behandelten Fälle von Netzhautablösung, aus der sich keine besonderen Schlüsse ziehen lassen und von Verf. auch nicht gezogen werden. Neuburger.

190) Geheiltes infantiles Glaucom (Hydrophthalmus congenitus) stellte Prof. Bergmeister in der Wiener Gesellschaft der Ärzte am 21. Febr. 1896 vor. Das seinerzeit $^1/_2$ Jahr alte Kind zeigte intraoculäre Drucksteigerung, Trübung der Cornea, Erweiterung ihrer Basis, Keratoglobus und war iridectomirt worden. Operation und Wundverlauf gut. Im Verlauf der Jahre hat sich der Linsenrand getrübt und Bergmeister glaubt, dass die, wenn auch bloss vorübergehende, Berührung der Linse mit der Cornealwunde diese Trübung hervorgerufen habe. Die Sehkraft ist jetzt, nach 13 Jahren, minimal, sie war früher viel besser; das Auge schielt aber, und dies könnte auch die Amblyopie verursachen. Sonst ist der Bulbus normal gross, die Cornea klar und durchsichtig, die Iris normal. (Münch. med. Wochenschr. 1896. Nr. 8. — Wiener Briefe.) Neuburger.

Digitized by Google

191) Syphilitische Schleimpapeln der Conjunctiva, von Dr. Albert Staelin. (Monatsh. f. prakt. Dermat. XX. 1.) Während diese Affection für selten gehalten wird, fand Verf. dieselbe bei 21 von 200, also bei 10,5% von untersuchten Syphiliskranken des allgemeinen Krankenhauses zu Hamburg; mit zwei Ausnahmen bestanden bei allen noch Papeln an anderen Körperstellen. An der Conjunctiva sieht man dunkelbläuliche, bisweilen auch blass- oder graurothe, leicht gekörnte, wenig erhabene Knötchen von Stecknadelkopf- oder Erbsengrösse; sie haben keine Tendenz zu zerfallen und zu ulceriren und verschwinden unter specifischer Behandlung meist spurlos. Bevorzugt ist die Conjunctiva des Unterlides, besonders der Uebergangsfalte. Die angrenzenden Bindehautstücke wiesen niemals wesentliche Veränderungen auf; es bestand kaum Reizung und deshalb fast nie subjective Beschwerden. Verwechslung ist möglich mit Chalazion, Pinguecula und Epitheliom. Neben Untersuchung des Allgemeinzustandes entscheidet die Wirkung einer Schmierkur. (Deutsche Mediz. Zeitschr. 1896. Nr. 18.) Neuburger.

192) The excretory origin of certain forms of iritis and cyclitis, by Sydney Stephenson. (Lancet, 29. Februar 1896.) Die meisten Entzündungen der Iris und des Ciliarkörpers entstehen durch constitutionelle Erkrankungen, in der Regel auf Grund einer Infection mit Microben. In gewissen Formen von Iridocyclitis sind specifische Mikroorganismen in der Vorderkammer gefunden worden. Man hat Grund zu glauben, dass die nächste Ursache aller Fälle von endogener Iridocyclitis die Excretion von Mikroorganismen oder deren Producte durch den Ciliarkörper sei. Daher ist in allen (?) derartigen Fällen der Humor aqueus bacteriologisch zu untersuchen; möglicherweise können so auch die bisher nicht entdeckten Krankheitserreger mancher Infectionskrankheiten, z. B. des Rheumatismus, gefunden werden. — Diesen Schlussfolgerungen der Arbeit ist ein entsprechendes Literaturverzeichniss beigegeben. Neuburger.

193) Ein Beitrag zur Kenntniss der Tuberculose der Augapfelbindehaut, von Dr. E. Franke, Augenarzt in Hamburg. Sonder-Abdruck aus der „Festschrift zum 80jährigen Jubiläum des ärztl. Vereins zu Hamburg". Leipzig 1896.) Siebenjähriger, sonst gesunder, hereditär nicht belasteter Junge zeigt auf der Conjunctiva bulbi phlyctän-ähnliche Gebilde, die vom geschwollenen Limbus corneae sich in mehreren Reihen bis an die Carunkel hinzogen, ebenso nach unten und unten-aussen. Die übrigen Theile der Augapfelbindehaut, sowie das Oberlid waren gänzlich frei, dagegen auf der unteren Uebergangsfalte ca. $^1/_2$ Dutzend follikel-ähnlicher Gebilde. Das Auge war wenig gereizt, seine übrigen Theile völlig gesund. Drüsenschwellung am Ohr und Kiefer. Unter Massage mit gelber Salbe bekamen die Gebilde eitriggelbe Spitzen. Die mikroskopische Untersuchung exstirpirter Stücke ergab verkäste Knoten mit Riesenzellen, keine Bacillen; Impfung in die Vorderkammer des Kaninchens erzeugte Tuberculose der Iris, vollständig localisirt, sonst blieb das Thier gesund, was als Beweis für die Abschwächung der Tuberculose im vorliegenden Falle aufzufassen ist. In längerer Behandlung wurden die Knötchen theils exstirpirt, theils ausgebrannt, die Drüsen entfernt und es trat völlige Heilung ein. Tuberculin-Injectionen bewirkten keine Reaction. Bemerkenswerth ist, dass in diesem Falle die Erkrankung der Bindehaut eine primäre Manifestation der Tuberculose im Körper überhaupt zu sein scheint. Weiterhin blieb Pat. gesund. Localisirte Tuberculose der Bindehaut ist selten; Verf. stellte die Literatur zusammen. Allen Fällen gemeinsam ist der im ganzen reizlose Verlauf. Phlyctänen-ähnliche oder hirsekorngrosse glasartige Knötchen entwickeln sich auf der Augapfelbindehaut. Allein trotz theilweise hochgradiger Veränderung besteht kaum

Digitized by Google

Lichtscheu oder Thränen, nur geringe Secretion. Ein weiteres differentiell-diagnostisch wichtiges Zeichen ist die stets gefundene Schwellung der praeauricularen, oft auch der submaxillaren Lymphdrüsen. Neuburger.

194) Ueber die Behandlung der gonorrhoischen Erkrankungen des Auges schreibt Prof. Eversbusch in dem von Penzoldt und Stintzing herausgegebenen Handbuch der speciellen Therapie innerer Krankheiten. Unmittelbar nach der Geburt wird ein kleines Tröpfchen einer 2proc. Arg. nitr. Lösung in die eben geöffnete Lidspalte geträufelt. Weitere Besichtigung in den nächsten 24—36 Stunden unterbleibt, selbst bei leichtem Reizzustand. Während des ersten Bades dürfen die Augen nicht mit dem Wasser in Berührung kommen. Gegen Spätinfection schützt nur peinlichste Sauberkeit der Mutter und Hebamme. Ist die Ophthalmoblenorrhoe ausgebrochen, so muss gesorgt werden, dass der Eiter durch die Wäsche nicht weiter verbreitet wird, die Händchen des Kindes müssen verhindert werden, an's Auge zu kommen. Schutzverband für das noch nicht erkrankte Auge ist überflüssig; das gesunde oder weniger erkrankte Auge muss zuerst gereinigt werden. Je nach der Eiterung muss der Bindehautsack alle 1 bis 2 Stunden mit 3proc. Borlösung ausgespült und vom Eiter befreit werden, mit Vorsicht, um die Hornhaut nicht zu beschädigen. Sind Substanzverluste derselben da, so muss die Bindehaut der Lider täglich einmal mit Arg. nitr. gepinselt werden, mit 1 % Lösung beginnend, bis zu 3 % steigend, bis kein Eiter sich mehr zeigt. Nach der Aetzung werden 1 bis 2 Stunden gut ausgetrocknete Eisumschläge gemacht, wobei jeder Druck zu vermeiden ist. Gegen das Hornhautgeschwür ist $^1/_4$proc. Physostigminlösung vortheilhaft, mehrmals täglich eingeträufelt, sowie allstündliche Einträufelung von Chlorwasser (1:2—3 Aq. dest.). Zur Aufhellung von Hornhautflecken empfiehlt sich Opiumtinctur, täglich einmal, mit Vorsicht wegen Empfindlichkeit der Kinder gegen Opium. Daneben muss auch der allgemeine Ernährungszustand berücksichtigt werden. Weit schwieriger ist die Behandlung der Conjunctivitis gonorrhoica Erwachsener. (Münch. med. Wochenschr. 1896. Nr. 7.)

Neuburger.

195) Strabismus, by G. A. Berry, Edinburg. (Edinburgh Med. Journ. Januar 1897.) Die als Vorlesung vor dem Royal College of Surgeons in E. gehaltene Abhaltung schildert nach historischen Rückblicken auf die Schieloperation seit Dieffenbach in klaren, hauptsächlich für praktische Aerzte bestimmten Worten zunächst die associirten Augenbewegungen, die Convergenz, dann die letzteren in Verbindung mit der Convergenz, sodann die Beziehungen zwischen Accomodation und Convergenz, die latenten Augenstellungen und die sogenannte anatomische Ruhestellung der Augen. (Fortsetzung folgt.)

Neuburger.

196) Atropin und Eserin, von Dr. Rothholz in Stettin. (Zeitschr. f. prakt. Aerzte. 1896. Nr. 19.) R. beschreibt in klarer Weise für die praktischen Aerzte die Anzeigen und Gegenanzeigen beider Mittel und warnt insbesondere mit Recht vor dem leider noch häufig getriebenen Missbrauch mit Atropin bei Fremdkörpern in der Hornhaut u. dgl. (eine „20" % Cocaïn-Lösung dabei anzuwenden, ist wohl ein Druckfehler und soll wohl 2 % heissen. Ref.) und vor der verhängnissvollen Anwendung bei Glaucom. Wenn R. zum Schlusse schreibt „das Eserin wird als Eser. salicyl. verwendet" und weiter „solche Ersatzmittel des Eserins sind Physostigminum salicyl. oder sulfur. und das bekannte Pilocarpinum muriaticum," so möchten wir betonen, dass Eserin und Physostigmin doch nur verschiedene Bezeichnungen für das gleiche pharmakologische Präparat sind. Neuburger.

Digitized by Google

197) Oculists in ancient times especially in Scandinavia, by Dr. Gordon Norrie, Copenhagen. (Janus. 1896. Nov.-Dec. Amsterdam.) Es ist erfreulich zu sehen, dass das Interesse für die Geschichte der Heilkunde in letzter Zeit sich wieder mehr ausbreitet. Diesem Interesse verdankt auch die im ersten Jahrgange erscheinende Zeitschrift Janus ihr Entstehen, welche unter Mitwirkung hervorragender Gelehrter als internationales Archiv für Geschichte und Geographie der Heilkunde zweimonatlich erscheint. — Unter obigem Titel veröffentlicht Verf. eine, insbesondere auch für Augenärzte interessante Mittheilung. Nach anschaulicher Schilderung, theils älteren (Bartisch), theils neueren Quellen entnommen, des „Wirkens“ der reisenden Oculisten, welche vielfach dabei nicht nur Steinschneider, Bruchärzte, Zahnzieher und Starstecher, sondern auch zuweilen Theaterdirectoren zugleich waren, in Deutschland und besonders auch in Dänemark und Scandinavien, beschreibt Verf. die Reisen zweier berühmter Oculisten, des Christian Gottlieb Cyrus und des John Taylor, in letzteren beiden Ländern in den Jahren 1750 und 1751 nach Berichten, welche er der einzigen, damals erscheinenden dänischen Zeitschrift entnimmt. Sie verstanden es vortrefflich, die Reclametrommel zu rühren; schon vor ihrem Erscheinen wurden ihre Geschicklichkeit und berühmte Curen in der Zeitung veröffentlicht; nachdem sie angeblich auch eine ganze Zahl Blinder heilten, wurden sie von den Magistraten in Kopenhagen, Stockholm u. a. reich beschenkt und auch vom Collegium medicum sehr geehrt; sie liessen sich auch von den Patienten ordentlich, vielfach schon im Voraus (!) bezahlen. — Des Weiteren berichtet Verf. ausführlich über einen interessanten Bücherbefund in der königl. Bibliothek in Kopenhagen. Das „Anonymi Buch von Augen-Krankheiten und gemahlten Figuren“ betitelte Werk ist ein in Folio gebundenes Manuscript. Aus Gründen, die im Original nachzulesen sind, schliesst Verf., dass dasselbe zu Anfang des 17. Jahrhunderts, nicht vor 1605 verfasst wurde, die ersten Blätter fehlen und sonst zeigt sich kein Name des Autors und des Ortes; es ist deutsch geschrieben und stellte sich bei näherer Nachforschung als Copie von Bartisch's Ὀφθαλμοδουλεία heraus. Doch sind die mit Wasserfarben gemalten Bilder viel besser, als die entsprechenden bei Bartisch. Verf. hofft, die hübsche Darstellung des Starstiches, welche auch von der des Bartisch's abweicht, als Chromolithographie veröffentlichen zu können; die Bilder sind sicher vom Arzt selbst gezeichnet. Als letzteren und Verfasser bezeichnet Verf. den einzigen unter den damaligen dänischen Aerzten, der seiner wissenschaftlichen Bedeutung nach für wirkliche Augenheilkunde Interesse haben konnte, den Anders Skytte genannt Toxotius, der als Magister zweier vornehmer Brüder Namens Lykke bei Bauhinus und Fabricius Hildanus studirte und von letzterem auch rühmend erwähnt wird. Er lebte von 1583 bis 1631, zuletzt als Arzt der Mutter Christian IV. Der gleichzeitige berühmte dänische Arzt Worm erhielt von ihm ein Augenmodell, das aber bis jetzt in keinem dänischen Museum gefunden werden konnte. Dies ist die einzige Spur wissenschaftlicher Augenheilkunde in Dänemark-Norwegen vor 1750. Neuburger.

198) Untersuchungen auf egyptische Augenentzündung in Kölner Volksschulen, von Dr. Pröbsting. (Aus dem niederrhein. Verein für öffentl. Gesundheitspfl. — Nach dem Centralbl. für allgem. Gesundheitspfl. referirt in der Zeitschr. für Schulgesundheitspfl. 1896. Nr. 6.) In Köln zeigen die seit 1890 alljährlich von den Armenaugenärzten vorgenommenen Untersuchungen auf Trachom in den Volksschulen ein ziemliches Constantbleiben der Erkrankung, 3 mal 1,33 %, 1 mal je 1,2 % und 1,1 % und nur in einem Jahre etwas mehr, 2 %. Auch hier zeigten sich vornehmlich die von Arbeitern über-

Digitized by Google

völkerten und dadurch hygienisch in ungünstigerer Lage befindlichen Bezirke befallen. Zur Einschränkung der Erkrankung empfiehlt Verf. zunächst Verbesserung der allgemeinen hygienischen Verhältnisse, insbesondere der Wohnungen, sodann die Erziehung zur körperlichen Reinhaltung in der Schule, namentlich auch der Hände und Nägel, Schulbäder, Sauberkeit und Staubfreiheit der Schulzimmer und -Geräthe. Endlich regelmässige Augenuntersuchungen und Fortweisung erkrankter Kinder mit Anstrebung eines gesetzlichen Zwanges zur ärztlichen Behandlung. Besichtigung der Wohnräume und Familienmitglieder erkrankter Kinder, Schliessung der Classe bei Häufung von Erkrankungsfällen, Belehrung über die Gefahren des Trachoms im Unterricht, strenge Maassnahmen für Waisenhäuser, Erziehungsanstalten und sämmtliche Internate.

Neuburger.

199) Ueber Sterilisation der Metallinstrumente, von Dr. Josef Lévai in Budapest. (Wiener klin. Rundschau. 1896. Nr. 31.) Da die Instrumente beim Kochen in 1 % Sodalösung (nach Schimmelbusch) manchmal rosteten, manchmal wieder nicht, so wandte sich Verf. an einen Chemiker um Aufklärung. Rosten tritt nur ein bei gleichzeitiger Anwesenheit von Feuchtigkeit, Sauerstoff und Kohlensäure. Deshalb tritt es beim Eintauchen der Instrumente in kochendes Wasser selten ein, weil durch das Kochen der grösste Theil der Kohlensäure im Wasser schon ausgetrieben ist, andererseits kann auch chemisch reine Soda dasselbe nicht verhindern, weil sie die Kohlensäure nicht bindet; ferner erklärt der verschiedene Kohlensäuregehalt des Wassers auch die Launenhaftigkeit der Instrumente, manchmal zu rosten, manchmal wieder nicht. Dagegen wird das Rosten bei dem üblichen Auskochen sicher verhütet durch Zusatz einer Lauge, am besten Natronlauge (NaOH), welche die Kohlensäure bindet. Die Natriumhydroxydstücke müssen nur 1—2 Minuten früher ins Wasser kommen als die Instrumente, und müssen frei von Schwefel sein. Natrium hydrooxydatum alcoholo depuratum fusum in bacillis genügt vollständig schon in $^1/_4$ % Lösung. Zum Gebrauch liegen die Instrumente in 1,5—2 % iger Lösung. Auch hat die Lösung den Vortheil, Eisenblech nicht anzugreifen aus obigen Gründen, daher können auch die Kessel des Verbandstoff-Sterilisators billig angefertigt werden; nur empfiehlt es sich, hierfür 1—2 % Lösung zu nehmen. Schliesslich greift die $^1/_4$ % Lösung die Schneide der Instrumente nicht im Geringsten an.

Neuburger.

200) Ueber die Photographie des Augenhintergrundes, von Walther Thorner aus Berlin. (Inaug.-Diss. Berlin 1896.) Obwohl man sich schon über 30 Jahre bemüht, den Augenhintergrund zu photographiren, so liegen doch bis jetzt noch wenig praktisch verwerthbare Resultate vor, und es steht nach wie vor der Forschung ein grosses Feld noch offen. Dies geht auch aus vorliegender Arbeit hervor, aus welcher man aber auch die grossen Schwierigkeiten, die hierbei im Wege stehen, ersehen kann. Nach einleitenden geschichtlichen Bemerkungen und Beschreibung des Ganges der Lichtstrahlen werden die Reflexe besprochen und die bisher gewonnenen Mittel und Wege zur Beseitigung derselben. Die Einzelheiten, sowie das instructive Schema über die vom Verf. getroffenen Anordnungen sind im Original nachzulesen. Grosse Schwierigkeit bereitet namentlich auch die Beseitigung der verschiedenen Reflexe, sowie die Controle darüber, dass gerade die gewünschte Netzhautstelle photographirt wird, wofür Verf. ein besonderes Verfahren angiebt. Photographirt wurde bei künstlicher Pupillenerweiterung im umgekehrten Bilde mit Zirkonlicht, dessen Strahlen durch blaues Glas hindurchgegangen sind, mit besonderem Apparat und entsprechend lichtempfindlichen Platten. Die vier beigefügten Bilder, drei normaler

Digitized by Google

Sehnerven von Menschen, eins vom albinotischen Kaninchen sind in Anbetracht der erwähnten Schwierigkeiten ziemlich gelungen, aber wie schon erwähnt, praktisch schwer verwerthbar; man sieht zwar die physiologische Excavation, Chorioidal- und Scleralring, sowie auch feinere Gefässe, doch scheint es eben zweifelhaft, ob sich auch feinere Veränderungen der Netz- und Aderhaut, und auf die kommt es eben gerade an, da sie auch schwer zu zeichnen sind, photographiren lassen. Am Schlusse ein Literaturverzeichniss. Neuburger.

201) Ein Beitrag zur Verletzung der Schädelbasisfractur, von Max Flammer. (Inaug.-Diss. Berlin 1896.) Bespricht Symptome und Verlauf von 20 Fällen, die in der chirurgischen Universitätsklinik der Charité zu Berlin beobachtet wurden. Was insbesondere das Sehorgan anlangt, so wurden Sugillationen der Lider und Conjunctiva in 8 Fällen beobachtet, darunter 2 mit Exophthalmus. Ausserdem bestand in 2 Fällen Exophthalmus ohne sonstige Erscheinungen am Auge, was um so bestimmter die Einwirkung einer directen Gewalt auf diese Gegend gerade ausschliesst. Von grosser Wichtigkeit ist es, ob ein Bluterguss unmittelbar nach der Verletzung oder erst später auftritt. Letzteres Auftreten entschied in einem Falle wesentlich für die Diagnose. Unter Störungen der Hirnnerven sind die des Facialis am häufigsten, 7 mal, in einem Falle dauernde Lähmung. Störungen von Augennerven konnten nicht mit Bestimmtheit festgestellt werden. Abnorme Augenstellung in einem Falle schien auf partiellem Hirndruck zu beruhen. Auf gleiche Weise wurde der einmal vorhandene Nystagmus erklärt. Pupillendifferenz war bei 6 Patienten vorhanden; 4 davon starben, die 2 überlebenden zeigten auch sonst schwere Symptome von Hirnaffection; keiner zeigte sonstige Störungen im Oculomotorius. Nach Bergmann beruht einseitige Erweiterung bezw. Verengerung der Pupille aller Wahrscheinlichkeit nach auf Reizung bezw. Lähmung des corticalen Oculomotoriuscentrums der gleichnamigen Seite, und zwar besonders in Folge partiellen Hirndruckes. Neuburger.

202) Ueber Schädelverletzungen, von P. Koeppel. (Inaug.-Diss. Berlin 1896.) Bespricht eine Reihe von Hieb-, Stich- und Schlagverletzungen nebst entsprechenden Präparaten, ohne Besonderheiten. Neuburger.

203) Ueber Ectopia lentis, von P. Grosser. (Inaug.-Diss. Berlin 1896.) Genaue Zusammenstellung von 58 diesbezüglichen Literaturangaben nebst Besprechung der daraus sich ergebenden Anschauungen über Ursachen (Entwickelungsstörungen des Mesoderms, insbesondere Hypertrophie desselben), Auftreten (anderweitige Störungen am Auge, Corectopie, Aniridie, Colobom, Mikrophthalmus), Häufigkeit, Symptomatologie und Therapie. Neuburger.

204) Implantation of a glass ball in the orbit after enucleation of an eye, by L. Webster Fox, M. D., Philadelphia. Um dem künstlichen Auge besseren Halt und Bewegungsfähigkeit zu geben und dadurch das Aussehen überhaupt zu verbessern, wird ein Querschnitt durch Bindehaut und Orbitalgewebe gemacht nach Entfernung eines Auges und Vernarbung der dadurch gesetzten Wunde, sodann eine Tasche gebildet, in welche eine Glaskugel möglicht genau in das Centrum der Orbita geschoben wird, sodann die Wunde darüber wieder vernäht und später ein künstliches Auge eingesetzt. (Wird ein solcher Fremdkörper auch dauernd ohne Beschwerden vertragen?) Neuburger.

205) Augenverletzung eines Realschülers durch eine Stahlfeder, von Dr. J. Hoene. (Nach dem klin. Monatsbl. für Augenheilk. referirt in der Zeitschr. für Schulgesundheitspfl. 1896. Nr. 7 u. 8.) Die Feder war mit ziemlicher Gewalt gegen das Auge gestossen worden. Hornhautwunde,

Digitized by Google

$2^1/_2$ mm lang, Irisvorfall, Blutgerinnsel in der Vorderkammer. Zweite Wunde an der Corneoscleralgrenze mit entsprechendem queren Irisriss. Oberhalb dieser Wunde starke Vortreibung und schwärzliche Färbung der blutig unterlaufenen Bindehaut. Die Feder war schon mehrere Tage im Gebrauch gewesen. Augengrund gut. Reizlose Heilung mit $S = {}^{10}/_{24}$. Nach $1^1/_2$ Jahren zeitweises Stechen oben im Auge. Am oberen Theil des Augapfels war die Bindehaut stark verdickt und mit neugebildeten Gefässen überzogen. In der Mitte ein schwarzer Fremdkörper, der sich nach der Entfernung als die leicht verrosteten, 13 mm langen, am stumpfen Ende 1,5 mm breiten, 0,25 g schweren Federspitzen entpuppte. Reizlose Heilung. Nach 4 Jahren Status idem. Neuburger.

206) L'Ophtalmologie et ses progrès depuis cinquante ans, par le Dr. Auguste Dufour. (Lausanne 1896.) Die bei Gelegenheit des 50jährigen Bestehens des Blindenasyls in Lausanne am 12. November 1894 gehaltene Rede giebt eine kurze übersichtliche Darstellung der Entwickelung der Augenheilkunde mit besonderer Berücksichtigung der letzten 50 Jahre.

Neuburger.

207) Die Anwendung der Serumtherapie bei Diphtherie des Auges und postdiphtherischer Accommodationslähmung, von Dr. E. Hertel, Assistent der Jenaer Augenklinik. (Correspondenzblatt des Allgemeinen ärztlichen Vereins von Thüringen. 1896. Nr. 5.) Nach Anführung der bisherigen Literaturmittheilung dreier selbst beobachteter Fälle von Augendiphtherie, zum Theil mit schweren Hornhautaffectionen. Behring's Serum wirkte in allen günstig; doch ist die bisher geübte sorgfältige Localbehandlung ebenso beizubehalten wie früher. Dagegen scheint das Serum keinen Einfluss auf die postdiphtherische Accommodationslähmung zu haben. Von 12 solchen Beobachtungen waren 9 während der Diphtherierkrankung mit Serum behandelt worden; trotzdem Accommodationslähmung, verbunden vielfach mit anderen, zum Theil schwereren Lähmungen. Der einmal angestellte Versuch, durch nachträgliche Injection die Parese zu beeinflussen, verlief auch negativ. Neuburger.

208) Heilung einer seit 9 Jahren bestehenden einseitigen hysterischen Erblindung durch Didymin-Tabloids, von Dr. Ferd. Schmidt, Wilmersdorf-Berlin. (Allgem. med. Centralzeitung. 1896/97.) Die seit 9 Jahren bestehende einseitige totale Erblindung einer 39jährigen, welche sich zu einer bereits seit Jahren bestehenden typischen Hysterie hinzugesellte, wurde durch 12tägigem Gebrauch von Didymin-Tabloids geheilt, indem gleiche Sehschärfe wie auf dem anderen Auge auftrat. Man kann sich des Eindruckes nicht erwehren, dass trotz gegenseitiger Ansicht des Verf.'s die ganze Wirkung auf Suggestion beruht, zumal auch die hysterischen Anfälle verschwanden und die vorher angeblich reactionslose (!) Pupille von gleicher Grösse wie auf dem gesunden Auge wieder prompt reagirte. Nicht anders dürfte es sich mit der zum Schluss mitgetheilten Heilung einer Melancholie durch Cerebranin(!)-Tabloids verhalten. Neuburger.

209) On the relation of retinitis albuminurica to the induction of premature labour, by S. Snell. (Brit. med. Journal. 22. Juli 1895.) Tritt die Retinitis schon innerhalb der 6 ersten Schwangerschaftmonate auf, so soll Frühgeburt(?) eingeleitet werden, bei späterem Auftreten nur im Nothfalle bei schweren Fällen. War schon in früherer Schwangerschaft Retinitis vorhanden, so muss bei folgender Schwangerschaft Urin und Augengrund sorgfältigst überwacht werden. Tritt die Retinitis bei jeder Schwangerschaft neu auf und indicirt sie Unterbrechung derselben, so muss die Castration(?) erwogen werden.

Neuburger.

Digitized by Google

210) Untersuchungen über die topographischen Beziehungen zwischen Retina, Opticus und gekreuztem Tractus opticus beim Kaninchen, von Prof. Arnold Pick. (Halle 1895. — Nova Acta der kaiserl. Leop.-Carol. deutschen Akademie der Naturforscher. Bd. LXVI. Nr. 1. — Referirt i. Fortschr. d. Med. 1896. 12.) Die Experimente werden an 500 Kaninchen angestellt und bestanden in galvanokaustischer Zerstörung verschiedener umschriebener Segmente der Retina und Feststellung der folgenden Degenerationen am Opticus, Chiasma und Tractus (Marchi's Methode). Die Degenerationen entwickelten sich gesetzmässig und bewiesen einen innigen Zusammenhang zwischen den einzelnen Retinasegmenten und den Sehbahnen des ersten Neurons, und sind auf 12 Tafeln dargestellt. Verf. ging bei seinen Versuchen von der Thatsache aus, dass, wenn es richtig ist, dass die dem Sehacte dienenden Opticusfasern als eine Fortsetzung nervöser zelliger Elemente der Retina anzusehen sind, dann es möglich sein muss, ohne Zerstörung des Bulbus einzelne Theile der Retina bezüglich der Function ihrer centripetal leitenden Fasern auszuschalten und durch die Atrophie der so zur Degeneration gebrachten Opticusfasern die bisher spärlichen Kenntnisse von den topographischen Beziehungen zwischen Retinahalbkugel und Querschnitt des Opticus bezw. Tractus zu entscheiden. Um möglichst isolirte Segmente der Retina zu zerstören, mussten die Zerstörungen mehr peripher erfolgen, da man nahe der Papille auch die zu anderen Retinaabschnitten hinziehenden Fasern verletzt. Das Ergebniss der 32 genau untersuchten Fälle (Serienschnitte von 29 Kaninchen, je 1 Katze, Ratte, Maus) ist folgendes: Die Fasern behalten während des ganzen Verlaufes sowohl im N. opticus, wie im Tractus ihre relative Lage bei; die Kreuzung im Chiasma erfolgt in regelmässiger Reihenfolge, zuerst die innersten Bündel des Opticus und successive die weiter nach aussen liegenden; bestimmten Abschnitten im Opticusquerschnitt entsprechen ebenso bestimmte im Tractus der anderen Seite. Dem untersten Abschnitte des Opticus entspricht ein ebenfalls unten gelegener im Tractus, der inneren Partie des Opticus die äussere im Tractus und ebenso der äusseren des Opticus die innere im Tractus, und wahrscheinlich der oberen des Opticus auch die obere des Tractus. Im Chiasma erfolgt die Kreuzung der Fasern nur in querer Richtung, nicht auch eine Umlagerung in verticaler. Den verschiedenen Abschnitten der Retina entsprechen im Allgemeinen die gleich gelegenen im Opticusquerschnitt, und entsprechend den Beziehungen zwischen Opticus und Tractus gestaltet sich in gleicher Weise das Verhältniss zwischen Retina und Tractus der entgegengesetzten Seite. Weitere Versuche müssten feststellen, ob ähnliche streng topographische Beziehungen auch in der Fortsetzung der Sehbahnen und in den ganglionären Unterbrechungsstationen nachgewiesen werden könnten. Die vorliegenden Untersuchungen, sowie die zuerst von Munk ausgesprochenen gesetzmässigen topographischen Beziehungen zwischen Retina und optischem Centrum in der Rinde des Hinterhauptlappens machen diese Vermuthung wahrscheinlich. Neuburger.

211) Die Augen der Schüler und Schülerinnen der Stadtschulen von Luzern, von Dr. Friedr. Stocker, Augenarzt in Luzern. (Sep.-Abdr. aus den Janresber. über die Primar- und Secundarschulen der Stadt Luzern, Schuljahr 1895/96.) Die in der Mitte zwischen rein wissenschaftlich theoretischen Ueberlegungen und schulhygienisch statistischem Aufsatz stehende und deshalb nur elementarphysikalische Vorbildung unbedingt voraussetzende Arbeit ist das Ergebniss einer von 1890—93 angestellten Untersuchung, die sich auf 4614 Augen an 1132 Knaben und 1175 Mädchen erstreckte. Sämmtliche Augen wurden vor der Sehprüfung mit dem Ophthalmometer von Javal-Schiötz

Digitized by Google

untersucht. Nach leichtfasslicher Darstellung des Wesens des betreffenden Brechzustandes werden nach einander die gefundenen Zahlen von astigmatischen, weit- und kurzsichtigen Augen besprochen. Wir müssen uns darauf beschränken, hier nur die Resultate der fleissigen, mit einem entsprechenden Literaturverzeichnisse versehenen Arbeit anzuführen. I. Astigmatismus. Das Vorkommen von normalen Hornhäuten ist an kein Gesetz gebunden. Nur 7,3 % der Schulkinderaugen sind frei von As. Die Knaben weisen 2,6 % mehr normale Hornhäute auf als die Mädchen. 95,4 % der Knaben und 97,8 % der Mädchen haben mindestens auf einer Seite eine astigmatische Hornhaut. Die durchschnittliche Grösse des As aller Kinder beträgt 0,91 D, der durchschnittliche As der Knaben 0,78 D, der Mädchen 1,05 D. Die Mädchen haben in allen Altersstufen grösseren As als die Knaben. Das Minimum des As beträgt 0,25 D, das Maximum 7,0 D. Der perverse As zeigt sich in 1,2 % aller Augen, kommt mehr rechts vor und hat ein Maximum von 2,0 D. Der Hauptmeridian schwächster Krümmung ist in 82,9 % horizontal; weicht er davon ab, so geschieht dies in 37,1 % aller Schieflagen um 15° und in der Mehrzahl der Fälle auf die sog. Minusseite, d. h. der abgelenkte Meridian verläuft von oben links nach unten rechts. In 63,5 % aller schiefaxigen Augen findet sich diese Meridianstellung auf dem linken Auge. Die hochgradig astigmatischen Augen weisen mit Vorliebe schiefe Axen auf. Der durchschnittliche Hornhautradius misst 7,9 mm, Maximum 9,0, Minimum 6,8, was einer durchschnittlichen Brechkraft der Hornheit entspricht von 42,71 D. 19,5 % der Knaben- und 20,7 % der Mädchenaugen haben es in Folge von regulärem As nicht auf die für das jugendliche Alter mindestens zu fordernde S 1,25 gebracht. Accommodationskrampf fand sich in 5,7 % der Kinder. II. Uebersichtigkeit. Dieselbe zeigt sich (manifest) bei den Knaben in 8,1 %, bei den Mädchen in 7,1 % der Kinder, und 7,06 % bezw. 6,2 % der Augen, und beträgt durchschnittlich bei Knaben 0,9 D, bei Mädchen 0,77 D. Das Maximum weisen die Mädchen mit 6,0 D auf. Einwärtsschielen kam 40 mal vor. III. Kurzsichtigkeit. Dieselbe kam bei den Knaben in 8,2 %, bei den Mädchen in 11,14 % der Kinder, und 7,28 % bezw. 9,48 % der Augen vor, nimmt bei Knaben und Mädchen mit den Alters- und Schuljahren zu. Auswärtsschielen fand sich 3 mal bei Knaben, 4 mal bei Mädchen. IV. Sehschärfe. Die Snellen'sche S = 1, als Norm für jugendliche Augen, steht zu tief. Von 4614 Schulkinderaugen haben 681 eine uncorrigirte S = 1,25, 2027 = 1,5. Das Maximum von S = 2,0 weisen 6 Mädchenaugen auf. V. Pupillendistanz. Dieselbe wächst mit der Hornhautbrechkraft, und ist der Radiusgrösse indirect proportional, bei höheren Myopen durchschnittlich grösser. VI. Farbenblindheit. Sie fand sich bei den Knaben in 0,88 %, bei den Mädchen in 0,26 %. Farbenschwache fanden sich bei den Knaben 1,8 %, bei den Mädchen 1,3 %. VII. Haare. Mehr als die Hälfte aller Kinder gehört dem braunen Typus an. VIII. Weitere Abnormitäten. Lidrand- und Bindehautleiden sind ziemlich häufig. Asymmetrisches Wachsthum des Schädels kam bei 10 Individuen vor, und hat sich bei jedem auch den Augäpfeln mitgetheilt. Neuburger.

212) Ueber den Zusammenhang zwischen Diabetes mellitus, Nephritis chronica und Cataract, von G. Funke. (Inaug.-Diss. Berlin 1896.) Unter 126 Patienten in der Berliner Universitäts-Augenklinik mit Cataract hatten 5,5 % Zucker im Urin, doch konnten nur 3,96 % als richtige diabetische Cataracte angesehen werden. Um den in neuerer Zeit von Deutschmann angegebenen ähnlichen Zusammenhang zwischen Nephritis chron. und Cataract zu untersuchen, wurde an 119 Cataractkranken besonders darauf geachtet und bei 38 Patienten, d. h. 30,15 %, Albumen gefunden, meist jedoch nur wenig.

Digitized by Google

Ausserdem hatten fast alle 119 Patienten das 50. Lebensjahr überschritten, viele standen jenseits des 60. und 70. und nur 3 unter 50, so dass man der auch vom Verf. angenommenen Ansicht, dass man schon jetzt eine durch Eiweisstoxine entstandene C. nephritica von der C. senilis wenn auch nicht ophthalmoskopisch, so doch wissenschaftlich wohl unterscheiden könne, nicht ohne Weiteres zustimmen kann. Neuburger.

213) Ueber einen Fall von hysterischer Amblyopie mit centralem Scotom und Convergenzkrampf, von E. Mutschler. (Inaug.-Diss. Leipzig 1896.) Nach Beschreibung des Krankheitsbildes, welches eine 37jährige betrifft und bald in Besserung ausging, bespricht Verf. die einschlägige Literatur und die einzelnen Symptome. Doch muss bezüglich dessen auf's Original verwiesen werden. Der Fall wurde im Ambulatorium des Privatdocenten Dr. Schwarz beobachtet. Neuburger.

214) Ueber die Erblichkeit der Retinitis pigmentosa nebst Mittheilung eines Falles von Retinitis pigmentosa hereditaria in fünf Generationen einer Familie, von H. Schneider. (Inaug.-Diss. Berlin 1896.) Nach Besprechung der Erkrankung im Allgemeinen und der betr. Literaturangaben, insbesondere über die Ursachen derselben und die Vererblichkeit folgt nebst Angabe des Stammbaumes die Beschreibung einer Berliner Familie, in der angeborene und erworbene Blindheit, sowie typische Retinitis pigmentosa in fünf aufeinander folgenden Generationen zur Erscheinung kamen. Vier davon leben noch, machen sämmtlich gesunden Eindruck, keine Missbildungen, keine Zeichen von Syphilis. Interessant ist, dass schon bei einem 3jährigen Mädchen typische Pigmentdegeneration nachgewiesen werden konnte. Ferner auffallend die Erscheinung, dass, soweit objectiv Retinitis pigmentosa nachgewiesen werden konnte, nur weibliche Mitglieder der Familie erkrankt waren unter gänzlicher Verschonung der männlichen, ein neuer Beweis für die schon von Magnus u. A. erwiesene Unhaltbarkeit der Anschauung von der relativen Immunität des weiblichen Geschlechts gegen diese Erkrankung. Neuburger.

215) Die Erfolge der Glaucombehandlung an der Züricher Augenklinik in den Jahren 1865—95, von A. Hahnloser. (Inaug.-Diss. Zürich 1896.) Mit Zugrundelegung von Hirschberg's Anschauung, dass in den Mittheilungen über Glaucomheilungen die Dauer der Beobachtung bisher viel zu wenig berücksichtigt werde, hat Verf. von der Gesammtzahl der im obigen Zeitraum an der Züricher Klinik beobachteten 135 Fälle von Gl. inflammat. und 95 von Gl. simplex nur diejenigen 50 bez. 47 Fälle verwerthet, welche mindestens 2 Jahre nach der Operation beobachtet werden konnten. Wir können hier nur die Schlussergebnisse der auch in ihren Einzelheiten interessanten Arbeit wiedergeben. Von 35 an Gl. inflammat. chron. erkrankten Augen fallen 17 (48,5 $^0/_0$) der völligen oder fast völligen Erblindung anheim, 8 (28,57 $^0/_0$) weisen relative, 10 (22,86 $^0/_0$) absolute Heilung auf. Von 15 an Gl. acut. (einschliesslich Gl. hämorrhag.) erkrankten Fällen erblinden 5 (33,3 $^0/_0$), bleiben dauernd geheilt für die weitere Beobachtungszeit 10 (66,6 $^0/_0$). Man ist bei der Iridectomie bei Gl. inflammat. des absolut günstigen Ausgangs nie sicher, indem die Operation an sich in seltenen Fällen Gefahren mit sich bringt oder die Druckerhöhung nicht zu beseitigen vermag. In derartigen Fällen hat die nachfolgende Sclerotomie manchmal guten Einfluss. Aber auch ein Erfolg der Iridectomie kann nur vorübergehend sein. Günstig ist die Prognose bei Gl. inflammat. acutum; Recidiv trat nur in 9,09 $^0/_0$ auf. Bei Gl. inflammat. chronic. spricht sich Verf. wie Hirschberg auf Grund der vorliegenden Ergebnisse bezüglich eines dauernden Erfolges der Iridectomie reservirt aus; immerhin

Digitized by Google

kann sie Jahre lang vor einem Fortschreiten der Erkrankung bewahren; wie lange, und in wie vielen Fällen auch das Recidiv erfolgreich bekämpft werden kann, lässt sich nur an Hand eines weit grösseren Materials nachweisen. Das erkrankte Auge verhält sich der Operation gegenüber aus nicht genau ersichtlichen Gründen verschieden. Namentlich die früh zur Operation gelangenden Fälle geben gute Prognose bezüglich eines Dauererfolges. Die Eserintherapie ist bei schweren Glaucom-Fällen und bei mangelhafter Controle des Patienten nicht anzuwenden. Sclerotomie allein ist in der Regel wirkungslos, kommt aber als Hilfsoperation bei erfolgloser Iridectomie sehr wohl in Betracht. Beim Gl. simplex fand Verf. ungefähr die gleichen Verhältnisse wie beim chron. inflammat. Von 42 Fällen bleibt in 21 (50 %) S auf gleicher Höhe, in 9 (21,43 %) verschlechtert sich S, bleibt aber noch brauchbar, 12 (28,57 %) erblinden. Die Prognose beim Gl. simplex stellt sich nicht wesentlich schlechter als beim inflammat.; freilich wenn man definitive Heilung von der Operation verlangt, so muss man Cohn beistimmen, dass man in der Prognosestellung von Gl. simplex immer zurückhaltender werde, da diese Krankheit allen unseren Mitteln widerstehe. Es finden sich nur zwei Fälle, die vielleicht durch die Iridectomie dauernd geheilt wurden, bei den andern wurde nach längerer oder kürzerer Zeit wieder Drucksteigerung festgestellt. Aber was die Erhaltung einer guten S trotzdem anlangt, so wurde oben schon gezeigt, dass die Resultate denen bei chron. inflammat. nicht stark nachstehen. Diese Resultate wurden sowohl durch Iridectomie, als durch Sclerotomie herbeigeführt, auch die Verbindung beider ist von Vortheil. Besserung oder Status idem fand sich nach Iridectomie 31 mal, nach Sclerotomie 16 mal, leichte Verschlechterung 21 bezw. 1 mal, schwere 9 bezw. 2 mal. An der Hand seines Materials kann Verf. nicht finden, dass die Sclerotomie nutzlos sei; nur in weit vorgeschrittenen Fällen ist dies so; in den übrigen findet sich kein Unterschied zu ihren Ungunsten gegenüber der Iridectomie. Eher bietet sie den Vortheil, dass sie unschuldig ist, da sie in keinem Fall malignen Verlauf genommen; sie ist also keineswegs zu verwerfen bei der Behandlung des Glaucoms. Der maligne Verlauf nach v. Graefe im Anschluss an eine Operation trat überhaupt nur 2 mal auf, ausserdem schloss sich nie ein rascher Verfall der S unmittelbar an die Operation an. Definitive Heilung durch Operation trat nur in 4,26 % ein. Die Hauptwirkung der letzteren ist die, ein schnelles Fortschreiten des Processes zu verhüten und dem Patienten auf Jahre hinaus befriedigende, selbst gute S zu sichern. Denn wenn auch alle Patienten nach der Operation Pilocarpin oder Eserin erhielten, so träufelten sie es doch oft nur unregelmässig oder kurze Zeit ein, und es liess sich sicher feststellen, dass einzelne Fälle später während drei und mehr Jahre des Medicamentes völlig entbehrten, ohne dass S Schaden genommen hätte, so dass ein nur der Iridectomie zuzuschreibender Stillstand in der Erkrankung eingetreten war. Bezüglich der Eserin-Therapie gilt das Gleiche, wie beim Gl. chron. inflammat. Aus dem Verlauf bei medicamentöser Behandlung lässt sich kein Schluss ziehen auf das Resultat einer event. vorzunehmenden Operation. — Beim Gl. inflammat. waren 26,17 % Männer und 73,83 % Weiber, beim simplex 46,6 bezw. 53,4 %. Neuburger.

216) Präcisions-Moment-Perimeter nach Dr. S. S. Epstein-Ernecke. Der Apparat, dessen ganze Beschreibung ohne Abbildung nicht gut möglich ist, soll zu genauen Messungen des peripheren Gesichtsfeldes dienen; er functionirt im Dunkeln, indem ein leuchtender Punkt zum Fixiren und ebenso eine auf dem Gradbogen verschiebbare Lampe zum Feststellen der peripheren Grenzen dient; auch auf Farben kann geprüft werden. In der Empfehlung des

Digitized by Google

Apparates heisst es: „Besteht ausgesprochene Hemiopie, dann thut zur Noth (!) auch eines der jetzt gebräuchlichen Perimeter seine Dienste; wird jedoch Hemeralopie, Glaucom oder Anästhesie der Retina vermuthet, so versagt (??) das gewöhnliche Perimeter und das Präcisions-Perimeter leistet unschätzbare Dienste.“ Sammt Kasten und Batterie, 16 Diaphragmen zu jeder Lampe und 12 Perimeter-Schemen kostet der bei Ernecke, Berlin S.W. erhältliche vollständige Apparat 675 Mark. Neuburger.

217) A folding ophtalmometer, by J. Edward Giles, M. D., New York. (Med. Record. 25. Juli 1896.) Zusammenlegbares, transportirbares Ophthalmometer von Javal, zu beziehen durch Fox und Stendicke, New York. Neuburger.

218) A new spectacle lens. — A compound achromatic periscope, by F. Park Lewis, M. D., Buffalo. (Med. Record. 18. Juli 1896.) Die angeblich nicht viel theureren Gläser als die gewöhnlichen bestehen aus einer Combination eines Flintglascylinders mit einer Crownglaslinse und eliminiren die namentlich bei stärkeren Gläsern auftretende sphärische und chromatische Aberration. Zu beziehen durch die Failing Optical Company in Buffalo, N. Y. Neuburger.

219) Bacteriology of the normal conjunctiva, by Charles J. Foote, M. D., New Haven. (Med. Record. 30. Mai 1896.) Der Bindehautsack von 92 normalen Augen wurde untersucht, indem ein Agarröhrchen mit dem Secret beschickt wurde. 39 blieben steril, in 53 entwickelte sich u. A. 22 mal Staphylococcus albus, 5 mal pyogenes citreus, 1 mal pyogenes aureus, 1 mal Bacillus subtilis, 8 mal ein nicht identificirter grosser, in kleinen durchscheinenden Colonien wachsender Bacillus, 1 mal Streptococcus pyogenes. Als Infectionsquellen spricht Verf. an Lidrand und Meibom'sche Drüsen, unreine Hände, Luft, Nasenhöhle. Unter den 26 im Bindehautsack bis jetzt gefundenen Bakterienarten sind nur drei pathogen, Staphylococcus pyogenes aureus und albus und Streptococcus. Doch ist jedenfalls die Widerstandsfähigkeit der Gewebe von grossem Einfluss, da Verf. in einer ganzen Reihe von gut verlaufenen Star-Operationen im Verband Staphylococcus aureus fand. Was den Einfluss des Alters anlangt, so fand sich die Bindehaut bei jungen Leuten in 33 %, bei alten in 30 %, bei Kindern in 50 % steril. Das Secret am Morgen nach dem Schlafe war viel häufiger bakterienhaltig, als das am Abend vor dem Schlafe. Desinfectionsversuche mit Borsäure oder Sublimat-Augenwasser (1 : 5000) waren nur 1 mal unter 6 erfolgreich. Augenverbände sind meist bakterienhaltig. 20 untersuchte Verbände, darunter 9 von operirten Augen, enthielten sämmtlich zahlreiche Bakterien, obwohl Staphylococcus albus und aureus darunter waren, blieb der Wundverlauf doch ungestört. Aber jedenfalls sind antiseptische den aseptischen Verbänden vorzuziehen. Bei 6 Phlyctänen wurde 3 mal Staphylococcus aureus gefunden, bei 3 Fällen von Conjunctivitis catarrhalis 1 mal ein nicht identificirter Bacillus, 1 mal Diplococcus Fränkel, 4 Fälle von Keratitis ulcerosa waren 3 mal steril, 1 mal wurde Staphylococcus albus gefunden. Neuburger.

220) Bacteria and ophthalmic surgery, by F. M. Wilson, M. D., Bridgeport. (Med. Record. 30. Mai 1896.) Hände und Instrumente können keimfrei gemacht werden, dagegen erscheint es unmöglich vom experimentell-bakteriologischen Standpunkt aus, das Operationsfeld bei Augenoperationen keimfrei zû machen. Vom rein klinischen Standpunkt der Cataract-Operation aus erscheine es bisher unmöglich, einen grossen Einfluss der antibakteriellen Maassnahmen auf die Operationsresultate nachzuweisen. Neuburger.

Digitized by Google

221) The Ingleby lectures on the mechanism of binocular vision, and the causes of strabismus. Delivered at Mason College, Birmingham, June 1896, by Priestley Smith. (Brit. med. Journ. 20. u. 27. Juni 1896.) In klarer, verständlicher Sprache schildert Smith im ersten Theile seiner Vorlesung das in vielen Beziehungen schwierige Gebiet des binocularen Sehens. Zuerst bespricht er den Antheil des sensorischen Apparates, den Verlauf der Sehnervenfasern, die Halbkreuzung im Chiasma, die cerebralen Centren, wobei er die sog. gekreuzte Amblyopie, d. h. nicht Halbblindheit beider Netzhäute, sondern völlige Erblindung auf der dem centralen Herd entgegengesetzten Netzhaut, nicht als Ausdruck corticaler Störung auffasst, sondern als retinale Anästhesie in Folge vasomotorischer Störung meist reflectorischen Ursprungs, sodann die motorischen Vorgänge, die Beziehungen derselben mit den sensorischen, die Entwicklung des Sehens in der Kindheit, die Verschmelzung und Differenzirung der Netzhautbilder. Der zweite Theil befasst sich mit den Ursachen und der Behandlung des Schielens in ebenso prägnanter, wie auch für den Praktiker lehrreichen Weise. Schielen kann entstehen durch Verlagerung des Auges durch Geschwülste, angeborene oder erworbene Beschädigung der Muskeln, der motorischen Nerven, der motorischen Centren, sowie auch durch mangelhafte Controle der motorischen Centren hauptsächlich bei Refractionsfehlern. Undeutliche Netzhautbilder in Folge Hornhaut- oder Glaskörpertrübungen, ferner schwächende Krankheiten, plötzlicher Schreck können insbesondere bei Kindern disponirend wirken. Die oft nicht leicht zu entscheidende Frage, ob Schielen vorhanden sei, wird am besten nach der Stellung der Hornhautreflexbilder beurtheilt. Die Behandlung hat zuerst meist friedlich zu beginnen, das schielende Auge ist zu üben, mit stereoskopischen Vorlagen muss man binoculares Sehen zu erreichen versuchen stets mit entsprechenden Gläsern, welche in geeigneten Fällen dauernd getragen werden müssen, in letzter Linie erst steht die Operation, deren Effect um so schwieriger vorher zu beurtheilen ist, je jünger das Kind ist. Doch bedeutet andererseits die manchmal in der Hoffnung auf Spontanheilung des Schielens ausgeübte Devise „Warten und Sehen" für das schielende Auge oft „Warten und Nichtsehen". Neuburger.

222) A case of actinomycosis of the orbit, with a summary of seven other cases of actinomycosis, by W. B. Ransom, Nottingham. (Brit med. Journal. 27. Juni 1896.) Der Fall betrifft eine 32jährige; da alle Anzeichen einer retrobulbären Entzündung bestanden, wurde incidirt und eine Menge Strahlenkörner im Eiter gefunden. Doch war der Fall schon zu weit vorgeschritten; bei der Autopsie fand man schon zahlreiche Metastasen im Sinus cavernosus, sowie Meningitis und Gehirnabscess. Aetiologisch liess sich abnorme Verbindung zwischen Augen- und Mundhöhle nachweisen. Die anderen sieben in den letzten Jahren in Nottingham beobachteten Fälle bieten manches Interessante, namentlich in ätiologischer Hinsicht, Kauen von Getreidekörnern, Beschäftigung mit Feldarbeiten u. dgl. Die Herde traten theils am Hals, Gesicht, Nacken, Prostata und Rectum, sowie zweimal als Perityphlitis auf.

Neuburger.

223) Beiträge zu den Verletzungen des Auges, von Dr. H. Krienes, Stabsarzt. (Festschrift zur 100jährigen Stiftungsfeier des medicinisch-chirurgischen Friedrich-Wilhelm-Instituts. Berlin 1895.) Cyclitis acuta simplex und Myopia traumatica in einem Falle nach Kalkverletzung, im anderen nach Blitzschlag. — Spasmus accommodationis traumat. und Hypertonia accommodativa traumat. durch Steinwurf. — Cyclitis et glaucoma traumat., Keratitis striata et bullosa, Cataracta capsularis anterior traumatica durch Peitschenschlag. —

Digitized by Google

Cataracta corticalis anterior traumatica und traumatische Insufficienz der Pupillarbewegung durch Erschütterung des Bulbus durch Pulverexplosion. — Luxatio lentis, Cyclitis exsudat. chron. traum., Glaucom traum., Staphyloma aequatoriale, Keratitis striata et bullosa durch Fremdkörper im Bulbus (vor 15 Jahren Verletzung mit Fleischerstahl). — Aphakia et Irideremia totalis traum., Glaucoma traum., Keratitis striata et bullosa durch Kuhhornstoss. — Glaucoma traumat. nach Discision (Scleronyxis) wegen Schichtstar. — An der Hand dieser 8 zum Theil sehr interessanten Fälle bespricht Verf. die Theorien über Entstehung des Glaucoms bei Ciliarverletzung, die dadurch zuweilen eintretenden Refractionsänderungen, Adaptionsverlangsamung bei Cyclitis, Streifen- und Blasenbildung der Hornhaut, traumatische und strichförmige Trübung der vorderen Linsenkapsel, traumatische Pupillarlähmung ohne Accommodationslähmung, das traumatische Glaucom im Allgemeinen und insbesondere bei Aphakie und durch Discision. Doch muss auf das Original verwiesen werden, da diese Gesichtspunkte nicht in Kurzem besprochen werden können. Neuburger.

224) Sommercatarrhe der Bindehaut des Auges in Mittelasien, von A. Subow. (Wratsch. Nr. 17, 18 u. 20. — Lit. Beilage zur St. Petersb. med. Wochenschr. 1896. Nr. 7.) Verf. beobachtete die in den Sommermonaten in ganz Mittelasien epidemisch auftretende Krankheit in der Nähe von Merw Die colossale Hitze (40° C. im Schatten, 60° in der Sonne) und der Staub wirken wohl vorbereitend, die eigentliche Ursache jedoch stellt wahrscheinlich eie Mikroorganismus dar. Die Infection erfolgt durch unmittelbare Berührung oder durch die sehr zahlreichen Fliegen, scheinbar nicht durch die Luft. Die Krankheit hinterlässt grosse Disposition zur nochmaligen Erkrankung, so dass fast die Hälfte der Patienten dieselbe 2mal im Laufe kurzer Zeit durchmacht. Sie beginnt mit starker Hyperämie der Conjunctiva palpebrarum, Lichtscheu und Thränenfluss; nach einigen Stunden Lidödem, das zuweilen die Grösse eines kleinen Hühnereies erreichen kann. Im Conjunctivalsack eine trübe Flüssigkeit, die mikroskopisch aus abgestossenen einkernigen Epithelzellen und wenigen mehrkernigen Eiterzellen besteht. Auf in 1 $^0/_0$ Sublimatlösung von Gentianaviolett gefärbten Trockenpräparaten kann man in den Epithelzellen zahlreiche, kurze, dünne, intensiv gefärbte Stäbchen von etwa 2 μ Länge und scharf abgeschnittenen Enden unterscheiden. Dieselben fanden sich, zwar spärlicher, auch in den Thränen freischwimmend. Am 3. Tage wird das Secret eitrig und es lassen sich dann nur wenige stäbchenhaltige Epithelzellen mehr nachweisen. Doch ist die Cultur der Stäbchen nicht gelungen, weshalb sie nicht ohne allen Zweifel als Krankheitsursache angesehen werden können. (Sie dürften wohl mit Koch-Weeks-Cartoulis' Stäbchen identisch sein.) Die Conj. palpebrarum und Uebergangsfalte werden am Anfang dunkelroth, glatt und glänzend; Körner oder Auflagerungen sind nicht zu sehen; durch gelegentliche Schwellung der Conj. bulbi wird das ganze Bild dem der Conjunctivitis blenn. ähnlich. Doch bleibt die Cornea stets intact, auch ist das Lid- und Bindehautödem, sowie der Schmerz in der vorliegenden Krankheit geringer. Das Lidödem nimmt vom 3. Tag an ab, das Secret wird eitrig, dick, gelb oder grünlich, und unter allmählichem Verschwinden der Symptome ist der Process nach 7—8 Tagen zu Ende. Die Patienten klagen gewöhnlich über Fremdkörpergefühl im Auge, Jucken und Schmerzen können sehr heftig werden. Neuburger.

225) Ueber das Minimum der Beleuchtung bei der Arbeit, von R. Katz. (Wratsch. Nr. 18 u. 20. — Lit. Beilage zur St. Petersb. med. Wochenschrift. 1896. Nr. 7.) 42 Untersuchungen an Schülerinnen zeigten, dass Cohn's Minimum von 10 m-Licht nicht als unabänderlicher Lehrsatz betrachtet werden

Digitized by Google

darf, vielmehr beträgt das von Katz festgestellte 4 m. Beschäftigungen bei schwächerer Beleuchtung sind unbedingt als schädlich zu betrachten.

Neuburger.

226) Zur Frage der hyalinen Degeneration der Conjunctiva, von A. Tschemolossow. (Medicinskija pribuwlenija k morskomu sborniku. 1896. März. April. — Lit. Beilage der St. Petersb. med. Wochenschr. 1896. Nr. 7.) An zwei Patienten der Moskauer Augenklinik angestellte Untersuchungen zeigten, dass die hyaline Degeneration nicht als Uebergangsform zum Amyloid, sondern übereinstimmend mit der Ansicht von Vossius und Kamocki als Krankheit sui generis aufzufassen ist, und zwar als Folge einer chronischen Hyperplasie des Conjunctivalgewebes verbunden mit Peri- und Endarteriitis, wodurch die Gewebsernährung leidet und hyaline Degeneration des Bindegewebes und der Zellelemente resultirt. Die bindegewebige Degeneration findet sich im Knorpel, die zellige im adenoiden Gewebe, wobei die Hyalinablagerung augenscheinlich nicht innerhalb, sondern ausserhalb der Zellen stattfindet. In dieser Periode schreitet der Process fort, wobei das Hyalin entweder streifigen (besonders im Tarsaltheil) oder reticulären Charakter (im adenoiden Theil) zeigt. Später atrophieren die vom Hyalin eingeschlossenen Zellen zugleich mit dem Reticulum, wobei sich die den Stillstand des Processes anzeigende amorphe hyaline Scholle bildet. In dieser Periode entwickelt sich nämlich zum Schutz des befallenen Organs eine bindegewebige Membran um das Hyalin und sodann treten Riesenzellen auf, die von der Peripherie her das Hyalin verzehren.

Neuburger.

227) Concerning the extraction of immature cataract, with the report of cases, by de Schweinitz. (Polyclinic. 18. April. 1896.) Auf Grund seiner Erfahrung sucht Verf. bei unreifem Star wenn möglich zu warten, bis er reif wird, oder wenigstens, bis ein Lebensalter erreicht ist, in welchem die Linse, wenn auch nicht völlig getrübt, doch möglichst vollständig ihre Kapsel verlässt. Aber er zieht stets die Ausziehung eines unreifen Stares (mit Iridectomie) der Ausführung eines Operation zur Reifung desselben vor. Präparatorische Iridectomie macht er bei Complicationen, z. B. excessiver Myopie, auch in zwei Fällen, in welchen Druckherabsetzung und Irisschlottern auf Glaskörperveränderung schliessen liess.

Neuburger.

228) Ophthalmic zona with crossed hemiplegia, by Brissaud. (The Med. Bull. Philadelphia. Juni. 1896.) Verf. macht in La Médicine moderne darauf aufmerksam, dass Zoster ophthalmicus keine harmlose Krankheit sei, sondern Symptom encephalitischer Infection, oftmals gefolgt von schweren Störungen, darunter auch pedunculärer Hemiplegie. Drei Fälle letzterer Art hat er selbst beobachtet. Da auch die bei gewöhnlichem Zoster vorhandene Fiebersteigerung meist fehlt, ist er nicht als selbstständige Krankheit, sondern nur als Symptom, als Zosteroid zu betrachten, vorkommend bei Atherom im Circulus Willisii, Gicht, Nephritis interstitialis, allgemeiner Arteriosclerose, hereditärer Syphilis auch zuweilen. Doch kommt er meist bei älteren Leuten, jenseits 60, 2mal so häufig bei Männern, und vorzugsweise bei der angelsächsischen Bevölkerung vor.

Neuburger.

229) Ueber centrale Scotome, von Prof. H. Schmidt-Rimpler in Göttingen. (Therapeut. Wochenschr. 1896. Nr. 28.) Die sog. Amblyopien ohne ophthalmoskopischen Befund sind jetzt und werden noch immer seltener gegen früher, da man einerseits kleinere Farbenveränderungen am Opticus in ihrer pathologischen Bedeutung genauer hat kennen lernen, andererseits mit genauen Prüfungsmethoden centrale oder paracentrale Farbenscotome viel häufiger findet.

Digitized by Google

Verf. beschreibt zuerst diese Methoden, darunter auch Prüfungen mit kleinen weissen Quadraten, auf die man feinste schwarze Punkte angebracht hat, welch' letztere häufig die Anwendung von Farbenquadraten noch übertreffen; als Beispiel wird eine diabetische Amblyopie angeführt. Sodann wird das Vorkommen und die Ursachen dieser auf retrobulbärer Neuritis beruhenden centralen Scotome erörtert. Am häufigsten besteht die Ursache in übermässigem Tabak- und Alkoholgenuss, oft liegt auch Diabetes zu Grunde. Betreffs der ersteren Ursache liegen zahlreiche Autopsiebefunde vor, betreffs des Diabetes nur einer von Nettleship, zu dem Verf. einen neuen hinzufügt, der einen 29jährigen an Diabetes im Coma gestorbenen Tischler betrifft. Abusus von Tabak oder Alkohol war nicht vorhanden; S nahm allmählich ab. Beiderseits centrales absolutes Farben- und relatives Weiss-Scotom. O: n. Die Section zeigte u. a. neben Leptomeningitis chronica und Gehirnödem schon makroskopisch Hyperämie und Abplattung beider N. optici, in einem derselben auf dem Durchschnitt eine kleine Blutung. Mikroskopisch sind beide Sehnerven vom Chiasma bis noch jenseits des Foramen opticum intact. $^3/_4$ cm von demselben tritt rechts, links noch näher an demselben partielle Atrophie der Nervenbündel hervor. Die Bindegewebssepta sind stark verbreitet, kernreich, stärker mit zahlreiche Blutkörperchen enthaltenden Gefässen durchsetzt. Die atrophische Partie sitzt nicht im Centrum, sondern ist temporalwärts verschoben; die Netzhautgefässe sind an dieser Anfangsstelle der Erkrankung noch nicht in den Opticusstamm eingetreten. Links gleicher Befund, ausserdem noch eine kleine Blutung. Beiderseits lässt sich die atrophische Partie bis zum Bulbus hin verfolgen, indem sie die bekannte dem Verlauf der Macularfasern entsprechende Umlagerung annimmt. Dural- und Pialscheide des Opticus, sowie Zwischenscheidenraum unverändert. Während hier merkwürdigerweise noch keine Veränderung an der Papille ophthalmoskopisch wahrnehmbar war, findet sich andererseits oft starke partielle weisse Verfärbung derselben, trotzdem S wieder fast normal geworden. Die Veränderung ist hier wohl durch nur theilweises Zugrundegehen von Nervenfasern infolge der durch entzündliche Vorgänge bewirkten Compression zu erklären. Dass aber trotz einer vollständigen ophthalmoskopischen Sehnervenatrophie, sogar mit mässiger Gefässverengerung, die nach einer retrobulbären Neuritis mit absolutem centralen Scotom entstanden war, eine ausgiebige Wiederherstellung der S erfolgt, gehört allerdings zu den grössten Seltenheiten. Verf. ist in der Lage, eine solche Beobachtung mitzutheilen, welche einen 18jährigen Schüler betrifft. Ohne irgend welche nachweisbare Ursache verschlechterte sich allmählich das Sehen unter Auftreten von Scotom. Ophthalmoskopisch war erst nach 2 Monaten beginnende Abblassung der Sehnerven zu sehen. Dieselbe nahm trots subcutaner Sublimateinspritzungen, JK, Galvanisiren (1—2 Milli-Ampère in auf- und absteigender Richtung abwechselnd), Dunkelkur, später Landaufenthalt, zu bis zum Bilde der völligen Atrophie, mit S-Abnahme auf $^{1/2}/_{36}$ excentr. im Laufe von 8 Monaten. Dann Strychnininjectionen (0,001) in die Schläfe; nach 28 Injectionen Finger: 1 m, Unter Galvanisiren und JK (Schwitzbäder werden schlecht vertragen) allmähliche Besserung und schliesslich 3 Jahre nach Beginn des Leidens S wieder rechts fast $^5/_5$, kein centrales Scotom, Gesichtsfeldgrenzen nach links $^5/_{35}$—$^5/_{25}$ centrales leichtes Scotom. Ophthalmoskopischer Befund unverändert. Günstiger für die Wiederherstellung sind natürlich die Fälle mit geringen Veränderungen am Sehnerven und ätiologischen Momenten, die zu beseitigen sind. So besserte sich die S bei einem 46jährigen Richter von S rechts = $^1/_{30}$, links = $^1/_{18}$ und centralem Scotom mit leichter Neuritis optica auf $^3/_8$ bez. $^3/_6$ mit leichtem paracentralem

Digitized by Google

Scotom und geringer macularer Abblassung unter JK, Galvanisation, Aussetzen des (vorher auch nicht starken) Rauchens und mässiger Zuckerdiät (es wurde bei der Untersuchung der Augen Diabetes gefunden), so dass Patient seinen Beruf wieder völlig versehen kann. Die Behandlung ist schon im Vorstehenden enthalten; erstens ätiologisch mit Vermeidung aller Schädlichkeiten, sodann die angegebenen Medicamente, ferner Galvanisation, die Verf. für sehr gut hält; Schwitzkuren sind mit Vorsicht anzuwenden, namentlich bei Verdacht auf progressive Sehnervenatrophie. Neuburger.

230) Ueber multiple Augenmuskellähmungen und ihre Beziehungen zu den sie bedingenden, vorzugsweise nervösen Krankheiten, von Dr. Alessandro Marina, Triest. (Leipzig u. Wien, 1896.) Ausser den bei Krankheiten des Nervensystems vorkommenden Augenmuskellähmungen werden auch noch die angeborenen, und die nach Vergiftungen, acuten Infectionskrankheiten, Syphilis, Alkoholismus, Psychosen, Morbus Basedowii, Meningitis, Affectionen der Schädelbasis und nach Trauma auftretenden besprochen. Anschliessend an Dufour's „Paralysies nucléaires de muscles des yeux" Gand 1890, werden die seitdem in der Literatur mitgetheilten, sowie 37 eigene sehr werthvolle Beobachtungen kritisch, besonders differential-diagnostisch besprochen. So ist es z. B. sehr interessant, dass Verf. bei einem Aneurysma des hinteren Theiles der Basilararterie eine Reihe von Erscheinungen beobachtete, die zum Morbus Basedowii gehören, was für Jendrássik's und Mendel's Angabe zu sprechen scheint, dass nämlich die Oblangata bez. Corpora restiformia ursächliche Beziehung zum Morb. Based. hätten, in Folge einer Reizung durch ein von der erkrankten Schilddrüse geliefertes Gift. In einem weiteren Falle wurde ein dem Morb. Based. ganz ähnlicher Symptomencomplex mit multiplen Augenmuskellähmungen schon in den frühesten Lebensjahren beobachtet, wohl durch eine angeborene Erkrankung der Schilddrüse hervorgerufen. (Münch. med. Wochenschr. 1896. Nr. 29.) Neuburger.

231) Ueber Entzündung der Cornea, von Prof. P. Grawitz in Greifswald. (Greifsw. med. Ver. 11. Jan. 1896. — Virch. Arch. Bd. 144. — Deutsch. med. Wochenschr. 1896. Nr. 26.) G. vertritt den Satz, dass im ruhenden Gewebe der Bindesubstanzen zwischen den mit den gebräuchlichen Färbungsmethoden darstellbaren Zellen zahlreiche zellenwertige Elemente vorhanden sind, welche erst bei stärkerer Saftströmung Kern- und Zellenfärbung annehmen und überall zwischen den normalen Gewebszellen protoplasmatisch werden, ohne dass sie einer Zellenvermehrung im gewöhnlichen Sinne noch einer Einwanderung ihre Entstehung verdanken. Er betont ferner, anderen Autoren gegenüber, dass er sich nach wie vor bezüglich der sog. Schlummerzellen grosser Zurückhaltung befleissige, aber die durch Vergoldungsmethode der Cornea und Thierversuche (s. d. Original) gewonnenen Bilder beweisen ihm, dass die Einwanderungstheorie bei der Keratitis für falsch und die Proliferationstheorie für nicht ausreichend zu erklären sei, um die Anfänge der kleinzelligen Infiltration zu deuten. Er hat nie bestritten, dass die den entzündeten Theil durchströmende Lymphe Lymphkörperchen enthält, aber er bleibt darauf bestehen, dass auch im gefässhaltigen Gewebe die Entzündung bis zur Eiterbildung fortschreiten kann, ohne dass irgend ein nennenswerther Antheil der Eiterkörperchen aus dem Blute stammt. Die Entzündung ist nach seinen Versuchen, zu deren Nachprüfung er auffordert, nicht das Eindringen von Leukocyten in einen mehr oder minder todten Gewebstheil, sondern die Reaction lebender Gewebe, welche sich unter erhöhter Saftströmung vollzieht. — In einer Erwiderung betont Beneke (Deutsche med. Wochenschr. 1896 Nr. 31)

Digitized by Google

gegenüber einem ihm von G. gemachten Vorwurf, dass er dessen Versuche nicht übergangen habe, aber dieselben nicht für stichhaltig erkläre, sondern dass ein Theil der Zellen im Entzündungsgebiet der Cornea noch immer als Leukocyten aufgefasst werden könne. — G. dagegen fordert in einer weiteren Zuschrift (l. c. 1896. Nr. 35) zur Nachprüfung seiner Versuche auf. Neuburger.

232) Chlorosis und Papilloretinitis, von Dr. G. Dieballa, Assist. d. II. med. Univ.-Klin. in Budapest. (Deutsche med. Wochenschr. 1896. Nr. 28.) Bei der 21jährigen, seit dem 14. Lebensjahre an mit Remissionen auftretender Chlorose leidenden Patientin entwickelte sich nach einer anstrengenden Tanzunterhaltung und folgender Menstruation unter Verschlechterung des Allgemeinbefindens beiderseits Papilloretinitis, sowie links Abducensparese. Sonstige ursächlichen Momente fehlen und parallel mit der Heilung der Bleichsucht unter dem Einfluss der Eisentherapie bildete sich die Sehstörung rasch zurück. Verf. konnte in der Literatur nur wenige ähnliche Fälle finden. Was die eigentliche Ursache der Sehstörung betrifft, glaubt er, dass der gemeinsame Einfluss der beiden erwähnten deglobulisirenden Faktoren, nämlich der körperlichen Anstrengung und der Menstruation, die Veränderung des Augengrundes auf dem prädisponirenden Boden der Chlorose hervorgerufen haben, wie sie ähnlich auch nach Blutverlusten zu entstehen pflegt. Neuburger.

233) Die Betheiligung des Opticus bei der puerperalen Polyneuritis, von Dr. Fritz Schanz, Augenarzt in Dresden. (Deutsche med. Wochenschr. 1896. Nr. 28.) Unter 34 von Eulenburg aus der Literatur zusammengestellten und 4 selbst beobachteten Fällen E.'s puerperaler Polyneuritis waren die Augennerven nur einmal, der Opticus gar nicht befallen. Doch ist ein Verschontbleiben des letzteren unwahrscheinlich, vielmehr sind einige, namentlich von Heinzel beschriebenen Fälle von Sehstörungen während der Lactationsperiode und Neuritis optica mit aller Wahrscheinlichkeit als in dieses Gebiet der puerperalen Neuritis gehörig aufzufassen. Verf. beschreibt ausführlich einen selbst beobachteten einschlägigen Fall, bei welchem die 38jährige, sonst gesunde VI para während des Stillgeschäftes, 3 Wochen post partum, nach einer starken körperlichen Anstrengung an einer schweren auch den Sehnerven mit befallenden Polyneuritis erkrankt, welche 3 Wochen später unter den Symptomen der Respirationslähmung zum Tode führte. Verf. hält die hier beobachtete Neurit. opt. für identisch mit der von Heinzel beobachteten, der vermuthet, dass es sich um eine toxische Einwirkung von giftigen Eiweisskörperchen handelt, die sich während der Lactationsperiode entwickeln, da gerade Gifte den Sehnerven ähnlich wie in den hier beobachteten Fällen schädigen. Auch Eulenburg kommt aus anderen Erwägungen zu dem gleichen Schlusse der Autointoxication, und verweist auf das bei vermehrtem Eiweisszerfall im Körper sich bildende Aceton, welches unter gewissen Umständen durch Umwandlung in Acetessigsäure zu den Symptomen der Säuretoxicose Veranlassung geben kann. E. glaubt, dass auch während der Schwangerschaft schon analoge Neuritisformen auftreten können, vor allem gehöre das unstillbare Erbrechen hierher, und Verf. vermuthet, dass auch die aus früherer Zeit stammenden Beobachtungen von vorübergehenden Amaurosen in der Schwangerschaft, insbesondere eben nach Erbrechen, als derartige Neuritisformen aufzufassen seien. Neuburger.

234) Die Cardinalpunkte des Auges für verschiedenfarbiges Licht, von W. Einthoven, Leyden. (Pflüger's Arch. f. d. ges. Phys. Bd. 62. S. 166). Bei der Untersuchung vieler, durch Dispersion verursachten

Digitized by Google

Erscheinungen, namentlich derjenigen, welche durch eine gegenseitige Verschiebung verschiedenfarbiger Netzhautbilder erklärt werden, hat man sich zur Bestimmung der Cardinalpunkte begnügt, Listing's reducirtes Auge mit einer brechenden Fläche anzuwenden. Es ist aber wünschenswerth, dass man die durch das Licht verschiedener Brechbarkeit bedingte Ortsveränderung der Haupt- und Knotenpunkte kennt. Verf. hat diese daher für das nicht reducirte Auge Listing's berechnet und folgende Werthe erhalten:

	Für Strahlen der Fraunhofer'schen Linien		Unterschied für die Strahlen der Linien D u. F
	D (gelb)	F (blau)	
Vordere Hauptbrennweite der Cornea . . .	23,7389	23,4604	0,2785
Hintere Hauptbrennweite der Cornea . . .	31,7389	31,4604	0,2785
Abstand des vorderen Hauptpunktes der Linse hinter ihrer Vorderfläche	2,1151	2,1121	1,0785
Abstand des hinteren Hauptpunktes von der Hinterfläche	1,2691	1,2672	0,0019
Abstand der beiden Hauptpunkte der Linse von einander	0,2158	0,2207	−0,0049
Hintere Hauptbrennweite des Auges . . .	20,3300	20,0581	0,2719
Vordere Hauptbrennweite des Auges . . .	15,2057	14,9575	0,2482
Ort des ersten Hauptpunktes	1,8501	1,8862	−0,0361
Ort des zweiten Hauptpunktes	2,2702	2,2909	−1,0207
Abstand beider Hauptpunkte von einander .	0,4201	0,4047	0,0154
Ort des ersten Knotenpunktes	6,9744	6,9868	−0,0124
Ort des zweiten Knotenpunktes	7,3945	7,3915	0,003
Ort des vorderen Hauptbrennpunktes . . .	−13,3556	−13,0713	0,2843
Ort des hinteren Hauptbrennpunktes . . .	22,6001	22,349	0,2511

Von der grössten Bedeutung für die Farbenzerstreuungserscheinungen im Auge ist der Einfluss der Dispersion auf der Stelle des hinteren Knotenpunktes und des hinteren Hauptbrennpunktes. Es zeigt sich aus obigen Zahlen, dass der hintere Knotenpunkt für blaue Strahlen (F) 3 μ vor dem hinteren Knotenpunkt für gelbe Strahlen (D) liegt, ein Abstand, so klein, dass er wohl in fast allen Fällen, wo eine gegenseitige Verschiebung verschiedenfarbiger Netzhautbilder untersucht wird, vernachlässigt werden darf. (Deutsche med. Zeitg. 1896. Nr. 52.) **Neuburger.**

235) **Die Serumtherapie der Augenheilkunde**, von Dr. **Aubineau**, Paris. (Progrès méd. III. 1896. Nr. 23.) Durch Behandlung von 10 Fällen diphtheritischer Conjunctivitis kommt Verf. zu folgenden Sätzen: 1. Das Serum hat eine energische und prompte Heilwirkung bei der d. C. 2. Eine Beeinflussung des Krankheitsprocesses ist nicht vorhanden, wenn es sich um andere pseudomembranöse Affectionen der Conj. handelt. 3. Seine Wirkung ist eine specifische und unterstützt die Diagnose. 4. In einem zweifelhaften Falle hat die Serumeinspritzung keine weiteren unangenehmen Folgen, selbst wenn die diphtheritische Natur der Affection nicht nachgewiesen werden kann. 5. Die Diagnose darf niemals vernachlässigt werden und die bacteriologische Untersuchung muss den Ausschlag für eine Serumbehandlung geben. 6. Bei Mischinfectionen muss man in Bezug auf die Prognose vorsichtig sein, selbst bei Anwendung des Serums. Nach Einspritzung und Verschwinden des Löffler'schen Bacillus kann die Affection in Folge anderer Bakterien, besonders

Digitized by Google

der Streptokokken andauern. 7. Die lokale Behandlung schadet nicht der Allgemeinbehandlung, sie kann im Gegentheil nützlich sein, wenn infolge Vorherrschens der Kokkeninfection die Serumbehandlung ungenügend ist. (Dtsch. med. Zeitg. 1896. Nr. 65.) Neuburger.

236) Xanthopie nach Kohlenoxydvergiftung, von Dr. Richard Hilbert, Sensburg. (Betz's Memorabilien. 1895. Nr. 2). Die Vergiftung des 16jährigen war nicht allzu schwerer Art; er konnte ca. 2 Stunden nach dem Auffinden wieder zum Bewusstsein gebracht werden und klagte dann über Kopfschmerz, Schwerbesinnlichkeit und intensives Gelbsehen namentlich heller Gegenstände. Objectiv ist am Auge gar nichts zu finden. S beiderseitig $= {}^6/_9$, Gesichtsfeld scheint concentrisch eingeengt. Die Erscheinung des Gelbsehens ist beiderseits vorhanden bis zum Abend; am andern Morgen nach gutem Schlaf ist sie verschwunden, überhaupt wieder normales Befinden. Verf. erklärt das Gelbsehen als letztes Symptom der directen Einwirkung des Kohlenoxyds auf das Nervencentrum, bezw. des durch das Gas veränderten Blutes; er fand es noch nicht in der Literatur beschrieben, dagegen viele analoge Erscheinungen, so Rothsehen nach Bilsenkrautsamen- und Duboisin-Vergiftung, Gelb- oder Grünsehen nach Santonin-, Gelbsehen nach Trinitrophenol-(Pikrinsäure-)Vergiftung und nach äusserlichem Gebrauch von Chromsäure, Violettsehen nach Pilzvergiftung, und verweist auf seine diesbezügliche Arbeit im Archiv f. Augenhlk. XXIX. 1. (1894). Neuburger.

237) The vision of school childern. (Brit. med. Journ. 29. VIII. 1896.) Auf Veranlassung der Unterrichtsbehörde wurden die Augen der Elementarschüler Londons fachgemäss untersucht. Der von Brudenell Carter verfasste Bericht über seine Untersuchung zeigt, dass von 8125 Kindern nur 39,15 % beiderseitig normale S hatten. Dieses beklagenswerthe Resultat steht in Einklang mit den der Ophthalm. Society schon 1894 vorgetragenen Resultaten. Wichtig ist auch die Angabe des Berichtes über die progressive Myopie. Danach konnte Verf. weder eine besondere Verbreitung der Myopie unter den Kindern überhaupt, noch eine Zunahme derselben von den jüngeren zu den älteren Kindern beobachten, noch überhaupt irgend welchen schädlichen Einfluss der Schule auf die Augen. Letztere waren vorzugsweise hyperopisch, 64 % astigmatisch. Die schlechte, durch die Refractionsfelder nicht erklärbare Sehschärfe erklärt er durch zu geringe Uebung der Sehkraft. Der Horizont des Londoner Knaben ist beschränkt, er hat keine Gelegenheit zum Fernsehen. Die Sehkraft jedes neuen Schülers sei vom Lehrer zu prüfen, und Wettsehen (!) mit Preisvertheilung zu veranstalten, um Kenntnisse über die richtige Sehkraft zu verbreiten. Neuburger.

238) Zur therapeutischen Verwendung subconjunctivaler Injectionen. (Nach einem Referat d. Therap. Wochenschr. 1896. Nr. 29.) Raziwitzky (Ueber subconjunct. Sublimatinject. Moskauer Diss. 1895/96.) fand bei Thierversuchen kein Quecksilber im Auge und kommt gestützt auf dieselben und auf klinische Beobachtungen zum Schlusse, dass die bei manchen Augenerkrankungen mit subconjunctivalen Sublimatinjectionen erzielten günstigen Ergebnisse nicht auf eine specifische Wirkung des Sublimat auf etwaige im Auge befindlichen pathogenen Keime, sondern auf die durch Reizwirkung der Injection erzielte Beschleunigung der Lymphcirculation und beförderte Ausscheidung der Infectionserreger zurückzuführen sind, weshalb Kochsalz- und ähnliche Lösungen vorzuziehen sind. — Darier (Soc. franc. d'ophtalmol. 2. Juni 1896) stellt 2 Fälle von rascher Heilung monocularer Amblyopie mit centralem Scotom (Neuritis retrobulbaris) durch subconjunctivale Einspritzung,

Digitized by Google

einmal Goldcyanür, vor. — Brilliantoff sah sehr gute Wirkung von Parachlorphenol- (1—2%, 1—2 Theilstriche) Injectionen bei Hornhautgeschwüren und Iritis; sie sind wenig schmerzhaft, wirken sogar etwas anästhesirend. (Die Wirkungen subconjunctivaler Einspritzungen von Parachlorphenol. St. Petersb. Inaug.-Diss. 1896.) — Bossalino (Ricerche sperimentali e cliniche intorno alle iniezioni sottocongiuntivali di chinina e loro valore terapeutico. Rif. med. 1896. Nr. 76.) stellte zuerst Thierversuche an mit Chinin-Injectionen, indem er durch dessen Wirkung auf die Leucocyten deren Invasion bei Hornhautinfectionen aufhalten wollte, sodann therapeutische Versuche bei Hornhautgeschwüren, zum Theil mit Hypopyon und schwerer Iritis. Die Ergebnisse waren sehr günstig. Die Heilung erfolgte rasch, das zurückbleibende Leucom ist viel heller und begrenzter. Die Lösung ist 1:400 von Chin. bimuriaticum. Die Einspritzung wenig schmerzhaft. Neuburger.

239) Oedème des paupières consécutif à une injection de cocaïne pour l'extraction d'une dent, par G. Duchesne, Orbec. (Année méd. de Caen. 1896.) Lidödem beiderseits in Folge einer Einspritzung von Cocaïn in 2 Portionen ins Zahnfleisch behufs Zahnextraction, nach 48 Stunden verschwunden. Verf. fasst es als vasomotorische Lähmung auf in Folge Einwirkung des Cocaïn auf die Enden des Zahnnerven, der ein Ast des Maxillaris inferior oder eines Theiles des Trigeminus ist, welcher durch seinen Ramus ophthalmicus Wilisii mit der Lindhaut in Verbindung steht. Neuburger.

240) Die Behandlung der Geschwüre und Abscesse der Hornhaut mit Airol, von Gallemaerts, Brüssel. (Policlinique. 1896. Nr. 2.) Airol wirkt, wohl durch seine auf Jod beruhende antiseptische Eigenschaft, günstig nicht nur bei leichten Hornhautgeschwüren bei Kindern, sondern auch bei schweren traumatischen, zum Theil mit Hypopyon, und machte angeblich häufig Caustik und Paracentese der Vorderkammer vermeidbar. Freilich ist seine Einstäubung in grösserer Menge sehr schmerzhaft; daher soll erst Cocaïn eingeträufelt werden, auch ist vorherige Reinigung des Geschwüres, bezw. Abtupfung mit Wattetampon wünschenswerth. Neuburger.

241) The significance of constrictions and dilatations in the calibre of retinal Arteries, by Harry Friedenwald, M. D. Baltimore. (S. A. Archives of ophthalm. XXV. 1896. Nr. 2.) In Fortsetzung einer früheren Untersuchung über die Augenspiegeluntersuchung von Fällen allgemeiner Arteriosclerose, deren Resultate mit ähnlichen Untersuchungen Raehlmann's und Hirschberg's übereinstimmten, veröffentlicht Verf. in vorliegender Arbeit ähnliche Befunde von Caliberschwankungen der Netzhautarterien bei verschiedenen anderen Erkrankungen, unter genauer Beschreibung der einzelnen Fälle mit Berücksichtigung der vorhandenen Literatur, namentlich auch über die anatomisch gefundenen Veränderungen. Zunächst wieder 24 Fälle allgemeiner Arteriosclerose; die gefundenen Veränderungen der Netzhautarterien stehen oft in keinem Verhältniss zu denen an anderen Körpertheilen; dabei kommen auch choroidale und retinale Veränderungen vorzugsweise an der Macula vor; manchmal treten früher oder später Gehirnaffectionen auf. Ein weiterer Fall zeigte auch Diabetes; doch führt Verf. die Gefässveränderungen auf die allgemeine Arteriosclerose zurück, zumal die von Hirschberg beschriebene Retin. diabet. fehlte. 4 Fälle chronischer Nephritis, auch mit anderweitiger Arteriosclerose; in zahlreichen derartigen Erkrankungen fehlen jedoch auch Veränderungen am Auge. Ein Fall von Netzhautblutung; in vielen Fällen solcher Blutungen fehlen solche ophthalmoskopisch sichtbaren Veränderungen, während die Ursache in einem Allgemein-

Digitized by Google

leiden zu finden ist. Ferner 2 interessante Fälle von Glaucom, eines subacut, das andere simplex mit Caliberschwankungen, ohne Neigung zu Blutung. Schliesslich in einigen Fällen von Sehnervenschwund, primäre als auch secundäre Netzhautgefässveränderungen, bei einfacher Atrophie als auch bei A. durch Embolie, nie jedoch bei der mit der Pigmentdegeneration der Netzhaut verbundenen Gefässatrophie. Neuburger.

242) Beobachtung an einem blindgeborenen psychisch Kranken, von Dr. Juliusburger. (Psychiatrischer Verein zu Berlin. 1895. Juni.) Die intelligible Raumvorstellung, als die uns a priori gegebene Anschauungsform, kommt dem blind Geborenen in demselben Maasse zu, wie dem Sehenden. Dagegen wird seine empirische Raumanschauung mangelhafter sein. Pat. erkennt mittelst Abtasten jeden Gegenstand, z. B. einen Würfel, eine Kugel, eine Münze, ein Pappquadrat. Zeichnet man ihm aber auf seinen Handteller eine Zahl, einen Buchstaben, eine Figur, so hat derselbe nur die Berührungs- und Bewegungsempfindung, kann sich aber kein entsprechendes Bild construiren. Dies beruht auf einer Einengung des Raumsinnes der Haut, welcher das Product einer complicirten Associationsleistung ist. Pat. zeigte sich beim Unterricht in der Blindenanstalt hinreichend anstellig und lernt besonders leicht Clavierspielen. Dagegen war er unfähig, Schreiben und Violinspielen zu erlernen, weil das centrale Projectionsfeld der Extremität nicht im Stande war, eine bestimmte Summe und Art scharf differenzirter Erinnerungsbilder zu sammeln, deren Quelle hauptsächlich im Tast-, Gelenk- und Muskelempfindung zu suchen ist. Auch eine bleibende Maassvorstellung ist ihm versagt, er kann nur momentan durch Abtasten die Grösse der Objecte abschätzen. Mit Hülfe seines Gehör- und Tastsinnes vermochte er Eltern und Geschwister momentan zu unterscheiden; er trägt aber keine Erinnerung an dieselben mit sich herum, seitdem dieselben gestorben, eine Erinnerung, die den Sehenden nie verlässst. Peltesohn.

243) Sur la réaction dite paradoxale de la pupille, par Dr. H. Frenkel, Lyon. (Revue de Médicine. 1896. Juin.) Die sog. paradoxe Reaction der Pupille, welche in einer Erweiterung derselben bei Lichteinfall besteht, zeigt sich fast ausnahmslos nur bei Tabikern, Paralytikern oder cerebraler Syphilis. Bei allen Fällen war die Accommodation intact erhalten. Fast immer war die Erweiterung der Pupille die associirte Folge einer Divergenzbewegung der Bulbi, nicht selten bei gleichzeitiger Parese der Abductoren. Bisweilen handelt es sich um einen Hippus, wie er auch bei normalen Pupillen nach langer Beleuchtung sich einstellen kann. In einigen Fällen können psychische und sensorielle Einflüsse eine Pupillenerweiterung bewirken, zumal wenn die normale reflectorische Verengerung aufgehoben ist. Es ist also das Argyll-Robertson'sche Symptom die Vorbedingung für die scheinbar paradoxe Erweiterung der Pupille, welche nicht durch die Beleuchtung, sondern während der Beleuchtung eintritt und somit eigentlich gar nichts Paradoxes darbietet. Nur bei Hysterischen kann auch ohne gleichzeitiges Robertson'sches Symptom die paradoxe Reaction gelegentlich beobachtet werden. Peltesohn.

244) Beiträge zur Kenntniss der secundären Veränderungen der primären optischen Centren und Bahnen in Fällen von congenitaler Anophthalmie und Bulbusatrophie bei neugeborenen Kindern, von O. v. Leonowa in Zürich. (Arch. f. Psych. u. Nervenkrankh. 1896. Bd. XXVIII.) Verf. kommt auf Grund mikroskopischer Untersuchungen der Sehcentren und Sehfasern bei neugeborenen, bezw. wenige Wochen alten Kindern mit Anophthalmie oder ein- und doppelseitiger Bulbusatrophie und unter

Digitized by Google

Zuhülfenahme pathologischer und experimentell veränderter Gehirne zu demselben Resultat, wie v. Monakow und Ganser, dass die Fasern der Sehnerven zum Theil aus den Ganglienzellen der Retina hervorgehen und hauptsächlich in die äusseren Kniehöcker einstrahlen, wo sie sich in Endbäumchen auflösen. Wo die Augen fehlten, mangelten auch diese Fasern in den Kniehöckern, deren Volumen dadurch verringert war, während die Ganglienzellen an denselben nur nach Wegnahme der Sehsphären erkranken. Ein anderer Faserzug hing mit den vorderen Zweihügeln zusammen. Beide Fasergruppen repräsentiren die Mehrheit der Opticusbündel und laufen centripetal; eine geringere Zahl verläuft centrifugal, sie kommt von den Ganglienzellen im oberflächlichen Grau der vorderen Zweihügel. Auch im Pulvinar fand Verf. Defecthöhlen, wagt aber daraus keine Schlüsse zu ziehen. Die Fork'sche Commissur fehle immer. Die Verbindungsfasern des äusseren Kniehöckers, des Pulvinar und des vorderen Zweihügels mit der Rinde, also die Gratiolet'sche Sehstrahlung zeigt ebenfalls eine deutliche, wenn auch nicht sehr bedeutende Verschmälerung. Ebenso wurde in der Rinde der Fissura calcarina in deren vierter Schicht eine Aenderung in der Anordnung der Nervenelemente constatirt. Verf. ist vom Zusammenhang dieser betroffenen Schicht mit dem Sehact überzeugt und hält die bei ihren Fällen fehlenden Ganglienzellen für die Träger von Objectbildern und für wichtige Bestandtheile der Apparate, in denen sich die optischen Vorstellungen und Begriffe abspielen. Ein anschauliches Schema illustrirt die Ansichten der Verf. über die Verknüpfungen der einzelnen Ganglienzellengruppen und Fasersysteme.

Peltesohn.

245) Experimental research of the course of the optic nerve fibres, by Usher and Dean. (Brit. med. Journal. 1896. July 11.) Die Verff. haben nach der Marchi'schen Methode die Ausfallserscheinungen in den Sehnervenfasern nach experimenteller Degeneration bestimmter, unter dem Ophthalmoskop controlirter Netzhautpartien studirt. Der Verletzung in einem Netzhautquadranten entsprach einer Degeneration im entsprechenden Quadranten des Opticus, welcher dieselbe Lage durch die ganze Länge des Nerven beibehielt. Aber auch im Nerven des nicht verwundeten Auges fanden sich, allerdings mehr diffus, seltener und weniger hervortretend als auf der Wundseite, kleine schwarze Punkte. Dem Raum zwischen Macula und Opticus entsprach ein Degenerationsgebiet im vorderen Theil des Opticus an seinem Aussenrand, im hinteren mehr central; vorn ein gleichschenkeliges Dreieck mit der Spitze nach dem Centrum bildend, hinter dem Eintritt der Netzhautgefässe mehr central und halbmondförmig, bis zum Chiasma.

Peltesohn.

246) Die Structur der Nervenzellen der Retina, von Prof. Dogiel. (Arch. f. mikrosk. Anatomie. Bd. XLVI.) Die Färbung der Netzhautzellen der Vögel mit Methylenblau erfolgt nicht gleichmässig, sondern erst im mittleren, centralen Antheile des Zellkörpers, erst später in der Peripherie; und auch dann enthalten die conusförmigen Verdickungen des Axencylinders, sowie die Protoplasmafortsätze weniger chromophile Substanz in Form von kleinen Schollen, Spindeln u. s. w. In den Protoplasmafortsätzen findet sich mehr chromophile und Grundsubstanz, im Axencylinderfortsatze hauptsächlich Fäden. Beide sind von ein und denselben Bestandtheilen, aber nur in verschiedenem quantitativem Verhältnisse gebildet.

Peltesohn.

247) Bemerkungen zur „Gesichtsfeldermüdung", von Dr. H. Salomonsohn. (Deutsche Zeitschr. f. Nervenheilk. 1896. Bd. VIII.) Verf. steht mit Schmidt-Rimpler, Peters, R. Simon, Siemsen und Voges auf dem Standpunkt, dass er die sog. Gesichtsfeldermüdung im Gegensatz zu W. Brand

Digitized by Google

nicht als den ocularen Ausdruck einer pathologischen Erschöpfung des Nervensystems ansieht, sondern dieselbe auch bei ganz gesunden Menschen beobachtet hat. Die vorliegende Arbeit richtet sich hauptsächlich gegen die letzte Veröffentlichung W. König's. Peltesohn.

248) Neue Untersuchungen über die Betheiligung der Nerven in den Grössenveränderungen der Pupille, von Dr. J. Dogiel. (Gazeta Lekarska. 1896. Nr. 39.) Die Grössenveränderungen der Pupille in Folge faradischer Reizung des centralen Abschnittes des Halssympathicus auf einer Seite stellen einen complicirten Vorgang dar, bei welchem nicht nur der Opticus, Sympathicus und ein motorischer Nerv, sondern auch andere Nerven, wie Vagus und überhaupt sensible Nerven, betheiligt sind. Die Pupillenreaction ist als ein Resultat verschiedener gegenseitiger Verhältnisse der erwähnten Nerven und ihrer Wirkung auf die Nervenendigungen aufzufassen und könnte auch von Gefässcaliberschwankungen der Chorioidea und Retina abhängig sein, wie sie Verf. in der That durch faradische Ströme von bestimmter Stärke hervorrufen konnte. Peltesohn.

249) L'hémianopsie dans les abscès cérébraux d'origine otique, par Dr. M. Lannois et M. Jaboulay. (Revue de Médecine. 1896. S. 659.) Ausser den gewöhnlichen Zeichen des Gehirnabscesses bestand eine deutliche Hemianopsie mit erhaltenen Pupillenreflexen und ausgesprochene optische Leitungsaphasie. Die Verff. weisen auf die Häufigkeit der Hemianopsie und einer partiellen sensorischen Aphasie bei otitischen Gehirnabscessen hin, auf die schon Oppenheim aufmerksam gemacht hat. Peltesohn.

250) Ueber willkürliche Kurzsichtigkeit, von A. A. Tokarsky. (Gesellsch. d. Neuropathol. u. Irrenärzte zu Moskau. Sitzungsber. 1896. 2. Febr.) Verf. berichtet über zwei Beobachtungen bei einem 24 Jahre alten Manne, bezw. einem Schüler, welche willkürlich im Stande waren, Kurzsichtigkeit hervorzurufen, bezw. vorhandene Myopie um mehrere Dioptrien zu steigern. Eine Erklärung dieses Verhaltens sieht Verf. in der Fähigkeit, solche Muskeln dem Willen zu unterwerfen, die sonst dem Willen nicht gehorchen, eine analoge Erscheinung, wie die vereinzelt beobachtete willkürliche Herzverlangsamung. Uebung und erworbene Gewohnheit spielen dabei eine hauptsächliche Rolle. Peltesohn.

251) Die eitrige Entzündung des Augapfels bei der epidemischen Cerebrospinalmeningitis, von Dr. Axenfeld. (Naturforschercongress zu Frankfurt a./M. 1896.) Die Cerebrospinalmeningitis kann auf die Augen wirken: a) durch Constriction der Optici an der Hirnbasis, wodurch Erblindung eintreten und wieder schwinden kann, ohne dass der Augenspiegelbefund einen Ausweis zu bieten braucht; b) durch continuirliche Fortleitung des Entzündungsprocesses längs der Sehnervenscheide als Perineuritis descendens, sei es durch die Mikroorganismen selbst oder ihre Stoffwechselproducte. Bei der tiefen eitrigen Iridochoroiditis, welche oft mit dem Beginnen der Meningitis schon einsetzt und als prognostisch günstig quoad vitam aufgefasst werden kann, dürfte die Entzündung wohl vom Scheidenraum in's Augeninnere gelangen. In zwei Fällen von Pneumokokkenmeningitis waren die Kokken nicht längs des Sehnerven, sondern durch die Blutbahn in's Auge gelangt. Peltesohn.

252) Ueber die Localisation der Oculomotoriuskerne, von Dr. Bach. (Ibid.) Verf. hat, dem Beispiele Nissl's folgend, die Degenerationen im Kerngebiet und centralem Stumpfe nach Durchschneidung peripherer motorischer Nerven zu untersuchen, beim Kaninchen die einzelnen Oculomotoriusäste ausgeschaltet, um ihren Ursprung und Kerngebiet zu localisiren. Die Degeneration liess sich am besten am 10.—14. Tage nach der Operation nachweisen.

Digitized by Google

Nach vollständiger Ausräumung der Orbita zeigten sich beiderseits im Kerngebiet des 3. und 4. Hirnnerven Veränderungen; doch waren sie auf derselben Seite stärker und nach vorn mehr und mehr auf diese Seite beschränkt. Nach Zerstörung der Iris und des Corpus ciliare fand sich um den Kern keine Veränderung; vielleicht tritt dieselbe im Ganglion ciliare ein. Für den Trochlearis besteht nur eine partielle Kreuzung, doch finden sich auf der zugehörigen Seite nur vereinzelte degenerirte Zellen. Peltesohn.

253) Beiderseitige Hemianopsie mit Erkrankung eines kleinen centralen Gesichtsfeldes, von Prof. Vossius. (Ibid.) Verf. stellt bei einem 21jähr. Bergmann nach einer complicirten Schädelfractur in der Gegend der Lambdanaht nach 4 Wochen eine vollständige rechtsseitige Hemianopsie fest; nach links war nur ein kleiner Bezirk von 15—20° mit dem Fixirpunkt erhalten; die Trennungslinie umgriff den Fixirpunkt um etwa 2° nach rechts. Der Befund hat sich seitdem nicht geändert und der Augenspiegelbefund blieb negativ. Sehschärfe war später normal, ebenso der Farbensinn. Verf. giebt eine Uebersicht über die bisher publicirten Fälle von doppelseitiger Hemianopsie und spricht über zwei charakterische Symptome, die Erhaltung eines engen centralen Gesichtsfeldes und die Orientirungsstörungen, die übrigens im obigen Falle fehlten. — Sachs (Breslau) weist auf die auffallende Thatsache hin, dass die Gegend um den Fixirpunkt stets erhalten geblieben sei, so sehr verschieden auch die Localisation der Herde gewesen war, gleichviel, ob die Läsion, wie bei Förster's Fall, an der unteren und medialen Fläche des Schläfenhinterhauptlappens oder, wie beim vorliegenden Falle, an der Convexität ist. Deshalb vermuthet er, dass überhaupt keine Projection der Retina auf die Sehsphäre bestehe und das optisch-sensorische Feld vielmehr als Ganzes functionire, welches auf jedwede Schädigung in Form einer concentrischen Einengung reagire. — Sänger (Hamburg) hat zwei Fälle mit doppelseitiger Hemianopsie gesehen. In dem einen fand sich links aussen unten beiderseits ein Gesichtsfeld erhalten und bestanden starke Orientirungsstörungen, wie er sie übrigens auch bei rechtsseitiger Hemiparese mit aphasischen Störungen und nur rechtsseitiger Hemianopsie gefunden hat. Concentrische Gesichtsfeldeinengungen stellen nach Wilbrand in der Regel nur einen retinalen Vorgang dar, den auch jeder normale Mensch durchmacht, wenn er aus dem Hellen in's Dunkle kommt.

Peltesohn.

254) Ueber eine neue Pupillenreaction, von Dr. Sänger. (Ibid.) Verf. sah bei einem Tabiker trotz totaler Erblindung und Sehnervenatrophie die Pupillenreaction erhalten. Dieselbe wurde noch deutlicher nach mehrstündigem Aufenthalt im Dunklen. Einer intensiven Belichtung ausgesetzt, hatte Pat. eine deutliche Lichtempfindung. Dieselbe Erscheinung wurde später bei 10 Fällen, die zumeist Zeichen von Hirnlues zeigten, constatirt, während sie in 10 Fällen reiner Tabes fehlte. Bei einem Falle von Syringomyelie fand sich ebenfalls die Reaction. Für die Differentialdiagnose zwischen Hirnlues und Tabes könnte das Phänomen mit herangezogen werden. Peltesohn.

255) Zur Frage der Sehnervenkreuzung, von Dr. L. Jacobsohn. (Neurol. Centrabl. 1896. Nr. 18) Die von Kölliker neuerdings wieder auf's Tapet gebrachte Frage von der vollständigen Kreuzung der Sehnervenfasern veranlasste Verf. zu neueren Untersuchungen mittelst der Marchi'schen Methode. Er exstirpirte bei Kaninchen, Meerschweinchen, Katzen und Affen ein Auge und untersuchte dann 2—4 Wochen später das Chiasma in horizontalen und frontalen Serienschnitten. Es ergab sich bei Kaninchen und Meerschweinchen unzweifelhaft eine vollständige Kreuzung der Sehfasern im Chiasma, dagegen bei

Digitized by Google

der Katze und dem Affen eine vollständige. Beim Menschen, für welchen man schon aus der Verwandtschaft mit dem Affen ebenfalls eine unvollständige Kreuzung schliessen muss, hat erst kürzlich Schmidt-Rimpler diesen Nachweis geliefert, indem er bei einem Manne, welcher 13 Jahre vor der Section sein rechtes Auge durch Phthisis verlor, den rechten Opticus total atrophisch fand, den linken normal, dagegen in beiden Tractus atrophische Bündel bis in die Hirnrinde verfolgen konnte. Peltesohn.

256) Initiale motorische Lähmung im Oculomotoriusgebiet und andere posttyphöse Complicationen bei einem Falle von Unterleibstyphus, von W. Ebstein. (Virchow's Archiv. Bd. CXLV.) Verf. sah bei einem 20jährigen Mediciner am 3. Tage eines mittelschweren Typhus abdominalis eine linksseitige Ptosis und wenige Tage darauf eine Internusparese auftreten. Während erstere schon am 15. Tage wesentlich geringer geworden war, ging die Parese des geraden Inneren nur sehr langsam zurück. Derartige isolirte Lähmungen sind beim Typhus, zumal im Anfangsstadium, eine sehr seltene Erscheinung und offenbar als toxische Neuritis zu deuten. Pat. litt beiläufig später während der Reconvalescenz noch an einem schweren, Tage lang anhaltenden und mit Bewusstlosigkeit einhergehenden epileptiformen Zustande.

Peltesohn.

257) A case of temporary amblyopia from chocolate, by Casey A. Wood. (Med. Rec. 1895. Dec. 14.) Der 54jähr. Pat., ein Arzt, beobachtete an sich seit 20 Jahren ein in unregelmässigen Perioden wiederkehrendes Flimmerscotom von etwa $^3/_4$ stündiger Dauer mit Begleiterscheinungen wie bei Migräne, dessen Ursache regelmässig auf den Genuss von Chocolade zurückzuführen war. Erst als er sorgfältig letzteren vermied, blieben die Anfälle aus. Cacao konnte er dagegen ohne Schaden trinken. Peltesohn.

258) Colour-blindness in asiatics. (Indian Med. Rec. 1886. July.) In Japan waren unter 1200 Soldaten 1,58 $^0/_0$ rothblind, 0,83 $^0/_0$ grünblind. Unter 373 Knaben 1 $^0/_0$, unter 270 Mädchen 0,4 $^0/_0$. In China zeigten unter 600 Männern 19, unter 600 Frauen nur 1 Farbendblindheit, also ca. 3 $^0/_0$, wie bei den Europäern. Dagegen verwechselten reichlich die Hälfte aller Prüflinge Blau und Grün. Peltesohn.

259) Notes on congenital motor defects of the eyeballs. (Congenital paralysis of the ocular muscles), by Harry Friedenwald. (Johns Hopkins Hospital Bullet. 1896. November—December.) Zu den von Kunn gesammelten 75 Fällen angeborener Augenmuskellähmung veröffentlicht Verf. einen neuen Beitrag. Hier handelte es sich um einen 19jährigen Mann, der neben absolutem Unvermögen, die Augen nach aussen zu drehen, auch nur mit grösster Mühe Adductionsbewegungen ausführen konnte. Es bestand binocularer Sehact, und Doppelbilder fehlten, beides characteristisch für diese congenitalen Beweglichkeitsdefecte, die auch niemals eine Contractur der Antagonisten zur Folge haben, weil bei ihnen zwischen den Seitendrehern niemals eine Association stattgefunden hat. Peltesohn.

260) Ueber multiple Augenmuskellähmungen und ihre Beziehungen zu den sie bedingenden, vorzugsweise nervösen Krankheiten, von Dr. Alessandro Marina, Triest. (Leipzig und Wien, Franz Deuticke. 1896.) M. behandelt im ersten Abschnitte seines mit zahlreichen Tabellen ausgestatteten Buches die angeborenen Augenlähmungen, von denen er 6 Eigenbeobachtungen beschreibt; im zweiten die Augenmuskellähmungen bei der juvenilen progressiven Muskeldystrophie mit zwei Krankengeschichten.

Für eine Gruppe der congenitalen Lähmungen hält er die Aphasie des ganzen Neurons, des Kerns, des Nerven und des Muskels für wahrscheinlich, für eine andere eine mangelhafte Function des Muskels oder eine Missbildung und fehlerhafte Anlage desselben. Im dritten Abschnitt werden die Augenparalysen bei der Bulbärparalyse besprochen, und zwar bei den verschiedenen Formen derselben, die er aber nicht als ganz differente Processe angesehen wissen will. Alsdann führt Verf. die Lähmungen bei der Poliencephalomyelitis auf, bei der multiplen Sclerose, Syringomyelie, bei Vergiftungen, darunter auch die Intoxicationsform des Diabetes, bei acuten Infectionskrankheiten, bei der Polymyositis und Polyneuritis, bei welch' letzterer nicht immer alle Aeste des Oculomotorius befallen zu sein brauchen. Besonders ausführlich wird acute Poliencephalitis in ihrer Verwandtschaft mit den Hirnsubstanzentzündungen bei den acuten Infectionskrankheiten abgehandelt und dabei betont, dass hier stets die Kernregion der Augenmuskelnerven betroffen wird. Die alkoholischen Formen scheinen ihm bei dem häufig gleichzeitigen Vorkommen von Syphilis eine Mischinfection darzustellen. Die Syphilis anlangend, beschuldigt M. hauptsächlich die basalen und peripherischen (neuritischen) luetischen Affectionen als Ursache der Augenmuskellähmungen, welche dann vielfach nur partiell in den äusseren Aesten auftreten. Bei der Tabes wiederum überwiegen die Pupillenstörungen; es kommen aber immerhin auch die exterioren Lähmungen vor, dann bisweilen schon in den ersten Stadien der Tabes. 5 neue Fälle tabischer Ophthalmoplegie werden beschrieben, darunter einer mit einem Sectionsbefund, aus dem hervorgeht, dass man bei der Tabes nicht auf einen rein nucleären Character der Lähmung schliessen darf, sondern es sich eher um einen selbständige, nicht nur einfache degenerative Neuritis der Augenmuskeln handelt. — Bei der progressiven Paralyse ist die Ursache der Augenlähmung noch vieldeutiger. Es folgen dann die Capitel von Basedow'scher Krankheit und Hysterie in ihren Beziehungen zur Ophthalmoplegie. Die recidivirenden Lähmungen sind keine Krankheitsform für sich, sondern kommen bei allen obigen Leiden vor. Eine functionelle, migräneartige Erkrankung als Ursache der Lähmungen lässt M. nur gelten, wo sie periodisch gleichzeitig mit dem Kopfschmerz kommen und gehen. Zahlreiche Beispiele illustriren die Abhandlungen über Hirnhämorrhagien, Malacien, Ponstumoren, Geschwülste in den Vierhügeln und im Kleinhirn, Tuberkel der Vierhügelgegend. Coordinationsstörungen, seltener bei Hämorrhagien, häufiger bei den Tumoren der Vierhügel und des Kleinhirns, leitet M. nicht von der Function eines Centrums ab, sondern betrachtet sie als Störungen der Thätigkeit einzelner regulatorischer Centren, die sich längs der Pyramidenbahn von der Rinde bis zum verlängerten Mark finden und vielleicht mehrfache Sammel- resp. Knotenpunkte aufweisen. Weiterhin werden die Lähmungen nach Traumen, bei Meningitis, bei Aneurysmen der Basalarterien und Basalgeschwülsten, im letzten Capitel endlich die Frage der Pupillenreaction besprochen. Die Intactheit der Pupillenfunction bei den congenitalen Formen der Lähmungen, bei allen Bulbärerkrankungen und den meisten Polyneuritiden und Intoxicationsformen erweckt die Vermuthung, dass das Centrum der Pupillenverengerung vielleicht nicht im Oculomotoriuskern zu suchen sei, vielmehr, wie auch andere Autoren andeuten, peripher vom Oculomotoriusstamm, etwa im Ganglion ciliare liege. Für letztere Anschauung spreche auch das häufige Befallensein der Pupillenfunction bei den mehr peripheren Läsionen bei der Lues, Tabes und Paralyse.

Peltesohn.

261) Beiträge zur Physiologie und Pathologie der Hornhautrefraction. I. Theil. Von Dr. A. Steiger. (Wiesbaden, J. F. Bergmann.)

Digitized by Google

Die mit dem Javal-Schiötz'schen Ophthalmometer an etwa 5000 Augen aller Altersclassen vorgenommenen Hornhautmessungen ergaben dem Verf. einen durchschnittlichen Astigmatismus von 0,78 D. In $^2/_3$ aller Augen bestand eine Asymmetrie von 0,5—1,0 D. Mit zunehmendem Alter änderte sich die Zahl der stärkeren Astigmatiker wenig, die mittleren Grade nahmen beständig ab. Die ganz leichten Fälle von Astigmatismus und die anastigmatischen dagegen nahmen bis zum 70. Lebensjahre zu, um sich in den nach höheren Altersstufen wieder zu vermindern. Perverser Astigmatismus war besonders in höherem Alter anzutreffen. Das weibliche Geschlecht schien im Allgemeinen den stärkeren Astigmatismus zu zeigen. Die Richtung der Hauptmeridiane anlangend, zeigten nicht weniger als 90 % auf beiden Seiten übereinstimmend horizontale und verticale Axen; dann folgt die symmetrische Stellung zweier schiefer Axen, etwas seltener eine wagerechte und eine schiefe, noch viel seltener eine senkrechte mit einer schiefen resp. einer wagerechten. Der grösseren Pupillendistanz entsprach eine Abnahme der Hornhautkrümmung. Von den stark asymmetrischen Hornhäuten hatten 42,7 % schiefe Axen. Die Heredität spielte bei sehr vielen Fällen eine Rolle, nicht nur flache Krümmungen, sondern auch die Richtung der Meridiane vererbte sich vielfach. Peltersohn.

262) The after-treatment of normal cataract extraction, by Casey A. Wood. (Therapeutic Gazette. 1896. Febr. 15.) W. hält es für eine Hauptsache, dass die Wundränder nach der Starextraction genau aneinander passen und keinerlei Blutstreifen, Irisfetzen, Kapseltheile oder Linsenbrei zwischen ihnen liegen bleiben. Die Ausspülung der Vorderkammer hält er im Allgemeinen nicht für angezeigt; wo sie geschieht, sollte sie wenigstens mit warmen Lösungen von Borsäure und Natriumchlorid gemacht werden. Einer besonderen Spritze, wie sie Panas angegeben, bedarf es dazu nicht, vielmehr ist eine Art Irrigation durch ein mit einem geeigneten Ansatz versehenes Augentropfglas vorzuziehen. Zur Glättung und Reinigung der Wundränder gebraucht W. mit Nutzen das Beltmann'sche Instrument, das er auch für die Reifung immaturer Cataracte angegeben hat. Von Nutzen ist es, sich mit der Loupe zu überzeugen, ob alle fremden Theile aus der Wunde entfernt sind.(?) Gewarnt muss, wie Knapp schon gezeigt hat, vor der Massage mittelst der Lidränder und Finger, weil hierdurch die Gefahr der Infection aufgesucht wird.(?) Zuletzt kann der Bindehautsack ausgespült und die Lidränder gewaschen werden, ohne dass man sich einbilden darf, damit wie überhaupt mit irgend einem Mittel Keimfreiheit zu erzielen. Nach Panas ölt man die Lidränder mit einem Jodquecksilber ein. Irgendwelche gepulverten Substanzen einzustreuen, empfiehlt sich nicht, am wenigsten die beliebte Jodoformeinstäubung, welche direct reizend wirkt. Eserin und Atropin gleich nach der Operation bleiben ohne jede Wirkung, weil sich noch keine Vorderkammer gebildet hat.(?) Wenn man schon Atropin einwirken lassen will, gebrauche man starke Lösungen, am besten in Form einer auf die Lider oder den Verband geschmierten Salbe. Was den Verband anlangt, so hat W. niemals das gesunde Auge zu verbinden brauchen; bezüglich des operirten Auges hält er die Mitte zwischen dem alten Flanell-(?) binden- und dem modernen Pflasterverband, indem er einen dünnen Watte-Gaze-Verband durch ein Dreieck von Heftpflasterstreifen befestigt, der event. durch eine der bekannten Draht- oder Papier-maché-Masken vor Stössen geschützt werden muss. Der Verbandwechsel geschieht principiell 24 Stunden nach der Operation, um einen event. nachträglichen Irisvorfall jetzt zu kappen.(?) Instillationen müssen warm sein. Ruhige Bettlage ist in der Regel nur für einen Tag nothwendig. Nach acht bis zehn Tagen bedarf es keines Verbandes mehr.

Digitized by Google

Vor Ablauf des ersten Monats sollte das Auge nicht gebraucht werden, und Nahegläser erst verschrieben werden, wenn Pat. sich an die Ferngläser gewöhnt hat. Peltesohn.

263) Episcleritis and its treatment, by C. A. Veasey. (Ibid.) In der Behandlung der Episcleritis muss in erster Reihe die Aetiologie berücksichtigt werden, die in der Regel auf Syphilis, Rheuma oder Gicht hinausläuft; aber auch tuberculöse Veranlagung und Uterinleiden spielen dabei eine Rolle. Unter den localen Mitteln stehen ganz heisse Compressen obenan, welche vielen Kranken Erleichterung schaffen und die Resorption entzündlicher Producte fördern. Ebenso thut manchen Patienten ein Druckverband über Nacht sehr gut. Antipyrin, Phenacetin; Belladonnasalbe oder Quecksilbereinreibungen in die Supraorbitalgegend und namentlich Galvanisation durch die geschlossenen Lider waren dem Verf. bisweilen von grossem Nutzen. Ueberraschende Erfolge sah er auch von den subconjunctivalen Einspritzungen, bisweilen schon nach einer bis drei Injectionen; mitunter freilich liessen auch sie ihn im Stich. Nach Ablauf der acuten Erscheinungen empfiehlt sich eine Massage mit der gelben Salbe. Selbstverständlich sind bei der Behandlung hygieinische Maassregeln und Berücksichtigung etwaiger Refractions- und Muskelstörungen zu ergreifen.
Peltesohn.

264) Early treatment of penetrating wounds of the eye, by Bryant (Willtuison's Omaha Clinic, Novemb. 1895.) Die erste Behandlung perforirender Bulbuswunden erfordert eine sorgfältige Reinigung der Wundstellen, Reposition oder Kappung etwa vorgefallener Iris, Anlegung eines Verbandes, Applicirung von Kälte durch Eisstückchen, event. Morphium und Bettruhe. Reichlicher Gebrauch von starker Atropinlösung zur Ruhigstellung und Dilatation der Pupille ist eine Hauptsache (?). Peltesohn.

265) Absolute alcohol as a desinfectant, a bacterological study, by Rob. L. Randolph. (Johns Hopkins Hosp. Bull. Sept.—Oct. 1896.) Fast alle Augeninstrumente werden, der Luft ausgesetzt, inficirt. Absoluter Alkohol scheint ein brauchbares Desinficiens für die unter solchen Umständen inficirten Instrumente zu sein. Dagegen genügte er keineswegs zur Desinfection, selbst bei 20 Minuten langer Anwendung, wo die Instrumente mit Staphylococcenculturen besudelt waren. Peltesohn.

266) The anatomical changes in two cases of retinal detachment, by Rob. L. Randolph. (Ibid.) Verf. hat zwei typische Fälle von Netzhautablösung — der eine spontan durch Glaskörperschrumpfung entstanden, der andere secundär zu einem Aderhautsarkom auftretend — mikroskopisch untersucht. Beim ersten fand er in der Hauptsache ausgedehnte atrophische Degeneration der Netzhaut namentlich in der Stäbchen- und Zapfenschicht, Schwellung der Müller'schen Fasern, albuminöse Tropfbildungen zwischen Aderhaut und Netzhaut längs der Ablösung und Umwandlung des Glaskörpers in Fibrillen. Letzteres war auch im zweiten Falle die hauptsächlichste anatomische Veränderung neben der Netzhautatrophie. Peltesohn.

267) Concerning the repair of cornea-scleral wounds with prolapse of the iris, by G. E. de Schweinitz. (Ophthalm. Record. June 1896.) S. spricht sehr warm dem Gama-Pinto'schen Verfahren, bei traumatischen Irisprolapsen sofort den Vorfall zu kappen, die Wundränder zu glätten und mit einem Bindehautlappen zu decken, das Wort. Meist erzielt man damit eine glatte Narbe. Wo dennoch Adhäsionen entstanden sind, kann man die vordere Synechie nach Lang's Beispiel sehr gut mit einem stumpfen

Digitized by Google

Nadelmesser sprengen. Auch die Anlegung einer Hornhautnaht, wie sie von manchen Operateuren bei der einfachen Starextraction beliebt wird, empfiehlt sich in manchen Fällen. Peltesohn.

268) Refraction without Mydriatics, by Rich. H. Satterlee, Buffalo. (Med. et Surgical Reporter. 1896. July 18.) Verf. geisselt sehr vernünftigerweise, den Unfug, der allenthalben in Amerika mit der Anwendung von Atropin bei Refractionsbestimmungen getrieben wird, und welcher die Patienten in die Hände der Optiker treibt. Für ihn gilt als einziger objectiver Refractionsmesser der Augenspiegel, der alle die Erfordernisse erfüllt, welche man sich von der lästigen Atropinwirkung versprechen kann. Nöthigen Falls lässt S. kurze Zeit ein Convexglas tragen, um irreführende Accommodationsspasmen zu beseitigen und zugleich die asthenopischen Beschwerden zu mindern. Sehr bald gelingt dann die Refractionsbestimmung ganz sicher. Peltesohn.

269) The profession, the opticians and the public, by Dr. Edw. Jackson. (Med. et Surgical Reporter. 1896. June 27.) J. beklagt, dass selbst Hausärzte den Fehler begehen, ihre brillenbedürftigen Clienten zum ersten besten Optiker zu schicken. Die einzige richtige Instanz für die Brillenbestimmung seien die Augenärzte. Leider verschulden diese selber durch oberflächliche Refractionsmessung, die sich vielfach dem Probiren des Optikers nähere, dass die Kranken sich von ihnen abwenden, um nicht überflüssigerweise ein hohes Honorar loszuwerden. Wenn über die hohen Preise der Specialisten geklagt wird, die nicht Jedermann's Sache seien, so weise er darauf hin, dass zur Refractionsbestimmung nicht gerade die Capacitäten des Faches nöthig sein, sondern jüngere, billigere Kräfte vorhanden seien. In ähnlichem Sinne äussern sich Dr. W. Thomson, Lautenbach und Schneideman in Philadelphia. Peltesohn.

270) Ueber einen ungewöhnlichen Fall einer Läsion des Halstheils des Sympathicus, von Dr. L. Jacobsohn. (Neurol. Centralbl. 1896. Nr. 5.) Verf. sah bei einem $1^1/_2$jährigen Kinde nach Eröffnung und Auskratzung eines Drüsenabcesses der linken Halsseite folgende Erscheinungen an der operirten Seite auftreten: 1. Verengung der Pupille. 2. Verengerung der Lidspalte. 3. Blässe und Kühle der Gesichtshälfte. 4. Anidrosis. 5. Enophthalmus. 6. Eingefallensein der ganzen Gesichtshälfte. Anscheinend war von Sympathicus des Ganglion cervicale supremum, bezw. die von diesem ausgehenden Fasern getroffen worden. Es sind also hier primär unmittelbar nach der Zerreissung des Sympathicus Symptome aufgetreten, die wie die Blässe und Kühle, gewöhnlich als secundäre Erscheinungen eines späteren Stadiums angeführt werden, indem in der Regel bei der experimentellen Durchschneidung des Sympathicus als Ausfallserscheinung gerade Röthung der entsprechenden Gesichtshäfte eintritt. Entweder bewirkte also hier bei der Operation der Eingriff neben der Trennung des Nerven zugleich einen Reiz, oder man muss annehmen, dass der Sympathicus sowohl gefässerweiternde wie verengernde Fasern führt, von denen die ersteren durch das Trauma gelähmt waren. Die Gefässverengerung würde dann grade so wie die Pupillenverengerung durch Contraction des Antagonisten zu erklären sein. Peltesohn.

271) Observations on the macula lutea, by G. Lindsay Johnson. (Archives of ophthalmology. Vol. XXIV. Nr. 3). Verf., welcher Augen aus den verschiedensten Altersklassen vom 5 Monate alten Fötus bis zum Greisenalter mikroskopisch untersucht hat, kommt zu Resultaten, welche von der landläufigen Auffassung der hexagonalen Pigmentschicht etwas abweichen.

Digitized by Google

Er hält die Membrana vitrea für ausschliesslich chorioidal, so dass sie nicht ohne Zerstörung der Gefässwände der Choriocapillaris von der Aderhaut losgelöst werden kann. Zwischen ihr und der Pigmentepithelschicht fand er einen Raum, dessen andere Seite ebenfalls eine deutliche Membran bildet, die er als Membrana terminans retinae bezeichnet. Ganz feine Fibrillen verbinden die beiden Membranen mit einander, wobei der zwischenliegende Raum bald ganz schmal bis zur Unsichtbarkeit, bald breiter sein kann. Die Pigmentepithelschicht selbst kann nur in ganz dünnen Schnitten in ihrer Struktur erkannt werden, so stark ist sie vom Pigment durchsetzt. Was man gemeinhin für die Kerne der hexagonalen Zellen angesehen hat, sind nach Verf. ganz zusammenhangslos eingebettete Kugelgebilde, die in gleicher Grösse und gleichen Abständen vertheilt sind und nur in der Macularregion enger zusammenliegen. In der Fovea berühren sie fast einander, in der Ora serrata sind sie am zerstreutesten. In glaucomatösen Augen fanden sich diese kugeligen Gebilde zum Oval plattgedrückt, ebenso wenn man einen künstlichen Druck auf das Präparat ausübte. In einzelnen Fällen hatten sich die Kügelchen aus ihrer Umgebung gänzlich losgelöst und trieben frei im mikroskopischen Felde umher. Die Pigmentschicht zerfällt in zwei verschiedene Lagen: 1. Die äussere Lage — die gelatinöse Schicht, welche die eigentliche hexagonale Pigmentschicht darstellt und aus einem homogenen gelatinösen Stratum besteht, in welches die oben erwähnten Kügelchen eingelagert sind und 2. die innere Lage — die Pigmentkrystallschicht, welche sich aus unregelmässigen, unscharf begrenzten Pigmentkrystallen zusammensetzt, die lose in einem feinen Netzwerk — dem Pigmentkrystallplexus — suspendirt sind. Dieses maschige Netzwerk hängt unzertrennlich mit der Stäbchenschicht zusammen und setzt sich andererseits in die gelatinöse erste Schicht fort. Und es scheinen die Netzhautnervenfasern dementsprechend in dieser gelatinösen Lage und zwar in den Kügelchen zu endigen. Verf. stellt sich vor, dass die gewöhnliche Form der Netzhautablösung in der Stäbchenschicht vor sich geht, während die weniger schwere und seltenere Form durch durch Zerreissung der Fasern zwischen der hexagonalen Schicht von der Aderhaut entsteht. Die sogen. Glaskörperdrusen erklärt er sich als Auswüchse der gelatinösen Schicht der hexagonalen Lage. Peltesohn.

272) A clinical and experimental study of the so-called oyster Shucker's Keratitis, by Robert L. Randolph. (Johns Hopkins Hosp. Bullet. Nr. 56—57. 1895.) Leute, die mit dem Aufbrechen der Austern beschäftigt sind, unterliegen häufig einer traumatischen Keratitis, welche durch das Abspringen kleiner Schalenpartikel hervorgerufen wird. Bemerkenswerth ist die rapide Necrotisirung der betroffenen Hornhautstelle in schmaler circumscripter Zone, nachdem schon binnen 24 Stunden sich meistens eine deutliche Infiltration etablirt hat. Ist eine grössere Hornhautpartie verletzt, so gestaltet sich die Affection sehr ernst, ebenso wenn dabei die Vorderkammer eröffnet worden ist, indem ganz im Gegensatz zu andersartigen Fremdkörperverletzungen der Hornhaut selten das Auge vor Panophthalmitis geschätzt werden kann. Bacteriologische Untersuchungen haben ein negatives Resultat geliefert, eher ist es wahrscheinlich, dass die in der Austernschale enthaltenen chemischen Stoffe, im Besonderen das Calciumcarbonat, die Heftigkeit der entzündlichen Reizung bedingen. Peltesohn.

273) Ueber den plastischen Ersatz der Augenlider, von Dr. Max Jordan. (Deutsche med. Wochenschr. 1896. Nr. 45.) Verf. hat die glückliche Idee gehabt, das Verfahren der Wangenbildung durch Verdoppelung eines dem Halse entnommenen grösseren Hautlappens, auf die Augenlidbildung zu

Digitized by Google

übertragen, indem er die innere Auskleidung des Lidersatzstückes durch Duplicirung des freien Randes des von der Stirn oder Schläfe entnommenen gestielten Lappens sich verschaffte, ein Verfahren, das nicht nur für jedes einzelne Lid, sondern auch für Substanzverluste an beiden Lidern anwendbar ist. Die Operation ist in einer einzigen Sitzung ausführbar und ist vom Verf. in drei Fällen von gutem Frfolge gekrönt gewesen. Peltesohn.

274) On 100 consecutive operations for senile Cataract, by John B. Story. (Transaction of the royal academy of med. in Ireland. Vol. XIII.) Verf. hat bei einem Material von 100, wie er betont, im Allgemeinen sehr ungünstigen Fällen, 95 % Erfolge, darunter 87, welche nach dem üblichen Schema als volle bezeichnet werden können. Unter den 5 Verlusten zählen nach S. nur 2 wirklich mit. Glaskörperaustritt 4 mal, Iritis 11 mal, Nachstardiscission 9 mal. 42 Extractionen waren ohne, 46 mit Iridectomie gemacht; in 12 Fällen war letztere vorausgeschickt worden. Wenn die einfachen Extractionen im Allgemeinen bessere Resultate geben, so lag das nicht allein an dem Umstande, dass dazu die günstigsten Fälle ausgesucht waren, sondern auch, dass die Reaction des Bulbus nach der Operation eine geringere war. Peltesohn.

275) On ocular affections in syphilis of the brain, with report of five cases, by Charles Zimmermann. (Archives of Ophth. Vol. XXIV. Nr. 1.) Hirnsyphilis wirkt auf das Auge einmal als gummöse Basalmeningitis ein oder als Meningitis der Convexität; dann macht sie sich als Endarteritis (Heubner) geltend in den Sehcentren und in der Retina selber und verursacht endlich functionelle Störungen des Gesichtsfeldes, namentlich Hemianopsie und in dem motorischen Augenmuskelapparat. Peltesohn.

276) Drei Fälle einseitiger reflectorischer Pupillenstarre, von Dr. Fritz Schanz. (Archiv f. Augenh. Bd. XXXI.) Alle drei Fälle des Verf. betrafen syphilitisch inficirte Männer im Alter von 52, 49 und 37 Jahren. Schwierig war die Erklärung des Krankheitsbildes beim Jüngsten. Derselbe war vor 14 Jahren inficirt und vor 4 Jahren an einer Augenmuskellähmung bereits erkrankt gewesen. Jetzt zeigte er eine Lähmung des Rectus superior, rechts eine weit reaktionslose Pupille und Accommodationsparese; ausserdem aber Reizerscheinungen wie abnorm weit geöffnete Lidspalten, die linke Pupille eng und reflectorisch starr. Früher bestand links auch Accommodationskrampf. Beim Blick in die Ferne erweiterte sich die lichtstarre enge Pupille. Offenbar sind Sphincter- und Accommodationskern in einem Zustande gleichzeitiger Reizung, da bei Erschlaffung der Accommodation immer noch ein Sphincterkern bestehen bleibt, so dass die Pupille sich nicht ad maximum erweitert. Peltesohn.

277) A case illustrative of the early occurrence of eye symptoms in locomotor-ataxie, by Dr. James Hinshelwood. (Glasgow. Med. Journ. 1896. Aug.) Verf. schildert einen Tabiker, bei welchem lange Jahre vor dem Auftreten der Ataxie, beiderseits nach einander ausgeprägte Sehnervenatrophie constatirt werden konnte. Dieser Fall bestätigt die Ansicht derer, welche solchen Tabikern, welche frühzeitig an Augensymptomen erkranken, eine verhältnissmässig langsame Entwickelung ihres Rückenmarkleidens prognosticiren. Peltesohn.

278) A case of duboisin poisoning, by C. A. Veasey. (Med. und Surg. July 4. 1896.) Verf. beschreibt einen Fall von schwerer Intoxication bei einem 23jähr. jungen Dame, welcher von einer Duboisinlösung (1 Gran auf

Digitized by Google

$^1/_2$ Unze) nur ein einziger Tropfen in den Bindehautsack geträufelt worden war. Homatropin und Atropin dagegen blieben ohne alle Folgen. Die alarmirenden Vergiftungserscheinungen hielten volle drei Stunden an. Die Duboisinlösung erwies sich bei einer späteren Untersuchung als richtig angefertigt. Die sicher nicht ganz resorbirte Intoxicationsdosis hatte hier also nur $^1/_{242}$ Gran betragen.
Peltesohn.

279) Heilung einer seit 9 Jahren bestehenden einseitigen hysterischen Erblindung durch Dydimin-Tabloids, von Dr. F. Schmidt. (Allg. med. Central-Ztg. 1896. Nr. 67.) Verf. hält seinen wunderbaren Erfolg, der schon mit der vierten Tablette einsetzte und nach wenigen Tagen das Sehvermögen wiederherstellte, bei der seit 13 Jahren von hysterischen Anfällen heimgesuchten Frau, für keinen blossen Suggestionseffect. Peltesohn.

280) Ueber Pupillenstarre im hysterischen Anfalle, von P. Karplus. (Aus der Klinik von Prof. Krafft-Ebing.) (Wiener klin. W. 1896. Nr. 52.) Verf. studirte die Pupillenerscheinungen während des hysterischen Anfalles bei mehreren Personen mit Hilfe eingelegter Sperrer, indem er zugleich für die nöthige Befeuchtung der Cornea Sorge trug. Stets zeigten sich beide Pupillen zu gleicher Zeit starr. In einem Falle trat die Starre gleichzeitig mit den allgemeinen Spasmen auf, ging ihnen auch secundenlang voraus und überdauerte sie um einige Secunden. Peltesohn.

281) Ptosis produced by intercranial lipoma. (Brit. med. Journ. 1896. Dec. 26.) Bei der Section einer 44jährigen Frau, welche seit 2 Jahren an linksseitiger Ptosis gelitten hatte, fand sich in der Gegend der Sella turcica eine die Gland. pituitaria umfassende und die Innenhälfte der mittleren Schädelgrube ausfüllende, hühnereigrosse, ganz aus Fett bestehende Geschwulst.
Peltesohn.

282) Ueber rheumatische Trigeminuslähmung, von Dr. J. A. Hirschl. (Wiener klin. Wochenschr. 1896. Nr. 38.) Verf. beobachtete bei einem bisher völlig gesunden Manne eine offenbar rheumatische Affection des Trigeminus, welche nach $1^1/_4$ Jahren fast vollständig sich zurückbildete. Vermuthlich handelte es sich um eine neuritische Erkrankung des Ganglion Gasseri oder des cerebralwärts gelegenen kurzen Trigeminusstammes mit hauptsächlicher Betheiligung der dem dritten Aste entsprechenden Elemente. Die reflectorische Thränensecretion war herabgesetzt; die spontane zeigte objectiv keine Abweichung, obwohl Patient subjectiv die Empfindung vermehrter Thränensecretion hatte. Es bestand ferner eine geringe Erweiterung und Lichtträgheit der Pupille. Peltesohn.

283) Ein Fall von Mitbewegung des oberen Lids bei Ptosis congenita, von Dr. R. Hitschmann. (Berliner klin. Wochenschr. 1896. Nr. 47.) Das willkürlich nicht bewegliche Oberlid der 27jährigen Patientin hebt sich beträchtlich in demselben Maasse, wie sich der Unterkiefer nach abwärts oder nach der anderen Seite verschiebt. Auch beim activen oder passiven Schluss des anderen Auges schwindet die Ptosis und tritt erst eine Weile, nachdem jenes wieder geöffnet worden, wieder ein. Zusammenbeissen, Schluckbewegungen, gleichseitige Verschiebung des Kiefers bleiben ohne Einfluss.
Peltesohn.

284) Verschluss beider Sinus cavernosi, von Dr. H. Schlesinger. (Wiener med. Club. Sitzung vom 28. Oct. 1896.) Vortr. demonstrirt eine 36jähr. Patientin, die an temporärer Diplopie, starkem Oedem der Lider, Erbrechen, dauernden Stirnkopfschmerzen, doppelseitiger Stauungspapille mit Ausgang in

Digitized by Google

Sehnervenatrophie erkrankt war. Typisch entwickelter venöser Collateralkreislauf; continuirlicher Kopfschmerz, keine anderweitigen Hirnnervenlähmungen. Vortr. nimmt einen Keilbeintumor mit Compression des Sinus an. Peltesohn.

285) Two practical points about the corneal reflex, by Edw. Jackson. (Philad. College of Physic. and Surg. 1896.) Verf. weist darauf hin, dass man den Hornhautreflex des Augenspiegels dazu benutzen kann, um bei Bewegungen des Kopfes an seinen Excursionen die Tiefenlage von Hornhauttrübungen zu messen. Will man beim Spiegeln durch ihn möglichst wenig belästigt sein, so muss man die centrale Spiegelbohrung so klein wie möglich wählen. Peltesohn.

286) The eye, the ear and the common wealth of whites and blacks, by George R. Stetson. (Anthropological Society of Washington.) Bei der Untersuchung von 500 weissen und 500 farbigen Kindern stellten sich leichte Rassenunterschiede heraus. Defectes Sehvermögen wurde in 3,46 % mehr bei den Schwarzen gefunden; die meisten Defecte zeigten sich bei beiden Rassen beim weiblichen Geschlecht. Bei den Weissen zeigten sich unter 1000 Augen nur 16,60 % subnormal, bei den Schwarzen 20,6 %. Es stellt sich bei den Schwarzen heraus, dass von den mangelhaft Sehenden 43 % ohne Bewusstsein ihres Defectes umhergingen, ja selbst von denen, die nur $^1/_{10}$ S besassen, nahezu der vierte Theil sich dessen nicht bewusst war. Bei dem innigen Zusammenhang zwischen Intelligenz und Sehschärfe (mit der Hörfähigkeit lag es ähnlich) hält es Verf. für dringend geboten, sich mehr um die Augenuntersuchungen der Schulkinder zu kümmern, damit durch frühzeitiges Eingreifen und Erziehung der Sinne der niedrige Stand der Intelligenz gehoben werden könne. Peltesohn.

287) Concerning the extraction of immature cataract, with the report of cases, by G. E. de Schweinitz. (Med. and Surg. Report. 1896. July 4.) Verf. giebt die Uebersicht über 12 von ihm operirte Fälle und hält dafür, im Allgemeinen mit der Extraction zu warten, bis die Reifung eingetreten ist oder jedenfalls doch, bis eine glatte Entbindung der Linse zu erwarten ist. Aber er zieht doch die combinirte Extraction immerhin dem Reifungsverfahren vor. Präparatorisch macht er die Iridectomie da, wo er irgendwelche Complicationen, z. B. bei hochgradiger Myopie, bei herabgesetztem Druck oder Irisschlottern, voraussetzen muss. Peltesohn.

288) A case of gumma of the ciliary region, by H. Campbell Highet. (Brit. med. Journ. 1896. Nov. 7.) Verf. beschreibt einen klassischen Fall von gummöser Erkrankung des Ciliarkörpers bei einem 30jährigen Malayen mit voraufgehender Iritis. An zwei Stellen konnte er die Hervorbuchtung der Sclera nachweisen. Erst nach Eseringebrauch und Druckverband begannen die staphylomatösen Buckel sich zu verkleinern. Fünf Monate nach der Einleitung der mercuriellen Kur war die Sehschärfe noch nah bis auf Fingerzählen auf 18″ reducirt. Peltesohn.

289) The therapeutic value of hydrobromate of scopolamine in plastic iritis, by Dr. Oliver. (Amer. Journ. of the Med. Sciences. Nov. 1896.) Verf. zieht im Beginne einer plastischen Iritis, wo es schnell und energisch handeln heisst, das Scopolamin vor. Dagegen leistet das Atropin bei fortgesetztem Gebrauch, bei den chronischen Fällen mit Exacerbationen bessere Dienste und ist am besten mit dem Scopolamin zu combiniren. Peltesohn.

290) Treatment of detachment of the retina, by Casey A. Wood. (Journ. of the Amer. Med. Assoc. 1896. Oct. 3.) Verf. hat unter sechs Fällen von Amotio retinae nur einmal durch Punction und Pilocarpin einen relativen

Digitized by Google

Erfolg erreicht, der nahezu ein Jahr dauerte; bei den anderen schlugen alle therapeutischen Versuche fehl. Er hält das alte Verfahren, Bettruhe, Druckverband, Atropin und Resorbentien noch immer für das richtigste. Die vielen anderen Behandlungsmethoden nachgerühmten Erfolge bleiben sehr mangelhaft angesichts der Thatsache, dass in mindestens 10 % dieser Fälle die Heilung als eine spontane angesehen werden darf. Peltesohn.

291) Eye infection through borrowed spectacles. (Journ. of the Amer. Med. Assoc.) Das verwerfliche Verleihen von dunklen Schutzbrillen soll in einzelnen Fällen zu Infectionen geführt haben, für welche eine andere Erklärung nicht gefunden werden konnte. Es wird deshalb vor der Einbürgerung dieser Sitte gewarnt. Peltesohn.

292) Subjective Lichtempfindung bei totalem Verluste des Sehvermögens durch Zerstörung der Rinde beider Hinterhauptslappen, von Philipp Schirmer. (Inaug.-Diss. Marburg.) Der 74jähr. Patient hatte plötzlich Feuer vor den Augen gesehen und war unmittelbar darauf erblindet. Diese Lichtempfindung ist auf eine Reizung des corticalen Sehcentrums zurückzuführen, die durch eine plötzliche Circulationsstörung hervorgerufen sein mochte. Bei der nach 3 Jahren erfolgenden Section zeigten sich beide Occipitallappen in grosser Ausdehnung rostfarbig und fühlten sich vielfach wie dünnwandige Blasen an. Befallen waren besonders der Cuneus, Lobus lingualis und Gyrus occipito-temporalis; dagegen waren im Chiasma und den Vierhügeln keine Degenerationen nachzuweisen. Peltesohn.

293) Blindheit nach beiderseitiger Gehirnerkrankung mit Verlust der Orientirung im Raume, von Prof. G. Anton. (Mittheilungen des Vereins der Aerzte in Steiermark. 1896. Nr. 3.) Die 56jähr. Patientin zeigte neben psychischer Störung, bei normalen Pupillen und normalem Augenspiegelbefund ein minimales Gesichtsfeld, das bald vollständiger Erblindung Platz machte. Merkwürdiger Weise tangirte das die Patientin gar nicht, während sie über das Fehlen einer Wortbezeichnung Bedauern äusserte. Auffallend war auch der Mangel an räumlicher Orientirung trotz erhaltener cutaner Sensibilität und erhaltenen Muskelsinnes. Gesichtsvorstellungen in der Erinnerung waren vorhanden. Bei der Autopsie ergab sich ein grosser nekrotischer Herd, der vorwiegend die Marksubstanz des Gehirns zerstörte. Die der Rinde am nächsten liegenden Schichten waren auffällig gut erhalten; die Sehnerven bis zum Corp. geniculatum ganz intact. Peltesohn.

294) Brief report of a case of traumatic pterygium with a comparative study of the refractive condition of the eye before and after operation, by Charles A. Oliver. (Med. Fortnightly, St. Louis. 1896. July 1.) Verf. excidirte ein traumatisch entstandenes unteres Flügelfell, welches mit seiner Spitze gerade gegenüber dem unteren Pupillenrande an der Cornea adhärirte und mit der Unterfläche dicht verwachsen war. Vor der Excision war die S ohne Correction $^{5}/_{50}$, mit der Correction durch einen Convexcylinder von $3^{1}/_{2}$ D Achse $180^{0} = 1$. Zehn Tage nach der Operation betrug die uncorrigirte Sehschärfe $^{5}/_{30}$ und die Correction selbst nur + 1 D cyl. mit derselben Achse. Peltesohn.

295) An ophthalmoscopic study of a case of hemorrhagic neuroretinitis, by Charles A. Oliver. (Internat. Med. Magaz. for May 1896.) Verf. beschreibt einen durch die Schnelligkeit der Veränderungen am Augenhintergrund interessanten Befund bei einem Falle von hämorrhagischer Neuroretinitis. Peltesohn.

Digitized by Google

296) Nouvelle contribution à l'uvéite irienne, par Dr. Grandclément. (Lyon médical. 1896. Nr. 34 u. 35.) Verf. hat schon im Jahre 1891 unter dem Namen Uvéite irienne resp. Iritis uvéenne ein typisches Krankheitsbild beschrieben, wie es entsteht bei streng localisirter Entzündung der hinteren Schicht der Iris, des Pigmentepithelblattes. (Vergl. das betreffende Referat im Centralbl. f. pr. Augenh. 1891. S. 442.) Auch jetzt ist sich Verf. noch nicht klar geworden über die Aetiologie der sonderbaren Krankheit. In seiner früheren Publication sprach Verf. die Ansicht aus, dass es sich vielleicht um eine Autointoxication mit urotoxischen Stoffen handelt und hat nun in einem Fall diesbezügliche Untersuchungen angestellt, jedoch mit negativem Erfolg. Betreffs der Therapie erwiesen sich alle die classischen Mittel gegen Iritis unwirksam, auch die sonst so rasch wirkenden subconjunctivalen Sublimat-Injectionen. Die einzige, dafür aber auch sicher wirkende Therapie liegt in der Iridectomie. — Durch Untersuchungen an Pferden wies Verf. nach, dass die sogenannte fluxion périodique sèche genau der Uvéite irienne des Menschen entspricht, während die fluxion inflammatoire die gewöhnliche typische Iritis darstellt. Ancke.

297) Syphilis oculaire avec albuminurie; pronostic et traitement, par D. Émile Berger. (Progr. méd. 1896. Nr. 38.) Drei Fälle, in welchen Augensyphilis (2mal Retinitis, 1mal Iridochorioiditis) mit Albuminurie coincidirten und die einen weiteren Beweis für die Richtigkeit der Ansicht geben, dass man bei solcher Coincidenz mit der Anwendung der Mercurialien nur sehr vorsichtig verfahren darf. Ancke.

298) Les corps étrangers migrateurs de l'oeil et leur extractraction, par L. de Wecker. (Progr. méd. 1896. Nr. 36.) Verf. macht darauf aufmerksam, dass man, wenn in einem vor längerer Zeit verletzten Auge am Grunde der vorderen Kammer ein Fremdkörper sich vorfindet, der erst seit Kurzem Reizerscheinungen macht, nicht annehmen darf, der Körper habe sich die ganze Zeit seit der Verletzung an diesem Ort aufgehalten (denn die vordere Kammer hält dergleichen auf die Dauer, besonders ohne Irritation, nicht aus) sondern dass man vielmehr als sicher voraussetzen müsse, der Fremdkörper sei von irgend einer anderen Stelle des Auges durch Wanderung an den genannten Ort gekommen, und das Auftreten der Reizerscheinungen falle zeitlich mit der Einwanderung in die vordere Kammer zusammen. Ferner räth Verf. in dergleichen Fällen, bei der operativen Entfernung des Corp. alienum nicht in der Nähe desselben die Wunde anzulegen, sondern gerade auf der entgegengesetzten Seite der Hornhaut. Zwei selbst beobachtete Fälle, die er mittheilt, illustriren das Gesagte. Ancke.

299) Die Sehleistungen der Helgoländer und der auf Helgoland stationirten Mannschaften der kaiserlichen Marine, von Prof. Dr. med. et phil. Hermann Cohn. (Deutsche medicinische Wochenschrift. 1896. Nr. 43). Verf. nahm bei einem Ferienaufenthalt auf Helgoland die Gelegenheit wahr, die Sehleistung (d. h. die binoculare Sehschärfe ohne Correctur etwaiger Refractionsanomalien durch Gläser) von 100 Helgoländer Männern und von 97 Mitgliedern der auf der Insel stationirten kaiserlichen Marine unter freiem Himmel bei guter Beleuchtung an den Snellen'schen Hakentafeln festzustellen. Die Prüfung ergab aussergewöhnlich hohe Sehleistungen. Von den 100 Helgoländer Männern hatten nur 9% unternormale Sehleistung, 5% normale und 86% übernormale. Von den letzteren hatten zwischen einfacher und doppelter S 56% und zwischen zwei- und dreifacher S sogar 30%. Von den 9 Leuten, die Sehleistung unter 1 zeigten, standen 8 im Alter von 57 bis 84 Jahren, nur ein 19jähriger hatte halbe Sehleistung, und dieser war der

Gemeindeschreiber. S = $1^1/_2$ bis $2^1/_2$ fand sich sogar bei mehreren Leuten zwischen 50 und 70 Jahren. Die mittlere Sehleistung der 100 Helgoländer betrug $^{10,6}/_6$, also fast die doppelte der normalen. — Von den 97 Angehörigen der Marine, die sich ja nicht nur aus Küstenbewohnern, bezw. Seeleuten rekrutiren, besassen nur 6 % unternormale Sehleistung, 2 % normale und 92 % übernormale. Von letzteren hatten 10 % S $^8/_6$ bis $^9/_6$, 36 % S $^{10}/_6$ bis $^{12}/_6$, 35 % $^{13}/_6$ bis $^{15}/_6$, 7 % $^{16}/_6$ bis $^{18}/_6$ und einer sogar noch mehr als dreifache Sehschärfe. Die mittlere Sehleistung betrug $^{12,6}/_6$, also mehr als 2. Ancke.

300) Rapport sur la vision binoculaire, sa perte et son retablissement, par Dr. Ed. Meyer. (Soc. franç. d'ophtalm. 1896.) Verf. giebt eine sehr eingehende und klare Darstellung alles dessen, was wir in Bezug auf die vorliegenden Fragen wissen, bringt jedoch nichts wesentlich Neues.
Ancke.

301) Zur Behandlung der Ulcera corneae, von Dr. H. Naegeli Akerblom (Ruethi, St. Gallen). (Therap. Wochenschr. 1896. Nr. 45.) Verf. empfiehlt bei schwereren Hornhautulcerationen, die Conj. bulbi in der Nähe des Geschwürs parallel zum Hornhautrand in einer Entfernung von 1 mm vom Limbus strichförmig mit Arg. nitr. zu ätzen. Er bedient sich zu diesem Zweck einer armirten Sonde. Die Aetzung wird wiederholt, sobald sich der Aetzschorf abgestossen hat. Es ist selten nothwendig, mehr als 3—4 mal zu ätzen. Verf. hat mit seiner Methode selbst in schweren Fällen, wo die Perforation unmittelbar bevorstand, noch gute Erfolge erzielt und zieht die beschriebene Aetzung der von anderer Seite empfohlenen Anwendung der feuchten Wärme vor, mit der er schon sehr schlechte Erfahrungen gemacht habe. Ancke.

302) Contribution à la connaissance de la thrombophlébite orbitaire, par Dr. Mitvalsky (de Prague). (Arch. d'opht. Janvier 1896.) Eine sehr eingehende klinische und anatomische Beschreibung und kritische Beleuchtung zweier Fälle von Thrombophlebitis orbitalis septica im Anschluss an septische Sinusthrombose, von denen der eine primär entstanden war, der andere sich secundär anschloss an eine gangränöse Amygdalitis. Ancke.

303) Ueber die Genese der Neuritis optica durch Tumor cerebralis, von Dr. Alajmo Marchetti. (Palermo 1895.) Verf. findet, dass histologisch die Neuritis durch Tumor cerebralis durch entzündliche Infiltration der Gefässwände und durch Oedem und Exsudation im Sehnerven, seinen Scheiden und der Retina charakterisirt ist. Diese Infiltration der Gefässwände besteht nach Ledda auch im Gehirn, die Fortpflanzung des Processes auf den Opticus geschieht daher längs den Gefässen. Wenn Syphilis ausgeschlossen ist, empfiehlt Verf. tägliche Pilocarpin-Injectionen und Jodkali in hohen Dosen.
Peschel.

304) Ueber die Manier der alten Maler, von Prof. Angelucci. (Archivio di Ottalm. II.) Verf. zeigt, dass die senile Manier nichts mit den Defecten gemein hat, welche progressiv paralytische Maler zeigen. Diese haben bei den ersten Spuren der Krankheit Vorliebe für starke Lichteindrücke, satte unwahrscheinliche Farben. Weiterhin wird die Zeichnung unrichtig, eigene Ideen fehlen. Peschel.

305) Die Wissenschaft der Malerei, von Prof. Angelucci. (Ibid.) Physiologisch-optisches betreffs der Malerei. Peschel.

306) Die „Migraine ophtalmoplégique“ von Charcot, von Prof. Angelucci. (Ibid. S. 313.) Verf. glaubt nicht, dass die Hémicranie ophtalmoplégique ein besonderes Krankheitsbild sei. Der Schmerz beruht wahrscheinlich auf Circulationsstörungen. Peschel.

Digitized by Google

307) Trepanation des Schädels bei Gehirndruck und Stauungspapille, von Prof. Angelucci. (Ibid. III, 35.) Verf. fügt zu 10 Fällen von Trepanation bei Stauungspapille, die er in der Literatur sammelte, drei eigene. Die Trepanation hat dauernden Erfolg, wo mit ihr der Krankheitsherd beseitigt werden kann. Sonst kann sie nur vorübergehend bessern. Da aber bei Gehirndruck die Sehkraft oft schnell schwindet und auch das Leben gefährdet ist, so ist die Trepanation auch als Palliativmittel zu beachten, trotz etwaiger Gefahren, wie Jackson'scher Epilepsie. Zur Operation wird man aber erst nach erfolglosem Gebrauch grosser Dosen von Jod und von Pilocarpin zu schreiten berechtigt sein. Bei Syphilis kommt sie daher kaum je in Frage. Peschel.

308) Subconjunctivale Chinininjectionen, von Bossalino. (Giornale d. Accad. med. di Torino, 1896. S. 181.) Verf. hat in einer mit Mellinger 1895 veröffentlichten Arbeit gefunden, dass chinesische Tusche nach subconjunctivaler Injection in kleiner Quantität sich in der Choroidea nachweisen lässt, in einzelnen Körnchen auch in der Iris, gar nicht in der Vorderkammer; dass ein kleiner Theil in die Hornhaut eindringt und dort in die fixen Zellen sich deponirt. Auf Grund der Thatsache, dass Chinin die amöboiden Bewegungen der Leucocyten paralysirt und so die Eiterbildung hindert, wählte Verf. dasselbe zur subconjunctivalen Injection. Bei Thieren erfolgt nach Anwendung einer Lösung von Chin. muriaticum 1 : 100 Nekrose der Conj. bulbi und leichte graue Trübung der Hornhautperipherie, die nach einigen Tagen ausheilt. Mit Lösungen 1 : 400 traten diese Erscheinungen nicht ein, sondern nur etwas Conjunctivalhyperämie und Oedem, auch Oedem der oberflächlichen Hornhautschichten, sowie leichte lymphatische Zelleninfiltration am Limbus und in der Conjunctiva. Beim Menschen erhielt Verf. ermuthigende Resultate in mehreren Fällen schwerer Hypopyonkeratitis. Peschel.

309) Das monoculare Sehen und die Malerei, von Magnani. (Ibid. S. 187.) Verf. hat seine Beobachtungen an 17 Gemälden des Guercino gemacht (1590—1666), der mit dem rechten Auge schielte. Er fand einige Fehler, z. B. in einem Gemälde den Hintergrund näher gerückt als er sein sollte, aber der gleiche Fehler findet sich auch in Bildern von Paolo Veronose. Aber er meint doch, dass man nicht schliessen dürfe, dass der Maler nicht die exacte Tiefenempfindung gehabt habe. Maler, die nur mit einem Auge sehen, können mitunter besser als binocularfixirende die lineare Perspective reproduciren, was schon Leonardo da Vinci lehrte. Peschel.

310) Neue objective Bestimmungsmethode des Astigmatismus, der Myopie und Hypermetropie, von Dr. Monti, Oberstabsarzt. (Ibid. S. 213). Verf. lässt, um umgekehrtes und aufrechtes Augenhintergrundbild zu unterscheiden, anstatt sein beobachtendes Auge zu bewegen, vom beobachteten Auge eine Bewegung ausführen, während der Augenspiegel unbeweglich das Licht in's Auge wirft. Die fixirten Augenhintergrundsgefässe bewegen sich alsdann bei H und geringer M entgegengesetzt der Richtung, in der das zu beobachtende Auge sich bewegt, bei stärkerer Myopie, wo der Beobachter das umgekehrte reelle Bild sieht, gleichsinnig. Peschel.

311) Stereoskopisches Sehen bei Aphakie, von Dr. Bocci (Klinik von Prof. Reymond). (Ibid. S. 223). Das stereoskopische Sehen ist bei Aphakie immer möglich, mit und ohne Brillen, wenn S nicht unter $^1/_5$ ist. Die Uebungen wurden mit der von Prof. Reymond cultivirten Methode des abwechselnden Verdeckens der Augen am Stereoskop angestellt. Peschel.

312) Behandlung des congenitalen Nystagmus, von Dr. Lavagna in Monaco (Riviera). (Ibid.) Verf. will die Oscillationen durch Vorhalten eines

Digitized by Google

stenopäischen Loches und durch stereoskopische Uebungen in einem Falle verringert haben. Peschel.

313) Sarcom der vorderen Schädelgrube mit Compression des Auges, von Dr. Bastianelli. (Riforma med. IV. p. 18.) Der Tumor war metastatisch in der Orbita entstanden. Exophthalmus, Stirnhöcker vorgetrieben. Bei der Exstirpation zeigte sich das obere Orbitaldach zerstört, der Tumor in die vordere Schädelgrube gewuchert, mit der Dura verwachsen. Trotz Verletzung des Keilbeinsinus, dessen Blutung durch Naht der Dura und Tamponade beherrscht wurde, erfolgte gute Heilung. Peschel.

314) Die Neuroglia des Sehnerven, von Dr. De Bernardini. (Monitore zoolog. ital. Anno 6. p. 211). Die Arbeiten von Michel, Retzius, Greef sind dem Verf. unbekannt. Er meint entgegen den herrschenden Ansichten, dass die Ausläufer der verschiedenen Zellen unter einander wahre Anastomosen bilden. Ferner sollen dieselben ein feinstes Stützgerüst um die Axencylinder der markhaltigen Nervenfasern bilden. Peschel.

315) Eine neue Form der partiellen Neurasthenie, von Dr. Bianchi. (Annali di Neurologia XIII. Fasc. 1.) Anagnosiasthenie[1] nennt Verf. eine Lesestörung durch Ermüdung bei Neurasthenie. Der Zustand ist als eigene Krankheitsform nur mit Reserve aufzunehmen, da in einigen Fällen einfache Asthenopie vorhanden war. Peschel.

316) Die Folgen monocularen Sehens bei Malern, von Dr Fenoaltea. (Archivio di Ottalm. III. p. 14.) An Bildern des einäugigen Malers Pietro d'Asaro wies Verf. verschiedene Mängel der Perspective nach, meint zugleich, dass durch Studium die Mängel des körperlichen Sehens Einäugiger vermieden werden können. Peschel.

317) Balsame in der Augentherapie, von Dr. Borsa. (Bollett. d'oculist. XVII. 15 u. 16.) Peru- und Tolubalsam in 1 bis 3% Salbe soll bei Keratitis, Hornhautflecken, Blepharitis secretionsbeschränkend, antiseptisch und aufhellend wirken. Peschel.

318) Iritis bei Lepra, von Dr. Norsa. (Ibid. Nr. 2.) Verf. unterscheidet von der leprösen Knotenbildung in der Iris die bei einem episcleralen Knoten beobachtete Iritis als secundäre. Peschel.

319) Cur des Trachoms, von Dr. Bocchi. (Archiv. di Ottalmol. II. p. 243.) Verf. sah in Fällen, die nach Knapp's Methode operativ behandelt worden waren, Recidive und ausgedehnte Narbenbildung auftreten. Peschel.

320) Aetiologie und Therapie der Retinitis pigmentosa, von Dr. Bocchi. (Gazz. med. cremonese. Marzo-Aprile.) Verf. vermuthet, dass die typische Ret. pigmentosa immer auf hereditärer Lues selbst von zwei oder drei Generationen zurück beruhe. Er erzielte gute Resultate durch etwa dreimonatliche Cur mit Hg und Pilocarpininjectionen, wodurch S gehoben und das Gesichtsfeld etwas erweitert wurde. Peschel.

321) Cerebrale Localisirung von Sehstörungen, von Dr. Ferranini. (Riforma med. III. 255.) Enthält eine gute Zusammenstellung bekannter Thatsachen, namentlich über die die Hemianopsie je nach dem Sitze der Läsion complicirenden anderweitigen Symptome. Peschel.

322) Wahl der Operationsmethode der Cataract, von Dr. Businelli. (Boll. d. R. Accad. Med. di Roma, XXI. 1.)

323) Penetrirende Verletzung des Auges, von Dr. Businelli. (Clin. mod. I. p. 321.) Eindringen eines Schrotkornes im Skleralbord in's Augeninnere. Peschel.

[1] Unverständlich. H.

Digitized by Google

324) Trophoneurose am Auge nach Influenza, von Dr. Lavagna. (Bollett. d'oculistica XVII. 12. 13.) Vier in Prof. Reymond's Klinik gleichverlaufende Fälle liessen auf tropische Trigeminusstörungen nach Influenza schliessen. Es trat nach vorausgegangener Ciliarneuralgie Conjunctivitis mit Papillarschwellung, Herabsetzung der Sensibilität der Binde- und Hornhaut, Ulceration der Cornea auf, einmal mit Hypopyon, trotz des sonst schleppenden Verlaufes. Faradisation des Trigeminus schien nützlich zu sein. Peschel.

325) Cur der accommodativen Asthenopie, von Dr. Signori und Dr. Raineri. (Gazz. med. cremonese. Jenn.-Febbr.) Verff. empfehlen gegen Asthenopie der Hyperopen den constanten Strom auf's Auge applicirt. Bei Myopen soll der Halssympathicus als Antagonist des Oculomotorius zur Erschlaffung des Accomodationsspasmus galvanisirt werden. Peschel.

326) Die Ausreissung des N. infratrochlearis bei Glaucom, von Dr. Indovina. (Archivio di Ottalmol. II. p. 255.) Diese Badal'sche Operation führte Angelucci 13 Mal aus. Es folgt meist Abnahme der Schmerzen und des intraoculären Druckes, seltener Verengerung der Pupille. Nach einigen Tagen aber kehren die Symptome wieder, so dass der Operation ein nur palliativer Werth zuzuerkennen ist. Die Erklärung sucht Angelucci darin, dass der ganze Stamm des N. nasociliaris gelähmt wird, wodurch, wenn der Trigeminus die gefässerweiternden Augennerven enthält, die Gefässe verengert, Hyperämie und Druck also verringert werden. Peschel.

327) Amblyopie bei chronischem Morphinismus, von Dr. Grippo. (Riforma med. IV. p. 122.) In einem Falle bestand Amblyopie ohne ophthalmoskopischen Befund, dabei war G. F. eingeschränkt, auch für Farben, auch centrales Farbenscotom für Grün und Roth vorhanden. Progressive Opticusatrophie gehört nach Verf. nicht unter die Symptome des Morphinismus. Peschel.

328) Das statische und dynamische Gleichgewicht der Augen, von Dr. Volpe. (Archivio d'Ottalmol. III. p. 171.) Angabe aller zur Untersuchung des dynamischen Gleichgewichts der Augen veröffentlichten Methoden. Peschel.

329) Traumatisches Lidcolobom im Niveau des Canaliculus lacrimalis, von Dr. Cattaneo. (Archivio d'Ottalm. III. Fasc. 5—6.) Unter 4 Fällen trat Obliteration des Canälchens dreimal ein. Experimente bei Hunden mittelst Scheerenschittes durch ein Canälchen ergaben stets narbige Obliteration des Thränencanälchens. Der Muskelzug verhindert die Vereinigung der Wundflächen und begünstigt die Bildung des Coloboms des Lidrandes. Peschel.

330) Beitrag zum Studium des Ganglion ciliare, von Dr. d'Erchia. (Monit. zool. ital. Anno 6 p. 157.) Verf. studirte durch Isolationen und Serienschnitte die Verbindungen des Gangl. cil. an einem 21 cm langen menschlichen Embryon, sowie an Erwachsenen und an Thieren. Die grosse Zahl einzelner Befunde muss im Original nachgelesen werden. Peschel.

331) Trachom und seine Cur, von Dr. Ceraso. (Riforma med. IV. p. 85.) Uebersicht über Bekanntes. Peschel.

332) Ophthalmometrische Notizen, von Dr. Lucciola. (Giornale med. del R. esercito. 1895. Aprile-Maggio.) Verf. giebt Beschreibung der Ophthalmometer von Helmholtz, Javal-Schiötz, Leroy-Dubois und Reid. In Fällen von Tenotomie des R. internus soll der As um $^1/_2$—1 D zugenommen haben. Verf. will mitunter durch die Skiaskopie den As noch genauer bestimmen können, als mit den Ophthalmometern. Peschel.

Digitized by Google

333) Extraction eines dem subretinalen Cysticercus ähnelnden Körpers, von Prof. De Vincentiis. (Lavori d. Clinica Napoli IV. p. 189.) Bei einem 15jährigen Knaben bestand eine Netzhautablösung mit einem grauweisslichen Körper, der für einen abgestorbenen Cysticercus gehalten wurde. Die Extraction zeigte, dass es sich um zwei enorme Drusen der Choroidea handelte, die körnig degenerirt waren, was bei den colloiden Drusen der Choroidea sonst nicht der Fall ist. Peschel.

334) Exstirpation eines Opticustumors, von Prof. De Vincentiis. (Ibid. p. 175.) Der Bulbus wurde erhalten nebst einem 7 mm langen gesunden Nervenstumpfe. Der pflaumengrosse, eingekapselte Tumor (Myxosarcom) wurde nach Tenotomie des R. internus und Luxation des Bulbus nach Aussen vom Foramen opticum getrennt und extrahirt. Der Bulbus sowie das Oberlid blieben unbeweglich, die Cornea wurde im oberen äusseren Quadranten wieder sensible, in der Choroidea traten einzelne Herde auf. Peschel.

335) Klinische Beobachtungen, von Prof. De Vincentiis. (Ibid. p. 167.) Nach Sturz auf die linke Stirnseite war rechtsseitige Abducensparalyse, wohl durch indirecte Fractur des rechten Felsenbeins, entstanden mit stärkster Secundärcontractur des rechten Rect. internus. Tenotomie des Internus und Verlagerung des Externus genügten nicht, erst nach Abtrennung des Rect. superior und inferior konnte das Auge gerade gestellt werden. Eine geringe Beweglichkeit nach allen Seiten, ausser nach Aussen, blieb erhalten. Betreffs des pulsirenden Exophthalmos stimmt Verf. Sattler bei, welcher denselben als Krankheitsbild aufzugeben räth. In vielen Fällen von Exophthalmus kann man Pulsation wahrnehmen, wenn man den Bulbus bei fixirtem Kopfe in die Orbita zurückdrängt und mit der Lupe betrachtet. So war es selbst bei einer Mucocele ethmoidalis der Fall, die später heilte. Die Erklärung dieser Pulsation ist nicht genügend zu geben. Peschel.

336) Das Corpus mamillare des Menschen und die wahrscheinliche Beziehung der Columna fornicis zum Sehorgan, von Dr. Zummo. (Archivio di Ottalm. III. p. 1.) Peschel.

337) Periostitis der Orbita, von Dr. Stuffler. (Rassegna d. scienze med. X. p. 102.) Ein Abscess am unteren Orbitalrande hatte eine Senkung in der Nähe des Ohres zur Folge. Peschel.

338) Die Sutura ethmoideolacrymalis bei Delinquenten, von Prof. Ottolenghi (Siena). (Giornale Accad. med. Torino, Anno 58. p. 681.) Regnault (1894) suchte, ob bei niederen Rassen ein ähnliches Verhältniss obwalte, wie beim Gorilla und Chimpanse, wo oft die genannte Sutur verkürzt ist oder bei directem Contact zwischen Stirnbein und Oberkiefer fehlt. Verf. hat derartige Untersuchungen bei Degenerirten angestellt. Bei niedrigen Rassen wird die genannte Sutur immer kürzer. Verf. maass die Länge des Os inguis und die der Siebthränenbein-Sutur, während Regnault nur die Differenz beider Maasse beachtete. Gewöhnlich ist die Naht $^2/_3$ der Höhe des Thränenbeins, grössere Werthe kommen bei normalen Individuen öfter (26 $^0/_0$) vor, nur ausausnahmsweise (3—8 $^0/_0$) bei Geisteskranken, Verbrechern, Wilden. Kürzere Naht ist in diesen drei Classen häufig vorhanden. In der Thierreihe ist die Ausbildung des Inguis und des Lamina papyracea entgegengesetzt, letztere wird in niederen Schädeln immer kleiner, während ersteres bei den Säugethieren enorm entwickelt ist und in aufsteigender Reihe sich mehr und mehr verkleinert. Doch haben die Phoken und Cetaceen kein Os lacrymale und das Kameel hat es atrophirt. Die Länge des Inguis, vom ethnischen Gesichtspunkte

Digitized by Google

aus betrachtet, variirt sehr wenig nach den verschiedenen Rassen, während die Länge der Sutura ethmoideo-lacrymalis stark variirt, ihre Verkürzung in den niederen Rassen hängt aber nicht vom Inguis, sondern von geringerer Ausdehnung des Os planum und Vorschieben der Fortsätze des Oberkiefers und des Stirnbeins ab. Peschel.

339) Cystisches venöses Angiom der Orbita, von Dr. Tailor. (Clin. ocul. di Napoli. IV. p. 137,) Der über haselnussgrosse, nicht incapsulirte Tumor zeigte ein System cavernöser Capillaren und bis 11 mm grosser nervöser Hohlräume. Die Gefässe im Stroma waren zum Theil obliterirt und zwar durch Wandverdickung und durch Endothelwucherung. Peschel.

340) Filaria im Hundesauge, von Dr. Rossi. (L'Allevatore. Nr. 204.) Im Eiter der Panophthalmitis eines Schäferhundes fand sich eine weibliche Filaria von 15 mm Länge. Peschel.

341) Gesichtsfelduntersuchung bei der forensischen Semiotik, von Prof. Ottolenghi. (Rivista spec. di freniatria. XXI. p. 347.) Verf. untersuchte bei Verbrechern, Epileptikern, Kretins und Taubstummen das Gesichtsfeld. Peschel.

342) Angeborene Thränensack-Erkrankung, von Dr. Novelli. (Bollet. d'Oculist. XVII. 8.) Reizlose Ectasie des Thränensackes, der auf Druck eine gelblich schleimige Flüssigkeit entleerte. Peschel.

343) Die Cataracta nigra, von Dr. Moauro. (Riforma med. II. p. 818.) Die Untersuchung von 10 Cataractae nigrae ergab, dass der Farbstoff vom Blute abstammt und sich als Hämatin, Hamatoidin oder Melanin erweist. Gallenpigmente oder Blut gelangen, wenn sie in die Vorderkammer, in den Glaskörper oder die Chorioidea injicirt werden, durch die unverletzte Kapsel in die Linse. Vielleicht wird das Blutpigment durch einen dyskrasischen Zustand gelöst, bei der Bildung der Cat. nigra. Peschel.

344) Brille mit automatischer Accommodation, von Prof. Gradenigo. (Istituto Veneto. VI. Serie VII.) Statt der Franklin'schen Brille hat Verf. eine Fernbrille construirt, an der sich hohle, mit Hg gefüllte Stangen befinden. Beim Senken des Kopfes fliesst das Hg nach vorn und die zum Nahesehen nöthigen Ergänzungsgläser der Fernbrille schieben sich von oben her auf die Ferngläser, umgekehrt beim Heben des Kopfes. Peschel.

345) Ophthalmoplegische Migräne (recidivirende oder periodische Paralyse des Oculomotorius), von Dr. Chiarini. (Riforma med. III. p. 219.) Bei einem 55jähr. Manne trat vor 6 Jahren der erste Migräneanfall auf, wonach Paralyse des R. inferior, die heilte. Letzthin ein zweiter Anfall, worauf dauernde totale Oculomotoriusparalyse folgte. Nach bisherigen anatomischen Befunden liegt ein den Oculomotoriusstamm interessirender basaler Herd zu Grunde, in einzelnen Fällen kann auch zunächst nur functionelle Störung wie bei Migräne vorhanden sein, die erst später in organische Schädigung des Nervenstammes übergeht. Peschel.

346) Multiple Hirnnervenerkrankung basilaren Ursprunges, von Dr. Maggio. (Archivio di Ottalm. II. p. 409.) Syphilitische Parese links des Olfactorius, Facialis, Acusticus, Paralyse des Oculomotorius, Trigeminus, rechts Parese des Oculomotorius, Paralyse des Trochlearis, beiderseits Atrophia optici. Peschel.

347) Primitive Tuberculose der Cornea, von Dr. Giglio. (Ibid. p. 324.) Ein bisher einzig dastehender Fall eines sichelförmigen torpiden Geschwürs am oberen Cornealrande mit infiltrirter Umgebung und theilweise narbigem Grunde, der mit Epithel überzogen war. Dieses fehlte nur auf dem

Digitized by Google

unterminirten Rande. In der Iris und im Ciliarkörper fanden sich einige Tuberkel, nicht in der Chorioidea. Aus dem Ulcus wurden Culturen von Tuberkelbacillen gewonnen, während solche nicht direct mikroskopisch sich nachweisen liessen. Peschel.

348) Trennung vorderer Synechien gegen Glaucom, von Dr. Fortunato. (Bollet. d'Ocul. XVII. p. 21.) Drei Fälle von Secundärglaucom wurden durch die Trennung vorderer Synechien geheilt. Eine periphere Synechie wurde mittelst Graefe's Messer, zwei mehr centrale mittelst des Synechiotoms von Piccoli getrennt. Peschel.

349) Physiologie des Neuroepithelstratums der Retina, von Dr. Lodato. (Archivio di Ottalm. III. p. 141.) Untersuchung des Einflusses subcutaner Injectionen von Atropin, Eserin, Cocaïn bei Fröschen auf die Pigmentbewegung in der Retina. Atropin liess das Protoplasma unbeeinflusst, Eserin hatte starkes Herabsteigen des Pigments zur Folge, Cocaïn central nur geringes, peripher in der Retina kein Vorrücken des Pigments. Aehnlich wirkt Chinin, dem Eserin hingegen wäre Strychnin und physikalische Einflüsse, wie Elektricität, Wärme, Druck, Schallschwingungen, zur Seite stellen. — Eosin färbt die Retina von Dunkelfröschen stärker als die von Lichtfröschen, und färbt die äusseren Körner nach Einwirkung rothen Lichtes stärker, als nach blauem. Peschel.

350) Das elastische Gewebe in den Augenlidern, von Dr. Bietti. (Palermo 1896.) Peschel.

351) Cur der Netzhautablösung mittelst Kaninchenglaskörperinjection, von Dr. Gosetti. (Venezia 1896.) Peschel.

352) Subconjunctivale Sublimatinjectionen gegen Hornhautentzündungen, von Dr. G. Secondi. (Torino 1896.) Peschel.

353) Die locale Cocaïnanästhesie, von Dr. Costa. (Genova 1896.) Peschel.

354) Beitrag zur Akromegalie, von Dr. Comini. (Milano 1896.) Peschel.

355) Eine neue operative Methode von Lagrange, von Dr. Raineri. (Cremona 1895.) Peschel.

356) Naht der Lider, von Dr. Stuffler. (Modena 1895.) Peschel.

357) Prothesis und Enucleation, von Dr. Bocchi. (1896.) Peschel.

358) Dacryocystitis der Neugeborenen, von Dr. Cirincione. (Clin. di Napoli. IV. p. 105.) Anatomische Untersuchung eines Falles ergab beiderseitigen Verschluss der Bochdaleck'schen Klappe mit Bildung einer kleinen Cyste daselbst. Bei einem 6monatlichen Fötus fand Verf. den Thränencanal unterhalb des Sackes 2mal dichotom getheilt und schliesslich die Canäle blind endigend. Der Canal entsteht in Folge der Vereinigung des Oberkiefer- und Stirnbeinfortsatzes als fester Epithelstrang, der später durch Schmelzung der centralen Zellen hohl wird. Wenn dieser Vorgang unvollständig vor sich geht, so scheinen die Formen von Dacryocystoblennorrhöe zu entstehen, die bei Kindern durch einfaches Ausdrücken heilen. Eine seltenere weitere Form des Verschlusses des Canals kommt durch fötale Narbenbildung zu Stande. Peschel.

359) Osteom der Conjunctiva, von Dr. Cirincione. (Ibid. p. 99.) Im äusseren oberen Quadranten des vorderen Bulbusabschnittes fand sich ein schwer verschiebbares Knochenplättchen, an dessen Grenze eine Schicht von Osteoblasten mit deren Uebergang in Knochenkörperchen nachgewiesen wurde. Bisher sind 8 derartige Fälle beschrieben. Peschel.

Digitized by Google

360) Endovenöse Sublimatinjectionen in der Augentherapie, von Dr. Dagnino. (Gazz. degli ospedali. XV. p. 1370.) Ein Fall von syphilitischer Iritis wurde durch Injection in verschiedene Venen von 1- bis 4 mg Sublimat täglich geheilt. Um Thrombenbildung zu vermeiden, räth Verf. verdünnte Lösungen (unter 1:1000) anzuwenden. Peschel.

361) Flintenschuss in ein Auge, von Dr. Daseni. (Bollet. d'Ocul. XVII. 7.) Ein durch einen Schrotschuss zerrissenes Auge wurde nebst anhängenden Muskeln mit der Scheere entfernt. Gleichzeitig bestand Fractur des Jochbeins. Peschel.

362) Extraction eines Eisensplitters, von Dr. Daseni. (Ibid. 14.) Ein grosser Splitter wurde aus der Sclera extrahirt, es folgte Netzhautablösung. Peschel.

363) Starextraction, von Dr. Danesi. (Ibid. p. 21.) Empfiehlt Cocaïn 1 $^0/_0$, Abheben des Lidhalters, Extraction ohne Iridectomie. Peschel.

364) Der Mechanismus der Pupillendilatation durch Erregung sensibler Nerven, von Dr. Spalitta. (Archivio di Ottalm. II. p. 305.) Verf. bestätigte, dass nach Exstirpation des oberen Halsganglions des Sympathicus und Durchschneidung des Gangl. Gasseri Reizung des Ischiadicus, keine Dilatation der Pupille hervorruft, wie Fr. Frank gefunden hatte. Doch nach Ablauf einiger Zeit kehrt die reflectorische Dilatation auf sensible Reize, wenn auch nur in geringerem Grade, zurück. Vielleicht beruht alsdann das Phänomen auf einer Hemmungswirkung auf den Oculomotorius, zumal bei Atropineinträufelung, welche die Oculomotoriusendigungen lähmt, die Dilatation ausbleibt. Peschel.

364) Persistenz des Cloquet'schen Canals der Arteria hyaloidea, von Dr. Piccoli. (Annali d'Ottalm. XXIV. suppl. al fasc. 4.) Im rechten Auge eines 20jähr. Mannes sah man bei seitlicher, nicht aber bei durchfallender Beleuchtung graue verflochtene Streifen am hinteren Linsenpol. Ein Strang verlief von der Papille bis fast zur Linse. Dabei bestanden atrophische Chorioiditisherde. Offenbar hatte intrauterin eine Chorioiditis stattgefunden, in Folge deren das Hyaloidgefässsystem sich verdickt hatte und persistirte. Es erreichte nicht die hintere Linsenfläche wegen der späteren Verlängerung der Längsaxe des Bulbus. In dem Strange sah man die Arteria hyal. retrahirt gegen die Papille, was mit dem Nachweis glatter Muskelfasern in ihr harmonirt. Ampullenförmige Ausdehnung der Arterie, wie sie Mitvalský beschrieben, war nicht sichtbar, und ist als pathologische cystische Dilation der Arterie nahe bei der Papille zu betrachten. Der vordere Theil des Stranges war der blosse Cloquet'sche Canal ohne Arterie, was gegen Panas und Vasteaux spricht. Die Einseitigkeit der Anomalie ist auch bemerkenswerth. Peschel.

366) Carcinom des Thränensackes, von Dr. Piccoli. (Ibid. p. 19.) Eine 56jährige Frau litt an acuter Dacryocystitis und bemerkte nach etwa 1 Monat einen schnell wachsenden Tumor, der 3—4 Monate nach der Exstirpation local recidivirte und durch Krebscachexie zum Tode führte. Der Tumor hatte die ganze vordere Wand des Oberkiefers, einen Theil des Jochbeins, die innere und untere Gegend der Orbita, die Nasenwurzel, die Siebbein- und Keilbeinzellen occupirt, ohne in die Schädelhöhle einzudringen und ohne in Lymphdrüsen oder entfernten Organen Metastasen zu setzen. — Sgrosso hat ein nicht mehr operirbares Sarcom des Thränensackes beobachtet, welches auch einfache Dacryocystitis vortäuschte. Als er den Fall sah, war der Tumor schon in die Highmorshöhle durchgedrungen, sowie in die Ethmoidalzellen, wobei der Bulbus nach aussen und oben verdrängt war und starken Exophthalmos zeigte. — Derselbe hat ein Carcinom des Thränensackes gesehen, welches secundär

Digitized by Google

nach Exstirpation eines „Nasenpolypen" auftrat. Es bestand Exophthalmos mit Deviation des Bulbus schläfenwärts. Der ganze Tumor, der Bulbus, die Brauengegend, ein Theil der Nasenweichtheile pulsirten, wie de Vincentiis bei anderen Orbitaltumoren beobachtet hat. Peschel.

367) Herpes febrilis corneae, von Prof. Gallenga. (Clinica moderna. I. p. 366.) Peschel.

368) Seltene progressive Hornhauttrübung, von Prof. Gallenga. (Atti del XI. Congresso internaz. Roma. VI. p. 115.) Sclerose mit hyaliner Degeneration. Peschel.

369) Parasiten im Conjunctivalsack, von Prof. Reymond. (Ibid. p. 22. Discussion im Congress.) Zwei Fälle schwerer Conjunctivitis, verursacht durch Blizliarda crassa im Conjunctivalsalsack. Peschel.

370) Knorpelknoten in der Orbita, von Prof. Gallenga. (Archivio di Ottalm. II. fasc. 9—10.) Michel (1878) fand bei Anophthalmus mit anderen congenitalen Anomalien in beiden Orbitas einen erbsengrossen Knorpelkern mit umgebendem Perichondrium und unregelmässig in letzteres inserirten starken Muskelbündeln. Verf. fand bei Mikrophthalmus, sowie bei normalem Bulbus, wo aber congenitale Anomalien der Lider (Schizoblepharie, Cryptophthalmie, Mikroblepharie, partielle Ablepharie) und der Orbita bestanden, Knorpelkerne innerhalb des Muskeltrichters. Andere Beobachter haben Knorpelkerne bei normaler oder unvollkommener Entwickelung des Bulbus auf der Oberfläche der Conjunctiva, oder am Limbus corneae gefunden. Verf. beobachtete am Aequator bulbi im äusseren oberen Quadranten einen erbsengrossen congenitalen Tumor, dessen Exstirpation die Abtragung eines Theiles der Insertion des R. externus benöthigte. Histologisch bestand er aus Fettgewebe, glatten Muskelfasern und einem Knochenkern von Getreidekorngrösse mit Periost, sowie acinotubulösen Drüsenbläschen. Verf. vermuthet, dass solche Knochenkerne aus Knorpel hervorgehen können. Die Knorpelkerne fand er theils neben der Duralscheide des N. opticus, theils dicht an der Sclera, nahe der Opticusinsertion. In manchen Fällen finden sich zwei Knorpelknötchen in einer Orbita. Immer sind sie mit Perichondrium umgeben, in welches mitunter sich quergestreifte Muskelbündel inseriren. Es ist stets Hyalinknorpel, dessen Zellen in der Peripherie zahlreicher und kleiner sind, als im Centrum. Einige der untersuchten Föten zeigten neben zahlreichen anderen Anomalien kleine Teratome längs den Commissurlinien der Gesichtsspalten, welche bekanntlich oft Knorpelkerne enthalten. In einem Falle von Cryptophthalmos (Kind starb mit 8 Monaten) fand sich ein Knorpelkern an der Thränendrüse und ein zweiter Kern mit osteoidem Gewebe und rudimentären Havers'schen Canälchen an der Opticusinsertion des erbsengrossen Bulbus. Diese Befunde können die Entwickelung von Enchondromen in der Orbita und Thränendrüse erklären. Peschel.

371) Ursache der Beschränktheit des normalen Gesichtsfeldes nach innen, von Dr. de Bono. (Archivia di Ottalm. II. p. 382.) Verf. bestätigt Landolt's Vermuthung, dass die erwähnte Einengung auf Mangel an Uebung in Folge des Vorragens der Nase und Stirn beruht. In einem Falle von altem Strabismus divergens mit beiderseitiger totaler Ophthalmoplegie war das Gesichtsfeld nach innen in einem Auge 98°, im anderen 70°. Verf. glaubt auch, dass das Gesichtsfeld Einäugiger grösser sei, als das normale. Peschel.

372) Endovenöse Sublimatinjectionen in der Augenheilkunde, von Dr. de Bono. (Ibid. p. 416.) Die Bacelli'schen intravenösen Sublimatinjectionen gaben Angelucci schnelle Wirkungen bei gefahrdrohenden luetischen Erscheinungen. Von der Lösung: Sublimat 0,2, Kochsalz 0,6, Wasser 100,0

Digitized by Google

wurden täglich 2—5 g, selbst mehr, ohne alle unangenehmen Nebenwirkungen injicirt. Bei nicht luetischen Krankheiten ist kein Erfolg erzielt worden, ausser in einem Falle von Wundinfection nach Starextractionen, die durch drei Injectionen von je 2 mg Sublimat geheilt wurde. Peschel.

373) Das Auge der Epileptiker, von Dr. de Bono e Botto. (Atti dell' XI. Congresso med. internaz. Roma. p. 93.) Peschel.

374) Antisepsis mit übermangansaurem Kali, von Dr. Puccioni. (Riforma med. II. p. 686.) Lösungen 1:4000 bis 2000 sind wirksamer, wenn erwärmt. Culturen ergaben, dass im normalen Conjunctivalsack stets sarcina alba, Heubacillus, oft Staphylococcen, Streptococcen vorhanden waren. Die Keime vermehrten sich stärker nach Desinfection mittelst Sublimat, als nach solcher mittelst Kali hypermanganicum. Peschel.

375) Formalin, von Dr. Simi. (Bollett. d'Oculist. XVII, Nr. 14.) Fand Formol geeignet zur Desinfection bei Operationen, da es nicht reizt und die Instrumente nicht angreift. Conjunctivitis gonorrhoica, Hypopyonkeratitis wurden günstig beeinflusst. Peschel.

376) Augen-Occlusivverband, von Dr. Simi. (Ibid. Nr. 10, 11.) Empfiehlt den Panas'schen Zinkoxyd-Gelatine-Occlusivverband, der nach Operationen grössere Sicherheit gewährt. Peschel.

377) Sympathische Iridocyclitis, von Dr. Simi. (Ibid. Nr. 4.) Injection von Hy.-Cyanür subconjunctival hatte starke Reizerscheinungen zur Folge, das Endresultat aber war befriedigend, da S = $^1/_{10}$ erreicht wurde. Peschel.

378) Netzhautablösung und Electrolyse, von Dr. Simi. (Ibid. Nr. 3.) Verf. wandte in einem Falle in 14 Tagen 2 Mal die Electrolyse nach der Methode von Gillet de Grandmont an. Es erfolgte Glaskörpertrübung, weshalb er das Verfahren für gefährlich hält. Peschel.

379) Künstliche Reifung der Cataract, von Dr. Parisotti. (Bollett. d. R. Accad. med. Roma XXI. fasc. 5—6.) Verf. hält die einfache Massage nach Meyer für das beste Verfahren. Die Ausdehnung der Trübung wird nicht durch Zertrümmerung der Linsenfasern, sondern durch Reizung der Epithelien der vorderen Linsenkapsel und so durch Alteration der Ernährungsflüssigkeit der Linse erreicht, weshalb eben die Massage nach Förster nicht mehr leisten kann. Peschel.

380) Ein Fall von Tarsoraphie mit Transplantation bei Ectropion, von Dr. Scellingo. (Riforma med. I. p. 708.) Peschel.

381) Cur der Conjunctivalgranulationen, von Dr. Petrilli. (XI. Congresso med. internaz. Roma, VI. p. 29.) Peschel.

382) Schneidende Pincette zur Entropionoperation, von Dr. Scellingo. (Ibid. p. 98.) Zur Entfernung einer Hautfalte. Peschel.

383) Die Ernährung des Glaskörpers, von Dr. Ovio. (Ibid. VI. p. 85.) Zum Studium des Flüssigkeitsstromes im Glaskörper sollen nicht directe Injectionen in diesem gemacht werden. Verf. injicirte in die Bauchhöhle Fluoresceïn, auch Jodkali. Die bald darauf enucleïrten und gefrorenen Bulbi enthielten allein am Corpus ciliare eine grüne Schicht, und es scheint daher, dass der Glaskörper allein vom Ciliarkörper ernährt wird. Allmählich färben sich die vorderen Schichten, später der ganze Glaskörper, zuletzt fanden sich nur die hinteren Schichten gefärbt. So ist bewiesen, dass der Hauptstrom im Glaskörper nach den Gefässscheiden der Centralgefässe geht. Strychnin veranlasste Tetanus nach 10—15 Minuten, wenn in die Vorderkammer, nach 45 Minuten, wenn in den Glaskörper injicirt. Wurde aber sofort nach der

Digitized by Google

Injection das Kammerwasser entleert, so erfolgte der Tetanus nach 15 Minuten, ein Beweis für Deutschmann's Befund, dass nur unter abnormen Druckverhältnissen im Glaskörper sich ein Strom nach vorn etablirt. Peschel.

384) Pinguecula, von Dr. Sgrosso. (Lavori Clinica di Napoli. IV. p. 119.) Verf. unterscheidet folgende Formen von Pinguecula: 1. episclerale, nicht mit der Bindehaut verschiebbar, bestehen aus elastischen Fasern mit hyalinen Massen, die wellige Form zeigen, daher vielleicht von den elastischen Fasern abstammen. 2. Conjunctivale, sind häufiger, können epithelialen oder bindegewebigen oder gemischten Typus haben. Bei der epithelialen Pinguecula gehen Epithelzapfen in die Tiefe, können zerfallen und Cysten bilden. Die bindegewebige Form kommt mit und ohne Pigment in den Stromazellen und im Epithel vor. Am häufigsten wiegen die elastischen Fasern und hyaline Massen vor. Peschel.

385) Suggestion im wachen Zustande bei Augenkrankheiten, von Dr. Sgrosso. (Bollet. d'ocul. XVII. p. 3.) Drei hysterische Augenkrankheiten, eine Amaurose, ein Blepharospasmus, Conjunctivitis, durch Einführung von Steinchen, wurden durch energische einfache Suggestion im wachen Zustande sofort geheilt. Verf. will, dass erst bei Unwirksamkeit dieser die Hypnose oder die suggestive Chirurgie anzuwenden sei. Peschel.

386) Subconjunctivale Chlornatriuminjectionen bei Netzhautablösung, von Dr. Lodato. (Archivio di Ottalm. III. p. 149.) Angelucci erreichte bei frischer Ablösung durch Injection von Kochsalzlösung ($^1/_2$—1 g einer 2—3$^0/_0$ Lösung, alle 2—5 Tage) in die nächste Uebergangsfalte Wiederanlegung der Retina. Peschel.

387) Fall von beiderseitiger Netzhautarterienobliteration mit Amaurose bei Nephritis interstitialis, von Dr. Lodato. (Ibid. II. p. 361.) Nach wiederholten Schwangerschaften waren die Retinalarterien in weisse Stränge umgewandelt. Peschel.

388) Augenschussverletzungen, von Dr. Lodato. (Ibid. II. fasc. 9 bis 10.) Schrotkörner werden, da sie meist durch Hitze beim Schuss sterilisirt sind, gut im Augeninnern vertragen, so dass Heilungen mit etwas Sehvermögen häufig sind. Extractionsversuche und zu frühzeitige Enucleation sind nicht rathsam. Peschel.

389) Erkrankungen der Sinus des Gesichtes, von Dr. Varese. (Archivio di Ottalm. III. p. 96.) Unterscheidet Sinusitis catarrhalis, muco-purulenta und purulenta. Ursachen: Nasenkrankheiten, auch Neoplasmen in den Sinus selbst. Meist nehmen beide Stirnsinus und die Siebbeinzellen an der Erkrankung Theil. Die Diagnose wird öfter auf Periostitis gestellt. Zu eitriger Secretion aus der Nase und Schmerzen tritt Exophthalmus, Muskellähmungen, Sehstörung, Vorwölbung der Sinus am innern Ende der Augenbrauengegend oder an der innern Orbitalwand oder gegen die Nasenhöhle hin. Ausdehnung der Keilbeinhöhle kann Compression des N. opticus und der Art. ophthalmica verursachen. Die operative Eröffnung eines Sinus bessert auch die von den anderen abhängigen Symptome. Vor Allem ist durch Resection eine weite Oeffnung gegen die Nasenhöhle hin zu erstreben. Der Stirnsinus soll linear geöffnet werden und bei Resection der vorderen Wand beider Sinus soll in der Medianlinie eine Brücke zurückgelassen werden, um die Entstellung durch Einsinken der Haut zu vermeiden. In einem Falle von Sarcom der Highmor's-Höhle mit Entzündung der anderen Höhlen wurde durch Eröffnung der letzteren nach der Nasenhöhle hin Besserung der Sehschärfe und der Ischämie der Papille erreicht, aber der Exophthalmos ging nur theilweise zurück. Peschel.

Digitized by Google

390) Fibrom und Narbenfibrom der Cornea, von Prof. Gallenga. (Archivio di Ottalm. III. fasc. 9—10.) Verf. fügt zu 8 aus der Literatur zusammengestellten Fällen einen eigenen. Bei einem 1jährigen Kinde wurde ein 0,3 bis 0,5 mm dickes Hornhautstaphylom abgetragen. Nach 2 Jahren hatte sich in der Narbe von Neuem Staphylom entwickelt, welches aber bei der Abtragung sich als solide fibröse Wucherung herausstellte, deren Dicke bis 3,5 mm betrug. In dem verdickten und sehr unregelmässigen Epithel wies Hämatoxylin in vielen Zellen der mittleren Strata Körnchen von Keratohyalin nach. In den tieferen Schichten zahlreiche Stachelzellen. Im Tumor fehlte jede Spur von Pigment, welches hingegen in dem zuvor abgetragenen Irido-cornealstaphylom reichlich vorhanden war. Auch fehlte jedes elastische Gewebe (Untersuchung mittelst Orceïnmethode). Die meisten Tumoren derart entstanden bei Kindern, einer jedoch (Quaglino e Guaita 1879) bei einem Manne von 48 Jahren. Das Fibroma lipomatodes (Graefe-Hirschberg 1874), bisher einzig dastehender Fall, mit ähnlichen Tumoren in der Haut, gehört nicht hierher. Das Fibrom der Cornea kann diffus oder circumscript sein, letztere Form kann aber in erstere übergehen. In einem Falle wurde auch der Uebergang des Fibroms in Myxom beschrieben, wahrscheinlich durch Circulationsstörungen im Innern des Tumors. Das Fibrom kann ganz spontan sich bilden oder in Folge von Keratitis vasculosa oder am häufigsten in Cornealnarbengewebe. So sind also wie bei anderen Fibromen, speciell die Cutis, 2 Classen zu unterscheiden: wahre und Narbenfibrome. Die beschriebenen wahren Fibrome sind in directer Continuität mit der Grundsubstanz der Cornea. Die Narbenfibrome entstehen in Folge von Verzögerung der Heilung an der betreffenden Stelle. Diese Narbenfibrome sind wohl zu unterscheiden von hypertrophischen Narben, welche sich spontan reduciren, oder wenigstens nicht weiterhin wachsen, auch nicht recidiviren, während in mehreren obigen Fällen 1 auch 2 mal Recidive auftraten, die wieder operirt wurden. Schliesslich behandelt Verf. die Frage, ob der Name Narbenfibrom oder Narbenkeloid passender sei. Ersterer ist vorzuziehen, da er die Art der Neoplasie definirt, indem ja nicht alle aus Narben hervorgehenden Tumoren anatomisch gleich constituirt sind. Auch fehlt die Aehnlichkeit mit Krebsscheeren, wegen welcher Alibert den Namen[1] gewissen fibrösen Hauttumoren besonders an der Sternalregion gab und zwar unterscheidet man Kelis genuina oder primitiva, wenn spontan, und Kelis spuria oder secundaria o. consecutiva, wenn aus Narbe entstanden. Peschel.

391) Behandlung der scrophulösen Keratitis superficialis, von Dr. Nota. (Policlinico Vol. III. fasc. 1.) Empfiehlt die gegen localisirte Tuberculose von Durante in die Chirurgie eingeführte Methode der Jodinjectionen bei scrophulösen Keratitiden, die öfter mit Exacerbationen der Cervicaldrüsenschwellung auch Verschlimmerung zeigen. Die Methode ist absolut unschädlich und gab dem Verf. sehr gute Resultate. Er machte 25—30 Injectionen von täglich 1—3 ctgr. Jod in der Nähe von scrophulösen Herden oder an der Rückseite des Oberarms. Peschel.

392) Melanosarcomknoten als Metastasen in den Augenmuskeln, von Dr. Polignani. (Napoli. 1896. Mit 1 Tafel.) Bei einem wegen Melanosarcomatosis generalis zur Obduction gekommenen Manne fand sich in beiden M. recti inferiores, sowie in der rechten Orbita nahe dem foramen opticum ein kleiner linsengrosser Melanosarcomknoten, der letzte hatte den Knochen bereits usurirt. In dem Knoten sind die Muskelbündel zum Theil

[1] Unsinn. *Κήλη* (att. *κάλη*) Geschwulst, *κηλίς* Fleck; — *χηλή* Klaue, Huf, Kralle, Krebsscheere. Littré schreibt richtig Chéloïde. H.

Digitized by Google

sehr gut erhalten, aber stark pigmentirt, auch die Blutgefässscheiden und das Innere der Blutgefässe weisen Pigmentkörnchen auf. Hier und da sieht man Sarcomzellen, ein- oder mehrkernig. Im Innern einzelner Gefässe finden sich melanotische Endothelzellen, die zum Theil hyalin degenerirt sind. Einzelne Nervenfäden zeigen in der äusseren Scheide, sowie in den Septis Pigmentirung. Das Pigment ist meist in Zellen, selten in der Zwischensubstanz. Einzelne Zellen zeigen überdies eine diffuse dunkle Färbung. Peschel.

393) Hypertrophische Hornhautnarbe, von Dr. Polignani. (Napoli 1896. Mit 1 Tafel.) Nach blennorrhoischer Hornhautulceration entstand bei einem 26jährigen Manne in der oberen Hornhauthälfte eine Narbe, die nach wenigen Wochen wucherte und exstirpirt wurde. Nach 4 Monaten zeigte sich von neuem die Excrescenz von ca. 2 mm Höhe und wurde vom Prof. Sbordone abgetragen. Verf. untersuchte den Tumor, welcher aus fibrösem Gewebe mit wechselnder Richtung der Lamellen bestand. Er meinte, dass vielleicht der Cornealtumor ätiologisch ähnlich den sonst bei Blennorrhöe auftretenden condylomatösen Wucherungen zu betrachten sei. Peschel.

394) Cavernöses Angiom der Orbita, von Dr. Polignani. (Napoli 1896. Mit 1 Tafel.) Der 2lappige nussgrosse Tumor enthält zahllose cavernöse blutgefüllte Räume, deren trabeculäres Zwischengewebe Pigment und Spindelzellen aufweist. Vielfach ist Endothelbekleidung der Lacunen sichtbar, und kleine Arterien in den Wandungen. Peschel.

395) Photoelectrischer Perimeter, von Dr. Polignani. (Napoli 1896. Mit 1 Tafel.) Lichtquelle ist eine am Perimeterbogen laufende electrische Lampe mit Diaphragmen und bunten Gläsern. Auch werden bunte Papiere mit auffallendem Lichte benutzt. Ein kleiner Accumulator ist beigegeben. Namentlich bei Trübung der Medien, und Amblyopien, wo die Prüfung mit diffusem Tageslicht nicht möglich oder nicht exact ist, giebt der Apparat genauere, auch untereinander vergleichbare Resultate wegen der Stabilität der Beleuchtung. Peschel.

396) Röntgen'sche Strahlen und Auge, von Dr. Battelli. (Policlinico Anno II. Nr. 18.) Verf. hat im physikalischen Laboratorium in Pisa seine Untersuchungen angestellt und hat die reelle und die relative Transparenz der verschiedenen Augenmedien und Häute für Röntgen's Strahlen bei Menschen und Thieren festgestellt. Die Retina kann nur minimal sensible für jene Strahlen sein. Peschel.

397) Ueber die negativen Nachbilder, von Prof. Bocci (Siena). (Accademia dei Fisiocritici di Siena 1896.) Verf. entdeckte die noch unbekannte Thatsache, dass, wenn z. B. das rechte Auge ein schwarzes Quadrat auf weissem Grunde fixirt, bis ein deutliches negatives Nachbild entsteht, das linke Auge bei Verschluss des rechten alsdann auch ein leichtes negatives Nachbild beim Anblick des schwarzen Quadrates oder eines einfach hellen Grundes bemerkt, und zwar färbt sich dem linken Auge der helle periphere Grund des Papiers in Grün, und das fixirte Quadrat in roth. Dies Phänomen tritt jedoch überhaupt nur ein, wenn der weisse Grund von hellem Sonnenlicht beleuchtet ist, nicht bei weniger starker Beleuchtung. Die Induction des im 2. Auge entstehenden Bildes geschieht intracentral, d. h. zwischen den zwei Hälften jeder Sehsphäre (beim Menschen und Affen). Das im Centrum erweckte Bild projicirt sich in die Retina des 2. Auges und so in dessen Gesichtsfeld, in welchem es auch grösser oder kleiner erscheint, je nachdem der fixirte Schirm ferner oder näher steht. Damit ist auch bewiesen, dass ein specifisch centripetal leitender Nerv als centrifugal functioniren kann. Auch geht hervor, dass die Farbenzerlegung in den corticalen Centren vor sich geht. — Als

Digitized by Google

cerebrales Bild ist dasselbe in Form und Grösse unveränderlich, als nach aussen projicirtes Bild ist es in Grösse veränderlich. — (Dem Ref. scheint das ganze Experiment auf einem Irrthume zu beruhen. Der Verschluss des rechten Auges hindert nicht, dass das Nachbild desselben sichtbar bleibt und eben dieses Bild ist es, was dem Experimentirenden sichtbar ist. Verf. bezieht irrthümlich dieses Bild auf das offene linke Auge, während es dem geschlossenen rechten angehört.) Peschel.

398) Geschichtliches über Brillen, von Prof. Albertotti. (Accademia di scienze di Modena, Sitzung vom 3. Juni 1896.) Brillen sollen von Gordonio erwähnt werden, die betreffende Stelle wird in 5 Codices des 14. Jahrhunderts citirt, die sich auf der Nationalbibliothek in Paris, auf der medizinischen Bibliothek in Montpellier und auf der Riccardiana in Florenz befinden. Doch giebt Verf. an, dass man nicht mit voller Sicherheit aus den Angaben schliessen kann, dass Gordonio von Brillen spricht. Sicherlich erwähnt wahre Brillen Guido di Cauliac.[1] Peschel.

399) Three varietis of epiphora, by G. E. de Schweinitz, M. D. (Philadelphia Polyclinic IV, 9. 2. März. 1895.) Epiphora kann entstehen durch Refractionsfelder, insbesondere bei Astigmatismus und Presbyopie, als Reizerscheinung in Folge vermehrter Secretion, sodann durch Nasenleiden, entweder vermehrte Absonderung durch Reizung der Schleimhaut oder behinderten Abfluss durch Vergrösserung der unteren Muschel, und drittens auf nervöser Basis bei Hysterie, Neurasthenie, beginnender Tabes in Folge mangelhafter Wirkung des Orbicularis oculi. Neuburger.

400) Abstracts of clinical lectures, by G. E. de Schweinitz. (Philadelph. Polycl. IV, 51. 21. Dez. 1895.) Evisceration mit Einpflanzung eines künstlichen Glaskörpers, Mules' Operation, in Form einer Glaskugel, guter Erfolg. — Extraction einer unreifen Cataract, da Pat. nicht mehr allein umhergehen konnte, mit glücklichem Ausgang. — Erfolgreiche Operation von Entropion des Oberlides mit Trichiasis nach der Methode von Hotz. Neuburger.

401) Illustrations of ophthalmic surgery, by G. E. de Schweinitz. (Philadelph. Polyclinic. V, 36. 5. Sept. 1896.) 1. Schnittwunde bei einem $3^1/_2$jähr. Mädchen, Irisprolaps, „Blood-staining of the Cornea". Nach Abtragung des Prolapses heftige Blutung. Am anderen Tage Vorderkammer voll Blut; am 3. Tage theilweise Resorption, aber durch die Unruhe erneute Blutungen; 3 Tage später auf Drängen der Eltern entlassen; die Vorderkammer war so voll Blut, dass die darunterliegenden Gewebe nicht gesehen werden konnten. Eine Woche später beginnende Cyclitis. Unter Atropin und Calomel geheilt, trotzdem das Kind Masern bekam. Am 10. Tage nach dem Unfall, nach Beginn der Masern wurde die sog. „blood-staining of the cornea" bemerkt. Die Hornhaut nahm grünlich-braune Farbung an, ausgenommen einen 2 mm breiten Saum an der Peripherie. Sonst ist weiter über den Befund und Verlauf nichts angegeben; Verf. erwähnt nun weiter, dass Vossius zuerst einen derartigen Fall besprochen habe (s. jedoch dies. Centralbl. 1889. S. 238. Ref.) und dann später zahlreiche (s. jedoch Hirschberg d. Centralbl. 1896. S. 177. Ref.) Beobachtungen, vorwiegend von Lawford, Treacher Collins, Griffith und Weeks gemacht worden seien, so dass es nicht klar ist, ob Verf. wirklich einen Fall von „Durchblutung der Hornhaut" beobachtet hat. — 2. Panophthalmitis, Fremdkörper im Auge; Evisceration. — Tätowirung der Hornhaut. Neuburger.

---

[1] Vgl. Einführung i. d. A., S. 93. H.

Digitized by Google

402) Die Anwendung der X-Strahlen in der Augenchirurgie, von Dr. van Duyse, Gent. (Annal. et Bull. d. l. Soc. méd. de Gand, März u. April 1896.) Metallkörperchen im vorderen Augensegment können, wie Verf. an Thierversuchen sah, mit Hilfe der Röntgen-Strahlen wahrgenommen werden, Bleikörner in enucleïrten menschlichen Augen zeigen sich auf der Platte sehr deutlich, ausserdem noch der Umriss des Auges, der Vorsprung der Cornea und der Schatten des Opticus. Durch Anbringung einer kleinen photographischen Platte mit gekrümmten Rande kann man, wenn die Strahlen schläfenwärts eindringen, Metalltheile im vorderen Augensegment beim Menschen in viro fixiren, event. durch Einspritzung einer Kochsalzlösung in die Tenon'sche Kapsel das Hervortreten des Auges verstärken (?). Neuburger.

403) Zur sogenannten Arbeits- oder Schulmyopie, von Prof. Dr. Hoor in Klausenburg. (Wien. med. Wochenschr. 1895. October.) Unter 87 Wehrpflichtigen mit einer Myopie von 1—20 D konnte Verf. bei 56,3 % einen schädlichen Einfluss der Naharbeit überhaupt ausschliessen, in 42,5 % eine Vererbung nahezu gewiss nachweisen, überhaupt die höchsten Grade mit Affectionen der Retina, Chorioidea und des Glaskörpers beinahe ausschliesslich bei Leuten feststellen, welche ihre Augen nie zur Naharbeit benutzt, ja vielfach überhaupt keine Schule besucht hatten. Ebenso fand er von 1891—94 unter 96 Myopen zwischen 21 und 23 Jahren nur 36, welche längere Zeit Gymnasien oder dergl. Schulen besucht hatten, während bei den anderen 60 die Schule als veranlassendes Moment völlig ausgeschlossen werden konnte, überhaupt die Naharbeit, da es Landleute, Kuh-, Schafhirten u. dgl. waren. Also unter 183 Myopen konnte bei 110 = 60 % irgend eine Naharbeit als Veranlassung zur Kurzsichtigkeit nicht angesprochen werden. Neuburger.

404) Sarcom der Chorioidea in der Gegend der Macula lutea mit Uebergreifen auf die Orbita, von Prof. Panas. (Wien. klin. Rundschau. 1896. Nr. 38). Die 50jährige war vor 10 Jahren auf die rechte Schläfengegend gefallen; einige Wochen später Röthung des rechten Auges, allmähliche Abnahme der S und dauernde Photopsie; nach 4 Jahren liess sich in der Nähe des hinteren Poles eine Art weisse Scheibe erkennen, welche die Papille freiliess; zwei Jahre später erstes Auftreten glaucomatöser Erscheinungen 3 Sclerotomien während der nächsten 2 Jahre blieben erfolglos, so dass schliesslich enucleïrt werden musste. Die Geschwulst war von der Gegend des hinteren Poles der Chorioidea ausgegangen, hatte die Scleralscheide des Opticus abgehoben und war von hier aus in das Fettgewebe der Orbita eingedrungen, ohne die Sclera durchbrochen zu haben. Der Bulbus, insbesondere die übrige Chorioidea und der Glaskörper sind vollkommen freigeblieben, so dass das Glaucom nicht durch Ueberfüllung des Bulbus mit Geschwulstmassen, sondern durch in Folge der Geschwulst entstandene Blutstauung zu erklären war, welche Anlegung der Iris an die Cornea und Verschluss des Iriswinkels zur Folge hatte. (Deutsche med. Ztg. 1896. Nr. 92.) Neuburger.

405) Die Tuberculose des Auges, von Sanitätsrath Dr. Königshöfer in Stuttgart. (Medic. Corr. Bl. d. Württemb. ärztl. Landesver. Bd. 66, 24 und 25.) Auch wenn Tuberculose nicht unmittelbar nachweisbar ist, bezw. an anderen Körperstellen tuberculöse Veränderungen nicht gefunden werden, kann am Auge Erkrankung auf tuberculöser Grundlage mit oder ohne Knötchenbildung diagnosticirt werden; auch können am Auge Functionsstörungen durch tuberculöse Erkrankung anderer Organe hervorgerufen werden. Sodann bespricht Verf. die an den einzelnen Theilen des Auges durch Tuberculose auftretenden Erkrankungen und deren Behandlung, theils örtlich mittelst Entfernung des

Digitized by Google

Krankhaften, theils durch Besserung des Allgemeinzustandes. (Deutsche med. Ztg. 1896. Nr. 92.) Neuburger.

406) Die functionelle Störung im Auge bei Scorbut, von Dr. Beljawski. (Inaug.-Diss. St. Petersburg. Wratsch 1894.) Die an 100 Fällen von Scorbutkranken des Nikolai'schen Militärhospitals zu St. Petersburg angestellten Untersuchungen ergaben Accommodationsschwäche, Pupillenerweiterung, Einengung des Gesichtsfeldes, besonders für Weiss und Roth, normale S, ausser bei 5 Pat. mit Veränderungen im Augengrunde, Hemeralopie bei 20 Pat., die bei guter Beleuchtung normale S hatten, und bei 3 mit herabgesetzter S. Trockenheit der Augenbindehaut fand sich bei 52 Pat., Blutergüsse in die Bindehaut 4mal, in die Netzhaut 2mal. Fast sämmtliche Erscheinungen verschwanden nach der Genesung. (Deutsche med. Ztg. 1896. Nr. 92.) Neuburger.

407) Operative Heilung hoher Kurzsichtigkeit, von Prof. Dr. Hermann Cohn in Breslau. (Centralbl. f. Kinderhlkde. 1896. Nr. 7.) Zweck des Aufsatzes ist es, die praktischen Aerzte in Kürze auf die Methode hinzuweisen, welche bestimmt sei, namentlich jugendliche Myopen von ihrem Leiden für immer zu befreien. Die Operation biete um so mehr Vortheile, je früher sie ausgeführt werde. Daher wäre es gut, wenn die Kinderärzte in ihrer Praxis die Ansicht verbreiteten, dass es wünschenswerth wäre, hochgradig kurzsichtige Kinder, d. h. solche von 10 D (?) an, so früh als möglich operiren zu lassen. Neuburger.

408) Behandlung höchstgradiger Kurzsichtigkeit mittels Entfernung der Linse, von Prof. Pflüger in Bern. (Corresp.-Bl. f. Schweiz. Aerzte. 1895. Nr. 20.) Die Operation ist ein grosser Fortschritt der Augenheilkunde. Verf. operirt jetzt auch Kurzsichtige über 40 Jahren. Als einzig erlaubte Methode gilt ihm Discission mit nachfolgender Entleerung der künstlich getrübten Linsenmasse ohne Iridectomie. Netzhautablösung sah er trotz jahrelanger Beobachtung nicht eintreten. Die bewirkte Reactionsdifferenz schwankt zwischen 14,5 und 20 D; M von 15—16 D wird am häufigsten in E übergeführt; für Erwachsene mag daher die untere Grenze durch 14 D bezeichnet werden, die bei Kindern etwas herabgesetzt werden kann. S wurde gebessert, zuweilen verdoppelt, sogar verdreifacht trotz Complicationen. Bei ungefähr gleicher M und S, normaler Stellung und Convergenz kann beiderseits operirt werden. (Deutsche med. Ztg. 1896. Nr. 90.) Neuburger.

409) Die croupöse Conjunctivitis und ihre Beziehungen zur Diphtherie, von Prof. Vossius in Giessen. (Zwangl. Abhdlgn. a. d. Gebiet d. Augenhlkd. Heft 1. Halle a. S. 1896.) Die diphtherische Conjunctivitis kann entweder mit Faserstoffexsudation in das Gewebe der Bindehaut oder mit Pseudomembranen auf ihrer Oberfläche verlaufen; letzteres kann nur durch bacteriologische Untersuchung entschieden werden. Deshalb ist Vorsicht dringend geboten, umsomehr, wenn Fälle von Bindehautcroup während einer Diphtherieepidemie beobachtet werden. Die Erkrankten müssen in Augenheilanstalten behandelt werden. Es kommen aber auch Membranbildungen auf der Bindehaut vor, die keine Beziehung zur Diphtherie haben, so z. B. bisweilen bei Pemphigus, Herpes conjunctivae, nach Verbrennungen und Aetzungen. Heilserum wirkt günstig bei Diphtherie. Oertlich bei Croup Waschungen und Kühlungen mit Sublimat (1:5000), Quecksilberoxycyanid ($1^0/_{00}$), im blenorrh. Stadium Arg. nitr. Neuburger.

410) Schemata zum Einzeichnen ophthalmologischer Krankheitsbefunde, von Dr. O. Lange in Braunschweig. (Braunschweig 1894. 1,80 M.) Die Schemata befinden sich in 4 einzeln käuflichen Couverts (à 0,50 M.,

Digitized by Google

je 10 Stück), welche die Umrisse des äusseren Auges, das Schema des horizontalen Augendurchschnittes, des Augenhintergrundes (7 mal vergrössert), bedeckt von einem Quadratnetz, und endlich nur das Quadratnetz (Quadratseite, Sehnervendurchschnitt) enthalten. Neuburger.

411) Anleitungen zur Berechnung der Erwerbsfähigkeit bei Sehstörungen, von Priv.-Doc. Dr. Groenouw, Breslau. (Mit 5 litograph. Tafeln. Wiesbaden 1896. 2,40 M.) Verf. machte der Formel von Magnus den Vorwurf, dass sie zu complicirt sei, die darin angeführte Concurrenzfähigkeit (bei Verlust eines Auges) noch gar keine mathematische Greifbarkeit besitze und deshalb im besonderen Falle abgeschätzt werden müsse, und stellt selbst für die Erwerbsfähigkeit (E) die Formel auf $E = S \times P$, wobei P das Gesichtsfeld bedeutet. Den Einfluss von M (Muskelthätigkeit, bei Magnus) lässt er aus der Formel weg, um sie nicht unnötig zu belasten. Die Arbeit zerfällt in einen allgemeinen Theil zur Begründung der Formel, und in einen speciellen, welcher eine praktische Anweisung zur Feststellung im einzelnen Fall giebt. Die Darstellung wird durch 12 Tabellen und 5 lithographische Tafeln erläutert. Neuburger.

412) Beitrag zu den Functionsprüfungen der Netzhautperipherie. Lichtsinnperimetrie, von Dr. Albert Senn. (Mittheilgn. aus klin. und med. Instit. d. Schweiz. II. Reihe, H. 12. Aus d. Berner Augenklinik. Basel 1895.) Die Untersuchungen wurden an dem von Pflüger modificirten Scherk'schen Perimeter vorgenommen, dessen Innenfläche mit Hegg'schem Neutralgrau belegt war, in einem nach Nordosten gelegenen einfenstrigen Zimmer, dessen Wände und Decke ebenfalls neutralgrau gestrichen waren und dessen untere Fensterscheiben matt waren, nur bei verhältnissmässiger guter Beleuchtung. Zuerst wurden die normalen G.-F.-Grenzen gesucht für reines Kremserweiss (10 und 5 mm Durchmesser der Perimeterschäufelchen) = 1, sodann für Grau, welches die Mitte hielt zwischen Kremserweiss und Neutralgrau, = $^8/_{16}$ = Mittelgrau, endlich mit Nuancen, welche zwischen diesem und dem Neutralgrau (N) = 16 liegen; man erhält so N $^9/_{16}$, $^{10}/_{16}$ u. s. w. bis $^{15}/_{16}$. N $^{12}/_{16}$ gab noch dieselben Grenzen wie reines Weiss, $^{13}/_{16}$ die erste sichere, $^{14}/_{16}$ und $^{15}/_{16}$ stärkere concentrische Einschränkung derart, dass bei $^{15}/_{16}$ von einem sicheren Unterscheiden der Helligkeitsdifferenz im ganzen Netzhautbezirk nicht mehr gesprochen werden konnte. N $^{12}/_{16}$, welches Verf. als Grenzgrau (G grau) bezeichnet, kann beim Perimetriren noch als Weiss benützt werden, und imponirt in der Netzhautperipherie noch immer als mattes Weiss, wodurch bewiesen wird, dass die Adaptirung in der Peripherie bedeutend rascher eintritt als im Centrum, weshalb praktisch eine periphere Lichtsinnprüfung vor der centralen viel voraus hat. Sodann wurden 60 Augen mit Opticus-, Retina- und Chorioideakrankheiten auf Weiss, Grenzgrau und Farben (Hegg'sche Pigmentfarben) perimetrirt, woraus Verf. folgende Schlüsse zieht: 1. Die Untersuchung des peripheren Lichtsinnes beansprucht gegenüber der der übrigen Funktionen der Peripherie und des Centrums der Netzhaut eine specielle Berücksichtigung. Dieselbe ist in keinem Falle von Erkrankung des Opticus, der Retina und Chorioidea zu vernachlässigen. 2. Der periphere Lichtsinn ist bei allen Erkrankungsformen genannter Organe gestört. Eine Abnahme ist daher (ebenso wie die des centralen) kein specifisches Zeichen bestimmter Amblyopieformen. 3. Sie ist aber eines der ersten Symptome beginnender Funduserkrankung und von grösster Wichtigkeit. 4. Die periphere Lichtsinnstörung variirt puncto Intensität in ziemlich weiten Grenzen. Geringere Grade weisen die Opticusleiden, stärkere die Glaucomformen und die Retinal- und Chorioidalleiden (letztere die stärksten) auf. 5. Die einfachste praktische Untersuchung ist die mit

Digitized by Google

G-grau. 6. Zeigt diese normale Grenzen, so kann jede weitere Prüfung (mit Farben) unterbleiben. 7. Besteht zwischen den Grenzen von G-grau und Weiss ein grössere Differenz als 2—3°, so liegt eine pathalogische Störung der Unterschiedsempfindlichkeit vor. 8. Jede noch so kleine Einschränkung von G-grau gegenüber Weiss ist verdächtig und erheischt die Nachprüfung mit Farben (auch des centralen Form- und Lichtsinns). 9. Controluntersuchungen zwischen Weiss und G-grau sichern die Beurtheilung des Falles beträchtlich, da sie auch geringgradigen Erkrankungen des Farben-G.-F. zur Beachtung und richtigen Würdigung verhelfen und 10. schätzenswerthe Aufschlüsse über Intensität und Prognose der Krankheit ergeben. 11. Feinere Gradationen werden mit N $^{8}/_{16}$—$^{4}/_{16}$ gemacht. Es erfordert die Untersuchung also nur 4 neue Perimeterschaufeln: W. Gr. $^{4}/_{16}$, $^{8}/_{16}$, $^{12}/_{16}$. 12. Die G-grau-Untersuchung übertrifft an Genauigkeit die Untersuchung mit kleinsten farbigen Pigmenten. 13. Die gleichzeitige Untersuchung mit Weiss und G-grau kann differentialdiagnostisch entscheiden bei traumatischer Neurose, Hysterie, Neurasthenie u. s. w. und bei Simulation. 14. Die Untersuchungen dürfen nur mit dem Pflüger-Scherk'schen Perimeter, welches mit Neutralgrau grundirt sein muss und mit richtig construirten Schaufeln gemacht werden. (Deutsche med. Ztg. 1896. Nr. 92.) Neuburger.

413) Ueber glaucomatöse Atrophie der Papille in Form der tabischen Atrophie und ihre Heilung durch vordere Sclerotomien, von Dr. Galezowski. (Wiener klin. Rundschau. 1896. Nr. 5 u. 6.) Auf Grund zahlreicher Beobachtungen derart, dass bei vielen Fällen sog. tabischer Sehnervenatrophie die Symptome der Rückenmarkserkrankung wenig ausgesprochen sind, andererseits die atrophische Papille nicht grauweiss, sondern vollkommen weiss ist und die Augenaffection dabei zeitweise stationär bleiben, ja sogar sich wieder bessern kann, glaubt Verf., dass es eine Zahl von Atrophien der Papille giebt, welche denen bei Tabes zum Verwechseln ähnlich sind, in der That aber eine glaucomatöse Atrophie oder eine besondere Art von Glaucoma simplex ohne Excavation darstellen. Er gelangt zu folgenden Unterscheidungsmerkmalen: bei der glaucomatösen Atrophie ist die Papille weiss, besonders in der äusseren Hälfte; die centralen Opticusvenen sind an der Stelle ihres Hervortretens verschmälert, nach ihrer Kreuzung mit den Arterien aber, und besonders am Papillenrande verbreitert; zuweilen ist in der centralen Vene spontane Pulsation zu sehen, nicht aber in den Arterien; die Pupille verengt sich auf Licht nicht, ist weit und unregelmässig; Gesichtsfeld ist wie beim Glaucom eingeschränkt, in der äusseren Hälfte aber ganz oder fast ganz intact (eines der beweisendsten Symptome); Dyschromatopsie besteht im Beginn der Erkrankung nicht, und später nur in geringem Grad, wenn die eingeengte Zone der inneren Gesichtsfeldhälfte das Centrum erreicht hat. Wichtig ist, dass die Sclerotomie in allen diesen Fällen günstig (?) wirkte. Neuburger.

414) Sympathetic inflammation, with illustrative cases, by G. E. de Schweinitz, M. D. (International Clinics. II. 5.) Drei Fälle, in denen das enucleïrte sympathisirende Auge (3 mal Verletzungen der Ciliargegend) anatomisch und bakteriologisch untersucht wurde. Mikroorganismen wurden nur in einem Falle gefunden, und zwar bei Chorioiditis purulenta Staphylococcus cereus albus und pyogenes citreus. Neuritis der Ciliarnerven wurden in allen Fällen, besonders in einem deutlich, gefunden. In einem Falle waren auch Allgemeinstörungen (Kopfschmerz, Fieber, Delirium, Abmagerung, kurz typhoider Status) vorhanden (metastatische Infection?). Indem Verf. die Frage der Uebertragung, Migration oder Metastase offen lässt, giebt er noch Anweisungen über Prophylaxe und Behandlung. Neuburger.

Digitized by Google

415) The association of hemianopsia with certain symptom-groups, chiefly with reference to the diagnosis of the site of the lesion, by Charles K. Mills, M. D., and G. E. de Schweinitz, M. D. (Philadelphia Hospital Reports. III. 1896.) Zehn eigene Beobachtungen von Hemianopsie verschiedener Art, doch stets rein cerebralen Ursprungs, mit verschiedenen anderweitigen Störungen, welche den Sitz der Störung zu diagnosticiren erleichtern. Zuerst fünf Fälle mit sogenannten Hemisymptomen, ähnlich der drei von Seguin (Journ. Nerv. and Ment. Dis. XIII. Nr. 8, Aug. 1886. S. 440) beobachteten. — Rechtsseitige Hemianopsie, Fehlen von Wernicke's Symptom, Dyslexie[1], zeitweise rechtsseitig Hemiparese, Jackson's Epilepsie. — Rechtsseitige Anopsie im unteren Quadranten, Fehlen von Wernicke's Symptom, Dyslexie, rechts Hemiparese, theilweise Hemianästhesie rechts, theilweise Wort-Taubheit und -Blindheit. — Rechtsseitige Hemianopsie, Fehlen von Wernicke's Symptom, zeitweise Aphasie, Dyslexie[1], Hemiparese vom spastischen Typus R, wahrscheinlich Wortblindheit. — Dyslexie, d. h. Unvermögen, mehr als einige Worte hinter einander zu lesen, beruht auf theilweiser Zerstörung des Centrums für Wortbilder oder der Associationsfasern, welche dieses Centrum mit den Regionen für Lesen und Schreiben verbinden, also wahrscheinlich auf unvollständiger Zerstörung von Commissurenfasern, ist also ein subcorticales Symptom. Obductionsbefunde von Berlin und Nieden zeigten Zerstörung der weissen Substanz in der Nähe der Broca'schen Windung. — Linksseitige Hemianopsie; Hemiplegie und Hemianästhesie links; theilweise Aphasie, zeitweise; Epilepsie; Fehlen von Wernicke's Symptom. — Rechts Hemianopsie; Fehlen von Wernicke's Symptom; zeitweise Hemiplegie rechts; dauernde Hyperästhesie. — In den folgenden zwei Fällen waren die Hemisymptome leicht und schlecht begrenzt, aber die Hemianopsie vollständig und regelmässig, Umstände, welche auf Läsionen der Sehstrahlung nahe der inneren Kapsel schliessen lassen; in beiden fehlt wieder Wernicke's Symptom. — Dann folgt ein Fall mit Hemianopsie links; Fehlen von Wernicke's Symptom; anfangs Parese beider Glieder, später spastische crurale Monoparese rechts; in Folge von Selbstmordversuch, indem Patient zwei Schüsse in die rechte Scheitelbeinregion und einen direct auf den Scheitel abgab; Verf. erklärt die Symptome durch Verletzung der rechten Cuneus und des cerebralen Subcortex, und durch dieselbe Kugel (?) des linken motorischen Tractus. — Es ist schwierig klinisch zu unterscheiden zwischen corticaler Hemianopsie und solcher, die auf begrenzte Verletzung der Sehstrahlung im occipitalen Subcortex zurückzuführen ist; doch ist die Hemianopsie im letzteren Falle typischer und regelmässiger. Es folgt sodann ein Fall atypischer linksseitiger Hemianopsie und einer von rechtsseitiger Hemianopsie; Fehlen von Wernicke's Symptom. Zwischen corticaler und subcorticaler Hemianopsie mit Läsion der inneren Kapsel sowohl als des Nervus opticus lassen sich gewisse breite Grenzen ziehen; in letzteren Fällen ist die Hemianopsie verbunden mit gewissen Hemisymptomen, die innerhalb gewisser Grenzen beträchtlich variiren. Manchmal ist sowohl Hemiplegie als Hemianästhesie vorhanden, gewöhnlich aber nur theilweise, das eine oder andere. Weitere, häufigere Hemisymptome sind ataktische Chorea, Monospasmus oder einseitige Krämpfe. Manchmal ist die Parese oder Paralyse entschieden von spastischem Typus; in solchen Fällen ist die Läsion wahrscheinlich localisirt an einem Platze, wo die Commissurenfasern, Sehstrahlung und innere Kapsel zusammenkommen, wahrscheinlich in einem Punkte des Centrum semi-ovale nahe der Verbindung des Parietal- und Occipital-

[1] Falsches Wort, soll Lese-Scheu bezeichnen. H.

Digitized by Google

lappens. Gewöhnlich ist der Thalamus in solchen Fällen nicht ergriffen, wenn er es auch in mancher Beziehung sein könnte; während Verf. keine pathologische Widerlegung dieser Ansicht hat, besitzt er einen Beweis negativer Art in einem Falle, wo jahrelang ausgeprägte Hemianästhesie bestand ohne Hemianopsie, und wo die Autopsie eine ausgedehnte Läsion des Thalamus ergab, mit mässigen Veränderungen der inneren Kapsel. Doppelseitige Hemianopsie ist selten; es sind nur ungefähr 13 Fälle beobachtet, welche Licht auf die Versorgung der Macula werfen. So führt Verf. einen Fall von Dunn (University Magaz. Mai 1895) an, wo zuerst rechts, später auch links Hemianopsie auftrat mit Verlust des Orientirungsvermögens, während die Macula beiderseits in einem unregelmässigen centralen Fleck, ca. 10^0 im Durchmesser, functionirte; beim ersten Anfall rechts Hemiplegie und Hemianästhesie, doch verschwanden beide bald wieder; Hemianopsie besteht fort; nach 2 Jahren zweiter Anfall, links Hemiplegie und Hemianästhesie, nach 4 Tagen schon wieder verschwunden, gleichzeitig trat völlige Erblindung ein und Störung des Intellects. Nach 8 Tagen erkannte er wieder eine Kerze und andere kleine Gegenstände, welche direct vor ihm standen, auch konnte er kleine Worte lesen; dagegen blieb sein Orientirungsvermögen zerstört; bei sonstigem körperlichen Wohlbefinden sind die beiden letzten Störungen auch jetzt nach 2 Jahren noch vorhanden. — Sehr selten sind die Fälle, in denen eine Hälfte oder ein Theil der Macula zerstört ist; Verf. beobachtet einen Patienten, der zuweilen an derartiger Erscheinung leidet, indem er die rechte Hälfte eines Wortes nicht mehr sieht, z. B. statt „capacity“ nur „cap“ sieht; bei Drehen der Augen oder des Kopfes weicht der weisse Zwischenraum nach rechts hin zurück; die Störung ist die gleiche, wenn beide Augen offen oder wenn ein Auge geschlossen ist. Neuburger.

416) **Remarks on certain ocular phenomena in their relation to intracranial growths**, by George de Schweinitz, M. D. (University Magazin. März 1896.) Vom ophthalmologischen Standpunkt aus sind folgende Punkte bei intracraniellen Geschwülsten zu berücksichtigen: 1. Neuritis optica bezw. Stauungspapille kommt nach der Statistik in 80—95 $^0/_0$ der Fälle vor; oft wird sie nicht constatirt, weil eben nicht danach gesucht wird; sie kann auch in einem späteren Zeitpunkt schon abgelaufen sein. 2. Die Neuritis optica ist nach Edmunds und Lawford verschieden häufig je nach dem Sitz der Geschwulst, so nach Dercum bei Geschwülsten der Stirnwindungen in 80 $^0/_0$, der motorischen Windungen unter 12 Fällen in 0 $^0/_0$, des Hinterhauptlappens in 55,5, der Hemisphären in 60, der Basalganglien in 85, des Schläfenlappens in 33,3, des Kleinhirns in 86,9, der Medulla und Pons in 33,3, der Meningen im Bereich der motorischen Windungen in 80, der Meningen an andern Stellen in 66,6 $^0/_0$. 3. In manchen Fällen, gewöhnlich bei cerebellaren Geschwülsten, zeigt sich bei normalen Nieren die in der Regel für Retin. albumin. charakteristische Sternfigur in der Macula neben doppelseitiger Neuritis. Verf. fügt eine charakteristische Abbildung bei. 4. Zuweilen tritt nach Ablauf des ersten Anfalles ein Nachschub der Neuritis ein; über einen einschlägigen Fall hat Verf. schon anderwärts berichtet. 5. Ein wichtiges Zeichen ist die Hemianopsie, insofern sie schon bei kleinen Läsionen auftreten kann, sofern diese nur an entsprechender Stelle sitzt, und dadurch eine Localisation der Geschwulst ermöglicht, welche bei anders gelagerten oft viel grösseren Geschwülsten ausbleiben kann; andererseits kann die Hemianopsie freilich auch nur durch Fernwirkung entstehen. Neuburger.

417) **Remarks on the field of vision in certain cases of neglected eyes**, by G. E. de Schweinitz, M. D. (Annals of Ophthalm. and Otology.

Digitized by Google

Juli 1895.) Die Gesichtsfelduntersuchung der Augen mit monocularer Amblyopie bei Einwärts- oder Auswärtsschielen ergab folgende drei Gruppen, für welche Verf. eine Reihe von Fällen mittheilt: 1. Gesichtsfeld für Weiss und Farben normal oder nahezu normal, Farbenperception in der Macula normal. 2. a) Gesichtsfeld für Weiss normal, für Farben eingeengt, b) für Weiss und Farben eingeengt, unregelmässig, manchmal mit Umkehr der Roth- und Blaugrenzen. 3. Fälle mit oder ohne concentrische Einengung für Weiss und Farben, mit a) verminderter centraler Farbenperception im Fixirpunkt oder zwischen diesem und dem gelben Fleck, oder b) mit Scotom, hauptsächlich für Farben. Als Resultat ergiebt sich 1. dass die Fälle mit normalem Gesichtsfeld und guter Farbenperception durch Correction und Uebung bessere Sehschärfe erlangen können; 2. bei den Fällen mit ausgeprägter Abnormität des Gesichtsfeldes, besonders für Farbenperception oder bei Scotomen, kann man Veränderungen an der Papille sehen, wenn auch in keinem Falle so ausgeprägt wie bei toxischer Amblyopie; die Sehschärfe verbessert sich in diesen Fällen nicht; 3. in manchen Fällen ist die Abnormität des Gesichtsfeldes analog der bei Hysterie, Neurasthenie und ähnlichen mit Netzhautermüdung gewöhnlich verbundenen Zuständen.

Neuburger.

418) A critical study of a few of the changes found in the fields of vision, taken whilst the eyes are placed at right angles to their ordinary position, by Chas. A. Oliver, M. D. (Brain. Winter Part 1895.) Ausgehend von der Beobachtung, dass die Maler, wenn sie einen lebendigeren Farbeneindruck von einer fernen Landschaft bekommen wollen, diese in horizontaler Kopflage betrachten, nahm Verf. das Gesichtsfeld einer Anzahl gesunder Leute mit guten Augen und normalem Gesichtsfeld derart auf, dass der Kopf in rechtem Winkel zur gewöhnlichen Haltung gehalten wurde, indem dieselben auf einem Tisch oder Sopha lagen mit der temporalen Seite entweder oben oder unten. Das Resultat war, dass stets die Eindrücke, die von der temporalen Seite kamen, früher und speciell auch die farbigen intensiver wahrgenommen wurden, woraus Verf. schliesst, dass dieselben eben auf tüchtigere und besser entwickelte Netzhautelemente auftreffen, ein Umstand, der von den Malern in der erwähnten Weise ausgenützt wird, weil in der horizontalen Lage die fernen Eindrücke mehr auf diese Elemente aufträfen. Neuburger.

419) Ueber den Zusammenhang der Augenerkrankungen mit Hautleiden, von Dr. Mich. Mohr, Augenarzt. (Gyógyászat. 1896. Nr. 35. — Ungar. med. Presse. 1896. Nr. 2.) Nach Besprechung unserer bisherigen Kenntnisse über diesen Gegenstand wird eine durch Pityriasis rubra pilaris verursachte Augenerkrankung besprochen. 27jährige Frau, rechtes Auge seit 2 Jahren, linkes seit $^1/_2$ Jahre krank. Lichtscheu und Thränenfluss; auf dem intermarginalen Theile des linken Oberlides mehrere mohn- bis hirsekorngrosse Kügelchen, welche wenig in die Tiefe reichen; an der Bindehaut beider Lider ebenfalls solche, aber weniger erhaben. Rechts pericorneale Injection, mehrere Substanzverluste der Cornea, undurchsichtig graue Trübung des Parenchyms, nur im äusseren Quadranten durchscheinend. Das Bild der Cornea entspricht dem Ulcus corneae, weniger der Keratitis parenchymatosa; doch sind diese Veränderungen nicht charakteristisch in Folge der Verschiedenheit der Gewebe, sehr dagegen die Kügelchen der Bindehaut, welche ganz analoge Gebilde sind, wie sie das von Török als Pityriasis rubra pilaris erkannte Hautleiden am Oberlid erzeugt hat. Die Hauterkrankung begann vor 9 Jahren am Fussrücken und breitete sich allmählich nach oben hin aus über den ganzen Körper, ohne Jucken. In den ersten 2 Jahren bestanden diffuse rothe Exantheme mit Abschuppung;

Digitized by Google

die Anfälle dauerten 1—2 Wochen. Jetzt bestehen an verschiedenen Stellen und im Gesicht Röthungen, theils diffus, theils kleine Flecke bildend mit einer kleinen Schuppe in der Mitte. Die initialen Läsionen sind nur in seltenen Fällen glatt, meist befinden sie sich in den Follikeln, welche durch epidermoidale Tröpfchen verstopft sind, nach deren Entfernung Blutung eintritt. Neuburger.

420) Troubles oculaires dans l'érythème polymorphe, par Terson. (Mercredi Méd. 1895. Nr. 37.) Zwei weitere Fälle, bei denen während eines Erythema multiforme auf der Conjunctiva bulbi beiderseits symmetrisch besonders am inneren Winkel Knötchen auftraten, welche nach 8—10 Tagen spurlos verschwanden. Neuburger.

421) Augenerkrankungen bei Menstruation und bei Menstruationsstörungen. Sammelbericht von Dr. Richard Greeff, Privatdocent für Augenheilk. in Berlin. (Monatsschr. f. Geburtsh. u. Gynäk. III. 5.) Zusammenstellung der neueren Literatur, die grösstentheils schon im Centralbl. f. pr. A. erwähnt ist, über diesen Gegenstand mit Berücksichtigung älterer Sammelwerke. Bei normaler Menstruation wurde Einfluss auf's gesunde Auge beobachtet in Gestalt von Herpes corneae, Exophthalmus periodicus, Chemosis menstrualis, Gesichtsfeldeinengung, auf's kranke Auge in Gestalt recidivirender Conjunctivitis, Auftreten von Hordeola, Iritis. Bei Menstruationsstörungen, erstlich bei Amenorrhöe, wurden Sehnervenleiden, Einfluss auf Keratitis interstitialis, vicariirende Menstruation aus den Augen beobachtet, bei Dysmenorrhöe Sehnervenleiden und Blutungen in den Augen, bei Metrorrhagie Amblyopie und Amaurose nach Uterinblutungen. Man muss stets genau untersuchen, ob nicht nur ein zufälliges Zusammentreffen, sondern ein wirklicher Causalzusammenhang vorhanden ist; das Bindeglied ist einmal im Nervensystem, sodann im Gefässsystem, erhöhter Blutdruck, andererseits starker Blutverlust mit entsprechender Prädisposition im Sehnerven und in der Retina, zu suchen. Neuburger.

422) Ein Fall von Augenmuskellähmung im Anschluss an Polyarthritis acuta, von Dr. Bunzel, Prag. (Prager med. Wochenschr. 1896. Nr. 17.) Bei einem 21jährigen Mädchen entwickelte sich im Verlaufe eines milden Gelenkrheumatismus Erscheinungen von Augenmuskellähmung, die sich jedoch in 17 Tagen vollständig zurückbildeten, noch bevor der Gelenkrheumatismus vollständig geheilt war. Aetiologisch kommt Embolie im Bereich des Oculomotoriuskerns (Patient hatte auch Vitium cordis), oder Neuritis der Augenmuskelnerven oder endlich circumscripte Exsudation in die Meningen in Betracht, welch letztere Möglichkeit Verf. für die wahrscheinlichste hält. Er konnte in der Literatur nur zwei ähnliche Fälle finden. (Deutsche med. Zeitung. 1896. Nr. 93.) Neuburger.

423) Angeborene Ptosis beider Augen mit theilweiser Augenmuskellähmung, von Dr. Dujardin. (Journ. d. scienc. méd. de Lille. 1894. Nr. 49.) 18jähriges Mädchen mit angeborener Ptosis beiderseits, deren drei Schwestern, Mutter und Grossvater mütterlicherseits ebenfalls Ptosis zeigen, wird (nach Gillet de Grandmont) operirt; sie kann aber weder nach oben noch nach unten, nach rechts und links die Augen höchstens 6 mm bewegen; beim Blick nach rechts oder links macht das linke Auge stets die umgekehrte Bewegung, so dass es entweder divergirt oder convergirt; für gewöhnlich kein Schielen, geringe H und ziemlich gleiche S beiderseits. (Deutsche med. Ztg. 1896. Nr. 93.) Neuburger.

424) Ein Fall von Augenmuskellähmung in Folge von Helminthiasis, von Varese. (Arch. d. Ottalm. Ann. III. 3. 9—10.) Abducenslähmung

Digitized by Google

links bei einer 24jährigen Dame; ätiologische Momente fehlen; dem Doppeltsehen waren Kopfschmerzen und Erbrechen vorausgegangen; sie bestanden noch fort, dazu gesellte sich Verstopfung und Druckgefühl im Magen; deshalb Calomel. Darauf wurden viele Askariden entfernt, Diplopie und alle Beschwerden schwanden. Verf. hält die Augensymptome bei Eingeweidewürmern nicht für hysterischen Ursprungs, sondern für Folge einer durch die Darmstörungen bedingten Autointoxication. (Deutsche med. Ztg. 1896. Nr. 93.) Neuburger.

425) Angeborene Augenmuskellähmung, durch 3 Generationen vererbt, von Dr. Schiler in Esslingen. (Corresp.-Blatt Württemb. Aerzte. 1895. Nr. 4.) Vater und Sohn (der Grossvater hatte angeblich das gleiche Leiden) wurden vom Verf. untersucht. Ersterer, 63 Jahre alt, sonst geistig und körperlich gesund, hat angeblich von Geburt an völlig unbewegliche Augen und von jeher schlecht gesehen. Beide Bulbi völlig starr und unbeweglich, von der Normalstellung ein wenig nach aussen und unten gewendet, ohne eine Spur von Beweglichkeit; Pupillen klein, unregelmässig, reagiren nur wenig auf Licht. O: ohne Besonderheiten. Der 23jährige, etwas schwächlich aussehende Sohn hat von Geburt an das gleiche Leiden, aber etwas verändert; die Augen treten ziemlich weit vor; beiderseits starker Nystagmus rotatorius; Normalstellung ist möglich, darüber hinaus nach oben nicht, nach unten beweglich in normalen Grenzen; Convergenz in den Horizontalen mangelhaft, genügend bei nach unten gerichtetem Blick; Seitwärtsblicken vollständig unmöglich. Pupillen ziemlich weit, reagiren prompt, aber nicht viel auf Licht. O: n. Kein Doppeltsehen. Er convergirt beim Nahesehen mit nach unten gerichtetem Blick. Ein Bruder hat angeblich ähnliches, aber nicht so starkes Leiden. (Deutsche med. Zeitung. 1896. Nr. 93.) Neuburger.

426) Recurrent oculo-motor palsy: with a case, by G. E. de Schweinitz, M. D. (Americ. Ophthalm. Society Transact. 1895.) 30jähr. Patientin, unverheirathet; mit $1^1/_2$ Jahren unter Erbrechen und Krämpfen Oculomotoriusparese, in 6 Wochen Heilung; häufige Wiederkehr derselben mit heftigen Neuralgien und folgender völliger Heilung der gelähmten Muskeln in der anfallsfreien Zeit bis zum 4. Lebensjahre, in welchem die Divergenz des erkrankten rechten Auges stationär wurde, während die Ptosis allmählich wiederkam und verschwand; schliesslich mit 21 Jahren dauernde Ptosis nach heftigstem Schmerzanfall der ganzen Serie, und gegenwärtig vollständige dauernde Oculomotoriuslähmung (auch Pupillenstarre und Mydriasis). Nach Ph. C. Knapp's Darstellung (Boston Med. and Surg. Journ. Bd. CXXXI. 1894. S. 308) sind bisher 40 Fälle beschrieben, auf beide Geschlechter gleichmässig vertheilt; die Erkrankung begann meistens im frühen Lebensalter, gewöhnlich mit Erbrechen und Schmerzen; bald nach den Schmerzen tritt die Oculomotoriuslähmung auf; die Anfälle treten in Zwischenräumen von einer Woche bis zu vier Jahren auf, in regelmässigen Zwischenräumen, oft mit der Menstruation; trotz völliger Wiederherstellung in den Zwischenräumen tritt vielfach am Ende doch vollständige Oculomotoriuslähmung ein. In drei obducirten Fällen fand sich entzündliche Verdickung des Nerven, bezw. Compression desselben durch tuberculöse Massen, bezw. ein Fibrochondrom, das die Nervenfasern separirte, ohne sie zu zerstören. Die einzelnen Anfälle erklären sich durch Gefässveränderungen, entzündlicher oder ödematöser Natur, die schliesslich, wie auch im vorliegenden Falle, zur völligen Zerstörung der Nervenfasern führen. Neuburger.

427) Ueber einen Fall von Teratoma corneae congenitum mit vorderen und hinteren Synechien und Cataract, von Dr. R. D. Cohn. (Inaug.-Dissert. Heidelberg 1896.) Der Bulbus stammte von einem 6jährigen

Digitized by Google

Mädchen, war von Dr. Schmitz in Dortmund enucleïrt und an Prof. Leber gesandt worden, der ihn vor der 24. Versammlung der ophthalmolog. Gesellsch. demonstrirte (s. d. Centralbl. 1895. S. 396), mit folgendem Befund: der Bulbus war schon bei der Geburt mit einem halb erbsengrossen, etwas mehr als die mittelweite Pupille deckenden Tumor bedeckt. Wie heute war auch damals keine Vorderkammer vorhanden, die Randpartie der Iris normal. Das Wachsthum des Tumors veranlasste die Enucleation; er maass zuletzt 10,5 : 8,5 : 4 mm. Die vorliegende Arbeit enthält eine genaue mikroskopische Beschreibung an der Hand einer lithographirten Tafel (die Hornhaut war stark vascularisirt, die äussere Fläche ihrer Tunica propria zeigte papillären Charakter, in dem dicht unter dem Epithel liegenden Bindegewebe besteht eine starke kleinzellige Infiltration, ferner enthält die Geschwulst eine Knorpelplatte, erweiterte Gefässräume, Gruppen von acinösen Schleimdrüsen, nach Art der von Heidenhain beschriebenen, Fettzellen, Mastzellen, junges Bindegewebe, elastische Fasern), sodann ausführliche Besprechung ähnlicher Befunde an der Hand eines 91 Nummern umfassenden Literaturverzeichnisses und kommt zu dem Schlusse, dass der Fall ein Unicum darstelle, insofern er die bei fötaler Keratitis schon beobachteten Einzelerscheinungen alle zusammen an einem Auge zeige, nämlich fötale Keratitis, vordere und hintere Synechien, Cataract und ein knorpelhaltiges Dermoid. Die Erklärungsweise geht dahin: eine schwere fötale Keratitis unbekannten Ursprungs hat in den ersten Monaten des intrauterinen Lebens zu Geschwürsbildung und Perforation der Hornhaut geführt. Secundär haben sich Verwachsungen ausgebildet, einerseits der Iris und der Linse mit der Hornhauthinterfläche, mit darauf beruhender Cataractbildung, andererseits der Plica semilunaris (oder der Plica und des Amnion) mit der Hornhautvorderfläche, mit dadurch bedingter Einlagerung von, der Entwickelung des später auftretenden Dermoïds zu Grunde liegenden, teratologischen Elementen. — Haare konnten keine gefunden werden.

Neuburger.

428) Dermoid tumors of the cornea, by A. R. Baker, M. D. (Journ. of the Amer. Med. Assoc. 17./X. 1896. Chicago.) 24jähriger Mann mit angeborener, gestielter Hornhautgeschwulst, $1 : {}^1/_2''$ gross, mit starren schwarzen Haaren bedeckt, die Lidspalte völlig ausfüllend und so eher den Anblick einer kleinen Haarbürste als den eines Auges darbietend. 4 Jahre später wurde die Geschwulst leicht entfernt; sie war unten aussen etwas mehr als der Hälfte der Cornea angewachsen, liess sich aber leicht ausschälen; sie griff nur wenig über den Limbus hinaus, war aber mit der Conjunctiva fester verwachsen. Die Hornhaut wurde fast ganz klar, nur eine kleine kreisförmige Trübungslinie blieb zurück; Pat. konnte mit dem Auge gewöhnlichen Buchdruck lesen. Der zweite Fall betrifft ein 17jähr. Mädchen; die ebenfalls seit Geburt bestehenden und nicht gewachsenen 3 Geschwülste des linken Auges waren von einander durch klare Hornhaut getrennt; zwei sassen am Limbus, eine ungefähr um ein Drittel Hornhautdurchmesser davon entfernt. Die Entfernung gelang auch gut, doch blutete es ziemlich, auch war die Hornhaut mehr getrübt wie im ersten Falle; es bestand zudem hochgradiger Astigmatismus hyp., sodass S nur ${}^1/_{10}$ sich ergab. Dieser Fall wurde schon 1877 von Agnew beobachtet. Daran anschliessend wird kurz die Literatur besprochen und als Entstehungsweise die Theorie angenommen, welche die Geschwülste durch versprengte Epidermiskeime, während der Embryonalzeit dahin gelangt, sich entwickeln lässt.

Neuburger.

429) Ueber experimentelle Blennorrhöe im Auge neugeborener Kaninchen, sowie Erfahrungen über die Cultur des Gonococcus,

Digitized by Google

von Dr. Julius Heller. (Charité-Annal. XXI.) Nach eingehender Besprechung der bisherigen vergeblichen Versuche, Blennorrhöe experimentell auf Thiere zu übertragen, sowohl an der Harnröhre, als am Auge, und eingehender Schilderung der bisherigen und des von ihm geübten Culturverfahrens, bezüglich dessen wir aufs Original verweisen müssen, bespricht Verf. die Frage, warum die Blennorrhöe Erwachsener so selten wäre im Verhältniss zu der der Neugeborenen trotz der bei ersteren so häufig vorliegenden Infectionsgelegenheit. Da der Gonococcus bei der Harnröhren- und bei der Augenblennorrhöe sich morphologisch und biologisch gleich verhält nach zahlreichen vom Verf. angestellten Experimenten, so bleibt nur übrig anzunehmen, dass die Seltenheit der Infection bei Erwachsenen auf besondere, nicht in der Krankheitsursache (der Gonokokkeninfection), sondern in dem kranken Individuum liegende Gründe zurückgeführt werden müsse, oder man könnte bei jungen Individuen eine grössere Disponirtheit des Auges zur Erkrankung annehmen als bei älteren. Deshalb machte Verf. Impfversuche an neugeborenen Kaninchen, die sehr geeignet dazu sind, weil sie mit geschlossenen Lidern geboren werden und erst nach 12—14 Tagen spontan die Augen öffnen können; eröffnet man mit sterilem Messer die Lidspalte, so hat man sterilen Nährboden, andererseits kleben die Lider sofort wieder zusammen (zur Vorsicht wurde ein Heftpflasterstreifen mit Collodium darüber befestigt), so dass Auswischen des Infectionsstoffes durch Lidschlag, Herausfliegen mit den Thränen, Infection von aussen, Mischinfection u. s. w. sicher verhütet werden können. Die Einzelheiten der Versuche sind im Original nachzusehen. Als Resultat ergab sich: bei ca. 7 Thieren war das Ergebniss negativ, bei 12 Fällen nur ganz leichte Erkrankung, in der Mehrzahl der Fälle eine leichte bis mittelschwere Conjunctivitis purulenta, der menschlichen Blenn. neonatorum nur bedingt ähnlich; die foudroyante, für die menschliche Blennorrhöe charakteristische Eiterung, konnte bei 3 Thieren an 4 Augen erzeugt werden, ohne das erklärt werden konnte, warum diese gerade in diesen und nicht auch in anderen Fällen auftrat. Es konnte jeden Tag eine ganze Uhrschaale voll Eiter aus dem erbsengrossen Auge des Thieres entleert werden. Das zuerst erkrankte Thier inficirte sich selbst das ursprünglich nicht geimpfte Auge; zwei andere mit dem Secret des zuerst geimpften Auges inficirte Thiere bekamen das gleiche Krankheitsbild; die Eiterung dauerte 2—3 Wochen. Auch der weitere Verlauf entsprach dem der menschlichen Blennorrhöe. Sehr bald trübte sich die Cornea, veränderte sich bald geschwürig in ganzer Ausdehnung und sämmtliche Thiere gingen — irgend eine Therapie wurde nicht versucht — nach einigen Wochen ein. Ohne absichtliche Infection war in dem ganzen Stall bei 120 Kaninchen keine Augenerkrankung vorgekommen. Ferner betont Verf., dass auch beim Neugeborenen zweifellos Blennorrhöen relativ leicht auch ohne Therapie verlaufen. Es machte bei der Infection auch keinen Unterschied, ob Gonokokkenculturen aus dem acuten Harnröhrentripper, oder aus der Augenblennorrhöe der Neugeborenen in erster, zweiter oder dritter Generation benützt wurden; Controlversuche mit anderen Mikroorganismen, mit Ausserachtlassung der für Kaninchen besonders pathogenen, blieben erfolglos. Im Secret der obigen Thiere wurden typische Gonokokken gefunden, zwar viel seltener als bei der acuten Blennorrhöe der Neugeborenen und dem frischen Harnröhrentripper, aber sehr viel häufiger als bei der chronischen Gonorrhöe und Blennorrhöe; ihr vorwiegend extracelluläres Vorkommen wird mit Verschiedenheiten der Eiterzelle des Kanincheneiters erklärt. Culturversuche waren aus verschiedenen im Original angeführten Gründen sehr schwierig; trotzdem glaubt Verf., dass ihm in zwei Fällen die Reincultur der Gonokokken auch aus dem Kaninchenauge gelungen ist. Von den ein-

Digitized by Google

gegangenen Thieren wurde erst ein Auge untersucht, das in allen Theilen stark entzündet war; Gonokokken konnten darin nicht sicher festgestellt werden. Reinfectionen auf den Menschen wurden nicht gewagt. Weitere Thierversuche sind zweifellos noch anzustellen; doch glaubt Verf., jetzt schon festgestellt zu haben, dass es durch Aenderung der Versuchsbedingungen möglich ist, die Gonorrhöe, eine von den Krankheiten, die man für den Menschen specifisch eigenthümlich hielt, auch auf den Thierkörper zu übertragen. Neuburger.

430) Concerning the extraction of immature cataract, with the report of cases, by G. E. de Schweinitz, M. D. (Philadelph. Polyclin. V. Nr. 16. 18./IV. 1896.) Bei unreifer Cataract, welche aber Pat. erwerbsunfähig macht, verwirft Verf. reifende Operationen, gleichviel welcher Art, zieht die Extraction mit Iridectomie vor, cystitomirt T förmig, verwirft Ausspülungen der Vorderkammer als gefährlich. Er theilt 12 Fälle mit, darunter 2 Mal $S^1/_1$, darunter 1 Fall von weicher Cataract, 27 Jahre, Albuminurie, mit runder Pupille extrahirt, 3 Mal $^1/_2$, 1 Mal $^1/_3$ (Macula corneae), 3 Mal $^1/_6$, Nachstar, Discision verweigert, excessive Myopie, 1 Mal Fingerzählen, Sehnerv atrophisch, 1 Mal traumatische Hämorrhagie am 4. Tage, Kapselverdickung, 1 Fall noch in Behandlung, gut. Auf Grund der Resultate giebt Verf. an, er warte, wenn irgend möglich, bis zur völligen Reife, wenn dies nicht geht, zieht er die Ausziehung des unreifen Stares (mit Iridectomie) reifenden Operationen vor; präliminarische Iridectomie macht er, wenn Complicationen vorhanden oder zu erwarten sind. Neuburger.

431) Description of a few of the rarer complications occurring during and following cataract extraction, by Charles A. Oliver, M. D., Philadelphia. (Archiv. of Ophth. 1896. Nr. 3.) Mittheilung einiger Zwischenfälle während und nach der Staroperation, welche bei anderen Vorkommnissen Anderen zur Belehrung dienen sollen, darunter einige Fälle, in denen durch unzweckmässiges Verhalten des Patienten nach dem Schnitt die Linse über den Kopf hinweg herausgepresst wurde, einmal auch mit Iris- und Glaskörpervorfall, ferner Wiedereröffnung der schon geschlossenen Wunde durch Schlag gegen das Auge, einmal mit Blutungen aus der Iris, ferner verzögerte Schliessung der Wunde mit vorderer Synechie, durch Scopolamin beseitigt, postoperative Manie, trotzdem in allen Fällen gute Heilung, meist entsprechend der Sachlage durch exspectatives Verhalten. Ebenso guter Ausgang bei Luxation der Linse in den Glaskörper und Entfernung derselben mit der Schlinge; einmal brach auch die Spitze des Graefe'schen Messers bei der Contrapunctur ab und blieb in der Hornhaut stecken; Magnetoperation und Versuch der Entfernung mittelst Einschnitt und Irispincette erfolglos; später glatte Extraction mit Vermeidung der Stelle, wo die Spitze reizlos eingeheilt; einmal musste die Operation auch für eine Stunde unterbrochen werden, da schon nach dem Einstich durch Unruhe des Pat. der Humor aqueus abfloss; ebenfalls gutes Endresultat. Neuburger.

432) Experimental salicylic acid-amblyopie, by G. E. de Schweinitz, M. D., Philadelphia. (Americ. Ophth. Society Transact. 1895.) Nach Anführung der bisherigen Literatur mit mehr oder weniger starker Schädigung des Sehvermögens durch Salicylsäure (Reiss, Gatti, Knapp, Brunner) folgt Mittheilung über Experimente, die, an drei Hunden gemacht, ergaben, dass es möglich ist, durch grosse Dosen von Salicylsäure Amblyopie zu erzeugen mit ophthalmoskopischen Veränderungen, Abblassung des Sehnerven und Verengerung der Gefässe, ähnlich denen bei Chinin-Amaurose; Verf. zweifelt auch nicht, dass es durch entsprechende Dosen möglich ist, die gleichen anatomischen atrophischen Veränderungen am Sehnerven hervorzubringen wie durch Chinin.

Digitized by Google

Leichte Conjunctivitis, Hornhauttrübungen, selbst mit Hypopyonkeratitis treten als Nebenerscheinungen auf. Neuburger.

433) The action of Hydrobromate of scopolamine upon the iris and cyliary muscle, by Charles A. Oliver, M. D., Philadelphia. (The Amer. Journ. of the Med. Sciences. Sept. 1896.) Die bald eintretende Pupillenerweiterung (nach 18 Min.) und völlige Accommodationslähmung (23 Min.) einerseits, die baldige Rückkehr dieser Erscheinungen andererseits nach 24—30, bezw. 24—36 Stunden machen das Scopolamin (2‰ Lösung) sehr geeignet zu Refractionsbestimmungen. Neuburger.

434) Traumatic enophthalmos, with a case, by G. E. de Schweinitz, M. D. (The Amer. Journ. of the Med. Scienc. Dec. 1895.) In Folge eines Schlages war das linke Auge in die Orbita zurückgesunken um 4 mm gegenüber dem rechten, in Folge dessen die linke Lidspalte nur 9 mm weit gegenüber 13 R; die Beweglichkeit des Auges nach oben war gehemmt, nach unten etwas erhöht. Gekreuzte Doppelbilder. Nach kurzer Zusammensetzung wird die Ursache in diesem Falle in einer Schädigung des Sympathicus (Schapringer) mit folgender Lähmung des Müller'schen Muskels erblickt, da wohl Hautnarben (Pat. wurde erst einige Zeit nach dem Unfall gesehen). aber kein Knochenbruch, insbesondere der Orbitalwand, gefunden werden konnte. Neuburger.

435) Concerning the repair of corneo-scleral wounds, with prolapse of the iris, by G. E. de Schweinitz, M. D. (Philadelphia Polyclinic. V. 14. 1896. 4. April.) Mittheilung einiger Fälle, in denen bei Irisvorfällen nach Wunden oder perforirten Geschwüren, nach Abtragung des Vorfalles die Perforation entweder nach da Gama Pinto mit Bindehaut bedeckt, oder mit einigen Seidennähten geschlossen wurde, darunter ein Fall von Staroperation. Die Naht wurde nur gemacht, wenn die Ränder nicht infiltrirt waren und das Geschwür nahe dem Hornhautrande war. Es befanden sich auch ein Ulcus in Folge Blenn. adultorum darunter. Verf. neigt dazu, auch nicht perforirte grosse Geschwüre zu excidiren und zu nähen. Heilung trat in allen obigen Fällen ein. Neuburger.

436) Kurzer Bericht über meine oculistische Thätigkeit auf Station Astopowo der Rjasan-Uraler Eisenbahn, von Dr. Benjamin Bjelilowsky. (St. Petersb. med. Wochenschr. 1896. Nr. 33.) Die Beobachtungen, welche Verf. als Bahnarzt im Innern Russlands gemacht hat, gewähren einen interessanten Einblick in die dort noch herrschenden socialen und hygienischen Zustände. Die Augenkranken behandelte Verf. jedoch nicht in seiner Eigenschaft als Bahnarzt, sondern freiwillig; es waren meist Bauern, und es musste auch Arznei und Verband unentgeltlich geliefert werden, da er anfangs von Seiten der Behörden wenig unterstützt wurde; dies erklärt auch die zum Theil ambulante Behandlung der Starpatienten und Iridectomirten u. dgl. Wir können hier nur die Hauptergebnisse mittheilen; mit den daraus gezogenen Schlusssätzen wird man sich auch nicht vollständig einverstanden erklären können. Vom 1. Januar bis 1. September 1895 wurden 439 Pat. behandelt, darunter 14,8% Trachom und 20,5% Conjunctivitis verschiedener Art. „Das Trachom ist keine Krankheit sui generis; es hat viel Gemeinschaftliches mit der chronischen Blennorrhoea und dem Follicularkatarrh; es ist absolut ansteckend in beiden ersten Perioden; in diesen aber auch heilbar." Die Behandlung bestand in Ausquetschen der Körner mit dem Fingernagel, Sublimatspülungen, 5% Lösung von Natr. sozojodolicum, Sublimat-Glycerin oder Vaselin 1—3%. Die Schmerzen insbesondere durch die starken Sublimat-

Digitized by Google

lösungen wurden durch Cocaïn gemildert. Die Ergebnisse der Behandlung waren gute. Phlyctänen wurden mit Druckverband, Sublimat-Glycerin und Atropin behandelt. Ein Melanosarcom der Conjunctiva wurde entfernt, recidivirte; Pat. liess das Auge nicht entfernen. Staroperationen, stets mit Iridectomie, wurden 19 gemacht, darunter zwei Verluste durch Complicationen, nicht durch Infection; von zweien ist das Schicksal unbekannt — weil sie, am Tage nach der Operation zur ambulatorischen Behandlung entlassen, nicht wieder kamen; fünf derartig behandelte Fälle heilten aber ganz gut. Brillen gab es in dieser schönen Gegend überhaupt nicht; ebensowenig eine Badegelegenheit vor der Operation. Ueberhaupt scheint es dort mit der Bevölkerung, auch in intellectueller Beziehung, sehr traurig zu stehen; 10,5 % aller Augenkranken waren unheilbar erblindet, davon der vierte Theil an Blennorrhoea neonatorum, wie überhaupt die Gonorrhöe dort sehr verbreitet ist. „Die Bauern wissen überhaupt nicht, was es heisst, dem Kind nach der Geburt die Augen abzuwaschen; bei Entzündungen legen sie Zucker, Mehl, Würmer u. s. w. auf.“ Je der neunte Theil war an Trachom, Pocken, Sehnervenerkrankung und Glaucom erblindet; drei an Syphilis. Ueberhaupt stellten Netz- und Aderhaut-, sowie Sehnervenerkrankungen ein erhebliches Contingent, insbesondere Atrophia optici; auch zwei Fälle von Retinitis bei Leukämie; nähere Angaben darüber fehlen. Während der Erntezeit kamen sehr wenig Patienten, sogar nicht einmal die operirten zum Verbandwechsel. Zehn Fälle von Hemeralopie heilten bald unter Besserung der hygienischen Verhältnisse. Ausbildung der Landärzte in der Augenheilkunde, unentgeltliche Behandlung durch öffentliche und private Hülfeleistung, Belehrung der Bevölkerung, Blindenasyle für unheilbar Erblindete sind nach Verf. dringend nothwendig. — Sozojodolpräparate, Zink und Natrium, Salze derselben in 5 % Lösungen und Salben leisteten bei Conjunctivitis verschiedener Art, Phlyctänen und Trachom gute Dienste. Neuburger.

437) Exophthalmus bedingt durch ein Syphilom der Fossa pterygopalatina, von C. Hennebert und H. Coppez. (Arch. f. Dermat. u. Syph. Bd. 36.) 40jähriger Bergwerksarbeiter; seit drei Monaten R fortschreitender Exophthalmus, welchem heftige Kopfschmerzen in der rechten Schläfengegend, Neuralgien in den letzten Molares der rechten Seite vorangegangen waren und der von einer Schwellung der rechten Schläfengegend begleitet war. S = $^1/_3$, Verminderung der horizontalen Beweglichkeit des Bulbus, leichter Ausfall der oberen Cilien, geringe Mydriasis, sehr träge Pupillenreaction. Mässige Venenerweiterung auf der Papille. Bedeutende Geschwulst der rechten Schläfe, weich, nicht druckschmerzhaft, Haut darüber verschiebbar. In der rechten Nasenhöhle grau gefärbter, gelappter Tumor, mit der mittleren Muschel zusammenhängend, das ganze Nasenloch ausfüllend, das Septum nach links ausbuchtend. Im hinteren Nasenrachenraume tastbare abnorme Schwellung der Tuba Eustachii. Die Geschwulst, welche anfangs als fibröser Polyp der Fossa pterygopalatina aufgefasst worden war, wurde, nachdem eine Untersuchung von Delsaux einen grossen Substanzverlust in der knöchernen Nasenscheidewand, sowie charakteristische Narben um die Choanen ergeben hatte, als eine syphilitische aufgefasst und durch energische antisyphilitische Cur zum Schwinden gebracht. Im Anschluss daran werden die Fälle von luetischem Exophthalmus und Periostitis der Augenhöhlbegrenzung besprochen. Neuburger.

438) Fremdkörper in der Horn- und Bindehaut, von Dr. E. Asmus. (Wien. med. Blätter. 1896. Nr. 32.) Verf. bespricht in eingehender, sehr zweckentsprechender Weise die Entfernung derartig gelagerter Fremdkörper und die event. nöthige Nachbehandlung. Neuburger.

Digitized by Google

439) Augenverletzung mit nachfolgender doppelseitiger Accomodationslähmung, Trigeminusneuralgie und schliesslicher allgemeiner traumatischer Neurose, von Dr. v. Grolmann. (Zeitschr. f. prakt. Aerzte. 1896.) Ein grösserer Eisensplitter trifft mit starker Gewalt die Cornea eines 47jährigen Patienten; nach einigen Tagen glatt verheilte Narbe in der Hornhautmitte, tiefblaurothe Ciliarinjection, Pupille sehr eng, Kammer abnorm tief, lichtscheu. Später typische Neuralgie im N. supraorbitalis, nach $1^1/_2$ Monaten völlige Accomodationslähmung auf dem kranken Auge, nach weiteren zwei Monaten auch auf dem vorher gesunden Auge. Jeder Versuch zu arbeiten steigert die Schmerzen in's Unerträgliche; durch Nervina keine Linderung, daher Resection des Nerven, welche vorübergehende Besserung herbeiruft. Ein Jahr später Status quo ante; die Beschwerden erscheinen jetzt mehr neurasthenischer Art; complete Anästhesie der linken Hand, die sich auch kühler anfühlt. Reflexe nicht gesteigert. Nach weiteren $3^1/_2$ Jahren Anästhesie unverändert, Accomodationslähmung geschwunden; die neuralgischen Schmerzen des Trigeminus sind geringer, doch verallgemeinert; der Kopf ist ihm wie im Schraubstock zusammengepresst; Nächte schlaflos; der geringste Lärm regt ihn auf, ausgesprochene Apathie gegenüber der geringsten Beschäftigung, das complete Bild der traumatischen Neurose. Pat. bezieht $75\,^0/_0$ Rente; er hat mehrfach versucht, leichte Arbeit, die er zu verrichten noch im Stande ist, zu erlangen, ist aber als „Invalide" stets abgewiesen worden. Dieser Umstand dürfte den Zustand nach Ansicht Grolmann's im Laufe der Jahre nur noch verschlimmern.

Neuburger.

440) Eine eigenthümliche Configuration der Augenlider als Folge lymphatischer, lienaler Leukämie stellt Litten in der Berl. med. Gesellsch. (a. 9. XII. 1896. — Deutsch. med. Ztg. 1896 Nr. 102) vor. Der Zustand ist täuschend ähnlich einem Oedem, bezw. einer hydrop. Infiltration. Es besteht Milz- und erhebliche Schwellung der Lymphdrüsenpackete, doppelseitiges hämorrhagisches Pleuraexsudat, hochgradige leukämische Blutveränderung (1 rothes : 3 weisse Blutkörperchen), feine Retinitis leucämica, charakterisirt durch die weissen Flecke, vereinzelte Blutungen und Orangefarbe des Hintergrundes. Die Infiltration der Oberlider ist eine Folge von lymphatischen Geschwülsten, die sich derart entwickelt haben, dass die Haut abhebbar darüber ist; man fühlt mässig weiche, aus einzelnen Theilen zusammengesetzte Geschwülste. An den Unterlidern ist die Erscheinung gleichfalls vorhanden, aber nicht so hervortretend. — Derartige Hauterkrankungen bei Leukämie sind selten. — Köbner hat 1883 einen Fall beschrieben von allgemeiner Sarcomatose und Hautsarcom, der sich im Gegensatz zum Falle Litten's, in welchem sich die Haut in Falten über die aus dem Unterhautzellgewebe hervorgegangenen Geschwülsten abheben lässt, durch rasche Entstehung eines doppelseitigen Exophthalmus und disseminirter kleiner Tumoren auf der Haut des Rumpfes und der Extremitäten (Spindelzellensarcom) auszeichnete. Die Knoten des subconjunctivalen Gewebes reichten bis in das retrobulbäre Gewebe und ihr zahlreiches Auftreten im letzteren verursachte auch den Exophthalmus; Pat. starb einige Monate später an Sarcomatose der Meningen. Bemerkenswerth ist Litten's Fall ferner dadurch, dass von der Haut des ganzen Körpers nur die Augenlider befallen sind, links dreimal so stark als rechts. Neuburger.

441) Ueber starkes Auftreten von Keratitis bei ererbter Syphilis, von Dr. Chevallerau. (France méd. 1895. Nr. 18.) Drei Fälle, in denen erst im 20., 29. und 34. Lebensjahre Keratitis interstitialis e lue congenita auftrat, sehr langsam verlief und nur wenig Aussicht auf Genesung

Digitized by Google

bot. Im Gegensatz dazu bei einer 24jährigen Frau e lue acquisita Trübung der einen Hornhautmitte ohne Vascularisation und ohne Randinjection, nach einigen Monaten spurlos geheilt. (Deutsche Med. Ztg. 1896. Nr. 91.)

Neuburger.

442) Ein Fremdkörper, der 7 Jahre lang in der Regio ciliaris oculi gelegen hat, ohne sympathische Erscheinungen hervorzurufen, von Prof. Dr. Lagrange. (Annal. d. l. Policl. d. Bordeaux III, 9.) Ein Stück Bronze, hinter der Linse eingebettet im Bindegewebe; fast gänzlicher Pupillarverschluss; obwohl beide Augen nach Ablauf der Verletzung ruhig gewesen waren, verlangte Pat. dringend die Enucleation, wobei der Fremdkörper gefunden wurde. (Deutsche Med. Ztg. 1896. Nr. 93.) Neuburger.

443) Blutung zwischen Netzhaut und Glaskörper in der Maculargegend, von Dr. A. Siegrist-Basel. (Mitth. aus Kliniken u. med. Instit. der Schweiz. III. Nr. 9.) Sehr grosse Blutung $3^1/_2$: 3 Pa D; man sieht deutlich in einiger Entfernung darüber die geborstene Vene und von dort aus die Blutstrasse zur halbovalen Macularblutung ziehen. Es bildete sich dann eine Fibrinschicht an dieser Stelle, welche wie die Blutung scharf begrenzt war und die Gefässe völlig verdeckte. Allmählich trat völlige Resorption der Blutung und nach Jahresfrist gutes Sehvermögen auf. (Deutsche Med. Ztg. 1896. Nr. 93.)

Neuburger.

444) Eine neue Operatiosmethode der Cataracta secundaria mit Hülfe von zwei Kneifnadeln, von Prof. Galezowski. (Wien. klin. Rundsch. 1896. Nr. 32.) Die Nadel in Form eines Kneifmessers wird am Hornhautrande eingestochen, am Pupillenrand hinter die Cataract bis zum jenseitigen Pupillenrande geführt und dann in sägenden Zügen, welche gegen die vordere Kammer gerichtet sind, durchzogen, wodurch die Cataract zerschnitten wird. In einer Modification wird eine Nadel vor der Cataract durchgeführt und leicht an dieselbe angedrückt, um so einen Halt zu geben und ein Ausweichen zu verhindern, wenn die zweite entgegengesetzt eingeführte Nadel die Cataract, wie eben beschrieben, von hinten nach vorn durchschneidet. Verf. hat die Methode mehrfach mit gutem Erfolg angewendet. (Deutsche Med. Ztg. 1896. Nr. 93.) Neuburger.

445) Beitrag zur Casuistik der Enucleatio bulbi panophthalmitischer Augen, von Dr. F. Stocker, Augenarzt in Luzern. (Corresp.-Bl. f. Schweiz. Aerzte. 1896. Nr. 1.) Im Laufe von 8 Jahren 39 Enucleationen wegen Uveïtis acuta infectiosa purulenta stets mit glücklichem Erfolg; Ausspülen der Wunde mit $1\,^0/_{00}$ Sublimat, Conjunctiva nicht genäht, Drainage mit Jodoformgaze. Die früheren Zufälle erklärt Verf. durch zu spätes, nicht durch zu frühes Operiren und Ausserachtlassung der Grundsätze der modernen Chirurgie. Evisceration bei infectiöser Panophthalmitis verwirft er. (Deutsche Med. Ztg. 1896. Nr. 93.) Neuburger.

446) Ueber Enucleatio bulbi unter Cocaïnanästhesie, von Dr. Mohr, Budapest). (Wien. klin. Rundsch. 1896 Nr. 35.) Enucleatio bulbi bei einem 84jährigen emphysematischen, an Herzdilatation, Prostatahypertrophie und Blasenkatarrh leidenden, sehr herabgekommenen Pat. unter reichlichem einfachen Einträufeln $5\,^0/_0$ Cocaïnlösung schmerzlos, ebenso in 3 weiteren Fällen, darunter ein achtmonatliches Kind. (Deutsche Med. Ztg. 1896. Nr. 93.)

Neuburger.

447) Beitrag zur Technik der Tätowirung der Hornhaut, von Dr. Witzinski. (Wratsch. 1896. Nr. 8 u. 9.) Verf. nahm die Operation hauptsächlich zu kosmetischen Zwecken vor und gebrauchte die modificirte Methode

Digitized by Google

Bellarminow's. Das Auge wird mit 2 % Borsäurelösung ausgewaschen, mit 5 % Cocaïnlösung in Sublimataugenwasser unempfindlich gemacht, nach Einlegung des Sperrers mit einer Pincette mit Schloss nach Gräfe fixirt und dann mittelst rinnenförmiger Nadel und bester chinesischer Tusche, mit 1—2 Tropfen Sublimataugenwasser (gekochtes reines Wasser ist mindestens ebenso gut, Ref.) in sterilem Uhrgläschen zu einem Brei verrieben, derart gefärbt, dass zunächst die Pupille gezeichnet wird, sodann am Limbus corneae ein der äusseren Irisgrenze entsprechender Ring von 0,5 mm Breite aufgetragen wird und schliesslich zwischen diesem Ring und der Pupille radienförmig zum Centrum der Pupille verlaufende, deren Rand aber nicht erreichende Linien geführt werden, welche die Iris darstellen sollen und mit der bläulichen Färbung des Leukoms eine blaugraue Farbe geben. Diese Methode wurde bei verschiedenen Arten von Leukomen und theilweise totalen Hornhautnarben mit Erfolg angewendet; letzterer hängt von der Beschaffenheit der Tusche und deren Lösungen, von der genügenden Tiefe der Einstiche und von der Natur der Narbe ab; je kleiner und spärlicher deren Gefässe sind, um so länger hält die Färbung. Wenn misslungen, kann sie in 2—3 Wochen wiederholt werden; wenn gelungen, hält sie eine Reihe von Jahren. (Deutsche med. Zeitung. 1896. 92.) Neuburger.

448) Eucaïn in der Augenheilkunde. Nachdem geraume Zeit verflossen, seitdem in dem Eucaïn ein angebliches Ersatzmittel für das bei aller segensreichen Wirkung mancherlei Nachtheile bietende Cocaïn eingeführt wurde, und da jetzt über dieses Mittel mancherlei zum Theil sich sehr widersprechende Beobachtungen vorliegen, erscheint es gerathen, eine Gesammtübersicht über letztere zu geben. Vinci machte zuerst in der Hufeland'schen Gesellschaft in Berlin (Berliner klin. Wochenschr. 1896. Nr. 27. Sitzung vom 16. April 1896) Mittheilung über die anästhesirende Wirkung des von der chemischen Fabrik auf Actien (vormals E. Schering) in Berlin dargestellten n-Methyl-Benzoyltetramethyl-γ-oxypiperidincarbonsäuremethylester, genannt Eucaïn; das Mittel sollte billiger, weniger giftig und freier von Nebenwirkungen als das Cocaïn sein; weiter sprach Vinci in der Physiol. Gesellsch. zu Berlin (E. du Bois-Reymond's Arch. f. Phys. 1897, S. 163 u. Virchow's Archiv. 1896. Bd. CXLV) über die anästhesirende und toxische Wirkung einiger dem Cocaïn nahestehender Körper; nach speciell chemischen Bemerkungen über Formel und Synthese dreier solcher Mittel, deren eines eben das Eucaïn ist, deren zweites sich von diesem dadurch unterscheidet, dass es ein CH_3 weniger hat, also ein ....trimethyl- u. s. w. Körper ist, während deren drittes ein Benzoyl-Methylvinyldiacetonalkamin ist, werden zunächst ihre physiologischen Wirkungen besprochen. Sämmtliche drei haben die gleiche örtlich analgesirende und anästhesirende Wirkung wie das Cocaïn; dagegen sollen sie am Auge weder die Accommodation verringern, noch die Pupille erweitern; das Cocaïn bewirkt ferner Gefässveränderung, die neuen Mittel Erweiterung und anfänglich Schmerzempfindung (Anaesthetica dolorosa nach Liebreich). Die Giftwirkung nimmt vom Cocaïn an ab in der oben angeführten Reihenfolge; sie wirken alle auf das Nervensystem erst erregend, dann lähmend; das drittgenannte wirkt Curare-artig lähmend auf die motorischen Nervenendigungen. Die Einträufelung des Eucaïn verursachte leichtes, eine halbe Minute dauerndes Brennen mit vermehrtem Thränenfluss und geringer Gefässfüllung der Conjunctiva der Augenlider; Empfindungslosigkeit trat prompt nach 1—3 Minuten (3—5 Tropfen) ein, liess nach 8—10 Minuten nach, und verschwand in 12—15 Minuten. Schädigungen der Cornea wurden nicht beobachtet. Eucaïnlösung kann durch Kochen keimfrei gemacht werden, ohne dass es sich chemisch dabei verändert. — Berger (Revue de Thérapeutic Médico-Chirurgicale. 1896. Nr. 12. 15. Juni.)

Digitized by Google

bestätigt im Grossen und Ganzen die Angaben Vinci's; nur fand er auch bei dem aus wässeriger (nicht aus methylalkoholischer) Lösung auskrystallisirten Eucaïn heftiges unangenehmes Brennen und stärkere Hyperämie der Conjunctiva und Thränenfluss; deshalb schlägt er vor, um die Nachtheile sowohl des Cocaïns als auch des Eucaïns zu vermeiden, und nur deren Vorzüge zu benützen, beide zusammen zu verwenden: Cocaïn und Eucaïn hydrochloricum āā 0,2 : 20,0 Aqu. dest., frisch gekocht; auch er fand keine Schädigungen der Cornea durch das Eucaïn. — Deneffe (Le Scalpel. 1896. Nr. 11) bestätigt im Wesentlichen die Angaben Berger's; auch er verwendet das in Blättchen, nicht das in Prismen aus alkoholischer Lösung krystallisirte Eucaïn; um die namentlich bei Staroperationen störende(!) Mydriasis zu vermeiden, verwendet er eine Lösung von Cocaïn 0,5 und Eucaïn 0,1 : 50 Aqu. dest. Auch betont er die Haltbarkeit und Billigkeit des Eucaïns. — Diesen dem Eucaïn günstigen Beobachtungen stehen folgende, theilweise sehr ungünstige gegenüber. Vollert (Münchener med. Wochenschr. 1896. Nr. 22) fand nicht nur, dass bei gleicher Concentration (5 %) das Eucaïn viel stärker brennt unter Thränenträufeln und Reizerscheinungen, wie das Cocaïn, wenn zwar die anästhesirende Wirkung die gleiche ist, sondern dass es auch Mydriasis und Accommodationsbeschränkung und insbesondere viel stärkere Zerstörung des Hornhautepithels hervorruft, als das Cocaïn. (S. auch das genauere Referat des Centralbl. 1896. August. S. 238.) — Wüstefeld (Münchener med. Wochenschr. 1896. Nr. 51) fand in gleicher Weise, auch bei dem sog. methylalkoholfreien Präparat des Eucaïns, bei einer dem Cocaïn ungefähr gleichen Wirkung bezüglich der Anästhesie, heftiges Brennen und starke Injection, sowie Pupillenerweiterung und Accommodationsstörung; auch er konnte bei Thierversuchen beträchtliche Schädigungen des Cornealepithels feststellen. — Best (Deutsche med. Wochenschr. 1896. Nr. 36) beobachtete die Reizerscheinungen in gleichem Maasse, selbst bei schwachen Lösungen, so stark, dass manchmal Cocaïn zur Linderung nachgegeben werden musste; die Anästhesie ist vollkommen, doch bei gleichprocentigen Lösungen geringer als bei Cocaïn, dagegen früher eintretend und von geringerer Dauer. Accommodationsbeeinträchtigung fand er nicht. Pupillenerweiterung trat beim Menschen erst bei stärkeren Gaben und nur in geringem Maasse auf, $^1/_2$—1 mm, ebenso beim Hund, stärker beim Meerschweinchen, beim Kaninchen, dagegen trat stets Verengerung ein ($^1/_2$—1 mm). Dagegen fand auch er erhebliche Beschädigungen des Hornhautepithels. — Sämmtliche drei letzten Beobachter stimmen darüber ein, dass das Eucaïn kaum Eingang in die ophthalmologische Praxis finden geschweige denn das Cocaïn verdrängen werde. — Zum Schlusse sei erwähnt, dass nach einem Referat in der Münchener med. Wochenschr. 1897. Nr. 11 das Eucaïn bei anderweitigen kleinen Operationen äusserlich und subcutan und auch zu Blasenspülungen (1:500), wobei allerdings locale Congestion auftrat, mit Vortheil benützt wurde, ferner zu Nasenoperationen, wobei freilich seine congestive Wirkung einem Beobachter zu Folge von Nachtheil ist. Dagegen fand Pouchet (ref. a. a. O. 1897. Nr. 8. S. 215) bei Versuchen an 48 Thieren, dass das Eucaïn ebenso giftig sei, wie das Cocaïn, ja sogar, dass es in noch schwächerer Dosis (0,002 mg bei Fröschen), als das Cocaïn, mehr verlangsamend auf das Herz wirke und zuweilen gleich bei Beginn der Anästhesie schwere Störungen mache. Reclus fand auch die durch Eucaïn erzeugte Gefühllosigkeit weniger vollständig, wie die durch Cocaïn. — Der Vollständigkeit halber seien noch einige erst nach Fertigstellung dieses Berichtes erschienenen Arbeiten erwähnt. de Mets (Annal. d. l. Société Méd.-chirurg. d'Auvers. 1896) hebt das Fehlen der Mydriasis bei Eucaïn hervor, Carter (Lancet. 1896. 11. Juli) machte

Digitized by Google

unter Eucaïn zufallsfrei eine Cataractoperation, und Sweet (Americ. Therap. 1897. Nr. 8) war mit seinen Erfolgen bei 2 % Eucaïnlösung zufrieden. Endlich hat Vinci die Angaben von Vollert und Wüstefeld (s. oben) nachgeprüft und umgekehrt an Thierversuchen bei Hunden, Kaninchen und Meerschweinchen gefunden, dass Cocaïn die Hornhaut viel mehr beschädige als das Eucaïn; Vollert, Wüstefeld und Best hätten auch zu starke Lösungen benützt, 5-, 10- und 4 %; in 2—3 % Lösung sah Vinci am Menschen auch in grössten Dosen (bis 16 Tropfen) keinerlei Schädigungen der Cornea durch Eucaïn; auch soll es nach Vinci leichte antibakterielle Wirkung haben. — Uebrigens scheint trotzdem für Augenzwecke das erwähnte Eucaïn (A genannt) sich doch nicht besonders bewährt zu haben, denn die Fabrik stellte für diese Zwecke ein zweites „Eucaïn B" dar. Mit diesem hat Silex (Therap. Beilage Nr. 1 der Deutschen med. Wochenschr. 1897. Nr. 6) in der Universitäts-Augenklinik Versuche angestellt. Dieses Eucaïn B ist (ein scheinbar dem dritten der Eingangs erwähnten drei Körper nahestehendes Product, [Ref.] nämlich) das salzsaure Salz des Benzoylvinyldiacetonalkamin. Dasselbe reizt (in 2 % Lösung) das Auge nicht, anästhesirt (2 Tropfen) in 1—3 Minuten für 15—20 Minuten lang; freilich etwas pericorneale rosafarbige Injection und Erweiterung der Bindehautgefässe stellt sich ein. Silex glaubt die Wirkung als Lähmung der Constrictoren auffassen zu müssen; Müller'scher Muskel und Pupille werden nicht beeinflusst, ebenso nicht die Accommodation. Hypotonie wurde auch nicht beobachtet, und beim Offenhalten des Auges nur ganz leichte, viel geringere als beim Cocaïn, oberflächliche Hornhauttrübung, die, wenn das Auge feucht und bedeckt gehalten wurde, bei beiden Mitteln ausblieb. Bei Fremdkörper, Hornhautepitheldefecten und -Geschwüren bewährte es sich auch, bei Iritis ist Cocaïn angenehmer. Bei Operationen (Schiel-, Iridectomie und Starausziehung) ging alles glatt von Statten; 6 Tropfen genügten (2 %) im letzteren Falle, die leichte Injection störte nicht. Silex ist mit dem Mittel zufrieden;[1] auch ist es billiger als das Cocaïn. Neuburger.

449) Ueber die Gefahren des Cocaïns und über Tropacocaïn als Ersatzmittel des Cocaïns, von Dr. Zoltàn Vàmossy, 1. Assist. am pharm. Institut zu Budapest. (Therap. Wochenschr. 1896. Nr. 9.) Zuerst werden die in der Literatur bekannten Mittheilungen über die vergiftende, bezw. tödtliche Wirkung des Cocaïns bei seinen verschiedenen Anwendungsmethoden besprochen; am Auge speciell kann wohl von Gefahren nicht gesprochen werden, wenn auch in sehr seltenen Fällen bei Einträufelung einmal schon bei 0,0005 g einer 1 % Lösung, ein anderes Mal freilich erst bei 4(!) % Lösung Vergiftungserscheinungen auftraten; die bei anderweitiger Anwendung angeführten auftretenden, sogar darunter welche mit tödtlichem Ausgange, interessiren hier weniger. Das von Giesel 1891 aus der japanischen, kleinblätterigen Coca dargestellte, von Liebermann künstlich hergestellte, in neuester Zeit nach Willstätter's Angabe nach neuem Verfahren wesentlich billiger fabricirte (von Merk in Darmstadt) Tropacocaïn (= Benzoyl-Pseudotropeïn) dagegen wirkt nach Angabe verschiedener Autoren nur halb so toxisch als Cocaïn, auch steht seine toxische Wirkung mehr im Verhältniss zur Dosis, tritt also nicht so unerwartet ein, wie beim Cocaïn, ferner bewirkt es weder Hyperämie, noch Ischämie oder sonstige örtliche Irritationserscheinungen. Besonders am Auge tritt nach Erfahrung verschiedener Autoren die Anästhesie früher ein und dauert länger als bei gleich starken Cocaïnlösungen. Mydriasis zeigt sich selten und in kleinem Maasse

[1] Aber die Kranken ziehen Cocaïn vor. Ich auch. H.

Digitized by Google

ebenso Accommodationsbeschränkung; unangenehme Nebenwirkung wurde kein einziges Mal beobachtet, — nur einmal bei 10 % Lösung, doch ist solche Concentration nicht nöthig. Vielmehr empfiehlt sich: Tropacocaïn mur. 0,3, Natr. chlorat. 0,6, Aqu. dest. 10,0; Filtra! Die Lösung ist haltbar. Es wurde mit Erfolg verwendet unter anderem bei Fremdkörpern der Cornea, Iridectomie, Tenotomie, Keratitis. Neuburger.

450) Ueber das Thioform, von Dr. Trapesnikow. (Medizinskoje Obosrenie. 1896. 2.) Das Thioform (als Pulver bei 50 Pantienten angewendet) anästhesirt die Hornhaut, aber nicht völlig, ist von guter Wirkung bei Hornhautgeschwüren, besonders mit Lichtscheu, Epithelverlusten, in Fällen, wo Calomel durch inneren Gebrauch von Jod contraindicirt ist; seine desinficirende Wirkung scheint nicht gross zu sein. (Deutsche med. Ztg. 1896. Nr. 94.) Neuburger.

451) Trockenverband bei Augenaffectionen. (Münchener med. W. 1896. Nr. 26.) Um einen für Bakterienboden ungünstigen Nährboden zu schaffen, muss demselben Feuchtigkeit möglichst entzogen werden, und nach Rogmann soll daher ein bei Augenleiden anzuwendendes Pulver secretionsvermindernd, wasserentziehend und antiseptisch wirken. Thioform schien diese Bedingungen zu erfüllen und insbesondere bei Conjunctivitis, Keratitis phlyctänularis u. dgl. erfolgreich, jedenfalls dem Jodoform und Quecksilberpräparaten überlegen zu sein. (Bull. Med. Nr. 43.) Neuburger.

452) Die Wichtigkeit der Localtherapie der infectiösen oder sympathischen Iridochorioiditis, von Dr. Darier. (Wien. klin. Rundschau. 1896. Nr. 37.) Verf. combinirt subconjunctivale Injectionen mit systematischer Entleerung der Vorderkammer. Er eröffnet dieselbe das erste Mal mit der Lanze und injicirt tief hinter dem Aequator eine ganze Spritze einer Cyanquecksilberlösung (1:5000). 2—3 Tage später eröffnet er die Wunde wieder mit dem Spatel und injicirte eine stärkere Lösung. Das Verfahren wird je nach Sachlage mehrmals wiederholt. Verf. erzielte damit gute Resultate in einem sehr schwierigen Falle sympathischer Entzündung, wo alle anderen Mittel versagten, bei drohender postoperativer Iridocyclitis, sehr schwerer rheumatischer Iritis mit Descemetitis, und er empfiehlt es auch bei localen Leiden auf Grundlage von Allgemeinerkrankungen, wie Syphilis, Tuberculose, Rheumatismus. (Deutsche med. Ztg. 1896. Nr. 44.) Neuburger.

453) L'ittiolo in alcune forme di malattie oculari, Per Dott. Paolo Luciani, Oculista in Spezia. (Congresso medico regionale Ligure, Giugno 1895. — Pavia 1896. S. A. Annali di Ottalmologia, XXIV, 5.) Nach einleitenden geschichtlichen und pharmakologischen Bemerkungen schildert Verf. seine mit dem Ammon. sulfoichthyol. gemachten Erfahrungen bei Blepharitis ciliaris, Conjunctivitis phlyctaenularis, auch mit Ceratitis lymphatica, C. simplex, catarrhalis chronica mit Ectropion, und mit Keratitis pannoza, die günstig lauten. In Folge seiner Leichtlöslichkeit in Wasser, seiner guten Verwendbarkeit bei Salben, seiner „analgesirenden, reducirenden, adstringirenden, antiphlogistischen und antiseptischen" Wirkung empfiehlt es sich bei den genannten Krankheiten zu Waschungen und Instillationen von 1—10 %-Lösung nnd zu Salben (Vaselin) $2^1/_2$—10 %, je nach der Schwere des Falles. Auch wendete er in einem Falle von schwerer Hypopyon-Kerato-Iritis neben Atropin Spülungen mit 5 % Ichthyol und 3 % Ichthyolsalbe, ferner einmal bei Episcleritis periodica fugax (Fuchs) Massage mit 5 % Ichthyol-Salbe mit vollstem Erfolge an. Neuburger.

454) Ichthyol zur Behandlung des Trachoma, von Dr. M. Eberson in Tarnow. (Aerztl. Central-Anzeiger. Wien 1896. Nr. 12.) Den Haupt-

Digitized by Google

anforderungen eines Heilmittels bei Trachom, nämlich die erweiterten Gefässe zu verengen, die infiltrirte Conjunctiva zur Schrumpfung zu bringen, die Hypertrophie und Hyperplasie zu beseitigen, und die subjectiven Symptome, wie Schmerz, Thränenfluss, Lichtscheu u. s. w. zu lindern, entspricht nach Verf. das Ichthyol. Auf die umgestülpten Lider wird anfangs jeden 2. Tag, später täglich eine Lösung von Ammon. sulfo-ichthyol. 50,0, Aq. dest. 40,0, Glycerin 10,0 dick aufgepinselt und nach $1-1\frac{1}{2}$ Minten mit reinem Wasser energisch abgespült. Das leichte Brennen verschwindet bald, es tritt Linderung und Herabsetzung der Spannung ein, begleitet von Verminderung der Secretion; auch bei beginnendem Pannus oder Hornhautgeschwüren ist das Mittel zuverlässig. Bei abheilendem Trachom, spärlichen, ganz kleinen Körnern und beginnender Vernarbung ist Bortanninpulver nach Wicherkiewicz (1:3 ac. bor.) vorzuziehen. 9 systematisch so behandelte Fälle wurden in durchschnittlich $3\frac{1}{2}$ Monaten (längstens in $5\frac{1}{2}$) geheilt, darunter 3 schwere mit Hornhaut-Complicationen.

Neuburger.

455) Das Ichthyol und Formol in der Augenheilkunde, von A. Germani. (Gaz. degli opsed. 1896. 20. Juni.) 10—15% Ichthyollanolinsalbe leistete bei Lidrandekzem sehr gute Dienste in Fällen, wo die gelbe Präcipitatsalbe keinen Erfolg hatte, ebenso das mit Rücksicht auf die von Unna gefundene Eigenschaft des Ichthyol, Verdichtung des Deckepithels und Contraction der Gewebscapillaren zu erzeugen, versuchte Ichthyol-Collyrium (1—3 I. :100 Aq. dest.) bei Conjunctivitis catarrhalis und Keratoconjunctivitis phlyctaenularis. — Mit Formol (40% wässerige Formaldehydlösung) -Lösungen 1:2000 hat Verf. bei Keratitis phlyctaenularis und anderen Hornhautinfiltraten, sowie bei infectiösen Bindehauterkrankungen sehr ermunternde Resultate beobachtet.

Neuburger.

456) Formalin bei eitriger Augenentzündung, von Oliver Belt, Washington. (Med. News, 1896. Nr. 10.) In einem Falle von beiderseitigen Hornhautgeschwüren mit Perforation auf dem rechten Auge wurde Formalinlösung (1:1500) stündlich zu Ausspülungen und (1:60) zum Betupfen der schwammigen Wucherungen in der Cornea mit Erfolg angewendet, nachdem 2% Lapislösung, Borsäure, Sublimat (1:4000) keine Besserung gebracht hatten. Der Vorfall der Iris im unteren Viertel ging völlig zurück, jedoch keinesfalls durch das Formalin, sondern durch Eserin, welches an Stelle des anfangs trotz des Vorfalls gegebenen Atropin gesetzt wurde. Neuburger.

457) Formalin bei der Behandlung der Augenkrankheiten, von Dr. Strscheminski. (Wratsch 1896. Nr. 2.) Formalin wurde zuerst von Valude mit gutem Erfolg in die Augenheilkunde eingeführt. Verf. kommt nach seinen Beobachtungen (0,1% Formalin Schering, damit reichliche Conjunctivalspülungen) zu folgenden Schlüssen: bei Conjunctivitis catarrhalis steht es anderen Behandlungsmethoden nach; bei chronischem Verlauf zeigt es sich bisweilen günstig, indem es die Mittel, welche schon längere Zeit angewendet wurden und an welche sich der Organismus gewöhnt hat, ersetzen und den Verlauf abkürzen kann. Bei acutem Trachom versagt es gänzlich; bei chronischem kann es wie eben beschrieben nützen. Bei Hornhautgeschwüren, bes. Ulcus serpens wirkte es auffallend günstig; die Geschwüre reinigten sich rasch und heilten bald; Hypopyon verschwand auch. Bei anderen infectiösen Hornhautaffectionen (Abscess, Geschwüre mit oder ohne Hypopyon) namentlich bei torpiden erwies es sich ebenfalls von guter Wirkung. (Deutsche med. Ztg. 1896. Nr. 94.)

Neuburger.

Digitized by Google

458) Formalin als Conservirungsmittel zur Herstellung makroskopischer Gelatinpräparate des Auges mit Erhaltung der Durchsichtigkeit der brechenden Medien, von Tschemolossow. (Wratsch 1896. Nr. 1.) Die Vorzüge des Formalin gegenüber anderen Härtungs- und Conservirungsmitteln sind: 1) Die Durchsichtigkeit der brechenden Medien wird erhalten, natürlich nur dann, wenn sie im frischen Zustande conservirt werden. 2. Die übrigen Theile des Auges behalten ihre natürliche Farbe. 3. Die Augenhäute werden elastisch. 4. Die Schrumpfung des Präparates mit Netzhautablösung tritt nicht ein. Man nimmt 1 Theil bester weisser Gelatine: 16 Theilen 50 % wässeriger Glycerinlösung; erstere wird mit folgenden Unterschieden von der für bacteriologischen Zwecke hergestellt: 1. Es wird kein Fleischsaft zugesetzt. 2. Sie wird nur einmal sterilisirt durch ein viertelstündiges Erhitzen bei 100° C im Koch'schen Dampfsterilisator. 3. die Reaction wird sauer gelassen. 4. Wird Thymol 1 g : 1 l Mischung zugesetzt. Das frisch enucleïrte und gereinigte Auge wird auf einige Tage in eine 2 % Formalinlösung gebracht, wobei die trüb gewordene Flüssigkeit stets durch frische ersetzt wird; sodann lässt man das Auge ebenso wie nach der Methode von Priestley Smith in einer Eis- und Salz-Mischung eine halbe Stunde gefrieren und theilt es dann in der gewünschten Ebene mit dem Rasirmesser in zwei Hälften. Diese werden dann auf je 24 Stunden in 5 % wässerige Chloralhydratlösung, 25 % und in 50 % wässerige Glycerinlösung gebracht. Sodann kommt das Präparat in eine Glasschale mit verflüssigter Gelatine, die man dann erkalten lässt. Die Schale wird dann mit einem Glasdeckel mittelst Canadabalsam überdeckt oder man übergiesst nach Blessig die Oberfläche der Gelatine mit einer dünnen Schicht Dammarlack, die bald eintrocknet, durchsichtig bleibt und die Gelatine nicht verdirbt; ein Deckel ist dabei nicht nöthig. (Deutsche med. Ztg. 1896. Nr. 94.)

Neuburger.

459) Sanoform in der Augenheilkunde als Ersatzmittel für Jodoform, von Dr. Radziejewski. (Allgem. med. Centr.-Ztg. 1896. Nr 74.) Sanoform, eine Verbindung von Jod mit einem Aether der Salicylsäure stellt ein weisses, geruch- und geschmackloses Pulver dar, das in Vaselin leicht löslich ist und mit diesem eine homogene Salbe darstellt. Es kann an Stelle des Jodoforms als Pulver und als Salbe angewendet werden, mit Vortheil angeblich bei Hornhautgeschwüren, Pannus trachomatosus, Blennorrhoea neonatorum und Thränensackeiterung; bei Phlyctänen war es erfolglos. Neuburger.

460) Ein neues Mioticum, Arekolin, von Lavagna. (Bolletin. d. Academia d. Medicina d. Torino. 1895.) Ein Tropfen des Bromhydrates des Arekolins, des Alkaloids der Arekanuss, ruft beim Menschen in 3 Minuten eine starke, 15 — 20 Minuten dauernde Pupillenverengerung und eine starke, 7—8 Minuten dauernde Contraction des Ciliarmuskels hervor, die 5—6 D beträgt; die normale Pupillenweite tritt erst nach 70 Minuten wieder ein. Sterilisiren durch Kochen verändert die Lösung nicht. (Deutsche med. Ztg. 1896. Nr. 94.) Neuburger.

461) Die Verwendbarkeit des Aethylendiaminsilberphosphates in der ophthalmologischen Praxis, von Dr. Carl Hoor, Prof. in Klausenburg. (Klin. Monatsbl. f. Augenhlk. 1896. Nr. 7.) Das Mittel vereint alle Vorzüge des Argent. nitr. ohne dessen Nachtheile, ist ihm in der viel geringeren Reaction von Seiten der Binde- und Hornhaut sogar überlegen. Angewendet wurde meist 5 %-Lösung, theils als Collyrium, theils zur ein- bis mehrmaligen Pinselung hintereinander, ohne folgende Wasserspülung. Es dringt tiefer ein, ohne zur Argyrose zu führen. Es wurde verwendet bei Trachom, Conjunctivitis

Digitized by Google

catarrhalis, follicularis, purulenta, Blennorrhöe, ohne dass Hornhautcomplicationen oder Pannus contraindiciren. Auch bei Iritis und cyclitischer Reizung wird es gut vertragen, und an Stelle der Credé'schen Einträufelung auf der geburtshilflichen Klinik in Klausenburg angewendet. Es macht die gleichen Flecke wie Arg. nit., die sich von Haut und Nägeln mit Jodkali leicht entfernen lassen.
Neuburger.

462) Endovenöse Sublimatinjectionen in der Augenheilkunde, von Secondi. (Gaz. degli ospedal. 1894. Nr. 129.) Eine Iritis syphilitica wurde durch endovenöse Sublimatinjectionen am Arm, 1 ccm einer 1 $^0/_{00}$-Lösung, in 13 Tagen, 32 mg Sublimat, völlig geheilt. Verf. empfiehlt diese Methode für ähnliche Fälle sehr; ihre Nachtheile kämen gegenüber der prompten und energischen Wirkung nicht in Betracht(?). (Deutsche med. Ztg. 1896. Nr. 94.)
Neuburger.

463) Zur Behandlung des Trachoms mit concentrirter Milchsäure, von Dr. Segall. (Medizinskoe Obosrenie. 1896. Nr. 4.) Verf. wendet Milchsäure bei hartnäckigem Trachom, namentlich bei derben Granulationen an; die nächste Aetzung findet erst nach Abstossung des Schorfes, am 3.—4. Tage statt; das Verfahren ist sehr schmerzhaft, erzielt wohl bedeutende Besserung, aber keine Heilung. (Deutsche med. Ztg. 1896. Nr. 90.) Neuburger.

464) Die Verhütung und Behandlung der blennorrhoischen Augenentzündung der Neugeborenen, von Dr. Justus Edmund Günz, Dresden. (Aerztl. Centr.-Anz. 1895. Nr. 19 u. 20.) Scheidenausspülungen mit wässeriger Thymollösung (1:1100, event. durch Zusatz einiger Tropfen Glycerin stärkere Lösung) und Einträufelung der gleichen Lösung in's Auge des Neugeborenen. Bei ausgebrochener Bl. gaben fein pulverisirtes Jodoform und Eisumschläge bessere Resultate(?), als die gewöhnlichen Höllensteinlösungen.
Neuburger.

465) Einen Fall von Wunddiphtherie der Conjunctiva beschreibt Aladar Bekess (Wien. med. Wochenschr. 1895. Nr. 37.), die nach Schieloperation aufgetreten, am 6. Tage ihren Höhepunkt erreichte und unter Sublimat (1:1000) günstig verlief. (Deutsche med. Ztg. 1896. Nr. 90.) Neuburger.

466) Verzinnung der Cornea, von Heidenreich. (Norsk Magazin f. Laegevidensk. 1896. Nr. 1.) Verf. beobachtete bei einem 10jähr. Knaben, der Zinn in einem Flintenlaufe, der wahrscheinlich einen Pulverrest enthielt, geschmolzen und in Folge der stattgehabten Explosion mehrfach Verletzungen im Gesicht davongetragen hatte, dass die linke Hornhaut vollständig von einer dünnen Schicht metallischen Zinnes bedeckt war, welches ein Cliché der Hornhaut bildete und unter Cocaïn entfernt wurde, worauf sich zeigte, dass die Hornhaut nur ganz oberflächlich verbrannt war; in 10 Tagen trat Heilung ein, ohne eine Spur der Verletzung zurückzulassen. (Therap. d. Gegenwart. 1897. Nr. 1.)
Neuburger.

467) Behandlung der Dacryocystoblennorrhöe, von Dr. Ph. Fröhlich. (Corr.-Bl. d. schweizer Aerzte. 1896. Nr. 2.) Auf der Klinik von Prof. Fick in Zürich wird der Thränensack mit 10 $^0/_0$ Chlorzinklösung ausgespült; dabei muss der Kranke gegen Schmerzen und gegen Anätzung des Auges sorgfältig geschützt werden, einerseits durch Einträufelung 5 $^0/_0$ Cocaïnlösung und Einspritzen in den Thränensack, andererseits durch Ueberziehen des Augapfels mit Vaselin und Ueberschwemmen desselben mit 4 $^0/_0$ Natriumcarbonicumlösung, wodurch zurückfliessendes Chlorzink gefällt wird in kohlensaures Zink und Zinkoxydhydrat. Die Erfolge sind viel besser (? s. unt.) als die der bisherigen Behandlung durch Ausspülen mit Antisepticis und Adstringentien.

Digitized by Google

Von 18 Fällen wurden 10 durch einmalige, 3 durch mehrmalige Einspritzung von Chlorzinklösung geheilt, 5 blieben ungeheilt (!), aber gebessert. Die Stenose des Kanals, welche fast stets bei der Eiterung vorhanden ist, wird mit „Staffelsondirung" behandelt, d. h. eine dünne Sonde wird 15—20 mal streichend auf- und abgeführt, bis sie spielend leicht geht, dann kommt die nächste dickere u. s. w. bis entweder das Streichen keine Lockerung mehr zur Folge hat oder die letzte Staffel (Bowmann 6) erreicht ist. (Therap. d. Gegenwart. 1896. Nr. 8.) Neuburger.

468) Die Erkrankungen der Thränenwege, von Dr. von Grolman. Wiesbaden. (Zeitschr. f. prakt. Aerzte. 1896. Nr. 22.) In dem vorliegenden ersten Theil werden zunächst Symptome, Diagnose und Aetiologie (mit entsprechender Berücksichtigung der Nase) dieser Erkrankungen erörtert. Da nach Verf. die Behandlung der Thränensackleiden vielfach noch in den Händen des prakt. Arztes liegt, so sind auch seine Ausführungen dementsprechend ausführlich, doch auch für den Specialisten interessant. Fortsetzung folgt in weiteren Heften. Neuburger.

469) Zur Behandlung der Dacryocystitis, von Dr. F. Bayer. (Med.-chir. Centralbl. 1895. Nr. 13.) Bei einfacher chronischer Dacryocystitis wird zunächst das untere Thränenröhrchen gespalten, fleissiges Ausdrücken des Sackes mit dem Finger und ein adstringirendes Augenwasser verordnet. Genügt dies nicht, so wird unter 4 % Cocaïn-Lösung vorsichtig sondirt. Wenn keine Strictur vorhanden ist, so werden Zink- und Silberlösungen durchgespritzt. Bei Knochenleiden ist Einspritzung von Jodoformglycerin 1:10 und Jodkali, innerlich, von Vortheil. Bei eingewurzelten Leiden, Ectasirung der Wandung, stärkeren Atresien, callösen Fistelbildungen exstirpire oder veröde man den Thränensack. Neuburger.

470) Ueber Spaltung der Thränenröhrchen, von Norman-Hansen. (Hospitals-Tidende II, 16.) Solange keine organische Strictur vorhanden ist, sollen die Thränenröhrchen nicht gespalten, sondern dilatirt, oder nur soweit gespalten werden, dass Bowman N. 4 eingeführt werden kann. Die Hauptbehandlung soll in wiederholten Durchspritzungen und Durchspülungen bestehen, sondirt soll nur einigemal werden, um die Passage frei zu halten. (Deutsche med. Ztg. 1896. Nr. 88.) Neuburger.

471) Die Behandlung der Dacryocystitis mit Injectionen von Fluorol, von Jean Duclos. (Annal. d. l. Policl. d. Bordeaux. 1895. Nr. 9.) Fluorol-(Fluornatrium-)Einspritzungen (1:200 und 1:400) brachten 5 Fälle von Dacryocystitis zur Heilung. Fluorol tötet die Mikrobien, wirkt aber auf die Schleimhaut selbst gar nicht reizend. Neuburger.

472) Dacryoadenitis bei Mumps, von Gordon Norrie. (Hosp.-Tidende I. Nr. 38.) Schwellung der Thränendrüsen bei einem 11jährigen Mädchen; fast gleichzeitig begannen auch die Parotiden zu schwellen, und es entwickelte sich ein regulärer Mumps. Verf. vermuthet hier keine Infection von der Mundhöhle aus, sondern eine directe oder indirecte vom Bindehautsack aus. (Deutsche Mediz. Ztg. 1896. Nr. 88.) Neuburger.

473) Aetiologie und Behandlung der Trichiasis, von Silvestrie. (Lo Sperimentale. 1896. Nr. 5.) Gegenüber der Ansicht von Raehlmann, der in der Trichiasis eine Hypertrichose des Intermarginaltheiles sieht, hält Verf. auf Grund seiner klinischen und histologischen Beobachtung daran fest, dass die Falschstellung der Wimpern eine Folge von Nebenretraction ist, welcher immer die Bildung eines Entropium vorhergeht. Daher muss auch stets die Deformation des fibrösen Lidskelettes corrigirt werden. Er wandte in

Digitized by Google

114 Fällen mit bestem Erfolge Crampton's Methode an, welche er etwas modificirte, damit die Correction auch an den Lidwinkeln, wo am häufigsten Recidive eintreten, erreicht werde; ferner wird auch der Intermarginaltheil in eine normale Lage gebracht, so dass auch der kosmetische Erfolg vollkommen ist. (Deutsche Mediz. Ztg. 1896. Nr. 88.) Neuburger.

474) Exostose der Orbita. Dr. J. Santos Fernandez berichtet (Chronica medica y Quirurgica de la Habana, May 1896) über eine Exostose der Orbita bei einem 14jährigen, die entgegen der Regel vom Boden der Orbita, d. h. vom Oberkiefer, ihren Ursprung genommen. Operation wurde nicht erlaubt; schliesslich trat Vereiterung der Orbita und Tod durch Erschöpfung ein. (Annals of Ophtal. and Otol., Juli 1896.) Neuburger.

475) Leprosy serum in ophthalmic and otologic therapeutics. El Siglo Medico Madrid, 9. Febr. 1896, bringt einen officiellen Bericht der Academia Nacional de Medicina de la Republica de Colombia, en Bogota, über einen Artikel von Dr. Juan de Dios Carasquilla über die Anwendung seines Anti-Lepra-Serums in 15 Fällen, deren Resultate so ermuthigend waren, dass die Regierung von Colombia die Errichtung einer besonderen Anstalt zur Weiterverfolgung dieser Studien beschloss. Speciell am Auge ging die Infection der Conjunctiva zurück, kleine Knötchen am Ciliarrande des Lides verschwanden, der Thränenfluss hörte auf, die Conjunctiva nahm ein gesundes Aussehen an. (Annals of Ophthal. and Otol., Juli 1896.) Neuburger.

476) Operations in the Ophthalmic Institute, Madrid. Dr. Santa Cruz bringt (El Siglo Medico 16. Febr. 1896) eine Uebersicht über die im Instituto Ophthalmico in Madrid im Jahre 1895 gemachten Operationen. 346 Starausziehungen, 23 ohne Iridectomie, mit 8 Fällen (= 2,3 %) von Vereiterung, darunter 7 vom Thränensack aus. Die anderen hatten ein S von $^2/_3$—$^1/_1$. Nachstar war sehr selten, Irisprolaps kam nicht vor. — Bei acutem Glaucom iridectomirt er möglichst früh, Paracentese oder Sclerotomie macht er nicht mehr, sondern giebt in chronischen Fällen Eserin. (Annals of Ophthal. and Otol., Juli 1896.) Neuburger.

477) Neue Sehproben, von Dr. J. Ramos. (Gazeta Med., Madrid. 1896. Vol. 33. Nr. 7.) Mit Berücksichtigung der physiologischen Verhältnisse, wonach auf der Netzhaut nur mindestens 0,0022 mm von einander getrennte Eindrücke als besondere empfunden werden, kommt Verf. durch ausführliche mathematische Berechnungen zum Resultat, dass 5 Meter die beste Entfernung sei zu Prüfung der S, und stellt für diese Entfernung folgende Skala von Probebuchstaben auf, wobei er es als wünschenswerth bezeichnet, S im Decimalsystem anzugeben; bei einer Grösse der noch erkannten Probebuchstaben von 75 mm ist S = 0,1, von 27 = 0,5, von 7,5 = 1,0, von 3,5 = 1,2, wobei er jedoch für jedes Zehntel von 0,1—1,2 eine besondere Grösse der Probebuchstaben angiebt, die hier im Referat nur auszugsweise wiedergegeben sind. (Refer. in Annals of Ophthal. and Otol., Juli 1896.) Neuburger.

478) Papillom der Conjunctiva. Dr. J. Santos Fernandez berichtet (Chronica Medica y Quirurg. de la Habana, April 1896. Nr. 8) über 2 Fälle, die einen 60jährigen Mann und eine 40jährige Frau betrafen, und beide mikroskopisch untersucht wurden. Im ersten Fall sass die ca. erdbeergrosse Geschwulst links unterhalb der Cornea, wurde abgeschnitten, die Wunde wegen heftiger Blutung cauterisirt; kein Recidiv; im zweiten sass sie erbsengross links am Canthus externus, recidivirte 2 mal nach Entfernung unter Cocain, blieb aber fort, als sie zum dritten Male unter Chloroform gründlich entfernt und cauterisirt wurde. (Ann. of Oph. and Otol., Juli 1896.) Neuburger.

Digitized by Google

479) Halswunde, gefolgt von Augenstörungen. Dr. J. Santos Fernandez berichtet (Chronica Med.-Quirur. de la Habana. Nr. 12. Juni 1896.) über eine Verwundung durch einen Revolverschuss an der rechten Halsseite, nahe der Carotis. Es trat Paralyse und Parästhesie des rechten Armes ein, die aber nach 6 Wochen verschwanden, sowie Ptosis rechts (Müller'scher Muskel), stärkeres Schwitzen der rechten Kopfseite, Miosis rechts bei der Accommodation, bei gleicher Pupillenweite für die Ferne. Die Augenerscheinungen blieben bestehen. S. u. G.F. n. (Annals of Ophth. and Otol., Oct. 1896.)

Neuburger.

480) Eine neue Operationsmethode bei Keratoconus beschreibt Dr. Castresana (El Siglo Medico, Madrid, 14. Juni 1896), die von Dr. Santa Cruz ausgeführt wurde. Die Cornea wird im verticalen Meridian mit einer Nadel durchstochen; der so eingeführte Faden bleibt liegen; dann wird ein Graefe'sches Messer im horizontalen Meridian eingeführt, indem nur punctirt und contrapunctirt wird; sodann wird ein keilförmiges Hornhautstück ausgeschnitten und der Faden geknotet; die Naht bleibt 4—5 Tage liegen. Ein auf diese Weise erfolgreich operirter Fall hatte auch nach einem Jahre noch die gleiche Verbesserung des S. (Annals of Ophthal. and Otol., Octbr. 1896.)

Neuburger.

481) The movements of the eyelids associated with movements of the jaws and with lateral movements of the eyeballs, by Harry Friedenwald, M. D. (Bulletin of Johns Hopkins Hospital, Baltimore, July 1896.) Den bisher beobachteten und von Bernhardt (Neurol. Centralbl. 1894, S. 325) zusammengestellten Fällen von Mitbewegungen des Lides mit denen des Unterkiefers fügt Verf. zwei neue hinzu. Der eine betrifft ein 9jähriges Mädchen, sonst gesund; die rechte Lidspalte ist höchstens 1 mm kleiner als die linke; sonst normale Augen; bei seitlichen Bewegungen des Unterkiefers und zwar nur bei denen nach rechts hin wird das rechte Oberlid, besonders bei nach unten gerichtetem Blick krampfhaft gehoben. Die Erscheinung war angeboren. Gunn und Schapringer beobachteten zwei ähnliche Fälle; es bestand hier leichte Ptosis, und die Mitbewegung des Lides trat nur bei seitlichen Bewegungen des Kiefers nach der dem betreffenden Auge entgegengesetzten Richtung ein, so dass nach Verf. obiger Fall ein Unicum darstellt wegen der gleichgerichten Bewegung. Sein zweiter Fall betrifft eine 20jährige mit leichter Ptosis rechts; beim Essen, insbesondere nur bei Seitwärtsbewegung des Unterkiefers (ob hier, wie oben die Richtung derselben von Einfluss ist, konnte Verf. nicht feststellen) wird das Lid gehoben; im Gegensatz zu den anderen Fällen, ist hier die Anomalie nicht angeboren, sondern erst im 14. Lebensjahre entstanden; ausserdem bestehen nach links hin gekreuzte Doppelbilder mit Höherstand des rechten. Die 2. Gruppe der Mitbewegungen umfasst diejenigen bei Bewegungen des Augapfels. Verf. führt zunächst im Auszug die bisher beobachteten Fälle an, 1 von Browning (Trans. Oph. Soc. 1890, S. 187), 2 von Philips (Trans. Oph. Soc. 1887, S. 306), 1 von Pflüger (XX. Congr. v. Heidelberg, S. 202), 8 von Fuchs (Deutschmann, Beitr. z. Augenhl. II, S. 12), der zuerst diese Fälle systematisch studirte, 2 vom Verf. selbst (Archives of Ophth. XXII. S. 349), 5 von Sinclair (Ophth. Rev. Oct. 1895). Diesen 19 fügt Verf. 5 neue Eigenbeobachtungen hinzu, indem er hervorhebt, dass in Sinclair's Arbeit 3 Fälle von Fuchs und seine zwei eigenen eben erwähnten nicht berücksichtigt seien. Seine neuen Beobachtungen sind: 10jähr. Mädchen; rechts leichter Enophthalmus, ferner rechts sehr mangelhafte Adduction, beim Versuch hierzu merkliche Zunahme des Enophthalmus; Abduction vollständig

Digitized by Google

gelähmt; keine Diplopie, beim Blick gerade aus sogar binoculares Sehen; Zustand angeboren nach Angabe der Mutter; rechte Lidspalte 6, linke 8 mm beim Blick nach links, dagegen rechts 10, links 8 mm beim Blick nach rechts; besonders auffällig bei nach unten gerichtetem Blick, nämlich rechte Lidspalte 2—3 mm beim Blick nach links, 8—9 mm nach rechts. — Der zweite Fall betrifft eine 20jährige, die nach einem paralytischen Anfall im 5. Lebensjahre Convergenzstellung mit Paralyse des linken Externus, jetzt ohne Diplopie, bekam, und ähnliche Erscheinungen zeigt wie der obige Fall. — Der 3. Fall betrifft einen 19jährigen mit guter S rechts, mit Amblyopie links und ebenso wie oben Erweiterung der Lidspalte links beim Versuch zur Abduction; der Fall ist ferner interessant durch völlige congenitale Paralyse der Abduction und Adduction auf beiden Augen bei völlig normaler Bewegung nach oben und unten. — 59jährige, mit $1^1/_2$ Jahren gefallen und Verletzung des linken Auges; jetzt Narben am Orbitalrand links, Paralyse des linken Abducens und die gleichen Erscheinungen wie in den bisherigen, während im folgenden letzten Fall, der einen 35jährigen an Gehirnsyphilis erkrankten Pat. betrifft, umgekehrt mit der Abduction Verengerung und mit der Adduction Erweiterung der Lidspalte eintritt. 4 Jahre nach den Secundärerscheinungen schwere Apoplexie mit Lähmung des linken Armes und Fusses, später auch des rechten und des rechten Auges, welches Ptosis und Divergenz zeigte. Der Zustand besserte sich allmählich. Rechts theilweise Lähmung des Rectus internus, völlige der Bewegung nach oben und unten; Abducens normal. Linke Parese des Rectus internus, superior und inferior; Abducens normal. Beiderseits Fehlen der Bewegung nach unten aussen, also Trochlearislähmung und Pupillenstarre. Levatoren fast normal. Beim Blick nach rechts Ptosis rechts, nach links starke Erweiterung der Lidspalte rechts, Herabsinken des Oberlides links. — Ein Ueberblick über diese 24 Fälle zeigt, dass 8mal das Oberlid gehoben wird bei Adductions- und herabsinkt bei Abductionsversuchen, 15mal umgekehrt, und 1mal Erschlaffung des rechten Lides bei Adduction, des linken bei Abduction. In der ersten Gruppe waren 6 männlichen Geschlechts; 5mal der Zustand erworben, 3mal angeboren; 1mal keine Lähmung der Augenmuskeln, 4mal vollständige des Oculomotorius, 1mal des Rectus superior und des Levator, 1mal beiderseits Oculom.-Lähmung, 1mal beiderseits Rectus superior-Lähmung; im letzteren Falle bei Bewegungen nach aussen Nystagmus; 2mal Pupillenverengerung bei der Adduction, 1mal rhythmische Bewegungen des Lides und der Pupille. In der zweiten Gruppe (15 Fälle) waren nur 6 männlichen Geschlechts; der Zustand war angeboren 12mal, während der Kindheit erworben 2mal, 1mal erworben nach Oculomotorius-Lähmung und in einem Jahre verschwunden; Lähmung nicht vorhanden 4mal, des Rectus externus 10mal, darunter 4mal auch des Rectus internus, 1mal beider Externi und Interni. Ausgenommen einen Fall war der Zustand stets auf ein Auge beschränkt. 7mal Enophthalmus. In einem Falle trat die Lidsenkung auch ein bei Convergenzbewegung, während in einem anderen dieselbe nur bei der Adduction auftrat, die mit Seitenbewegung verbunden war, nicht aber bei der mit der Convergenz verbundenen. 11mal war die Erscheinung links, 2mal rechts, 3mal auf beiden Augen vorhanden, in einem Falle mit beiderseitiger Externuslähmung und leichter Ptosis trat stärkere Lidsenkung nur ein beim Blick nach links, aber auf beiden Augen. In der ersten Gruppe überwiegt die Oculomotorius-, in der zweiten die Abducenslähmung. Eine genügende Erklärung für diese Zustände giebt es nicht; die nach einer Lähmung erworbenen gehören wahrscheinlich in die gleiche Gruppe wie die associirten Bewegungen, die nach Hemiplegie beobachtet

Digitized by Google

wurden. Für die angeborenen muss man abnorme Beziehungen der Kerne zu einander und abnorme Associationsfasern annehmen. — Zum Schlusse werden noch zwei Beobachtungen angefügt, die zeigen, dass die Association zwischen Rectus superior und Levator stärker ist, als die zwischen den beiden Levatoren. 44jährige Patientin; 10 Jahre vorher Paralyse des linken Armes und Fusses, später auch des rechten Fusses; gleichzeitig Paralyse des rechten Auges; Besserung des Zustandes. Jetzt rechts vollständige Lähmung der Auf- und Abwärtsbewegung, links leichte Ptosis. Beim Versuch nach unten zu blicken folgt das linke Auge nicht den Bewegungen des rechten, sondern bleibt geradeaus nach vorne blickend stehen und das Augenlid bleibt offen. Es besteht auch Diabetes insipidus. — 21jähr. Pat., seit Kindheit links starkes Einwärtsschielen; Bewegungen links beschränkt auf die nach innen oben; beim Blicke nach unten, bleibt das linke Auge gerade stehen und das linke Oberlid erhoben, sogar wenn das rechte soweit nach unten blickt, dass es fast geschlossen erscheint. Neuburger.

482) A clinical and experimental study of the so-called Oystershucker's keratitis. (Bullet. of Johns Hopkins Hospital, Baltimore, July 1896.) Dr. Kelly bemerkt zu dem Vortrag von Dr. Randolph (S. d. Centrlbl. 1895, S. 531) über die Keratitis bei den Arbeitern, welche die Austernschalen öffnen, dass es zwei Methoden gebe, die Austern zu öffnen, eine ältere, jetzt mehr und mehr ausser Gebrauch kommende, nach welcher die Schale durch einen Schlag dem Metallheft des Messers an ihrem Rande erst zertrümmert, und dann mit der Klinge vollends auseinander gebracht wird, und eine jüngere, mehr und mehr sich einbürgende, nach welcher mit der Spitze einer dazu eigens geschaffenen Messerklinge direct zwischen die Schalen eingegangen, dann durch Drehung des mit einem hölzernen Heft versehen Messers und Durchschneidung des Schliessmuskels die Auster völlig eröffnet wird. Die erwähnte Keratitis kommt wohl nur bei der ersteren älteren Methode vor, eine Angabe, die von Randolph bestätigt wird. (Vgl. Nr. 272.) Neuburger.

483) A device to take the place of the bandage in taking the field of vision, by Robert R. Saunders, M. D. (Annales of Ophthalm. and Otol. Juli 1896.) Ein Gummiband mit einer Schnalle, das rund um den Kopf geschnallt wird, daran eine verschiebliche Metallplatte, um beim Aufnehmen des Gesichtsfeldes das eine Auge bedecken zu können. Zu beziehen durch Chas. Lentz u. Sons, Philadelphia. Neuburger.

484) A perfected series of test-words intended for the determination and estimation of the power of accomodation, by Charles A. Oliver. (Annals of Ophthal. and Otol. Juli 1896.) Verbesserte Sehproben nach Art der Snellen'schen für die Naheprüfung. Sämmtliche Proben sind auf ein Blatt gedruckt, das eingerahmt und mit Glas bedeckt, vor Beschmutzung bewahrt werden kann. (Zu beziehen durch Wall u. Ochs, Philadelphia.) Neuburger.

485) Foreign bodies in the interior of the eye, by W. A. Fisher, M. D. (Med. Record. 22. Aug. 1896.) Der erste Fall war dadurch bemerkenswerth, dass ein 0,1 g schwerer, 0,43 : 0,13″ grosser Eisensplitter 14 Jahre in einem Auge war, zeitweise heftige Schmerzen und Entzündungsanfälle verursachte, ohne dass auf dem anderen sympathische Entzündung aufgetreten wäre. Das geschrumpfte, gänzlich erblindete Auge wurde entfernt. — Im zweiten Falle war einem 5jähr. Knaben beim Spielen ein kleiner Eisensplitter ins Augeninnere geflogen; unter Narkose wurde durch Meridionalschnitt mit dem Elektromagnet der Splitter angezogen, streife sich aber an den Wundrand ab, weshalb

Digitized by Google

nach Erweiterung der Wunde der Magnet nochmals in den Glaskörper gesenkt werden musste; trotz Asepsis und Entfernung des Splitters musste das Auge nach 2 Wochen entfernt werden. Neuburger.

486) Subconjunctival injections in the treatment of certain diseases of the eye, by William H. Wilder, M. D., Chicago. (Medicine, Detroit. Dec. 1896.) Während der letzten 3 Jahre hatte Verf. häufig Gelegenheit, die subconjunctivalen Quecksilbereinspritzungen als werthvolles Mittel besonders bei Iritis und Chorioiditis zu erproben; weniger oder gar nicht bewährte es sich bei Keratitis parenchymatosa, sympathischer Ophthalmie. Er führt je einen erfolgreich behandelten Fall an von Hypopyon-Kerato-Iritis, Iritis syphilitica, Irido-Chorioiditis, und Sehstörung durch plötzlich eintretende Glaskörpertrübungen. Ein Fall jugendlicher Neuritis wurde sehr gebessert durch die Einspritzungen mit gleich darauffolgender Anwendung eines 2 Milliampères starken constanten Stromes, den positiven Pol am Auge. Die Einspritzungen seien keine Panacee, aber in Verbindung mit den alten bewährten Mitteln eine vorzügliche Methode in den Fällen, wo Quecksilber indicirt sei.

Neuburger.

487) Operative treatment of pterygium. (Med. Rec. 10. Oct. 1896.) Dr. Boeckmann, St. Paul, sprach in der 22. Jahresversammlung der Mississipi Valley Medical Association (zu St. Paul, 15.—18. Sept. 1896) über die Geschichte der Pterygiumoperationen und empfahl folgende, aus mehreren Methoden combinirte Operation: Ein halbmondförmiges Stück wird aus dem Pterygium geschnitten, ca. 5 Linien von dessen Kopf entfernt. Dieser Theil wird gründlich von der Sclera abgekratzt, der Kopf des Pterygiums abgeschnitten und durch eine Naht am convexen Rande des ausgeschnittenen Stückes die entgegengesetzten Ränder vereinigt. Dadurch kann der blosgelegte Theil der Sclera granuliren und eine Narbe bilden. Neuburger.

488) Some cases of Retinitis, by J. H. Mc Cassy, M. D., Dayton. (Annals of Ophthalm. and Otol. V. Oct. 1896.) Beschreibung einiger Fälle Retinitis albuminurica, syphilitica, atheromatosa, pigmentosa, traumatica, Chorio-Retinitis und Retinitis mit Paralyse der rechten Seite, ohne sonstige Besonderheiten. Neuburger.

489) Mydriasis a necessity to accurate refraction, by Gertrude A. Walker, M. D., Philadelphia. (Med. and Surg. Reporter. Philadelphia. 22./VIII. 1896.) Nach Verf.'s Ansicht ist Mydriasis mit Accomodationslähmung des zu Untersuchenden unerlässlich für eine genaue objective Refractionsbestimmung, und zwar sei die Skioskopie eine wirklich objective Methode, mittelst welcher man Differenzen bis zu 0,25, sogar bis zu 0,12 D bestimmen könne. Wir können dieser Ansicht nicht zustimmen, denn man kommt natürlich bei entsprechender Uebung in weitaus der Mehrzahl der Fälle ohne Mydriasis mittelst Refractionsaugenspiegel zum Ziele, ohne den Patienten der Unbequemlichkeit der Mydriasis aussetzen zu müssen, und schliesslich kommt es wohl nicht darauf an, ob $^1/_4$ D Astigmatismus „objectiv“ diagnosticirt wird oder nicht, da die Heilung asthenopischer Beschwerden durch derartige Gläser auf Suggestion beruhen dürfte. Interessant sind auch die Streiflichter, welche in dem Aufsatz auf das Gebahren der Optiker, bezw. auf die Abhängigkeit mancher Augenärzte von den Optikern in Philadelphia geworfen werden, welch letztere sich vielfach rühmen, als „Refractionisten“ für Aerzte Refractionsbestimmungen zu machen. Eine ähnliche Gattung von Optikern ist übrigens auch hier zu Lande nicht unbekannt. Neuburger.

Digitized by Google

490) An outbreak of ophthalmia in a poor-law school, by Sydney Stephenson. (Brit. med. Journ. 11. Juli 1896.) Genaue Beschreibung des Ausbruchs und Verlaufs einer kleinen Epidemie einer muco-purulenten Conjunctivitis unter den Kindern der „Central London District"-Schule, bei welcher die von Koch, Weeks, Kartulis, Morax und Verf. beschriebenen charakteristischen kurzen Stäbchen gefunden wurden. Aetiologisch liess sich genau verfolgen, dass von 25 erkrankten Kindern 22 direct oder indirect von der gleichen Abtheilung stammten, die übrigen 3 von benachbarten Schlafgemächern. Durch strenge Isolirung der Kinder und Reinigung der betreffenden Räume, welche übrigens nach Verf.'s Beschreibung in hygienischer Beziehung keinerlei Anstoss geben oder gar für die Entstehung der Krankheit verantwortlich gemacht werden können, gelang es binnen kurzem die Krankheit, welche seit den letzten 6 Jahren die erste derart in dieser Schule war, auf ihren Herd zu beschränken. Uebrigens waren alle Fälle leicht und verliefen ohne Betheiligung der Hornhaut gut. Neuburger.

491) The anatomical changes in two cases of retinal detachement, by Robert L. Randolph, M. D. (Bullet. of Johns Hopkins Hospital. Sept.-Oct. 1896.) Die Hauptveränderungen im ersten Falle waren: ausgebreitete Atrophie der Netzhautschichten, insbesondere der Stäbchen und Zapfen, mit Erhaltung im allgemeinen der granulirten Schichten, Schwellung der Müller'schen Fasern, albuminöse Tropfen an verschiedenen Stellen, besonders zwischen Chorioidea und Retina, und am Rande der Ablösung, endlich die Umwandlung des Glaskörpers in fibrilläres Gewebe; im zweiten Falle Atrophie des vorderen Theiles der Netzhaut und gleichfalls fibrilläre Structur des Glaskörpers. Letzterem Befund wird grosse Wichtigkeit beigelegt bezüglich der Pathogenese der Erkrankung, im ersten Falle, der eine spontane Netzhautablösung betrifft, wird auch den albuminösen Tropfen Wichtigkeit beigelegt in ätiologischer Beziehung; im zweiten Falle bestand ein Sarcom der Chorioidea. Neuburger.

492) Contamination of liquid eye medicines. (Med. Record. 28. Nov. 1896.) Dr. Clough (Journ. of Medic. and Science. Oct. 1896) schreibt die zuweilen eintretende Trübung der Augentropfwässer dem Gebrauch der Gummitropfgläser zu; der Gummi nämlich, besonders der weisse, sei bedeckt mit einem feinen mehlartigen Häutchen, das in Flüssigkeiten sich ablöse und diese hernach trübe. — Diese Trübung von Augenwässern ist schon lange bekannt, beruht aber in Wirklichkeit auf Pilzentwickelung. (Ref.: s. Hirschberg, Einführung in die Augenheilk. S. 10.) Neuburger.

493) A plea for the general use of measures to prevent ophthalmia neonatorum. (Med. Record. 24. October 1896.) Dr. Hubbell (Buffalo) verlangt in der 13. Jahresversammlung der New York State Medical Association in New York, vom 13.—15. Oct. 1896, auf Grund von statistischen Erhebungen über die Blindheitsursachen in verschiedenen Gegenden die gesetzliche Einführung von Credé's Verfahren unter gewissen Umständen, bez. wünscht er möglichst die allgemeine Anwendung desselben oder eines gleich guten (?) Verfahrens; z. B. habe man in Paris bessere Wirkungen gesehen von Jodoform-Einsträuungen (?). Neuburger.

494) Lenticular myopia as a cause of so-called „Second Sight", by St. J. Roosa, M. D., New York. (Med. Record. 2./I. 1897.) Bei älteren Leuten kommt es zuweilen vor, dass sie das bisher nothwendig gewesene Convexglas zum Lesen nicht mehr brauchen, überhaupt dass sie kurzsichtig werden. Dieser Zustand „second sight" („zweites Gesicht") wird auf Veränderung der Linse, welche anschwillt, ohne sich dabei zu trüben, also so zu sagen, ein

Digitized by Google

Abortiv-Cataract bekommt, erklärt. Verf. führt einen derartigen Fall an, den er 18 Jahre lang beobachten konnte. Eine Frau hatte mit $+ {}^{1}/_{36}$ im 41. Lebensjahre $S = {}^{20}/_{20}$ für die Ferne und mit entsprechendem Convexglas auch für die Nähe; 8 Jahre später bekam sie + 4 D als Leseglas. Nach weiteren 10 Jahren kommt sie wieder mit der Angabe, seit einem Jahre bequem ohne Glas lesen zu können. Rechts $S\ {}^{20}/_{70}$, $- 2\,D\ {}^{20}/_{30}$, links ${}^{20}/_{200}$, $- 3\ {}^{20}/_{40}$; eine halbe D regelmässiger Cornealastigmatismus. Rechts liest sie Jäg. Nr. 1 mit + 2 D, links das gleiche fliessend ohne Glas. Der Augenspiegel zeigte absolut keine Veränderungen (auch mit + 20 D hinter dem Spiegel? — s. die Herabsetzung der S für die Ferne. Ref.) und die Myopie wird vom Verf. so, wie oben beschrieben, erklärt. Dass bei beginnender Linsentrübung die Brechkraft der Linse zunimmt, also Kurzsichtigkeit eintritt, ist ja schon lange bekannt. Neuburger.

495) Prevention of ophthalmia neonatorum, by Charles Zimmermann, M. D., Milwaukee. (Medicine, Detroit, October 1896.) Die Untersuchungen Cohn's haben wieder gezeigt, wie verbreitet die Blenn. neonator. ist, und wie gross die dadurch verursachten Schäden. In ärztlichen Kreisen kennt man im grossen Ganzen die Gefahren dieser Erkrankung, das grosse Publikum dagegen, und viele Hebammen und Kinderwärterinnen insbesondere, kennen dieselben entweder nicht, oder setzen sich gleichgültig darüber hinweg. Die Thatsachen dagegen erheischen folgende Maassregeln: 1. Ein mit Gonorrhöe oder Ausfluss behafteter Mann darf nicht heirathen. 2. Die Vagina einer auf Gonorrhöe verdächtigen Frau soll vor und während der Geburt mit antiseptischen Lösungen ausgespült werden. 3. Das neugeborene Kind soll genau nach Credé's Vorschrift behandelt werden. 4. Sorgfältige Reinlichkeit beim Waschen und Versorgen des Kindes soll Secundärinfection verhüten. 5. Beim leisesten Anzeichen einer Eiterung ist ein mit der Behandlung vertrauter Arzt zu rufen. 6. Jede Hebamme oder Wärterin, die aus Unwissenheit oder Absicht die Anzeige eines Falles unterlässt, soll unerbittlich von weiterer Ausübung ihrer Thätigkeit ausgeschlossen werden. Neuburger.

496) Remarks on the management of glaucome, by Conner, Detroit. (Journ. of the Americ. Med. Assoc. 29. Aug. 1896.) Bei Behandlung des Glaucoms muss auch grosse Sorgfalt angewendet werden für die Ausscheidung der Stoffwechselproducte durch den Darm, die Nieren und die Haut, mit Berücksichtigung etwa bestehender Allgemeinerkrankungen, wie Arthritis, Gicht, Syphilis u. dgl. Deshalb leichte Diät, viel Wasser innerlich und äusserlich. Operirt soll nur werden bei acuter oder subacuter Drucksteigerung mit entzündlichen Erscheinungen. Neuburger.

497) X-Rays and sightless eyes. (Medic. Record. 26. Oct. 1896.) Mit Recht wendet sich der Artikel gegen die auch in unsere politischen Blätter übergegangenen Aeusserungen Edison's, mit Hülfe der Röntgen-Strahlen Blinde wieder sehend machen zu wollen. Bei aller Hochachtung vor Edison's Genie können hier nach Sachlage nur Hoffnungen erweckt werden, die sich nicht verwirklichen lassen werden, und deren Enttäuschung die armen Blinden um so schwerer trifft. Der bekannte Ingenieur Tesla bestätigt in einem Artikel der Electical Review die Grundlosigkeit dieser Hoffnungen; die erwähnten Strahlen schwingen nicht transversal, und es kann so nur ein Schatten eines ganz kleinen Gegenstandes auf die Netzhaut projicirt werden. Neuburger.

498) On the value of the ophthalmoscope as an aid to the diagnosis of cerebral disease in purulent affections of de middle ear, by Thomas R. Pooley, M. D., New York. (Med. Record 15. Aug. 1896.) Auf Grund

Digitized by Google

fremder Fälle und eines eigenen kommt Verf. zum Schlusse, dass der Augenspiegel ein sehr wichtiges Hülfsmittel ist für die Diagnose, ob bei Mittelohrerkrankungen auch das Gehirn betheiligt ist oder nicht, insofern im ersteren Falle meistens Veränderungen am Sehnerven zu sehen sind, von leichtem Oedem und venöser Stase an bis zum Bilde der ausgesprochenen Stauungspapille. Die Sehnervenentzündung bietet keinen Anhaltspunkt weder für den Sitz, noch für die Art der Gehirnaffection, ob Meningitis, Abscess oder Sinusthrombose, ist aber ein sicheres Zeichen für das Vorhandensein einer Gehirncomplication, so dass in einem Falle von Kipp, wo sonstige Zeichen weder einer Mastoid-, noch einer Gehirnaffection vorhanden waren, die einzig und allein wegen der Neuritis optica vorgenommene Operation zum Ziele führte. Andererseits fehlt sie stets bei Beschränkung der Erkrankung auf das Mittelohr. Sie tritt häufiger bei chronischer Otitis media purulenta auf, seltener dagegen bei acuter. Die Frage, ob schon einfaches Sehnervenödem eine Indication zur Mastoidoperation abgebe, oder erst wirkliche Neuritis abgewartet werden sollte, ist eine offene; bei der relativen Gefahrlosigkeit des Eingriffes ist Verf. für erstere Ansicht. Ob die Neuritis optica eine Indication abgebe für weitere ernste Operationen, muss in Zusammenhang mit anderen Symptomen entschieden werden.

Neuburger.

499) Epidemic ophthalmia: its symptoms, diagnosis and management, by Sidney Stephenson. (Edinburg and London, Young J. Pentland.) Das Buch beschreibt die verschiedenen Arten epidemischer Ophthalmie, worunter Verf. Conjunctivitis versteht, in eingehender Weise. Es giebt 4 Hauptarten: 1. die muco-purulente oder catarrhalische mit zwei Unterarten, der gewöhnlichen und der aphthösen oder pustulösen Form, welche mit der echten Phlyctäne nicht verwandt ist; 2. die purulente, die Blennorrhöe; 3. die diphtherische und 4. die trachomatöse. Für 2 und 3 sind die Mikroorganismen schon festgestellt, für 1 und 4 noch nicht mit Sicherheit; doch beruhen sie jedenfalls auch auf Pilzinfection. Die Uebertragung geschieht nicht durch die Luft, sondern stets durch directe Berührung; die Prophylaxe namentlich mit Rücksicht auf die Schulen wird eingehend besprochen. Der Follicularcatarrh hat mit echtem Trachom gar keinen Zusammenhang; er wird ausführlich besprochen, auch seine Therapie; es wird Bleisalbe sehr empfohlen; bei einer Untersuchung, die fast 15,000 Kinder in verschiedenen Schulen und Gegenden Englands umfasste, zeigte sich weder ein besonderer Einfluss des Geschlechtes, noch des Alters, des sanitären Zustandes der Schule oder des Klimas auf die Verbreitung der Follicularis. Sodann wird das Trachom ausführlich besprochen, auch in geschichtlicher Beziehung. Als Aetzmittel stehen Cupr. sulfur. oben an; die Ausschneidung der Uebergangsfalten hält er für gut; Nachtheile sah er keine davon; doch ist Auspressung der Körner mit Knapp'scher Rollpincette auch sehr gut; die Heilungsdauer ist selten kürzer als 18 Monate. Für den Ursprung des Pannus stellt Verf. eine neue Theorie auf: die Infection erfolgt durch Metastase vom Fornix her durch die hinteren Conjunctivgefässe; directe Infection der Cornealoberfläche ist zugelassen. Als Entropion-Operation empfiehlt er die von Green. Das letzte Kapitel der Arbeit, welche wegen ihrer erschöpfenden und klaren Darstellung empfohlen werden kann, befasst sich mit der Waschgelegenheit und anderen sanitären Einrichtungen in den Schulen.

Neuburger.

Digitized by Google

Uebersicht der Literatur der Augenheilkunde im Jahre 1896.

I. Allgemeine ophthalmologische Literatur.

Amsterdam, Vereeniging tot oprichting en instandhouding eener Inrichting voor Ooglijders. XVIII. Verslag Lopende over 1895. Amsterdam 1896. — Bayer, F., Kurzer Bericht über die Wirksamkeit der Augenabtheilung des Stefans-Hospitales in Reichenberg im Jahre 1895. Corr.-Bl. d. Ver. Deutscher Aerzte in Reichenberg 1896. Nr. 1. — Bickerton, Th. H., Colour blindness and eyesight in the mercantile marine: a critism of the new rules of the board of trade. Brit. med. J. 1896. Nr. 1870. p. 1229. — Bjelilowsky, B., Kurzer Bericht über meine oculistische Thätigkeit auf Station „Attopowo“ der Rjäsanstraler Eisenbahn. St. Petersb. med. W. 1896. Nr. 33. — Bouvin, M. J., Verslag over 1895 van de Inrichting voor Ooglijders te 's Gravenhage. 1896. — Bruns, H. D., Two years in a southern eye clinic; with especial reference to diseases of the eye in the negro. Am. J. of Oph. XIII. 7. p. 193 u. 8. p. 228. — Czermak, W., Die augenärztlichen Operationen. 10. Heft. Wien 1896. — Culbertson, L. R., The new medical law of Ohio and its relation to opticans and jewelers. Amer. J. of Oph. XIII. p. 171. — Deneffe, Les oculistes gallo-romains au 3. siècle. Anvers 1896. — Dickson Bruns, Henry, Statistical tables (concluded) to „Two years in a southern eye clinic; with especial reference to diseases of the eye in the negro.“ Amer. J. of Oph. XIII. 9. p. 278. — Dufour, A., L'ophtalmologie et ses progrès depuis cinquante ans. Lausanne 1896. — Faber, E., Verslag over 1895 van de Afdeling „Ooghelkunde“ der Poliklinik te 's Gravenhage. 1896. — Frost, A., The fundus oculi, an ophthalmoscopic atlas illustrating its physiological and pathological conditions. London 1896. — Gaffron, E., Estadistica analitica basada en 3247 Oftalmopatías observadas en Lima. La crónica médica. XII. Nr. 166. — Goldzieher, W., Hermann Helmholtz. Wien 1896. — Groenouw, A., Anleitung zur Berechnung der Erwerbsfähigkeit bei Sehstörungen. Wiesbaden 1896. Bergmann. — Gunning, W. M., Verslag over 1895 uitgebracht 30. April 1896 betreffende de Inrichting voor Ooglijders. Amsterdam 1896. — de Haas, J. H., 30ste Verslag van de Vereeniging tot het verleenen van hulp an minvermagende Ooglijders v. Z. Holland, gevestigt te Rotterdam. 1896. — Hoppe, Die Verletzungsgefahr der Augen im Baugewerk. Klin. Mon.-Bl. f. A. XXXIV. S. 71. — Hosch, F., Grundriss der Augenheilkunde. Leipzig u. Wien 1897. Urban u. Schwarzenberg. — Inouye, Tatsuchiro, Ueber die eigenthümliche Farbe des Augenhintergrundes der mongolischen Race. C. f. pr. A. 1896. S. 200. — Kirilow, J., Zweijähriger Bericht über die private Augenheilanstalt in Starwropol. Wjest. Oph. XIII. 6. S. 425. — Kraisky, W., Bericht über die Augenoperationen in den Jahren 1890—1895. Wjest. Oph. XIII. 3. S. 230. — Laibach, Fünfter Bericht über die Abtheilung für Augenkranke im Landesspitale zu Laibach. Laibach 1896. — Lesshaft, Bericht über die Wirksamkeit seiner Augenklinik in den Jahren 1886—1895. Görlitz 1896. — Massachusetts, VII. Annual report of the Massachusetts charitable eye and ear infirmary of the year 1895. Boston 1896. — von Moll, Verslag der Vereeniging-Inrichting voor Ooglijders te Rotterdam. Over het jaar 1896. — Mulder, M. E., 3de Jaarlijksch Verslag van de Inrichting tot Behandeling en Verpleging van behöftige en minvermogende ooglijders te Groningen over het joor 1895. 1896. — Neese, E. N., Die Popow'sche Augenheilanstalt von 1881—1884 und von 1886—1894. Drei-

Digitized by Google

zehn Jahre klinischer Thätigkeit. Kiew 1896. — New York, XXVI. Annual report of the New York ophthalmic and aural institute for the year, beginning Oct. 1 1894 and ending Sept. 30. 1895. — Nikoliokin, J., Bericht über seine achtjährige Augenpraxis im Dorf. Wjest. Oph. XIII. 4—5. S. 355. — Oeller, Atlas der Ophthalmoscopie. 1. Heft. Wiesbaden 1896. J. F. Bergmann. — Pergens, E., L'Ophtalmologie d'Ambroise Paré. Ann. d'Ocul. CXVI. 2. p. 81. — Pflüger, Sehproben und Sehprüfungen. Optotypi Pflüger. 2. Aufl. Basel und Leipzig 1896. — Ray, Morrison, Observations upon eye diseases and blindness in the colored race. N. Y. med. J. LXIV. 3. p. 86. — Rotterdam, Vereeniging tot het verleenen van hulp aan minvermoogende ooglijders voor Zuid-Holland gevestigd te Rotterdam. Dertigste Verslag, loopende over het jaar 1895. 1896. — Scher, S., Einige Worte über die Skiaskopie in der Militär-Praxis. Wjest. Opht. XIII. 3. S. 219. — Schiess-Gemuseus, Augenheilanstalt in Basel. XXXII. Jahresbericht vom 1. Jan. 1895 bis 31. Dez. 1895 im Auftrage des Comités veröffentlicht. Basel 1896. — Schwarz, O., Die Funktionsprüfungen des Auges und ihre Verwerthung für die allgemeine Diagnostik. 1. Theil. Leipzig 1896. Veit & Co. — Snellen, 37ste Jaarverslag van het Nederlandsch Gasthuis voor Ooglijders. 1896. Utrecht. — Thomalla, Ueber Verhütung von Augenverletzungen und Erkrankungen bei unsern Fabrik- und Steinbrucharbeitern. Allg. med. C.-Zeit. 1896. Nr. 80. — Thorner, W., Ueber die Photographie des Augenhintergrundes. Inaug.-Diss. Berlin 1896. — Widmark, J., Serafimer-lassarettets ögonklinik. Rappor for är 1895. — Wolffberg, XXX. u. XXXI. Jahresbericht über die Wirksamkeit der Wolffberg'schen Augenklinik in Breslau. Breslau 1896.

II. Allgemeine Pathologie und Therapie.

Axenfeld, Th., A. E. Fick u. W. Uhthoff, Allgemeine Pathologie und pathologische Anatomie des Auges. Ergebn. d. allgem. Path. u. path. Anat. d. Menschen und der Thiere von Lubarsch u. Ostertag. 3. Abthlg. Wiesbaden 1896. — Andogsky, N., Zur Frage über die Infectionsgefahr verschiedener Augenoperationen und über die Bedingungen des Uebergangs der Eiterung aus dem vorderen Theile des Augapfels in die tiefliegenden Augenhäute. Arch. f. A. XXXIII. S. 11. — Bach, L., Bemerkungen zur Arbeit von Ahlström, Ueber die antiseptische Wirkung der Thränen. Arch. f. A. XXXII. S. 102. — Anatomischer Beitrag zur Genese der angeborenen Colobome des Bulbus. Ibid. S. 277. — Antisepsis oder Asepsis bei Bulbus-Operationen. Vergleichende bacteriologische Studie. Ibid. XXXIII. S. 1. — Basevi, V., Contributo allo studio della termometria e stetoscopia oculare. Ann. di Ottalm. XXV. 2—3. p. 269. — Bauer, H., Ueber die Ursache der veränderten Zusammensetzung des Humor aqueus nach Entleerung der vorderen Augenkammer. Arch. f. O. XLII. 3. S. 193. — Bickerton, Th., The advantages of Mules's operation of evisceration with insertion of artificial vitreous over enucleation of the eyeball. Brit. med. J. 1896. Nr. 1865. p. 813. — Block, E., Ueber die Verwendung von Röntgenstrahlen bei einigen Formen von Blindheit. Wiener med. W. 1896. Nr. 53. — Bock, E., Vorschlag zur Verwendung von X (Röntgen-)Strahlen bei einigen Formen der Blindheit. Ibid. Nr. 52. — Claiborne, The functional examination of the eye. N. Y. med. J. LXIII. Nr. 10. p. 325. — Darier, Les divers milieux de l'oeil et les rayons de Röntgen. Rec. d'Opht. 1896. Nr. 4. p. 213. — Dor, Réaction chimique différente des noyaux des cônes et des noyaux des batonnets

Digitized by Google

dans les rétines, exposées à des radiations colorées. Soc. franç. d'Opht. 1896. — Dufour, A., Les injections sous-conjonctivales en thérapeutique oculaire. Lausanne 1896. — Dasselbe. Clin. Opht. 1896. Nr. 11. p. 143. — v. Duyse, Les rayons de Röntgen en chirurgie oculaire. Arch. d'Opht. XVI. 2. p. 101. — Epinatiew, G., Ein seltener Fall von congenitaler Anomalie des Auges. Wjest. Oph. XIII. 6. S. 493. — van Fleet, Frank, On the indications for the use of Atropine in the eyes. N. Y. med. J. 1896. Nr. 7. p. 209. — Fox, L. W., Implantation of a glass ball in the orbit after enucleation of an eye. Med. Bull. XVIII. 7. p. 251. — Gabriélidès, A., Examen microscopique d'un oeil cyclope observé sur un embryon de suide. Arch. d'Opht. XVI. 10. p. 627. — Geering, E., Ueber den Einfluss subconjunctivaler Sublimat-Injectionen auf das Verhalten der vorderen Kammerwinkel. Inaug.-Diss. Basel 1896. — Gieure, P., Du massage oculaire. Thèse de Paris 1896. — Ginsberg, Ueber die angeborenen Colobome des Auges. C. f. pr. A. 1896. S. 225. — Gruber, R., Physikalische Studien über Augendruck und Augenspannung. Arch. f. A. XXXIII. Suppl. S. 71. — Harnish, J. C., Experiments with the Röntgen rays on the eye. Ann. of Oph. and Otol. II. 2. p. 267. — Herrenheiser, J., Experimentelle Untersuchungen über die Veränderungen in den inneren Augenhäuten nach kleinen Verletzungen. Arch. f. A. XXXIII. Suppl. S. 103. — Jackson, E., Skiaskopy and its practical application to the study of refraction. Second Edition 1896. — Inouye, T., Ueber die eigenthümliche Farbe des Augenhintergrundes der mongolischen Race. C. f. pr. A. 1896. S. 200. — Koller, C., Reading with defective vision. Ann. of Oph. and Otol. 1896. V. 4. p. 907. — Krienes, H., Der Lichtsinn und Farbensinn bei Erkrankungen der Netzhaut, Aderhaut und der Sehnerven. Arch. f. A. XXXIII. S. 349. — Lawrentiew, A., Ueber die Anwendung hemipantoskopischer Brillen bei Schülern. Wjest. Oph. XIII. 3. S. 273. — Linde, M., Ueber Blutresorption aus dem Auge. C. f. pr. A. 1896. S. 193. — Mellinger, C., Experimentelle Untersuchungen über die Wirkung subconjunctival injicirter Kochsalzlösungen auf die Resorption aus der vorderen Kammer und dem Glaskörper. Arch. f. A. XXXII. S. 79. — Ueber die Anwendung subconjunctivaler Kochsalzinjectionen bei inneren Erkrankungen des Auges. XXXII. Jahresber. d. Augenh. in Basel 1896. S. 79. — Mitchell, S., Autophacoscopy. Ann. of Oph. and Otol. V. 1. p. 55. — Morrison Frank, Asthenopia and peripheral aberration. Ibid. p. 52. — Morton, H. M., Direct massage as an aid in the treatment of certain hyperplasiae of the anterior ocular segment. Ibid. II. 2. p. 263. — Nieden, A., Ueber die Anwendung des Emmerich-Scholt'schen Krebsserums und des Formols bei inoperablen Augengeschwülsten. Ber. d. 25. Vers. der ophth. Ges. 1896. S. 32. — Norton, C. E., Procédé facile pour voir la circulation capillaire de sa propre rétine. Ann. d'Ocul. CXV. p. 347. — Ogneff, J., Einige Wirkungen des electrischen Bogenlichtes auf die Gewebe des Auges. Pflüger's Arch. LXIII. S. 209. — Ovio, E., Sui circoli di diffusione. Ann. di Ottalm. XXV. 2—3. p. 123. — Di una speciale azione della cocania sulla funzione visiva. Ibid. p. 257. — Patrick, H. T., The diagnosis of hysteria. N. Y. med. J. 1896. Nr. 8. p. 234. — Radswirky, P. J., Subconjunctivale Sublimat-Einspritzungen. Inaug.-Diss. 1896. Moskau. — Rampoldi, R., Le injezioni sotto-congiuntivali nella practica oftalmia. Ann. di Ottalm. XXV. 6. p. 616. — v. Reuss, A., Ueber die electrische Behandlung entzündlicher Augenkrankheiten. Wiener kln. W. 1896. Nr. 20. S. 393. — Die Elektricität bei der Behandlung entzündlicher Augenkrankheiten. Beitr. z. Augenh. XXIII. S. 101. — Rogman, Sur l'emploi des pansements secs et de topiques pulverulentes secs dans le traitement des affections oculaires. Ann.

Digitized by Google

d'Ocul. CXV. 3. p. 193. — Romiée, De l'emploi des verres colorées ou fumés. Clin. Opht. 1896. Nr. 11. p. 147. — Roosa, D. B. S. J., On simplicity of method in determining the prescription of glasses. New York Manhattan Eye and Ear Hosp. Rep. 1896. p. 1. — Rudin, W., Die Anwendung der Anthropometrie zur Bestimmung des Habitus der Augen. Wjest. Oph. XIII. 2. p. 141. — Sachs, M., Zur Analyse des Tastversuches. Arch. f. A. XXXIII. S. 111. — Salzer, F., Experimentelle Untersuchung über die Spontanperforation an der Sclero-Cornealgrenze nach Einführung antiseptischer Stoffe in die vordere Kammer. Arch. f. O. XLII. 2. S. 55. — de Santi, L., De l'examen rapide de la vision devant les conseils de révision. Ann. d'Ocul. CXV. p. 321. — Schmidt, H., Exenteratio bulbi mit Kugeleinhebung. Klin. Mon.-Bl. f. A. XXXIV. S. 367. — Schmidt-Rimpler, Bemerkungen zu wirklicher und simulirter Sehschwäche und Gesichtsfeldeinengung. Festschrift zur 100jähr. Stift. d. med.-chir. Friedr. Wilh. Inst. Berlin 1895. — Schön, Beleuchtung des Straub'schen Aufsatzes „Ueber das Gleichgewicht der Gewebs- und Flüssigkeitsspannungen im Auge." Leipzig 1896. Polz. — Segal, S., Ueber die Regenbogenringe im gesunden und kranken Auge. Wjest. Oph. XIII. 3. S. 107. — Sirieys, A., L'anesthésie dans la chirurgie oculaire. Thèse de Paris 1896. — Snell, S., A short note on the value of the immediate use of hot-water after enucleation of the eyeball. Oph. Rev. 1896. Nr. 180. p. 283. — Theobald, Some bacteriological experiments bearing upon the sterilisation of instruments used in cataract extraction. Amer. Oph. Soc. 1896. — Veasey, Clarence, Concerning sub-conjunctival injections of sodium chloride versus mercuric chloride in various ocular diseases, with cases. Amer. J. of Oph. XIII. 9. p. 272. — Vossius, A., Ein Fall von Mikrophthalmus congenitus. Ber. üb. d. 25. Vers. d. Ophth. Ges. 1896. S. 230. — Wagenmann, A., Einiges über die Fremdkörperriesenzellen im Auge. Arch. f. O. XLII. 2. S. 1. — Wallace, H., The light perceptive power as an aid to diagnosis and prognosis in diseases of the eye. Oph. Rev. XV. p. 33 u. 172. — Webster, Fox, The evisceration of the eyeball. Med. Bull. XVIII. 1. p. 1. — de Wecker, L., Le prognostic de la tuberculose oculaire. Clin. Oph. 1896. Nr. 5. p. 61. — Wolffberg, De la valeur diagnostique des examens fonctionels des yeux. Ann. d'Ocul. CXV. 2. p. 81. — Wood, C. A., Wearing of veils and its effets upon eyesight. N. Y. med. J. 1896. Nr. 941. p. 796. — Zappula, A., Sull' azione vasale dell' Atropina. Arch. di Ottalm. III. p. 316. — Zeity, E., Ueber die entzündungserregende Wirkung silberner Hohlkugeln bei jahrelangem Verweilen im Scleralraum nach Exenteratio bulbi. Inaug.-Diss. Jena 1896.

III. Instrumente, Heilmittel.

Adler, H., Ueber Wechsel- und Verwechselung-Sehproben. Ber. üb. d. 25. Vers. d. ophth. Ges. 1896. S. 325. — Bates, W. H., The use of extract of suprarenal capsule in the eye. N. Y. med. J. LXIII. Nr. 20. p. 647. — Belilowski, W., Sozojodolische Präparate bei der Behandlung von Augenkrankheiten. Wjest. Oh. XIII. 4—5. S. 386. — Berger, E., Emploi de l'eucaïne en ophtalmologie. Rev. de Thér. méd. chir. 1896. Nr. 12. — Berger, E. u. Vogt, E., Association médicamenteuse de certains antithermiques et analgésiques en thérapeutique interne et ophtalmologique. Rev. de thér. méd. chir. 1896. Nr. 4. p. 104. — Bess, Eucaïn in der Augenheilkunde. Deutsche med. W. 1896. Nr. 34. — Bocci, L'Argentamina in terapia oculare. Ann. di Ottalm.

Digitized by Google

XXV. p. 289. — Bourgeois, A., Lunettes à verres superposés pour myopes et pour hypermétropes. Rec. d'Opht. XVIII. Nr. 8. p. 477. — Bull, Optométrie subjective. Arch. d'Opht. XVI. 4. p. 219. — Carillo, La résorcine en oculistique. Rec. d'Opht. 1896. Nr. 4. p. 210. — Cattaneo, Alfonso, Azione sull' occhio dell' Jodometilato di fenilpirazolo. (Midrol.) Ricerche cliniche sperimentali. Ann. di Ottalm. XXV. 4. p. 361. — Chase, W. E., An instrument for the study of color scotomata. N. Y. eye and ear Inf. Rep. IV. 1. p. 27. — Czermak, W., Die augenärztlichen Operationen. Heft 8—9. Wien 1896. — Davidson, J. M., Formic aldehyde in ophthalmic surgery. Brit. med. J. 1896. Nr. 1829. p. 144. — Denig, Demonstration eines Skiaskopes. Ber. über d. 25. Vers. d. Ophth. Ges. 1896. S. 310. — Dennet, W. S., Shaded glasses. N. Y. eye and ear Inf. Rep. IV. 1. p. 9. — Deschamps, Une nouvelle pince-crochet pour l'avancement musculaire. Ann. d'Ocul. CXVI. 1. p. 53. — Dimmer, J., Demonstration eines Skioptikons. Ber. über d. 25. Vers. d. Ophth. Ges. 1896. S. 320. — Ueber einige Hilfsmittel für den oculistischen Unterricht. Arch. f. A. XXXIV. S. 1. — Eversbusch, O., I. Einige Ergänzungen zu dem Westien-Zehender'schen Apparate. II. Ein Projections-Apparat für den Unterricht in der Augenheilkunde. Klin. Mon.-Bl. f. A. XXXIV. S. 351. — Fischer, E., Airol. C. f. pr. A. 1896. S. 366. — Garfinkel, L., Ein Fixations-Capsulotom. Wjest. Oph. XIII. 4—5. p. 482. — Gaudenzi, Di un nuovo apparecchio per l'esame dell' equilibrio moscolare degli occhi. Ann. di Ottalm. XXV. p. 277. — Gerniaix, Note sur l'emploi de la cocaïne dans la chirurgie oculaire. Rec. d'Opht. 1896. Nr. 9. p. 535. — Gullstrand, A., En glasögonordination med nutidens hjalpmedel. Upsala, Läkare förenings förhandlinger 1896. — Hansell, H., Homatropin as a cycloplegic. Amer. J. of Oph. XIII. 8. p. 225. — Heilborn, F., Ueber eine neue Arbeitsbrille für hochgradige Myopen. C. f. pr. A. 1896. S. 77. — Helmbold, Eine Methode, Spannungsdifferenzen des Auges zu messen. — Ueber Simulation. Klin. Mon.-Bl. f. A. XXXIV. S. 214. — Hillemanns, Jets over dekbrillen. Nederl. Oogh. Gez. 1896. — Hoor, K., Das Nosophen in der Augenheilkunde. Klin. Mon.-Bl. f. A. XXXII. S. 198. — Die Verwendbarkeit des Aethylendiaminsilberphosphats in der ophthalmologischen Praxis. Ibid. XXXIV. S. 225. — Howe, L., A convenient form of fixation forceps. Amer. J. of Oph. XIII. 6. p. 166. — Jackson, E., The mirror for skiaskopy. Ibid. 4. p. 101. — The shadow and certains conditions of accuracy in skiaskopy. Ann. of Oph. and Otalm. II. 2. p. 219. — A binocular magnifying lens for examination of the eye by oblique illumination. Oph. Rev. 1896. Nr. 175. p. 129. — Lenses for the binocular examination of the eye by oblique illumination. Ann. of. Oph. and Otol. V. 4. p. 935. — Koster, W., Aantekening over den invloed der Cocaïne op het accommodatie vermogen. Nederl. Oogh. Gez. 1896. — Leloutre, Façon simple et originale de voir le fond de son oeil. Clinique Opht. 1896. Nr. 12. p. 157. — Monphous, Lacromyotome interne. Ibid. Nr. 7. p. 87. — Murdoch, R., Dr. Th. Reid's portable ophthalmometer. Amer. J. of Oph. XIII. 5. p. 133. — Nicolai, Een eenoondig toestel tot het bepalen van het accommodatie vermogen. Nederl. Oogh. Gez. 1896. — Pedrazzoli, Il formolo in chirurgia oculare. Ann. di Ottalm. XXV. 2—3. p. 306. — Peltesohn, Eine Hornhautnadel aus Platina-Iridium. C. f. pr. A. 1896. S. 51. — Pergens, E., La numération rationelle des verres taintés en oculistique. Journ. de Bruxelles. 1896. Nr. 32. — Polignani, L., Il perimetro fotoelettrico e le sue applicazioni in oftalmiatria. Napoli 1896. — Posey, W. C., On the preparation of microscopical eye specimens. Ann. of Oph. and Otol. V. 1. p. 9. — Radziejewski, M., Sanoform in der Augenheilkunde, ein Ersatzmittel für Jodoform. Allg. med. C.-Z.

Digitized by Google

1896. Nr. 74. — Ribbing, S. G. L., Profstall vid refractions och synskärpe bestämmingen. Hygiea 1896. — de Santi, L., De l'examen rapide de la vision devant les conseils de revision. Ann. d'Ocul. CXVI. 1. p. 20. — Schöler, Zur Vereinfachung spectroskopischer Apparate für die Untersuchung von Farbenblinden zu ärztlichen Zwecken. Klin. Mon.-Bl. f. A. XXXIV. S. 105. — Sirotoin, W., Ein neuer Operationstisch. Wjest. Oph. XIII. 4—5. p. 483. — Snellen, H., Pyrozone, als diagnosticum bij conjunctiva-aandoeningen. Nederl. Oogh. Gez. 1896. — Southard, W. F., An improved bifocal lens. Ann. of Oph. and Otol. V. 4. p. 958. — Suker, G., Ephedrene hydrochlorat. Ibid. 1. p. 23. — Terson, Note sur une nouvelle pince hemostatique pour les opérations palpébrales et sur une greffe à énucléation. Ann. d'Ocul. CXV. 2. p. 109. — Theobald, S., A novel way of wearing an artificial eye. Amer. J. of Oph. XIII. Nr. 8. p. 227. — Thorington, J., A new form of permetric lenses. Ibid. Nr. 4. p. 106. — Uhthoff, W., Beitrag zur Keratoskopie. Ein halbbogenförmiges Streifenkeratoskop. Klin. Mon.-Bl. f. A. XXXIV. S. 219. — Demonstration eines Keratoskops. Ber. über d. 25. Vers. d. Ophth. Ges. 1896. S. 316. — Vamossy, Zoltàn, Ueber die Gefahren des Cocaïns und über Tropacocaïn als Ersatzmittel des Cocaïns. Therap. Wochenschr. 1896. Nr. 9. — Veasey, Cl. A., A new eye model for use in ophthalmoscopy and sciascopy. Ann. of Oph. and Otol. II. 2. p. 280. — Vollert, Ueber den Werth des Eucaïn in der Augenheilkunde. Münchener med. W. 1896. Nr. 22. S. 516. — Noch einmal das Eucaïn. Ibid. Nr. 37. — Weiss, L., Demonstration von Glas zum Aufzeichnen pathologischer Befunde. Arch. f. A. XXXIII. S. 291. — Willetts, J. E., A preliminary report of a perimeter based on a new principle. Ann. of Oph. and Otol. V. 1. p. 37. — Würdemann, H. V., Sciaskopy (the shadow test) in the determination of the ocular refraction. Internat. Clin. I. 6. p. 285. — Wüstefeld, Ueber die Verwendbarkeit des Eucaïns in der Augenheilkunde. Münchener med. W. 1896. Nr. 51. — Zimmermann, M. W., An adjustable lamp or lightscreen, especialy adapted to the shadow-test. Ann. of Oph. and Otol. II. 2. p. 252.

IV. Anatomie.

Bach, L., Die Nerven der Lider beim Menschen. Arch. f. A. XXXIII. S. 159. — Die Nerven der Hornhaut und der Sclera mit der Golgi-Cajal'schen Osmiumbichromatsilber-Methode. Ibid. S. 161. — Berger, E., Historische Bemerkungen zur Anatomie der Ora serrata retinae. Ibid. XXXII. S. 288. — Bernheimer, St., Zur Kenntniss der Localisation im Kerngebiete des Oculomotorius. Wiener klin. Wochenschr. 1896. Nr. 5. — Die Sehnervenkreuzung beim Menschen. Ibid. Nr. 34. — Bietti, A., Contribuzione allo studio del tessuto elastico in alcune parti delle palpebre. Ann. di Ottalm. XXV. 4. p. 319. — Deyl, L., Ueber den Eintritt der Arteria centralis retinae in den Sehnerv des Menschen. Anatom. Anz. XI. 22. S. 689. — Ilannulotos, P. G., Recherches embryologiques sur le mode de formation de la chambre antérieure chez les mammifères et chez l'homme. Thèse de Paris 1896. — Dasselbe. Arch. d'Opht. XIII. 9. p. 529. — Johnson, Lindsay, G., Beobachtungen an der Macula lutea. Arch. f. A. XXXIII. 4. S. 337. — Meyer, L., Zwei Fälle von Mikrophthalmus. C. f. pr. A. 1896. S. 237. — Phedorow, T., Ueber die Manz'schen Drüsen der normalen Bindehaut. Wjest. Oph. XIII. 3. p. 273. — Pick, A., Untersuchungen über die topographischen Beziehungen zwischen Retina, Opticus und gekreuzten Tractus opticus beim Kaninchen. Wiener klin. W. 1896. Nr. 5. —

Digitized by Google

Sattler, H., Ueber die elastischen Fasern der Sclera. Ber. über d. 25. Vers. d. Ophth. Ges. 1896. S. 127. — Schmidt-Rimpler, Zur Semidecussationsfrage und Demonstration von Präparaten des Dr. Cramer. Ibid. S. 328. — Stutzer, H. G., Mittheilungen über elastische Gewebe im Auge. Deutsche med. W. 1896. Nr. 42. — Usher and Dean, G., Experimental research on the course of the optic nerve fibres. Oph. Soc. of the U. K. 1896. July 3.

V. Physiologie.

Abelsdorf, G., Ueber Sehpurpur und Augenhintergrund bei den Fischen. Arch. f. Anat. u. Phys. 1896. Phys. Abthlg. S. 345 (1895/1896). — Ahlström, G., Sur la perception lumineuse à la periphérie du champ visuel. Ann. d'Ocul. CXV. 3. p. 290. — Jaktagelser öfver symformågens utreckling en med godt resultat operirad nivårig blindfödd flicka. Hygiea. LVIII. April 1896. — Aschkinass, Spectrobolometrische Untersuchungen über die Durchlässigkeit der Augenmedien für rothe und ultrarothe Strahlen. Zeitschr. f. Psych. u. Phys. der Sinnesorg. XI. 1. S. 4. — Bagueris, Mesure rapide du pouvoir dioptrique des lentilles. Ann. d'Ocul. CXV. 4. p. 273. — Bethe, A., Physiologische Beobachtungen an Crustaceen, speciell über ihre Augenbewegungen. Wiener klin. Wochenschr. 1896. Nr. 29. — van Biervliet, J. J., Nouvelles mesures des illusions visuelles chez les adultes et les enfants. Rev. philosoph. XXI. 2. p. 129. — Bihler, W., Beitrag zur Lehre vom Augenmaass der Winkel. Inaug.-Diss. Freiburg i. B. 1896. — Bull, Étude sur les images de diffusion. Soc. franç. d'Opht. 1896. — Burmester, E., Beitrag zur Bestimmung geometrisch-optischer Täuschungen. Zeitschr. f. Psych. u. Phys. d. Sinnesorg. XII. 5—6. S. 355. — Charpentier, A., L'adaption rétinienne et le phénomène de Purkinje. Arch. d'Opht. XVI. 3. p. 188. — A propos d'un article de M. Parinaud, intitulé: les nouvelles idées sur les fonctions de la rétine. Ibid. p. 196. — La sensibilité lumineuse dans la fovea centralis. Ibid. 6. p. 337. — Collins, Treacher, The glands of ciliary body; A reply to some recent criticism concerning them. Oph. Rev. 1896. Nr. 173. p. 67. — Crzellitzer, A., Die Tscherning'sche Accommodationstheorie, eine zusammenfassende Darstellung nach den Tscherning'schen Arbeiten und nach eigenen Versuchen. Arch. f. O. XLII. 4. S. 36. — Zonularspannung und Linsenform. Ber. über d. 25. Vers. d. Ophth. Ges. 1896. S. 48. — Exner, S., Ueber autokinetische Empfindungen. Zeitschr. f. Psych. u. Phys. d. Sinnesorg. XII. 5—6. S. 313. — Glene, Otto, Beitrag zur Lehre von den dynamischen Verhältnissen der Augenmuskeln. Inaug.-Diss. Göttingen 1896. — Gradle, H., Whiches nerves give rise to the sensation of photophobia. Amer. J. of Oph. XIII. 3. p. 89. — Guillery, Ueber das Augenmaass der seitlichen Netzhauttheile. Zeitschr. f. Psych. u. Phys. d. Sinnesorg. X. 1—2. S. 83. — Vergleichende Untersuchungen über Raum-, Licht- und Farbensinn im Centrum und Peripherie der Netzhaut. Ibid. XII. 3—4. S. 243. — Hennig, R., Entstehung und Bedeutung der Synopsien. Ibid. X. 3—4. S. 183. — Hess, C., Arbeiten auf dem Gebiete der Accommodationslehre. Arch. f. O. XLII. 1. S. 288; 2. S. 80. — Ueber die angeblichen Beweise für das Vorkommen ungleicher Accommodation. Ibid. 3. S. 249. — Ueber einige bisher nicht gekannte Ortsveränderungen der menschlichen Linse während der Accommodation. Ber. über d. 25. Vers. d. Ophth. Ges. 1896. S. 41. — Heymans, G., Quantitative Untersuchungen über das optische Paradoxon. Zeitschr. f. Psych. u. Phys. d. Sinnesorg. IX. S. 221. — Hillebrandt, F., Das Verhältniss der Accommodation und

Digitized by Google

Convergenz zur Tiefenlocalisation. Ibid. VII. S. 97. — Höfler, A., Krümmungscontrast. Ibid. X. 1—2. S. 1. — Hoppe, J., Studie zur Erklärung gewisser Scheinbewegungen. Ibid. VII. S. 1. — Inouye, T., Ueber einen neuen Netzhautreflex. Ber. über d. 25. Vers. d. Ophth. Ges. 1896. S. 279. — Katz, R., Quelques mots sur la perception lumineuse périphérique de l'oeil. Arch. d'Opht. XVI. 11. p. 694. — Koster, W., Die Accommodation und die Convergenz bei seitlicher Blickrichtung. Arch. f. O. XLII. 1. S. 140. — 1. Over de vocht beweging van de achterste naar de voorste Oogkamer. 2. De Kleurtheorie van H. Ebbinghaus en de Dissociationstheorie van Donders. 3. Over de Beseknis van het Staafjesrood voor de gewarworden van Licht en kleur. Neederl. Oogh. Gez. 1896. — Köttgen, E. und Abelsdorf, G., Absorption und Zersetzung des Sehpurpurs bei den Wirbelthieren. Zeitschr. f. Psych. u. Phys. d. Sinnesorg. XII. 3—4. S. 161. — v. Kries, J., Ueber die functionellen Verschiedenheiten des Netzhautcentrums und der Nachbartheile. Arch. f. A. XLII. 3. S. 95. — Ueber die Wirkung kurzdauernder Lichtreize auf das Sehorgan. Zeitschr. f. Psych. u. Phys. d. Sinnesorg. XII. 2. S. 81. — Leber, Th., Der gegenwärtige Stand unserer Kenntnisse vom Flüssigkeitswechsel im Auge. Ergebn. d. Anat. u. Entwickelungs-Geschichte von Merkel u. Bonnet. VII. S. 143. — Lipps, Th., Die perimetrisch-optischen Täuschungen. Zeitschr. f. Psych. u. Phys. d. Sinnesorg. XII. 1. S. 39. — Meyer, Rapport sur la vision binoculaire, sa perte et son traitement. Soc. franç. d'Opht. 1896. — Mirto, Contribuzione allo studio della influenza trofica dei nervi sensitivi. Arch. di Ottalm. IV. 5—6. p. 191. — Müller, G. E., Zur Psychophysik der Gesichtsempfindungen. Zeitschr. f. Psych. u. Phys. d. Sinnesorg. X. 1—2. S. 1; u. 5—6. S. 321. — Müller-Lyer, Ueber Contrast und Confluxion. Ibid. 5—6. S. 421. — Nagel, W. A., Ueber compensatorische Raddrehungen der Augen. Ibid. XII. 5—6. S. 331. — Nesnamow, E., Ueber Filtration und Secretion des Humor aqueus. Wjest. Oph. XIII. 4—5. p. 311. — Dasselbe. Arch. f. O. XLII. 4. S. 1. — Parinaud, M. H., Les nouvelles idées sur les fonctions de la rétine. Arch. d'Opht. XVI. 2. p. 87. — La vision binoculaire. Ann. d'Ocul. CXV. p. 401. — Pergens, E., Action de la lumière sur la rétine. Annal. publ. par la soc. des sc. méd. et nat. de Bruxelles. V. 3. 1896. — Prentice, Ch., The iris as a diaphragma and photostat. Amer. J. of Oph. XIII. 3. p. 82. — Reddingins, R. A., Iris tremulans bij sterke accommodatie. Neederl. Oogh. Gez. 1896. — Reichard, S., Das Einfachsehen und seine Analogien. Zeitschr. f. Psych. u. Phys. d. Sinnesorg. XI. 3—4. S. 286. Scharwin, W. und Novitzki, A., Ueber den scheinbaren Grössenwechsel der Nachbilder im Auge. Ibid. 5—6. S. 408. — Schleich, G., Das Sehvermögen der höheren Thiere. Tübingen 1896. — Schwarzschild, Th., Sur l'importance des mesurages ophtalmométriques. Rec. d'Opht. 1896. Nr. 2. p. 71. — Silberkuhl, W., Untersuchungen über die physiologische Pupillenweite. Arch. f. O. XLII. 3. S. 179. — Simon, R., Ueber einen Widerspruch der Prüfung am Stereoskop und dem Hering'schen Fallapparat. C. f. pr. A. 1896. S. 174. — Zur Lehre von der Entstehung der coordinirten Augenbewegungen. Zeitschr. f. Psych. u. Phys. d. Sinnesorg. XII. 2. S. 102. — Snellen, H. sen., Notes on vision and retinal perception. Oph. Rev. 1896. Nr. 176. p. 164. — Snellen, H., The Bowman Lecture on Vision and Retinal perception. Brit. med. J. 1896. Nr. 1852. p. 1558. — De Kleurverschignseln van Benham's-tol. Neederl. Oogh. Gez. 1896. — Soury, J., Le lobe occipital et la vision mentale. Rev. philos. XXI. 2. p. 145. — Sulzer, E., Quelques resultats de l'ophtalmometrie clinique. Ann. d'Ocul. CXVI. 4. p. 241. — Türk, S., Ueber Refractionsbewegungen der Augen. Deutsche med. W. 1896. Nr. 13. — Ulrich, R., Einiges zur Flüssigkeits-

Digitized by Google

bewegung im Auge. Ber. über d. 25. Vers. d. Ophth. Ges. 1896. S. 279. — Weiss, G., Formation des images par les systèmes astigmates reguliers. Ann. d'Ocul. CXV. 4. p. 359. — Wertheim, Ueber die indirecte Sehschärfe. Zeitschr. f. Psych. u. Phys. d. Sinnesorg. VII. S. 172. — Witasek, St., Versuche über das Vergleichen von Winkelverschiedenheiten. Arch. f. O. XLII. 3. S. 321.

VI. Farbensinn.

de Bom, F. P., La legge del tempo nella percezione dei colori. Arch. di Ottalm. IV. 1—2. p. 22. — Hess, C., Farbenblindheit. Bibliothek med. Wissenschaft 1896. — König, A., Quantitative Bestimmungen an complementären Spectralfarben. Sitzungsber. d. K. Pr. Akad. d. Wiss. zu Berlin. XXXIX. S. 945. — Koster, W., De Kleurtheorie van H. Ebbinghaus en de Dissociationstheorie van Donders. Weekblad. 1896. Nr. 2. p. 98. — v. Kries, J. und Nagel, W., Ueber den Einfluss von Lichtstärke und Adaption auf das Sehen der Dichromaten (Grünblinden). Zeitschr. f. Psych. u. Phys. d. Sinnesorg. XII. 1. S. 1. — Oliver, Ch. A., Some of the inefficaciousness of the methods ordinary employed by railway surgeons for the detection of subnormal color-perception. Ann. of Oph. and Otol. V. 4. p. 912. — Preyer, W., Zur Geschichte der Dreifarbenlehre. Zeitschr. f. Psych. u. Phys. d. Sinnesorg. XI. 5—6. S. 405. — Wood, C. A., Color measurement and its application in Medicine and the arts. Med. monthly Journ. of med. and surg. 1896. March.

VII. Refractions- und Accommodations-Anomalien.

Adelheim, K. L., Ein Fall von beiderseitiger Extraction der Linse bei progressiver Myopie. Wjest. Oph. XIII. 3. p. 273. — Antonelli, A., I fenomeni schiascopici (ombra falcata lineare) e la miopia acquisita, d'oculi a sclerosi senile del cristallino od a cataratta iniziale. Ann. di Ottalm. XXV. 2—3. p. 291. — Appenzeller, G., Vorübergehende Myopie bei Diabetes mellitus. C. f. pr. A. 1896. S. 139. — Bock, E., Kurzsichtigkeit und Schule. Laibacher Schulzeitung. 1895. Nr. 1—3. — Bull, J., The visual effects of refractive error. Brit. med. J. 1896. Nr. 1832. p. 339. — Carhardt, W. More d'Aubigné, Two cases from the refraction room. New York Manhattan Eye and Ear hosp. Rep. III. 1896. p. 40. — Cohn, H., Die Sehleistungen der Helgoländer und der auf Helgoland stationirten Mannschaften der Kaiserlichen Marine. Deutsche med. W. 1896. Nr. 43. — Ferri, L., Sulla genesi della Miopia negli adulti e nell' infancia. (2e Contribuzione.) Ann. di Ottalm. XXV. 2—3. p. 113. — Fevrier, L., Récherches zur la pathogénie de la myopie. Ann. d'Ocul. CXVI. 3. p. 166. — Fukala, V., Beitrag zur hochgradigen Myopie. Ber. über d. 25. Vers. d. Ophth. Ges. 1896. S. 265. — Ueber einige Mängel bei Bestimmung hoher Myopiegrade und deren Beseitigung. Wiener med. Presse. 1896. Nr. 51—52. — v. Grolmann, Ein merkwürdiger Fall von traumatischer Myopie. Zeitschr. f. pr. Aerzte. 1896. S. 287. — Gullstrand, A., Photographisch-ophthalmometrische und klinische Untersuchungen über die Hornhautrefraction. Kongl. Svenska Vetenskaps-Akademiens Handlinger. 1896. Bd. 28. Nr. 7. — Hayder, R., Beitrag zur Behandlung höchstgradiger Myopie durch Aphakie. Inaug.-Diss. Greifswald 1896. — Heinrich, W., Zur Kenntniss der Myopie. Arch. f. O. XLII. 3. S. 188. — Jackson, E., The correction of anisometropia. Amer. J. of Oph.

Digitized by Google

XIII. 10. p. 289. — Katz, R., Ueber den Einfluss des Alters auf die Sehschärfe. Wjest. Oph. XIII. 6. p. 487. — Lawford, J. B. and Cross, F. R., A discussion on the operative treatment of high myopia. Brit. med. J. 1896. Nr. 1863. p. 631. — Leert, Otto, Die operative Behandlung hochgradiger Kurzsichtigkeit. Inaug.-Diss. Freiburg i. B. 1896. — Lohnstein, Th., Zur Gläserbehandlung des unregelmässigen Hornhaut-Astigmatismus. Klin. Mon.-Bl. f. A. XXXIV. S. 405. — Lucciola, Traitement chirurgical de l'astigmie. Arch. d'Opht. XVI. 10. p. 630. — Moll, A., 150 Fälle von postdiphtheritischer Accommodationslähmung. C. f. pr. A. 1896. S. 2. — Pergens, E., Rélations entre l'astigmatisme unilatéral et le ptosis unilatéral. Presse méd. Belge. 1893. Mai 3. — Pflüger, De la correction opératoire de la myopie forte. Soc. franç. d'Opht. 1896. — Traitement opératoire de l'astigmatisme. Clin. Opht. II. 6. p. 73. — Roure, F., Deux problèmes sur la correction de l'astigmatisme cornéen par les verres cylindriques. Ann. d'Ocul. CXV. 2. p. 99. — Dasselbe. Arch. d'Opht. XVI. 4. p. 241. — Schön, W., La réfraction des yeux myopes avant et dans l'aphakie. Ibid. 6. p. 344. — Silvestri, A., La cura chirurgica della miopia. Settimana med. dello Sperimentele. XIII. 3. p. 207. — Stadtfeld, A., Die Veränderung der Refraction nach Extraction der Linse. Klin. Mon.-Bl. f. A. XXXIV. S. 81. — Stocker, F., Die Augen der Schüler und Schülerinnen der Stadtschulen von Luzern. Jahresber. über die Primar- und Secundarschulen der Stadt Luzern. Schulj. 1895/96. — Vacher, De l'extraction du cristallin transparent comme moyen prophylactique de la myopie très forte, progressive et du decollement de la rétine. Soc. franç. d'Opht. 1896. — Dasselbe. Ann. d'Ocul. CXVI. 1. p. 5. — Wiesner, D. H., The ophthalmoscopy in determining and measuring errors of refraction. New York Manhattan Eye and Ear hosp. Rep. III. p. 32. — Willführ, G., Ein Beitrag zur Erblichkeitsstatistik der Myopie. Inaug.-Diss. Kiel 1896. — Wolff, J., Ist die Inzucht ein Factor in der Genese der Myopie? Arch. f. A. XXXIII. S. 63. — Zürich, Untersuchungen der Augen und Ohren von 1997 Volksschülern. Zeitschr. f. Schulgesundheitspflege. 1896. Nr. 11. S. 601.

VIII. Lider.

Alt, A., A case of rhabdomyoma of the eyelid. Amer. J. of Oph. XIII. 4. p. 109. — Antonelli, Lipome plat, diffus et symétrique de paupières. Soc. franç. d'Opht. 1896. — Barret, J., Operative treatment of Entropion and Trichiasis. Oph. Rev. XV. Nr. 175. p. 134. — Bernhardt, M., Mittheilung eines Falles von Mitbewegung eines ptotischen Lides bei Bewegungen des Unterkiefers. C. f. pr. A. 1896. S. 7. — Booth, J. A., Oedema of the eyelids in Graves's disease. N. Y. med. J. 1896. Nr. 25. p. 817. — Darier, A., Autoplastic de la paupière inférieure par le procédé de Knapp. Clin. Oph. 1896. Nr. 4. — Dewis, A. E., Report of a case of Molluscum contagiosum, which did well under the use of yellow oxid of mercury ointment. Ann. of Oph. and Otol. V. 1. p. 35. — Doucy, Eugène-Albert, Du traitement de l'ectropion lacrymal de la paupière inférieure par la résection triangulaire du tarse. Thèse de Paris 1896. — Elschnig, A., Haemangioendothelioma tuberosum multiplex. Wiener med. Presse. 1896. Nr. 5. — Ewetzki, Melanotisches Epitheliom der Haut des unteren Lides. Wjest. Oph. XIII. 3. p. 273. — Fage, Sarcome de la paupière supérieure. Soc. d'Opht. de Paris. 1896. Dec. — Franke, E., Zur Pfropfung nach Thiersch in der Augenheilkunde. C. f. pr. A. 1886. S. 170. —

Digitized by Google

Fröhlich, R., Anatomische Untersuchungen einer Vaccine-Erkrankung des Lides Arch. f. A. Suppl. S. 133. — Fuchs, E., Ueber Blepharochalasis. Wiener klin. Wochenschr. 1896. S. 109. — Goldzieher, W., Ueber einen Fall von doppelseitigem angeborenem Lidcolobom. C. f. pr. A. 1896. S. 359. — v. Grósz, E., Ueber Elephantiasis palpebrarum. Szemészet. 1896. Nr. 1. — Adeno carcinoma gland. Meibomii. Ibid. — Guibert, Sarcome mélanique de la paupière. Soc. franç. d'Opht. 1896. — Dasselbe. Rec. d'Opht. 1896. Nr. 9. p. 527. — Hotz, F. C., A method of utilizing cicatricial skinflaps in the operation for ectropium of the upper lid. Arch. of Oph. XV. 3. p. 293. — Hubbell, A case of peculiar growth of the inner canthus. Amer. Oph. Soc. 1896. — A case of peculiar congenital growth of the inner canthus. New York Manhattan Eye and Ear hosp. Rep. III. p. 748. — Janowski, A., Acht Fälle von Pustula maligna der Lider. Wjest. Oph. XIII. 4—5. p. 367. — Iwanow, W., Zur Operation des narbigen Entropium. Ibid. p. 339. — Kalt, De la suture des paupières connue traitement de certains, affections septiques de la cornée. Rec. d'Oph. XVIII. Nr. 4. p. 218. — Keber, J. C., Gummata of the eyelids. Amer. J. of Oph. XIII. 5. p. 144. — Lambert, W., Epithelioma originating in a Meibomian gland. N. Y. eye and ear Inf. Rep. IV. 1. p. 26. — Lusk, Z. J., A new and original method of obtaining material for skingrafting. N. Y. med. Rec. 1896. Dec. — Mowat, Lymphangiectasis of the eyelid. Trans. Oph. Soc. of the U. K. 1896. May 7. — Muetze, Beitrag zur Kenntniss des Moluscum contagiosum der Lider. Arch. f. A. XXXIII. 3. p. 302. — Nicati, W., Opération de l'entropion cicatriciel; pince hémostatique palpébrale à crémaillère; de l'ongle chirurgicale; curabilité de l'ophtalmie granuleuse. Ann. d'Ocul. CXV. 5. p. 348. — Palermo, C., Sulla etiologia del calazion. Ann. d'Ottalm. XXV. 5. p. 481 u. 6. p. 559. — Parentaux, Kystes et gommes des paupières. Rec. d'Opht. 1896. Nr. 9. p. 535. — Péchin, Considérations sur le traitement opératoire de l'entropion cicatriciel à propos de deux procédés nouveaux. Arch. d'Opht. XVI. 5. p. 290. — Poitou, C., Contribution à l'étude du chancre syphilique des paupières. Thèse de Paris 1896. — Praun, E., Vereinfachung der Panas'schen Operation bei Entropium. Klin. Mon.-Bl. f. A. XXXIV. S. 69. — Roques, Contribution à l'étude de l'ectropion non cicatriciel. Thèse de Paris 1896. — Rost, R., Ueber das Vorkommen von Vaccinepusteln auf der Augenlidhaut. Inaug.-Diss. Würzburg 1896. — de Schweinitz, G. E., Reconstruction of the upper lid border by Hotz's method. Amer. J. of Oph. XIII. 2. p. 41. — Scott, Kenneth, A simple operation for ectropion. Brit. med. Journ. 1896. Nr. 1863. p. 636. — Sgrosso, P., La margino plastica del prof. Scimemi nel trattamente della trichiasi e dell' entropion. Lavori della clin. oc. d. R. Un. di Napoli. IV. 4. p. 317. — v. Siklóssy, J., Bemerkungen über die Blepharoplastik nach Fricke. Arch. f. A. XXXII. S. 95. — Durch plastische Operationen erzielte Erfolge bei zwei Fällen von Epithelioma palpebrae et faciei. Klin. Mon.-Bl. f. A. XXXIV. S. 183. — Silex, P., Ueber Lidbildung mit stiellosem Hautlappen. Ibid. S. 46. — Silvestri, A., Sulla etiologia e cura della trichiasi. Settimana med. dello Sperimentale. 1896. Nr. 5. — Smith, H. E., Symblepharon. Ann. of Oph. and Otol. V. 4. p. 950. — Story, J. B., The operative treatment of entropion and trichiasis. Oph. Rev. XIV. Nr. 170. — Sutter, A., Casuistische Beiträge der luetischen Erkrankungen der Augenlider. Inaug.-Diss. Kiel 1896. — Taylor, Bell, Transplantation of skin to the surface of the eyeball for the cure of symblepharon. Oph. Soc. of the U. K. 1896. May 7. — Terson, Traitement de l'ectropion senile. Soc. d'Opht. de Paris. 1896. Dec. — Truc et Villard, Traitement de l'entropion et du trichiasis granuleux de la paupière

Digitized by Google

supérieure par la tarsomargino-plastic. Soc. franç. d'Opht. 1896. — Dasselbe. Ann. d'Ocul. CXVI. 4. p. 262; 5. p. 336 u. 6. p. 422. — Uhthoff, W., Ein weiterer Beitrag zur Blepharoplastik. Deutsche med. W. 1896. Nr. 11. — Velhagen, Ein Fall von Primäraffect am Oberlid. Klin. Mon.-Bl. f. A. XXXIV. S. 59. — de Wecker, L. und Steffan, Ph., Molluscum contagiosum am Lidrand. Ibid. S. 64. — Wintersteiner, H., Lidrandcysten. Arch. f. A. XXXIII. Suppl. S. 177. — Wolff, H., Zur Operation der Ptosis. Berliner klin. W. 1896. Nr. 24. — Die Vorlagerung des Musc. levator palp. sup. mit Durchtrennung der Insertion. Zwei neue Methoden gegen Ptosis congenita. Arch. f. A. XXXIII. S. 125. — Wolters, Cl., Ueber Entropium- und Trichiasis-Operationen. Inaug.-Diss. Kiel 1896.

IX. Thränenapparat.

Barnes, J. L., Dacrycystitis. New York Manhattan Eye and Ear hosp. Rep. III. p. 10. — Boucheron, Sérothérapie antistreptococcique dans la dacryocystite purulente rebelle à streptocoques et dans les autres streptococcies oculaires. Soc. d'Opht. de Paris. 1896. Nov. — Cabannes, Sur l'embryogénie des anomalies congénitales des points et canalicules lacrymaux. Ann. di Ottalm. IV. 1—2. p. 423. — van Duyse, Tuberculose atténuée des glandes lacrymales. Guérison spontanée. Arch. d'Opht. XVI. 9. p. 554. — Evetzky, Th., L'actinomycose des conduits lacrymaux. Ibid. 4. p. 209. — Fage, Bacille pseudodiphthérique dans un cas de dacryocystite. Soc. franç. d'Opht. 1896. Jan. 7. — Fournier, E., Valeur clinique de l'eléctrolyse dans le traitement des rétrécissements des voies lacrymales. Thèse de Paris 1896. — Franke, V., Ein Fall von Dakryops. Arch. f. O. XLII. 1. S. 279. — Fröhlich, R., Zur Behandlung der Thränensackleiden. Klin. Mon.-Bl. f. A. XXXIV. S. 26. — Galezowski, De l'exostose du canal nasal, comme cause de larmoiement et de son traitement. Rec. d'Opht. 1896. Nr. 2. p. 166. — Golovine, S. S., Déplacement des glandes lacrymales. Arch. d'Opht. XVI. 2. p. 104. — Golowin, S., Ueber Luxation der Thränendrüse. Wjest. Oph. XIII. 3. p. 273. — v. Grolmann, Die Erkrankungen der Thränenwege. Zeitschr. f. prakt. Aerzte. 1896. S. 287. — v. Hoffmann, H., Operatives zur Thränensack-Exstirpation. Bericht über die 25. Vers. d. Ophth. Ges. 1896. S. 132. — Nielsen, M. E. L., Anomalies congénitalas des points et des canalicules lacrymaux. Thèse de Bordeaux 1896. — Noyon, J., Over het vernietingen van den traanzak bij chronische dakryocystitis. Nederl. Oogh. Gez. 1896. — Pick, L., Beiträge zu den Thränendrüsentumoren. C. f. pr. A. 1896. S. 97. — Schiepau, K., Ueber Thränensack-Blennorrhöe und ihre Behandlung mit Hydrargyrum oxycyanatum. Inaug.-Diss. Greifswald 1896. — v. Schroeder, Th., Noch zwei Fälle von Actinomycose des Thränenröhrchens. Klin. Mon.-Bl. f. A. XXXIV. S. 116. — Dasselbe. Wjest. Oph. XII. 1. p. 18. — Stephenson, S., Supernumerary caruncula lacrymalis. Oph. Rev. XV. Nr. 171. p. 8. — Trantas, A., Double point lacrymal congénital avec canalicule simple. Rec. d'Opht. 1896. Nr. 7. p. 388. — Verliac, J. A. E., Des néoplasmes malins primitifs de la glande lacrymale orbitaire. Thèse de Bordeaux 1896. — Vulpius, W., Die Behandlung der Thränennasencanalstenosen: eine rhinologische Aufgabe. Deutsche med. Wochenschr. 1896. Nr. 7. — Woodward, J. H., Un complément aux méthodes ordinaires de traitement de l'épiphora. Ann. d'Ocul. CXV. 2. p. 107.

Digitized by Google

X. Muskeln und Nerven.

Ahlström, G., On recurrent oculo-motor paralysis. Oph. Rev. XV. Nr. 177. p. 191. — Ayres, S. C., Ophthalmoplegia externa completa with preservation of accommodation and activity of the pupils. Amer. J. of Oph. XIII. 3. p. 65. — Bahr, Vorstellung eines Falles von eigenartiger Muskelanomalie eines Auges. Ber. über d. 25. Vers. d. Ophth. Ges. 1896. S. 334. — Blair, Th. S., Electricity in the treatment of strabismus. Ann. of Oph. and Otol. V. 1. p. 30. — Block, F., Caput obstipum door paralyse v. d. musc. obl. sup. sin. Nederl. Oogh. Gez. 1896. — Dryardin, Ténotomie du droit supérieur, dans certains cas de leucomes de la cornée. Clin. opht. 1896. Nr. 11. p. 146. — Duane, A., A new classification of the motor anomalies of the eye based upon physiological principles. Ann. of Oph. and Otol. V. 4. p. 969. — Edsall, F. H. and Diller, Th., A case exhibiting bilateral palsy of the superior rectus muscle, the iris and ciliary muscle with loss of power convergence. Ibid. II. 2. p. 243. — Feilchenfeld, W., Einseitige isolirte congenitale Abducenslähmung. Klin. Mon.-Bl. f. A. XXXIV. S. 126. — Ferguson, H. L., A stitch for the adjustment of the ocular muscles. Oph. Soc. of the U. K. 1896. Nov. 12. — Förster, Zur Theorie des Schielens. Breslau 1896. — Guillery, Ueber die Amblyopie Schielender. Arch. f. A. XXXIII. S. 45. — Gunn, M., Case of proptosis, optic atrophy and Ophthalmoplegia. Oph. Soc. of the U. K. 1896. May 7. — Hori, M., Correspondenz aus Paris. I. Rücklagerung. II. Muskelvorlagerung. Klin. Mon.-Bl. f. A. XXXIV. S. 359. — Hotz, F. C., The diagnosis of paralysis of the ocular muscles by the double-image test. Internat. Clinist. Vol. III. p. 333. — Is the disturbed equilibrium of the eye muscles a cause of headaches and other reflex neuroses. Chicago med. Rec. 1896. April. — Javal, E., Manuel théorique et pratique du strabisme. Paris, 1896, Masson. — Koster, W., Strabismus convergens artificialis. Nederl. Oogh. Gez. 1896. — Krieg, P., Ein Beitrag zu den angeborenen Beweglichkeitsdefecten der Lider. Inaug.-Diss. Giessen 1896. — Kunn, C., Ein Fall von exteriorer Ophthalmoplegie. Wiener klin. W. 1896. Nr. 10. — Lagleyze, Rare étiologie de strabisme paralytique. Clinique opht. 1896. Nr. 8. — Landolt, E., Observations cliniques sur le traitement chirurgical du strabisme (suite). Arch. d'Opht. XVI. 7. p. 401. — Langle, V., Éxposé des théories actuelles et des méthodes de traitement du strabisme. Thèse de Paris 1896. — Mac Lean, Hétérophorie accommodative. Ann. d'Ocul. CXVI. 6. p. 420. — Maclehose, One-sides paralysis of sixth nerve associated with contraction of the globe of inward rotation. Oph. Soc. of the U. K. 1896. May 7. — Marina, Alessandro, Ueber multiple Augenmuskellähmung und ihre Beziehungen zu den sie bedingenden, vorzugsweise nervösen Krankheiten. Leipzig u. Wien, F. Deuticke, 1896. — McCreight, S. L., Divergent strabismus associated with hyperopic aphakia in one eye and senile cataract in the other. Ann. of Oph. and Otol. V. 1. p. 60. — Meek, J. A., Exsection of ocular muscles a substitute for advancement. New York Manhattan Eye and Ear hosp. Rep. III. p. 30. — Nonne, M. und Beselin, O., Ueber Contractur und Lähmungszustände der exterioren und interioren Augenmuskeln bei Hysterie. Aus dem Vereins-Hospital zu Hamburg 1896. — Ormerod and Spicer, Holmes, Recurrent paralysis of ocular nerves. Brit. med. Journ. 1896. Nr. 1838. p. 730. — Panas, De l'élongation des muscles oculaires dans le traitement du strabisme non paralyticue. Arch. d'Opht. XVI. 1. p. 1. — Parinaud, H., Histoire du strabisme et de son traitement. Ann. d'Ocul. CXVI. 6. p. 401. — Polignani, L., Noduli di melanosarcoma metastatici nei muscoli estrinseci dell' occhio. Instituto di anatomia

Digitized by Google

patolog. dell' ospedale degl' Incurabili. Napoli 1896. — Procopovici, E., Ueber angeborene beiderseitige Abducens- und Facialislähmung. Arch. f. A. XXXIV. S. 34. — Sachs, Th., Ueber secundär-atrophische Vorgänge in den Ursprungskernen der Augenmuskelnerven. Arch. f. O. XLII. 3. S. 40. — Salomonson, Wertheim et Westhoff, Un cas de paralysie de la cinquième paire. Ann. d'Ocul. CXV. 5. p. 351. — Ein Fall von Trigeminus-Paralyse. Arch. f. A. XXXIII. S. 86. — de Schweinitz, Clinical history of a patient suffering from convergent strabismus of the left eye and a very high myopia. College of Phys. Philadelphia 1896. — Silex, P., Ueber partielle isolirte Parese des Musculus orbicularis palpebrarum. Arch. f. A. XXXII. S. 95. — Ueber progressive Levatorlähmung. Ibid. XXXIV. S. 20. — Simon, P., Ueber traumatische Nuclearlähmung der Augenmuskeln. Inaug.-Dissert. Greifswald 1896. — Smith, Priestley, The Ingleby lectures on the mechanism of binocular vision and the causes of strabismus. Brit. med. J. 1896. Nr. 1851. p. 1489 u. Nr. 1852. p. 1545. — Snell, S., Acquired nystagmus in other occupations than that of coal mining, with cases and remarks. Oph. Soc. of the U. K. 1896. June 11. — Spéville, Paralysie congénitale du droit externe de l'oeil gauche. Clin. Opht. 1896. Nr. 7. p. 91. — Stoewer, Zur Operation des paralytischen Schielens. Klin. Mon.-Bl. f. A. XXXIV. S. 86. — Valk, F., An operation for shortening the ocular muscles in asthenopia. N. Y. med. J. 1896. Nr. 936. p. 618. — Valude, E., Nouveau procédé d'avancement musculaire. Ann. d'Ocul. CXVI. p. 112. — Vignes, Présentation d'une malade operée de Strabisme convergent par l'avancement musculaire simple. Soc. d'Opht. de Paris. 1897. Juillet 7. — de Wecker, L. et Masselon, J., La strabometrie et l'urgence de son emploi. Ann. d'Ocul. CXVI. p. 321.

XI. Orbita und Nebenhöhlen.

Abadie, Ch., Nature et traitement du goitre exophtalmique. Clin. Opht. II. 10. p. 131. — Dasselbe. Arch. d'Opht. XVI. 11. p. 667. — Adamük, E., Zur Casuistik der Corpora aliena in der Orbita. Klin. Mon.-Bl. f. A. XXXIV. S. 198. — Adelheim, K., Ein Fall von beiderseitiger Mucocele labyrinthii ethmoidalis. Wjest. Oph. XIII. 3. p. 223. — de Bono, Exoftalmo pulsatile per adenoangioma dell' orbita. Arch. di Ottalm. III. 7—8. p. 213. — Bouvin, J., Exophthalmus pulsans. Nederl. Oogh. Gez. 1896. — Bull, The course and prognosis of malignant orbital tumors, as influenced by surgical operations for their removal. N. Y. med. J. 1896. Nr. 9. — Dasselbe. Amer. Oph. Soc. 1896. — Cohn, M., Pulsirender Exophthalmus nach Schussverletzungen. Inaug.-Diss. Jena 1896. — Coppez, H., Ostéome kystique du sinus frontal. Arch. d'Opht. XVI. 9. p. 698. — Doyne, R. W., Dermoid tumour of the orbit. Oph. Rev. XV. Nr. 174. p. 97. — Cyst of orbit. Oph. Soc. of the U. K. 1896. June 11. — van Duyse, Endo-(péri-)théliome ou sarcome périthéliale alvéolaire de l'orbite. Arch. d'Opht. XVI. 10. p. 604. — Fage, Kyste hydatique de l'orbite. Rec. d'Opht. XVIII. Nr. 8. p. 463. — Fromaget, Cysticerque de l'orbite. Arch. d'Opht. XVI. 1. p. 6. — Golowin, S., Ein Fall von Empyem des Stirnsinus. Wjest. Oph. XIII. 3. p. 273. — Ein Fall von Mucocele labyrinthii ethmoidalis. Ibid. — du Gourlay, Poche sanguine de l'orbite sans souffle ni battement; lésion du sinus frontales correspondant. Ann. d'Ocul. CXV. 6. p. 428. — Gruening, E., On orbital fistulae due to ethmoidal disease and their treatment. N. Y. Eye and Ear Inf. Rep. IV. 1. p. 6. — Hansell, H. F., A case

Digitized by Google

of acute loss of vision from disease of the ethmoid and sphenoid cavities. Amer. J. of Oph. XIII. 7. p. 218. — Harlan, A case of traumatic enophthalmus. Coll. of Phys. of Philadelphia. 1896. March 17. — Knapp, H., Ein Fall von cavernösem Angiom der Augenhöhle. Entfernt mit Erhaltung des Augapfels. Arch. f. A. XXXII. S. 271. — A case of osteo-sarcoma of the supra-orbital margin and other parts of the skull. Amer. Oph. Soc. 1896. — Kolarovitch, Natcho, Les complications oculaires dans les affections du sinus maxillaire. Thèse de Bordeaux 1896. — Lodato, G., Fibro-mioma dell' orbita. Arch. di Ottalm. IV. p. 123. — Logetschnikow, Ein Fall von Fibroangiom der Orbita. Wjest. Oph. XIII. 3. p. 273. — Mitvalský, Contribution à la connaissance de la thrombophlebite orbitaire. Arch. d'Opht. XVI. 1. p. 22. — M'Kie, Normann L., Thymus treatment of exophthalmic goitre. Brit. med. Journ. 1896. Nr. 1837. p. 656. — Morax, V., Troubles oculaires dans un cas d'epithélioma du sinus sphénoidal. Soc. franç. d'Opht. 1896. — Troubles oculaires observés dans un cas d'épithélioma du sinus sphénoidal. Ann. d'Ocul. CXV. 6. p. 409. — Morton, H. M., Primary sarcoma of the orbit, with extensive infiltration into the adjacent sinuses. N. Y. med. J. 1896. Nr. 16. p. 508. — Normann-Hansen, Eine Schussläsion durch die Orbita. C. f. pr. A. 1896. S. 76. — Oliver, Ch. A., Luxation traumatique du globe dans l'orbite. Ann. d'Ocul. CXVI. 6. p. 418. — Payne, S. M., Sarcoma of the orbit. Manhattan Eye and Ear hosp. Rep. III. p. 12. — Polignoni, L., Angioma cavernoso bilobro dell' orbità. Reparto oftalm. e istuto anatomo-patologo dell' ospedale degl' Incarabili. Napoli 1896. — Ransom, W. B., A case of actinomycosis of the orbit with a summary of seven other cases of actinomycosis. Brit. med. J. 1896. Nr. 1852. p. 1553. — Ridley, B. J., Orbital tumour: thirty years growth; history of injury. Ibid. Nr. 1833. p. 397. — Sauvineau, Rapport sur un travail de Sureau: Tuberculose osseuse de la voûte orbitaire. Soc. d'Opht. de Paris. 1896. Oct. 13. — Sgrosso, P., Dermoide orbitario con tessuti dell' occhio. Lavori della clin. ocul. della R. Univ. di Napoli. IV. 4. p. 323. — Silex, P., Traumatischer pulsirender Exophthalmos. Deutsche med. Wochenschr. 1896. — Trousseau, A., Résultats éloignés favorables de quelques opérations d'épithéliomas de la paupière. Arch. d'Opht. XVI. 10. p. 625. — Weiss, Vorstellung eines Patienten, bei welchem mittelst der Krönlein'schen Operationsmethode ein retrobulbärer Tumor mit Erhaltung des Auges entfernt wurde. Ber. über d. 25. Vers. d. Ophth. Ges. 1896. S. 310. — Woodward, J. H., Exophthalmic pulsatile; rupture de la carotide gauche dans le sinus caverneux (?) ligature de la carotide primitive gauche et ligature ultérieure des anastomoses artérielles de l'angle interne de l'oeil; guérison. Ann. d'Ocul. CXV. 4. p. 282. — Zielinski, de Nencki et Karpinski, Tenonite séreuse. Ann. d'Ocul. CXVI. p. 363.

XII. Conjunctiva.

Abadie, Ch., L'ophtalmie purulente des nouveau-nés. Complications provoquées par les traitements intempestifs. Prophylaxie. Clin. Opht. 1896. Nr. 4. — Aubineau, De la Sérothérapie antidiphthérique en oculistique. Progr. méd. 1896. Nr. 23. p. 353. — Axenfeld, Ueber eine durch Pneumokokken hervorgerufene Schulepidemie von Bindehautentzündung der Augen. Zeitschr. f. Schulgesundheitspflege. 1896. Nr. 3. S. 129. — Beiträge zur Aetiologie der Bindehautentzündungen. Ber. über d. 25. Vers. d. Ophth. Ges. 1896. S. 140. — Basevi, V., Della cura del l'oftalmia granulosa. Ann. di Ottalm. XXV. 2—3.

Digitized by Google

p. 275. — de Beck, D., Subconjonctival cysts. Ann. of Oph. and Otol. V. 4. p. 1009. — Becker, A., Ein Fall von Pemphigus conjunctivae. Inaug.-Diss. Jena 1896. — Boyard, B., Contribution à l'étude clinique des gommes syphilitiques de la conjonctive. Thèse de Paris 1896. — Bull, Ole, Prädisponirende Ursachen des Trachoms. C. f. pr. A. 1896. S. 321. — Burnett, S. M., L'influence du pays et de la race dans l'étiologie du trachome. Ann. d'Ocul. CXV. 3. p. 184. — The influence of the country and race in the etiology of trachoma. Ibid. 1896. March. — The racial and geographic distribution of Trachoma in the United States of America. Amer. J. of Oph. XIII. 9. p. 257. — Burnham, H., Le traitement par l'ésérine des ecchymoses sous-conjonctivales. Ann. d'Ocul. CXV. 5. p. 346. — Cheney, A case of tuberculosis of the conjunctiva, probably primary, followed by general infection and death. Amer. Oph. Soc. 1896. — Chibret, Rapport de Géographie ophtalmologique sur le trachome. Soc. franç. d'Opht. 1896. — Cohn, H., Ueber Verbreitung und Verhütung der Augeneiterung der Neugeborenen in Deutschland, Oesterreich-Ungarn, Holland und der Schweiz. Allg. med. Centr.-Z. 1896. Nr. 50—56. — Col, A., A new method of treating pterygium. Ann. of Oph. and Otol. II. 2. p. 250. — Crainiceau, G., Soll man die Granulationen gemässigt oder heroisch behandeln? Klin. Mon.-Bl. f. A. XXXIV. S. 91. — Crocini, Osservazioni sui granulomi della congiuntiva da corpi stranieri. Arch. di Ottalm. III. 7—8. p. 205. — Despagnet, Un cas de conjonctivite infectieuse. Soc. d'Opht. de Paris. 1896. Nov. — Eversbusch, O., Erfahrungen über die Behandlung des chronischen Trachoms (Conjunctivis granulosa spl. Saemisch) und seiner Folgezustände. Klin. Mon.-Bl. f. A. XXXIV. S. 1. — Ewetzki, Ueber das Sclerom der Bindehaut. Wjest. Oph. XIII. 3. p. 275. — Ueber Behandlung der Augendiphtherie mit Serum. Ibid. — Ferri, L., Le oftalmie acute nella cura della tracoma. Ann. di Ottalm. XXV. 5. p. 472. — Franke, E., Ein Beitrag zur Kenntniss der Tuberculose der Augapfelbindehaut. Festschrift, dem ärztl. Verein zu Hamburg zur Feier seines 80jähr. Jubiläums gewidmet. 1896. — Fuchs, E., Ueber Pilzrasen auf der Bindehaut. Ber. über d. 25. Vers. d. Ophth. Ges. 1896. S. 173. — Gallenga, C., Del fibroma corneale ed in ispecie del fibroma da cicatrice. Osservazioni cliniche ed istologiche. Arch. di Ottalm. III. p. 269. — Gelpke, Th., Der acute epidemische Schwellungscatarrh und sein Erreger (Bacillus septatus). Eine klinische und bakteriologische Untersuchung. Arch. f. O. XLII. 4. S. 97. — Ueber den Erreger des acuten epidemischen Augencatarrhs. Ber. über d. 25. Vers. d. Ophth. Ges. 1896. S. 191. — Greeff, R., Die Serumtherapie bei der Diphtherie des Auges und bei postdiphtherischen Augenmuskellähmungen. Deutsche med. Wochenschr. 1896. Nr. 37. — Herrnheiser, Ueber Trachom und einige mit Follikelbildung einhergehende Erkrankungen der Bindehaut. Die Praxis. 1896. Nr. 19. — Hertel, E., Die Anwendung der Serumtherapie bei Diphtherie des Auges und postdiphtheritischer Accommodationslähmung. Corr.-Bl. d. Allg. ärztl. Ver. von Thüringen. 1886. Nr. 5. — Hilbert, R., Zur Statistik des Trachoms. C. f. pr. A. 1896. S. 138. — Hitschmann, R., Ein Fall von luetischem Primäraffect der Conjunctiva. Wiener klin. W. 1896. Nr. 52. — Hoor, K., A Kolozovari M. Kir. Tud. Egyetem szemklinikajanak beteg forgalma az 1895 coben. Kolozovar 1896. — Zur Irrigationstheorie Dr. Kalt's bei der Behandlung eitriger Ophthalmien. C. f. pr. A. 1896. S. 233. — Hosch, Zum Credé'schen prophylaktischen Verfahren. Jahresbericht d. allg. Poliklinik des Cantons Basel-Land. 1896. — Howe, Loi pour la prévention de la cécité résultant de l'ophtalmie des nouveau-nés. Soc. franç. d'Opht. 1896. — Jaesche, E., Zur Trachombehandlung. Klin. Mon.-Bl. f. A. XXXIV. S. 155. — Jitta, N. J., Over

Digitized by Google

de therapie bij conjunctivitis blennorrhoica. Nederl. Oogh. Gez. 1896. — Kalt, De l'emploi des grands lavages dans le traitement de l'ophtalmie granuleuse. Arch. d'Opht. XVI. 8. p. 484. — Kamocki, Die amyloide Bindehautentartung. Beitr. z. Augenh. XXII. S. 69. — Keyser, P., Double pterygium on one side in a young subject. Ann. of Oph. and Otol. V. 4. p. 960. — Klamann, Die Verhütung der Augeneiterung. Allg. med. Centr.-Ztg. 1896. Nr. 82. — Leber, Th., Ueber die Pathologie des Trachoms. Ber. über d. 25. Vers. d. Ophth. Ges. 1896. S. 156. — Malgat, Immunité trachomateuse. Le trachome monoculaire. Rec. d'Opht. XVIII. 1. p. 9. — May, Ch. H., Mixed forms of trachoma and spring catarrh. Ann. of Oph. and Otol. V. 1. p. 1. — Nimier, L., De la sérothérapie dans les conjonctivites pseudo-membraneuses. Thèse de Paris 1896. — Norrie, G., Om forebyggelse af de saakaldte Skrofulöse Oftalmier. Hospitalstidende. 1896. Nr. 3. — Nuyts, Un cas de transplantation traumatique des cils sur la conjonctive oculaire. Rec. d'Opht. 1896. Nr. 5. p. 296. — Pedrazzoli, G., Cura rapida del tracoma. Ann. di Ottalm. XXV. 2—3. p. 306. — Pergens, E., Plaques épithéliales de la conjonctivite. Progrès méd. Belge. 1896. Jan. 12. — Peters, A., Ueber das Verhältniss der Xerosebacillen zu den Diphtheriebacillen nebst Bemerkungen über die Conjunctivitis crouposa. Bonn 1896. — Pravossod, Ein Fall von Tarsoraphie bei Xerophthalmos. Wjest. Oph. XIII. 3. p. 275. — Pröbsting, Untersuchungen auf ägyptische Augenentzündungen in Kölner Volksschulen. Zeitschrift für Schulgesundheitspflege. 1896. Nr. 6. S. 329. — Procopenko, P., Zur Behandlung des trachomatösen Pannus. Wjest. Oph. XIII. 2. p. 128. — Radzewski, P., Ueber Diffusion aus dem Conjunctivalsack in's Innere des Auges. Ibid. 3. p. 275. — Randall, A., Rhinitis as a factor in phlyctenular ophthalmia, with its therapeutics consequences. Philad. Oph. Sect. of the coll. of Phys. 1896. Oct. 20. — Richter, Aegyptische Augenentzündung in Schulen. Zeitschr. f. Schulgesundheitspfl. 1896. Nr. 2. S. 96. — Rosenmeyer, L., Ueber Tuberculose der Bindehaut. Die Praxis. 1896. Nr. 24. — Russ, E. G., A new trachoma forceps. N. Y. med. J. 1896. Nr. 11. p. 369. — Sähn, E., Das Trachom in Schleswig-Holstein. Inaug.-Diss. Kiel 1896. — Sameh, S., La conjonctivite pseudo-membraneuse et ses formes cliniques en Egypte. Rec. d'Opht. XVIII. 1. p. 15. — La statistique de la clinique ophtalmologique nationale de kalaceon, et la conjonctivite pseudo-membraneuse en Égypte. Ibid. 1896. Nr. 3. p. 137. — Schanz, F., Die Bedeutung des sog. Xerose-Bacillus bei der Diagnose der Diphtherie. Berliner klin. Wochenschr. 1896. Nr. 12. — Zur Aetiologie der Conjunctivitis pseudo-membranacea. Arch. f. A. XXXIII. S. 224. — Scott, Kenneth, Two cases of symblepharon, with remarks on some native Egyptian method of eye treatment. Oph. Rev. 1896. Nr. 173. p. 75. — Segal, L., Zur Behandlung des Trachoms mit Milchsäure. Wjest. Oph. XIII. 1. p. 31. — Silcock, Quarry, Essential shrinking of the conjunctiva, with bacteriology. Oph. Soc. of the U. K. 1896. Dec. 10. — Sourisse, L. M. E., Du permanganate de potasse dans l'ophtalmie purulente de l'adulte et du nouveau-né. Thèse de Bordeaux 1896. — Standish, Myles, Diphtheritic conjunctivitis. Amer. Oph. Soc. 1896. — Steiner, L., Un cas de papillome de la conjonctive. Arch. d'Opht. XVI. 8. p. 501. — Stephenson, S., Epidemic ophthalmia. London and Edinburgh 1896. — On outbreat of ophthalmia in a poorlaw-school. Brit. med. J. 1896. Nr. 1854. p. 62. — Sym, W. G., Ophthalmia neonatorum. Ibid. Nr. 1837. p. 662. — Trousseau, A., Fluxion de la conjonctive. Soc. franç. d'Opht. 1896. — Dasselbe. Rec. d'Opht. 1896. Nr. 7. p. 385. — Tschemolossow, Ueber hyaline Degeneration der Conjunctiva. Wjest. Oph. XIII. 3. p. 275. — Villard, H., Récherches sur

Digitized by Google

l'anatomie pathologique de la conjonctivite granuleuse. Arch. d'Opht. XVI. 5. p. 299. — Villeneuve, J. Th., Des conjonctivites à streptocoques. Thèse de Paris 1896. — Vossius, A., Die croupöse Conjunctivitis und ihre Beziehungen zur Diphtherie. Samml. zwangl. Abhandl. aus d. Geb. d. Augenh. Heft 1. S. 1. — Ueber einen Fall von Cystenbildung in der Conjunctiva der oberen Augenlider. Ber. über d. 25. Vers. d. Ophth. Ges. 1896. S. 181. — Wagenmann, A., Carcinom der Conjunctiva, entstanden auf einer Exenterationsnarbe. Klin. Mon.-Bl. f. A. XXXIV. S. 255. — Weeks, J. E., Lipoma of the interior of the eye. — Papilloma of the conjunctiva and cornea. N. Y. eye and ear Inf. Rep. IV. 1. p. 12. — Welander, S., Några fall af ögonblennorrée hos vuxna persones. Hygiea. 1896. Sept. — Würdemann, H. V., Influence of the general nutrition upon the course of ophthalmia in new-born. Ann. of Oph. of Otol. V. 1. p. 44. — La conjonctivite granuleuse monoculaire. Ann. d'Oculist. CXV. 5. p. 344. — Zimmermann, Ch., Prevention of ophthalmia neonatorum. Medicine, Journ. of med. and surg. 1896. Nr. 10.

XIII. Cornea.

Abadie, Rapport sur un travail de M. le Dr. Lakah, intitulé: De l'ignipuncture, ses avantages dans les ulcères de la cornée et principalement dans les complications dues à l'ophtalmie purulente. Soc. d'Opht. de Paris. 1896. Juillet 7. — Allporz, F., Keratitis dendritica. Amer. J. of Oph. XIII. 7. p. 209. — Bach, L., Die Tuberculose der Hornhaut. Arch. f. A. XXXII. S. 149. — Barabascheff, P. N., Cas se rapportant à la casuistique des taches congénitales de la cornée. Clin. Opht. II. 10. p. 129. — Barabaschew, P., Zur Casuistik der angeborenen Hornhauttrübungen. Wjest. Oph. XIII. 4—5. p. 360. — de Benardinis, Epithelioma bilaterale del limbus con larga diffusione sulla cornea in un ragazza a 14 anni. Lavori d. clin. ocul. della R. Univ. di Napoli. IV. 4. p. 357. — de Bono, Refrazione e correzione ottica del cheratocono. Arch. di Ottalm. IV. 5—6. p. 141. — Bourgeois, A., Traitement par l'éléctrolyse du staphylome cornéen ou scléro-cornéen. Rec. d'Opht. XVIII. 4. p. 201. — Deux observations rélatives au traitement du kératocône. Clin. Opht. II. 9. p. 120. — Chibret, Traitement de la kératite infectieuse de cause exogène par le violet de méthyle seul ou aidé de la cautérisation ignée. Rec. d'Opht. 1896. Nr. 2. p. 96 u. Nr. 3. p. 166. — Chwalinski, W., Zur Keratoplastik. Wjest. Oph. XIII. 2. p. 107. — Dalquen, L., Ein Fall von Narbencheloid der Cornea. Inaug.-Diss. Giessen 1896. — van Duyse, Des troubles visuel par la dispersion des rayons lumineux dans les cas de taie cornéenne. Arch. d'Opht. XVI. 1. p. 65. — Ewetzki, Symmetrisches Lymphom der Hornhaut. Wjest. Oph. XIII. 3. p. 275. — Falta, M., Die Hornhauttrübungen und Controll-Massage. C. f. pr. A. 1896. S. 45. — Frank, K., Beiträge zu den Erkrankungen der Hornhaut: Chronische periphere Furchenkeratitis (indolentes Randfurchengeschwür), Ulcus rodens, Pneumokokken-Ophthalmie und atypischer Frühjahrscatarrh. Inaug.-Diss. Marburg 1896. — Ein atypischer Fall von Frühjahrscatarrh, einen selbstständigen Hornhauttumor vortäuschend. Klin. Mon.-Bl. f. A. XXXIV. S. 271. — Fromaget, C., Injections sous-conjonctivales massives de cyanure de mercure dans les kératites infectieuses. Ann. d'Ocul. CXV. 4. p. 267. — Gallenga, C., Brevi osservazioni intorno alla cheratite dendritica. Ann. di Ottalm. XXV. 2—3. p. 224. — Grawitz, P., Ueber Entzündung der Cornea. Virchow's Archiv. CXIV. S. 1. — Heidenreich, O., En „fortiuned Cornea“. Norsk. Mag. f.

Digitized by Google

Laeg. 1896. Jan. — v. Hippel, E., Ueber Keratitis parenchymatosa. Arch. f. O. XLII. 2. p. 194. — Hirschberg, J., Die Durchblutung der Hornhaut. C. f. pr. A. 1896. S. 177. — Ueber die neugebildeten Blutgefässe der Hornhaut und ihre diagnostische Bedeutung. Deutsche med. Wochenschr. 1896. Nr. 38. — Holmström, J., Till behandlingen af de suppurativa keratiterna. Inaug.-Diss. Malmö 1896. — Jocqs, R., Du Zona ophtalmique fruste, Herpès de la cornée. Clin. Opht. 1896. Nr. 7. p. 91. — Lakah, De l'ignipuncture: ses avantages dans les ulcères de la cornée et principalement dans les complications cornéennes dues à l'ophtalmie purulente. Ibid. Nr. 9. p. 115. — Lewis, F. M., Jequirity in the treatment of pannus. New York Manhattan Eye and Ear hosp. Rep. III. p. 5. — Lieto-Vollaro, A. de, Indagini sperimentali ed anatomiche sul trapianto di tessuto corneale. Lavori della clin. ocul. della R. Univ. di Napoli. IV. 4. p. 293. — Sulla genesi del colloide nell' epitelio corneale. Ibid. p. 347. — Lodato, G., Le iniezioni ipodermiche di Jodo metallico nella cheratite parenchimatosa. Arch. di Ottalm. III. 7—8. p. 243. — McCreight, S. L., Unilateral herpes of the cornea. Ann. of Oph. and Otol. V. 1. p. 60. — Mütze, M., Ein Fall von doppelseitiger Keratitis parenchymatosa auf Grundlage einer Lues hereditaria tardo mit starker vorübergehender Tensions- und Volum-Abnahme des rechten Auges. Arch. f. A. XXXIII. 3. S. 290. — Neuburger, S., Verbesserung der Sehschärfe durch Schwarzfärbung halbdurchsichtiger Hornhautflecke. Münchener med. Wochenschr. 1896. Nr. 15. — Nuel, J. P., The pathological anatomy of purulent and microbic keratitis. Brit. med. J. 1896. Nr. 1863. p. 629. — Pansier, P., L'éléctricité dans le traitement des ulcérations profondes de la cornée. Ann. d'Ocul. CXVI. 6. p. 413. — Pflüger, E., Ueber Keratitis parenchymatosa. Ber. über d. 25. Vers. d. Ophth. Ges. 1896. S. 214. — Polignani, L., Cicatrice ipertrofico della cornea. Rep. oftalm. ed istituto anatomopatolog. dell' ospedale degl. Incurabili Napoli 1896. — Randall, A., Notes on keratitis punctata superficialis. Amer. Oph. Soc. 1896. — Sachsalber, A., Beitrag zur Therapie des Ulcus serpens. Beitr. z. Augenh. XXII. S. 85. — Sandford, A., Oxygen gas in suppurative conditions of the cornea. Oph. Soc. of the U. K. 1896. Oct. 15. — Sauvineau, Kératite à répétition par dacryoadenite infectieuse. Rec. d'Opht. XIV. p. 394. — Schirmer, O., Ein Fall von Schimmelpilzkeratitis. Arch. f. O. XLII. 1. S. 131. — Ueber Faltungstrübungen der Cornea. Ibid. 3. S. 1. — Schultz, H. H., Ueber die Behandlung der Hypopyonkeratitis. Inaug.-Diss. Jena 1896. — Schütte, Siegfried, Ein Beitrag zur Kenntniss der Keratitis parenchymatosa. Inaug.-Diss. Kiel 1896. — Sgrosso, P., Sugli effetti della galvanocaustica e della iritomia ab externo nel cheratocono. Lavori della clin. ocul. della R. Univ. di Napoli. IV. 4. p. 305. — v. Sicherer, Otto, Vergleichende Untersuchungen über verschiedene mit Leucocytose verbundene therapeutische Eingriffe bei dem Staphylokokkengeschwür der Hornhaut. Arch. f. A. XXXIII. S. 279. — Snellen, H., De Behandeling van Keratoconus. Nederl. Oogh. Gez. 1896. — Steiner, L., Cancroid der Cornea, ausgegangen von der Spitze eines Pterygiums. C. f. pr. A. 1896. S. 65. — Stiel, A., Ueber periodische Sehstörungen in Folge von Hornhauttrübungen. Ibid. S. 178. — Stephenson, E., Treatment on corneal opacities. Brit. med. J. 1896. Nr. 1838. p. 734. — Treatment of corneal opacities by electrolysis. Ibid. Nr. 1865. p. 826. — Swoboda, N., Einen Fall von Lues hereditaria mit angeborener Keratitis parenchymatosa und Iridocyclitis fibrinosa. Wiener klin. Wochenschr. 1896. Nr. 52. — Szulislawski, A., Ueber das Auftreten multipler Neubildungen der Hornhaut und Bindehaut. C. f. pr. A. 1896. S. 301. — Trousseau, Les kératites d'origine conjonctivale. Arch. d'Opht.

Digitized by Google

XVI. 3. p. 198. — Ablation du ptérygion. Ann. d'Ocul. CXV. 6. p. 418. — Traitement de la conjonctivite granuleuse. Ibid. — Uhthoff, W. und Axenfeld, Th., Beiträge zur pathologischen Anatomie und Bakteriologie der eitrigen Keratitis des Menschen. Arch. f. O. XLIV. 1. S. 1. — Vossius, A., Drei Fälle schwerer Hornhautverletzung, geheilt mit Erhaltung des Bulbus und Sehvermögens. Beitr. z. Augenh. XXII. S. 115. — Ueber Fädchenkeratitis. Deutsche med. W. 1896. Nr. 22. — Warlomont, Deux cas de buphtalmie bilatérale avec conservation d'une bonne vision observés chez deux frères. Ann. de la soc. scient. de Bruxelles. XIX. 2. — de Wecker, Note rélative au raclage cornéen, appliqué à la guérison du ptérygion et de la kératite en bandelettes. Soc. franç. d'Opht. 1896. Janv. 7. — Weiss, L., Ueber Transplantation brückenförmiger Bindehautlappen zur Deckung von ausgedehnten Hornhautdefecten mit Irisvorfall. Arch. f. A. XXXIII. 3. S. 311. — Ueber Transplantation brückenförmiger Bindehautlappen bei ausgedehnter Hornhautverschwärung mit Irisvorfall. Ber. über d. 25. Vers. d. Ophth. Ges. 1896. S. 250. — Wernicke, Otto, Un cas d'opacités cornéennes congénitales. Ann. d'Ocul. CXVI. 4. p. 278. — Westhoff, Eene zeldzame hornvlies verduistering. Nederl. Oogh. Gez. 1896. — Wintersteiner, H., Ueber Hornhautveränderungen beim Neuroepithelioma (Glioma) retinae. Arch. f. A. XXXIII. 3. S. 154. — Wood, C. A., A case of pigmentation of the cornea. Ann. of Oph. and Otol. II. 2. p. 255.

XIV. Sclerotica.

Davis, E. A., Report of a case of dermoid growth on the sclero-corneal junction. Ann. of Oph. and Otol. V. 1. p. 28. — Démicheri, L., Episclérìtis multiplex dans une attaque de rheumatisme articulaire aigu. Progrès méd. 1896. Nr. 15. p. 225. — Franke, E., Ueber die histologischen Vorgänge bei der Heilung perforirender Lederhautwunden. Arch. f. O. XLII. 1. S. 30. — Krückmann, E., Experimentelle Untersuchungen über die Heilungsvorgänge von Lederhautwunden. Ibid. 4. S. 293. — Schirmer, O., Versuche einer Radical-Operation umschriebener Lederhautectasien. Ber. über d. 25. Vers. d. Ophth. Ges. 1896. S. 135. — Senfft, C., Ueber Verletzungen der Sclera. Inaug.-Diss. Kiel 1896. — Veasey, C. A., Episcleritis and its treatment. Ther. Gaz. XX. 2. p. 95.

XV. Vordere Kammer.

Alt, A., Observations concerning the endothelial lining of the anterior chamber in health and disease. Amer. Journ. of Oph. XII. 2. p. 33; 4. p. 97; 5. p. 129; 6. p. 168; 7. p. 207. — Denig, R., Experimentelle Beobachtungen über ein bisher unbekanntes Verhalten von Fremdkörpern in der vorderen Kammer. Sitz.-Ber. d. Würzburg. Phys.-med. Ges. 1896. 7. Mai. — Schwarz, E., Ein Fall einer Cilie in der Vorderkammer und deren histologische Veränderung. Beitr. z. Augenh. XXIII.

XVI. Linse.

Abadie, Ch., Étude clinique et pathogénique d'une complication peu connue consécutive à l'extraction de la cataracte avec iridectomie. Ann. d'Ocul. CXVI. 1. p. 45. — Albrand, W., Bericht über 295 Star-Operationen der Schöler'schen Augenklinik in Berlin. Arch. f. A. XXXIII. S. 71. — Allport, F., An unusual

Digitized by Google

case of cataract. Amer. J. of Oph. XIII. 2. p. 52. — Alt, A., A case of probable spontaneous absorption of part of a cataractous lens. Dislocation of the small nucleus into the interior chamber. Glaucoma. Ibid. p. 53. — Augstein und Ginsberg, Ueber die Resorption der Linse und der Linsenkapsel bei Luxation in den Glaskörper. C. f. pr. A. 1896. S. 356. — Ball, J. M., Two interesting cases of cataract. St. Louis med. and surg. J. LXX. 5. p. 282. — Batschvaroff, A. St., Contribution à l'étude de la cataracte traumatique. Thèse de Genève 1896. — Berger, W., Ueber Antisepsis und Asepsis bei Bulbus-Operationen nebst einer Statistik über 229 an der Universitäts-Augenklinik zu Würzburg in den Jahren 1893—95 bei aseptischen Verfahren ausgeführte Star-Operationen. Vers. d. Phys.-med. Ges. zu Würzburg. XXX. Nr. 4. — Bistis, J., Cataracte traumatique avec corps étranger dans le cristallin. Clin. Opht. II. 8. p. 104. — Boggi, P., Un caso di spontanea e completa lussazione del cristallino nella camera anteriore. Riduzione col massagio. Ann. di Ottalm. XXV. 1. p. 7. — Bourgeois, Kystectomie et capsulotomie. Rec. d'Opht. XIV. Nr. 7. p. 406. — Cartwright, Posterior lental opacity, remains of hyaloid artery in coloboma lentis. Oph. Soc. of the U. K. 1896. May 7. — Cramer, Ein Fall von Lenticonus posterior. Klin. Mon.-Bl. f. A. XXXIV. S. 278. — Critchett, Extraction of dislocated lens with good resultat. Oph. Soc. of the U. K. 1896. May 7. — Darier, A., Nouveau procédé de kératotomie pour pratiquer l'iridectomie ou l'extraction de la cataracte dans les cas d'effacement complet de la chambre antérieure. Ann. d'Ocul. CXV. 6. p. 425. — Davis, A. E., The report of a case of double senile cataract, with leucoma as complication in each eye. Extractions after preliminary iridectomies. New York Manhattan Eye and Ear hosp. Rep. III. p. 37. — Delbès, O., De la résorption spontanée intracapsulaire de la cataracte sénile. Thèse de Paris 1896. — Deschamps, Retard anormal dans la formation de la chambre antérieure après l'opération de la cataracte. Clin. Opht. 1896. Nr. 5. p. 62. — Dickey, J. L., A cataractous family. N. Y. med. J. 1896. Nr. 6. — Egner, R., Ueber Contusionsstare, speciell die durch Kapselruptur bedingten. Inaug.-Diss. Greifswald 1896. — Elschnig, A., Ueber die Discission. Wiener klin. Wochenschr. 1896. Nr. 53. S. 1253. — Fromaget et Cabannes, De l'hémorrhagie intraoculaire expulsive consécutive à l'extraction de la cataracte. Ann. d'Ocul. CXVI. 2. p. 118. — Galezowski, Nouveau procédé opératoire des cataractes secondaires à l'aide de deux aiguilles serpettes. Rec. d'Opht. 1896. Nr. 9. p. 535 u. Nr. 10. p. 587. — Grosser, P., Ueber Ectopia lentis. Inaug.-Diss. Berlin 1896. — Hallauer, Otto, Uebersicht über 400 Star-Extractionen, ausgeführt in der Baseler ophthalm. Klinik vom 5. Januar 1889 bis 11. April 1895. XXXII. Jahresber. d. Augenheilanstalt in Basel. 1896. S. 63. — Hennicke, Ein Fall von Cataract veranlasst durch Entozoen. Klin. Mon.-Bl. f. A. XXXIV. S. 423. — Hess, C., Pathologisch-anatomische Studien über einige seltene angeborene Missbildungen des Auges. Arch. f. O. XLII. 3. S. 249. — Ueber excentrische Bildung des Linsenkerns und die Histologie des Lenticonus posterior. Ber. über d. 25. Vers. d. Ophth. Ges. 1896. S. 301. — Hirschberg, J., Zur Heilung des Schmutzstars. Deutsche med. W. 1896. Nr. 27. — Janowski, A., Cataract-Extraction, 70 Fälle. Wjest. Oph. XIII. 4—5. p. 367. — Jocqs, Extraction du cristallin dans un cas de tache circonscrite de la lentille. Soc. de Opht. de Paris. 1896. Déc. — Manca e Ovio, Studi intorno alla cataratta artificiale. Arch. di Ottalm. IV. 5—6. p. 191. — Mitchell, S., A cataractous family. N. Y. med. J. 1896. Nr. 9. — Nicolukin, J., Bericht über 160 Cataract-Operationen im Landkrankenhaus für 1894/95. Wjest. Oph. XIII. 2. p. 143. — Nuel, Prophylaxie

Digitized by Google

du prolapsus iridien dans l'extraction simple de la cataracte. Soc. franç. d'Opht. 1896. — Oliver, Ch. A., Description of a few of the rarer complications occuring during and following cataract extraction. Arch. of Oph. XXV. 3. — Pinto, Gama J. da, Ein Beitrag zur Nachstar-Operation. Klin. Mon.-Bl. f. A. XXXIV. S. 295. — Plettinck-Bauchan, Des inconvénients de l'opération de la cataracte avec l'iridectomie comparés aux avantages de l'extraction simple avec le lambeau semielliptique de Galezowski pratiquée à l'institut ophtalmique de Bruges. Rec. d'Opht. XVIII. 8. p. 449. — Préfontaine, L. A., Summary of operations for cataract done at the New York eye and ear infirmary from Oct. 1. 1894 to Oct. 1. 1895. N. Y. eye and ear inf. Rep. IV. 1. p. 55. — Puech, Cataractes traumatiques. Rec. d'Opht. XVIII. 8. p. 466. — Rockliffe, Cataract extraction and gout. Oph. Soc. of the Unit. K. 1896. June 11. — Rogman, Colobomes du cristallin. Arch. d'Opht. XVI. 5. p. 273. — Contribution à l'étude des anomalies lenticulaires congénitales. Ibid. 10. p. 617. — Rumschewitsch, K., Zur Casuistik des Glaucoms nach Star-Operation. Klin. Mon.-Bl. f. A. XXXIV. S. 91. — Sandford, A., Cataract extraction in an albino. Oph. Soc. of the U. K. 1896. Oct. 15. — Schön, W., Die Star-Krankheit, ihre Ursache und Verhütung. Wiener klin. Rundschau. 1896. Nr. 19—31. — Schreiber, J., Zur Lehre vom Schichtstar. Inaug.-Diss. Kiel 1896. — de Schweinitz, G., Concerning the extraction of immature cataract, with the report of cases. Philadelphia Policl. 1896. Vol. V. — Segal, Zur Frage der Pupillenbildung bei Occlusio pupilla nach Cataractextraction. Wjest. Oph. XIII. 1. — Snell, S., Herpes ophthalmicus occuring shortly after extraction of cataract in the same side. Oph. Soc. of the U. K. 1896. Oct. 15. — Stadtfeldt, A. E., Die Veränderungen der Linse bei Traction der Zonula. Klin. Mon.-Bl. f. A. XXXIV. S. 429. — Story, J. B., On hundred conscecutive operations for senile cataract complicated and uncomplicated. Trans. of the Roy. Ac. of Med. in Ireland. Vol. XIII. — Thomas, W., Beitrag zur Lehre von der Cataracta diabetica. Inaug.-Diss. Strassburg 1896. — Tretow, Otto, Zwei Fälle von Luxatio lentis congenita. Inaug.-Diss. Kiel 1896. — Vignet, Retard de cicatrisation chez les opérés de cataracte. Soc. d'Opht. de Paris. 1896. Nov. — Walter, O., Zur Casuistik der operirten angeborenen Stare. C. f. pr. A. 1896. S. 364. — de Wecker, L., L'extraction de la cataracte en 1752. Ann. d'Ocul. CXV. 5. p. 275. — Weill, G., Aiguilles lamettes pour les opérations de cataracte secondaire. Rev. génér. d'Opht. 1896. Nr. 8. — Wood, C. A., The after treatment of normal cataract extraction. Ther. Gaz. XX. 2. p. 77.

XVII. Iris.

Armaignac, H., Iritis syphilitique unilatérale avec gomme de l'iris. Guérison avec restitution complète de la vision. Rec. d'Opht. 1896. 3. p. 129. — Bocchi, J., Terapia delle procidente dell' iride. Ann. di Ottalm. XXI. 1. p. 3. — Cargill, V., Gumma of the ciliary body. Brit. med. J. 1896. Nr. 1879. p. 17. — Caspar, Fädchenbildung an der Regenbogenhaut. Klin. Mon.-Bl. f. A. XXXIV. S. 431. — Coppez, H., Quelques rémarques sur le diagnostic différentiel des affections tuberculeuses de l'iris. Clin. Opht. II. 10. p. 135. — van Duyse, Contribution à l'étude des colobomes de l'oeil. Arch. di Ottalm. IV. 1—2. p. 432. — Eales and Sinclair, Uveal cysts of the iris. Brit. med. J. 1896. Nr. 1832. p. 339. — Ewetzki, Ph., Melanosarcom des Ciliarkörpers. Wjest. Oph. XII. 3. p. 275. — Foster, M. L., Iridolysis. New York Manhattan Eye and Ear hosp.

Digitized by Google

Rep. III. p. 14. — Grandclément, Nouvelle contribution à l'uvéite irienne. Lyon méd. LXXXII. Nr. 34 u. 35. — Dasselbe. Arch. d'Opht. XVI. 10. p. 613. — Hanke, V., Ueber Ophthalmia nodosa. Augenerkrankung durch Raupenhaare. Beitr. z. Augenh. XXIII. — Highet, Campbell, H., A case of gumma of the ciliary region. Brit. med. J. 1896. Nr. 1871. p. 1380. — Hirschberg, J., Ueber Verfärbung der Regenbogenhaut. C. f. pr. A. 1896. S. 257. — Hirschberg, J. und Birnbacher, A., Schwammkrebs der Iris-Hinterschicht. Ibid. S. 289. — Dasselbe. Ber. über d. 25. Vers. d. Ophth. Ges. 1896. S. 122. — Lawford, J. B., The formation of artificial pupil by extraocular iridotomy. Oph. Rev. XV. 178. p. 221. — Norris, Three cases of membrana pupillaris perseverans. Amer. Oph. Soc. 1896. — Pichat, E., De l'hémorrhagie dans l'iritis. Thèse de Paris 1896. — Robertson, W., Carcinoma involving iris and ciliary body. Oph. Rev. XIV. Nr. 170. p. 374. — Rudin, W., Die Cocaïnisation der Regenbogenhaut. Wjest. Oph. XIII. 6. p. 491. — Schoeler, Bericht über die Sclero-Iridectomie. Klin. Mon.-Bl. f. A. XXXIV. S. 403. — Schultze, S., Tuberculöse Iritis mit Keratitis parenchymatosa. Arch. f. A. XXXIII. S. 145. — Sigrist, Ciliarfortsätze im Pupillargebiet. Ibid. S. 109. — Snellen, H. jun., Die Aetiologie der Descemetitis. Nederl. Oogh. Gez. 1896. — Stephenson, S., The excretory origin of certain forms of Iritis and Cyclitis. Lancet. 1896. Febr. 29. — Terson, A., Gommes précoces du corps ciliare. Arch. di Ottalm. IV. 1—2. p. 1. — Walter, O., Zur Casuistik der Ciliarkörpersarcome. Arch. f. A. XXXIII. S. 106. — Werther, F., Ueber das Sarcom der Iris. Arch. f. A. XXXII. S. 297. — Werther, Ph., Zwei Fälle von Sarcom der Iris. Wjest. Oph. XIII. 4—5. p. 404. — Westphal, Ein Fall von multiplen Einrissen der Regenbogenhaut zwischen Pupillar- und Ciliarrand. Klin. Mon.-Bl. f. A. XXXIV. S. 201.

XVIII. Chorioidea.

Abelsdorf, G., Carcinom-Metastasen im Uvealtractus beider Augen. Arch. f. A. XXXIII. S. 34. — Bocci, Dante, Panottalmite, exenteratio del bulbo, meningite cerebro-spinale di Fraenkel. Arch. di Ottalm. IV. p. 104. — Calderon, Iridochorioidites infectieuses. Thèse de Paris 1896. — Darier, A., De l'importance de la thérapique locale dans les irido-choroïdites infectieuses, sympathiques et autres. Ber. über d. 25. Vers. d. Ophth. Ges. 1896. S. 239. — De l'importance de la thérapeutique oculaire dans les choroidites infectieuses, sympathiques et autres. Clin. Opht. 1896. Nr. 8. p. 101. — Demidowitsch, Ein Fall von Coloboma chorioideae oculi utriusque mit Colobom der Iris des linken Auges. Wjest. Oph. XIII. 3. p. 228. — Despagnet, Deux cas d'irido-chorioïdite suppurative par auto-infection. Rec. d'Opht. 1896. Nr. 9. p. 523. — Dor, L., Étude anatomo-pathologique d'un cas de choroïdite syphilitique congénitale avec hémorrhagies de la rétine par thrombose de la veine centrale. Arch. d'Opht. XVI. 8. p. 494. — van Duyse, Sarcome choroidien de la région de la macula avec propagation orbitaire. Arch. d'Opht. XVI. 11. p. 657. — Ellet, E. C., Plastic cyclitis with localized exudation, occurring in early secondary syphilis and ressembling gumma of the ciliary body. Ann. of Oph. and Otol. II. 2. p. 232. — Espinat, J. B., Contribution à l'étude des iridochoroidites metrianes. Thèse de Paris 1896. — Ewetzky, Th., Ueber die Dissemination der Sarcome des Uvealtractus. Arch. f. O. XLII. 1. S. 170. — Fouchard, Quatre cas de tumeurs intra-oculaires avec examens histologiques. Clin. Opht. 1896. Nr. 7. p. 88. — Fröhmer, R., Ein Fall vielfacher Missbildungen des

Digitized by Google

Auges. Inaug.-Diss. Würzburg 1896. — Hirschberg, J., Zur Behandlung der Aderhautgeschwülste. C. f. pr. A. 1896. S. 268. — Hofschläger, R., Zwei bemerkenswerthe Fälle von Metastasenbildung bei Aderhautsarcom. Inaug.-Diss. Greifswald 1896. — Holthouse and Batten, Superficial choroidoretinitis of peculiar form of doubtful causation. Oph. Soc. of the U. K. 1896. Dec. 10. — Marshall, Devereux, Tension in cases of intraocular growth. Ibid. July 3. — Meyer, P., Zur Casuistik der Drusenbildung in der Glaslamelle der Aderhaut. Inaug.-Diss. Greifswald 1896. — Nuel, J. P., Pathological anatomy of divers forms of alterations in the macula lutea. Brit. med. J. 1896. Nr. 1863. p. 629. — Altérations de la macula lutea. Arch. d'Opht. XVI. 8. p. 473. — Oliver, Ciliary staphyloma and excavation of the optic disc. Coll. of Phys. of Philadelphia 1896. — Panas, Sarcome choroïdien de la région de la macula avec propagation orbitaire. Arch. d'Opht. XVI. 8. p. 465. — Randolph, R. L., A case of suppurative iridochoroiditis of obscure origin ending in panophthalmitis in an infant of nine month. Ann. of Oph. and Otol. V. 4. p. 962. — Rockliffe, Leucosarcoma of choroid. Oph. Soc. of the U. K. 1896. June 11. — Snell, H. jun., Ruptura chorioideae. Neederl. Oogh. Gez. 1896. — Spiro, G., Ein Fall von Ectropium uveae congenitum. C. f. pr. A. 1896. S. 310. — Stocker, F., Beitrag zur Casuistik der Enucleatio bulbi panophthalmitischer Augen. Corr.-Bl. f. Schweizer Aerzte. 1896. Nr. 1. — Strzeminski, J., Phthisie essentielle de l'oeil. Rec. d'Opht. XVIII. 4. p. 206. — Terson, Gommes précoces du cercle ciliaire. Soc. franç. d'Opht. 1896. — Vignes, Valeur comparative du traitement iodé dans les choroïdites. Ibid. — Sarcome choroïdien à évolution lente. Soc. d'Opht. de Paris. 1896. Oct. 13.

XIX. Sympathische Ophthalmie.

Abelsdorf, G., Zur Prophylaxe der sympathischen Ophthalmie. Arch. f. A. XXXIII. 4. p. 345. — Angelucci, A., Ricerche sulla oftalmia simpatica. Arch. di Ottalm. IV. 1—2. p. 12 u. 75. — Bach, Weitere Bemerkungen zur sympathischen Ophthalmie. Sitz.-Ber. d. Phys.-med. Ges. zu Würzburg. 1896. Nr. 7. S. 103. — Critchett, Restoration to normal vision after sympathetic ophthalmitis. Oph. Soc. of the U. K. 1896. May 7. — Flanders, L. W., A case of sympathetic ophthalmitis. N. Y. med. Journ. 1896. Nr. 6. p. 176. — Jocqs, Phénomènes irritatifs sympathiques. Clin. Opht. 1896. Nr. 9. p. 118. — Meyer, Otto, Ein Fall von sympathischer Ophthalmie nach subconjunctivaler Bulbusruptur. Inaug.-Diss. Jena 1896. — Pfister, J., Die sympathische Ophthalmie oder Ophthalmia migratoria. Corr.-Bl. f. Schweizer Aerzte. 1895. Nr. 17. — Pflüger, E., Enucleation oder Exenteration. Ibid. 1896. Nr. 1. — Zimmermann, W., Anatomische Untersuchungen eines Falles von Ophthalmia sympathica. Arch. f. O. XLII. 2. S. 39. — Experimentelle und anatomische Untersuchungen über die Festigkeit der Opticusnarben nach Resection und Resection verbunden mit Cauterisation nebst Bemerkungen über den Transport geformter Elemente in den Bahnen des Sehnerven. Ibid. S. 139.

XX. Glaskörper.

Kaupp, H., Beitrag zur Casuistik der spontanen Glaskörper-Blutungen. Inaug.-Diss. Freiburg i. B. 1896. — Moll, A., Glaskörperarterie, Pupillarmembran und subconjunctivales, erweitertes Venennetz an demselben Auge.

Digitized by Google

C. f. pr. A. 1896. S. 75. — Pollack, A., Ein Fall von eigenthümlicher punktförmiger Glaskörpertrübung. Beitr. z. Augenh. XXIV. S. 83. — Steiner, L., Persistance du canal de Cloquet et cataracte polaire postérieure compliquée de chorioretinite specifique; dépots de pigment dans les parvis du canal. Ann. d'Ocul. CXV. 1. p. 41. — Straub, M., Ueber Hyalitis und genuine Uveitis. Ber. über d. 25. Vers. d. Ophth. Ges. 1896. S. 108. — Wachtler, R., Ein Fall von beiderseitiger in den Glaskörper vordringender Arterienschlinge. Wiener med. Wochenschr. 1896. Nr. 10.

XXI. Glaucom.

Abadie, Du glaucome sympathique. Arch. d'Opht. XVI. 2. p. 81. — Sur diverses variétés du glaucome chronique et leur traitement. Soc. franç. d'Opht. 1896. — Agabow, Bericht über die Glaucomfälle der Kasan'schen Universitäts-Augenklinik von 1884—1896. Wjest. Oph. XIII. 1. p. 1. — Antonelli, L'iritomie périphérique dans certains cas de glaucome secondaire. Rev. génér. d'Opht. 1896. Nr. 9. p. 385. — Bergmeister, O., Ein Fall von durch Iridectomie geheilten Hydrophthalmus congenitus. Wiener klin. Wochenschr. 1896. Nr. 18. S. 350. — Bocchi, A., L'incisione dell' tenuto dell' angelo irideo del de Vincentiis nell' idroftalmo. Nota clinica ed anatomica. Arch. di Ottalm. IV. p. 130. — Burchardt, Vorstellung von Glaucomfällen. Berliner klin. W. 1896. Nr. 22. — Cross, Congenital Hydrophthalmos. Oph. Soc. of the U. K. 1896. July 3. — Elschnig, A., Anatomische Untersuchungen zweier Fälle von acutem Glaucom. Arch. f. A. XXXIII. Suppl. S. 187. — Galezowski, Des atrophies des papilles glaucomateuses simulant l'atrophie tabétique et de leur guérison par mon procédé de sclérotomies antérieures. Rec. d'Opht. XVIII. Nr. 4. p. 193; Nr. 5. p. 270. — Groenouw, A., Ueber die Anwendung des Cocaïns bei glaucomatösen Zuständen. Ber. über d. 25. Vers. d. Ophth. Ges. 1896. S. 198. — Hahnloser, R. A., Die Erfolge der Glaucombehandlung an der Züricher Augenklinik in den Jahren 1865—95. Inaug.-Diss. Zürich 1896. — Pergens, E., Ueber Adenom des Ciliarkörpers als Ursache des Glaucoms. Arch. f. A. XXXII. S. 293. — Querenghi, F., Del glaucoma simpatico. Ann. di Ottalm. XXV. 4. p. 344. — Randolph, R. L. A., A case of chronic glaucoma with some unusual features. Ann. of Oph. and Otol. V. 4. p. 945. — Richey, St. O., The management of glaucoma. Amer. Oph. Soc. 1896. — The management of glaucoma; chronic simple glaucoma. Ann. of Oph. and Otol. V. 4. p. 920. — Schoen, W., Die Ora serrata, das Glaucoma acutum und dessen Vorstufen. Klin. Mon.-Bl. f. A. XXXIV. S. 111. — Le glaucome, ses formés differentes et son traitement. Ann. d'Ocul. CXVI. 3. p. 161. — Simon, R., Ueber periphere Scotome bei Glaucom. C. f. pr. A. 1896. S. 102. — Stirling, A. W., Glaucoma; its symptoms, varieties, pathology and treatment. Ann. of Oph. of Otol. V. 4. p. 1014. — Thomson, E. S., A case of secondary glaucoma. New York Manhattan Eye and Ear hosp. Rep. III. p. 47. — Tornabene, C., Un caso di glaucoma emorrhagico consecutivo a trombose della vena centrale della retine. Arch. di Ottalm. III. 3. p. 300. — Trousseau, Étude sur l'iridectomie dans le glaucome chronique. Ann. d'Ocul. CXV. 6. p. 418. — de Wecker, L., Le faux glaucome. Ibid. CXVI. 4. p. 249. — Wicherkiewicz, B., Zur Aetiologie und Behandlung des Glaucoms. Klin. Mon.-Bl. f. A. XXXIV. S. 161.

Digitized by Google

XXII. Retina und Opticus.

Adelheim, G., Ein Fall von Colobom des Sehnerven. Wjest. Oft. XIII. 3. p. 275. — Alexander, A., Wiederherstellung der Function bei einer 6 Jahre alten Embolie der Art. centr. retinae. Ber. über d. 25. Vers. d. Ophth. Ges. 1896. S. 258. — Alt, A., Diabetic retinitis. Amer. J. of Oph. XIII. 5. p. 136. — Ammann, E., Die Netzhautblutungen bei Chorioiditis disseminata. Inaug.-Diss. Zürich 1896. — Baquis, E., Studio clinico di un caso di distacco di retina in contribuzione alla conoscenza della nutrizione della retinà. Ann. di Ottalm. XXV. 2—3. p. 241. — Bassères, Hémorrhagies rétiniennes d'origine palustre. Arch. d'Opht. XVI. 6. p. 352. — Batten, Optic nerve disease in a mother and three children. Oph. Soc. of the U. K. 1896. May 7. — Berger, E., Amblyopie et amaurose de la zona peripapillaire de la rétine. Arch. d'Opht. XVI. 11. p. 672. — Bocchi, A., Di un caso di tumore retinico. Ann. di Ottalm. XXV. 2—3. p. 204. — Collins, Treacher, On the origin of ruptures in detached retina. Oph. Soc. of the U. K. 1896. June 11. — Culbertson, L. R., Artère rétinienne anormale. Ann. d'Ocul. CXV. p. 290. — New treatment for optic atrophy by the combined use of Glonoin and Strychnine, with a report of two cases cured. Amer. J. of Oph. XIII. 6. p. 161. — Report of a remarkable case of persistent visual image, caused by monocular neuroretinitis. Ibid. 7. p. 215. — Dorschawin, W., Eine seltene Anomalie der Sehnervenpapille. Wjest. Oph. XIII. 1. p. 22. — Ehrle, K., Beitrag zur Casuistik der Embolie der Arteria centralis retinae. Inaug.-Diss. Tübingen 1896. — Elmer, A. W., Functional nervous affections arising from optical defects. Ann. of Oph. and Otol. II. 2. p. 232. — Eve, Detachment of the retina treated by drainage. Oph. Soc. of the U. K. 1896. May 7. — Feilchenfeld, H., Beitrag zur Casuistik der Atrophia nervi optici. Inaug.-Diss. Kiel 1896. — Foster, M. L., A case of retinal hemorrhage. N. Y. med. J. LXIII. 5. p. 150. — Friedenwald, H., Ueber jugendliche Netzhaut- und Glaskörperblutungen, durch sichtbare Netzhautvenenerkrankung bedingt. C. f. pr. A. 1896. S. 33. — Fuchs, E., Ueber zwei der Retinitis pigmentosa verwandte Krankheiten. Arch. f. A. XXXII. S. 111. — Goldzieher, Ueber retinale Bindegewebsneubildung. Wiener med. Presse. 1896. Nr. 1. — Gouscherow, J., Ein Fall von atypischer Retinitis albuminurica. Wjest. Oph. XIII. 3. p. 273. — Greeff, R., Der Bau und das Wesen des Glioma retinae. Deutsche med. Wochenschr. 1896. Nr. 21. — Bemerkungen über Veränderungen der Neurogliazellen im entzündeten und degenerirten Sehnerv. Arch. f. A. XXXIII. S. 214. — Die anatomische Grundlage der Pseudogliome. Ber. über d. 25. Vers. d. Ophth. Ges. 1896. S. 113. — Hansel, H., A case of retinitis pigmentosa associated with congenital deaf-mutism. Amer. J. of Oph. XIII. 3. p. 69. — Hoene, Ein seltener Augenspiegelbefund. C. f. pr. A. 1896. S. 68. — Hosch, Fr., Colobom beider Sehnerven ohne Spaltbildung im Uvealtractus. Arch. f. A. XXXIV. S. 59. — Jennings, E., A rare forme of retino-chorioidal degeneration. Amer. J. of Oph. XIII. 3. p. 74. — Inouye, T., Ueber die eigenthümliche Farbe des Augenhintergrundes der mongolischen Race. C. f. pr. A. 1896. S. 200. — Juler, H., Morbid changes in the retina. Brit. med. J. 1896. Nr. 1863. p. 636 u. Nr. 1865. p. 811. — Krawschenko, W., Ein Fall von Colobom der Macula lutea. Wjest. Oph. XIII. 1. p. 25. — Lodato, G., Le iniezioni sottocongiunctivali di cloruro di sodio nell distacco di retina. Arch. di Ottalm. IV. 1—2. p. 47. — Logetschnikow, J., Zwei Fälle von Embolie der Arteria centralis retinae. Wjest. Oph. XIII. 3. p. 275. — McCreight, S. L., Retinitis pigmentosa without night-blindness. Recurrence of that symptom after optical iridectomy. Ann. of Oph. and Otol. V. 1. p. 60. —

Digitized by Google

Meany, W., Detachment of the retina; sarcoma of the choroid; sympathetic phenomena; enucleation. St. Louis med. and surg. Journ. 1896. Nov. p. 280. — Meisling, A. A., Cystenbildung der Netzhaut mit bindegewebiger Hypertrophie in geschwulstartiger Form. Klin. Mon.-Bl. f. A. XXXIV. S. 237. — Millikin, B. C., Three cases of detachment of the retina in the same family. Ann. of Oph. and Otol. V. 4. p. 955. — Moll, A., Ein Fall von recidivirender Neuritis retrobulbaris. C. f. pr. A. 1896. S. 140. — Monesi, L., Contributo allo studio delle lesioni congenite della retina. Ann. di Ottalm. XXV. 6. p. 603. — Müller, A., Ueber einen Fall von Sehnervengeschwulst. Inaug.-Diss. Jena 1896. — Natanson. W., Ueber Chorio-retinitis striata und spontane Heilung der Netzhautablösung. Klin. Mon.-Bl. f. A. XXXIV. S. 335. — Nuel, J. P., Alteration de la macula lutea. Arch. d'Opht. XVI. 3. p. 145. — De la pathogénie du décollement retinien. Ibid. 10. p. 593. — Ogilvie, Optic nerve atrophy in three brothers. Brit. med. J. 1896. Nr. 1832. p. 339. — Parinaud, Double décollement de la rétine, guéri dans un oeil, très amelioré dans l'autre. Soc. d'Opht. de Paris. 1896. Févr. 4. — Pergens, E., Aneurysmatische Erweiterungen der Maculargefässe. Klin. Mon.-Bl. f. Augenh. XXXIV. S. 170. — Perkin, F., Monocular retinal detachment with high Myopie. Coll. of Phys. of Philadelphia. 1896. — Purtscher, O., Beitrag zur Kenntniss der spontanen Bindegewebsbildung in Netzhaut und Glaskörper nebst einem Nebenblick auf die Aetiologie des hämorrhagischen Glaucoms. Arch. f. A. XXXIII. Suppl. S. 1. — Risley, S. O., Tumor of the optic nerve in a child aged three years. Amer. Oph. Soc. 1896. — Cyst of right optic disc, chorioiditis, macular hemorrhage. Ann. of Oph. and Otol. V. 4. p. 905. — Sambuc, G. A. A., Etude de la consanguinité dans ses rapports avec la surdimutité congénitale et la rétinite pigmentaire. Thèse de Bordeaux 1896. — Schlosser, H., Ueber Netzhautatrophie nach grauer Degeneration des Opticus und nach Embolie der Centralarterie. Inaug.-Diss. Jena 1896. — Schöbl, Cryptoglioma retinae. C. f. pr. A. 1896. S. 129 u. 161. — Schöler, Zur operativen Behandlung der Netzhautablösung. Klin. Mon.-Bl. f. A. XXXIV. S. 18. — de Schweinitz, Two cases of macular hemorrhage. Amer. J. of Oph. XIII. 2. p. 41. — Angioid streaks in the retina. Amer. Oph. Soc. 1896. — Shannon, W. R., Acute vision with choked discs. New York Manhattan Eye and Ear Hosp. Rep. III. p. 44. — Silcock, Retinal detachment of obscur origin. Oph. Soc. of the U. K. 1896. Dec. 10. — Snell, S., On the employment of electrolysis in the treatment of the detached retina. Ibid. July 3. — Hereditary or congenital optic atrophy and allied cases. Ibid. Oct. 15. — Spicer, Holmes, Spurious optic neuritis. Ibid. May 7. — Stephenson, S., Ein seltener Fall von doppelt-contourirten Nervenfasern. Arch. f. A. XXXIII. S. 100. — Surreau, Un cas d'ischémie rétinienne chez une jeune fille. Rec. d'Opht. XVIII. 8. p. 473. — Trousseau, Survie après l'apparition de la rétinite Brightique. Ann. d'Ocul. CXV. 6. p. 418. — Usher, C. H., Medullated nerve fibres of the human eye. Microscopical examination of three eyes. Oph. Rev. XV. Nr. 171. p. 1. — Velhagen, Ueber hereditäre Sehnervenatrophie. Deutsche med. Wochenschr. 1896. Nr. 52. — Wadsworth, Embolism of central artery. Retino-ciliary artery supplying the macula. Perservation of central vision. Amer. Oph. Soc. 1896. — Weiss, L., u. Goerlitz, M., Ein Fall von einseitigem Mikrophthalmus mit Sehnervencolobom. Arch. f. A. XXXIII. S. 101. — Weltert, J., Ein Fall von Retinitis circinata. Ibid. XXXII. S. 187. — Wolfe, J. R., Detached retina. Brit. med. J. 1896. Febr. 22. — Zimmermann, E., Acute rheumatic optic neuritis. Accommodation in the amaurotic eye. Arch. of Oph. XXV. 1. p. 43.

Digitized by Google

XXIII. Amblyopien ohne Befund.

Allen, S. B., Asthenopia due to glare. New York Manhattan Eye and Ear Hosp. Rep. III. p. 50. — Batten, Sudden failure of vision in both eyes with total obscuration of fund in a young healthy man. Oph. Soc. of the U. K. 1896. Dec. 10. — Beyer, E., Ueber Verlagerungen des Gesichtsfeldes bei Flimmerscotom. Neurol. Centralbl. 1896. Nr. 1. — Bull, Ole, Sur un cas d'amplyopie lunaire. Ann. d'Ocul. CXVI. 1. p. 49. — Cramer, Ueber einseitige Amblyopia peripherica acuta. Klin. Mon.-Bl. f. A. XXXIV. S. 122. — Darier, A., Deux cas d'amblyopie monoculaire par scotome central (névrite retrobulbaire), guérison brusque par injections sousconjonctivales. Clin. Opht. II. 6. p. 74. — Demicheri, L., L'amaurose quinique et paludéenne. Ann. d'Ocul. CXV. 1. p. 32. — Le champ visuel dans les cas de „scotome central“. Arch. d'Opht. XVI. 4. p. 226. — Foster, M. L., Acquired amblyopia. Ann. of Oph. and Otol. II. 2. p. 226. — Fuchs, E., Ueber Erythropsie. Arch. f. O. XLII. S. 337. — Koster, W., Zur Kenntniss der Mikropie und Makropie. Ibid. 3. S. 134. — Lecouveuvre, De l'héméralopie. Thèse de Paris 1896. — Salis, A., Hémianopsie monoculaire temporaire par cocaïnisme aigu. Ann. d'Ocul. CXV. 1. p. 285. — Schmidt-Rimpler, Ueber centrale Scotome. Therap. Wochenschr. 1896. Nr. 28. — Schtschepotjew, N., Ein Beitrag zur Lehre von der epidemischen Hemeralopie. Arch. f. A. XXXII. S. 194. — de Schweinitz, G. E., The toxic amblyopias. Their classification, history, symptoms, pathology and treatment. Philadelphia 1896. — Simon, R., Netzhautvenen-Erkrankung als Ursache der jugendlichen Netzhaut- und Glaskörperblutung. C. f. pr. A. 1896. S. 325. — Straub, M., Statistische Beiträge zum Studium der Amblyopia congenita. Arch. f. A. XXXIII. S. 167. — Stschepotjew, N., Zur Lehre von der epidemischen Hemeralopie. Wjest. Oft. XIII. 2. p. 137.

XXIV. Verletzungen, Fremdkörper, Entozoen.

Alt, A., A case of rupture of the ligamentum pectinatum (cyclodialysis), iridodialysis and dislocation of the lens due to contusion. Amer. J. of Oph. XIII. 10. p. 296. — Bardelli, L., Estrazione di una grossa scheggia di ferro dall' interno dell' occhio, per mezzo dell' electro-calamità. Ann. di Ottalm. XXV. 5. p. 459. — Baudry, L., Étude médico-légale sur les traumatismes de l'oeil et des ses annexes. Lille 1896. — Buller, F., The use of the electromagnet in ophthalmic surgery, with some illustrative cases. Ann. of Oph. and Otol. V. 4. p. 928. — Chauvel, Traumatismes de l'oeil. Rec. d'Opht. 1896. Nr. 2. p. 75; Nr. 3. p. 137. — Denig, R., Ist die Weissfärbung der Netzhaut in Folge stumpfer Gewalt in der That als ein acutes Oedem in Folge Bluterguss zwischen Ader- und Lederhaut im Sinne Berlin's aufzufassen? Arch. f. A. XXXIV. S. 52. — Friedenwald, H., The removal of foreign bodies of iron or steel from the interior of the eyeball with galvano-magnet. Ann. of Oph. and Otol. V. 1. p. 16. — Griffith, Hill, Intraocular cysticercus. Oph. Soc. of the U. K. 1896. Nov. 12. — v. Grolmann, W., Augenverletzung mit nachfolgender doppelseitiger Accommodationslähmung und schliesslicher allgemeiner traumatischer Neurose. Zeitschr. f. pr. Aerzte. V. 1. S. 28. — Harlan, G. O., Rupture of the iris at the pupillary margin and in continuity from contusion of the eyeball. Oph. Rev. 1896. Nr. 179. p. 253. — v. Hippel, E.,

Digitized by Google

Ueber Netzhautdegeneration durch Eisensplitter nebst Bemerkungen über Magnetextraction. Arch. f. O. XLII. 4. S. 151. — Ueber Netzhautdegeneration durch Eisensplitter. Ber. über d. 25. Vers. d. Ophth. Ges. 1896. S. 64. — Hirschberg, J., Ueber Magnetoperationen. Berliner klin. Wochenschr. 1896. Nr. 25. — Hoeffz, Ueber einen Fall von Eisensplitter-Extraction mittelst des starken Electromagneten. Inaug.-Diss. Jena 1896. — Hoene, J., Zur Casuistik der traumatischen Läsionen des Auges und der Augenhöhle. Klin. Mon.-Bl. f. A. XXXIV. S. 33. — Hoesch, W., Ueber einen Fall von reactionslosem, mehrjährigem Verweilen eines ungewöhnlich grossen Messingstückes im Auge. Inaug.-Diss. Würzburg 1896. — Hulen, V. H., A report of cases of extensive wounds of the globe. New York Eye and Ear Inf. Rep. IV. 1. p. 40. — Janowski, A., Zur Casuistik der Verletzungen des Sehnerven. Wjest. Oph. XIII. 4—5. p. 367. — Kuthe, R., Messing im Auge. C. f. pr. A. 1896. S. 307. — Lutkewitsch, Ein Fall von Augenstörung bei Blitzschlag. Wjest. Oph. XIII. 3. p. 273. — Mosler, H., Zur Magnetextraction von Eisensplittern aus dem Auge. Inaug.-Diss. Tübingen 1896. — Nammack, C. E., A case of traumatic neurasthenia. New York med. Rec. 1895. Dec. 7. — Normann-Hansen, C., Ueber Conjunctivalplastik bei Wunden der Ciliargegend. C. f. pr. A. 1896. S. 353. — Oliver, Ch. A., History of a case, in which five years previously a piece of steel was removed from the vitreous by means of an electro-magnet. Amer. J. of Oph. XIII. 2. p. 49. — Pergens, E., Fall von doppeltem Cysticercus in einem Auge. Klin. Mon.-Bl. f. A. XXXIV. S. 434. — Reese, R. G., A case of traumatic paralysis of the cervical sympathetic with oculo-pupillary symptoms, following forceps delivery. New York Eye and Ear Inf. Rep. IV. 1. p. 55. — Rodewald, E., Drei Fälle von Bissverletzung des Auges. Inaug.-Diss. Kiel 1896. — Rommer, Extraction des corps étrangers métalliques du segment postérieur de l'oeil à l'aide de l'électro-aimant. Ann. d'Ocul. CXV. 3. p. 161. — Schultes, C., Ueber Magnetoperationen am Auge. Inaug.-Diss. Kiel 1896. — de Schweinitz, G. E., Laceration of the left eyeball; suspected retained foreign body; electro-magnet operation; subsequent history of the case. Amer. J. of Oph. XIII. 2. p. 41. — Sgrosso, P., Di un cisticerco tra la retina e la ialoide. Lavore della clin. ocul. della R. Univ. di Napoli. IV. 4. p. 309. — Torrez, C., Contribution à l'étude des corps étrangers de l'oeil. Arch. d'Opht. XVI. 8. p. 500. — Valois, G., Blessures par grains de plomb de l'organe de la vision. Thèse de Paris 1896. — Blessures de l'oeil par grains de plomb. Rec. d'Opht. 1896. Nr. 10. p. 577. — de Vincentiis, In proposito del cisticerco nel vitreo riferito dal Dott. Sgrose. Lavore della clin. ocul. della R. Univ. di Napoli. IV. 4. p. 313. — Cisticerco mostruoso apparentemente allogato totto un distacco retinico con vasta lacerazione. Ibid. p. 333. — Vossius, A., Zur Diagnose und Begutachtung von veralteten Unfallverletzungen des Auges durch Stahlsplitter. Aerztl. Sachverständigen-Zeitung. II. 7. S. 145. — de Wecker, L., Les corps étrangers migrateurs de l'oeil et leur extraction. Progrès med. 1896. Nr. 36. — Weisz, J., Ein Beitrag zur Magnetoperation. C. f. pr. A. 1896. S. 5. — Willgeroth, W., Beitrag zur Kenntniss der subconjunctivalen Bulbusrupturen. Inaug.-Diss. Jena 1896. — Yvert, A., De la conduite à tenir dans le cas de blessure du globe de l'oeil et de la cavité orbitaire par des grains de plombe de chasse ou de petit calibre. Rec. d'Opht. 1896. p. 65.

Digitized by Google

XXV. Augenleiden bei sonstigen Erkrankungen.

D'Alché, E., De la migraine ophtalmoplégique. Thèse de Paris 1896. — Angelucci, A., Il trattamento chirurgico e la prognosi dell' edema di papilla nei focolai cerebrali. Arch. di Ottalm. III. p. 287. — Axenfeld, Ueber Thrombose im Gebiet der Vena centralis retinae, sowie der Aderhautvenen, besonders auf Grundlage allgemeiner Sepsis. Berliner klin. Wochenschr. 1896. Nr. 41. — Ueber mildere und gutartige Augenentzündung, sowie über doppelseitige Thrombose bei allgemeiner Sepsis. Ber. über d. 25. Vers. d. Ophth. Ges. 1896. S. 282. — Bailey, P., The effect of early optic atrophy upon the course of locomotor ataxia. Med. Rec. 1896. Nov. 14. — Belt, O. E., A case of alcohol-tabacco amblyopia with retinal hemorrhage associated with peripherical multiple neuritis. Ann. of Oph. and Otol. V. 4. p. 948. — Berger, E., Syphilis oculaire avec albuminurie. Progrès méd. 1896. Nr. 38. p. 185. — Bevan Lewis, W., Remarks on ocular symptoms of general paralysis of the insane with special reference to its clinical groupings. Brit. med. J. 1896. Nr. 1843. p. 1021. — Bondi, M., Die pathologisch-anatomischen Veränderungen der Retina bei perniciöser Anämie. Arch. f. A. XXXIII. Suppl. S. 85. — Brückner, P., Ein Fall von doppelseitiger homonymer Hemianopsie mit Erhaltung eines kleinen Gesichtsfeldes nach complicirter Schädelfractur in der Gegend des Hinterhauptbeines. Inaug.-Diss. Giessen 1896. — Campbell Highet, H., De la gonorrhée comme cause de la névro-rétinite. Ann. d'Ocul. CXV. 1. p. 47. — Coppez, H., Tuberculose cutanée et oculaire, sans manifestations viscérales. Rev. génér. d'Opht. XV. 10. p. 433. — Culbertson, L. R., Record of a case of mindblindness due to cerebral compression. Amer. J. of Oph. XIII. 3. p. 71. — Darier, A., Névrite rétrobulbaire consécutive à un périostite (?) a frigore (?) avec parésie du nerf sousorbitaire et legère exophtalmie. Clin. Opht. 1896. Nr. 4. — Denti, F., L'acromegalia nei sui rapporti coll' organo visivo. Ann. di Ottalm. XXV. 6. p. 619. — Diaballa, Chlorosis und Papillo-retinitis. Deutsche med. Wochenschr. 1896. Nr. 28. S. 445. — Dolganoff, W. N., Ueber Veränderungen der Netzhaut bei Infectionskrankheiten. Arch. f. A. XXXII. S. 262. — Dufour, Cl., Tumor of the brain involving the ocular nerves. Journ. of the Amer. med. Ass. 1896. Jan. 18. — Eversbusch, O., Behandlung der bei Erkrankung der Athmungsorgane und bei Kreislaufstörungen vorkommenden Erkrankungen des Sehorgans. Handb. d. spec. Ther. innerer Krankh. Bd. III. S. 171. — Behandlung der bei Nieren-Erkrankungen vorkommenden Veränderungen des Sehorgans. Ibid. Bd. VI. — Behandlung der bei den Krankheiten des Stoffwechsels, des Blutes und des Lymphsystems vorkommenden Erkrankungen des Sehorgans. Ibid. Bd. V. S. 151. — Behandlung der bei Vergiftungen vorkommenden Erkrankungen des Sehorgans. Ibid. Bd. II. S. 471. — Behandlung der bei Erkrankungen des Nervensystems vorkommenden Erkrankungen des Sehorgans. Ibid. Bd. V. S. 1016. — Feilchenfeld, W., Völlige Accommodationslähmung nach Austernvergiftung. Klin. Mon.-Bl. f. A. XXXIV. S. 129. — Franke, Ein Fall von Akromegalie mit temporaler Hemianopsie. Ibid. S. 259. — Fridenberg, P., A case of binasal hemianopsia following cranial traumatism. New York Eye and Ear Inf. Rep. IV. 1. p. 31. — Funke, G., Ueber den Zusammenhang zwischen Diabetes mellitus, Nephritis chronica und Cataract. Inaug.-Diss. Berlin 1896. — Galezowski, De l'hérédité syphilitique oculaire à la deuxième génération. Rec. d'Opht. XVIII. 1. p. 1. — Gambarotto, G., Fenomeni oculari nel variolo. Ann. di Ocul. XXV. 2—3. p. 277. — Goldzieher, W., Die Hutchinson'sche Veränderung des Augenhintergrundes. Ber.

Digitized by Google

über d. 25. Vers. d. Ophth. Ges. 1896. S. 78. — Goller, H., Ein Fall von doppelseitiger metastatischer Panophthalmie nach Sepsis ohne tödtlichen Ausgang. Inaug.-Diss. Würzburg 1895. — Gorecki, L., Étude sur l'irido-choroidite de la fièvre recurrente. Thèse de Paris 1896. — Hansell, A case of double choked discs, caused by a cystic tumor involving the right frontal lobe of the brain, with autopsy. Amer. Oph. Soc. 1896. — Dasselbe. Ann. of Oph. and Otol. V. 4. p. 941. — Heddaeus, Der Haab'sche Hirnrindenreflex der Pupille in seiner Beziehung zur hemiopischen Pupillenreaction. Arch. f. A. XXXII. S. 88. — Hess, C., Ueber Linsentrübungen in ihren Beziehungen zu Allgemeinerkrankungen. Samml. zwangl. Hefte aus d. Geb. d. Augenh. I. 1. — Hirsch, C., Zur Pathologie der Embolie der Netzhautschlagader. Arch. f. A. XXXIII. Suppl. S. 141. — Hitschmann, R., Beitrag zur Kenntniss der Meningitis syphilitica. Wiener klin. Wochenschr. 1895. Nr. 47 u. 49. — Holden, W. A., The visual disturbances due to nervous diseases. Med. Rec. 1896. p. 626. — Januskiewicz, M., Zwei Fälle von puerperaler septischer Embolie des Auges. C. f. pr. A. 1896. S. 206. — Karplus, J. P., Ueber Pupillenstarre im hysterischen Anfalle. Wiener klin. Wochenschr. 1896. Nr. 52. — Katz, K., Ueber das Zusammenvorkommen von Neuritis optica und Myelitis acuta. Arch. f. O. XLII. 1. S. 202. — Knaggs, L., Reflex amblyopia due to pregnancy. Brit. med. Journ. 1896. Nr. 1838. p. 330. — Koller, C., Two cases of a rare and generally fatal disease or degeneration in infancy, associated with early blindness and the characteristic retinal changes. Amer. Oph. Soc. 1896. — Kunn, Sur quelques troubles des muscles des yeux dans la sclérose en plaques. Rec. d'Opht. 1896. Nr. 6. p. 326. — Lagrange, Contribution à l'étude des affections métastatiques de l'oeil d'origine non microbienne. Soc. franç. d'Opht. 1896. — Laurens, A., Affections nasales et troubles oculaires réflexes. Ann. d'Ocul. CXV. 4. p. 241. — Lewis, R., Remarks on ocular symptoms of general paralysis of the insane with special referance to its clinical groupings. Brit. med. J. 1896. Nr. 1844. p. 1079. — Lodato, G., Retinite gummosa premonitoria di sifilide cerebrale. Arch. di Ottalm. III. 7—8. p. 235. — Marina, Ueber multiple Augenmuskellähmungen und ihre Beziehungen zu den sie bedingenden, vorzugsweise nervösen, Krankheiten. Leipzig und Wien, 1896, F. Deuticke. — Masius et Mahains, A., Récherches sur les altérations anatomiques du nerf optique dans l'intoxication par l'extrait éthéré de fongère male. Bull. de l'Acad. royale de méd. de Belgique 1895. — Maxwell, P. W., The effects of nasal obstruction on accommodation. Brit. med. J. 1896. Nr. 1865. p. 825. — Mittschler, E., Ueber einen Fall von hysterischer Amblyopie mit centralem Scotom und Convergenzkrampf. Inaug.-Diss. Leipzig 1896. — Nettleship, Central Amblyopia as an early symptom in tumour at the chiasma. Oph. Soc. of the U. K. 1896. Oct. 15. — Norris, W., The eye symptoms of intracranial tumors. Philadelphia Univ. med. Mag. 1896. March. — Oliver, Ch. A., A brief résumé of a comparative study of the ophthalmoscopic conditions seen in interstitial nephritis as found in dispensary service and in general hospital practice. Philadelphia Hosp. Rep. V. III. — Paterson, W. J., Traitement de l'épilepsie par la ténotomie des muscles oculaires. Ann. d'Ocul. CXV. 1. p. 45. — Patterson, A. B., Retinal hemorrhage caused by lithemia. Ann. of Oph. and Otol. V. 4. p. 965. — Péchin, Contribution à l'étude des affections oculaires et des sinusites de la face d'origine dentaire. Rev. génér. d'Opht. 1896. Nr. 5. p. 193. — De la dyschromatopsie chez les hystériques. Rec. d'Opht. 1896. Nr. 10. p. 599. — Pergens, E., L'amaurose et l'amblyopie après hématemèse. Ann. d'Ocul. CXV. 1. p. 5. — Peters, A., Ueber die Beziehungen zwischen

Digitized by Google

Orientirungsstörungen und ein- und doppelseitiger Hemianopsie. Arch. f. A. XXXII. S. 175. — Ranney, A., Eye strain as a cause of epilepsy, and the results of eye treatment. New York med. J. LXIV. Nr. 26 u. LXV. Nr. 1. — Sachs, B., A family form of idiocy, generally fatal and associated with early blindness. Ibid. 1896. Nr. 22. p. 697. — Schanz, F., Die Betheiligung des Opticus bei puerperaler Polyneuritis. Deutsche med. Wochenschr. 1896. Nr. 28. — Schaw, C. and Thompson, W. H., Descending degeneration from lesions of the cortex of the occipital lobe in the monkey. Brit. med. J. 1896. Nr. 1863. pr. 630. — Schmidt, F., Heilung einer seit 9 Jahren bestehenden einseitigen hysterischen Erblindung durch Didymin-Tabloids. Allgem. med. Central-Zeitung. 1896. Nr. 67. — Schmidt-Rimpler, Ueber maculare Sehnervenatrophie bei Diabetes. Ber. über d. 25. Vers. d. Ophth. Ges. 1896. S. 99. — de Schweinitz, G., Remarks on certain ocular phenomena in their relation to intracranial growths. University med. Mag. 1896. March. — Scott, K., Keratitis occurring in Leprosy. Brit. med. J. 1896. Nr. 1838. p. 730. — Seabrock, H., The eyes and the lives. N. Y. med. J. LXIII. 11. p. 347. — Seydel, Operative Entfernung eines intracraniellen Tumors. Centralbl. f. Chirurgie. 1896. Nr. 13. — Siegrist, Ueber eine wenig bekannte Form von Netzhauterkrankung in Folge von Circulationsstörungen. Ber. über d. 25. Vers. d. Ophth. Ges. 1896. S. 83. — Silex, P., Pathognomische Kennzeichen der congenitalen Lues. Berliner klin. Wochenschr. 1896. Nr. 7. — Soueix, L., Troubles oculaires dans le psoriasis et dans le pemphigus. Thèse de Paris 1896. — Steinlechner, M., Ueber das gleichzeitige Vorkommen von Morbus Basedowii und Tetanie bei einem Individuum. Wiener klin. Wochenschr. 1896. Nr. 1. — Strzeminski, Maladies heredosyphilitiques des yeux à la deuxième génération. Rec. d'Opht. 1896. Nr. 10. p. 602. — Thorrington, J., An ophthalmic light-screen or cover chimney. Ann. of Oph. and Otol. V. 4. p. 1027. — Trousseau, Un cas rare d'intoxication mercurielle. Clinique Opht. II. 6. p. 78. — Urbantschitsch, V., Ueber die vom Gehörorgane auf den motorischen Apparat des Auges stattfindenden Reflexwirkungen. Wiener klin. Wochenschr. 1896. Nr. 1. S. 1. — Valude, Fongus tuberculeux d'un oeil ayant appartenu à un enfant de 19 mois. Soc. franç. d'Opht. 1896. Janv. 7. — Varese, P. M., Un caso di paresi oculare per auto-intossicazione da elmintiasi. Arch. di Ottalm. III. p. 309. — Vignes et Batuand, Irido-choroidite d'origine utérine. Ibid. IV. 1—2. p. 449. — Wagenmann, A., Einiges über Augenerkrankungen bei Gicht. Ber. über d. 25. Vers. d. Ophth. Ges. 1896. S. 294. — de Wecker, L., Les lésions oculaires obstétricales. Ann. d'Ocul. CXVI. 1. p. 40.

Digitized by Google

Verlag von VEIT & COMP. in Leipzig.

LEHRBUCH
DER
ALLGEMEINEN UND SPECIELLEN CHIRURGIE
einschließlich der
modernen Operations- und Verbandlehre.

Von

Dr. Hermann Tillmanns,
Professor an der Universität Leipzig.

Zwei Bände in drei Teilen.

Mit 1461 Abbildungen im Text.

Roy.-8. 1897. geh. 51 *M*, geb. in Halbfranz 57 *M*.

Das „Lehrbuch der allgemeinen und speciellen Chirurgie" von H. Tillmanns ist infolge seiner allgemein anerkannten Vorzüge, der strengen Wissenschaftlichkeit, der klaren Darstellungsweise und der reichen Anzahl erläuternder Abbildungen, bei Ärzten und Studierenden zur Zeit das geschätzteste Werk der modernen Chirurgie. Der erste Band behandelt die allgemeine, der aus zwei Teilen bestehende zweite Band die specielle Chirurgie.

Die Bände sind auch einzeln käuflich unter nachstehenden Titeln:

LEHRBUCH DER ALLGEMEINEN CHIRURGIE.

Allgemeine Operations- und Verband-Technik.
Allgemeine Pathologie und Therapie.

Sechste, verbesserte und vermehrte Auflage.

Mit 488 Abbildungen im Text.

geh. 16 *M*, geb. in Halbfranz 18 *M*.

LEHRBUCH DER SPECIELLEN CHIRURGIE.

Fünfte, verbesserte und vermehrte Auflage.

═══ *Zwei Teile.* ═══

Mit 978 Abbildungen im Text.

geh. 35 *M*, geb. in Halbfranz 39 *M*.

Digitize

Digitized by Google

Digitized by Google